WWW.KSTOM.RU
Clinical Dentistry (Russia)

Том 29 • № 3 • июль—сентябрь 2026

ISSN 1811-153X (print)
ISSN 2713-2846 (online)

КЛИНИЧЕСКАЯ СТОМАТОЛОГИЯ

Clinical Dentistry (Russia)

dGun®
DENTIST

ИНСТРУМЕНТЫ, НА КОТОРЫЕ НИ У КОГО НЕТ НАРЕКАНИЙ

NEW!

- Инъектор dGUN с 2026 года оснащен карпульной иглой нового поколения, дающей стоматологу повышенный уровень комфорта в работе, а пациенту еще больше пониженные болевые ощущения
- Лояльность пациента начинается с иглы, ведь укол без боли-ПАЦИЕНТЫ С РЕКОМЕНДАЦИЯМИ!
- Отгрузка в ТК в течение 24 часов с момента получения оплаты

Контакты:
ООО "Уральская медицинская компания"
Россия, г. Ижевск
8-800-250-99-74
info@denttorg.ru
999@denttorg.ru
dgun.online

14 Метагеном полости рта у условно здоровых детей среднего школьного возраста

34 Искусственный интеллект в системе первичной профилактики кариеса зубов у детей

60 Clinicopathological features and associated risk factors of oral cancer in a high-risk population

68 Особенности стоматологического статуса у пациентов после COVID-19

90 Алгоритм получения двух видов клеток из одного биоптата десны человека для последующего биопринтинга

146 Сравнительная оценка (*in vivo* и *in vitro*) точности внутриротовых сканеров, применяемых при аппаратурном лечении функциональных расстройств

154 Материалы для протезирования при переломах нижней стенки орбиты. Обзор литературы

210 Перспективы применения респираторного тренинга с использованием иммерсивных технологий и биологической обратной связи у пациентов амбулаторной стоматологической практики

9 771811 153001

На правах рекламы

CONMET

Москва, Онежская ул., 24, стр.1
www.conmet.ru

Основан генеральным директором «ТБИ Компании» к.м.н. Иосифом Станиславовичем Бочковским в 1997 г.

ISSN 1811-153X (print)
ISSN 2713-2846 (online)

WWW.KSTOM.RU
Clinical Dentistry (Russia)

Научно-практический рецензируемый журнал «Клиническая стоматология» включен в Перечень ведущих российских рецензируемых научных журналов и изданий (ВАК), в ядро РИНЦ, в базу данных Russian Science Index на платформе Web of Science, в базу данных Scopus.

№ 3/2026

С 2018 г. выходит при спонсорской поддержке генерального директора «ВладМиВы» проф. Владимира Петровича Чуева

Главные редакторы

С.Ю. Иванов, член-корр. РАН, д.м.н., профессор, зав. кафедрой челюстно-лицевой хирургии Первого МГМУ им. И.М. Сеченова, зав. кафедрой челюстно-лицевой хирургии и хирургической стоматологии медицинского института РУДН.
Ответственный за разделы: *хирургическая стоматология, имплантология, ортопедическая стоматология, ортодонтия, обезболивание в стоматологии, организация здравоохранения и общественное здоровье.*

И.М. Рабинович, д.м.н., профессор, заведующий отделом терапевтической стоматологии ЦНИИСиЧЛХ; зав. кафедрой терапевтической стоматологии РМАНПО, заслуженный врач РФ.

Ответственный за разделы: *терапевтическая стоматология, заболевания слизистой оболочки рта, пародонтология, эстетическая стоматология, эндодонтия, детская стоматология.*

Научный редактор

А.М. Цициашвили, д.м.н., профессор кафедры пропедевтики хирургической стоматологии Российского университета медицины.

Ответственный секретарь

Ю.Л. Васильев, д.м.н., профессор кафедры оперативной хирургии и топографической анатомии Первого МГМУ им. И.М. Сеченова

Редколлегия

С.И. Абакаров, член-корр. РАН, д.м.н., профессор, зав. кафедрой ортопедической стоматологии, декан стоматологического факультета РМАНПО.
Н.Н. Аболмасов, д.м.н., профессор кафедры ортопедической стоматологии с курсом ортодонтии СмолГМУ.
С.Д. Арутюнов, д.м.н., профессор, зав. кафедрой ортопедической стоматологии и цифровых технологий Российского университета медицины.
И.М. Байриков, член-корр. РАН, д.м.н., профессор, зав. кафедрой челюстно-лицевой хирургии и стоматологии СамГМУ.
И.П. Балмасова, д.м.н., профессор, зав. лабораторией патогенеза и методов лечения инфекционных заболеваний Научно-исследовательского медико-стоматологического института Российского университета медицины.
А.А. Бахмет, д.м.н., профессор кафедры анатомии человека Первого МГМУ им. И.М. Сеченова.
Е.А. Булычева, MSc, д.м.н., профессор, зав. кафедрой дополнительного образования по стоматологическим специальностям НовГУ; профессор кафедры стоматологии ортопедической и материаловедения с курсом ортодонтии ПСПбГМУ им. И.П. Павлова.
В.Д. Вагнер, д.м.н., профессор кафедры ортодонтии и геронтостоматологии Российского университета медицины.
С.И. Гажва, д.м.н., профессор, зав. кафедрой стоматологии Приволжского исследовательского медицинского университета (Нижний Новгород).
Р.Ш. Гветадзе, член-корр. РАН, д.м.н., профессор, директор НИИ стоматологии Российского университета медицины, заслуженный врач РФ.
С.Н. Гонтарев, д.м.н., профессор, зав. кафедрой детской стоматологии НИУ БелГу, заслуженный врач РФ.
Л.А. Григорьянц, д.м.н., профессор кафедры стоматологии РУДН.
Л.П. Кисельникова, д.м.н., профессор, зав. кафедрой детской стоматологии Российского университета медицины, главный внештатный специалист Департамента здравоохранения Москвы по детской стоматологии.
Д.А. Лежнев, д.м.н., профессор, зав. кафедрой лучевой диагностики Российского университета медицины, вице-президент РОО «Общество рентгенологов, радиологов и специалистов ультразвуковой диагностики в Москве», эксперт научно-технической сферы НИИ РИНКЦЭ.
С.А. Николаенко, д.м.н., профессор, директор ООО «Клиника профессора Николаенко» и ЦДПО «Профессорская практика», руководитель медико-производственного центра «Эпитетика» (Красноярск)
В.Н. Олесова, д.м.н., профессор, проректор по научной работе Академии постдипломного образования ФНКЦ ФМБА РФ, зав. кафедрой стоматологии медико-биологического университета ФМБЦ им. А.И. Бурназяна ФМБА РФ.
Г.Б. Оспанова, д.м.н., научный консультант ЦНИИСиЧЛХ.
С.А. Рабинович, д.м.н., профессор, зав. кафедрой обезболивания в стоматологии Российского университета медицины.
Г.С. Рунова, к.м.н., доцент кафедры пародонтологии Российского университета медицины.
А.Н. Ряховский, д.м.н., профессор, консультант отдела ортопедической стоматологии ЦНИИСиЧЛХ.
Р.А. Салеев, д.м.н., профессор кафедры ортопедической стоматологии, декан стоматологического факультета КГМУ, главный врач стоматологической поликлиники КГМУ.
А.Б. Слабковская, д.м.н., профессор кафедры ортодонтии Российского университета медицины.
И.Н. Усманова, д.м.н., профессор кафедры терапевтической стоматологии БашГМУ.
В.Н. Царев, д.м.н., профессор, зав. кафедрой микробиологии, вирусологии, иммунологии, директор Научно-исследовательского медико-стоматологического института Российского университета медицины.
В.Н. Чиликин, д.м.н., профессор, научный консультант НИКИЭТ.

Р.М. Ахмедбейли, д.м.н., профессор кафедры терапевтической стоматологии Азербайджанского медицинского университета, президент Азербайджанской ассоциации эстетической стоматологии (Баку, Азербайджан).
Ш. Дирикан-Ипчи, д.м.н., профессор, зав. кафедрой пародонтологии, директор института последипломного образования университета Алтынбаш (Стамбул, Турция).
М.У. Дусмагамбетов, д.м.н., профессор, зав. кафедрой микробиологии и вирусологии Медицинского университета Астаны (Казахстан).
Т. Ичинохе, профессор, зав. кафедрой анестезиологии в стоматологии Токийского стоматологического колледжа (Япония).
С. Маламед, профессор стоматологического факультета Университета Южной Калифорнии, председатель общества «Анестезия и медицина» (Лос-Анджелес США).
Л.Х. Олевник, доктор наук, профессор, зав. кафедрой морфологии и физиологии и зав. отделением клинической анатомии Мазовецкой Академии в Плоцке (Польша)
С.П. Рубникович, член-корр. Национальной академии наук, д.м.н., профессор, ректор Белорусского государственного медицинского университета (Минск, Белоруссия).
М. Соломонов, д.м.н., профессор, директор программы последипломного образования по эндодонтии департамента эндодонтии госпиталя АОИ «Шиба» (Тель-ха-Шомер, Израиль).
Л. Тестарелли, д.м.н., доцент эндодонтии и реставрации кафедры стоматологии и челюстно-лицевой хирургии университета «Сапиенца» (Рим, Италия).

СОДЕРЖАНИЕ

ДЕТСКАЯ СТОМАТОЛОГИЯ

И.А. Алексеева, Л.П. Кисельникова, И.Г. Данилова, И.Ф. Гетте, К.В. Соколова, Н.Д. Вашакмадзе, С.В. Боченков, Е.А. Николаева — 6
Особенности стоматологического статуса и фосфорно-кальциевого обмена у детей с Х-сцепленным доминантным гипофосфатемическим рахитом

И.М. Файзрахманов, У. Курди, Г.Ю. Яковлева, О.Н. Ильинская, В.А. Зарипова, Е.В. Мамаева — 14
Метагеном полости рта у условно здоровых детей среднего школьного возраста

М.Н. Митропанова, Т.А. Пономаренко, Г.А. Чудилова, С.В. Ковалева, А.А. Аведисян — 22
Оптимизация комплексного лечения детей с гнойно-воспалительными заболеваниями челюстно-лицевой области

Г.И. Скрипкина, Т.С. Митяева, Е.В. Екимов, Ю.Г. Романова — 34
Искусственный интеллект в системе первичной профилактики кариеса зубов у детей

ПРОФИЛАКТИКА

Л.Р. Сарап, А.А. Лыткина, А.Ю. Зейберт, К.О. Кудрина — 40
Клинико-лабораторная оценка реминерализующей эффективности геля «R.O.C.S. Medical Minerals» при кариесе эмали зубов в детском возрасте

И.В. Фоменко, Е.Е. Маслак, И.В. Фирсова, А.А. Шхагошева, И.В. Афонина — 46
Клиническая эффективность зубной пасты комплексного действия

Г.Б. Любомирский — 52
Оценка эффективности применения зубной пасты с экстрактом тимьяна, прополиса, фтористого натрия и гидроксиапатита (RDA 75) у пациентов с хроническим пародонтитом легкой степени тяжести после лазерной деконтаминации пародонтальных карманов

БОЛЕЗНИ СЛИЗИСТОЙ ОБОЛОЧКИ РТА

F. Musaie, H. Fakhimi, Z. Pourtaghi, M.H. Aliasgharzadeh, N. Azimi, S.M. Ziaei, S. Rajaei, Z. Jabbari, F. Rasouli, N. Deravi, M.A. Anar, H. Malekpour — 60
Clinicopathological features and associated risk factors of oral cancer in a high-risk population

ТЕРАПИЯ

Г.Р. Хамзина, М.Ф. Кабирова, Р.Ф. Рахимова, А.М. Гадиуллин, А.П. Сорокин — 68
Особенности стоматологического статуса у пациентов после COVID-19

ЭНДОДОНТИЯ

L.N. Le, H.V. Nguyen, C.T.M. Pham, K.V.P. Le — 72
CBCT-guided nonsurgical endodontic management of fused maxillary second and third molars: A clinical case report

ПАРОДОНТОЛОГИЯ

Е.С. Шаповаленко, А.А. Антонова, Н.В. Стрельникова, Г.Д. Ахмедов, В.Н. Царев — 76
Показатели гуморального иммунитета слюны при хронических воспалительных заболеваниях пародонта: клинико-лабораторный анализ

N.A. Razouki, B.F. Alanbari, H.A. Mahdi — 85
Histological analysis of gingival tissue alteration induced by bisoprolol injection in rats

А.Д. Лысов, М.А. Постников, В.А. Лысова, Л.Т. Волова, В.В. Россинская, И.Ф. Нефедова, В.В. Болтовская, Л.Н. Кулагина, М.М. Галиев, В.О. Рыбакова — 90
Алгоритм получения двух видов клеток из одного биоптата десны человека для последующего биопринтинга

ОРТОПЕДИЯ

В.П. Тлустенко, С.С. Комлев, В.С. Тлустенко, А.В. Шмелев, М.В. Щербаков, А.Е. Морозов, А.К. Карапетян — 96
Проблемы фиксации протезов на балочные конструкции: обзор

Я.Н. Харах, В.П. Чуев, И.П. Балмасова, И.Ю. Лебеденко, С.Д. Арутюнов — 107
Метилметакрилат как основа для изготовления съемных зубных протезов и проблемы его использования в стоматологии

В.А. Ерохин, Д.А. Трунин, М.С. Чистякова — 116
Клиническая эффективность применения FDM-печати и силиконового теста при формировании десневого контура в протоколах немедленного протезирования

Я.Н. Харах, А.И. Салимон, С.В. Стаханова, Ю.А. Садыкова, Н.В. Михайлова, В.П. Чуев, С.Д. Арутюнов — 126
Выбор рациональных режимов экспозиции акриловых стоматологических материалов в среде углекислого газа для снижения высвобождения остаточного метилметакрилата

ГНАТОЛОГИЯ

А.Ю. Дутов, С.Ю. Иванов, В.В. Бекреев, А.М. Гусаров — 136
Рассмотрение возможности применения ферментного препарата «Лонгидаза» в комплексном лечении артроза височно-нижнечелюстного сустава (обзор литературы)

И.С. Найданова, Е.А. Булычева, Д.С. Булычева — 146
Сравнительная оценка (*in vivo* и *in vitro*) точности внутриротовых сканеров, применяемых при аппаратурном лечении функциональных расстройств

ХИРУРГИЯ

А.М. Сипкин, Д.Ю. Окшин, Н.Д. Гнатюк, Е.О. Гнатюк, А.В. Степанюк — 154
Материалы для протезирования при переломах нижней стенки орбиты. Обзор литературы

А.А. Закарян, А.Г. Степанов, С.В. Апресян, В.С. Левина, Т.М. Грунина, М.С. Громова, А.В. Громов, А.С. Карягина — 162
Сравнительная оценка связывания рекомбинантного BMP-2 с коммерческими остеопластическими материалами различного происхождения и состава

А.А. Закарян, А.Г. Степанов, С.В. Апресян, В.С. Левина, М.С. Попонова, Т.М. Грунина, А.В. Громов, А.С. Карягина — 168
Сравнительная оценка кинетики высвобождения рекомбинантного BMP-2 из коммерческих остеопластических материалов

И.В. Гайдук, Т.П. Шипкова, В.И. Васильев, Н.С. Шорникова, С.Г. Раденска-Лоповок, Д.К. Фасхутдинов, М.С. Цветанов — 176
Диагностическая значимость лимфоидной инфильтрации в слюнных железах. Обзор литературы и клинические наблюдения

ИМПЛАНТОЛОГИЯ

В.В. Чуев — 186
Выбор остеопластического материала для аугментации кости в стоматологии: гистологическая и морфометрическая оценка репаративного остеогенеза при использовании различных остеопластических материалов в эксперименте на животных

АНАТОМИЯ ЧЕЛОВЕКА

А.С. Коршунов, В.Д. Вагнер, Ю.Л. Васильев, К.Н. Курятников, В.А. Краснов, Д.Р. Бекмурзаев — 196
Морфометрические параметры нижних третьих моляров на разных стадиях прорезывания и возрастные периоды у обследованных лиц с недифференцированной дисплазией соединительной ткани

ОРГАНИЗАЦИЯ

В.О. Белкин, А.Г. Мальцева, И.М. Макеева, С.В. Песегова, А.В. Джутова, А.Ю. Туркина — 202
Кросс-культурная адаптация и валидация русскоязычной версии опросника качества жизни ортогнатических пациентов (OQLQ-RU)

И.Р. Ганжа, Н.В. Попов, А.А. Блажнова, А.В. Захаров, И.В. Широлапов, Е.В. Хивинцева — 210
Перспективы применения респираторного тренинга с использованием иммерсивных технологий и биологической обратной связи у пациентов амбулаторной стоматологической практики

А.Н. Мамаджанов, Ф.Ф. Муйдинов, Р.Ф. Галаутдинов, Ш.Дж. Айтиева — 217
Факторы, влияющие на качество медицинского образования студентов Ошского государственного университета

Учредители

ВЛАДМИВА

Группа компаний «ВладМиВа»

TBI COMPANY

ООО «ТБИ Компания»

Издается при информационной поддержке

Стоматологической Ассоциации России

Ассоциации торговых и промышленных предприятий стоматологии «Стоматологическая индустрия»

РЕДАКЦИЯ

Шеф-редактор — **М.В. Елисеева**
melis1@yandex.ru, editor@kstom.ru
+7 916 596-89-62
Литературный редактор, корректор — **Е.И. Макеева**
Технический редактор, верстальщик, дизайнер — **А.А. Капитанников**

АДРЕС РЕДАКЦИИ

119002, Москва, Сивцев вражек, 29/16, оф. 205
Тел.: +7 916 596-89-62

ПОДПИСАТЬСЯ НА ЖУРНАЛ МОЖНО В АГЕНТСТВАХ:
«КНИГА-СЕРВИС» — ИНДЕКС Е43036;
«ПРЕССА РОССИИ» — ИНДЕКС 43036;
«ПОЧТА РОССИИ» — ИНДЕКС ПС059;
«УРАЛ-ПРЕСС» — ИНДЕКС 46329.

Журнал зарегистрирован в Министерстве РФ по делам печати, телерадиовещания и средств массовых коммуникаций. Свидетельство о регистрации ПИ № 77-1934

Все публикуемые статьи рецензируются. Статья может быть опубликована только после получения положительной экспертной оценки не менее чем от двух рецензентов.
Ответственность за содержание рекламных материалов несет рекламодатель.
Ответственность за достоверность приводимых в опубликованных материалах сведений несут авторы статей.
Перепечатка только с письменного разрешения редакции. Эксклюзивные материалы журнала являются собственностью ООО «Клиническая стоматология».

Тираж 4000 экз. Цена свободная.

© ООО «Клиническая стоматология», 2026

Established in 1997 by Iosif BOCHKOVSKY, General Director of TBI Company, PhD

ISSN 1811-153X (print)
ISSN 2713-2846 (online)

Clinical Dentistry (Russia)

The scientific and practical peer-reviewed journal "Clinical Dentistry (Russia)" is included into the Russian peer-reviewed scientific journals and publications leading list (HAC), in the core of the RSCI, in the Russian Science Index database on the Web of Science platform, and in the Scopus.

№ 3/2026

As of 2018, sponsored by Prof. Vladimir CHUEV, General Director of VladMiVa Company

Chief editors

Ivanov S.Yu., Russian Academy of Science corresponding member, Doctor of Science in Medicine, full professor of the Maxillofacial surgery Department at Sechenov University (Moscow, Russia); full professor of the Maxillofacial surgery and surgical dentistry Department at RUDN University (Moscow, Russia) .

Accountable for following sections: *surgical dentistry, implantology, orthopedic dentistry, orthodontics, analgesia in dentistry, health management and public health.*

Rabinovich I.M., Doctor of Science in Medicine, full professor of the Therapeutic dentistry Department at Central Research Institute of Dental and Maxillofacial Surgery (Moscow, Russia); full professor of the Therapeutic dentistry Department at Russian Medical Academy of Continuous Professional Education (Moscow, Russia).

Accountable for following sections: *therapeutic dentistry, oral mucosa diseases, periodontics, aesthetic dentistry, endodontics, paediatric dentistry.*

Science editor

Tsitsiashvili A.M., Doctor of Science in Medicine, professor of the Propaedeutics of Surgical dentistry Department at the Russian University of Medicine (Moscow, Russia).

Executive secretary

Vasil'ev Yu.L., Doctor of Science in Medicine, professor of the Operative surgery and topographic anatomy Department at the Sechenov University (Moscow, Russia).

Editorial board

Abakarov S.I., Russian Academy of Science corresponding member, Doctor of Science in Medicine, full professor of the Prosthodontics Department, dean of the Dentistry department at the Russian Medical Academy of Continuing Professional Education (Moscow, Russia).

Abolmasov N.N., Russian Academy of Science corresponding member, Doctor of Science in Medicine, full professor of the Prosthodontics and orthodontics Department at the Smolensk State Medical University (Smolensk, Russia).

Arutyunov S.D., Doctor of Science in Medicine, full professor of the Prosthodontics and digital technologies Department at the Russian University of Medicine, (Moscow, Russia).

Bakhmet A.A., Doctor of Science in Medicine, professor of the Human anatomy Department at athe Sechenov University (Moscow, Russia).

Balmasova I.P., Doctor of Science in Medicine, full professor of the Infectious diseases pathogenesis and treatment Department at the Russian University of Medicine (Moscow, Russia).

Bayrikov I.M., Russian Academy of Science corresponding member, Doctor of Science in Medicine, full professor of the Maxillofacial surgery and dentistry Department at the Samara State Medical University (Samara, Russia).

Bulycheva E.A., MSc, Doctor of Science in Medicine, full professor of the Prosthodontics, materials science and orthodontics Department at the Novgorod State University (Veliky Novgorod, Russia); professor of the Prosthodontics and material science Department at the Pavlov University (Saint-Petersburg, Russia).

Chilikin V.N., Doctor of Science in Medicine, full professor, scientific advisor of N.A. Dollezhal Research and Development Institute of Power Engineering (Moscow, Russia).

Gazhva S.I., Doctor of Science in Medicine, full professor of the Dentistry Department at the Privolzhsky Research Medical University (Nizhniy Novgorod, Russia).

Gontarev S.N., Doctor of Science in Medicine, full professor of the Pediatric dentistry Department at the Belgorod State University, Russia (Belgorod, Russia).

Grigoriants L.A., Doctor of Science in Medicine, professor of the Dentistry Department at the RUDN University (Moscow, Russia).

Gvetadze R.Sh., Russian Academy of Science corresponding member, Doctor of Science in Medicine, full professor, director of the Dental Research Institute at the Russian University of Medicine (Moscow, Russia).

Kiselnikova L.P., Doctor of Science in Medicine, full professor of the Paediatric dentistry department at the Russian University of Medicine (Moscow, Russia).

Lezhnev D.A., Doctor of Science in Medicine, full professor of the Radiodiagnosis Department at the Russian University of Medicine, vice-president of the "Moscow society of radiologists and ultrasound specialists," scientific expert of the Republican research and consulting center of expertise (Moscow, Russia).

Nikolaenko S.A., Doctor of Science in Medicine, professor, director of the "Prof. Nikolaenko Clinic" and "Professorial Practice" training center, head of the "Epithetics" medical production facility (Krasnoyarsk, Russia).

Olesova V.N., Doctor of Science in Medicine, full professor, vice-rector for science of the Postgraduate education Academy at the Federal Scientific and Practical Center (Moscow, Russia); head of the Dentistry department at the Medicine and Biology University of the Federal agency for medicine and biology (Moscow, Russia).

Ospanova G.B., Doctor of Science in Medicine, scientific advisor of the Central research institute of dental and maxillofacial surgery (Moscow, Russia).

Rabinovich S.A., Doctor of Science in Medicine, full professor of the Pain management in dentistry Department at the Russian University of Medicine (Moscow, Russia).

Runova G.S., PhD in Medical Sciences, associate professor of the Periodontology Department at the Russian University of Medicine (Moscow, Russia).

Ryakhovsky A.N., Doctor of Science in Medicine, full professor, consultant in the Division of Orthopedic Dentistry of the Central research institute of dental and maxillofacial surgery (Moscow, Russia).

Saleev R.A., Doctor of Science in Medicine, professor of the Prosthodontics department at Kazan State Medical University, chief doctor of the University Dental Clinic (Kazan, Russia).

Slabkovskaya A.B., Doctor of Science in Medicine, full professor of Prosthodontics Department at the Russian University of Medicine (Moscow, Russia).

Tsarev V.N., Doctor of Science in Medicine, full professor of the Microbiology, virology, immunology Department, director of the Medico-dental research Institute at the Moscow State University of Medicine and Dentistry (Moscow, Russia).

Usmanova I.N., Doctor of Science in Medicine, professor of the Therapeutic dentistry Department at the Bashkir State Medical University (Ufa, Russia).

Vagner V.D., Doctor of Science in Medicine, full professor of the Orthodontics and gerontostomatology Department at the Russian University of Medicine (Moscow, Russia).

Ahmedbeyli R.M., DDS, MD, PhD, DMSci, professor of the Therapeutic dentistry Department at the Azerbaijan Medical University, President of the Azerbaijan Association of Esthetic Dentistry (Baku, Azerbaijan).

Dirikan Ipçi Ş., PhD, professor of the Periodontology department, director of Postgraduate health science Institute at Altınbaş University (Istanbul, Turkey).

Dusmagambetov M.U., Doctor of Science in Medicine, full professor of the Microbiology and virology Department (Astana Medical University, Kazakhstan).

Ichinohe T., professor and chairman of the Dental anesthesiology department at the Tokyo dental college (Japan).

Malamed S.F., professor of dentistry at the University of Southern California, the chairperson of the Anesthesia and medicine society (Los Angeles, USA).

Olewnik L.H., Professor of Medicine, head of the Department of Morphological and Physiological Sciences and head of the Clinical Anatomy Unit at the Mazovian University (Plock, Poland).

Rubnikovich S.P., National Academy of Science corresponding member, Doctor of Science in Medicine, professor, rector of the Belarusian State Medical University (Minsk, Belarus)

Solomonov M., DMD Endodontist, director of Postgraduate Endodontic Program at the IDF «Sheba» Medical Center (Tel-Ha-Shomer, Israel).

Testarelli L., PhD, associate professor of Dental Restorative and Endodontics of the Dentistry and Maxillofacial Sciences Department at the Sapienza University of Rome (Rome, Italy).

CONTENTS

PAEDIATRIC DENTISTRY

I.A. Alexeeva, L.P. Kiselnikova, I.G. Danilova, I.F. Gette, K.V. Sokolova, N.D. Vashakmadze, S.V. Bochenkov, E.A. Nikolaeva **6**
Features of dental status and phosphorus-calcium metabolism in children with X-linked dominant hypophosphatemic rickets

I.M. Fayzrakhmanov, W. Kurdy, G.Yu. Yakovleva, O.N. Ilinskaya, V.A. Zaripova, E.V. Mamaeva **14**
Metagenome of the oral cavity in apparently healthy middle-school-age children

M.N. Mitropanova, T.A. Ponomarenko, G.A. Chudilova, S.V. Kovaleva, A.A. Avedisyan **22**
Optimization of comprehensive treatment for children with purulent-inflammatory diseases of the maxillofacial region

G.I. Skripkina, T.S. Mityaeva, E.V. Ekimov, Yu.G. Romanova **34**
Artificial intelligence in the primary prevention of dental caries in children

PROPHYLAXIS

L.R. Sarap, A.A. Lytkina, A.Yu. Zeibert, K.O. Kudrina **40**
Clinical and laboratory assessment of the remineralizing efficacy of the "R.O.C.S. Medical Minerals" gel in the treatment of early enamel caries in children

I.V. Fomenko, E.E. Maslak, I.V. Firsova, A.A. Shkhagosheva, I.V. Afonina **46**
The clinical efficiency of a toothpaste with comprehensive action

G.B. Lyubomirskii **52**
Evaluation of the effectiveness of using a dental paste with an extract of thyme, propolis, sodium phosphorus and hydroxyapatite (RDA 75) in patients with mild chronic periodontitis after laser decontamination of periodontal pockets

ORAL MUCOSAL DISEASES

F. Musaie, H. Fakhimi, Z. Pourtaghi, M.H. Aliasgharzadeh, N. Azimi, S.M. Ziaei, S. Rajaei, Z. Jabbari, F. Rasouli, N. Deravi, M.A. Anar, H. Malekpour **60**
Clinicopathological features and associated risk factors of oral cancer in a high-risk population

THERAPY

G.R. Khamzina, M.F. Kabirova, R.F. Rakhimova, A.M. Gadiullin, A.P. Sorokin **68**
Features of the dental status in COVID-19 patients

ENDODONTICS

L.N. Le, H.V. Nguyen, C.T.M. Pham, K.V.P. Le **72**
CBCT-guided nonsurgical endodontic management of fused maxillary second and third molars: A clinical case report

PERIODONTOLOGY

E.S. Shapovalenko, A.A. Antonova, N.V. Strelnikova, G.Dzh. Akhmedov, V.N. Tsarev **76**
Salivary humoral immunity parameters in chronic inflammatory periodontal diseases: clinical and laboratory analysis

N.A. Razouki, B.F. Alanbari, H.A. Mahdi **85**
Histological analysis of gingival tissue alteration induced by bisoprolol injection in rats

A.D. Lysov, M.A. Postnikov, V.A. Lysova, L.T. Volova, V.V. Rossinskaya, I.F. Nefedova, V.V. Boltovskaya, L.N. Kulagina, M.M. Galiev, V.O. Rybakova **90**
An algorithm for obtaining two types of cells from a single human gum biopsy for subsequent bioprinting

PROSTHODONTICS

V.P. Tlustenko, S.S. Komlev, V.S. Tlustenko, A.V. Shmelev, M.V. Shcherbakov, A.E. Morozov, A.K. Karapetyan **96**
Problems of attaching prostheses to bar structures: a review

Ya.N. Kharakh, V.P. Chuev, I.P. Balmasova, I.Yu. Lebedenko, S.D. Arutyunov **107**
Methyl methacrylate in the manufacture of removable dental prostheses and the problems associated with its use in dentistry

V.A. Erokhin, D.A. Trunin, M.S. Chistyakova **116**
Clinical effectiveness of FDM-printing and silicone test in shaping the gingival contour in immediate prosthetic protocols

Y.N. Kharakh, A.I. Salimon, S.V. Stakhanova, Iu.A. Sadykova, N.V. Mikhailova, V.P. Chuev, S.D. Arutyunov **126**
Selection of rational exposure modes for acrylic dental materials in a carbon dioxide environment to reduce the release of residual methyl methacrylate

GNATHOLOGY

A.Y. Dutov, S.Yu. Ivanov, V.V. Bekreev, A.M. Gusarov **136**
Consideration of the possibility of using the enzyme preparation Longidaza in the complex treatment of arthrosis of the temporomandibular joint (literature review)

I.S. Naidanova, E.A. Bulycheva, D.S. Bulycheva **146**
Comparative evaluation of *in vivo* and *in vitro* accuracy of intraoral scanners in splint therapy of functional disorders

SURGERY

A.M. Sipkin, D.Yu. Okshin, N.D. Gnatyuk, E.O. Gnatyuk, A.V. Stepanyuk **154**
Materials for prosthetics in fractures of the lower wall of the orbit. Literature review

A.A. Zakaryan, A.G. Stepanov, S.V. Apresyan, V.S. Levina, T.M. Grunina, M.S. Gromova, A.V. Gromov, A.S. Karyagina **162**
Comparative assessment of recombinant BMP-2 binding to commercial osteoplastic materials of different origin and composition

A.A. Zakaryan, A.G. Stepanov, S.V. Apresyan, V.S. Levina, M.S. Poponova, T.M. Grunina, A.V. Gromov, A.S. Karyagina **168**
Comparative assessment of recombinant BMP-2 release kinetics from commercial osteoplastic materials

I.V. Gaiduk, T.P. Shipkova, V.I. Vasiliev, N.S. Shornikova, S.G. Radenska-Lopovok, D.K. Faskhutdinov, M.S. Tsvetanov **176**
Diagnostic significance of lymphoid infiltration in salivary glands: Literature Review and clinical observations

IMPLANTOLOGY

V.V. Chuev **186**
Selection of osteoplastic material for bone augmentation in dentistry: histological and morphometric evaluation of reparative osteogenesis using various osteoplastic materials in an animal experiment

HUMAN ANATOMY

A.S. Korshunov, V.D. Vagner, Yu.L. Vasil'ev, K.N. Kuryatnikov, V.A. Krasnov, D.R. Bekmurzaev **196**
Morphometric parameters of lower third molars at different stages of eruption and across age groups in subjects with undifferentiated connective tissue dysplasia

ORGANIZATION

V.O. Belkin, A.G. Maltseva, I.M. Makeeva, S.V. Pesegova, A.V. Dzhutova, A.Yu. Turkina **202**
Cross-cultural adaptation and validation of the orthognathic quality of life questionnaire (OQLQ) in Russian

I.R. Ganzha, N.V. Popov, A.A. Blazhnova, A.V. Zakharov, I.V. Shirolapov, E.V. Khivintseva **210**
Prospects for respiratory training with immersive technologies and biofeedback in patients of outpatient dental practice

A.N. Mamadzhanov, F.F. Muidinov, R.F. Galautdinov, Sh.D. Ayitieva **217**
Factors impacting the quality of medical education among students of Osh State University (Kyrgyzstan)

Founders

VLADMIVA

"VladMiVa" company group

TBI COMPANY

"TBI Company" LLC

Supported by

Russian Dentistry Association

Association of commercial and industrial enterprises of dentistry "Dental industry"

EDITORIAL

Editor-in-Chief: **Marina Eliseeva**
melis1@yandex.ru, editor@kstom.ru
Tel: +7 916 596-89-62
Proofreader, copy editor: **Elena Makeeva**
Tech. editor, layout and pre-press master: **Anton Kapitannikov**

PUBLISHER ADDRESS:

Sivtsev Vrazhek per., 29/16, office 205, 119002, Moscow, Russia
Tel: +7 916 596-89-62

FOREIGN READERS BETTER WOULD SUBSCRIBE TO THE HIGH-QUALITY PRINT VERSION OF OUR JOURNAL VIA EDITORIAL OFFICE.

The journal is registered in the Department of press, broadcasting and mass media of the Russian Federation. Registration certificate: PR № 77-1934

All published articles are reviewed. An article can be published only after receiving a positive expert assessment from at least of 2 reviewers.
The advertiser is responsible for the advertising materials content. The article' authors are responsible for the accuracy of the information provided in the published materials. Reprints permitted only with the written permission of the editorial board. "Clinical dentistry" journal exclusive materials are the property of LLC "Clinical dentistry".

Circulation is 4000 copies. Free price.

© "Clinical Dentistry (Russia)", 2026

DOI: 10.37988/1811-153X_2026_3_6

Особенности стоматологического статуса и фосфорно-кальциевого обмена у детей с Х-сцепленным доминантным гипофосфатемическим рахитом

И.А. Алексеева [1],
к.м.н., ассистент кафедры детской стоматологии
Л.П. Кисельникова [1],
д.м.н., профессор, зав. кафедрой детской стоматологии
И.Г. Данилова [2],
д.б.н., зав. лабораторией морфологии и биохимии
И.Ф. Гетте [2],
к.б.н., с.н.с. лаборатории морфологии и биохимии
К.В. Соколова [2],
к.б.н., с.н.с. лаборатории морфологии и биохимии
Н.Д. Вашакмадзе [3, 4],
д.м.н., профессор кафедры факультетской педиатрии; зав. отделом орфанных болезней и профилактики инвалидизирующих заболеваний
С.В. Боченков [5],
к.м.н., зав. педиатрическим отделением врожденных и наследственных заболеваний
Е.А. Николаева [5],
д.м.н., г.н.с. отдела клинической генетики

[1] Российский университет медицины, 127473, Москва, Россия
[2] Институт иммунологии и физиологии УрО РАН, 620078, Екатеринбург, Россия
[3] РНИМУ им. Н.И. Пирогова, 119571, Москва, Россия
[4] РНЦХ им. акад. Б.В. Петровского, 119333, Москва, Россия
[5] Научно-исследовательский клинический институт педиатрии и детской хирургии им. акад. Ю.Е. Вельтищева, 125412, Москва, Россия

Реферат. Смешанная слюна может быть перспективным маркером состояния процессов минерализации тканей зубов и пародонта и неинвазивным инструментом диагностики стоматологических заболевания у детей с генетически детерминированным системным нарушением фосфорно-кальциевого обмена. **Материалы и методы.** В клинико-лабораторном исследовании участвовали дети и подростки 6—17 лет (средний возраст — 12 лет), среди них 20 с генетически установленным диагнозом «Х-сцепленный доминантный гипофосфатемический рахит» (Х-ГФР) и 20 здоровых участников (группа сравнения). Стоматологический статус обследуемых оценивали по индексам OHI-S, КПУ, PUFA, SBI, PMA и по тесту кариесрезистентности постоянных зубов (ТЭР-тест). Лабораторное исследование образцов смешанной слюны включало измерение содержания витамина D, остеокальцина, остеопротегерина, костной щелочной фосфатазы и паратиреоидного гормона методом иммуноферментного анализа. **Результаты.** У детей с Х-ГФР выявлена высокая интенсивность кариозного поражения постоянных зубов (КПУ=5,42), сниженный уровень структурно-функциональной резистентности эмали (ТЭР-тест — 5,23 балла), высокий показатель осложненного кариеса (PUFA=1) и средняя степень гингивита (SBI=1,80, PMA=56,8%), сопряженные с недостаточной гигиеной полости рта (OHI-S=1,54). У детей основной группы в сравнении со здоровыми детьми это сопровождалось статистически значимыми, более чем 2-кратным уменьшением концентрации костного изофермента щелочной фосфатазы (КИЩФ) и сниженным уровнем секреции метаболитов в смешанной слюне: витамина D в 1,8, остеокальцина в 1,7, остеопротегерина в 2,7 и КИЩФ в 4 раза ($p<0,05$). **Заключение.** Состояние стоматологического статуса детей с Х-ГФР сопровождается нарушением регуляции костного метаболизма и сниженной активностью клеток костного микроокружения, что, возможно, определяет сниженную минерализацию твердых тканей зубов и пародонта. Изучаемые маркеры минерализации: витамин D, остеокальцин, остеопротегерин, КИЩФ — могут быть инструментом скрининга процессов минерализации тканей зубов и пародонта, а также мониторинга эффективности влияния на них лечебно-профилактических мероприятий. Данное направление саливадиагностики может быть перспективным, позволяющим оценить как локальные нарушения минерализации в тканях полости рта, так и системные (костный метаболизм).

Ключевые слова: дети, Х-сцепленный доминантный гипофосфатемический рахит, Х-ГФР, стоматологический статус, саливадиагностика, маркеры, регуляция костного метаболизма

ДЛЯ ЦИТИРОВАНИЯ:

Алексеева И.А., Кисельникова Л.П., Данилова И.Г., Гетте И.Ф., Соколова К.В., Вашакмадзе Н.Д., Боченков С.В., Николаева Е.А. Особенности стоматологического статуса и фосфорно-кальциевого обмена у детей с Х-сцепленным доминантным гипофосфатемическим рахитом. — *Клиническая стоматология.* — 2026; 29 (3): 6—12. DOI: 10.37988/1811-153X_2026_3_6

Features of dental status and phosphorus-calcium metabolism in children with X-linked dominant hypophosphatemic rickets

I.A. Alexeeva [1],
PhD in Medical Sciences, assistant professor of the Pediatric dentistry Department
L.P. Kiselnikova [1],
Doctor of Science in Medicine, full professor of the Pediatric dentistry Department
I.G. Danilova [2],
Doctor of Science in Biology, head of the Morphology and biochemistry Lab
I.F. Gette [2],
PhD in Biology, senior researcher of the Morphology and biochemistry Lab

Abstract. Mixed saliva can be a promising marker of the state of mineralization processes of dental and periodontal tissues and a non-invasive tool for diagnosing dental diseases in children with genetically determined systemic disorders of phosphorus-calcium metabolism. **Materials and methods.** The clinical and laboratory study involved children and adolescents aged 6—17 years (mean age 12 years), including 20 participants with a genetically confirmed diagnosis of X-linked dominant hypophosphatemic rickets (X-HPR) and 20 healthy participants (comparison group). The dental status of the participants was assessed using the OHI-S, CPI, PUFA, SBI,

K.V. Sokolova [2],
PhD in Biology, senior researcher of the Morphology and biochemistry Lab
N.D. Vashakmadze [3, 4],
Doctor of Science in Medicine, professor of the Pediatrics Department; head of the Orphan diseases Division
S.V. Bochenkov [5],
PhD in Medical Sciences, head of the Pediatric ward of congenital and hereditary diseases
E.A. Nikolaeva [5],
Doctor of Science in Medicine, chief researcher of the Clinical genetics Division

[1] Russian University of Medicine, 127473, Moscow, Russia
[2] Institute of Immunology and Physiology of the Ural Branch of the Russian Academy of Sciences, 620078, Yekaterinburg, Russia
[3] Pirogov Russian National Research Medical University, 119571, Moscow, Russia
[4] Petrovsky National Research Center of Surgery, 119333, Moscow, Russia
[5] Veltischev Research and Clinical Institute for Pediatrics and Pediatric Surgery, 125412, Moscow, Russia

PMA indices, and the caries resistance test for permanent teeth (EAR-test). A laboratory study of mixed saliva samples included measurements of vitamin D, osteocalcin, osteoprotegerin, bone alkaline phosphatase (BAP), and parathyroid hormone. **Results.** Children with X-HFR had a high intensity of carious lesions in permanent teeth (dmft=5.42), a reduced level of structural and functional enamel resistance (EAR-test 5.23), a high rate of complicated caries (PUFA=1), and an average degree of gingivitis (SBI=1.8, PMA=56.8%), associated with poor oral hygiene (OHI-S=1.54). In the main group of children, compared to healthy children, this was accompanied by a statistically significant, more than twofold decrease in the concentration of BAP isoenzyme and a reduced level of secretion of metabolites in mixed saliva: vitamin D by 1.8, osteocalcin by 1.7, osteoprotegerin by 2.7, and BAP by 4 times ($p<0.05$). **Conclusions.** The dental status of children with X-HFR is accompanied by impaired regulation of bone metabolism and reduced activity of bone microenvironment cells, which may determine reduced mineralization of dental and periodontal hard tissues. The studied markers of mineralization — vitamin D, osteocalcin, osteoprotegerin, and BAP — can be used as a tool for screening the processes of mineralization of dental and periodontal tissues and monitoring the effectiveness of therapeutic and preventive measures. This area of salivary diagnostics may be promising, allowing to assess both local mineralization disorders in oral tissues and systemic (bone metabolism).

Key words: children, X-linked dominant hypophosphatemic rickets, X-HFR, dental status, salivary diagnostics, markers, regulation of bone metabolism

FOR CITATION:

Alexeeva I.A., Kiselnikova L.P., Danilova I.G., Gette I.F., Sokolova K.V., Vashakmadze N.D., Bochenkov S.V., Nikolaeva E.A. Features of dental status and phosphorus-calcium metabolism in children with X-linked dominant hypophosphatemic rickets. *Clinical Dentistry (Russia)*. 2026; 29 (3): 6—12 (In Russian). DOI: 10.37988/1811-153X_2026_3_6

ВВЕДЕНИЕ

Гипофосфатемический рахит (ГФР) — группа заболеваний, характеризующаяся развитием рахита вследствие нарушения реабсорбции фосфатов в проксимальных почечных канальцах и всасывания фосфатов в кишечнике с последующей гипофосфатемией, частота встречаемости — 1:20000 [1—3].

Наиболее распространенная нозологическая форма — Х-сцепленный доминантный гипофосфатемический рахит, или Х-ГФР (прежнее название — фосфат-диабет), обусловленный мутацией гена PHEX (фосфат-регулирующая эндопептидаза) [1, 2].

Основная функция PHEX заключается в ограничении/регуляции выработки фосфатурического фактора (гормона) FGF23. Мутации в гене PHEX приводят к повышенной продукции FGF23 остеоцитами. Высокий уровень циркулирующего FGF23 снижает реабсорбцию фосфатов в проксимальных канальцах почки путем подавления экспрессии генов натрий-фосфатных котранспортеров 2-го типа (NaPiII-a, NaPiII-c), вследствие чего развиваются фосфатурия и гипофосфатемия. Кроме того, повышенный уровень FGF23 ведет к снижению активности 25(OH)D-1α-гидроксилазы, ответственной за образование кальцитриола 1,25(OH)2D, при этом наблюдается активация фермента 24-гидроксилазы, разрушающей кальцитриол. В свою очередь недостаток кальцитриола приводит к снижению абсорбции фосфора в кишечнике [1—3]. Нарушение образования кальцитриола делает малоэффективным назначение нативных препаратов витамина D (холекальциферол, рыбий жир, Аквадетрим и др.) [1, 2].

Ведущими клиническими проявлениями Х-ГФР являются рахитоподобные изменения скелета, преимущественно нижних конечностей, в виде варусной или вальгусной деформации. Костные деформации прогрессируют, сопровождаются нарушением походки (по типу утиной) и болевым синдромом. Позже становятся очевидными задержка роста и диспропорция скелета [1, 2].

К стоматологическим проявлениям Х-ГФР относят изменения морфологической структуры зубов. Так, по результатам сканирования временных зубов детей с Х-ГФР были выявлены нарушения целостности тонкой эмали в виде трещин и участков ее стираемости; увеличенная полость зуба с рогами пульпы, доходящими до эмалево-дентинного соединения; пористость околопульпарного дентина пациента с Х-ГФР и здорового сверстника составила 36,3 и 6,8% соответственно [3]. По данным компьютерной микротомографии, внутренняя структура дентина временных зубов детей с Х-ГФР включает патологический слой интерглобулярного дентина с гистологически выраженным наличием участков гипоминерализованной дентинной матрицы [3]. Полученные результаты свидетельствует о нарушении процессов минерализации и дентиногенеза зубов, способствующих быстрому микробному обсеменению тканей дентина у детей с Х-ГФР, и подтверждают данные других исследований [4—6].

Нередко исследователи отмечают гибель пульпы в интактных зубах, что сопровождается спонтанными

периапикальными абсцессами со свищом или без свища в области временных и постоянных зубов, не пораженных кариесом и без травмы в анамнезе [6—8]. Воспалительные процессы зачастую протекают бессимптомно и приводят к обширным очагам деструкции костной ткани и потере зубов [9—11].

Сравнительно новые данные E. Guirado и соавт. (2023) и E.A. Imel (2021) также отражают, что некроз пульпы зуба при отсутствии травмы или кариеса остается значительным долгосрочным стоматологическим проявлением у пациентов Х-ГФР, получающих патогенетическую терапию [12, 13]. Эти поражения проявляются в виде спонтанных абсцессов зубов, которые могут привести к потере зубов, нарушению прикуса и формирования тканей пародонта. Возможно, дезорганизованный клеточный слой одонтобластов и аномальное накопление неколлагеновых белков внеклеточного матрикса говорят о дефектах дифференцировки клеток, участвующих в одонтогенезе при данном заболевании. Исследователи отмечают, что одонтобласты у пациентов с Х-ГФР имеют дефект дифференцировки клеток, связанный с подавлением сигнального пути Wnt, что объясняет патологию дентина [12].

Витамин D и паратиреоидный гормон (ПТГ) признаны маркерами системы эндокринной регуляции фосфорно-кальциевого обмена. Оба гормона тесно взаимосвязаны и действуют как антагонисты и синергисты в разных аспектах для поддержания стабильного уровня ионов кальция и неорганического фосфата в плазме крови, что критически важно для целостности и минерализации костной ткани и обеспечения жизненно важных функции: нервно-мышечной проводимости, сокращения мышц (включая миокард) и свертывания крови [14, 15].

Считается, что витамин D — это прогормон с системным действием. Его рецептор (VDR) присутствует в ядрах клеток огромного числа тканей и органов. VDR экспрессируется в остеобластах, остеоцитах, макрофагах, моноцитах, эпителиоцитах и в других клетках, что определяет его значительную роль в процессах клеточной дифференцировки и пролиферации, а также в формировании иммунного и противовоспалительного ответов [15]. В то же время ПТГ синтезируется паращитовидными железами, регулирует обмен кальция и фосфатов в организме. В почках ПТГ увеличивает реабсорбцию кальция в дистальных отделах канальцев и подавляет реабсорбцию фосфатов, в кишечнике усиливает всасывание кальция в кровь через апикальные мембраны энтероцитов, что повышает уровень кальция в крови. В кости ПТГ активирует остеокласты (клетки, разрушающие кость), чтобы высвободить кальций и фосфаты из костного матрикса в экстрацеллюлярное пространство и в кровь. Усиленная секреция ПТГ может способствовать резорбции эмали, дентина и цемента [14, 15].

Остеопротегерин (ОПТ) — важнейший эндогенный ингибитор костной резорбции, основной физиологический тормоз для остеокластов. ОПТ — это ложный рецептор, ловушка, растворимый буфер, вырабатываемый остеобластами, который связывая RANKL (лиганд рецептора RANK), не дает ему взаимодействовать с рецептором RANK на поверхности остеокластов. Блокируя RANKL, ОПТ ингибирует образование, активацию и выживание остеокластов — клеток, разрушающих кость.

Таким образом, функция остеопротегерина — поддержание костной массы и защита скелета от избыточного разрушения, возможно, косвенно стабилизирует уровень кальция и фосфора в крови [16—18].

В исследовании S. Guven и соавт. (2020) продемонстрирована сильная положительная взаимосвязь между уровнями остеопротегерина и щелочной фосфатазы в сыворотки крови у детей с хронической болезнью почек. По мнению авторов, указанные маркеры могут использоваться для оценки состояния костной ткани [16].

В одном из первых исследований по изучению уровней RANKL — рецептора-приманки остеопротегерина (*in vivo*) в биологических жидкостях человека — исследователи M. Mogi и соавт. (2004) сообщили о повышенной концентрации RANKL и пониженной концентрация остеопротегерина у пациентов с пародонтитом в сравнении с контролем, что свидетельствует о том, что RANKL и ОПТ могут отражать остеокластическое разрушение кости при заболеваниях пародонта [17]. Данные C. Babür и соавт. (2012) также свидетельствуют о том, что у пациентов с пародонтитом уровень ОПТ в десневой жидкости был ниже, а терапия уже на первом этапе привела к повышению содержания данного метаболита [18].

Остеокальцин (ОСТК) — пептид, который синтезируется зрелыми остеобластами, одонтобластами и фибробластами и локализуется во внеклеточном матриксе кости, дентина и зубной эмали. ОСТК, связывая ионы кальция посредством остатков карбоксиглутаминовой кислоты, участвует в минерализации костной ткани, дентина и цемента, часть синтезируемого ОСТК попадает в кровоток и в ротовую жидкость и может служить индикатором метаболизма костной ткани [19]. Содержание остеокальцина в смешанной слюне, как и в крови, может изменяться в зависимости от действия различных факторов, таких как кальцитриол, паратиреоидный гормон и состояние почек. Уровень ОСТК в вышеуказанных биологических жидкостях может отражать процессы как формирования, так и резорбции костной ткани, поскольку при повышении активности остеокластов остеокальцин высвобождается из минерализованной ткани. Процессы ремоделирования взаимосвязаны, они включают резорбцию точечных участков кости и заполнение возникающих дефектов новообразованной костью, что является результатом взаимодействия остеокластов, остеобластов и одонтобластов [19].

Костный изофермент щелочной фосфатазы (КИЩФ), как и остеокальцин, является маркером активности остеобластов. Данный фермент катализирует отщепление неорганического фосфата от органических субстратов, создавая запас фосфатов для формирования гидроксиапатита. Расщепление пирофосфата КИЩФ является сигналом начала минерализации. Активность КИЩФ в крови увеличивается при активном росте костной ткани у детей и подростков, ремоделировании костной ткани после переломов и компенсации остеопороза. Часть КИЩФ может выделяться в ротовую жидкость из внеклеточной жидкости или из крови [20].

Согласно данным отечественной и зарубежной литературы, системный минеральный обмен пересекается с местной регуляцией минерализации тканей кости и зубов. Для правильной минерализации необходимы витамин D, паратиреоидный гормон, остеокальцин, остеопротегерин и КИЩФ [20, 21]. Ссылаясь на ранее проведенные нами исследования, следует отметить, что у здоровых подростков с высокой активностью кариеса был выявлен недостаточный уровень минерализации твердых тканей зубов по вышеописанным маркерам в смешанной слюне. Установлено, что подростки имели сниженный уровень обеспеченности витамином D, сниженную активность КИЩФ, сниженный уровень ОСТК и повышенный уровень ПТГ. Изученные показатели существенно отличались в зависимости от активности кариозного процесса [21].

С учетом того, что генетически детерминированные нарушения формирования минеральных тканей способствуют развитию деструктивных поражений в тканях зубов и пародонта, а определение маркеров минерализации твердых тканей зубов в смешанной слюне является неинвазивным методом, изучение вышеописанных факторов регуляции минерального обмена и процессов минерализации представляет теоретический и практический интерес для планирования стоматологической помощи детям с Х-ГФР.

Цель исследования — оценить стоматологический статус и содержание в смешанной слюне витамина D, остеокальцина, остеопротегерина, костной щелочной фосфатазы и паратиреоидного гормона; изучить взаимосвязи клинико-лабораторных параметров у детей с Х-ГФР.

МАТЕРИАЛЫ И МЕТОДЫ

В отделении детской стоматологии Российского университета медицины (Москва) проведено исследование 40 детей и подростков в возрасте 6—17 лет (средний возраст — 12 лет), обратившихся за стоматологической помощью, которые были поделены на 2 равные группы:

I — пациенты с генетическим диагнозом «Х-сцепленный доминантный гипофосфатемический рахит», направленные из НМИЦ эндокринологии им. акад. И.И. Дедова (Москва) и НИКИ педиатрии и детской хирургии им. Ю.Е. Вельтищева (Москва) — основная группа;

II — практически здоровые дети 1-й и 2-й группы здоровья — группа сравнения.

Исследование состояло из клинического и биохимического этапов.

Клиническое обследование включало определение индекса интенсивности кариеса постоянных зубов (КПУ), осложнений кариеса постоянных зубов по (индекс PUFA), состояния гигиены рта по Грину—Вермильону (OHI-S), кислотоустойчивости эмали постоянных зубов (ТЭР-тест В.Р. Окушко, 1984), состояния тканей пародонта по индексам кровоточивости десен Мюллемана—Коуэла (SBI) и папиллярно-маргинально-альвеолярному индексу (PMA).

Для биохимического анализа сбор нестимулированной смешанной слюны проводили в соответствии со стандартными требованиями: в течение 5 минут методом сплевывания в пластиковую пробирку [21]. Образцы слюны замораживали и хранили при –70°С.

Лабораторное исследование образцов слюны проводилось в Институте иммунологии и физиологии Уральского отделения РАН (Екатеринбург); оно включало измерение методом иммуноферментного анализа концентраций витамина D, остеокальцина, остеопротегерина, костной щелочной фосфатазы и паратиреоидного гормона. Уровень секреции (выделение метаболита в минуту) рассчитывали как произведение измеренной концентрации метаболита и объема слюны, деленное на время сбора образца. Для анализа использовали готовые наборы реактивов «Витамин D-ИФА» («Хема», Россия), «ПТГ-ИФА» («Хема»), HumanOC/BGP (Osteocalcin) ELISAKit (FineTest, Китай), Human BALP (Bone Alkaline Phosphatase) ELISA Kit (FineTest), HumanOPG (Osteoprotegerin) ELISA Kit (FineTest). Анализ выполняли с использованием автоматизированной системы Lazurite (Dynex Technologies, США). Результаты анализа подсчитывали с использованием калибровки, полученной в том же планшете, что и опытные пробы, и подсчета калибровочного коэффициента.

При статистической обработке данных для проверки распределения данных на нормальность использовали критерий Шапиро—Уилка. Для сравнения двух групп применяли критерий Вилкоксона. Оценку корреляционных связей между параметрами проводили с использованием коэффициента корреляции Спирмена (ρ).

РЕЗУЛЬТАТЫ

Анализ данных клинического стоматологического обследования выявил удовлетворительный уровень гигиены рта, значения индекса OHI-S у здоровых детей (1,42) и детей с Х-ГФР (1,54) не имели статистической значимости (p=0,07; табл. 1).

Результат анализа данных индекса КПУ и ТЭР-теста в обеих группах выявил высокую интенсивность кариеса и средний уровень кариесрезистентности постоянных зубов у обследованных детей и не показал статистически значимых различий. Однако их средние значения отразили более высокие показатели интенсивности кариеса и более низкие — уровня кислотоустойчивости постоянных зубов у детей I группы в сравнении со здоровыми сверстниками — 5,42 и 5,23 балла против 4,9 и 3,97 балла соответственно.

Таблица 1. Показатели стоматологического статуса в группах
Table 1. Indicators of dental status in the groups

Показатель	I группа	II группа	p
OHI-S	1,54±0,20	1,42±0,33	0,07
КПУ	5,42±1,34	4,90±1,48	0,06
ТЭР-тест	5,23±0,88	3,97±1,54	0,08
PUFA	1,00±0,24	0,15±0,08	0,01
SBI	1,80±0,24	0,98±0,39	0,05
PMA, %	56,8±8,2	40,8±16,9	0,06

Индекс осложненного кариеса PUFA в основной группе (1,00) статистически достоверно в 6 раз превышал таковой у здоровых детей (PUFA=0,15; p=0,01).

Состояние тканей пародонта по индексу PMA продемонстрировало среднюю степень гингивита у обследованных. Средний показатель у здоровых детей и у детей с Х-ГФР составил соответственно 40,76 и 56,81%, различия не были статистически значимы (p=0.06). Однако у детей I группы индекс кровоточивости десневой борозды (SBI=1,8) статистически значимо почти в 2 раза превышал аналогичный показатель у здоровых детей (SBI=0,98, p<0,05).

Изучение корреляционных взаимосвязей клинических параметров в I группе показало сильную положительную взаимосвязь интенсивности кариеса (ρ=0,85) и состояния тканей пародонта (ρ=0,66) с уровнем гигиены. У здоровых детей установлена положительная корреляционная взаимосвязь средней силы показателей ТЭР-теста и КПУ (ρ=0,5), а в I группе кислотоустойчивость эмали (ТЭР-тест) имела сильную положительную связь (ρ=0,88) с индексом осложненного кариеса (PUFA). Полученные результаты отражают значительную роль уровня минерализации твердых тканей зубов эмали в развитии кариеса и его осложнений.

Интересными оказались данные проведенного лабораторного исследования смешанной слюны. Статистический анализ биохимических параметров показал достоверное, более чем в 2 раза, уменьшение концентрации КИЩФ в смешанной слюне детей I группы в сравнении с аналогичными показателями у здоровых детей, что, возможно, отражает нарушение процесса минерализации тканей зубов и пародонта у детей основной группы. Для остальных показателей смешанной слюны межгрупповые различия средних значений концентрации исследуемых метаболитов не достигали уровня статистической значимости (табл. 2).

Наряду с этим скорость секреции данных метаболитов показала статистически значимое отличие изучаемых биохимических маркеров — витамина D, остеокальцина, остеопротегерина и КИЩФ в группах обследования по средним показателям (табл. 3). Так, у пациентов I группы скорость секреции метаболитов в смешанной слюне была заметно ниже, чем у здоровых детей: витамина D в 1,8, остеокальцина в 1,7, остеопротегерина в 2,7, а КИЩФ в 4 раза (p<0,05). Сниженной в 1,5 раза относительно здоровых детей оказалась и скорость секреции ПТГ, но различия не были статистически значимы. Полученные биохимические данные и их статистический анализ дают основания предположить, что генетически детерминируемое нарушение метаболизма фосфатов и витамина D у детей с Х-ГФР сопровождается сниженным уровнем секреции основных регуляторов фосфорно-кальциевого обмена и костного метаболизма в смешанной слюне. Возможно, выявленные изменения уровней секреции изучаемых биохимических маркеров связаны с уменьшением синтеза в одонтобластах, остеобластах, фибробластах и в других клетках изучаемых белков, участвующих в процессах минерализации.

Определенный интерес представляет изучение корреляционных взаимосвязей биохимических и клинических параметров в изучаемых группах. Так, у здоровых детей статистический анализ показал отрицательную взаимосвязь концентрации витамина D в смешанной слюне с интенсивностью кариеса (ρ=−0,89) и кислотоустойчивостью постоянных зубов (ρ=−0,48), что подчеркивает значимую роль витамина D и его необходимость в обеспеченности процессов минерального гомеостаза в полости рта и формировании кариесрезистентности постоянных зубов.

Сопоставление клинических и биохимических данных выявило у детей с Х-ГФР отрицательные взаимосвязи между концентрацией в смешанной слюне ОПТ, ОСТ и КИЩФ и показателями ТЭР-теста (ρ=−0,78, −0,51 и −0,61 соответственно), вероятно, отражающие вовлеченность данных биохимических маркеров в формирование кариесрезистентности постоянных зубов у детей с метаболическим заболеванием Х-ГФР.

Следует также отметить установленную отрицательную взаимосвязь средней силы показателей витамина D (концентрации и скорости выделения данного метаболита в смешанной слюне) с индексом кровоточивости зубодесневой борозды SBI (ρ=−0,48 и −0,50 соответственно), что предположительно отражает участие витамина D в поддержании иммунного ответа в полости рта при развитии воспаления в тканях десны. Аналогичные данные продемонстрировали

Таблица 2. Концентрация витамина D, остеокальцина, остеопротегерина, костного изофермента щелочной фосфатазы и паратиреоидного гормона в смешанной слюне

Table 2. Concentration of vitamin D, osteocalcin, osteoprotegerin, bone alkaline phosphatase isoenzyme, and parathyroid hormone in mixed saliva

Показатель	I группа	II группа	p
	$M\pm m$	$M\pm m$	
Витамин D, нг/мл	4,52±0,21	4,17±0,16	>0,05
Остеокальцин, нг/мл	0,233±0,046	0,249±0,020	>0,05
Остеопротегерин, пг/мл	185,2±25,6	310,7±64,3	>0,05
КИЩФ, нг/мл	0,75±0,15	1,95±0,28	<0,05
Паратиреоидный гормон, пмоль/л	1,17±0,18	1,41±0,16	>0,05

Таблица 3. Скорость секреции витамина D, остеокальцина, остеопротегерина, костного изофермента щелочной фосфатазы (КИЩФ) и паратиреоидного гормона в смешанной слюне

Table 3. Rate of secretion of vitamin D, osteocalcin, osteoprotegerin, bone alkaline phosphatase isoenzyme, and parathyroid hormone in mixed saliva

Показатель	I группа	II группа	p
	$M\pm m$	$M\pm m$	
Витамин D, нг/мин.	0,310±0,054	0,555±0,080	<0,05
Остеокальцин, пг/мин.	18,09±4,11	31,29±2,95	<0,05
Остеопротегерин, пг/мин.	12,07±2,17	32,77±7,45	<0,05
КИЩФ, пг/мин.	54,7±13,0	222,9±20,8	<0,05
Паратиреоидный гормон, пмоль/мин.	0,130±0,031	0,193±0,041	>0,05

выявленные отрицательные взаимосвязи сниженных уровней в смешанной слюне остеопротегерина, остеокальцина и КИЩФ со значением индекса PUFA (ρ=−0,79, −0,55 и −0,52 соответственно). Предположительно это может свидетельствовать об участии данных метаболитов в остеоиммунологических процессах при развитии воспалительных процессов в тканях зубов и пародонта.

Таким образом, в группе здоровых детей прослеживаются определенные паттерны регуляции фосфорно-кальциевого обмена. Внимания заслуживает наблюдаемая в группе сравнения высокая корреляционная взаимосвязь уровня секреции витамина D со скоростью секреции паратиреоидного гормона (ρ=0,79 и 0,72 соответственно), что указывает на физиологическую сопряженность этих метаболитов в поддержании кальций-фосфорного гомеостаза в полости рта у здоровых детей. Вместе с этим отмечена высокая положительная взаимосвязь концентрации КИЩФ и остеокальцина (ρ=0,87), что, вероятно, отражает активные процессы ремоделирования костной ткани и минерализации тканей кости и зубов у растущих детей.

В I группе также установлена сильная положительная взаимосвязь концентрации в смешанной слюне ОПТ, ОСТ, КИЩФ и скорости секреции данных метаболитов (ρ=0,73, 0,74 и 0,67 соответственно), а также сеть перекрестных тесных положительных корреляции между ними. Предполагается, что вышеописанные низкие уровни коррелирующих маркеров в смешанной слюне, возможно, они указывают на специфические контуры регуляции фосфорно-кальциевого обмена, ремоделирования и минерализации костного и дентинного матрикса у детей с данным метаболическим заболеванием, требующие дальнейшего изучения [22].

ОБСУЖДЕНИЕ

Клиническим стоматологическим обследованием у детей с Х-сцепленным доминантным гипофосфатемическим рахитом выявлена высокая интенсивность кариозного поражения постоянных зубов, высокий показатель осложненного кариеса и средняя степень гингивита, сопряженные с недостаточной гигиеной полости рта, что согласуется с данными других исследований [22—24].

Дети с Х-ГФР в смешанной слюне также имели статистически значимое снижение уровней секреции витамина D, КИЩФ, остеокальцина, остеопротегерина, что может указывать на нарушение регуляции костного ремоделирования, сниженную активность клеток костного микроокружения и сниженную минерализацию дентинного матрикса (гипоминерализацию), а также быть отражением дисбаланса процессов ремоделирования в минеральных тканях зубов и пародонта. Альвеолярная кость становится менее устойчивой к физиологической перестройке, а образование дентина замедляется [12, 13].

Недостаточность уровней витамина D и ПТГ, выявленная нами в смешанной слюне детей основной группы (Х-ГФР), является мощным патогенетическим фактором, который отражает подавление систем регуляции из-за первичного нарушения фосфорного обмена, что, вероятно, прямо или опосредованно (через другие факторы) может приводить к угнетению процессов ремоделирования и минерализации костной и зубных тканей.

Низкий уровень секреции ОПТ в смешанной слюне детей с Х-ГФР может означать ослабление защитного механизма, ингибирующего резорбтивные костные процессы, а это повышает риск резорбции альвеолярной кости, особенно при наличии воспалении в тканях пародонта или при ортодонтической нагрузке.

Можно предположить, что детерминирующим фактором для формирования, поддержания и адаптации клеточного микроокружения в минерализованных тканях является функциональная активность остеобластов и одонтобластов, а также физиологический баланс в динамической системе ремоделирования, определяемый кальций- и фосфат-регулирующими гормонами, ферментами и белками внеклеточного матрикса кости и дентина, о чем свидетельствуют данные других исследователей [25, 26].

ЗАКЛЮЧЕНИЕ

Согласно данным контролируемых исследований 2024—2026 гг., представленных в англоязычных публикациях Кохрейновского реестра, Medline и Emdase, у детей с Х-ГФР отмечается высокая распространенность спонтанных абсцессов интактных временных и постоянных зубов. Исследователями отмечается необходимость дальнейшего изучения влияния патогенетической терапии (Буросумаб) на состояние тканей зубов [22, 24].

Выявленные нами у детей с Х-ГФР синхронное снижение в смешанной слюне основных факторов минерализации (сниженные показатели эндокринных регуляторов фосфорно-кальциевого обмена и компенсаторных механизмов; признаки дисфункции одонтобластов, остеобластов, фибробластов и остеокластов), возможно, являются следствием заболевания (изменяются ферментом PHEX). К тому же можно предположить, что их дальнейшее изучение позволит выявить механизмы, лежащие в основе наблюдаемых стоматологических патологий: нарушений микроструктуры и накопления микроповреждений в твердых тканях зубов, — и развитии деструктивных процессов в тканях пародонта у детей с Х-ГФР.

Можно предположить, что изучаемые нами маркеры в смешанной слюне отражают состояние системной минерализации в организме. Мутация в гене PHEX, нарушающая регуляцию FGF23, запускает каскад нарушений функциональной активности остеобластов и одонтобластов, фибробластов, остеоцитов, что сопровождается сниженным уровнем секреции факторов регуляции процессов минерализации в смешанной слюне и, возможно, отражает системный сбой регуляции фосфорно-кальциевого обмена, а также патогенез нарушений процессов минерализации в полости рта у детей с Х-ГФР.

Анализ влияния патогенетической терапии на стоматологические проявления возможен при проведении долгосрочных исследований с началом лечения детей с Х-ГФР в раннем возрасте.

Поступила/Received: 19.03.2026
Принята в печать/Accepted: 03.08.2026

ЛИТЕРАТУРА/REFERENCES:

1. **Pavone V., Testa G., Gioitta Iachino S., Evola F.R., Avondo S., Sessa G.** Hypophosphatemic rickets: etiology, clinical features and treatment. — *Eur J Orthop Surg Traumatol*. — 2015; 25 (2): 221—6. PMID: 24957364
2. **Fuente R., Gil-Peña H., Claramunt-Taberner D., Hernández O., Fernández-Iglesias A., Alonso-Durán L., Rodríguez-Rubio E., Santos F.** X-linked hypophosphatemia and growth. — *Rev Endocr Metab Disord*. — 2017; 18 (1): 107—115. PMID: 28130634
3. **Лежнев Д.А., Вислобокова Е.В., Кисельникова Л.П.** Сравнительный анализ морфоструктурных характеристик временных зубов пациента с гипофосфатемическим рахитом на основе данных микротомографии. — *Радиология — практика*. — 2020; 1 (79): 52—64.
[**Lezhnev D.A., Vislobokova E.V., Kisel'nikova L.P.** Microcomputed tomography-based primary teeth morphostructural characteristics comparative analysis in hypophosphatemic rickets patient. — *Radiology and Practice*. — 2020; 1 (79): 52—64 (In Russian)]. eLibrary ID: 43022707
4. **Paredes S.E.Y., Segato R.A.B., Moreira L.D., Moreira A., Serrano K.V.D., Rodrigues C.T., Almeida L.Y., León J.E.** Dentoalveolar abscesses not associated with caries or trauma: A diagnostic hallmark of hypophosphatemic rickets initially misdiagnosed as hypochondroplasia. — *Head Neck Pathol*. — 2018; 12 (4): 604—609. PMID: 29190002
5. **Sabandal M.M., Robotta P., Bürklein S., Schäfer E.** Review of the dental implications of X-linked hypophosphataemic rickets (XLHR). — *Clin Oral Investig*. — 2015; 19 (4): 759—68. PMID: 25677243
6. **Rabbani A., Rahmani P., Ziaee V., Ghodoosi S.** Dental problems in hypophosphatemic rickets, a cross sectional study. — *Iran J Pediatr*. — 2012; 22 (4): 531—4. PMID: 23430969
7. **Foster B.L., Nociti F.H. jr, Somerman M.J.** The rachitic tooth. — *Endocr Rev*. — 2014; 35 (1): 1—34. PMID: 23939820
8. **Hanisch M., Bohner L., Sabandal M.M.I., Kleinheinz J., Jung S.** Oral symptoms and oral health-related quality of life of individuals with x-linked hypophosphatemia. — *Head Face Med*. — 2019; 15 (1): 8. PMID: 30904023
9. **Baroncelli G.I., Zampollo E., Manca M., Toschi B., Bertelloni S., Michelucci A., Isola A., Bulleri A., Peroni D., Giuca M.R.** Pulp chamber features, prevalence of abscesses, disease severity, and PHEX mutation in X-linked hypophosphatemic rickets. — *J Bone Miner Metab*. — 2021; 39 (2): 212—223. PMID: 32772199
10. **Endo I., Fukumoto S., Ozono K., Namba N., Inoue D., Okazaki R., Yamauchi M., Sugimoto T., Minagawa M., Michigami T., Nagai M., Matsumoto T.** Nationwide survey of fibroblast growth factor 23 (FGF23)-related hypophosphatemic diseases in Japan: prevalence, biochemical data and treatment. — *Endocr J*. — 2015; 62 (9): 811—6. PMID: 26135520
11. **Lo S.H., Lachmann R., Williams A., Piglowska N., Lloyd A.J.** Exploring the burden of X-linked hypophosphatemia: a European multi-country qualitative study. — *Qual Life Res*. — 2020; 29 (7): 1883—1893. PMID: 32162120
12. **Guirado E., Villani C., Petho A., Chen Y., Maienschein-Cline M., Lei Z., Los N., George A.** Wnt pathway inhibitors are upregulated in XLH dental pulp cells in response to odontogenic differentiation. — *Int J Oral Sci*. — 2023; 15 (1): 13. PMID: 36849506
13. **Imel E.A.** Burosumab for Pediatric X-Linked Hypophosphatemia. — *Curr Osteoporos Rep*. — 2021; 19 (3): 271—277. PMID: 33970403
14. **Pike J.W., Christakos S.** Biology and mechanisms of action of the vitamin D hormone. — *Endocrinol Metab Clin North Am*. — 2017; 46 (4): 815—843. PMID: 29080638
15. **Дьячкова Е.Ю., Трифонова Д.О., Ибадулаева М.О., Рунова Г.Е., Фадеев В.В., Тарасенко С.В.** Влияние дефицита витамина D на состояние зубочелюстной системы: обзорная статья. — *Остеопороз и остеопатии*. — 2021; 1: 19—25. eLibrary ID: 46452970
[**Diachkova E.Y., Trifonova D.O., Ibadulaeva M.O., Runova G.E., Fadeyev V.V., Tarasenko S.V.** Vitamin D imbalance effects on dentoalveolar system: a review. — *Osteoporosis and Bone Diseases*. — 2021; 1: 19—25 (In Russian)]. DOI: 10.14341/osteo12719
16. **Guven S., Gokce I., Cicek N., Yaman A., Vatansever P., Alpay H.** Sclerostin and osteoprotegerin: new markers of chronic kidney disease mediated mineral and bone disease in children. — *J Pediatr Endocrinol Metab*. — 2020; 33 (11): 1383—1390. PMID: 33068383
17. **Mogi M., Otogoto J., Ota N., Togari A.** Differential expression of RANKL and osteoprotegerin in gingival crevicular fluid of patients with periodontitis. — *J Dent Res*. — 2004; 83 (2): 166—9. PMID: 14742657
18. **Babür C., Ozcan G., Cebi D.U., Pervane B., Ozdemir B., Yücel A., Biri A.A., Babür C.** Gingival crevicular fluid levels of osteoprotegerin (OPG) in premenopausal and postmenopausal women with or without chronic periodontitis. — *J Dent*. — 2012; 40 (5): 364—71. PMID: 22326720
19. **Нестерова И.В., Митропанова М.Н., Чудилова Г.А., Ломтатидзе Л.В., Гайворонская Т.В.** Влияние дисбаланса регуляторных цитокинов и остеокальцина на остеогенез у детей с врожденной расщелиной губы и неба в постнатальном онтогенезе. — *Стоматология*. — 2020; 1: 77—81. eLibrary ID: 42479509
[**Nesterova I.V., Mitropanova M.N., Chudilova G.A., Lomtatidze L.V., Gaivoronskaya T.V.** The impact of disbalance of regulatory cytokines and osteocalcin on osteogenesis in children with congenital cleft lip and palate in postnatal ontogenesis. — *Stomatology*. — 2020; 1: 77—81 (In Russian)]. DOI: 10.17116/stomat20209901177
20. **Thimmegowda U., Kuri P.N.** Estimation and correlation of alkaline phosphatase enzymatic activity in saliva with and without early childhood caries in south indian children: A randomized clinical trial. — *Int J Clin Pediatr Dent*. — 2024; 17 (5): 528—531. PMID: 39355187
21. **Кисельникова Л.П., Алексеева И.А., Данилова И.Г., Гетте И.Ф., Ожгихина Н.В.** Изучение особенностей фосфорнокальциевого обмена в патогенезе кариеса у детей подросткового возраста. — *Российский медицинский журнал*. — 2014; 2: 27—30.
[**Kiselnikova L.P., Alekseyeva I.A., Danilova I.G., Gette I.F., Ojgikhina N.V.** The analysis of characteristics of phosphoric calcium metabolism in pathogenesis of caries in children of adolescent age. — *Russian Medical Journal*. — 2014; 2: 27—30 (In Russian)]. eLibrary ID: 21486935
22. **Defabianis P., Bocca N., Ninivaggi R.** X-linked hypophosphatemia in childhood: dental involvement, diagnosis, and treatment. — *Eur J Paediatr Dent*. — 2026; 27 (1): 37—41. PMID: 41427455
23. **Defabianis P., Ninivaggi R., Tessaris D., Bocca N., Romano F.** Oral health-related quality of life in Italian children and adolescents living with bone dysplasia: A cross-sectional study. — *Int J Environ Res Public Health*. — 2024; 21 (3): 306. PMID: 38541305
24. **Whyatt L., Borg S., Arundel P., Greenacre G., Brierley D., Monteiro J.** Dental disease burden and management in children and young people with X-linked hypophosphataemia: a scoping review and service evaluation. — *Eur Arch Paediatr Dent*. — 2026; 27 (1): 1—26. PMID: 41456221
25. **Зейналов Ю.Л., Дьячкова Г.В., Сутягин И.В., Ларионова Т.А., Дьячков К.А.** Показатели кальциевого обмена и маркеры костеобразования у больных идиопатическим сколиозом в зависимости от возраста. — *Забайкальский медицинский вестник*. — 2021; 2: 47—55. eLibrary ID: 46254117
[**Zejnalov Ju.L., Diachkova G.V., Sutyagin I.V., Larionova T.A., Diachkov K.A.** Indicators of calcium metabolism and markers of bone formation in patients with idiopathic scoliosis depending on age. — *Transbaikalian Medical Bulletin*. — 2021; 2: 47—55 (In Russian)]. DOI: 10.52485/19986173_2021_2_47
26. **Lien G., Ueland T., Godang K., Selvaag A.M., Førre O.T., Flatø B.** Serum levels of osteoprotegerin and receptor activator of nuclear factor -κB ligand in children with early juvenile idiopathic arthritis: a 2-year prospective controlled study. — *Pediatr Rheumatol Online J*. — 2010; 8: 30. PMID: 21134287

ДИАГНОСТИКА Х-СЦЕПЛЕННОГО ДОМИНАНТНОГО ГИПОФОСФАТЕМИЧЕСКОГО РАХИТА (Х-ГФР) У ДЕТЕЙ

Х-ГФР – это редкое наследственное хроническое и прогрессирующее мультисистемное заболевание, характеризующееся потерей фосфатов почками в результате избыточной продукции гормона ФРФ23[1–4]

Диагноз Х-ГФР обычно основывается на следующих параметрах:[5]

Клинические проявления | **Рентгенологические признаки** | **Биохимические параметры** | **Семейный анамнез**

КЛИНИЧЕСКИЕ ПРОЯВЛЕНИЯ

У детей с Х-ГФР может наблюдаться широкий спектр проявлений заболевания

Нарушение походки

Позднее начало ходьбы и переваливающаяся или «утиная» походка[14,15]

Скелетные

Прогрессирующая деформация нижних конечностей* и задержка роста[3,7]

Кости и суставы

Боли в костях и суставах, особенно нижних конечностей[7,13]

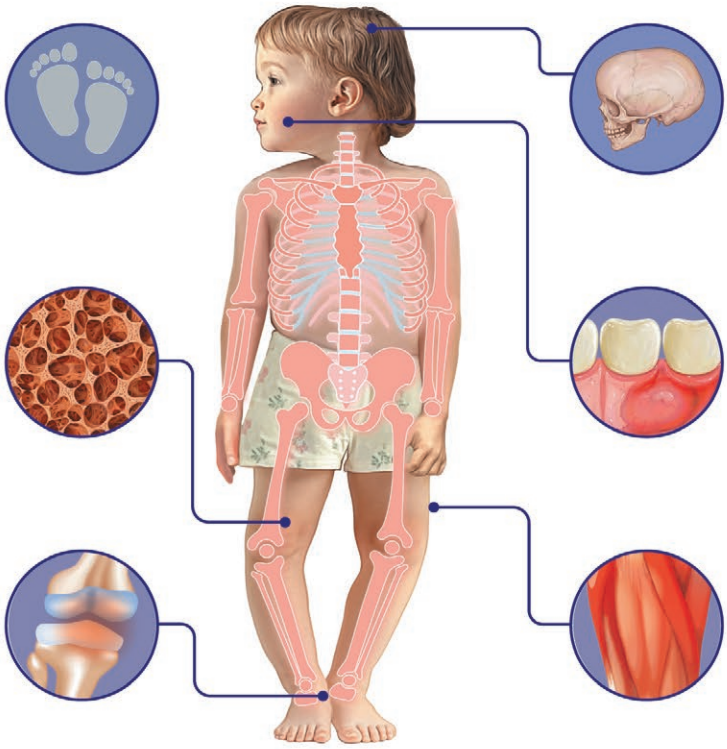

Черепные

Изменение формы черепа, головная боль, головокружение (краниосиностоз, мальформация Киари)[7]

Зубочелюстные

Спонтанные зубочелюстные абсцессы в результате нарушения минерализации эмали, дентина и цемента[7-10]

Мышечные

Значительное снижение тонуса мышц нижних конечностей[11,12]

Вышеперечисленные признаки и симптомы могут быть проявлениями Х-ГФР. Для уточнения диагноза направьте пациента к специалисту**

* Деформации длинных костей опорных конечностей включают как вальгусные и варусные деформации так и их сочетание, или деформации по типу «дующего ветра».
** Врачи-специалисты по Х-ГФР: эндокринологи, нефрологи, генетики.
Х-ГФР – Х-сцепленный доминантный гипофосфатемический рахит; ФРФ23 – фактор роста фибробластов 23.

1. Beck-Nielsen SS, et al. Eur J Endocrinol. 2009;160:491–97; 2. Martin A & Quarles LD. Adv Exp Med Biol. 2012;728:65–83; 3. Carpenter TO, et al. J Bone Miner Res. 2011;26:1381–88; 4. Che H, et al. Eur J Endocrinol. 2016;174:325–33; 5. Ruppe M. X-linked hypophosphatemia. In: Pagon R, Adam M, Ardinger H et al. (eds). GeneReviews [Internet]. Seattle (WA): NCBI Bookshelf; 2017; 6. Econs MJ, et al. Bone Miner. 1994;24:17–24; 7. Linglart A, et al. Endocr Connect. 2014;3:R13–R30; 8. Opsahl Vital S, et al. Bone. 2012;50:989–97; 9. Chaussain-Miller C, et al. Oral Dis. 2007;13:482–9; 10. Biosse Duplan M, et al. J Dent Res. 2017;96:388–95; 11. Veilleux LN, et al. J Clin Endocrinol Metab. 2012;97:E1492–8; 12. Veilleux LN, et al. J Clin Endocrinol Metab. 2013;98:E990–5; 13. Linglart A, et al. Bone Abstracts. 2015:P198; 14. Haffner D, et al. Nat Rev Nephrol. 2019;15(7):435-455; 15. Skrinar A, et al. J Endocr Soc. 2019;3:1321–34.

РЕКЛАМА

Swixx Healthcare
ООО Свикс Хэлскеа

ООО «Свикс Хэлскеа». 105064, Москва, Земляной Вал 9. Тел. +7 495 229 06 61
russia.info@swixxbiopharma.com

NM-RU-2026-4-3270 Дата одобрения: 05-2026

ИНФОРМАЦИЯ ПРЕДНАЗНАЧЕНА ДЛЯ СОТРУДНИКОВ ЗДРАВООХРАНЕНИЯ

DOI: 10.37988/1811-153X_2026_3_14

И.М. Файзрахманов [1],
генеральный директор
У. Курди [2],
ассистент кафедры микробиологии
Г.Ю. Яковлева [2],
к.б.н., доцент кафедры микробиологии
О.Н. Ильинская [2],
д.м.н., профессор, зав. кафедрой микробиологии
В.А. Зарипова [3],
студентка V курса стоматологического факультета
Е.В. Мамаева [3],
д.м.н., профессор кафедры стоматологии детского возраста

[1] ООО «ШколМед», 420111, Казань, Россия
[2] Казанский федеральный университет, 420008, Казань, Россия
[3] Казанский ГМУ, 420012, Казань, Россия

Метагеном полости рта у условно здоровых детей среднего школьного возраста

Реферат. Микроорганизмы, населяющие рот человека, многочисленны и разнообразны. В норме их видовой состав довольно постоянен, однако количество микроорганизмов значительно изменяется в зависимости от внешних и внутренних факторов. При этом микробиом полости рта считается критическим фактором развития кариеса — одного из распространенных заболеваний рта, особенно среди детей. Характеристике микробиома с анализом качественного и количественного состава уделяется большое внимание, а его изменение поможет спрогнозировать возможность развития патологий у условно здоровых пациентов. **Цель исследования** — оценка бактериальных сообществ полости рта с позиций риска развития кариеса зубов у условно здоровых детей среднего школьного возраста. **Материалы и методы.** Проведен метагеномный анализ образцов зубного налета 15 условно здоровых детей среднего школьного возраста (10—14 лет). Предварительную обработку и анализ последовательностей проводили с использованием конвейера Mothur на платформе Galaxy, последовательности были сгруппированы в операционные таксономические единицы (OTE) на уровне идентичности 97% и классифицированы по базе данных SILVA138.1. При анализе α-биоразнообразия данных секвенирования 16S рРНК использованы индексы таксономического богатства (S) и разнообразия Шеннона, анализа β-разнообразия — индексов Брея—Кертиса и Серенсена. Функциональный потенциал предсказан с помощью PICRUSt2, функциональные пути были определены с использованием баз данных Orthology и MetaCyc. **Результаты.** Метагеномный анализ продемонстрировал не очень высокое α- и β-разнообразие. Представители филумов *Bacillota* и *Pseudomonadota* обладали средней вариативностью (коэффициент вариации составлял 19 и 30% соответственно), а филы *Bacteroidota* (CV=64%). *Actinobacteriota* (CV=78%) — высокой вариативностью. Филум *Bacillota* представлен преимущественно родами *Streptococcus* и *Veillonella*. Род *Streptococcus* доминировал во всех образцах, а бактерии, входящие в порядок *Lactobacillales*, не удалось идентифицировать ни до семейств, ни до рода. До вида было идентифицировано 20 OTE, наибольшее количество определенных таксонов, относящихся к филуму *Pseudomonadota*, принадлежало к родам *Neisseria* и *Haemophilus*, из них было идентифицировано два вида: *N. perflava* и *H. parahaemolyticus*. Среди филума *Bacteroidota* определено 11 видов, принадлежащих к родам *Prevotella* (5 видов), *Capnocytophaga* (4 вида), *Porphyromonas* и *Alloprevotella*: *P. maculosa*, *P. pallens*, *P. nigrescens*, *P. loescheii*, *P. micans*, *C. sputigena*, *C. gingivalis*, *C. ochracea*, *C. leadbetteri*, *A. tannerae* и *P. catoniae*. Причем *P. maculosa*, *C. sputigena* и *P. catoniae* можно отнести к доминирующим видам филума *Bacteroidota*. Филум *Actinobacteriota* представлен в образцах преимущественно 3 родами: *Rothia*, *Actinomyces* и *Corynebacterium*, среди них были идентифицированы виды *R. aeria*, *R. mucilaginosa*, *A. odontolyticus* (новое название *Schaalia odontolytica*), *C. matruchotii*, *C. durum* и *P. propionicum*. На основе генома вид *A. odontolyticus* был переклассифицирован в *Schaalia odontolytica*. **Заключение.** Метагеномный анализ позволил получить возможность расширенного таксономического анализа на основе секвенирования гена 16S рРНК у условно здоровых детей среднего школьного возраста. Определены характерные филотипы, идентифицированы отдельные представители микробиома и проведен анализ функционала бактериальных генов. Было определено три доминирующих фила: *Bacillota*, *Pseudomonadota* и *Bacteroidota*, которые могут быть отнесены как к нормальной микробиоте рта, так и к бактериям, способным вызывать различные заболевания, в первую очередь кариес.

Ключевые слова: метагеном полости рта, условно здоровые дети, кариес зубов

ДЛЯ ЦИТИРОВАНИЯ:

Файзрахманов И.М., Курди У., Яковлева Г.Ю., Ильинская О.Н., Зарипова В.А., Мамаева Е.В. Метагеном полости рта у условно здоровых детей среднего школьного возраста. — *Клиническая стоматология*. — 2026; 29 (3): 14—21. DOI: 10.37988/1811-153X_2026_3_14

I.M. Fayzrakhmanov [1],
general director
W. Kurdy [2],
assistant at the Microbiology Department
G.Yu. Yakovleva [2],
PhD in Biology, assistant professor
of the Microbiology Department
O.N. Ilinskaya [2],
Doctor of Science in Medicine, full professor
of the Microbiology Department

Metagenome of the oral cavity in apparently healthy middle-school-age children

Abstract. The microorganisms inhabiting the human oral cavity are numerous and diverse, and under normal conditions their species composition is relatively stable. However, the number of microorganisms varies considerably depending on various external and internal factors. The oral microbiome is considered a critical factor in the development of dental caries, one of the most common oral diseases, particularly in children. Considerable attention is paid to the characterization of the microbiome through analysis of its qualitative and quantitative composition, since changes

V.A. Zaripova [3],
5th year student of the Dental Faculty
E.V. Mamaeva [3],
Doctor of Science in Medicine, professor of the Pediatric dentistry Department

[1] SchoolMed LLC, 420111, Kazan, Russia
[2] Kazan Federal University, 420008, Kazan, Russia
[3] Kazan State Medical University, 420012, Kazan, Russia

FOR CITATION:
Fayzrakhmanov I.M., Kurdy W., Yakovleva G.Yu., Ilinskaya O.N., Zaripova V.A., Mamaeva E.V. Metagenome of the oral cavity in apparently healthy middle-school-age children. *Clinical Dentistry (Russia)*. 2026; 29 (3): 14—21 (In Russian).
DOI: 10.37988/1811-153X_2026_3_14

in the microbiome may help predict the likelihood of developing pathological conditions in apparently healthy patients. **The aim of the study** was to assess oral bacterial communities in terms of the risk of developing dental caries in apparently healthy middle-school-age children. **Materials and methods.** A metagenomic analysis of dental plaque samples from 15 apparently healthy middle-school-age children aged 10—14 years was performed. Preliminary processing and sequence analysis were carried out using the Mothur pipeline on the Galaxy platform. Sequences were clustered into operational taxonomic units (OTUs) at 97% identity and classified against the SILVA 138.1 database. Alpha diversity of the 16S rRNA gene sequencing data was assessed using taxonomic richness index (S) and Shannon—Wiener diversity index. Beta diversity was analyzed using Bray—Curtis and Sørensen indices. Functional potential was predicted using PICRUSt2, and functional pathways were identified using the KEGG Orthology and MetaCyc databases. **Results.** Metagenomic analysis revealed relatively low alpha- and beta-diversity. Representatives of the phyla *Bacillota* and *Pseudomonadota* exhibited moderate variability, with coefficients of variation of 19% and 30%, respectively, whereas the phyla *Bacteroidota* (CV=64%) and *Actinobacteriota* (CV=78%) showed high variability. The phylum *Bacillota* was represented predominantly by the genera *Streptococcus* and *Veillonella*. The genus *Streptococcus* dominated in all samples, whereas bacteria belonging to the order Lactobacillales could not be identified to either family or genus level. Twenty OTUs were identified to species level. Among the phylum *Pseudomonadota*, the largest number of identified taxa belonged to the genera Neisseria and Haemophilus; two species were identified, namely *N. perflava* and *H. parahaemolyticus*. Within the phylum *Bacteroidota*, 11 species were identified, belonging to the genera *Prevotella* (5 species), *Capnocytophaga* (4 species), *Porphyromonas*, and *Alloprevotella*: *P. maculosa*, *P. pallens*, *P. nigrescens*, *P. loescheii*, *P. micans*, *C. sputigena*, *C. gingivalis*, *C. ochracea*, *C. leadbetteri*, *A. tannerae*, and *P. catoniae*. Notably, *P. maculosa*, *C. sputigena*, and *P. catoniae* could be regarded as dominant species within the phylum *Bacteroidota*. The phylum *Actinobacteriota* was represented in the samples predominantly by three genera: *Rothia*, *Actinomyces*, and *Corynebacterium*. The following species were identified among them: *R. aeria*, *R. mucilaginosa*, *A. odontolyticus* (new name *Schaalia odontolytica*), *C. matruchotii*, *C. durum*, and *P. propionicum*. Based on genomic data, *A. odontolyticus* has been reclassified as *Schaalia odontolytica*. **Conclusion.** Metagenomic analysis enabled an extended taxonomic characterization based on 16S rRNA gene sequencing of the oral microbiota in apparently healthy middle-school-age children. Characteristic phylotypes were determined, individual members of the microbiome were identified, and the functional potential of bacterial genes was analyzed. Three dominant phyla were identified: *Bacillota*, *Pseudomonadota*, and *Bacteroidota*. These microorganisms may be considered both components of the normal oral microbiota and bacteria capable of causing various diseases, primarily dental caries.

Key words: oral metagenome, apparently healthy children, dental caries

ВВЕДЕНИЕ

Микроорганизмы, населяющие рот человека, многочисленны и разнообразны, в норме их видовой состав довольно постоянен. Характеристике микробиоты уделяется большое внимание, а анализ качественного и количественного состава и ее изменение поможет спрогнозировать возможность развития различных стоматологических патологий у условно здоровых пациентов. У детей без клинических признаков кариеса (кариес-интактных) и при интактном пародонте в зубном налете формируется сбалансированное сообщество, где доминируют комменсальные (нейтральные или полезные) виды. Количество микроорганизмов может значительно изменяться в зависимости от слюноотделения, консистенции и характера пищи, гигиенического содержания рта, состояния тканей и органов, наличия соматических заболеваний. Считается, что возникновение кариеса, одного из распространенных заболеваний рта, особенно среди детей, или воспалительных заболеваний пародонта в первую очередь связано со сдвигом в балансе всей микробной биопленки, особенно в сторону кислотопродуцирующих видов [1]. При этом микробиом рта считается критическим фактором развития кариеса [2—4], а многочисленные исследования убедительно свидетельствуют о наличии тесной взаимосвязи между состоянием микробиоты рта и риском развития патологий с системным воспалительным компонентом [5—7].

Цель исследования — оценка бактериальных сообществ полости рта с позиций риска развития кариеса зубов у условно здоровых детей среднего школьного возраста, проживающих в Казани.

МАТЕРИАЛЫ И МЕТОДЫ

Объект исследования

В результате анализа работы стоматологических кабинетов, работающих в рамках социально-оздоровительного проекта «ШколМед» по направлению «Школьная стоматология», в 7 общеобразовательных школах Казани (школы № 33, 35, 57, 62, 152, 182 и 188) было проведено комплексное исследование состояния полости рта детей среднего школьного возраста.

Особый интерес вызывали дети от 10 до 14 лет, которые представили генеральную выборку эксперимента (60 человек) и составили основную группу исследования (15 человек). Критерии включения в исследование: I—II группа здоровья, интактные зубы (отсутствие кариеса, его осложнений и некариозных поражений), интактный пародонт, ортогнатический прикус, среднее преддверие рта и отсутствие мукогингивальных аномалий.

Образцы зубного налета отбирали случайным образом более чем с пяти участков (5 случайно выбранных зубов) с использованием стерильных инструментов, микропробирок и бумажных штифтов в одно и то же время дня, примерно через 2 часа после завтрака. Пробы помещали в микроцентрифужные пробирки объемом 2 мл и замораживали при −40°C.

Метагеномный анализ образцов зубного налета

Выделение ДНК гена 16S рРНК и секвенирование выполнено в Междисциплинарном центре протеомных исследований Казанского (Приволжского) федерального университета. ДНК выделяли из образцов с помощью набора для широкого спектра биологических образцов QIAamp DNA Mini Kit (Qiagen, Германия) по инструкции производителя. Количественный анализ ДНК проводили с помощью спектрофотометра Nanodrop ND-2000 (Thermo Fisher Scientific, США). Полученную ДНК амплифицировали с использованием универсальных праймеров, нацеленных на вариабельные области от V3 до V4 генов 16S рРНК. Амплификацию проводили в реакционных смесях объемом по 10 мкл, каждая из них содержала 5,0 мкл смеси с термостабильной ДНК-полимеразой Hot Start High-Fidelity 2X Master Mix (New England Biolabs, США), 0,5 мкл смеси, содержащей по 5 мкМ прямых и обратных праймеров, 2 мкл гДНК и 2,5 мкл воды. Секвенирование проводили с помощью системы MiSeq (Illumina, США). Продукты полимеразной цепной реакции (ПЦР) очищали реактивом парамагнитных микросфер Agencourt AMPure XP (Beckman Coulter, США).

Предварительную обработку и последующий анализ последовательностей проводили с использованием конвейера Mothur на платформе Galaxy [8]. Анализ данных выполняли в соответствии с учебным пособием Galaxy Training [9] с модификацией удаления синглтонов (чтений последовательностей, которые происходят только один раз) из наборов данных для дальнейшего снижения частоты ошибок [10]. Прямые и обратные прочтения были собраны в контиги, дубликаты последовательностей были сгруппированы для облегчения дальнейших операций. Последовательности с неоднозначными нуклеотидами, химерами и одиночными последовательностями были отфильтрованы и удалены. Оставшиеся последовательности были сгруппированы в операционные таксономические единицы (OTE) на уровне идентичности 97% и классифицированы по базе данных SILVA138.1 [11]. Последовательности, отнесенные к эукариотам, митохондриям, хлоропластам и неизвестным таксонам, были исключены. Перекрывающиеся OTE между микробиомами образцов зубного налета рассчитывали с помощью программы Venn на платформе Galaxy.

Анализ α-биоразнообразия данных секвенирования 16S рРНК, полученных из 15 образцов, проводили с использованием индекса таксономического богатства (S) и индекса Шеннона, учитывающего как богатство, так и равномерное распределение видов. Анализ β-разнообразия, подчеркивающий как сходства, так и различия в структурах, проводили с использованием индексов Брея—Кертиса (учитывает обилие каждого вида в сообществе) и Серенсена (принимает во внимание только факт присутствия или отсутствия видов, игнорируя их относительную численность). В совокупности эти индексы обеспечивают всестороннее понимание разнообразия микробных сообществ, подчеркивая как сходства, так и различия в их структурах, а также богатство и равномерность распределения.

Функциональное профилирование бактериальных сообществ

Функциональный потенциал 15 бактериальных сообществ был предсказан с помощью PICRUSt2 («Филогенетические исследования сообществ путем реконструкции ненаблюдаемых состояний-2»), в котором для определения метагеномного функционального содержания использовались последовательности генов 16S рРНК [12]. Для каждой OTE рассчитывали распространенность семейств генов с использованием прогнозирования скрытых состояний с их последующей нормализацией по числу копий гена 16S рРНК.

Впоследствии предсказанные семейства генов использовались для определения профилей ферментов и реконструкции функциональных путей. Для характеристики ферментативного потенциала сообществ были предсказаны значения, полученные Комиссией по ферментам (EC). Функциональные пути были определены с использованием двух обширных баз данных метаболических путей: базы данных Orthology (KO) Киотской энциклопедии генов и геномов (KEGG) [13] и базы данных MetaCyc [12, 14]. Распространенность предсказанных ферментов и путей была нормализована, а затем использована для последующего статистического анализа для выявления дифференциально-распространенных функций в экспериментальных группах.

Статистическая обработка результатов

Перед проведением сравнительного анализа оценивали характер распределения полученных показателей: тип распределения определяли графически, по гистограммам и Q–Q-графикам, с учетом долевой природы анализируемых параметров.

Для оценки вариабельности и сравнения образцов использовали коэффициент вариации (CV), который представляет собой относительную меру разброса данных и используется для сравнения вариативности между различными выборками. Значения менее 10% интерпретировали как небольшую вариативность, 10—30% — как среднюю вариативность, более 30% — как высокую вариативность.

РЕЗУЛЬТАТЫ

Метагеномный анализ образцов зубного налета

В результате секвенирования и последующего удаления низкокачественных прочтений и химер было получено 390 525 последовательностей, которые были сгруппированы в операционные таксономические единицы (OTE). Классификация операционных таксономических единиц привела к получению в общей сложности 290 OTE

при сходстве 97%. Все бактерии были определены на 99,9% на уровне фил, 99,9 и 99,8% — на уровне классов и порядков, на уровне семейств — в среднем на 97%, родов — на 96,5% и видов — на 24,3%.

Альфа-биоразнообразие образцов зубного налета выявило заметные вариации как в количестве таксонов (индекс таксономического богатства), так и в индексе разнообразия Шеннона. Среднее количество ОТЕ составило 89,4, из 290 определенных ОТЕ уникальными оказались 103 (35,5%) — присутствовали только в одном конкретном образце и не повторялись в других.

Бета-биоразнообразие образцов зубного налета также выявило существенные различия в составе сообществ. Матрица сходства Брея—Кертиса демонстрировала разную степень сходства между образцами (наибольшее — 0,735, наименьшее — 0,252), свидетельствуя о существенных различиях в их микробных сообществах. Индекс сходства Серенсена также указывал на вариации во взаимосвязях между образцами (наибольшее — 0,694, наименьшее — 0,400).

Филогенетический анализ образцов зубного налета и их последующая кластеризация в бактериальных сообществах определила 6 филумов, среди которых доминировали филумы *Bacillota* (синоним *Firmicutes*), *Pseudomonadota* (синоним *Proteobacteria*) и *Bacteroidota* (рис. 1).

Анализ метагенома образцов зубного налета условно здоровых детей на уровне семейств показал преобладание семейств *Streptococcaceae* (филум *Bacillota*), *Pasteurellaceae* (филум *Pseudomonadota*) и *Neisseriaceae* (филум *Pseudomonadota*).

Метагеномный анализ образцов зубного налета условно здоровых детей на уровне рода показал, что для большинства образцов филум *Bacillota* представлен преимущественно родами *Streptococcus* и *Veillonella* (рис. 2). Наибольшее количество определенных таксонов, относящихся к филуму *Pseudomonadota*, принадлежало к родам *Neisseria* и *Haemophilus* — практически во всех образцах их общее количество превышало 80% (рис. 3). Основными родами, относящимися к филуму *Bacteroidota* и присутствующими в той или иной степени, являлись *Prevotella*,

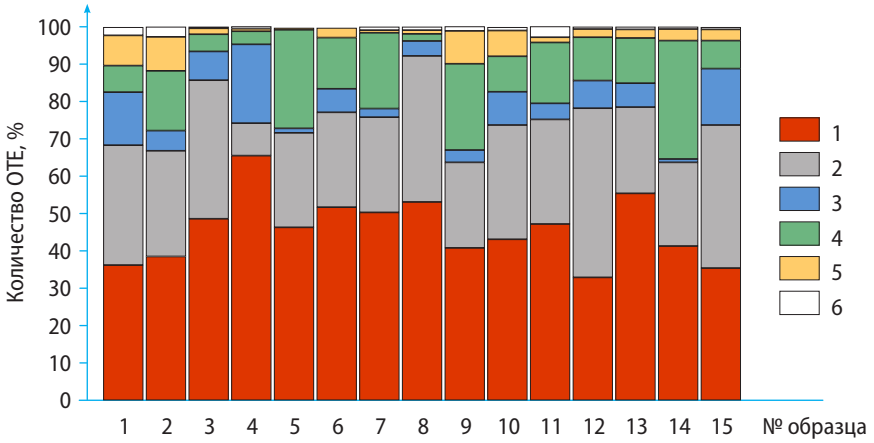

Рис. 1. Филы, определенные в ходе филогенетического анализа образцов зубного налета 15 здоровых детей: 1 — Bacillota, 2 — Pseudomonadota, 3 — Actinobacteriota, 4 — Bacteroidota, 5 — Fusobacteriota, 6 — прочие (встречаемость <1%)
Fig. 1. Phyla identified during phylogenetic analysis of dental plaque samples from 15 apparently healthy children: 1 — Bacillota, 2 — Pseudomonadota, 3 — Actinobacteriota, 4 — Bacteroidota, 5 — Fusobacteriota, 6 — other (relative abundance <1%)

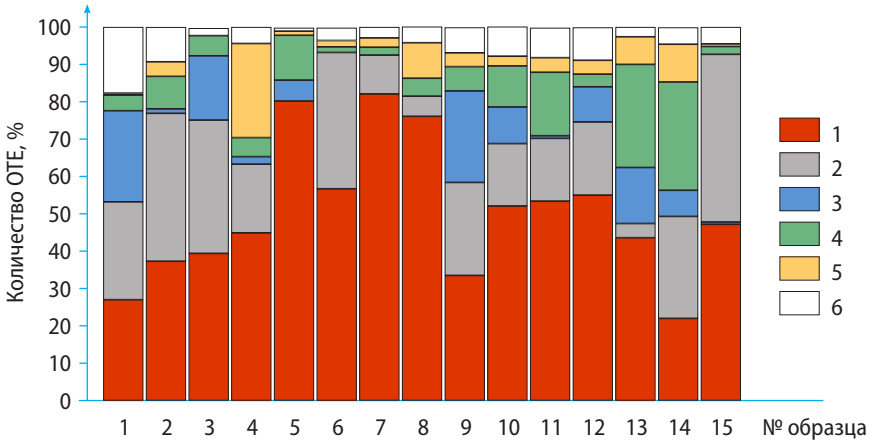

Рис. 2. Доминирующие роды филума Bacillota в образцах зубного налета: 1 — Streptococcus; 2 — Veillonella; 3 — Abiotrophia; 4 — Gemella; 5 — порядок Lactobacillales; 6 — прочие (встречаемость <10%)
Fig. 2. Dominant genera of the phylum Bacillota in dental plaque samples: 1 — Streptococcus; 2 — Veillonella; 3 — Abiotrophia; 4 — Gemella; 5 — order Lactobacillales; 6 — Other (relative abundance <10%)

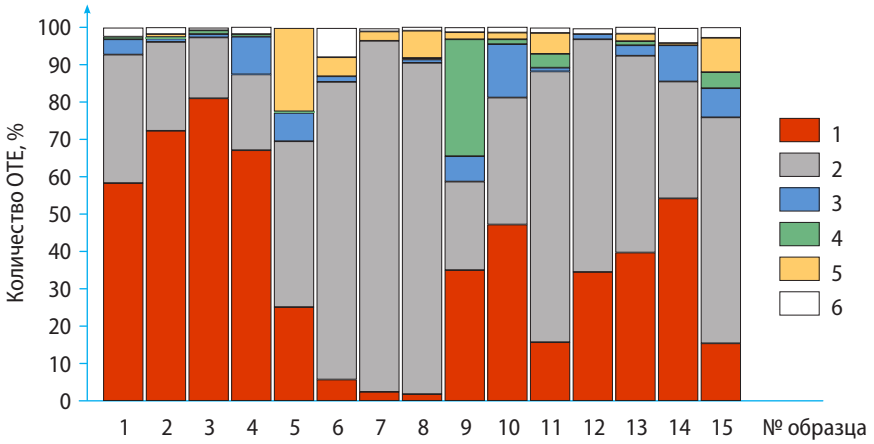

Рис. 3. Доминирующие роды филума Pseudomonadota в образцах зубного налета: 1 — Neisseria; 2 — Haemophilus; 3 — Lautropia; 4 — Aggregatibacter; 5 — Actinobacillus; 6 — прочие (встречаемость <10%)
Fig. 3. Dominant genera of the phylum Pseudomonadota in dental plaque samples: 1 — Neisseria; 2 — Haemophilus; 3 — Lautropia; 4 — Aggregatibacter; 5 — Actinobacillus; 6 — Other (relative abundance <10%)

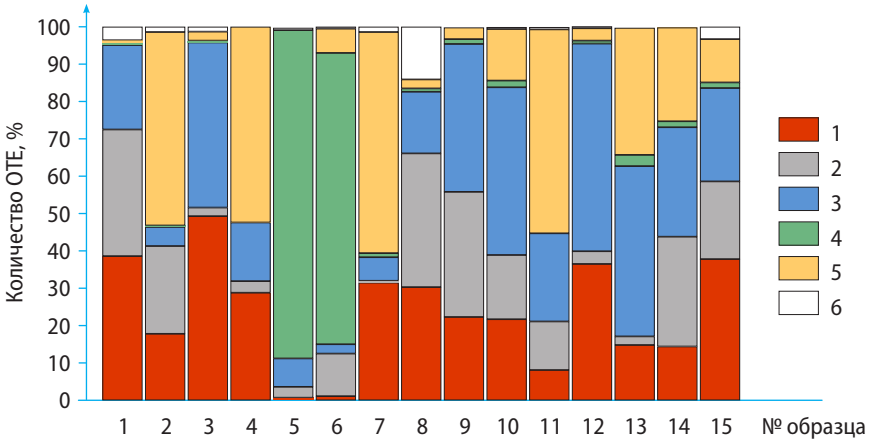

Рис. 4. Доминирующие роды филума Bacteroidota в образцах зубного налета: 1 — Prevotella; 2 — Capnocytophaga; 3 — Porphyromonas; 4 — Alloprevotella; 5 — Flavobacterium; 6 — прочие (встречаемость <10%)
Fig. 4. Dominant genera of the phylum Bacteroidota in dental plaque samples: 1 — Prevotella; 2 — Capnocytophaga; 3 — Porphyromonas; 4 — Alloprevotella; 5 — Flavobacterium; 6 — Other (relative abundance <10%)

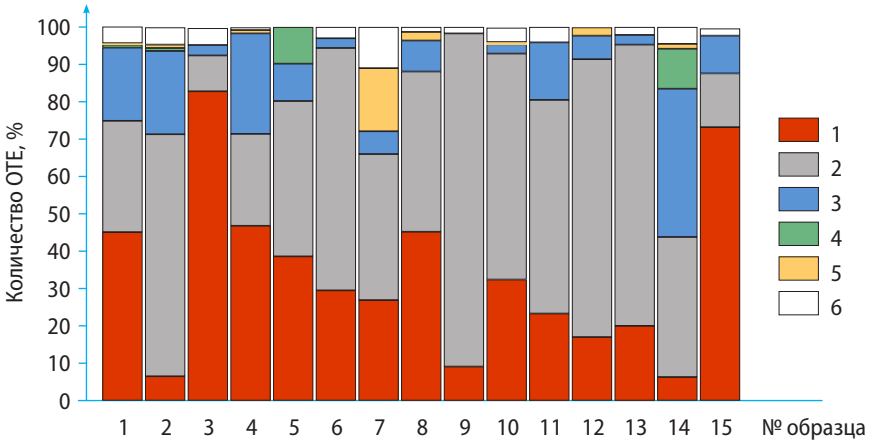

Рис. 5. Доминирующие роды филума Actinobacteriota в образцах зубного налета: 1 — Rothia; 2 — Actinomyces; 3 — Corynebacterium; 4 — Pseudopropionibacterium; 5 — Atopobium; 6 — прочие (встречаемость <10%)
Fig. 5. Dominant genera of the phylum Actinobacteriota in dental plaque samples: 1 — Rothia; 2 — Actinomyces; 3 — Corynebacterium; 4 — Pseudopropionibacterium; 5 — Atopobium; 6 — Other (relative abundance <10%)

Capnocytophaga, *Porphyromonas* и *Alloprevotella* (рис. 4). Филум *Actinobacteriota* был представлен в образцах преимущественно 3 родами: *Rothia*, *Actinomyces* и *Corynebacterium* (рис. 5).

Функциональное профилирование бактериальных сообществ образцов зубного налета

При предварительной оценке типа распределения было установлено, что полученные данные по выбранным параметрам аппроксимировались биномиальным распределением, что согласуется с долевой природой анализируемых показателей. Это было учтено при последующем расчете и интерпретации коэффициентов вариации. Учитывая совокупность генетических детерминант микробных сообществ представленных образцов, нами определено относительное количество генов, ответственных за выполнение тех или иных функций.

Естественно, что основные функции связаны с метаболизмом питательных субстратов и поэтому представлены значительным числом генов (табл. 1). В то же время было установлено, что все сообщества обладали бактериальным хемотаксисом, чувством кворума, способностью образовывать биопленки, а также устойчивостью к антибиотикам. Несмотря на различия в количестве генов, ответственных за метаболические пути, устойчивость к антибиотикам и чувство кворума, CV в наших образцах не превышал 10%, что свидетельствует о небольшой вариативности между образцами. CV генов, связанных с хемотаксисом, сборкой жгутиков и образованием биопленок, соответствовал 20, 19 и 12% соответственно, что указывает на среднюю вариативность между образцами. Так, максимальное количество генов, отвечающих за бактериальный хемотаксис, отмечали в образце № 1 (3,569), минимальное — в образцах № 3 (1,764) и № 14 (1,873). Наибольшее количество генов, отвечающих за сборку жгутиков, фиксировали также в образце № 1 (6,071),

Таблица 1. Функциональная активность бактериальных сообществ образцов на общем уровне (среднее значение по образцам)
Table 1. Overall functional activity of bacterial communities in the studied samples (mean values across samples)

	M±*SD*	CV, %	Мин.—макс.
Устойчивость к β-лактамам	8,470±0,433	5,1	7,445—8,998
Устойчивость к ванкомицину	4,833±0,260	5,4	4,335—5,293
Устойчивость к катионным антимикробным пептидам (CAMP)	5,865±0,516	8,8	5,003—6,655
Метаболические пути	338,602±18,333	5,4	305,665—364,789
Бактериальный хемотаксис	2,422±0,484	20,0	1,764—3,569
Сборка жгутиков	4,313±0,806	18,7	3,365—6,071
Чувство кворума	23,604±1,331	5,6	21,610—25,615
Образование биопленки	14,561±1,785	12,3	11,962—18,240

Таблица 2. Функциональная активность бактериальных сообществ образцов, связанная с биосинтетическими процессами (среднее значение по образцам)
Table 2. Functional activity of bacterial communities in the samples associated with biosynthetic processes (mean values across samples)

	M±*SD*	CV, %	Мин.—Макс.
Биосинтез 1,4-дигидрокси-2-нафтоата	0,350±0,063	18,0	0,263—0,464
Биосинтез *L*-аргинина	1,987±0,236	11,9	1,625—2,406
Биосинтез *L*-лизина	2,753±0,157	5,7	2,402—3,002
Смешанное кислое брожение	0,701±0,046	6,5	0,584—0,759
Биосинтез норспермидина	0,052±0,036	68,7	0,003—0,140
Биосинтез квеозина	0,706±0,046	6,5	0,616—0,781
Распад крахмала	0,714±0,037	5,2	0,642—0,778
Суперпуть биосинтеза аргинина и полиаминов	0,242±0,052	21,4	0,156—0,344
Суперпуть биосинтеза разветвленных аминокислот	1,330±0,085	6,4	1,188—1,494
Суперпуть биосинтеза деметилменахинола-9	0,032±0,080	248,9	0,000—0,297
Суперпуть биосинтеза гема из уропорфириногена-III	0,258±0,027	10,4	0,218—0,309
Суперпуть биосинтеза *L*-лизина, *L*-треонина и *L*-метионина I	0,627±0,035	5,6	0,573—0,691
Суперпуть биосинтеза менахинола	2,350±0,390	16,6	1,880—3,240
Биосинтез урата / распад инозин-5'-фосфата	0,876±0,050	5,7	0,785—0,972
Цикл мочевины	0,099±0,042	42,6	0,033—0,178

наименьшее — в образцах № 5 (3,624) и № 11 (3,365). Максимальное количество генов, отвечающих за образование биопленок, отмечали в образце № 8 (18,240), минимальное — в образцах № 3 (11,962) и № 4 (12,109).

Во всех исследуемых образцах отмечали наибольшее количество генов, отвечающих за биосинтез *L*-аргинина, *L*-лизина и менахинола. Несмотря на различия в количестве генов, ответственных за биосинтез *L*-лизина, CV в образцах не превышал 10%, что свидетельствует о небольшой вариативности между образцами. Коэффициент вариации генов, связанных с биосинтезом 1,4-дигидрокси-2-нафтоата, *L*-аргинина, аргинина, полиаминов и менахинола, соответствовал 18, 12, 21 и 16% соответственно, что указывает на среднюю вариативность между образцами. Наибольшей вариативностью между образцами отмечали для генов, ответственных за биосинтез норспермидина, деметилменахинола-9 и цикл мочевины. Так, гены, отвечающие за суперпуть биосинтеза деметилменахинола-9, в количестве 0,297 и 0,124 отмечали только в образцах № 5 и 6. Во всех остальных образцах их количество не превышало 0,01 (табл. 2).

ОБСУЖДЕНИЕ

Изучение микробиоты рта у условно здоровых детей среднего школьного возраста, не имеющих клинических проявлений кариеса или воспалительных заболеваний пародонта, является фундаментальным для понимания нормы, выявления факторов риска и разработки эффективных профилактических стратегий.

Проведенный метагеномный анализ 15 исследуемых образцов зубного налета условно здоровых детей среднего школьного возраста продемонстрировал не очень высокое α- и β-разнообразие. Так, индекс Шеннона не превышал 3,5, находясь в интервале от 1,9 до 3,2.

Анализ зубного налета показал доминирование трех фил: *Bacillota*, *Pseudomonadota* и *Bacteroidota*. Представители филумов *Bacillota* и *Pseudomonadota* обладали средней вариативностью (коэффициент вариации составлял 19 и 30% соответственно), а филы *Bacteroidota* — высокой вариативностью (CV=64%). Также высокой вариативностью среди образцов обладали представители филума *Actinobacteriota* (CV=78%). Представители данных фил входят в базу данных микробиома полости рта человека (Human Oral Microbiome Database, HOMD), которая включает 619 таксонов в 13 филумах. Филум *Bacillota* представлен преимущественно родами *Streptococcus* и *Veillonella*.

Бактерии, входящие в порядок *Lactobacillales*, не удалось идентифицировать ни до семейств, ни до рода, однако представители данного порядка присутствовали практически во всех образцах. Представители данных родов часто ассоциируются с кариесогенным процессом. Показано, что у детей с активным кариесом отмечали значительно более высокую относительную численность *Streptococcus mutans*, *Prevotella melaninogenica*, *Veillonella dispar* и *Lactobacillus spp*. [2, 3]. *S. mutans* хорошо известен своей способностью метаболизировать углеводы, производя кислые побочные продукты, которые снижают *p*H и приводят к деминерализации зубов. Этот вид бактерий является основным участником формирования и сохранения биопленки на поверхности зуба [15]. Однако *S. mutans* не всегда является доминирующим видом у пациентов с кариесом. При низком уровне *S. mutans* отмечается повышение уровня *S. salivarius*, *S. sobrinus* и *S. parasanguinis*. Считается, что данные виды являются альтернативными патогенами, вызывающими кариес. Разнообразие бактериальных сообществ при кариесе было низким, поскольку многие виды встречались в меньшем количестве или исчезали по мере развития кариеса, в том числе группа

Streptococcus mitis, *Neisseria* и *Streptococcus sanguinis* [16]. Однако известны некоторые штаммы *S. salivarius*, такие как *S. salivarius* M18 и K12, которые благодаря набору ферментов (уреаз и декстраназ) могут способствовать снижению *p*H и образованию зубного налета. Кроме того, *S. salivarius* M18 обладает антимикробной активностью против *S. mutans*, *Porphyromonas gingivalis*, *Aggregatibacter actinomycetemcomitans* и *Fusobacterium nucleatum* [17]. Различные виды *Veillonella spp.* являются важным компонентом микробиома рта и могут рассматриваться как стабилизирующий компонент, индикатор нарушений метаболической ситуации [18]. *Lactobacillus spp.* известны своей ацидогенностью и часто обнаруживаются при развитых кариозных поражениях [19].

Наибольшее количество определенных таксонов, относящихся к филуму *Pseudomonadota*, принадлежало к родам *Neisseria* и *Haemophilus*, из них было идентифицировано два вида: *N. perflava* и *H. parahaemolyticus*. Среди филума *Bacteroidota* определено 11 видов, принадлежащих к родам *Prevotella*, *Capnocytophaga*, *Porphyromonas* и *Alloprevotella*: *P. maculosa*, *P. pallens*, *P. nigrescens*, *P. loescheii*, *P. micans*, *C. sputigena*, *C. gingivalis*, *C. ochracea*, *C. leadbetteri*, *A. tannerae* и *P. catoniae*. Причем *P. maculosa*, *C. sputigena* и *P. catoniae* можно отнести к доминирующим видам филума *Bacteroidota*. Филум *Actinobacteriota* представлен в образцах преимущественно тремя родами: *Rothia*, *Actinomyces* и *Corynebacterium* — среди них были идентифицированы виды *R. aeria*, *R. mucilaginosa*, *Schaalia odontolytica*, *C. matruchotii*, *C. durum* и *P. propionicum*. Известно, что у здоровых детей наблюдается более высокая концентрация бактерий родов *Corynebacterium*, *Neisseria*, *Haemophilus* и *Rothia*, тогда как у детей с кариесом содержание *Prevotella* значительно выше [3]. Считают, что отсутствие кариеса в значительной степени связано с более высоким количеством *Porphyromonas catoniae* и *Neisseria flavescens* [20]. Вид *Schaalia odontolytica* часто встречается во рту, выделяется из поддесневой биопленки при пародонтите, он часто связан с актиномикозными поражениями [21].

Анализ генетических детерминант микробных сообществ образцов зубного налета также может играть важную роль при определении наличия или отсутствия различных стоматологических заболеваний. В целом, в микробиомах, ассоциированных с кариесом, наблюдалось снижение разнообразия функциональных путей, включая истощение нескольких путей, ранее известных как способствующие здоровью, таких как биосинтез аргинина, мочевины [22] и разветвленных аминокислот [23]. Было показано, что биосинтез квеуозина, урата, 1,4-дигидрокси-2-нафтоата, менахинолов и полиаминов входил в число наиболее распространенных путей, связанных с кариесом, тогда как биосинтез *L*-лизина был тесно связан с отсутствием кариеса [24]. Некоторые генетические особенности, обнаруженные у лиц с активным кариесом, участвуют в смешанно-кислотном брожении [25]. Гены, участвующие в деградации крахмала и продукции бактериальных кислот, были преимущественно повышены в группе с активным кариесом [26]. Гены, связанные с биосинтезом менахинонола-9 и деметилменахинонола-9, были значительно повышены в группе с отсутствием кариеса. Суперпуть биосинтеза гема b из уропорфириногена-III и биосинтез норспермидина (NSPD), а также гены, ответственные за продукцию аргинина, были значительно повышены в группе с отсутствием кариеса [27]. Все вышеперечисленные функциональные пути присутствовали в исследуемых образцах.

ЗАКЛЮЧЕНИЕ

Представители фил *Bacillota*, *Pseudomonadota* и *Bacteroidota* могут быть отнесены к нормальной микробиоте полости рта; до вида было идентифицировано 20 ОТЕ. Наибольшее количество определенных видов принадлежало к родам *Prevotella* (5 видов) и *Capnocytophaga* (4 вида). Было высказано предположение, что высокое значение ОТЕ, принадлежащих к родам *Prevotella* и *Actinomyces*, в образцах, а также большое количество таксонов, принадлежащих к роду *Streptococcus*, в совокупности с высоким уровнем генов, отвечающих за образование биопленок, свидетельствует о возможности возникновения кариеса у данных пациентов. Для подтверждения данного предположения требуется дальнейшее исследование с систематическим отбором проб для метагеномного анализа, а установленный уровень может быть использован в качестве исходных материалов для решения различных клинических и микробиологических задач.

Поступила/Received: 18.10.2025
Принята в печать/Accepted: 12.08.2026

ЛИТЕРАТУРА/REFERENCES:

1. **Takahashi N., Nyvad B.** Ecological hypothesis of dentin and root caries. — *Caries Res.* — 2016; 50 (4): 422—31. PMID: 27458979
2. **Baker J.L., Morton J.T., Dinis M., Alvarez R., Tran N.C., Knight R., Edlund A.** Deep metagenomics examines the oral microbiome during dental caries, revealing novel taxa and co-occurrences with host molecules. — *Genome Res.* — 2021; 31 (1): 64—74. PMID: 33239396
3. **Qudeimat M.A., Alyahya A., Karched M., Behbehani J., Salako N.O.** Dental plaque microbiota profiles of children with caries-free and caries-active dentition. — *J Dent.* — 2021; 104: 103539. PMID: 33248211
4. **Zhang H., Zheng X., Huang Y., Zou Y., Zhang T., Repo M.A., Yin M., You Y., Jie Z., Xu W.A.** Novel potential biomarkers for predicting childhood caries via metagenomic analysis. — *Front Cell Infect Microbiol.* — 2025; 15: 1522970. PMID: 40599650

5. Лебедева И.А., Маградзе Г.Н., Парцерняк С.А., Устюжанинов В.С., Парцерняк А.С., Айвазян Б.Г., Афлитонов М.А. Общность патогенеза сердечно-сосудистых заболеваний и воспалительных процессов полости рта и челюстно-лицевой области с позиций взаимосвязи системных провоспалительных биомаркеров. — *Кардиология: новости, мнения, обучение*. — 2021; 1 (26): 39—48. eLibrary ID: 46216283
[**Lebedeva I.A., Magradze G.N., Partsernyak S.A., Ustyuzhaninov V.S., Partsernyak A.S., Ayvazyan B.G., Aflitonov M.A.** Common pathogenesis of cardiovascular diseases and inflammatory processes of the oral cavity and maxillofacial region from the standpoint of the relationship of systemic proinflammatory biomarkers. — *Cardiology: News, Opinions, Training*. — 2021; 1 (26): 39—48 (In Russian)].
DOI: 10.33029/2309-1908-2021-9-1-39-48
6. **Marchetti E., Monaco A., Procaccini L., Mummolo S., Gatto R., Tetè S., Baldini A., Tecco S., Marzo G.** Periodontal disease: the influence of metabolic syndrome. — *Nutr Metab (Lond)*. — 2012; 9 (1): 88. PMID: 23009606
7. Хаптанова В.А., Гольменко А.Д., Хаптанов А.Ю., Гамаюнов Д.Ю. Взаимосвязь ишемической болезни сердца и коморбидного стоматологического фона. — *Acta Biomedica Scientifica*. — 2021; 4: 87—99. eLibrary ID: 46686439
[**Khaptanova V.A., Golmenko A.D., Khaptanov A.Yu., Gamayunov D.Yu.** Relationship of coronary heart disease and comorbide dental background. — *Acta Biomedica Scientifica*. — 2021; 4: 87—99 (In Russian)]. DOI: 10.29413/ABS.2021-6.4.8
8. **Afgan E., Baker D., Batut B., van den Beek M., Bouvier D., Cech M., Chilton J., Clements D., Coraor N., Grüning B.A., Guerler A., Hillman-Jackson J., Hiltemann S., Jalili V., Rasche H., Soranzo N., Goecks J., Taylor J., Nekrutenko A., Blankenberg D.** The Galaxy platform for accessible, reproducible and collaborative biomedical analyses: 2018 update. — *Nucleic Acids Res*. — 2018; 46 (W1): W537—W544. PMID: 29790989
9. **Batut B., Hiltemann S., Bagnacani A., Baker D., Bhardwaj V., Blank C., Bretaudeau A., Brillet-Guéguen L., Čech M., Chilton J., Clements D., Doppelt-Azeroual O., Erxleben A., Freeberg M.A., Gladman S., Hoogstrate Y., Hotz H.R., Houwaart T., Jagtap P., Larivière D., Le Corguillé G., Manke T., Mareuil F., Ramírez F., Ryan D., Sigloch F.C., Soranzo N., Wolff J., Videm P., Wolfien M., Wubuli A., Yusuf D., Galaxy Training Network, Taylor J., Backofen R., Nekrutenko A., Grüning B.** Community-driven data analysis training for biology. — *Cell Syst*. — 2018; 6 (6): 752—758.e1. PMID: 29953864
10. **Caporaso J.G., Lauber C.L., Walters W.A., Berg-Lyons D., Lozupone C.A., Turnbaugh P.J., Fierer N., Knight R.** Global patterns of 16S rRNA diversity at a depth of millions of sequences per sample. — *Proc Natl Acad Sci U S A*. — 2011; 108 Suppl 1 (Suppl 1): 4516—22. PMID: 20534432
11. **Quast C., Pruesse E., Yilmaz P., Gerken J., Schweer T., Yarza P., Peplies J., Glöckner F.O.** The SILVA ribosomal RNA gene database project: improved data processing and web-based tools. — *Nucleic Acids Res*. — 2013; 41 (Database issue): D590—6. PMID: 23193283
12. **Douglas G.M., Maffei V.J., Zaneveld J.R., Yurgel S.N., Brown J.R., Taylor C.M., Huttenhower C., Langille M.G.I.** PICRUSt2 for prediction of metagenome functions. — *Nat Biotechnol*. — 2020; 38 (6): 685—688. PMID: 32483366
13. **Kanehisa M., Furumichi M., Sato Y., Kawashima M., Ishiguro-Watanabe M.** KEGG for taxonomy-based analysis of pathways and genomes. — *Nucleic Acids Res*. — 2023; 51 (D1): D587—D592. PMID: 36300620
14. **Caspi R., Billington R., Ferrer L., Foerster H., Fulcher C.A., Keseler I.M., Kothari A., Krummenacker M., Latendresse M., Mueller L.A., Ong Q., Paley S., Subhraveti P., Weaver D.S., Karp P.D.** The MetaCyc database of metabolic pathways and enzymes and the BioCyc collection of pathway/genome databases. — *Nucleic Acids Res*. — 2016; 44 (D1): D471—80. PMID: 26527732
15. **Lynch D.J., Michalek S.M., Zhu M., Drake D., Qian F., Banas J.A.** Cariogenicity of Streptococcus mutans glucan-binding protein deletion mutants. — *Oral Health Dent Manag*. — 2013; 12 (4): 191—9. PMID: 24390015
16. **Gross E.L., Beall C.J., Kutsch S.R., Firestone N.D., Leys E.J., Griffen A.L.** Beyond Streptococcus mutans: dental caries onset linked to multiple species by 16S rRNA community analysis. — *PLoS One*. — 2012; 7 (10): e47722. PMID: 23091642
17. **Stowik T.A.** Contribution of probiotics Streptococcus salivarius strains K12 and M18 to oral health in humans: A review. — *Honors Scholar Theses*. — 2016; 488.
18. **Saganova T.R., Tsarev V.N., Gianni A.B., Signorini L., Cavallé E.** The importance of Veillonella in the oral microbiome and its impact on dental and periodontal pathology: a literature review. — *Parodontologiya*. — 2023; 3: 218—226. DOI: 10.33925/1683-3759-2023-792
19. **Stefanovska E., Zabokova Bilbilova E.** Introductory chapter: Dental biofilms associated with caries. — In: Zabokova Bilbilova E. Dental caries. — London: IntechOpen, 2021. DOI: 10.5772/intechopen.96384
20. **Crielaard W., Zaura E., Schuller A.A., Huse S.M., Montijn R.C., Keijser B.J.** Exploring the oral microbiota of children at various developmental stages of their dentition in the relation to their oral health. — *BMC Med Genomics*. — 2011; 4: 22. PMID: 21371338
21. **Jang E.Y., Chun J., Kwack K.H., Moon J.H., Lee J.H.** Complete genome sequence of Schaalia odontolytica isolated from subgingival biofilm. — *BMC Genom Data*. — 2024; 25 (1): 15. PMID: 38336675
22. **Nascimento M.M., Alvarez A.J., Huang X., Hanway S., Perry S., Luce A., Richards V.P., Burne R.A.** Arginine Metabolism in Supragingival Oral Biofilms as a Potential Predictor of Caries Risk. — *JDR Clin Trans Res*. — 2019; 4 (3): 262—270. PMID: 31039043
23. **Santiago B., MacGilvray M., Faustoferri R.C., Quivey R.G. Jr** The branched-chain amino acid aminotransferase encoded by ilvE is involved in acid tolerance in Streptococcus mutans. — *J Bacteriol*. — 2012; 194 (8): 2010—9. PMID: 22328677
24. **Al-Hebshi N.N., Baraniya D., Chen T., Hill J., Puri S., Tellez M., Hasan N.A., Colwell R.R., Ismail A.** Metagenome sequencing-based strain-level and functional characterization of supragingival microbiome associated with dental caries in children. — *J Oral Microbiol*. — 2019; 11 (1): 1557986. PMID: 30671194
25. **Belda-Ferre P., Alcaraz L.D., Cabrera-Rubio R., Romero H., Simón-Soro A., Pignatelli M., Mira A.** The oral metagenome in health and disease. — *ISME J*. — 2012; 6 (1): 46—56. PMID: 21716308
26. **Abedi E., Hashemi S.M.B.** Lactic acid production — producing microorganisms and substrates sources-state of art. — *Heliyon*. — 2020; 6 (10): e04974. PMID: 33088933
27. **Nascimento M.M.** Potential uses of arginine in dentistry. — *Adv Dent Res*. — 2018; 29 (1): 98—103. PMID: 29355411

DOI: 10.37988/1811-153X_2026_3_22

Оптимизация комплексного лечения детей с гнойно-воспалительными заболеваниями челюстно-лицевой области

М.Н. Митропанова,
д.м.н., доцент, зав. кафедрой детской стоматологии, ортодонтии и челюстно-лицевой хирургии
Т.А. Пономаренко,
ассистент кафедры детской стоматологии, ортодонтии и челюстно-лицевой хирургии
Г.А. Чудилова,
д.б.н., доцент, профессор кафедры клинической иммунологии, аллергологии и лабораторной диагностики
С.В. Ковалева,
д.м.н., доцент, профессор кафедры клинической иммунологии, аллергологии и лабораторной диагностики
А.А. Аведисян,
ассистент кафедры детской стоматологии, ортодонтии и челюстно-лицевой хирургии

КубГМУ, 350063, Краснодар, Россия

ДЛЯ ЦИТИРОВАНИЯ:
Митропанова М.Н., Пономаренко Т.А., Чудилова Г.А., Ковалева С.В., Аведисян А.А. Оптимизация комплексного лечения детей с гнойно-воспалительными заболеваниями челюстно-лицевой области. — *Клиническая стоматология*. — 2026; 29 (3): 22—33.
DOI: 10.37988/1811-153X_2026_3_22

Реферат. В детской стоматологии по-прежнему актуальной проблемой остается терапия гнойно-воспалительных патологий челюстно-лицевой области. Обнаруженные при данных заболеваниях нарушения иммунной системы (ИС) нередко обусловливают хронизацию воспалительного процесса, что диктует необходимость применения иммуномодулирующих препаратов в рамках комплексного лечебного подхода. **Цель исследования** — оценить эффективность комплексного лечения с включением препарата Имунофан® на клиническое течение и иммунологические параметры у детей с гнойно-воспалительными заболеваниями челюстно-лицевой области (ГВЗ ЧЛО). **Материалы и методы.** В исследовании были включены дети 8—17 лет с ГВЗ ЧЛО. Группа исследования (ГИ) составила 47 пациентов до лечения. Пациенты, получающие стандартную терапию, были включены в ГИ1 после лечения, 27 детей. В ГИ2 после лечения вошли 20 детей, получивших комплексное лечение, в котором стандартная терапия дополнена назначением препарата Имунофан®. В группу сравнения (ГС) были включены 13 условно здоровых детей. Проводили определение содержания Т-лимфоцитов ($CD3^+CD19^-$, $CD3^+CD4^+$, $CD3^+CD8^+$, $CD3^+CD4^+/CD3^+CD8^+$), В-лимфоцитов ($CD3^-CD19^+$), NK^- ($CD3^-CD16^+CD56^+$), концентрации сывороточных IgA, IgM, IgG. Фагоцитарную активность нейтрофильных гранулоцитов (НГ) оценивали по количеству активно фагоцитирующих НГ (%ФАН), процессы захвата по показателям (ФЧ, ФИ) и переваривающую активность по %П и ИП по отношению к *S. aureus* (штамм № 209). **Результаты.** Установлены сочетанные дефекты функционирования ИС у детей с ГВЗ ЧЛО (ГИ до лечения): снижение содержания Т-лимфоцитов с параллельным уменьшением доли Т-хелперов и цитотоксических лимфоцитов (ЦТЛ) на фоне неменяющегося содержания NK-клеток и В-лимфоцитов. При этом установлено повышение уровня IgA и IgG. Выявлены дефекты фагоцитоза, связанные со снижением переваривающей активности НГ. В ГИ2 после лечения отмечалось восстановление нарушенных параметров Т-клеточного и гуморального иммунитета, эффекторных функций НГ, что сопровождалось более значимыми клиническими эффектами у детей, получавших комплексное лечение с включением иммунотерапии ГП. **Заключение.** Показан позитивный клинико-иммунологический эффект использования фармпрепарата Имунофан® в комплексном лечении детей с ГВЗ ЧЛО. Иммунокоррекция дисфункции ИС при данной патологии демонстрирует весомые преимущества по сравнению с использованием только стандартной терапии.

Ключевые слова: гнойно-воспалительные заболевания челюстно-лицевой области, клеточный гуморальный иммунитет, иммуномодулятор, Имунофан

Optimization of comprehensive treatment for children with purulent-inflammatory diseases of the maxillofacial region

M.N. Mitropanova,
Doctor of Science in Medicine, head of the Pediatric dentistry, orthodontics and maxillofacial surgery Department
T.A. Ponomarenko,
assistant at the Pediatric dentistry, orthodontics and maxillofacial surgery Department
G.A. Chudilova,
Doctor of Science in Biology, professor of the Clinical immunology, allergology, and laboratory diagnostics Department
S.V. Kovaleva,
Doctor of Science in Medicine, professor of the Clinical immunology, allergology, and laboratory diagnostics Department
A.A. Avedisyan,
assistant at the Pediatric dentistry, orthodontics and maxillofacial surgery Department

Kuban State Medical University, 350063, Krasnodar, Russia

Abstract. In pediatric dentistry, the treatment of purulent-inflammatory pathologies of the maxillofacial region in children remains a pressing issue. The immune system (IS) disorders detected in these diseases often lead to the chronicization of the inflammatory process, which necessitates the use of immunomodulatory drugs as part of a comprehensive treatment approach. **The aim of the study** is to evaluate the effectiveness of comprehensive treatment, including the use of the drug Imunofan®, on the clinical course and immunological parameters in children with purulent-inflammatory diseases of the maxillofacial region. **Materials and methods.** The study included children aged 8—17 years with purulent-inflammatory diseases of the maxillofacial region (PID MFR). The study group (SG) consisted of 47 patients before treatment. Patients

receiving standard therapy were included in SG1 after treatment; their number amounted to 27 children. SG2 after treatment included 20 children who received comprehensive treatment, in which standard therapy was supplemented with the administration of the drug Imunofan®. The comparison group (CG) included 13 conditionally healthy children. The content of T-lymphocytes ($CD3^+CD19^-$, $CD3^+CD4^+$, $CD3^+CD8^+$, $CD3^+CD4^+/CD3^+CD8^+$) and B-lymphocytes ($CD3^-CD19^+$), NK-cells ($CD3^-CD16^+CD56^+$), as well as the concentration of serum IgA, IgM, and IgG, were determined. The phagocytic activity of neutrophilic granulocytes (NG) was assessed by the number of actively phagocytic NG (%FAN), the uptake processes by the indicators (FC, FI), and the digesting activity by %P and IP in relation to *S. aureus* (strain No. 209). **Results.** Combined defects in the functioning of the immune system have been identified in children with GVI of the maxillofacial region (GI before treatment): a decrease in the content of T-lymphocytes with a parallel reduction in the proportion of T-helper cells and cytotoxic lymphocytes (CTLs), against the background of unchanged content of NK cells and B-lymphocytes. At the same time, an increase in the levels of IgA and IgG has been established. Defects in phagocytosis have been identified, associated with a decrease in the digestive activity of NG cells. In GI2, after treatment, there was a restoration of the impaired parameters of T-cell and humoral immunity, as well as the effector functions of NG, which was accompanied by more significant clinical effects in children who received comprehensive treatment including GP immunotherapy. **Conclusion.** The positive clinical and immunological effect of using the pharmaceutical product Imunofan® in the comprehensive treatment of children with PID MFR has been demonstrated. Immunocorrection of immune system dysfunction in this pathology demonstrates significant advantages compared to the use of standard therapy alone.

Key words: purulent-inflammatory diseases of the maxillofacial region, cellular humoral immunity, immunomodulator, Immunofan

FOR CITATION:

Mitropanova M.N., Ponomarenko T.A., Chudilova G.A., Kovaleva S.V., Avedisyan A.A. Optimization of comprehensive treatment for children with purulent-inflammatory diseases of the maxillofacial region. *Clinical Dentistry (Russia)*. 2026; 29 (3): 22—33 (In Russian). DOI: 10.37988/1811-153X_2026_3_22

ВВЕДЕНИЕ

Оптимизация комплексного лечения детей с гнойно-воспалительными заболеваниями челюстно-лицевой области (ГВЗ ЧЛО) требует мультидисциплинарного подхода, учета возрастных особенностей, своевременной диагностики и индивидуализации терапии. Ключевыми направлениями являются хирургическая санация, рациональная антибактериальная терапия, патогенетическое лечение, включающее иммунокорригирующую терапию, а также реабилитация пациентов в послеоперационном периоде.

К числу наиболее часто встречающихся ГВЗ ЧЛО области у детей относятся острый периостит, лимфаденит, фурункул, карбункул, абсцесс и флегмона [1]. Точность и своевременность диагностики напрямую влияют на тяжесть течения заболевания и результативность лечебных мероприятий. Согласно исследованиям, частота диагностических ошибок при данных патологиях достигает 30—50% [2]. Тяжелое течение таких заболеваний может спровоцировать развитие зубочелюстных аномалий, дисфункцию височно-нижнечелюстного сустава и нарушение роста костей лицевого скелета, что в дальнейшем приводит к стойким деформациям, а также к функциональным и эстетическим дефектам [2—4].

Современные исследования все чаще указывают на тесную связь между состоянием иммунитета и течением гнойно-воспалительных процессов. ГВЗ ЧЛО часто ассоциированы с вторичным иммунодефицитом и протекают по типу вялотекущих воспалительных процессов: слабо выраженные общие симптомы, диссоциация между локальными и системными проявлениями, неясное разграничение фаз воспаления, рефрактерность к традиционным лечебным мероприятиям [1, 5].

В этиологии острых ГВЗ ЧЛО у детей выделяют одонтогенные факторы, возникающие, как правило, вследствие протекающего хронического периодонтита, и неодонтогенные причины. Характерно, что клинико-анамнестически не всегда удается однозначно установить причину патологии. Статистические данные показывают, что у 76% детей с острым лимфаденитом, поступивших в стационар челюстно-лицевой хирургии, заболевание имеет неодонтогенную природу, а одонтогенные факторы выявляются только в 24% случаев [6]. Также на развитие ГВЗ ЧЛО влияет наличие у пациентов сопутствующей общесоматической патологии, которая может снижать иммунологическую реактивность организма у детей.

Острые респираторные вирусные заболевания являются триггерными факторами развития острых лимфаденитов в 31,4% случаев [6].

ГВЗ ЧЛО провоцируются микроорганизмами, постоянно обитающими в ротовой полости, в том числе аэробными бактериями и анаэробными микроорганизмами (стафилококками, стрептококками, дифтероидами, вейлонеллами, бактероидами и др.) [7, 8].

Бесконтрольное применение антибиотиков спровоцировало трансформацию видового состава микрофлоры и формирование резистентности у микроорганизмов, что является одной из причин, способствующих росту ГВЗ ЧЛО и количества госпитализаций детей в отделения челюстно-лицевой хирургии [2, 9—11]. Анализ данных выявил тенденцию к росту количества местных и общих осложнений при одновременном изменении характера течения заболеваний в сторону хронизации. Указанные изменения ассоциированы с нарушениями восприимчивости организма к инфекциям, детерминированными состоянием иммунной системы [2, 12—16].

Ряд бактерий ротовой полости способны оказывать негативное влияние на состояние здоровья, заселяя нижние отделы пищеварительной системы, также распространяясь гематогенно по всему организму и периневрально в центральную нервную систему, изменяя микробиоценоз слизистых оболочек и вызывая системный воспалительный ответ, разрешение которого зависит от адекватного функционирования ИС [8]. Понимание роли ИС в защите организма мотивирует к разработке и совершенствованию методов диагностики, контроля и лечения ГВЗ ЧЛО, в том числе за счет пересмотра тактических схем лечения заболеваний с нетипичным, вялотекущим течением [17, 18].

Ключевым направлением развития новых методов лечения является синергия традиционных подходов (хирургического лечения, антибактериальной терапии) с применением местной и системной иммунотерапии, направленной на ее восстановление, что позволит повысить эффективность лечения [18].

В качестве примера перспективного направления, показано применение иммуномодуляторов пептидной природы, в частности препарата на основе синтетического гексапептида (ГП). ГП регулирует функции Т-лимфоцитов и фагоцитов, снижает синтез цитокинов и других медиаторов воспаления, повышая резистентность организма к инфекциям, проявляет антиоксидантную и детоксицирующую активность, а также потенцирует эффект антибиотиков [19, 20]. Однако данные о его применении при ГВЗ ЧЛО ограничены, что подчеркивает необходимость дальнейших исследований в этой области.

Цель исследования — оценить эффективность комплексного лечения с включением препарата Имунофан® на клиническое течение и иммунологические параметры у детей с гнойно-воспалительными заболеваниями челюстно-лицевой области.

МАТЕРИАЛЫ И МЕТОДЫ

В исследование включены пациенты в возрасте от 8 до 17 лет с верифицированными ГВЗ ЧЛО, госпитализированные в детское стоматологическое отделение клиники КубГМУ с 2023 по 2024 год. Нозологии соответствовали следующим кодам МКБ-10: L04.0 (острый гнойный лимфаденит), K12.2 (аденофлегмона лица), L02.0 (одонтогенная флегмона лица), L03.2 (фурункул и карбункул лица).

Критерии включения:

- дети в возрасте 8—17 лет с ГВЗ ЧЛО (МКБ 10: L04.0, K12.2, L02.0, L03.2);
- отсутствие аллергических реакций в анамнезе на компоненты препаратов, используемых в исследовании;
- дети с декомпенсированной формой кариеса;
- добровольное согласие родителей или законного представителя и пациентов старше 15 лет на исследование.
- дети I и II групп здоровья (условно здоровые дети), проходящие профилактический осмотр и санацию.

Критерии невключения:

- дети с тяжелыми соматическими заболеваниями в стадии суб- и декомпенсации (заболевания эндокринной системы, пищеварительной системы, респираторного тракта, почек и других внутренних органов, аутоиммунные заболевания);
- дети с аллергическими заболеваниями (бронхиальная астма, поллиноз);
- отказ пациента или законного представителя пациента и пациентов старше 15 лет от проведения исследования.

В исследуемые группы пациенты подбирались в соответствии с критериями включения. Средний возраст составлял 12,23±3,43 лет в группе исследования и 11,89±3,76 лет в группе сравнения. Пациенты группы исследования и условно здоровые добровольцы группы сравнения статистически значимо не отличались по возрасту (p=0,783).

Наблюдение за пациентами длилось от 9 до 17 дней с учетом стационарного лечения в отделении челюстно-лицевой хирургии и амбулаторного контроля после выписки.

Обследование пациента и хирургическое лечение, включающее удаление причинного зуба, вскрытие и дренирование гнойного очага, проводили согласно «Клиническим рекомендациям при абсцессах кожи лица. Флегмоны лица. Флегмоны и абсцессы полости рта» (2016).

В зависимости от вида проводимой терапии были сформированы группы исследования. Группа исследования до лечения (ГИ до лечения) включала 47 детей с ГВЗ ЧЛО до выполнения оперативного вмешательства. Внутри этой группы выделили:

- **ГИ1 — 27 детей (12 девочек и 15 мальчиков) с ГВЗ ЧЛО, получавших стандартную терапию;**
- **ГИ2 — 20 детей (11 девочек и 9 мальчиков) с ГВЗ ЧЛО, которым проводилось комплексное лечение: стандартная терапия была дополнена иммунотерапией.**

Стандартное лечение детей с ГВЗ ЧЛО в послеоперационном периоде включало антибактериальную терапию в возрастной дозе (цефалоспарины III поколения — цефтриаксон — дети до 12 лет 20—80 мг/кг тела 1 раз в сутки, дети старше 12 лет по 1—2 г 1 раз в сутки, курс лечения 7—10 дней; пенициллины широкого спектра действия с ингибитором β-лактамаз — амоксицилин/сульбактам в суточной дозе из расчета 150 мг/кг (100 мг/кг ампициллина и 50 мг/кг сульбактама) кратность — 3—4 раза в сутки, курс лечения 7—10 дней; амоксициллин/клавулановая кислота — дети до 12 лет: 20—40 мг/кг в сутки в 2—3 приема. Детям старше 12 лет или с массой тела 40 кг и более: 250—500 мг 2—3 раза в сутки или 875 мг 2 раза в сутки, курс лечения 7—10 дней), а также дезинтоксикационную и симптоматическую терапию. Иммунотерапия проводилась фармпрепаратом российского производства Имунофан® (рег. № ЛС-002646 от 01.12.11), основным действующим веществом которого является аргинил-альфа-аспартил-лизил-валил-тирозил-аргинин (гексапептид, ГП). Имунофан® использовался в дозе 45 мкг/мл 1 мл внутримышечно ежедневно 5 дней (курсовая доза 225 мкг).

Группу сравнения составили 13 условно здоровых детей I—II групп здоровья, не имеющие острых и хронических воспалительных заболеваний ЧЛО, проходящих плановый профилактический осмотр.

После окончания курса хирургического и послеоперационного лечения пациентам ГИ1 и ГИ2 проводилось повторное иммунологическое обследование.

Проверка клинической эффективности проводимого лечения в группах исследования осуществлялась путем сбора субъективных и объективных данных, включающих оценку общего состояния, определение температуры тела, регресса локальных изменений в области раневого процесса (уменьшение отека и гиперемии кожного покрова, очищение раны и отсутствие гнойного отделяемого, что позволяло произвести удаление дренажей, формирование грануляционной ткани), анализ сроков

пребывания в стационаре челюстно-лицевой хирургии, оценка восстановления утраченной функции челюстно-лицевой области (ограничение открывания рта).

Проводили иммунофенотипирование количества Т-лимфоцитов ($CD3^+CD19^-$) и субпопуляций Т-хелперов ($CD3^+CD4^+$), ЦТЛ — цитотоксических лимфоцитов ($CD3^+CD8^+$), В-лимфоцитов ($CD3^-CD19^+$), естественных киллерных клеток — ЕКК ($CD3^-CD16^+CD56^+$) (Cytomics FC-500, «Beckman Coulter», США), иммунорегуляторный индекс ИРИ ($CD3^+CD4^+/CD3^+CD8^+$). Определяли уровень сывороточных IgA, IgM, IgG (ИФА, «Вектор-Бест», Новосибирск), оценку фагоцитарной активности нейтрофильных гранулоцитов (НГ) по количеству активно фагоцитирующих НГ (%ФАН), процессов захвата (ФЧ, ФИ) и переваривающую активность (%П, ИП) по отношению к *S. aureus* (штамм № 209).

При статистической обработке данных иммунологические показатели анализировали непараметрическими методами (*U*-критерий Манна—Уитни, критерий Вилкоксона), представляя результаты как $Me\,[Q_1-Q_3]$. Клиническую эффективность лечения оценивали параметрическими методами ($M\pm SD$), достоверность различий — по критерию Стьюдента. Значимость: $p<0,05$, тенденция: $0,05<p\leqslant 0,1$, незначимо: $p>0,1$.

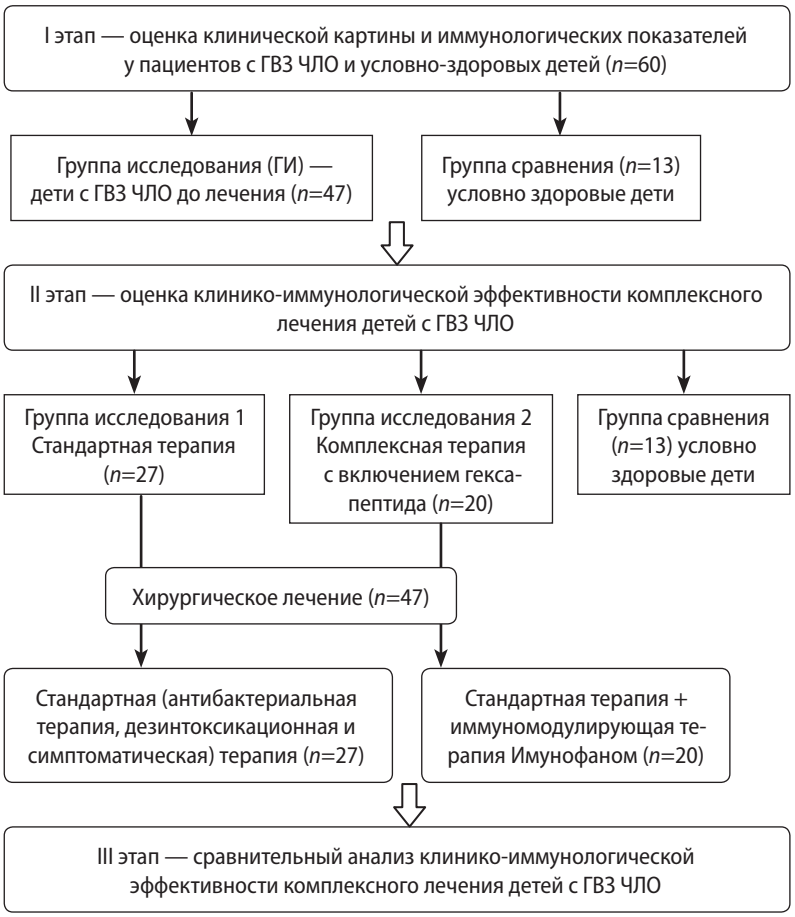

Рис. 1. Дизайн исследования
Fig. 1. Research design

РЕЗУЛЬТАТЫ И ОБСУЖДЕНИЕ

Клиническая картина острого периода ГВЗ ЧЛО у детей характеризовалась сочетанием локальных проявлений (специфичных для конкретного диагноза) и общих симптомов. Отмечался подъем температуры тела до 39,0—39,5°С в первые сутки заболевания, а также выраженные симптомы интоксикации, включавшие бледность кожных покровов, головную боль, общую слабость и снижение аппетита. Состояние пациентов на момент обращения в отделение челюстно-лицевой хирургии ГБУЗ ДККБ МЗ КК (Краснодар) оценивалось как средней степени тяжести. При объективном осмотре отмечали признаки острого ГВЗ, резкую асимметрию лица за счет разлитого болезненного инфильтрата мягких тканей. Кожа гиперемирована над областью инфильтрата мягких тканей и в складку не собиралась, а при пальпации определялась резкая локальная болезненность. Увеличенные и болезненные при пальпации регионарные лимфатические узлы. В зависимости от локализации патологического процесса отмечалось затрудненное болезненное открывания рта. При оценке стоматологического статуса у большинства обратившихся пациентов отмечалась декомпенсированная форма кариозного процесса, индекс интенсивности кариеса КПУ или КПУ+кп ⩾8. В случаях ГВЗ, вызванных одонтогенной инфекцией, при осмотре полости рта отмечался причинный зуб, коронковая часть которого была сильно разрушена вследствие кариозного процесса, индекс разрушения окклюзионной поверхности зуба (ИРОПЗ) составлял >0,6. Слизистая вокруг зуба гиперемирована, отечна, перкуссия положительная, отмечалась подвижность I—II степени.

В ГИ отмечался незначительный лейкоцитоз $12,5\cdot10^9$/л против $6,5\cdot10^9$/л в ГС ($p<0,05$), повышение количества НГ 67% против 57,8% в ГС ($p<0,05$) и доли палочкоядерных форм (ПЯЛ) — 8,0 против 2,5% ($p<0,05$; рис. 2).

Комплексное исследование иммунного статуса у пациентов детского возраста показало снижение лимфоцитов (ЛФ), Т-лимфоцитов, Т-хелперов и ЦТЛ ($p_{1-3}<0,05$), тогда как уровни ЕКК-клеток и В-лимфоцитов соответствовали показателям ГС. Эти нарушения указывают на отсутствие полноценной иммунологической реакции в ответ на острый гнойно-воспалительный процесс (рис. 3, табл. 1).

Установлено увеличение концентрации сывороточного IgA ($p<0,05$) на фоне тенденции повышения уровня IgG ($p>0,05$) при не отличающемся от ГС показателе IgM (табл. 1).

Более значимые дефекты при ГВЗ ЧЛО выявлены в отношении фагоцитарной функции, ассоциированные со снижением бактерицидных эффекторных функций. Дисбаланс функциональной активности нейтрофильных гранулоцитов характеризуется увеличением доли активно фагоцитирующих клеток (%ФАН) при одновременном снижении их микробоцидных и киллинговых

Таблица 1. Характеристика клеточного и гуморального иммунитета у детей 8—17 лет с гнойно-воспалительными заболеваниями челюстно-лицевой области в острой фазе заболевания (*Me* [Q_1; Q_3])

Table 1. Characteristics of cellular and humoral immunity in children aged 8—17 years with purulent-inflammatory diseases of the maxillofacial region in the acute phase of the disease (*Me* [Q_1; Q_3])

Показатель	Группа сравнения (ГС), *n*=13		Группа исследования до лечения (ГИ), *n*=47		p_1	p_2
	%	10^9 л	%	10^9 л		
Лейкоциты, L		6,5 [5,3; 7,1]		12,5 [8,1; 14,8]*		0,0001
Лимфоциты, ЛФ	32,3 [31,5; 33,4]	2,09 [1,67; 2,36]	24,0 [21,0; 27,0]*	2,16 [1,95; 3,02]	0,01	0,50
Т-лимфоциты, $CD3^+CD19^-$	75,7 [71,7; 78,2]	1,6 [1,2; 2,8]	65,4 [57,4; 69,3]*	1,7 [1,4; 2,0]	0,008	0,47
Т-хелперы $CD3^+CD4^+$	46,1 [41,3; 47,6]	1,1 [0,8; 1,6]	35,1 [33,9; 38,6]*	0,9 [0,8; 1,0]	0,03	0,13
ЦТЛ $CD3^+CD8^+$	30,1 [28,9; 33,4]	0,64 [0,59; 0,78]	26,9 [21,6; 28,9]	0,58 [0,51; 0,81]	0,07	0,67
ИРИ $CD3^+CD4^+/CD3^+CD8^+$	1,5 [1,4; 1,8]		1,2 [0,9; 1,3]		0,06	
В-лимфоциты $CD3^-CD19^+$	19,0 [17,1; 19,1]	0,39 [0,28; 0,45]	15,7 [11,5; 17,7]	0,33 [0,22; 0,46]	0,07	0,09
ЕКК $CD3^-CD16^+CD56^+$	11,4 [7,7; 13,2]	0,24 [0,23; 0,34]	9,4 [6,0; 13,97]	0,18 [0,14; 0,26]	0,23	0,09
IgA, г/л	1,31 [1,04; 1,57]		1,94 [1,74; 2,14]*			0,03
IgM, г/л	1,04 [1,01; 1,12]		1,01 [0,82; 1,57]			0,72
IgG, г/л	13,06 [11,92; 13,55]		14,61 [13,95; 15,01]			0,48

*Примечание. * — статистически значимые различия (p<0,05) между показателями группы исследования детей с ГВЗ ЧЛО (ГИ до лечения) и показателями группы сравнения (ГС). При этом p_1 отражает различия для показателей, выраженных в процентах; p_2 — различия для показателей, представленных в абсолютных значениях.*

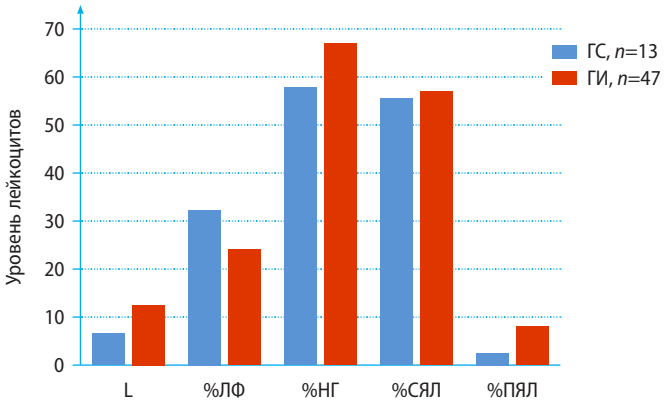

Рис. 2. Количественные изменения лимфоцитов и нейтрофильных гранулоцитов у детей 8—17 лет при гнойно-воспалительных заболеваниях челюстно-лицевой области

Fig. 2. Quantitative changes in lymphocytes and neutrophilic granulocytes in children aged 8—17 years with purulent-inflammatory diseases of the maxillofacial region

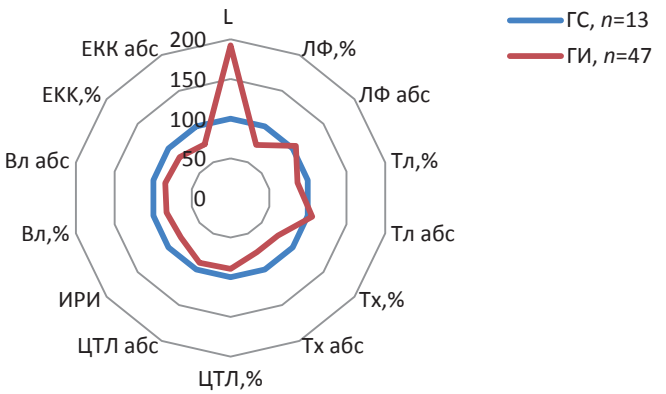

Рис. 3. Изменения показателей субпопуляций лимфоцитов при гнойно-воспалительных заболеваниях челюстно-лицевой области у детей 8—17 лет

Fig. 3. Changes in the parameters of lymphocyte subpopulations in children aged 8—17 with purulent-inflammatory diseases of the maxillofacial region.

свойств. Ключевой механизм этого нарушения — незавершенность фагоцитарного акта, что снижает эффективность противоинфекционной защиты (табл. 2).

Стандартное лечение детей с ГВЗ ЧЛО в послеоперационном периоде включало антибактериальную терапию в возрастной дозе (цефалоспарины III поколения — цефтриаксон; пенициллины широкого спектра действия с ингибитором β-лактамаз — амоксицилин/сульбактам,

Таблица 2. Количественные и функциональные показатели нейтрофильных гранулоцитов у детей 8—17 лет с гнойно-воспалительными заболеваниями челюстно-лицевой области в острой фазе заболевания (*Me* [Q_1; Q_3])

Table 2. Quantitative and functional parameters of neutrophilic granulocytes in children aged 8—17 years with purulent-inflammatory diseases of the maxillofacial region in the acute phase of the disease (*Me* [Q_1; Q_3])

Показатель	Группа сравнения (ГС), *n*=13	Группа исследования до лечения (ГИ), *n*=47	*p*
%НГ	57,8 [54,3; 59,8]	67,0 [61,0; 70,0]*	0,02
%СЯЛ	55,5 [54,1; 58,0]	57 [53,0; 63,0]	0,39
%ПЯЛ	2,5 [1,0; 3,5]	8,0 [6,0; 11,0]*	0,005
%ФАН	54,7 [51,0; 57,0]	71,0 [62,0; 76,0]*	0,03
ФЧ	4,4 [3,8; 4,7]	2,8 [2,5; 3,2]*	0,02
ФИ	1,9 [1,7; 2,2]	2,0 [1,7; 2,3]	0,89
%П	64,5 [62,6; 66,9]	43,8 [38,74; 46,5]*	0,04
ИП	1,7 [1,5; 2,0]	0,94 [0,72; 0,99]*	0,03

*Примечание. * — отличия показателей группы исследования детей с ГВЗ ЧЛО до лечения (ГИ до лечения) от показателей условно здоровых детей, p<0,05. Сокращения: НГ — нейтрофильные гранулоциты; СЯЛ — сегментоядерные лейкоциты; ПЯЛ — палочкоядерные лейкоциты; ФАН — фагоцитарная активность нейтрофилов; ФЧ — фагоцитарное число; ФИ — фагоцитарный индекс; %П — процент переваривания; ИП — индекс переваривания.*

амоксициллин/клавулановая кислота), а также дезинтоксикационную и симптоматическую терапию.

Выявленные дисфункции ИС обосновали необходимость применения дополнительно к стандартному

Таблица 3. Показатели клеточного и гуморального иммунитета после завершения стандартной и комплексной иммунотерапии гнойно-воспалительных заболеваний челюстно-лицевой области у детей 8—17 лет (*Me* [Q_1; Q_3])

Table 3. Indicators of cellular and humoral immunity after completion of standard and comprehensive immunotherapy for purulent-inflammatory diseases of the maxillofacial region in children aged 8—17 years (*Me* [Q_1; Q_3])

Показатель	Группа сравнения, *n*=13	Группа исследования до лечения, *n*=47	Группа исследования ГИ1 после лечения, *n*=27	Группа исследования ГИ2 после лечения, *n*=20	$p_{1,2,3,4,5}$
Лейкоциты, L	6,5 [5,3; 7,05]	12,5* [8,05; 14,84]	7,0^ [6,8; 7,5]	6,25^ [5,7; 7,00]	p_1=0,001; p_2=0,53; p_3=0,78; p_4=0,002; p_5=0,001
Лимфоциты, ЛФ, %	32,3 [31,50; 33,43]	24,0* [21,0; 27,0]	28,1 [26,7; 30,2]	32,0 [29,50; 32,54]	p_1=0,03; p_2=0,07; p_3=0,51; p_4=0,38; p_5=0,052
Лимфоциты, ЛФ ×10⁹ л	2,09 [1,67; 2,36]	2,16 [1,95; 3,02]	1,96 [1,82; 2,25]	2,00 [1,70; 2,35]	p_1=0,74; p_2=0,53; p_3=0,67; p_4=0,12; p_5=0,23
Т-лимфоциты, % $CD3^+CD19^-$	75,73 [71,75; 78,18]	65,4* [57,37; 69,25]	66,0* [59,8; 69,3]	76,1 [71,80; 77,98]	p_1=0,03; p_2=0,04; p_3=0,49; p_4=0,76; p_5=0,06
Т-лимфоциты ×10⁹ л $CD3^+CD19^-$	1,58 [1,20; 2,78]	1,67 [1,35; 1,96]	1,7 [1,6; 1,9]	1,57 [1,20; 2,88]	p_1=0,67; p_2=0,56; p_3=0,78; p_4=0,65; p_5=0,63
Т-хелперы, % $CD3^+CD4^+$	46,05 [41,31; 47,65]	35,11* [33,86; 38,64]	36,40* [35,9; 39,9]	46,75 [42,53; 47,71]	p_1=0,04; p_2=0,04; p_3=0,53; p_4=0,58; p_5=0,59
Т-хелперы ×10⁹ л $CD3^+CD4^+$	1,13 [0,77; 1,63]	0,86 [0,84; 0,97]	0,78 [0,71; 0,95]	1,23 [0,79; 1,65]	p_1=0,07; p_2=0,06; p_3=0,53; p_4=0,09; p_5=0,06
ЦТЛ, % $CD3^+CD8^+$	30,13 [28,93; 33,43]	26,95 [21,61; 28,94]	27,0 [20,7; 28,4]	30,20 [29,03; 33,33]	p_1=0,09; p_2=0,12; p_3=0,54; p_4=0,67; p_5=0,23
ЦТЛ ×10⁹ л $CD3^+CD8^+$	0,64 [0,59; 0,78]	0,58 [0,51; 0,81]	0,53 [0,50; 0,81]	0,62 [0,60; 0,77]	p_1=0,43; p_2=0,39; p_3=0,54; p_4=0,65; p_5=0,32
В-лимфоциты, % $CD3^-CD19^+$	19,00 [17,72; 19,10]	15,74* [11,46; 17,65]	16,3* [11,6; 17,7]	19,00 [17,72; 19,10]	p_1=0,02; p_2=0,04; p_3=0,75; p_4=0,57; p_5=0,46
В-лимфоциты ×10⁹ л $CD3^-CD19^+$	0,39 [0,28; 0,45]	0,33 [0,22; 0,46]	0,34 [0,23; 0,46]	0,39 [0,28; 0,45]	p_1=0,43; p_2=0,45; p_3=0,67; p_4=0,65; p_5=0,63
ЕКК, % $CD3^-CD16^+CD56^+$	11,42 [7,68; 13,20]	9,40 [6,00; 13,97]	10,20 [6,3; 14,07]	11,12 [8,18; 13,20]	p_1=0,43; p_2=0,56; p_3=0,76; p_4=0,43; p_5=0,53
ЕКК, ×109 л $CD3^-CD16^+CD56^+$	0,24 [0,23; 0,34]	0,18 [0,14; 0,26]	0,19 [0,18; 0,23]	0,25 [0,24; 0,34]	p_1=0,32; p_2=0,29; p_3=0,48; p_4=0,76; p_5=0,47
IgA, г/л	1,31 [1,04; 1,57]	1,94 [1,74; 2,14]*	2,0 [1,64; 2,11]*	1,11 [1,0; 1,55]	p_1=0,04; p_2=0,03; p_3=0,49; p_4=0,56; p_5=0,41
IgM, г/л	1,04 [1,01; 1,12]	1,01 [0,82; 1,57]	1,01 [0,93; 1,27]	1,00 [1,00; 1,13]	p_1=0,54; p_2=0,52; p_3=0,49; p_4=0,89; p_5=0,78
IgG, г/л	13,06 [11,92; 13,55]	14,61 [13,95; 15,01]*	14,66 [13,52; 14,91]*	13,6 [12,02; 13,75]	p_1=0,04; p_2=0,04; p_3=0,75; p_4=0,87; p_5=0,71

Примечание. Сравнительный анализ показателей между: группой исследования детей ГВЗ ЧЛО до лечения (ГИ до лечения); подгруппами после лечения: ГИ1 (после стандартного лечения) и ГИ2 (после иммунотерапии); группой условно здоровых детей (ГС). Статистические различия обозначены следующим образом: p_1 — между ГИ до лечения и ГС; p_2 — между ГИ1 после лечения и ГС; p_3 — между ГИ2 после лечения и ГС; p_4 — между ГИ1 после лечения и ГИ до лечения; p_5 — между ГИ2 после лечения и ГИ до лечения. Сокращения: L — лейкоциты; ЛФ — лимфоциты; ЦТЛ — цитотоксические лимфоциты; ЕКК — естественные клетки-киллеры; Ig — иммуноглобулины.

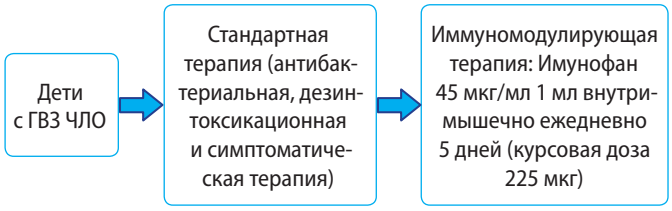

Рис. 4. Комплексное лечение детей с гнойно-воспалительными заболеваниями челюстно-лицевой области с включением Имунофана
Fig. 4. Comprehensive treatment of children with purulent-inflammatory diseases of the maxillofacial region, including the use of Immunofan.

лечению иммунотерапии с включением Имунофана, который показал высокую клинико-иммунологическую эффективность в лечении детей с острой деструктивной пневмонией, острым перитонитом, острым гематогенным остеомиелитом, малой гнойной инфекцией [21, 22] (рис. 4).

После проведения стандартного лечения (ГИ1) наблюдалось уменьшение общего количества лейкоцитов до показателей ГС (p<0,05), однако не происходило восстановление клеточного иммунитета и не отмечалось существенных изменений со стороны гуморального иммунитета, что свидетельствуют о сохранении дисфункции клеточного и гуморального иммунитета у детей ГИ1 (табл. 3).

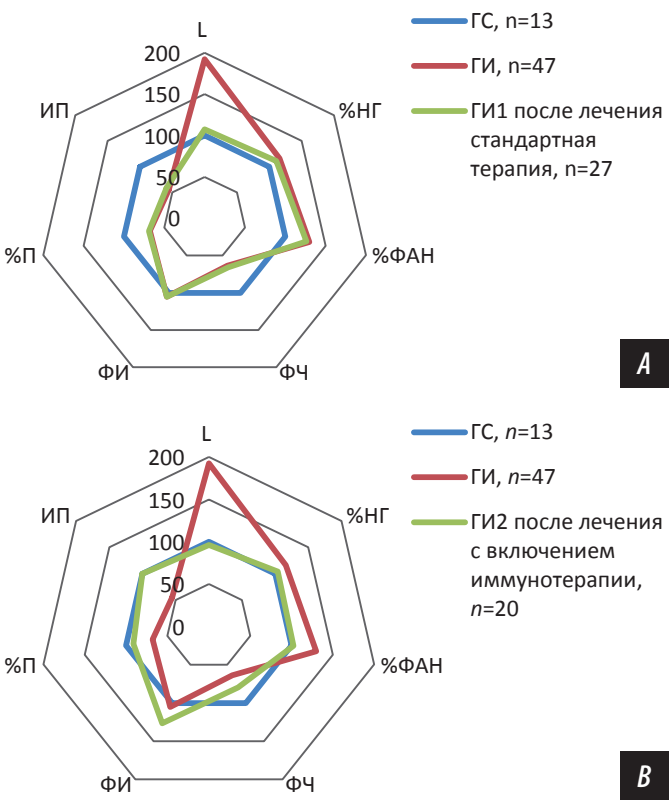

Рис. 5. Сравнительная оценка показателей фагоцитарной функции нейтрофильных гранулоцитов у детей 8—17 лет с ГВЗ ЧЛО до и после терапии: стандартной терапии (А) и комплексной терапии с включением в стандартную терапию Имунофана (В)
Fig. 5. Comparative assessment of the phagocytic function of neutrophilic granulocytes in children aged 8—17 years with GID of the maxillofacial region before and after therapy: standard therapy (A) and complex therapy with the inclusion of Immunofan in the standard therapy (B)

Применение в комплексе со стандартным лечением иммуномодулирующей терапии Имунофаном у детей с ГВЗ ЧЛО (ГИ2 после лечения) сопровождалось повышением содержания Т-лимфоцитов, Т-хелперов, ЦТЛ (p_{1-3}<0,05) относительно показателей в ГИ до лечения. Важно отметить, что количественные показатели лимфоцитарного звена восстанавливались до показателей ГС. Позитивная динамика на фоне комплексной иммунотерапии отмечена в снижении концентрации IgA до значений ГС (p<0,05; табл. 3).

После стандартной терапии детей с ГВЗ ЧЛО (ГИ1 после лечения) наблюдалась тенденция к снижению %ФАН: значения показателей киллинговой и переваривающей активности (%П, ИП) не только не отличались от показателей в острой фазе заболевания (p_{1-3}>0,05), но и были ниже значений ГС (p<0,05; рис. 5А).

После курса иммунотерапии Иммунофаном в составе комплексного лечения у детей с ГВЗ ЧЛО (ГИ2 после лечения) отмечены следующие значимые изменения. %ФАН нормализовался и достиг показателей, сопоставимых с ГС. Отмечено усиление процессов захвата, что отразилось в увеличении фагоцитарного числа (ФЧ): с 2,8 до 3,5 (p<0,05). Фагоцитарный индекс (ФИ) также достоверно вырос с 2,0 до 2,4 (p<0,05). Переваривающая активность (%П) выросла с исходных 43,8% до 58,8% (p<0,05; рис. 5В).

На фоне проводимого хирургического лечения и стандартной консервативной терапии у пациентов температура тела нормализовалась на 4,24±0,66 сутки (ГИ1 после лечения), для детей ГИ2 после лечения, получавших комплексное лечение с включением иммуномодулирующей терапии, эти показатели составили 2,95±0,86 сутки. При объективном осмотре пациентов ГИ1 после лечения определялось уменьшение отека и гиперемии кожного покрова на 5,22±0,58 сутки, для ГИ2 после лечения — на 4,10±0,94 сутки. В ГИ1 после лечения обследование раны в послеоперационном периоде показало отсутствие гнойного отделяемого на 4,78±0,64 сутки, что позволяло удалять дренажи, в ГИ2 после лечения — на 3,25±0,95 сутки.

Продолжительность пребывания в стационаре зависела от сроков поступления, степени тяжести заболевания и локализации патологического процесса. У детей, получавших стандартную терапию (ГИ1), средний срок госпитализации составил 12,89±1,50 суток. В группе пациентов, которым, помимо стандартной терапии, назначали ГП (ГИ2), длительность пребывания в стационаре была достоверно меньше — 8,70±2,49 суток (p<0,05). Амбулаторное наблюдение после выписки было направлено на оценку восстановления функций челюстно-лицевой области у пациентов, включая нормализацию объема движений нижней челюсти, устранение ограничения открывания рта. Восстановление утраченной функции в ГИ1 после лечения наблюдалось на 14,15±1,49 сутки, в ГИ2 после лечения — на 10,90±2,54 сутки (p<0,05).

При анализе полученных данных было выявлено, что у пациентов, получивших комбинированную терапию с применением иммунотерапии Иммунофаном (ГИ2 после лечения), наблюдалось повышение клинической эффективности проводимого лечения, которое

Таблица 4. Клиническая эффективность проведения иммунотерапии Имунофаном в комплексном послеоперационном лечении детей с гнойно-воспалительными заболеваниями челюстно-лицевой области (*M±SD*)

Table 4. Clinical effectiveness of immunotherapy with Immunofan in the comprehensive postoperative treatment of children with purulent-inflammatory diseases of the maxillofacial region (*M±SD*)

Позитивный клинический эффект терапии	ГИ1	ГИ2	*p*
Регресс локальных изменений, сутки	5,22±0,58	4,10±0,94	0,08
Нормализация температуры тела, сутки	4,24±0,66	2,95±0,86	0,07
Удаление дренажа из мягких тканей (отсутствие гнойного экссудата), сутки	4,78±0,64	3,25±0,95	0,08
Регресс нарушений функции, сутки	14,15±1,49	10,90±2,54*	0,04
Срок пребывания в стационаре, койко-дни	12,89±1,50	8,70±2,49*	0,02

*Примечание: * — отличия показателей ГИ2 после лечения от ГИ1 после лечения, p<0,05.*

выражается в более быстром регрессе локальных изменений и сокращении сроков стационарного лечения и реабилитации детей с ГВЗ ЧЛО, по сравнению с детьми, получившими только стандартную терапию (ГИ1 после лечения).

Сравнение клинико-иммунологических данных показало положительные клинические и иммунологические результаты комбинированной терапии при ГВЗ ЧЛО у детей. Это подтверждает эффективность и важность применения иммуномодулирующей терапии Иммунофаном в комплексном послеоперационном лечении данной категории пациентов.

Клинический случай 1.

Пациент Д., 14 лет, жалобы на боли и припухлость в подчелюстной области слева, слабость, повышение температуры тела до 39,3°С, головную боль.

Анамнез заболевания. Со слов пациента 7 дней назад появились самопроизвольные боли в области зуба 3.6, усиливающиеся при накусывании. Через 3 дня с момента начала заболевания появилась припухлость в подчелюстной области слева. Пациент обратился в стоматологическую поликлинику по месту жительства, где было проведено эндодонтическое лечение зуба 3.6. После проведенного лечения болевые ощущения сохранялись, отек увеличивался. При повторном обращении в стоматологическую поликлинику пациент был направлен в ДККБ Краснодара в отделение челюстно-лицевой хирургии.

Объективный статус. Общее состояние средней тяжести. Температура тела — 39,1°С. Кожные покровы чистые, бледной окраски, без патологических изменений, за исключением зоны гиперемии над инфильтратом в левой подчелюстной области. В легких дыхание везикулярное, хрипы не выслушиваются, ЧДД — 21 в минуту. Тоны сердца чистые, ясные, ритмичные. ЧСС — 96 в минуту. Живот мягкий, безболезненный. Печень и селезенка не увеличены.

Status localis. Отмечается асимметрия лица за счет разлитого болезненного инфильтрата мягких тканей подчелюстной области слева. Кожа гиперемирована над областью инфильтрата мягких тканей и в складку не собирается. При пальпации определяется резкая

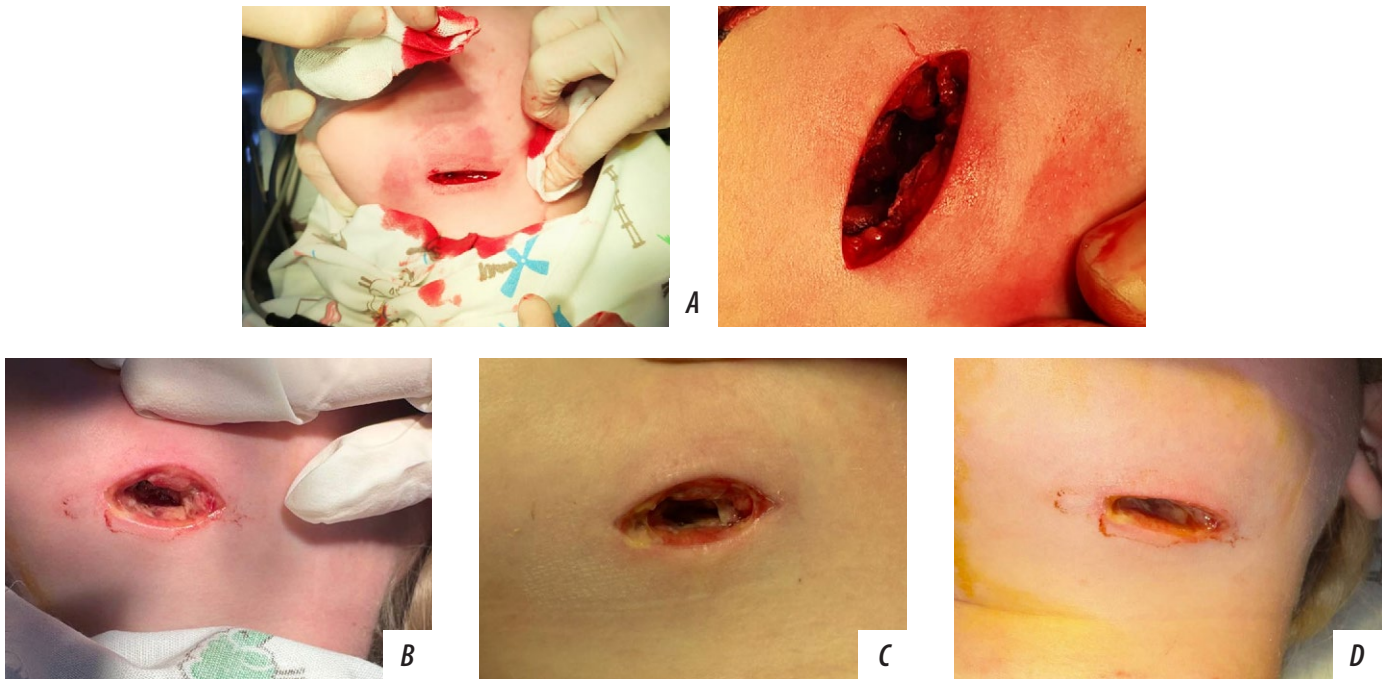

Рис. 6. Изменение локального статуса в послеоперационном периоде у пациента Д. 14 лет с одонтогенной флегмоной подчелюстного клетчаточного пространства слева от 3.6 зуба на фоне стандартной терапии

Fig. 6. Changes in the local status during the postoperative period in patient D., aged 14, with odontogenic phlegmon of the submandibular fascial space on the left side of the 3.6 tooth, on the background of standard therapy.

болезненность в подчелюстной области. Открывание рта свободное. При осмотре полости рта определяется множественное кариозное поражения зубов, КПУ=11. Коронка зуба 3.6 разрушена на ½, полость зуба раскрыта. Перкуссия зуба 3.6 болезненная, определяется подвижность 2 степени. Слизистая оболочка полости рта на стороне поражения гиперемирована, отечна.

С С П ПС П С
17 16 15 14 13 12 11 21 22 23 24 25 26 27
47 46 45 44 43 42 41 31 32 33 34 35 36 37
С Р Pt С

Диагноз: одонтогенная флегмона подчелюстного клетчаточного пространства слева от 3.6 зуба.

Лечение хирургическое: вскрытие и дренирование гнойного очага, удаление зуба 3.6.

Медикаментозная терапия: эмпирическая антибактериальная терапия в возрастной дозе — пенициллины широкого спектра действия с ингибитором β-лактамаз (амоксициллин/клавулановая кислота), дезинтоксикационная терапия — 0,9% раствор натрия хлорида, 5% раствор глюкозы; десенсибилизирующая терапия — хлоропирамин. В качестве местной терапии проводилось промывание раны раствором фурацилина, повязки с антисептическими растворами, а также с мазью «Левомеколь».

Иммунотерапия не применялась.

В послеоперационном периоде в 1-е сутки общее стояние пациента средней степени тяжести, температура тела — 38,8°С с последующим снижением до нормальных показателей на 4 сутки. При объективном осмотре пациента на 6-е сутки наблюдались уменьшение гиперемии и отека мягких тканей. Отсутствие гнойного экссудата позволило удалить дренажи на 5-е сутки. После полного очищения раны и формирования грануляций, на 9-е сутки выполнено ушивание краев раны. Пациент выписан на 13-е сутки, рекомендовано дальнейшее наблюдение амбулаторно по месту жительства.

Клинический случай 2

Пациент Д., 9 лет, жалобы на припухлость и пульсирующую боль в подчелюстной области справа, слабость, повышение температуры тела до 38,9°С, головную боль.

Анамнез заболевания. Со слов пациента и родителей 5 дней назад появились самопроизвольные боли в области зуба 8.5, усиливающиеся при накусывании. Через 2 дня с момента начала заболевания появилось болезненное уплотнение в подчелюстной области справа. За медицинской помощью обратились не сразу, самостоятельно в домашних условиях проводили ротовые ванночки с антисептиками и содо-солевым раствором. В области уплотнения болевые ощущения, отек увеличивались, появилась гиперемия кожного покрова. Пациент обратился в стоматологическую поликлинику по месту жительства, после осмотра врачом-стоматологом — хирургом был поставлен предварительный диагноз «острый лимфаденит подчелюстной области справа», пациент направлен в ДККБ г. Краснодар в отделение челюстно-лицевой хирургии.

Объективный статус. Общее состояние средней тяжести. Температура тела — 39,0°С. Кожные покровы чистые, бледной окраски, без патологических изменений, за исключением зоны гиперемии над инфильтратом в правой подчелюстной области. В легких дыхание везикулярное, без хрипов, ЧДД — 22 в минуту. Тоны сердца чистые, ясные, ритмичные. ЧСС — 87 в минуту. Живот мягкий, безболезненный. Печень и селезенка не увеличены.

Status localis. Отмечается асимметрия лица за счет болезненного инфильтрата мягких тканей подчелюстной области справа. Кожа гиперемирована в области инфильтрата мягких тканей, отечная, в складку не собирается. Пальпация подчелюстной области справа резко болезненна, определяется флюктуация. Открывание рта свободное. При осмотре полости рта определяется множественное кариозное поражения зубов, КПУ + кп = 10.

С П П С
16 55 54 53 12 11 21 22 63 64 65 26
46 85 84 83 42 41 31 32 73 74 75 36
С Pt П П Р С

Слизистая оболочка полости рта на стороне поражения гиперемирована, отечна, переходная складка сглажена. Коронка зуба 8.5 изменена в цвете, разрушена на ⅔ вследствие кариозного процесса. Перкуссия зуба 8.5 болезненная, определяется подвижность 2 степени.

Диагноз: аденофлегмона в подчелюстной области справа от зуба 8.5.

Лечение хирургическое: вскрытие и дренирование гнойного очага, удаление зуба 8.5.

Медикаментозная терапия. Была назначена эмпирическая антибактериальная терапия в возрастной дозе пенициллины широкого спектра действия с ингибитором β-лактамаз — амоксицилин/сульбактам, дезинтоксикационная терапия — 0,9% раствор натрия хлорида, 5% раствор глюкозы; десенсибилизирующая терапия — хлоропирамин. В качестве местной терапии проводилось промывание раны раствором фурацилина, повязки с мазью «Левомеколь».

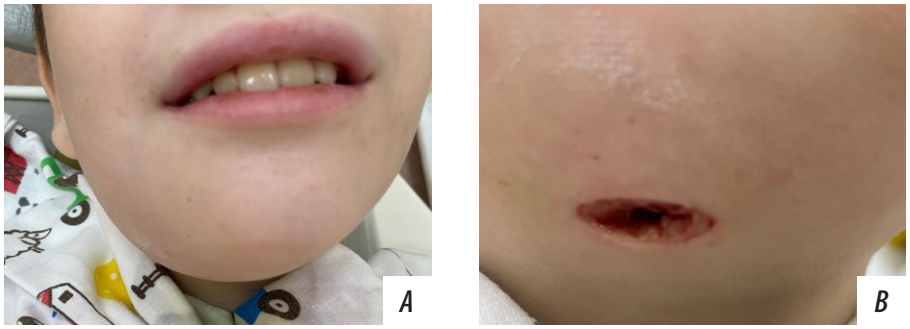

Рис. 7. Изменение локального статуса в послеоперационном периоде у пациента Д. 9 лет с аденофлегмоной в подчелюстной области справа от зуба 8.5 на фоне комплексной терапии, включающей иммунотерапию

Fig. 7. Changes in the local status during the postoperative period in patient D., a 9-year-old child with adenophlegmon in the submandibular region to the right of tooth 8.5, on the background of comprehensive therapy, including immunotherapy

Иммунотерапия: учитывая дефекты, выявленные при иммунологическом обследовании, по согласованию с иммунологом использовался фармпрепарат Имунофан® в дозе 45 мкг/мл 1 мл внутримышечно ежедневно 5 дней (курсовая доза — 225 мкг).

В послеоперационном периоде в 1-е сутки температура тела варьировала в пределах субфебрильных значений с последующим снижением до нормы к концу 2-х суток. При объективном осмотре уже на 2-е сутки наблюдали значительное уменьшение отека мягких тканей, отсутствие гиперемии, признаков интоксикации. Отсутствие гнойного экссудата позволило удалить дренажи на 3-и сутки. После полного очищения раны и формирования грануляций на 6-е сутки края раны ушиты. Пациент выписан на 7-е сутки с рекомендацией дальнейшего наблюдения амбулаторно по месту жительства.

Эффективность комплексного лечения. Проведение комплексной терапии с использованием иммунотерапии ГП позволило сократить длительность температурной реакции, интоксикации, сроки гноетечения и установки дренажей, реабилитации пациента, сроки пребывания в стационаре челюстно-лицевой хирургии.

Таким образом, комплексный анализ полученных клинико-иммунологических данных у детей с ГВЗ ЧЛО позволил установить ряд значимых результатов: отмечены выраженные позитивные клинические эффекты на фоне применения иммуномодулирующей терапии в комплексном лечении; зафиксировано восстановление иммунологических показателей; подтверждена положительная клиническая динамика в процессе послеоперационной реабилитации. Совокупность полученных данных убедительно доказывает целесообразность и необходимость включения иммуномодулирующей терапии препаратом Имунофан® в комплексную схему послеоперационного лечения детей с ГВЗ ЧЛО.

ЗАКЛЮЧЕНИЕ

Разработка новых методов лечения ГВЗ ЧЛО у детей немыслима без глубокого понимания роли иммунной системы.

В ходе настоящего исследования показателей, характеризующих функционирование клеточного и гуморального иммунитета у детей ГВЗ ЧЛО, выявлен ряд особенностей: снижение содержания Т-лимфоцитов с параллельным уменьшением доли Т-хелперов и ЦТЛ, на фоне неменяющегося содержания ЕКК и В-лимфоцитов, дефекты фагоцитоза, свидетельствующие о нарушении бактерицидных эффекторных функций, с незавершенностью фагоцитарного акта. В связи с этим было патогенетически обосновано использование иммуномодулирующей терапии в комплексном лечении детей с ГВЗ ЧЛО, направленной на коррекцию нарушений ИС. Включение ГП в комплексное лечение детей с ГВЗ ЧЛО с учетом выявленных дисфункций ИС демонстрирует высокий потенциал. Механизм действия препарата Имунофан® реализуется посредством ряда взаимосвязанных эффектов: плейотропной регуляции активности иммунокомпетентных клеток, восстановления баланса окислительно-антиокислительных реакций, потенцирования антибактериальной терапии и подавления механизмов множественной лекарственной устойчивости организма [23], что способствует повышению эффективности лечения и минимизации риска осложнений.

Применение препарата Имунофан® в рамках комплексного послеоперационного лечения ГВЗ ЧЛО у детей способствует восстановлению Т-клеточного и гуморального звеньев иммунитета, а также эффекторных функций НГ. Это сопровождается рядом позитивных клинических эффектов: более быстрым регрессом гнойно-воспалительного процесса; сокращением длительности температурной реакции; уменьшением выраженности симптомов интоксикации; улучшением репаративных процессов в челюстно-лицевой области; снижением риска формирования повторных гнойно-воспалительных очагов и осложнений. Иммунокоррекция дисфункции иммунной системы при ГВЗ ЧЛО у детей существенно повышает качество стоматологической помощи данной категории пациентов.

Сочетание традиционных методов с иммунотерапией имеет ряд преимуществ, оптимизирующих комплексное стоматологическое лечение:

- Повышение эффективности лечения: коррекция иммунных нарушений способствует более быстрому и полному устранению инфекции, снижению риска осложнений и рецидивов.
- Снижение потребности в антибиотиках: оптимизация иммунного ответа может позволить снизить дозу и продолжительность антибактериальной терапии, что особенно важно в условиях растущей антибиотикорезистентности.
- Ускорение регенерации тканей: иммунотерапия может способствовать более активному восстановлению поврежденных тканей, сокращая сроки реабилитации.
- Индивидуализация лечения: учет иммунного статуса пациента позволяет подобрать оптимальную терапевтическую стратегию, максимально соответствующую его потребностям.

Интеграция традиционных подходов с целенаправленной местной и системной иммунотерапией открывает новые перспективы для повышения эффективности лечения, снижения риска осложнений и улучшения качества жизни пациентов [1, 4, 12]. Дальнейшие исследования в этой области позволят создать персонализированные протоколы лечения, основанные на комплексной оценке иммунного статуса ребенка, что станет настоящим прорывом в педиатрической стоматологии и челюстно-лицевой хирургии.

Таким образом, интеграция иммунотерапии в комплексное лечение ГВЗ ЧЛО с учетом индивидуальных иммунных нарушений у каждого пациента открывает пути для разработки более эффективных подходов, которые могут улучшить исходы лечения и снизить риск осложнений. Это особенно актуально в условиях растущей антибиотикорезистентности и увеличения числа затяжных и хронических форм заболеваний.

Поступила/Received: 27.05.2026
Принята в печать/Accepted: 05.08.2026

ЛИТЕРАТУРА:

1. Собиров Ю.А., Курязов А.К., Курязов Ш.А., Машарипов О.С. Иммунологические аспекты патогенеза вялотекущих воспалительных заболеваний челюстно-лицевой области. — *Eurasian Journal of Otorhinolaryngology — Head and Neck Surgery*. — 2023; 2: 116—121. DOI: 10.57231/j.ejohns.2023.2.1.020
2. Железный П.А., Колыбелкин М.В., Изюмов А.О., Апраксина Е.Ю., Железная А.П. Характеристика одонтогенных и неодонтогенных воспалительных процессов челюстно-лицевой области у детей, проходивших лечение в челюстно-лицевом стационаре. — *Journal of Siberian Medical Sciences*. — 2018; 3: 31—39. eLibrary ID: 35119225
3. Изюмов А.О., Носкова Е.В., Колыбелкин М.В., Апраксина Е.Ю., Бородина Т.В., Климова И.В., Щелкунов К.С. Воспалительные заболевания челюстно-лицевой области у детей. — *Медицина и образование в Сибири*. — 2015; 5: 43. eLibrary ID: 25124940
4. Каландаров Н.С., Ушницкий И.Д., Чахов А.А. Частота и структура одонтогенных воспалительных заболеваний челюстно-лицевой области у детей и подростков (по материалам детского челюстно-лицевого отделения РБ №1-НЦМ). — В: сб. ст. «Актуальные проблемы и перспективы развития стоматологии в условиях Севера». — Якутск, 2018. — С. 33—37. eLibrary ID: 35047493
5. Фомичев Е.В., Яковлев А.Т., Ефимова Е.В., Морозова Т.В. Оптимизация лечения вялотекущих флегмон челюстно-лицевой области: роль немедикаментозной иммунокоррекции. — *Вестник Волгоградского государственного медицинского университета*. — 2014; 4 (52): 78—82. eLibrary ID: 22736420
6. Забелин А.С., Анохина И.В., Петрущенкова О.В. Дифференциальная диагностика лимфаденита лица и шеи у детей. — *Научные ведомости Белгородского государственного университета. Серия: Медицина. Фармация*. — 2011; 16—1 (111): 125—129. eLibrary ID: 20359734
7. Бирмуханова А.У., Курашев А.Г., Шалабаева К.З., Молдажанова А.Г., Токбергенова А.Т. Обзор литературы. Эпидемиологический анализ одонтогенных воспалительных заболеваний челюстно-лицевой области детского населения Карагандинской области. — *Евразийское Научное Объединение*. — 2019; 12—2 (58): 125—129. eLibrary ID: 41827962
8. Леонов Г.Е., Вараева Ю.Р., Ливанцова Е.Н., Стародубова А.В. Особенности микробиома ротовой полости при различных соматических заболеваниях. — *Вопросы питания*. — 2023; 4 (548): 6—19. eLibrary ID: 54396435
9. Амануллаев Р.А., Икрамов Г.А., Сапарбаев М.К., Рузибаев Д.Р. Современные аспекты комплексного лечения гнойно-воспалительных заболеваний челюстно-лицевой области. — *Интегративная стоматология и челюстно-лицевая хирургия*. — 2022; 1: 23—26. eLibrary ID: 49498651
10. Кабанова С.А. Антибактериальная терапия гнойно-воспалительных заболеваний челюстно-лицевой области у детей. — *Смоленский медицинский альманах*. — 2020; 3: 103—106. eLibrary ID: 44096932
11. Нестерова И.В., Чудилова Г.А., Чапурина В.Н., Ковалева С.В., Ломтатидзе Л.В., Барова Н.К., Тараканов В.А. Сравнительное клинико-иммунологическое исследование эффективности комплексного послеоперационного лечения, включающего программы иммуномодулирующей терапии имунофаном, с традиционными методами послеоперационного ведения детей с различными формами нетипично протекающих острых перитонитов. — *Эффективная фармакотерапия*. — 2022; 37: 8—19. eLibrary ID: 49871625
12. Анохина И.В., Забелин А.С., Слабкая Е.В. Особенности иммуной реактивности детей с острым лимфаденитом лица и шеи. — *Смоленский медицинский альманах*. — 2020; 3: 24—28. eLibrary ID: 44096913
13. Бухов М.В. Характеристика иммунологических показателей у детей с воспалительными заболеваниями челюстно- лицевой области в зависимости от возрастных особенностей. — *Наука и новые технологии*. — 2009; 6: 128—130. eLibrary ID: 36322819

REFERENCES:

1. Sobirov Yu.A., Kuryazov A.K., Kuryazov Sh.A., Masharipov O.S. Immunological aspects of the pathogenesis of silent inflammatory diseases of the maxillofacial region. *Eurasian Journal of Otorhinolaryngology Head and Neck Surgery*. 2023; 2: 116–121 (In Russian). DOI: 10.57231/j.ejohns.2023.2.1.020
2. Zheleznyi P.A., Kolybelkin M.V., Izyumov A.O., Apraksina E.Y., Zheleznaya A.P. Features of odontogenic and nonodontogenic inflammatory maxillofacial processes in children undergone treatment in the maxillofacial inpatient department. *Journal of Siberian Medical Sciences*. 2018; 3: 31–39 (In Russian). eLibrary ID: 35119225
3. Izyumov A.O., Noskova E.V., Kolybelkin M.V., Apraksina E.Y., Borodina T.V., Klimova I.V., Shchelkunov K.S. Inflammatory diseases of maxillofacial area at children. *Journal of Siberian Medical Sciences*. 2015; 5: 43 (In Russian). eLibrary ID: 25124940
4. Kalandarov N.S., Ushnitsky I.D., Chakhov A.A. Frequency and structure of odontogenic inflammatory diseases of maxillofacial area among children and teenagers (maxillofacial department of republic hospital no. 1 national centre of medicine). In: "Current problems and prospects for the development of dentistry in the North" (collection of articles). Yakutsk, 2018. Pp. 33–37 (In Russian). eLibrary ID: 35047493
5. Fomichev E.V., Yakovlev A.T., Efimova E.V., Morozova T.V. Optimization of treatment and management of atypical phlegmon of the maxillofacial area: role of non-pharmacologic immune therapy. *Vestnik VSMU*. 2014; 4 (52): 78–82 (In Russian). eLibrary ID: 22736420
6. Zabelyn A.S., Anohina I.V., Petrushchenkova O.V. Differential diagnosis of facial and jugular lymphadenitis among children. *Belgorod State University Scientific bulletin: Medicine, Pharmacy*. 2011; 16–1 (111): 125–129 (In Russian). eLibrary ID: 20359734
7. Birmukhanova A.U., Tokbergenova A.T., Almuratova A.S., Uzhakhova R.M., Baibulova Zh.B. Clinical and epidemiological analysis of odontogenic inflammatory diseases of the maxillo-facial area in children. *Eurasian Scientific Association*. 2019; 12–2 (58): 125–129 (In Russian). eLibrary ID: 41827962
8. Leonov G.E., Varaeva Yu.R., Livantsova E.N., Starodubova A.V. The oral microbiome in the context of systemic disease. *Problems of Nutrition*. – 2023; 4 (548): 6–19 (In Russian). DOI: 10.33029/0042-8833-2023-92-4-6-19
9. Amanullaev R.A., Ikramov G.A., Saparbaev M.K., Ruzibaev D.R. Modern aspects of complex treatment of purulent-inflammatory diseases of the maxillofacial region. *Integrative dentistry and maxillofacial surgery*. 2022; 1: 23–26 (In Russian). eLibrary ID: 49498651
10. Kabanova S.A. Antibacterial therapy of purulent-inflammatory diseases of the maxillofacial region in children. *Smolensk Medical Almanac*. 2020; 3: 103–106 (In Russian). eLibrary ID: 44096932
11. Nesterova I.V., Chudilova G.A., Chapurina V.N., Kovaleva S.V., Lomtatidze L.V., Barova N.K., Tarakanov V.A. Comparative clinical and immunological study of the effectiveness of complex postoperative treatment, including immunomodulatory therapy with Imunofan, with traditional methods of postoperative management of children with various forms of atypical acute peritonitis. *Effective pharmacotherapy (Russia)*. 2022; 37: 8–19 (In Russian). eLibrary ID: 49871625
12. Ankhina I.V., Zabelin A.S., Slabkaya E.V. Patterns of immune reactivity if children with acute face and neck lymphadenitis. *Smolensk Medical Almanac*. 2020; 3: 24–28 (In Russian). eLibrary ID: 44096913
13. Bukhov M.V. Characteristics of immunological indices in children with inflammatory diseases maxillofacial region according to the age indicators. *Science and Technology*. 2009; 6: 128–130 (In Russian). eLibrary ID: 36322819

14. **Кабанова А.А.** Показатели иммунного статуса пациентов с инфекционно-воспалительными заболеваниями челюстно-лицевой области и шеи в зависимости от распространенности процесса. — *Медицина и экология*. — 2019; 1 (90): 69—76. eLibrary ID: 41505635
15. **Нестерова И.В., Чудилова Г.А., Митропанова М.Н., Павленко В.Н., Ломтатидзе Л.В., Ковалева С.В., Тараканов В.А., Барова Н.К.** Экспериментальное переориентирование фенотипа функционально значимых субпопуляций и микробицидной активности нейтрофильных гранулоцитов детей с гнойно-воспалительными заболеваниями под влиянием глюкозаминилмурамилдипептида в системе in vitro. — *Медицинская иммунология*. — 2021; 1: 49—62. eLibrary ID: 44766081
16. **Чудилова Г.А., Нестерова И.В., Русинова Т.В., Ковалева С.В., Павленко В.Н., Тараканов В.А., Барова Н.К.** Системная и локальная эффекторная функция нейтрофильных гранулоцитов, ассоциированная с трансформацией фенотипа их функционально-значимых субпопуляций у детей с малой гнойной инфекцией мягких тканей. — *Вестник Российского университета дружбы народов. Серия: Медицина*. — 2020; 3: 218—226. eLibrary ID: 43868792
17. **Фомичев Е.В., Кирпичников М.В., Ярыгина Е.Н., Подольский В.В., Сербин А.С., Ефимова Е.В.** Особенности этиопатогенеза и лечения вялотекущих гнойно-воспалительных заболеваний челюстно-лицевой области у иммунокомпрометированных больных. — *Лекарственный вестник*. — 2019; 3 (75): 9—13. eLibrary ID: 40848489
18. **Нестерова И.В., Чудилова Г.А., Чапурина В.Н., Ковалева С.В., Тетерин Ю.В., Барова Н.К., Лягуша Д.Э., Тараканов В.А.** Клиникоиммунологическая эффективность программы иммунотерапии в послеоперационном лечении детей с различными формами острых перитонитов. — *Медицинская иммунология*. — 2022; 3: 553—572. eLibrary ID: 49021793
19. **Земсков М.А., Ильина Е.В., Новосельцева Т.Д., Хорошилов А.А., Корякин А.В., Домнич О.А., Гертнер Л.В.** Особенности иммунологических расстройств и их коррекции при инфекциях различного генеза. — *Вестник новых медицинских технологий*. — 2011; 3: 162—165. eLibrary ID: 16999375
20. **Стручко Г.Ю., Меркулова Л.М., Михайлова М.Н., Мухаммад З.** Т-зависимые иммунорегуляторные эффекты полиоксидония и имунофана (обзор литературы). — *Вестник Чувашского университета*. — 2010; 3: 140—145. eLibrary ID: 15242340
21. **Нестерова И.В., Ковалева С.В., Чудилова Г.А., Чапурина В.Н., Ломтатидзе Л.В., Тетерин Ю.В.** Эффекты таргетной иммуномодулирующей терапии на дискордантное изменение взаимоотношений между сторожевой и незрелой субпопуляциями нейтрофильных гранулоцитов при вирусной и бактериальной инфекциях. — *Эффективная фармакотерапия*. — 2024; 24: 8—16. eLibrary ID: 68537074
22. **Нестерова И.В., Чудилова Г.А., Ковалева С.В., Чичерев Е.А., Чапурина В.Н., Ломтатидзе Л.В., Тетерин Ю.В.** Инновационные подходы к проведению комплексной иммунодиагностики и дифференцированной иммуномодулирующей терапии дефектов функционирования нейтрофильных гранулоцитов при гнойно-воспалительных заболеваниях у детей. — *Эффективная фармакотерапия*. — 2024; 24: 18—26. eLibrary ID: 68537075
23. **Маркова Т.П., Чувиров Д.Г.** Имунофан в комплексном лечении детей с повторными респираторными заболеваниями микоплазменной инфекцией. — *Эффективная фармакотерапия*. — 2022; 12: 12—18. eLibrary ID: 48243109

14. **Kabanova A.A.** Indicators of immune status of patients with inflammatory diseases of the maxillofacial area and neck depending from the process severity. *Medicine and Ecology*. 2019; 1 (90): 69–76 (In Russian). eLibrary ID: 41505635
15. **Nesterova I.V., Chudilova G.A., Mitropanova M.N., Pavlenko V.N., Lomtatidze L.V., Kovaleva S.V., Tarakanov V.A., Barova N.K.** In vitro phenotypic re-orientation of functionally important neutrophil subpopulations and their microbicidal activity in the children with purulent inflammatory diseases influenced by glucosaminil muramildipeptide. *Medical Immunology (Russia)*. 2021; 1: 49–62 (In Russian). DOI: 10.15789/1563-0625-IVP-2136
16. **Chudilova G.A., Nesterova I.V., Rusinova T.V., Kovaleva S.V., Pavlenko V.N., Tarakanov V.A., Barova N.K.** Systemic and local effective function of neutrophilic granulocytes associated with transformation of the phenotype of their functionally significant subset in children with small purulent infection. *RUDN Journal of Medicine*. 2020; 3: 218–226 (In Russian). DOI: 10.22363/2313-0245-2020-24-3-218-226
17. **Fomichev E.V., Kirpichnikov M.V., Yarygina E.N., Podolsky V.V., Serbin A.S., Efimova E.V.** Features of the etiopathogenesis and treatment of low-grade purulent-inflammatory diseases of the maxillofacial region in immunocompromised patients. *Medicinal Herald*. 2019; 3 (75): 9–13 (In Russian). eLibrary ID: 40848489
18. **Nesterova I.V., Chudilova G.A., Chapurina V.N., Kovaleva S.V., Teterin Yu.V., Barova N.K., Lyagusha D.E., Tarakanov V.A.** Clinical and immunological efficacy of immunotherapeutic program after surgical treatment of children with various forms of acute peritonitis. *Medical Immunology (Russia)*. 2022; 3: 553–572 (In Russian). DOI: 10.15789/1563-0625-CAI-2470
19. **Zemskov M.A., Ilyina Y.A., Novoseltseva T.D., Khoroshilov A.A., Koryakin A.I., Domnich O.A., Gertner L.V.** The features of immunologic disorders and their correction in infections of different genesis. *Journal of New Medical Technologies*. 2011; 3: 162–165 (In Russian). eLibrary ID: 16999375
20. **Struchko G.Y., Merkulova L.M., Mikhailova M.N., Muhammad Z.** T cell dependent immunoregulatory effects of polyoxidonium and imunofan (review). *Bulletin of the Chuvash University*. 2010; 3: 140–145 (In Russian). eLibrary ID: 15242340
21. **Nesterova I.V., Kovaleva S.V., Chudilova G.A., Chapurina V.N., Lomtatidze L.V., Teterin Yu.V.** Effects of targeted immunomodulatory therapy on discordant changes in the relationship between the sentinel and immature subpopulations of neutrophilic granulocytes during viral and bacterial infections. *Effective pharmacotherapy (Russia)*. 2024; 24: 8–16 (In Russian). eLibrary ID: 68537074
22. **Nesterova I.V., Chudilova G.A., Kovaleva S.V., Chicherev E.A., Chapurina V.N., Lomtatidze L.V., Teterin Yu.V.** Innovative approaches to complex immunodiagnostics and differentiated immunomodulatory therapy of defects in the functioning of neutrophil granulocytes in purulent inflammatory diseases in children. *Effective pharmacotherapy (Russia)*. 2024; 24: 18–26 (In Russian). eLibrary ID: 68537075
23. **Markova T.P., Chuvirov D.G.** Immunotherapy with Imunofan to the Treatment of children with Recurrent Respiratory Deseasis and Mycoplasma Pneumoniae Infection. *Effective pharmacotherapy (Russia)*. 2022; 12: 12–18 (In Russian). eLibrary ID: 48243109

DOI: 10.37988/1811-153X_2026_3_34

Искусственный интеллект в системе первичной профилактики кариеса зубов у детей

Г.И. Скрипкина [1],
д.м.н., профессор, зав. кафедрой детской стоматологии
Т.С. Митяева [2],
к.м.н., врач-стоматолог детский, зав. детским и ортодонтическим отделением
Е.В. Екимов [1],
к.м.н., доцент кафедры детской стоматологии
Ю.Г. Романова [1],
ассистент кафедры детской стоматологии

[1] ОмГМУ, 644099, Омск, Россия
[2] ООО «Профессорская авторская стоматологическая клиника и Ко», 119019, Москва, Россия

ДЛЯ ЦИТИРОВАНИЯ:
Скрипкина Г.И., Митяева Т.С., Екимов Е.В., Романова Ю.Г. Искусственный интеллект в системе первичной профилактики кариеса зубов у детей. — *Клиническая стоматология*. — 2026; 29 (3): 34—39.
DOI: 10.37988/1811-153X_2026_3_34

Реферат. Для решения многих задач в медицине, в частности в стоматологии, активно внедряются компьютерные технологии с целью организации приема пациентов, ведения электронных медицинских карт, диагностики заболеваний, анализа результатов обследования, моделирования конструкций и многого другого. **Цель исследования** — разработать, научно обосновать и оценить эффективность внедрения математической модели для прогнозирования риска развития кариеса у детей в период прикуса смены зубов. **Материалы и методы.** В основной группе проведено клинико-лабораторное обследование 60 кариесрезистентных детей в возрасте от 7 до 12 лет (25 девочек и 35 мальчиков), проживающих в Омске. Группа сравнения состояла из 18 кариесрезистентных детей (7 девочек и 11 мальчиков) со сформированным прикусом (15 лет). Комплексная оценка клинико-лабораторных параметров проводилась внутри основной клинически однородной группы пациентов, в том числе в зависимости от типа МКС (1-й, 2-й или 3-й). Клиническое наблюдение и апробация разработанной в ходе исследования модели риска развития кариозного процесса проходила в течение 2 лет. **Результаты.** На основании разработанной математической модели для выявления риска развития кариозного процесса была написана программа для ЭВМ «Кариес-Стоп» (свидетельство о государственной регистрации программы для ЭВМ № 2022667902 от 28.09.2022). Программа может быть использована врачами-стоматологами для выявления риска развития кариозного процесса на доклиническом этапе развития заболевания с целью назначения необходимых профилактических мероприятий у данной группы детей. **Заключение.** Разработанная авторская математическая модель позволяет прогнозировать риск развития кариеса у детей с интактными зубами в период смены зубов в 100% случаев по чувствительности и специфичности параметров и включает в себя комплекс прогностических клинико-лабораторных показателей обменных процессов в полости рта и их критические значения, характеризующие восприимчивость к кариозному процессу.

Ключевые слова: дети, кариес зубов, первичная профилактика

Artificial intelligence in the primary prevention of dental caries in children

G.I. Skripkina [1],
Doctor of Science in Medicine, full professor of the Pediatric dentistry Department
T.S. Mityaeva [2],
PhD in Medical Sciences, pediatric dentist, head of the pediatric and orthodontic ward
E.V. Ekimov [1],
PhD in Medical Sciences, associate professor of the Pediatric dentistry Department
Yu.G. Romanova [1],
assistant at the Pediatric dentistry Department

[1] Omsk State Medical University, 644099, Omsk, Russia
[2] Professor's Author's Dental Clinic and Co LLC, 119019, Moscow, Russia

FOR CITATION:
Skripkina G.I., Mityaeva T.S., Ekimov E.V., Romanova Yu.G. Artificial intelligence in the primary prevention of dental caries in children. *Clinical Dentistry (Russia)*. 2026; 29 (3): 34—39 (In Russian). DOI: 10.37988/1811-153X_2026_3_34

Abstract. To address many challenges in medicine, particularly dentistry, computer technologies are being actively implemented for the purposes of organizing patient appointments, maintaining electronic medical records, diagnosing diseases, analyzing examination results, modeling dental structures, and much more. **Objective:** To develop, scientifically substantiate, and evaluate the effectiveness of a mathematical model for predicting the risk of dental caries in children during the occlusion period. **Materials and methods.** A clinical and laboratory examination of 60 caries-resistant children aged 7 to 12 years (25 girls, 35 boys) living in Omsk was conducted in the study group. The comparison group consisted of 18 caries-resistant children (7 girls, 11 boys) with a mature occlusion (15 years old). A comprehensive assessment of clinical and laboratory parameters was conducted within the main clinically homogeneous group of patients, including those classified by ICC type (1, 2, or 3). Clinical observation and validation of the caries risk model developed during the study took place over a period of two years. **Results.** Based on the developed mathematical model, the "Caries-Stop" computer program was written to identify the risk of developing dental caries (certificate of state registration of the computer program No. 2022667902 dated September 28, 2022). The program can be used by dentists to identify the risk of developing dental caries at the preclinical stage of the disease's development in order to prescribe the necessary preventive measures for this group of children. **Conclusions.** The developed proprietary mathematical model allows predicting the risk of caries development in children with intact teeth during the period of tooth replacement in 100% of cases based on the sensitivity and specificity of parameters. It includes a set of prognostic clinical and laboratory parameters of metabolic processes in the oral cavity and their critical values characterizing susceptibility to caries.

Key words: children, dental caries, primary prevention

ВВЕДЕНИЕ

На территории Российской Федерации сохраняется высокая заболеваемость кариесом в постоянных зубах у детей в период смены зубов на всех стадиях их прорезывания [1—5]. Так, по данным одного из последних эпидемиологических обследований школьников в Омске, индекс интенсивности кариозного процесса у детей в возрасте 12 лет составляет 3,3, а в возрасте 15 лет — 5,9, доля наличия кариозного процесса составляет 69% от среднего показателя интенсивности кариозного процесса, что говорит о недостаточно высоком уровне проведения профилактических мероприятий на стоматологическом приеме [1].

В условиях превентивной направленности современной стоматологии предупреждение появления первого кариозного поражения имеет ключевое значение для сохранения долговременного состояния кариесрезистентности, начиная с детского возраста и заканчивая зрелостью. Для решения многих задач в медицине, в частности в стоматологии, активно внедряются компьютерные технологии с целью организации приема пациентов, ведения электронных медицинских карт, диагностики заболеваний, анализа результатов обследования, моделирования конструкций и многого другого. В условиях технологического прогресса и трансформации общества под влиянием достижений в различных областях науки и техники активно развиваются и поддерживаются на государственном уровне технологии искусственного интеллекта (ИИ). В современной медицине ИИ и технологии нейронных сетей пока только начинают внедряться. При всей их актуальности, эффективности в пространстве построения прогностических моделей возможного течения заболеваний, они нечасто используются в медицинской практике. Это требует коррекции, дальнейшего изучения и внедрения в клиническую практику современных подходов с использованием ИИ к прогнозированию развития заболеваний, особенно в детском возрасте. Данный шаг необходим для интеграции и оптимизации оказания стоматологической помощи детям на новом качественном уровне с учетом современных мировых тенденций в развитии превентивной медицины. В профилактической детской стоматологии использование ИИ даст возможность подойти к решению вопроса ранней диагностики развития кариозного процесса в период формирования эмали постоянных зубов на более высоком уровне, тем самым снизив заболеваемость кариесом на популяционном уровне.

Цель исследования — разработать, научно обосновать и оценить эффективность внедрения математической модели для прогнозирования риска развития кариеса у детей в период прикуса смены зубов.

МАТЕРИАЛЫ И МЕТОДЫ

Научно-исследовательская работа проводилась согласно дизайну исследования, утвержденного этическим комитетом ОмГМУ. Основное обследование — обсервационное, продольное, с элементами ретроспективного анализа.

Проведено клинико-лабораторное обследование 60 кариесрезистентных детей в возрасте от 7 до 12 лет (25 девочек, 35 мальчиков), проживающих в Омске, которые составили I (основную) группу. Из 18 кариесрезистентных детей (7 девочек и 11 мальчиков) в возрасте 15 лет (со сформированным прикусом) составили II группу (сравнения).

Комплексная оценка клинико-лабораторных параметров проводилась внутри основной клинически однородной группы детей, в том числе в зависимости от типа МКС (1-й, 2-й и 3-й). Клиническое наблюдение и апробация разработанной в ходе исследования модели риска развития кариозного процесса проходила в частной стоматологической клинике «Улыбка» (г. Омск) и на клинической базе ОмГМУ в течение 2 лет.

Клинические методы исследования включали:

- инструментальное стоматологическое обследование;
- индексную оценку интенсивности кариозного процесса (КПУ+кп);
- индекс гигиены по Грину—Вермильону (1964);
- папиллярно-маргинально-альвеолярный индекс (PMA) (1960);
- клиническое определение скорости реминерализации эмали и тест резистентности эмали в модификации Г.Г. Ивановой (1984).

Лабораторные методы исследования включали физико-химические методы исследования обменных процессов в полости рта по 13 параметрам:

- *p*H ротовой жидкости;
- активная концентрация ионов калия и натрия в ротовой жидкости;
- общая концентрация фосфат-ионов и ионов кальция в ротовой жидкости;
- удельная электропроводность и вязкость ротовой жидкости;
- тип микрокристаллизации слюны (МКС) по П.А. Леусу в модификации О.Ю. Пузиковой (1999);
- деминерализующая активность и утилизирующая способность осадка ротовой жидкости после центрифугирования по В.К. Леонтьеву и В.Г. Широбоковой (1978);
- минерализующий потенциал ротовой жидкости (свидетельство о государственной регистрации программы для ЭВМ № 2015612583 от 24.02.2015);
- кариесогенность зубного налета по *in vitro* измерению *p*H до и через 2 минуты после электродной нагрузки 1%-ным раствором глюкозы;
- количественный состав микрофлоры *Streptococcus mutans* и *Lactobacillus* с помощью готовых селективных сред для посева микрофлоры из полости рта Dentocult SM Strip mutans и Dentocult LB (Orion Diagnostica, Финляндия); концентрацию колоний переводили в баллы — *Streptococcus mutans* согласно инструкции производителя, а *Lactobacillus* по авторской методике [6].

Клинический осмотр лиц на наличие кариозного процесса проводился каждые 6 месяцев. Клиническое и лабораторное обследование проводилось через 12 и 24 месяцев.

При статистической обработке данных для связанных выборок применяли *t*-критерий Ньюмана—Кейлса, коэффициент ранговой корреляции Спирмена. При множественном сравнении переменных использовался однофакторный дисперсионный анализ Краскела—Уоллиса. Кластерный (метод k-средних), факторный (метод Varimax) и дисперсионный анализ применяли для математического моделирования, результат которого оценивался с помощью отношения шансов (odds ratio).

Для минимизации ошибок в прогнозе и получения более точных результатов при разработке моделей использовали метод «Автоматизированные нейронные сети». Для классификации применялся простейший тип сети — многослойный персептрон (МПП) с одним скрытым нейроном.

Таблица 1. Клинические показатели состояния органов и тканей полости рта
Table 1. Clinical indicators of the condition of organs and tissues of the oral cavity

Показатель	I группа	II группа	*p*
ИГР-У	0,5	0,8	<0,001
РМА, %	6,87	10,00	<0,001
КОСРЭ-тест, мкА	0,02	0,05	<0,05
ТЭР, мкА	0,62	0,78	<0,05

Таблица 2. Лабораторные показатели ротовой жидкости
Table 2. Laboratory parameters of oral fluid

Показатель	I группа	II группа	*p*
***p*H слюны**	7,20±0,10	7,06±0,20	0,001
Общая концентрация ионов кальция (Ca), г/л	0,042±0,003	0,042±0,004	<0,001
Общая концентрация фосфат-ионов (P), г/л	0,134±0,007	0,109±0,020	<0,001
***a*K^+, г/л**	0,567±0,080	0,801±0,080	<0,001
***a*Na^+, г/л**	0,278±0,030	0,313±0,050	<0,05
Удельная электропроводность слюны (УЭП), Ом$^{-1}$·см$^{-1}$·10^{-3}	2,672±0,200	2,943±0,400	<0,05
Вязкость слюны, СПЗ	0,808±0,010	0,844±0,010	<0,001
Деминерализующая активность осадка слюны (ΔCa)	0,042±0,010	0,029±0,010	<0,001
Утилизирующая способность осадка слюны (Δ*p*H)	2,07±0,15	1,98±0,50	>0,05
ПР эмали, ·10^{-7}	4,07±0,67	2,74±0,30*	<0,001
Масса осадка слюны, мг/мл	36,76±8,44	36,50±10,00	>0,05

Таблица 3. Обсемененность полости рта кариесогенной микрофлорой, %
Table 3. Contamination of the oral cavity with cariogenic microflora, %

Микробный компонент, КОЕ/мл		Основная группа	Группа сравнения	*p*
Streptococcus mutans	<10 000	100	0	<0,001
	<100 000	0	0	—
	100 000—1 000 000	0	93	<0,001
	>1 000 000	0	7	
Lactobacillus	<1000	0	22	<0,05
	1000	26	30	
	10 000	74	35	<0,05

РЕЗУЛЬТАТЫ И ОБСУЖДЕНИЕ

В ходе статистического анализа фоновых клинических показателей основной группы (7—12 лет) по отношению к группе сравнения (15 лет) статистически значимые различия были выявлены по всем показателям (табл. 1).

При множественном сравнении результатов клинического обследования в I группе установлено, что значения максимально отличаются по показателям ИГР-У и РМА ($p \leqslant 0{,}001$), что говорит о возможной прогностической значимости данных критериев при доклинической диагностике риска развития кариозного процесса в период формирования постоянного прикуса.

Фоновые лабораторные показатели I группы по отношению ко II группе статистически значимо отличались по большинству показателей (табл. 2).

При множественном сравнении лабораторных показателей в I группе установлено, что значения максимально отличаются по показателям: водородный показатель слюны, общая концентрация ионов кальция и фосфат-ионов в ротовой жидкости, произведение растворимости эмали ($p<0{,}001$), что говорит о возможной прогностической значимости данных критериев в данном возрасте.

При анализе микробиологических показателей полости рта получены статистически значимые различия между количеством кариесогенных микроорганизмов в ротовой жидкости при сравнении групп наблюдения (табл. 3). Были получены данные, подтверждающие результаты ранее проведенных исследований: по мере взросления ребенка увеличивается концентрация кариесогенной микрофлоры в полости рта преимущественно по показателю *Streptococcus mutans*.

Установлено, что у кариесрезистентных детей в период смены зубов превалирует 2-й тип МКС ($p \leqslant 0{,}05$), а не 1-й тип, как у взрослых людей.

Так как 1-й и 2-й тип микрокристаллизации слюны (МКС) как оптимальные определяются у большинства кариесрезистентных детей в период смены зубов, мы объединили таких детей в одну группу и выдвинули гипотезу, что возможно получить прогностически значимую математическую модель с учетом типа МКС и клинико-лабораторных параметров, с ними связанных, характеризующих тот или иной уровень минерального обмена в полости рта ребенка. Данная математическая модель после определения ее прогностической значимости в клинике может послужить основой для программы для ЭВМ. Более того, ограничение переменных для создания прогностической модели, ориентированной на определение уровня минерального обмена в полости рта у индивидуума, позволит более эффективно использовать прогностический подход в практическом здравоохранении при диагностике старта развития кариозного

процесса у детей в период формирования эмали постоянных зубов. Для подтверждения гипотезы мы прибегли к математическому анализу с использованием современных методов статистического анализа.

Результаты кластерного анализа показали следующее: при различном типе МКС кластеры отличаются по наполняемости и ряду параметров как клинических, так и лабораторных, а это отражает внутренние связи между переменными и типом МКС. Многомерное шкалирование подтвердило данные кластерного анализа, диаграммы Шепарда свидетельствовали о правильном отражении пространственного распределения модели и реальных объектов. Математический анализ с помощью множественного сравнения переменных определил прогностическую значимость отдельных показателей, которые влияют и отражают состояние кариесрезистентности в период сменного прикуса в зависимости от типа МКС.

Факторный анализ подтвердил результаты кластерного анализа. Выявлены скрытые переменные факторы, отвечающие за наличие линейных статистических корреляций между всеми наблюдаемыми переменными. Определена структура взаимосвязей и существенно сокращено число переменных, необходимых для последующего описания данных. Наиболее сильные взаимосвязи между параметрами представлены в «Факторе 1», состоящим из 5 переменных: Ca (концентрация ионов кальция в слюне), P (концентрация фосфат-ионов в слюне), ПР (произведение растворимости эмали зубов), ИГР-У (индекс гигиены по Грину—Вермильону) и PMA (папиллярно-маргинально-альвеолярный индекс; табл. 4).

Результаты факторного анализа подтверждаются и анализом «Интерактивные деревья». Те же самые переменные показали максимальную силу предиктора (0,400) и анализировались в качестве предикторов для будущей математической модели, направленной на прогнозирование риска развития кариозного процесса (табл. 5).

С помощью ROC-анализа определена чувствительность и специфичность выявленных ранее предикторов: индекс ИГР-У, индекс PMA, общий кальций (Ca) и фосфат-ионы (P) ротовой жидкости, ПР эмали, *p*H ротовой жидкости. Установлено, что они обладают достаточной прогностической силой со 100%-ным значением чувствительности и специфичности и могут прогнозировать риск развития кариеса у детей в период смены зубов. Для каждого показателя были определены пороги отсечения их значений. Так, если *p*H слюны меньше порога, а все остальные переменные больше, сдвиг будет в пользу риска развития кариозного процесса (табл. 6).

С помощью модуля «Автоматизированные нейронные сети (Классификация)» из программы Statistica получили 5 сетей для прогностических моделей с разными возможностями. Для входа в сеть оставили полученные ранее предикторы. Первые три сети имели наивысшие значения предсказания (табл. 7).

Таким образом, при использовании автоматизированных нейронных сетей подтверждены результаты логистической регрессии и выдвинутой нами ранее

Таблица 4. Состав выявленных факторов и факторные нагрузки (мера связи)
Table 4. Composition of the identified factors and factor loadings (measure of association)

Переменная	Фактор 1	Фактор 2
***p*H зубного налета до углеводной нагрузки**	—	−0,73
***p*H смешанной слюны**	−0,95	—
Общая концентрация ионов кальция (Ca)	0,95	—
Общая концентрация фосфат-ионов (P)	0,89	—
Произведение растворимости эмали (ПР)	0,89	—
ИГР-У	0,96	—
PMA	0,93	—
КОСРЭ	—	−0,76

Таблица 5. Результаты анализа с помощью «Интерактивных деревьев»
Table 5. Results of analysis using Interactive Trees

Переменная	Показатель силы предиктора
Индекс гигиены (ИГР-У)	0,400
Индекс гингивита (PMA)	0,400
***p*H смешанной слюны**	0,400
Общая концентрация ионов кальция (Ca)	0,400
Общая концентрация фосфат-ионов (P)	0,400
Произведение растворимости (ПР)	0,400
Активная концентрация натрия (aNa^+)	0,145
Электропроводность эмали	0,085
Деминерализирующая активность осадка ротовой жидкости (ΔCa)	0,060
***p*H зубного налета после УВ нагрузки**	0,041
Вязкость ротовой жидкости	0,041
Активная концентрация калия (aK^+)	0,040
Масса осадка	0,039
pH зубного налета до углеводной нагрузки	0,034
Утилизирующая способность осадка ротовой жидкости (Δ*p*H)	0,026
Тест эмалевой резистентности (ТЭР)	0,020
Удельная электропроводность (УЭП)	0,014
Клиническая оценка скорости реминерализации эмали (КОСРЭ)	0,011
КОЭ *LB, SM*	0,000

Таблица 6. Результаты ROC-анализа
Table 6. ROC analysis results

Предиктор	Порог отсечения	Чувствительность, %		Специфичность, %	
		Макс.	95% ДИ	Макс.	95% ДИ
Общая концентрация ионов кальция (Ca)	>0,048	100	85,2—100,0	100	90,5—100,0
Общая концентрация фосфат-ионов (P)	>0,157				
ПР эмали	>3,85				
***p*H слюны**	⩽7,28				
ИГР-У	>0,48				
PMA	>4,2				

Таблица 7. Результаты проверки чувствительности моделей с помощью «Автоматизированных нейронных сетей»
Table 7. Results of model sensitivity testing using "Automated Neural Networks"

Сеть	*p*H слюны	Na	Ca	P	ПР	ИГР-У	РМА
1. MLP 7-1-3	9,13	1,03	56,57	87,18	7,09	22,52	83,30
2. MLP 7-1-3	16,45	1,03	40,98	185,20	5,57	34,60	147,96
3. MLP 7-1-3	2,79	1,00	25,85	26,98	5,04	5,14	24,00
4. MLP 7-1-3	1,13	0,97	1,05	1,92	1,01	1,35	3,92
5. MLP 7-1-3	0,91	0,95	1,14	3,04	0,94	0,96	2,03

гипотезы о возможности моделирования прогноза риска развития кариозного процесса у детей с учетом уровня минерального обмена в полости рта, учитывая прогностически значимые критерии: *p*H слюны, Ca, P, ПР, ИГР-У и РМА.

Для динамического клинического наблюдения за пациентами использовалась модель риска развития кариозного процесса, где все прогностически значимые параметры были объединены в одной модели (концентрация общего кальция и фосфат-ионов, произведение растворимости эмали, *p*H слюны, индекс ИГР-У и индекс РМА), так как она кодифицирует 100% пациентов, определяя факторы риска резистентности или устойчивости к кариозному процессу.

Для апробации математической модели в клинике и определения совпадения математического прогноза с результатами клинического наблюдения проведено комплексное наблюдение за пациентами в течение 2 лет (табл. 8). В группе детей, сохранивших кариесрезистентность, определились значения переменных близкие к порогам отсечения выявленных предикторов. Это еще раз говорит о значимости данных параметров в прогнозировании.

Таблица 8. Клинико-лабораторные показатели гомеостаза полости рта основной группы через 2 года наблюдения
Table. 8. Clinical and laboratory parameters of oral cavity homeostasis in the main group after 2 years of follow-up

Показатель		Сохранена кариесрезистентность (*n*=39)	Утрачена кариесрезистентность, (*n*=21)	*p*
ИГР-У, баллы		0,7±0,4	0,7±0,4	>0,1
РМА, %)		5,0±2,8	7,5±6,5	0,04*
ТЭР-тест, мкА		0,91±0,1	1,03±0,07	<0,001*
КОСРЭ-тест, мкА		0,13±0,03	0,13±0,07	>0,1
***p*H ротовой жидкости**		7,41±0,3	7,20±0,10	0,003*
Вязкость ротовой жидкости, сПз		0,790±0,010	0,801±0,020	>0,1
***a*Na^+, г/л**		0,231±0,050	0,315±0,100	<0,001*
***a*K^+, г/л**		0,678±0,080	0,713±0,100	>0,1
Ca^{2+}, г/л		0,047±0,010	0,044±0,040	>0,1
P, г/л		0,123±0,020	0,130±0,010	>0,1
УЭП слюны, $Ом^{-1}·см^{-1}·10^{-3}$		3,211±0,300	3,707±0,20	<0,001*
Δ*p*H осадка слюны		2,06±0,10	2,00±0,50	>0,1
ΔCa осадка слюны, г/л		0,032±0,010	0,199±0,100	<0,001*
ПР·10^{-7}		3,37±0,40	2,81±0,80	0,001*
Масса осадка, мг/мл		72,93±12,17	69,75±15,60	>0,1
1-й тип МКС, %		25	0	0,03*
2-й тип МКС, %		50	0	<0,001*
3-й тип МКС, %		25	100	<0,001*
***Streptococcus mutans*, %**	<10 000 КОЕ/мл	25	25	>0,9
	<100 000 КОЕ/мл	25	0	0,03
	100 000—1 000 000 КОЕ/мл	8	25	>0,1
	>1 000 000 КОЕ/мл	42	50	>0,1
***Lactobacillus*, %**	<1000 КОЕ/мл	25	25	>0,9
	1000 КОЕ/мл	67	25	0,01*
	100000 КОЕ/мл	8	50	0,001*
***p*H зубного налета**	до углеводистой нагрузки	5,75±0,3	5,67±0,3	>0,1
	после углеводистой нагрузки	5,68±0,1	5,23±0,5	<0,001*

*Примечание: * — установлены статистически значимые различия между группами наблюдений.*

В результате динамического наблюдения за клиническим состоянием отсутствия или наличия кариозного процесса выявлено совпадение результатов клинической оценки стоматологического статуса и результатов теста модели риска развития кариеса в 86,6% случаев. В клинической группе пациентов с интактными зубами и низким риском развития кариозного процесса после двухлетнего наблюдения совпадение клинической картины и прогноза программы составило 91,89%. В клинической группе пациентов с интактными зубами и высоким риском развития кариозного процесса после двухлетнего наблюдения совпадение клинической картины и прогноза программы составило 78,26%.

На основании разработанной и апробированной математической модели была создана программа для ЭВМ «Кариес-Стоп» (свидетельство о государственной регистрации программы для ЭВМ № 2022667902 от 28.09.2022). Программа может быть использована врачами-стоматологами для выявления риска развития кариозного процесса на доклиническом этапе развития заболевания с целью назначения необходимых профилактических мероприятий у данной группы детей.

ВЫВОДЫ

1) Установлены прогностически значимые клинико-лабораторные параметры минерального обмена в полости рта, определяющие риск развития кариеса у детей в период смены зубов, связанные с типом микрокристаллизации ротовой жидкости (МКС): индекс гигиены (ИГР-У), индекс гингивита (РМА), общий кальций и фосфат-ионы ротовой жидкости, произведение растворимости эмали, водородный

показатель ротовой жидкости, ассоциированных с типом микрокристаллизации ротовой жидкости.

2) Разработанная математическая модель позволяет прогнозировать риск развития кариеса у детей с интактными зубами в период смены зубов в 100% случаев по чувствительности и специфичности параметров и включает в себя комплекс прогностических клинико-лабораторных показателей обменных процессов в полости рта и их критические значения, характеризующие восприимчивость к кариозному процессу: концентрация кальция в ротовой жидкости >0,048 г/л, фосфат-ионов >0,157 г/л, произведение растворимости эмали >$3{,}85 \cdot 10^{-7}$, *p*H слюны <7,28, индекс гигиены ИГР-У>0,48 баллов, индекс гингивита РМА>4,2%. Изменение установленных значений показателей в противоположную сторону указывает на отсутствие риска развития кариеса.

3) Разработанная и апробированная программа для ЭВМ «Кариес-Стоп» позволяет выявлять риск развития кариозного процесса у детей в период смены зубов в 86,6% случаев по совпадению результата клинической картины с тестом математической модели.

ЗАКЛЮЧЕНИЕ

На современном этапе развития здравоохранения необходимо шире внедрять искусственный интеллект в практическое здравоохранение с целью предиагностики риска возникновения различных заболеваний у детей и предупреждения их развития в более зрелом возрасте. Что касается детской стоматологии, на этапах диспансеризации детского населения у стоматолога необходимо комплексное клинико-лабораторное обследование кариесрезистентных детей в период сменного прикуса с использованием программных продуктов с целью доклинической диагностики риска развития кариозного процесса и индивидуального подхода к своевременному назначению кариеспрофилактических мероприятий. Только такой подход в организации стоматологической помощи детскому населению может снизить заболеваемость кариесом в детском возрасте и гарантировать стоматологическое здоровье человеку на всю жизнь.

Поступила/Received: 27.10.2025
Принята в печать/Accepted: 05.08.2026

ЛИТЕРАТУРА:

1. **Кузьмина Э.М., Янушевич О.О., Кузьмина И.Н., Лапатина А.В.** Тенденции распространенности и интенсивности кариеса зубов среди населения России за 20-летний период. — *Dental Forum*. — 2020; 3 (78): 2—8. eLibrary ID: 43825063
2. **Бурнашова Т.И.** Региональная профилактическая модель работы школьной стоматологической службы: автореф. дис. … к.м.н. — Пермь: ПГМУ им. акад. Е.А. Вагнера, 2021. — 24 с.
3. **Горячева В.В.** Оптимизация диагностики и лечения кариеса эмали постоянных зубов в системе школьной стоматологии: автореф. дис. … к.м.н. — Самара: СамГМУ, 2013. — 24 с.
4. **Горячева В.В., Хамадеева А.М.** Эпидемиология кариеса постоянных зубов у детей школьного возраста г. Ульяновска. — *Стоматология детского возраста и профилактика*. — 2015; 1 (52): 69—72. eLibrary ID: 23382550
5. **Екимов Е.В., Скрипкина Г.И.** Заболеваемость начальным кариесом зубов у детей г. Омска с учетом степени активности патологического процесса. — *Институт стоматологии*. — 2017; 2 (75): 22—23. eLibrary ID: 29436536
6. **Скрипкина Г.И.** Донозологическая диагностика и прогнозирование кариозного процесса у детей (клинико-лабораторное исследование, математическое моделирование): автореф. дис … д.м.н. — Омск: ОмГМУ, 2012. — 33 с.

REFERENCES:

1. **Kuzmina E.M., Yanushevich O.O., Kuzmina I.N., Lapatina A.V.** Tendency in the prevalence of dental caries among the Russian population over a 20-year period. *Dental Forum*. 2020; 3 (78): 2–8 (In Russian). eLibrary ID: 43825063
2. **Burnashova T.I.** Regional preventive model of school dental service: master's thesis abstract. Perm: Perm State Medical University, 2021. 24 p. (In Russian). eLibrary ID: 53838842
3. **Goryacheva V.V.** Optimization of diagnostics and treatment of enamel caries of permanent teeth in the system of school dentistry: master's thesis abstract. Samara: Samara State Medical University, 2013. 24 p. (In Russian).
4. **Goryacheva V.V., Khamadeeva A.M.** Epidemiology of caries permanent teeth in schoolchildren in Ulyanovsk. *Pediatric Dentistry and Profilaxis*. 2015; 1 (52): 69–72 (In Russian). eLibrary ID: 23382550
5. **Ekimov E.V., Skripkina G.I.** The incidence of initial tooth decay in Omsk children, taking into account the degree of activity of the pathological process. *The Dental Institute*. 2017; 2 (75): 22–23 (In Russian). eLibrary ID: 29436536
6. **Skripkina G.I.** Pre-clinical diagnostics and prognosis of the carious process in children (clinical and laboratory research, mathematical modeling): dissertation abstract. Omsk: Omsk State Medical University, 2012. 33 p. (In Russian).

DOI: 10.37988/1811-153X_2026_3_40

Л.Р. Сарап [1],
д.м.н., профессор кафедры детской и терапевтической стоматологии
А.А. Лыткина [2],
к.м.н., ассистент кафедры стоматологии детского возраста
А.Ю. Зейберт [2],
к.м.н., ассистент кафедры стоматологии детского возраста
К.О. Кудрина [1],
к.м.н., доцент кафедры детской и терапевтической стоматологии

[1] СЗГМУ им. И.И. Мечникова, 191015, Санкт-Петербург, Россия
[2] АГМУ, 656038, Барнаул, Россия

Клинико-лабораторная оценка реминерализующей эффективности геля «R.O.C.S. Medical Minerals» при кариесе эмали зубов в детском возрасте

Аннотация. Сегодня к основным задачам стоматологии относятся не только лечение и диагностика кариозных заболеваний в кавитационных и осложненных формах течения, но и ранняя превентивная диагностика и профилактика перехода начального кариеса в кариес с дефектом эмали. Таким образом, данные цели могут быть достижимы только путем раннего прогнозированного и наглядного выявления начальных форм кариеса на окклюзионных поверхностях и осуществления (при необходимости) принципов неинвазивного или минимально-инвазивного лечения. **Цель** — оценить клиническую эффективность реминерализующего геля на основе кальция глицерофосфата («R.O.C.S. Medical Minerals») у детей с начальными формами кариеса эмали, используя метод количественной светоиндуцированной флуоресценции (QLF) и анализ показателей ротовой жидкости.

Ключевые слова: реминерализующая терапия, начальный кариес, количественная светоиндуцированная флюоресценция

ДЛЯ ЦИТИРОВАНИЯ:

Сарап Л.Р., Лыткина А.А., Зейберт А.Ю., Кудрина К.О. Клинико-лабораторная оценка реминерализующей эффективности геля «R.O.C.S. Medical Minerals» при кариесе эмали зубов в детском возрасте. — *Клиническая стоматология*. — 2026; 29 (3): 40—44. DOI: 10.37988/1811-153X_2026_3_40

L.R. Sarap [1],
Doctor of Science in Medicine, professor of the Pediatric and therapeutic dentistry Department
A.A. Lytkina [2],
PhD in Medical Sciences, assistant professor of the Pediatric dentistry Department
A.Yu. Zeibert [2],
PhD in Medical Sciences, assistant professor of the Pediatric dentistry Department
K.O. Kudrina [1],
PhD in Medical Sciences, assistant professor of the Pediatric and therapeutic dentistry Department

[1] Mechnikov North-West State Medical University, 191015, Saint-Petersburg, Russia
[2] Altai State Medical University, 656038, Barnaul, Russia

Clinical and laboratory assessment of the remineralizing efficacy of the “R.O.C.S. Medical Minerals” gel in the treatment of early enamel caries in children

Annotation. Today, the primary goal of dentistry is not only the treatment and diagnosis of carious diseases in cavitated and complicated forms but also the early, preventive diagnosis and prevention of the progression of initial caries to caries with “enamel defects.” Thus, these objectives can only be achieved through the early, predictable, and visual identification of initial forms of caries on occlusal surfaces and, if necessary, the application of non-invasive or minimally invasive treatment principles.

Key words: remineralizing therapy, initial caries, quantitative light-induced fluorescence

FOR CITATION:

Sarap L.R., Lytkina A.A., Zeibert A.Yu., Kudrina K.O. Clinical and laboratory assessment of the remineralizing efficacy of the “R.O.C.S. Medical Minerals” gel in the treatment of early enamel caries in children. *Clinical Dentistry (Russia)*. 2026; 29 (3): 40—44 (In Russian). DOI: 10.37988/1811-153X_2026_3_40

ВВЕДЕНИЕ

При общей распространенности кариеса на различных стадиях развития в случаях ранней диагностики современными аппаратными методами его можно отнести к ревизуемым заболеваниям [1—5]. Однако с совершенствованием методов лечения и профилактики фиссурного кариеса не существует четких рекомендаций по их применению. Особенно различные показания к использованию этих методов применяются при неинвазивном лечении начальных форм фиссурного кариеса, ведь для оценки успешности проведенных профилактических и лечебных мероприятий, контроля выполнения рекомендаций пациентом в стоматологии необходимо использовать подходящие современные аппаратные методы диагностики процессов реминерализации в динамическом наблюдении [6, 7].

В данном исследовании рассматриваются наиболее рациональные критерии выбора профилактических и лечебных мероприятий в зависимости от текущей клинической ситуации и имеющихся в распоряжении врача-стоматолога методов диагностики.

Начальное кариозное поражение может развиваться в двух направлениях: стабилизироваться (реминерализоваться) либо прогрессировать до образования кариозной полости.

Современная профилактическая стоматология строится на принципах минимально-инвазивного вмешательства и лечения кариеса с учетом его этиологии и патогенеза, а также ранней диагностики, что влечет за собой профилактику или лечение кариозных процессов на ранних стадиях развития [8—13]. Многочисленные исследования показывают эффективность применения реминерализации как метода лечения бесполостных кариозных процессов за счет восполнения утраченных твердыми тканями зуба минеральных компонентов при использовании реминерализующих агентов [14]. Главный критерий возможности применения реминерализации — это сохранение целостности белковых структур эмали [15].

МАТЕРИАЛЫ И МЕТОДЫ

Для оценки возможности реминерализующей терапии кальцийфосфат-содержащим гелем на различных стадиях потери минеральных компонентов твердыми тканями зуба было отобрано 100 детей в возрасте 6—13 лет и обследовано 218 зубов.

Курс реминерализующей терапии гелем «R.O.C.S. Medical Minerals» (ООО «Еврокосмед-Ступино», Россия) проводили в течение 28 дней 1 раз в сутки, после очищения поверхности твердых тканей зубов гигиенической зубной пастой, в виде аппликаций геля в стандартной каппе с экспозицией 20 минут.

До и после проведения реминерализующей терапии определяли состояние твердых тканей зуба методом количественной светоиндуцированной флюоресценции и следующие показатели: *p*H, концентрацию Ca^{2+} в ротовой жидкости и тип микрокристаллизации слюны.

Аппаратную диагностику состояния твердых тканей проводили *in vivo* методом QLF при помощи прибора Q-ray pen (AIOBIO, Ю. Корея), который вместе с программным обеспечением Q-Ray™ используется для количественного измерения минеральных компонентов твердыми тканями зуба и потери минералов на стадии деминерализации, кариозном поражении, а также дает возможность наблюдать результативность или нерезультативность применяемой профилактической терапии в динамике и своевременно, при необходимости, корректировать ее. Таким образом, можно объективизировать результаты проведения реминерализующей терапии как для врача-стоматолога, так и наглядно показать в цветовом и числовом эквиваленте данные результаты пациенту.

У детей 6—7 лет был осмотрен 71 зуб, у детей 8—10 лет исследовали 74 зуба, а у детей 11—13 лет 73 зуба. Всего было изучено 218 зубов.

Для определения показателей смешанной слюны ее в количестве 2—3 мл при помощи стерильной пипетки собирали в стеклянную колбу без стимуляции, натощак, со дна полости рта. Методом ионометрии аппаратом «Экотест-120» (НПП «Эконикс», Москва) с селективным пленочным электродом «ЭЛИС» измеряли концентрацию Ca^{2+} и *p*H.

Для оценки микрокристаллизации проводили забор смешанной слюны по стандартной методике в количестве 0,2—0,3 мл без стимуляции, натощак, со дна полости рта, при помощи стерильной пипетки. На предметное стекло, предварительно обработанное спиртом, наносили не менее трех капель слюны. Микропрепарат высушивали при комнатной температуре. Препараты просматривали методом простой поляризации в проходящем свете при помощи микроскопа.

При статистической обработке данных использовали различные методы, в зависимости от типа случайных величин и поставленной задачи исследования. Для оценки типа распределения признаков использовали показатели асимметрии и эксцесса, характеризующие форму кривой распределения. Нормально распределенные непрерывные величины представлены в виде M±SD. Статистически значимыми считали различия при вероятности ошибки первого рода при проверке нулевой гипотезы $p<0,05$. Во всех случаях использовали двусторонние варианты критериев. При парном сравнении нескольких групп между собой использовали поправку Бонферрони на множественность сравнений.

РЕЗУЛЬТАТЫ И ОБСУЖДЕНИЕ

Для оценки и подтверждения результатов реминерализующей терапии кальцийфосфат-содержащим гелем на различных стадиях развития кариозного поражения использовали методику количественной светоиндуцированной флюоресценции, изменения показателей ротовой жидкости, включающие определение *p*H, ионизированного кальция, типа микрокристаллизации слюны во всех возрастных группах исходно и после проведения курса реминерализующей терапии.

Исходные показатели аппаратной диагностики твердых тканей и определенные параметры ротовой жидкости у детей в возрасте 6—7, 8—10 и 11—13 лет. После проведения реминерализующей терапии «R.O.C.S. medical minerals» произошло изменение показателей состояния эмали, определенное аппаратом QLF. При исследовании ротовой жидкости исходные параметры тоже изменились у детей в возрасте 6—7, 8—10 и 11—13 лет. Данные представлены в табл. 1 и 2.

После проведения реминерализующей терапии произошло изменение показателей состояния эмали, определенное аппаратом QLF.

Сравнительный анализ показал, что до и после курса реминерализующей терапии статистически значимые различия между детьми 6—7 и 8—10 лет наблюдались по всем показателям ($p<0,05$). При этом у детей 8—10 лет средние значения при значимых различиях были ниже, чем у детей 6—7 лет.

Таблица 1. Показатели аппаратной диагностики эмали методом QLF до и после проведения реминерализующей терапии
Table 1. Indicators of enamel hardware diagnostics using the QLF method before and after remineralization therapy

Показатель	До реминерализующей терапии			После реминерализующей терапии		
	6—7 лет	8—10 лет	11—13 лет	6—7 лет	8—10 лет	11—13 лет
ΔF_{max}, %	−42,5±26,1	−44,4±20,0	−25,8 [−34,1; −15,0]	−29,4±16,3	−15,1 [−21,4; −5,9]	−22,6±18,9
ΔF_{avg}, %	−14,9±5,3	−12,3 [−14,6; −8,6]	−33,9±22,1	−10,4±4,9	−8,0±5,8	−7,4 [−10,4; −5,2]
ΔQ, %·px² ср	−131220 [−327450; −39559]	−3163 [−8314; −849]	−12,5 [−16,2; −8,8]	−52036 [−175053; −17740]	−547 [−3085; −41]	−2534 [−33643; −262]
White Spot Area, ср	8481 [2764; 18359]	278 [94; 853]	−6460 [−58353; −2005]	3405 [951; 7654]	79 [6; 372]	233 [102; 3312]
White Spot Δ*R* ср	32 [30; 39]	26,5 [21; 31]	380 [181; 5037]	23,0 [19,5; 30,5]	11,5 [0; 26,3]	16,7±14,2
White Spot ΔR_{max}, ср	86 [61; 114]	36 [0; 56]	30±14,8	45 [25,5; 72,5]	0 [0; 47]	16,0 [0; 35,8]
White Spot ΔR_{area} ср	3880 [2071; 9574]	134 [17; 406]	39 [0; 69]	2259 [814; 8099]	5 [0; 104]	103 [0; 811]

Таблица 2. Показатели ротовой жидкости до и после реминерализующей терапии
Table 2. Saliva parameters method before and after remineralization therapy

Показатель	До реминерализующей терапии			После реминерализующей терапии		
	6—7 лет	8—10 лет	11—13 лет	6—7 лет	8—10 лет	11—13 лет
*p*H	5,96±0,52	5,87±0,37	6,01±0,21	6,82±0,63	6,60±0,36	6,81±0,25
Ca^{2+}, ммоль/л	0,04±0,01	0,04±0,01	0,05±0,01	0,05±0,01	0,05±0,01	0,06±0,01
Тип МКС и доля	3 (64,7%)	2 (62,5%)	3 (54,5%)	2 (70,6%)	2 (62,5%)	2 (54,5%)

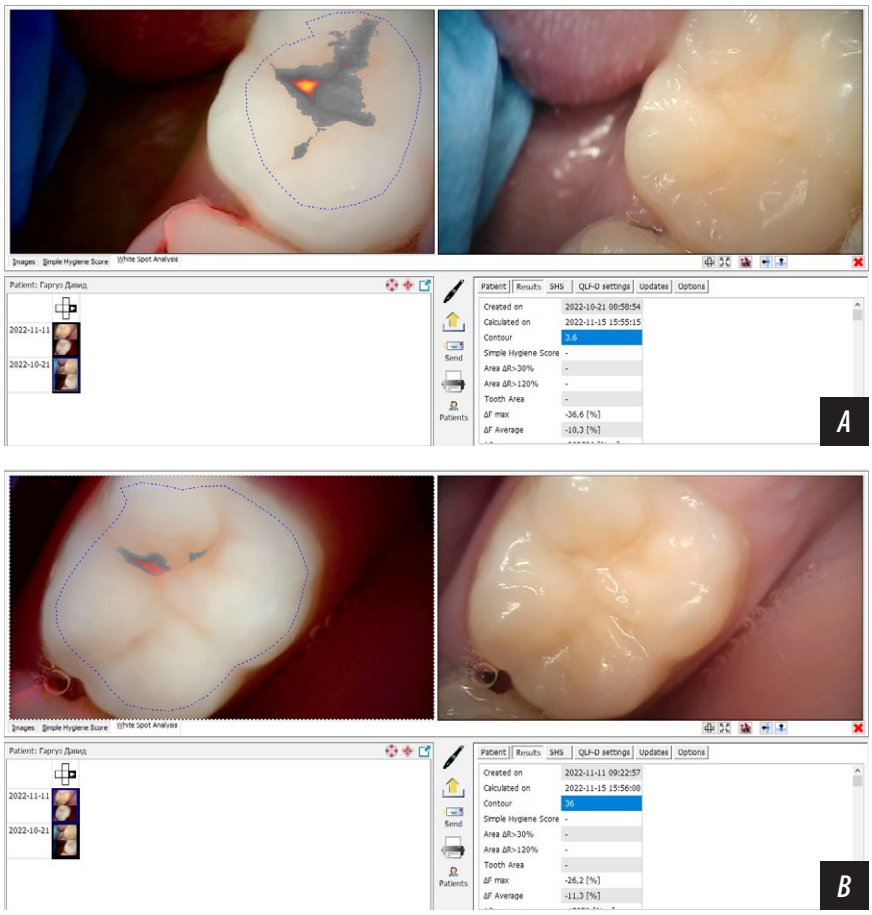

Интерфейс программного обеспечения аппарата QLF, фото зуба 2.6 и показатели состояния твердых тканей: А — до реминерализующей терапии, В — на этапе лечения после реминерализующей терапии в течение 26 дней
QLF device software interface, photo of tooth 2.6, and hard tissue condition indicators: A — before remineralization therapy; B — during treatment following 26 days of remineralization therapy

Аналогично до и после профилактических мероприятий статистически значимые различия между группой 6—7 и 11—13 лет наблюдались по всем показателям (p<0,05). Между детьми 8—10 и 11—13 лет по всем показателям до и после курса реминерализующей терапии статистически значимые различия отсутствовали (p>0,05).Во всех трех возрастных группах после реминерализации наблюдалось одинаковое статистически значимое (p<0,05) снижение показателя QLF (отрицательные d%, увеличение уровня *p*H, уровня кальция и изменение типа МКС на более благоприятный, т.е. увеличение частоты МКС 1-го типа, снижение частоты МКС 2-го типа).

Сравнительный анализ показал, что до и после курса реминерализующей терапии статистически значимые различия между группой 6—7 и 8—10 лет наблюдались по всем показателям (p<0,05). При этом в группе 8—10 лет средние значения при значимых различиях были ниже, чем в группе 6—7 лет.

Аналогично до и после профилактических мероприятий статистически значимые различия между группой 6—7 и 11—13 лет наблюдались по всем показателям (p<0,05). При этом в группе 11—13 лет средние значения при значимых различиях были ниже, чем в группе 6—7 лет. Между группами 8—10 и 11—13 лет по всем показателям до и после курса реминерализующей терапии статистически значимые различия отсутствовали (p>0,05). Во всех трех возрастных группах после реминерализации наблюдалось одинаковое статистически значимое (p<0,05) снижение показателя QLF, увеличение

уровня *p*H, уровня кальция и изменение типа МКС на более благоприятный.

На рисунке представлены фото с цифровым анализом показателей состояния твердых тканей зуба аппаратом QLF окклюзионной поверхности моляра 2.6 до реминерализующей терапии (A) и на этапе проведения реминерализующей терапии (B).

ЗАКЛЮЧЕНИЕ

Современные тенденции в детской стоматологической практике в первую очередь ориентированы на сохранность естественных тканей зуба. Минимально-инвазивная стоматология (minimal invasive dentistry) — современный подход к лечению зубов, направленный на раннее выявление проблем и их устранение с использованием консервативных методов профилактики и ранней аппаратной диагностики.

В нашем исследовании для терапии мы использовали кальцийфосфатные системы, для объективного контроля — аппарат QLF. Выбор был основан на безопасности использования реминерализующих средств, отсутствии нейротоксичности продукта при использовании высоких концентраций, а также эффекта подповерхностной реминерализации кариозного процесса.

Полученные результаты согласуются с исследованиями, демонстрирующими эффективность кальцийфосфат-содержащих гелей при лечении очагов деминерализации эмали. В частности, снижение показателя ΔF_{max} (глубины поражения) после курса терапии во всех возрастных группах подтверждает способность геля восстанавливать минеральную плотность эмали, что ранее было показано в работах с использованием QLF-диагностики [4—7].

Важно отметить, что положительная динамика состояния эмали сопровождалась улучшением качественных характеристик ротовой жидкости: повышением *p*H с 5,87—6,01 до 6,60—6,82, увеличением концентрации ионов кальция и сдвигом типа микрокристаллизации в сторону более благоприятного МКС-1 и МКС-2. Это указывает на системное влияние реминерализующей терапии на гомеостаз полости рта, что ранее обсуждалось в работах, посвященных взаимосвязи состава слюны и скорости реминерализации [4].

Наибольший исходный уровень деминерализации (более высокие абсолютные значения ΔF_{max}, ΔQ и площади очагов) был зафиксирован в группе 6—7 лет, что может быть связано с неокончательной минерализацией эмали временных и первых постоянных зубов в этом возрасте. Именно в этой группе после применения геля отмечено наиболее выраженное снижение показателей (например, ΔQ сократился с −131 220 до −52 036), что подтверждает высокую эффективность раннего начала реминерализующей терапии.

Полученные данные обосновывают целесообразность включения 26—28-дневного курса геля «R.O.C.S. Medical Minerals» в лечение детей с диагнозом «кариес эмали» (K02.0). Сочетанное использование QLF-диагностики позволяет объективизировать контроль эффективности терапии и индивидуализировать подход к лечению.

ВЫВОДЫ

1) Применение геля «R.O.C.S. Medical Minerals» у детей 6—13 лет с начальным кариесом эмали обеспечивает статистически значимое снижение параметров деминерализации по данным QLF: показателя глубины поражения ΔF_{max} — на 26—34%, площади очагов деминерализации (White Spot Area) — на 60—72% (p<0,05).
2) На фоне курса реминерализующей терапии отмечено улучшение показателей ротовой жидкости: повышение *p*H с 5,87—6,01 до 6,60—6,82, увеличение концентрации ионов кальция с 0,04—0,05 до 0,05—0,06 ммоль/л, а также сдвиг типа микрокристаллизации слюны от МКС-3 к МКС-2 (p<0,05).
3) Наиболее выраженный положительный эффект реминерализующей терапии зафиксирован в возрастной группе 6—7 лет, что обосновывает необходимость раннего начала профилактических и лечебных мероприятий при начальных формах кариеса.
4) Метод количественной светоиндуцированной флуоресценции (QLF) является информативным и объективным инструментом для динамического контроля эффективности реминерализующей терапии у детей.

Таким образом, применение кальцийфосфат-содержащего геля в сочетание с объективным методом контроля аппаратом QLF является эффективным и перспективным подходом к лечению кариеса эмали. Полученные результаты подтверждают целесообразность включения данного геля в схемы профилактики и неинвазивного лечения кариеса в детской стоматологической практике.

Поступила/Received: 20.03.2026
Принята в печать/Accepted: 26.08.2026

ЛИТЕРАТУРА:

1. **Лыткина А.А., Зейберт А.Ю.** Диагностика заболеваний твердых тканей зубов у детей дошкольного и младшего школьного возраста. — В: сб. матер. XXIII городской научно-практ. конф. молодых ученых «Молодежь — Барнаулу». — Барнаул: АГМУ, 2022. — С. 510—511. http://elibrary.asu.ru/handle/asu/11609
2. **Лыткина А.А., Зейберт А.Ю.** Ранняя диагностика фиссурного кариеса у детей методом qlf. — *Scientist (Russia)*. — 2022; 2 (20): 37—40. eLibrary ID: 48317534

REFERENCES:

1. **Lytkina A.A., Zeibert A.Yu.** Diagnosis of hard tissue diseases in children of preschool and early elementary school age. In: Proceedings of the 23rd conference of young scientists "Youth for Barnaul". Barnaul: Altai State Medical University, 2022. Pp. 510–511 (In Russian). http://elibrary.asu.ru/handle/asu/11609
2. **Lytkina A.A., Zeybert A.Yu.** Early diagnosis of fissure caries in children using the qlf method. *Scientist (Russia)*. 2022; 2 (20): 37–40 (In Russian). eLibrary ID: 48317534

3. Лыткина А.А., Сарап Л.Р., Гегамян А.О., Зейберт А.Ю., Кудрина К.О. Сравнительная характеристика методов ранней диагностики кариеса. — *Стоматология детского возраста и профилактика*. — 2023; 1 (85): 35—43. eLibrary ID: 50740157
4. Авраамова О.Г., Ипполитов Ю.А., Плотникова Я.А., Середин П.В., Голощапов Д.Л., Алешина Е.О. Повышение реминерализирующей функции ротовой жидкости с помощью эндогенных и экзогенных методов насыщения ее минеральными комплексами. — *Стоматология*. — 2017; 2: 6—11. eLibrary ID: 29243444
5. Калашникова Н.П., Авраамова О.Г., Кулаженко Т.В., Горячева В.В., Хохлова С.В. Современные аппаратурные методы ранней диагностики кариеса зубов. — *Стоматология*. — 2022; 1: 89—95. eLibrary ID: 48239894
6. Гегамян А.О., Лыткина А.А., Сарап Л.Р., Зейберт А.Ю. Метод количественной свето-индуцированной флюоресценции в сравнительной оценке показателей реминерализации эмалив естественных условиях и при реминерализирующей терапии. — *Современная стоматология (Беларусь)*. — 2021; 4 (85): 70—74. eLibrary ID: 47832575
7. Гегамян А.О., Сарап Л.Р., Зейберт А.Ю. Оценка скорости реминерализации эмали при помощи количественной светоиндуцированной флуоресценции. — *Клиническая стоматология*. — 2021; 4: 13—17. eLibrary ID: 47475735
8. Трушина А.А., Кузнецова Е.Е., Данилина Е.В., Данилина Т.Ф. Сравнительный анализ современных методов диагностики начального кариеса твердых тканей зубов. — В: сб. тр. XII Международного конкурса научно-исследовательских работ «Фундаментальные и прикладные научные исследования». — Уфа: Вестник науки, 2023. — С. 145—152. eLibrary ID: 53706975
9. Kim Y., Son H.H., Yi K., Ahn J.S., Chang J. Bleaching effects on color, chemical, and mechanical properties of white spot lesions. — *Oper Dent*. — 2016; 41 (3): 318—26. PMID: 26669503
10. Kobeissi R., Badr S.B., Osman E. Effectiveness of self-assembling peptide P_{11}-4 compared to tricalcium phosphate fluoride varnish in remineralization of white spot lesions: A clinical randomized trial. — *Int J Clin Pediatr Dent*. — 2020; 13 (5): 451—456. PMID: 33623327
11. Sedlakova Kondelova P., Mannaa A., Bommer C., Abdelaziz M., Daeniker L., di Bella E., Krejci I. Efficacy of P_{11}-4 for the treatment of initial buccal caries: a randomized clinical trial. — *Sci Rep*. — 2020; 10 (1): 20211. PMID: 33214593
12. Nassar H.M., Yeslam H.E. Current novel caries diagnostic technologies: Restorative dentists› attitude and use preferences. — *Healthcare (Basel)*. — 2021; 9 (10): 1387. PMID: 34683068
13. Walsh T., Macey R., Ricketts D., Carrasco Labra A., Worthington H., Sutton A.J., Freeman S., Glenny A.M., Riley P., Clarkson J., Cerullo E. Enamel caries detection and diagnosis: An analysis of systematic reviews. — *J Dent Res*. — 2022; 101 (3): 261—269. PMID: 34636266
14. Malekafzali B., Ekrami M., Mirfasihi A., Abdolazimi Z. Remineralizing effect of child formula dentifrices on artificial enamel caries using a pH cycling model. — *J Dent (Tehran)*. — 2015; 12 (1): 11—7. PMID: 26005449
15. Abou Neel E.A., Aljabo A., Strange A., Ibrahim S., Coathup M., Young A.M., Bozec L., Mudera V. Demineralization-remineralization dynamics in teeth and bone. — *Int J Nanomedicine*. — 2016; 11: 4743—4763. PMID: 27695330

3. Lytkina A.A., Sarap L.R., Gegamian A.O., Zeibert A.Yu., Kudrina K.O. Comparison of early caries diagnosis methods. *Pediatric Dentistry and Profilaxis*. 2023; 1 (85): 35–43 (In Russian). DOI: 10.33925/1683-3031-2023-543
4. Avraamova O.G., Ippolitov Yu.A., Plotnikova Ya.A., Seredin P.V., Goloshapov D.V., Aloshina E.O. Increased oral fluid remineraling function by endogenous and exogenous saturation methods of its mineral complexes. *Stomatology*. 2017; 2: 6–11 (In Russian). DOI: 10.17116/stomat20179626-11
5. Kalashnikova N.P., Avraamova O.G., Kulajenko T.V., Goryacheva V.V., Khokhlova S.V. Modern instrumental methods for early diagnosis of dental caries. *Stomatology*. 2022; 1: 89–95 (In Russian). DOI: 10.17116/stomat202210101189
6. Gegamyan A., Lytkina A., Sarap L., Zeybert A. Quantitative light induced fluorescence method in comparative assessment of enamel remineralization indicatiors in vivo and during remineralizing therapy. *Sovremennaya stomatologiya (Belarus)*. 2021; 4 (85): 70–74 (In Russian). eLibrary ID: 47832575
7. Gegamyan A.O., Sarap L.R., Zeibert A.Yu. Evaluation of enamel remineralization rate by quantitative light-induced fluorescence. *Clinical Dentistry (Russia)*. 2021; 4: 13–17 (In Russian). DOI: 10.37988/1811-153X_2021_4_13
8. Trushina A.A., Kuznetsova E.E., Danilina E.V., Danilina T.F. Comparative analysis of modern methods of diagnosing initial dental caries. In: Proceedings of the 12th International Research Competition "Fundamental and Applied Scientific Research." Ufa: Vestnik Nauki, 2023. Pp. 145–152 (In Russian). eLibrary ID: 53706975
9. Kim Y., Son H.H., Yi K., Ahn J.S., Chang J. Bleaching effects on color, chemical, and mechanical properties of white spot lesions. *Oper Dent*. 2016; 41 (3): 318–26. PMID: 26669503
10. Kobeissi R., Badr S.B., Osman E. Effectiveness of self-assembling peptide P_{11}-4 compared to tricalcium phosphate fluoride varnish in remineralization of white spot lesions: A clinical randomized trial. *Int J Clin Pediatr Dent*. 2020; 13 (5): 451–456. PMID: 33623327
11. Sedlakova Kondelova P., Mannaa A., Bommer C., Abdelaziz M., Daeniker L., di Bella E., Krejci I. Efficacy of P_{11}-4 for the treatment of initial buccal caries: a randomized clinical trial. *Sci Rep*. 2020; 10 (1): 20211. PMID: 33214593
12. Nassar H.M., Yeslam H.E. Current novel caries diagnostic technologies: Restorative dentists› attitude and use preferences. *Healthcare (Basel)*. 2021; 9 (10): 1387. PMID: 34683068
13. Walsh T., Macey R., Ricketts D., Carrasco Labra A., Worthington H., Sutton A.J., Freeman S., Glenny A.M., Riley P., Clarkson J., Cerullo E. Enamel caries detection and diagnosis: An analysis of systematic reviews. *J Dent Res*. 2022; 101 (3): 261–269. PMID: 34636266
14. Malekafzali B., Ekrami M., Mirfasihi A., Abdolazimi Z. Remineralizing effect of child formula dentifrices on artificial enamel caries using a pH cycling model. *J Dent (Tehran)*. 2015; 12 (1): 11–7. PMID: 26005449
15. Abou Neel E.A., Aljabo A., Strange A., Ibrahim S., Coathup M., Young A.M., Bozec L., Mudera V. Demineralization-remineralization dynamics in teeth and bone. *Int J Nanomedicine*. 2016; 11: 4743–4763. PMID: 27695330

R.O.C.S.®
REMINERALIZING ORAL CARE SYSTEMS

Medical MINERALS

УМНЫЕ ЗУБНЫЕ ПАСТЫ

ЛИНИЯ ПРОФИЛАКТИЧЕСКИХ СРЕДСТВ R.O.C.S.® MEDICAL MINERALS ДЛЯ ПРОФЕССИОНАЛЬНОГО ПРИМЕНЕНИЯ В КЛИНИКАХ

R.O.C.S.® MEDICAL MINERALS - линейка реминерализующих аппликационных гелей. Обладают свойствами пребиотика. Являются источником легкоусвояемых соединений кальция, фосфора и магния. Благодаря оригинальной полимерной композиции обладают адгезивными свойствами, формируют стабильную невидимую пленку на зубах, позволяющую продлить время экспозиции активных компонентов, что обеспечивает их постепенное проникновение в ткани зуба.

АКТИВНЫЕ ИНГРЕДИЕНТЫ:
Кальция глицерофосфат, магния хлорид, ксилит (10%).

ПОКАЗАНИЯ К ПРИМЕНЕНИЮ

- Профилактика кариеса*, в том числе в группах повышенного риска (декомпенсированное течение кариеса*; при проведении терапии онкологических заболеваний*) и лечение кариеса в стадии локальной деминерализации*
- Профилактика кариеса и эрозии во время беременности*
- Профилактика и лечение очаговой деминерализации эмали (белых пятен) в процессе и по завершении ортодонтического лечения*
- Лечение молярно-резцовой гипоминерализации*
- Лечение гиперестезии зубов, в том числе после офисного отбеливания* и при некариозных поражениях зубов*
- Укрепление твердых тканей в плане лечения эстетических дефектов при некариозных поражениях зубов (эрозия, флюороз)*
- Закрепление результата офисного отбеливания*

Подробная информация о составе, эффектах, показаниях и способе применения, на сайте rocs.pro

РЕМИНЕРАЛИЗАЦИЯ EX VIVO

Исходное состояние жевательной поверхности зуба (до реминерализации) 07.11.2022 ΔF max -28.4%.

Состояние жевательной поверхности зуба после реминерализации гелем **R.O.C.S. Medical Minerals** в условиях искусственной слюны в течение 8 дней. 15.11.2022 ΔF max-5,3%. Наблюдается уменьшение максимальной глубины деминерализации и площади белого пятна.

КЛИНИЧЕСКИЙ СЛУЧАЙ

Пациент М. до реминерализующей терапии **R.O.C.S. Medical Minerals** 21.10.2022 ΔFmax -36.6%.

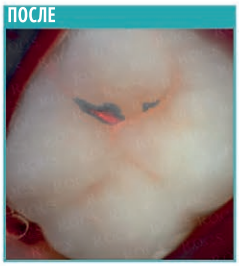

Пациент М. после реминерализующей терапии **R.O.C.S. Medical Minerals** в течение 21 дн., дважды в день, в индивидуальных каппах. 11.11.2022 ΔFmax -26.2%. Наблюдается уменьшение максимальной глубины деминерализации и площади белого пятна.

Авторы: Сарап Лариса Рудольфовна, д.м.н., профессор, кафедра детской и терапевтической стоматологии имени Ю.А. Федорова, СГЗГМУ им. И.И. Мечникова, Лыткина Анжелика Андреевна, ассистент, кафедра кафедры детской стоматологии, АГМУ

Гадаева М.В. Клинико-экспериментальное обоснование использования медикаментозных схем лечения флюороза зубов: дисс. ... канд.мед.наук. Н.Новгород, 2015. 190 с.



Рис. 3. Очаг поражения эмали зуба при флюорозе, РЭМ, увел. 12000.



Рис. 4. Поверхность эмали флюорозного зуба после применения геля R.O.C.S. Medical Minerals, РЭМ, увел. 12000.

Товар сертифицирован. Реклама.

*подтверждено в клинических и лабораторных исследованиях

online-ресурсы бренда R.O.C.S.®

ООО «ДИАРСИ ЦЕНТР» ОГРН 1067746306495, ЮР. АДРЕС: 142813, РОССИЯ, МОСКОВСКАЯ ОБЛАСТЬ, Г. СТУПИНО, СЕЛО СТАРАЯ СИТНЯ, КИЛОМЕТР 5-Й (АВТОДОРОГА СТУПИНО-МАЛИНО ТЕР.), ВЛ. 1, СТР. 1.

WDS LABORATORIES

DOI: 10.37988/1811-153X_2026_3_46

Клиническая эффективность зубной пасты комплексного действия

И.В. Фоменко,
д.м.н., профессор, зав. кафедрой стоматологии детского возраста
Е.Е. Маслак,
д.м.н., профессор кафедры стоматологии детского возраста
И.В. Фирсова,
д.м.н., профессор, зав. кафедрой терапевтической стоматологии
А.А. Шхагошева,
к.м.н., доцент кафедры стоматологии детского возраста
И.В. Афонина,
к.м.н., доцент кафедры стоматологии детского возраста

ВолгГМУ, 400066, Волгоград, Россия

ДЛЯ ЦИТИРОВАНИЯ:
Фоменко И.В., Маслак Е.Е., Фирсова И.В., Шхагошева А.А., Афонина И.В. Клиническая эффективность зубной пасты комплексного действия. — *Клиническая стоматология*. — 2026; 29 (3): 46—51.
DOI: 10.37988/1811-153X_2026_3_46

Реферат. Зубные пасты — важный компонент сохранения стоматологического здоровья населения. **Цель** — изучить влияние новой зубной пасты комплексного действия на стоматологический статус взрослых. **Материалы и методы.** В проспективном клиническом исследовании участвовали 30 пациентов 18—50 лет с высокой активностью кариеса, очаговой деминерализацией эмали (ОДЭ) и/или гиперестезией зубов. Пациентов с ОДЭ включали в I группу, пациентов без ОДЭ — во II группу. Все участники в течение месяца использовали для чистки зубов комплексную зубную пасту, содержащую фторид, цинк, ксилит, экстракт цветов Robinia pseudoacacia и другие компоненты. При первичном осмотре, а также через 7, 14 дней и 1 месяц у пациентов оценивали стоматологический статус, определяли упрощенный индекс гигиены рта (ИГР-У), индекс гингивита (GI), индексы КПУ и ICDAS-II. Глубину деминерализации эмали оценивали по данным лазерной флюоресценции (ЛФ). Чувствительность зубов к раздражителям оценивали по 10-балльной визуально-аналоговой шкале (ВАШ). В последнее посещение провели анкетирование пациентов. **Результаты.** В течение периода наблюдения не выявлено новых кариозных поражений: выявлены одинаковые значения интенсивности кариеса при первом осмотре и через 1 месяц в I группе (КПУ=10,47, ICDAS-II=20,60) и во II группе (КПУ=8,0, ICDAS-II=12,27). Зарегистрирована стабилизация ОДЭ в I группе (ЛФ 15,11 и 14,82 при первом осмотре и через 1 месяц, $p>0,05$). Выявлено улучшение гигиены рта: в I группе ИГР-У=1,40 при первом осмотре и 0,43 — через 1 месяц ($p<0,05$), во II группе — 1,23 и 0,56 соответственно ($p<0,05$). Гиперестезия зубов на кислое и холодное снизилась значимо в обеих группах ($p<0,05$). Чувствительность зубов на прикосновение в I группе снизилась незначимо ($p>0,05$), во II группе – значимо ($p<0,05$). Выявлено уменьшение воспаления и кровоточивости десен в обеих группах: при первом осмотре и через 1 месяц GI=0,53 и 0,13 ($p<0,05$) в I группе, и 0,67 и 0,20 ($p<0,05$) во II группе. Отмечена способность зубной пасты освежать дыхание. Не выявлено аллергических реакций, негативного влияния на слизистую оболочку рта, цвет зубов и реставраций. **Заключение.** Полученные данные подтверждают позитивное влияние комплексной зубной пасты на стоматологическое здоровье пациентов и обосновывают целесообразность ее регулярного применения у взрослых.

Ключевые слова: зубная паста, взрослые, кариес, гиперестезия, воспаление десен

The clinical efficiency of a toothpaste with comprehensive action

I.V. Fomenko,
Doctor of Science in Medicine, full professor of the Pediatric dentistry Department
E.E. Maslak,
Doctor of Science in Medicine, professor of the Pediatric dentistry Department
I.V. Firsova,
Doctor of Science in Medicine, full professor of the Therapeutic dentistry Department
A.A. Shkhagosheva,
PhD in Medical Sciences, associate professor of the Pediatric dentistry Department
I.V. Afonina,
PhD in Medical Sciences, associate professor of the Pediatric dentistry Department

Volgograd State Medical University, 400066, Volgograd, Russia

Abstract. Toothpastes are an important component of maintaining the population oral health. **Objective:** to study the effect of new complex action toothpaste on the oral status in adults. **Materials and methods.** A prospective clinical study involved 30 patients aged 18–50 years with high caries activity, local enamel demineralization (LED) and/or dental hyperesthesia. Patients with LED were included in the first group, patients without LED were included in the second group. All participants used a complex toothpaste containing fluoride, zinc, xylitol, Robinia pseudoacacia flower extract and other components for brushing their teeth for a month. During the initial examination, as well as after 7, 14 days and a month, the patients' oral status was assessed, and the simplified oral hygiene index (OHI-S), gingival index (GI), DMFT and ICDAS-II indices were determined. The depth of enamel demineralization was assessed using laser fluorescence (LF) data. The sensitivity of teeth to irritants was assessed on a 10-point visual analogue scale (VAS). At the last visit, a patient survey was conducted. **Results.** During the follow-up period, no new carious lesions were detected: the same values of caries intensity were found at the first examinations and after 1 month in group I (DMFT=10.47, ICDAS-II=20.6) and in group II (DMFT=8.0, ICDAS-II=12.27). Stabilization of LED was recorded in group I (LF 15.11 and 14.82 at the first examination and after 1 month, $p>0.05$). Improvement of oral hygiene has been revealed: in group I OHI-S=1.40 at the first examination and 0.43 after 1 month ($p<0.05$), in group II — 1.23 and 0.56 respectively ($p<0.05$).

Dental hyperesthesia decreased significantly (p<0.05) for acid and cold in both groups. Tooth sensitivity for touch decreased insignificantly (p>0.05) in group I and significantly (p<0.05) in group II. A decrease of gingival inflammation and bleeding was revealed in both groups: at the first examinations and after 1 month GI=0.53 and 0.13 (p<0.05) in group I, and 0.67 and 0.20 (p<0.05) in group II. There were no allergic reactions, negative effects on the oral mucosa, color of tooth and restorations. **Conclusion.** The data obtained confirm the positive effect of complex toothpaste on the oral health of patients and substantiate the expediency of its regular use in adults.

Key words: toothpaste, adults, caries, hyperesthesia, gingival inflammation

FOR CITATION:

Fomenko I.V., Maslak E.E., Firsova I.V., Shkhagosheva A.A., Afonina I.V. The clinical efficiency of a toothpaste with comprehensive action. *Clinical Dentistry (Russia)*. 2026; 29 (3): 46—51 (In Russian).
DOI: 10.37988/1811-153X_2026_3_46

ВВЕДЕНИЕ

Наиболее распространенными стоматологическими заболеваниями у населения всех стран мира являются кариес зубов и болезни пародонта. Эти заболевания имеет практически все взрослое население России [1]. По данным О.О. Янушевича и соавт. (2024), в результате эпидемиологических обследований населения установлено, что распространенность кариеса зубов у жителей РФ в возрасте 35—44 лет составляет 100%, причем с 1998 по 2018 г. отмечено увеличение индекса КПУ с 13,14±0,18 до 14,20±0,21, p<0,001. Распространенность воспалительных болезней пародонта в 2018 г. у лиц 35—44 лет в разных регионах России варьировала от 51 до 100% [2]. При глобальной оценке стоматологических заболеваний в мире отмечена высокая распространенность кариеса зубов и болезней пародонта, огромное бремя нелеченого кариеса зубов для населения всего мира. В то же время выявлена тенденция снижения пораженности зубов кариесом у детей и у молодых взрослых в странах с высоким уровнем дохода, однако распространенность болезней пародонта в мире не снижается [3]. В целом, сообщается о 6% росте нелеченого кариеса у взрослых и о 76% росте заболеваний пародонта, особенно среди женщин [4]. По данным Y. Wang и соавт. (2025), распространенность тяжелых форм периодонтальных болезней в мире значительно возросла: с 50 млн случаев в 1990 г. до 89 млн случаев в 2021 г. [5].

В развитии кариеса и болезней пародонта значительную роль играет зубная биопленка, микрофлора которой может оказывать как кариесогенное, так и пародонтопатогенное действие [6]. В развитии кариеса зубов имеет значение микробный состав наддесневой биопленки. Наиболее известна роль стрептококка мутанс, ферментирующего легкоусвояемые углеводы до стадии молочной кислоты, которая вызывает деминерализацию эмали. Строгая корреляция выявлена между кариозным поражением зубов и содержанием штаммов лактобацилл и вейлонелл. В развитии кариеса придается значение штаммам бифидобактерии и скардовии, актиномицетам и кандида альбиканс. Определено повышение содержания неацидогенных бактерий (коринебактерия, пропионибактерия, грануликателла) в зубном налете, ассоциированным с развитием кариеса. Пародонтопатогенное значение имеет, в большей мере, состав поддесневой биопленки, наибольшую роль играют бактерии *Porphyromonas gingivalis*, *Treponema denticola* и *Tannerella forsythia*. Придается также значение фузобактериям и превотелле и многим другим микроорганизмам [7].

В связи с этим удаление зубного налета путем ежедневной и тщательной гигиены рта считается главным направлением предупреждения кариеса зубов и болезней пародонта. При этом большое значение придается зубным пастам сложного состава, оказывающим не только противокариозное, но и противовоспалительное действие [8]. Подчеркивается роль поведенческого фактора рутинного ежедневного применения зубной пасты с фторидом и интердентальных средств гигиены, которое имеет решающее значение в индивидуальных программах профилактики [9]. По мнению D. Bourgeois (2023), для взрослых особенно важно удаление зубной биопленки с проксимальных поверхностей зубов, что значительно снижает воспаление тканей пародонта и уменьшает риск возникновения кариеса [10].

Для индивидуальной гигиены рта предлагается огромное количество разнообразных предметов и средств (зубные щетки, нити, ершики, пасты, гели, пенки и др.), однако большинство людей используют только зубную щетку и зубную пасту. По данным S.J. Han (2022), у взрослых старше 30 лет отмечается очень низкий уровень использования интердентальной чистки: флоссы — 12,9—24,9%; межзубные ершики — 12,6—18,7% [11].

Среди средств гигиены рта особое место занимают зубные пасты, так как их применение не только помогает устранять зубной налет, но и может оказывать лечебно-профилактическое действие на твердые ткани зубов, слизистую оболочку рта и пародонт [12]. Основой профилактики должны стать зубные пасты, способные создавать 12-часовую защиту для твердых и мягких тканей рта [13]. Антибактериальное действие оказывают зубные пасты, содержащие фторид натрия, фторид олова, аргинин, триклозан, бикарбонат натрия и растительные добавки (экстракт листьев алоэ вера, календулы и др.). Противовоспалительное действие обнаружено у зубных паст, содержащих фторид олова, хлоргексидин и бикарбонат натрия, экстракты ромашки, шалфея, арники и др. Гиперестезию зубов снижают зубные пасты, в состав которых входит нанофторированный биоактивный силикат, нанооксид цинка, аргинин, натрий-кальций-фосфосиликат, наногидроксиапатит, нитрат калия и индийские травы [14]. Особое внимание привлекают

зубные пасты разнонаправленного действия, которые назначаются в комплексе профилактики и лечения основных стоматологических заболеваний — кариеса зубов, болезней пародонта, гиперестезии и др. Например, исследование зубной пасты на основе органического геля выявило ее способность не только хорошо очищать зубы и укреплять эмаль, но и оказывать противовоспалительное, противоотечное и прекращающее кровоточивость действие [15].

Производство разнообразных зубных паст непрерывно увеличивается, критерии выбора зубной пасты потребителями часто зависят от рекламы, тогда как эффективность зубных паст должна определяться в клинических исследованиях [16]. Недавно на рынке появилась новая зубная паста комплексного действия и сложного состава (вода, сорбитол, гидратированный кремний, глицерин, кокосульфат натрия, монофторфосфат натрия — 1400 ppm F^-, ароматизатор, ксилит, лактат кальция, экстракт цветов робинии ложноакациевой, карбоксиметилцеллюлоза, цитрат цинка, сахарин натрия, ментол, бензиловый спирт, кокамидопропилбетаин, ксантановая камедь, двуокись титана, лимонен), однако клинических исследований по определению ее эффективности ранее не проводилось.

Цель исследования — изучить влияние новой зубной пасты комплексного действия на стоматологический статус взрослых.

МАТЕРИАЛЫ И МЕТОДЫ

В проспективном клиническом исследовании участвовали 30 пациентов в возрасте 18—50 лет. Критерием включения в исследование было наличие высокой активности кариеса, начального кариеса (очаговая деминерализация эмали, ОДЭ) и/или гиперестезии зубов. Критерии невключения: возраст младше 18 и старше 50 лет, ортодонтические/ортопедические конструкции, генерализованный пародонтит, хронические заболевания организма в стадии декомпенсации, принадлежность к социально незащищенным группам. Критерием исключения считали отказ от участия на любом этапе или неявку на осмотр.

При каждом осмотре у пациентов регистрировали упрощенный индекс гигиены рта (ИГР-У), состояние слизистой оболочки рта, состояние десен (индекс гингивита GI), состояние твердых тканей зубов (индексы КПУ и ICDAS-II). Глубину очагов деминерализации эмали оценивали по данным лазерной флюоресценции (ЛФ, прибор Diagnodent Pen): значения 0—13 соответствовали здоровой эмали, 14—29 — кариесу эмали, 30 и более — кариесу дентина. Чувствительность зубов к холодному, кислому и прикосновению оценивали по 10-балльной визуально-аналоговой шкале (ВАШ): 0 баллов — нет чувствительности к раздражителю, 10 баллов — очень высокая чувствительность.

Для анализа полученных данных сформировали 2 группы:

I — 15 пациентов, имевших очаговую деминерализацию эмали;

II — 15 пациентов без ОДЭ.

Каждому участнику до начала исследования проводили санацию и профессиональную гигиену рта, обучение чистке зубов, рекомендовалась ежедневная двукратная двухминутная тщательная чистка зубов, выдавалась зубная щетка с мягкой щетиной и зубная паста YOUNIQ «Комплексная защита» (ООО «ТД Грасс», Россия), соответствующая техническому регламенту Таможенного союза 009/2011.

Повторные обследования пациентов проводили через 7 дней, 14 дней и 1 месяц. В последнее посещение пациенты отвечали на вопросы анкеты, направленные на выяснение органолептических свойств зубной пасты и самооценки пациентами ее лечебно-профилактического действия с использованием 10-балльной визуальной аналоговой шкале. Для вопросов о вкусе, запахе, консистенции, цвете, пенообразовании, ощущении гладкости зубов, чувстве свежести зубной пасты: 0 баллов — очень неприятные ощущения, 10 баллов — очень приятные ощущения. Для вопросов о влиянии зубной пасты на слизистую оболочку, губы, кровоточивость десен, запах изо рта, чувствительность к раздражителям: 0 баллов — выраженное негативное влияние, 10 баллов — выраженное позитивное влияние.

При статистической обработке данных значимость различий определяли по критерию хи-квадрат и тесту Мак-Немара для парных сравнений. Различия считали значимыми при уровне $p<0,05$.

РЕЗУЛЬТАТЫ И ОБСУЖДЕНИЕ

Все участники исследования имели кариес зубов, большинство имели заболевания пародонта, что соответствовало данным эпидемиологических обследований взрослого населения [1, 2, 17]. Интенсивность кариеса зубов была выше в I группе, однако различия имели статистическую значимость только по индексу ICDAS-II, который учитывал наличие ОДЭ — начального кариеса (табл. 1). У пациентов I группы в зубах с начальным кариесом среднее значение ЛФ в первое посещение составляло 15,11, затем снижались и через месяц составляло 14,82 ($p>0,05$), что свидетельствовало о стабилизации ОДЭ. В обеих группах в течение всего периода наблюдения не было образования дефектов эмали в участках деминерализации, не зарегистрированы новые первичные или вторичные кариозные поражения, что подтверждает противокариозное действие исследуемой зубной пасты.

При первоначальном осмотре в обеих группах среднее значение ИГР-У соответствовало удовлетворительной

Таблица 1. Интенсивность кариеса
Table 1. Caries intensity

	ICDAS-II		КПУ	
	I группа	II группа	I группа	II группа
1-й осмотр	20,60±2,50	12,27±2,51*	10,47±1,16	8,00±1,23
Через 1 месяц	20,60±2,50	12,27±2,51*	10,47±1,16	8,00±1,23

*Примечание. * — статистически достоверно значимое отличие от I группы ($p<0,05$).*

гигиене рта (табл. 2). Начиная со второго посещения, среднее значение ИГРУ значительно (p<0,05) снижалось и соответствовало хорошей гигиене рта в обеих группах. Полученные данные подтверждают хорошую очищающую способность исследуемой зубной пасты.

У 8 (53%) пациентов I первой группы и у 10 (67%) пациентов II группы при первичном обследовании регистрировалась легкая степень тяжести гингивита, средние значения индекса воспаления десен GI равнялись 0,53 и 0,67 соответственно (p>0,05). Начиная со второго осмотра значения GI в каждой группе значимо снижались и достигли через месяц 0,13 и 0,20 соответственно (p<0,05). Таким образом, применение исследуемой зубной пасты способствовало снижению воспаления и кровоточивости десен.

При первом обследовании показатели чувствительности зубов к кислому и холодному у пациентов I группы были немного ниже среднего уровня, во II группе — на среднем уровне, однако различия между группами не были значимы статистически (табл. 3). Тактильная чувствительность зубов у всех пациентов была низкой. В период исследования отмечалось постепенное снижение чувствительности зубов на все раздражители. В каждой группе различия между показателями первого и последнего посещений были статистически значимыми для гиперестезии на кислое и холодное. Чувствительность зубов на прикосновение уменьшилась в I группе статистически незначимо, во II группе – значимо. Таким образом, применение в течение месяца исследуемой зубной пасты уменьшало гиперестезию зубов.

По данным анкетирования, большинство участников исследования высоко оценили зубную пасту по органолептическим показателям вкуса, запаха, цвета, консистенции и способности к пенообразованию: средние значения по ВАШ от 8,23 до 8,90 (*Mo*=10, *Me*=8—9 баллов; табл. 4). Высокие оценки даны очищающей способности зубных паст, большинство респондентов отмечали чувство гладкости поверхности зубов после чистки зубов (средний балл 8,23, *Mo*=10, *Me*=8), что соответствовало объективным показателям гигиенического состояния рта пациентов по данным GI.

Участники исследования хорошо оценивали дезодорирующие свойства зубной пасты, отмечая устранение неприятного запаха изо рта (средний балл 8,30, *Mo*=10, *Me*=9), чувство свежести и длительное его сохранение во рту после чистки зубов (средние баллы 7,87 и 7,40, *Mo*=8 и 7, *Me*=8 и 7 баллов соответственно).

Все пациенты отмечали, что зубная паста не оказывала неблагоприятного влияния на состояние губ и слизистой оболочки рта, средние баллы по ВАШ составили 9,53 и 9,13, *Mo* и *Me*=10 баллов. Не было аллергических реакций при использовании зубной пасты. Отмечено позитивное влияние зубной пасты на состояние десен, 70% респондентов сообщали об уменьшении кровоточивости десен (средний балл 8,14, *Mo*=10, *Me*=8), что соответствовало объективным данным показателя воспаления десен GI.

Ни один участник не заметил повышения чувствительности зубов после использования исследуемой зубной пасты. Большинство (73%) отмечали уменьшение

Таблица 2. Гигиена рта и воспаление десен
Table 2. Oral hygiene and gingival inflammation

	ИГР-У		GI	
	I группа	II группа	I группа	II группа
1-й осмотр	1,40±0,23	1,23±0,23	0,53±0,14	0,67±0,13
Через 7 дней	0,61±0,13*	0,59±0,15*	0,20±0,11*	0,20±0,11*
Через 14 дней	0,57±0,14*	0,61±0,19*	0,13±0,09*	0,20±0,11*
Через 1 месяц	0,43±0,14*	0,56±0,20*	0,13±0,09*	0,20±0,11*

*Примечание. * — статистически достоверно значимое отличие от 1-го осмотра (p<0,05).*

Таблица 3. Чувствительность зубов к раздражителям
Table 3. Sensitivity of teeth to irritants

	1-й осмотр	Через 7 дней	Через 14 дней	Через 1 месяц
Чувствительность зубов на кислое				
I группа	3,33±0,83	2,80±0,80	1,60±0,61	1,07±0,46*
II группа	5,47±0,75	3,93±0,98	2,33±0,73*	2,13±0,68*
Чувствительность зубов на холодное				
I группа	4,53±0,91	4,13±0,87	2,67±0,84	2,12±0,80*
II группа	6,47±0,54	5,57±0,59	3,60±0,75*	2,60±0,66*
Чувствительность зубов к прикосновению				
I группа	0,40±0,35	0,33±0,28	0,27±0,10	0,10±0,10
II группа	1,90±0,70	1,13±0,65	0,60±0,45*	0,43±0,11*

*Примечание. * — статистически достоверно значимое отличие от 1-го осмотра: p<0,05 в I группе, p<0,01 во II группе.*

Таблица 4. Свойства зубной пасты по данным опроса участников исследования
Table 4. The toothpaste properties according to the survey of the study participants

Свойство	Показатели по ВАШ		
	Среднее (M±m)	Мода (Mo)	Медиана (Me)
Вкус	8,23±0,31	10	8
Запах	8,33±0,30	10	8
Консистенция	8,33±0,32	10	8
Цвет	8,90±0,28	10	9
Пенообразование	8,57±0,36	10	9
Ощущение гладкости зубов	8,23±0,34	10	8
Ощущение свежести во рту	7,87±0,34	8	8
Длительность чувства свежести	7,40±0,33	7	7
Отсутствие влияния на слизистую оболочку рта	9,13±0,22	10	10
Уменьшение кровоточивости десен	8,14±0,33	10	8
Отсутствие влияния на состояние губ	9,53±0,20	10	10
Устранение запаха изо рта	8,30±0,30	10	9
Снижение чувствительности зубов к раздражителям	7,97±0,32	10	8

чувствительности зубов (средний балл 7,97, *Mo*=10, *Me*=8), что также подтверждало гипосенситивное действие зубной пасты.

Каждый четвертый (27%) респондент отметил улучшение цвета своих зубов, по-видимому, за счет более качественной очистки, остальные считали, что зубная паста не влияет на цвет зубов. Не отмечено негативного влияния зубной пасты на цвет реставраций.

Самым частым выбором участников в ответах на большинство вопросов анкеты была оценка 10 баллов (*Mo*=10), что свидетельствует о хороших потребительских свойствах исследуемой зубной пасты.

Таким образом, проведенное исследование выявило высокую клиническую эффективность применения исследуемой зубной пасты комплексного действия для гигиенической очистки зубов, дезодорации рта, предотвращения кариеса зубов, уменьшения чувствительности зубов к различным раздражителям, снижения воспаления и кровоточивости десен.

Результаты нашего исследования согласуются с данными других авторов о зубных пастах, содержащих различные добавки [18]. Наиболее хорошо изучено противокариозное действие фторидов [19, 20]. Показано антибактериальное влияние соединений цинка, подавляющих образование летучих соединений серы, кариесогенные и пародонтопатогенные бактерии, что способствует уменьшению образования зубной биопленки, профилактике кариеса, снижению воспаления тканей пародонта и устранению неприятного запаха изо рта [21]. Исследования выявили антибактериальный эффект *Robinia pseudoacacia* и ее различных фракций [22], а также у ксилита [23] против *S. mutans*. По данным K. Shukla и соавт. (2024), зубные пасты, содержащие фторид, цитрат цинка и ксилит обладают более 99% эффективностью против основных патогенных бактерий зубной биопленки (*Bacteroides fragilis*, *Fusobacterium nucleatum*, *Porphyromonas gingivalis*, *Prevotella intermedia*, *Streptococcus mutans*, *Tannerella forsythia*) [24]. О важности применения зубных паст комплексного действия сообщают и другие исследователи [25], что обусловлено высокой распространенностью у взрослых различных стоматологических заболеваний [4, 5, 26, 27].

ЗАКЛЮЧЕНИЕ

В результате проспективного клинического исследования установлена высокая эффективность исследуемой зубной пасты в улучшении гигиенического состояния рта, предупреждении кариеса, уменьшении гиперестезии зубов и воспаления десен у взрослых в возрасте 18—50 лет. Участники исследования положительно оценили органолептические свойства зубной пасты, ее способность придавать зубам гладкость, устранять неприятный запах изо рта, освежать дыхание, уменьшать чувствительность зубов и кровоточивость десен. Не установлено аллергических реакций, неблагоприятного влияния зубной пасты на состояние слизистой оболочки рта и губ, цвет зубов и реставраций.

Полученные данные позволяют рекомендовать зубную пасту YOUNIQ «Комплексная защита» для применения в качестве регулярного средства гигиены рта у взрослого населения.

Поступила/Received: 01.07.2026
Принята в печать/Accepted: 20.07.2026

ЛИТЕРАТУРА/REFERENCES:

1. **Салахов А.К., Ксембаев С.С., Байкеев Р.Ф., Силагадзе Е.М.** Стоматологическая заболеваемость населения России. — *Казанский медицинский журнал*. — 2020; 5: 713—718. eLibrary ID: 44104762
[**Salakhov A.K., Ksembaev S.S., Baykeev R.F., Silagadze E.M.** Dental morbidity in Russia. — *Kazan Medical Journal*. — 2020; 5: 713—718 (In Russian)]. DOI: 10.17816/KMJ2020-713
2. **Янушевич О.О., Кузьмина Э.М., Кузьмина И.Н., Лапатина А.В.** Изменение основных показателей стоматологической заболеваемости взрослого населения РФ с 1998 по 2018 гг. — *Медицина и образование*. — 2024; 1 (17): 17—23.
[**Yanushevich O.O., Kuzmina E.M., Kuzmina I.N., Lapatina A.V.** Trends of oral diseases prevalence among adults in Russia from 1998 to 2018. — *Medicine and Education*. — 2024; 1 (17): 17—23 (In Russian)]. eLibrary ID: 82469266
3. **Frencken J.E., Sharma P., Stenhouse L., Green D., Laverty D., Dietrich T.** Global epidemiology of dental caries and severe periodontitis — a comprehensive review. — *J Clin Periodontol*. — 2017; 44 Suppl 18: S94-S105. PMID: 28266116
4. **Yan L., Xie B., Li Y., Liu Z., Huang Y., He B., Qiu Y., Luo L., Yan F., Chen F.** Global burden of oral disorders with projections over the next 30 years. — *J Periodontol*. — 2025; 96 (11): 1291—1303. PMID: 40674387
5. **Wang Y., Wu Y., Song J.** Global and Regional Burden of Periodontal Disease in Adults (1990—2021). — *Int Dent J*. — 2025; 75 (6): 103883. PMID: 40902507
6. **Tsuchida S., Umemura H., Iizuka K., Yamamoto H., Shimazaki I., Shikata E., Nakayama T.** Recent findings on metabolomics and the microbiome of oral bacteria involved in dental caries and periodontal disease. — *World J Microbiol Biotechnol*. — 2024; 41 (1): 11. PMID: 39690257
7. **Valm A.M.** The structure of dental plaque microbial communities in the transition from health to dental caries and periodontal disease. — *J Mol Biol*. — 2019; 431 (16): 2957—2969. PMID: 31103772
8. **Улитовский С.Б., Алексеева Е.С., Васянина А.А.** Проблемы пародонтологии и современные пути их решения. — *Пародонтология*. — 2015; 3 (76): 33—36.
[**Ulitovskiy S.B., Alekseeva E.S., Vasianina A.A.** Problems of periodontology and modern ways of their solution. — *Parodontologiya*. — 2015; 3 (76): 33—36 (In Russian)]. eLibrary ID: 24365631
9. **Jepsen S., Blanco J., Buchalla W., Carvalho J.C., Dietrich T., Dörfer C., Eaton K.A., Figuero E., Frencken J.E., Graziani F., Higham S.M., Kocher T., Maltz M., Ortiz-Vigon A., Schmoeckel J., Sculean A., Tenuta L.M., van der Veen M.H., Machiulskiene V.** Prevention and control of dental caries and periodontal diseases at individual and population level: consensus report of group 3 of joint EFP/ORCA workshop on the boundaries between caries and periodontal diseases. — *J Clin Periodontol*. — 2017; 44 Suppl 18: S85-S93. PMID: 28266120
10. **Bourgeois D.** Next preventive strategies for oral health: evolution or revolution? —*Front Public Health*. — 2023; 11: 1265319. PMID: 37869210

11. **Han S.J.** The use of interdental care products in Korean adults aged 30 years and older and factors affecting their use: 4th to 7th Korean National Health and Nutrition Examination Survey. — *Int J Environ Res Public Health*. — 2022; 19 (14): 8639. PMID: 35886497
12. **Блашкова С.Л., Мартьянова М.В.** Роль средств гигиены в предупреждении кариеса и заболеваний пародонта у лиц молодого возраста. — *Российская стоматология*. — 2016; 4: 51—53. eLibrary ID: 28284477
[**Blashkova S.L., Martyanova M.V.** The role of preventive hygiene in the prevention of caries and periodontal disease in young age. — *Russian Stomatology*. — 2016; 4: 51—53 (In Russian)]. DOI: 10.17116/rosstomat20169451-53
13. **Cummins D., Marsh P.D.** Changing the paradigm of daily prevention to achieve whole mouth health in the 21st century. — *J Clin Dent*. — 2018; 29 (Spec No A): A1—9.
14. **Kanouté A., Dieng S.N., Diop M., Dieng A., Sene A.K., Diouf M., Lo C.M., Faye D., Carrouel F.** Chemical vs. natural toothpaste: which formulas for which properties? A scoping review. — *J Public Health Afr*. — 2022; 13 (3): 1945. PMID: 36277937
15. **Мандра Ю.В., Базарный В.В., Чупахин О.Н., Хонина Т.Г., Семенцова Е.А., Светлакова Е.Н., Котикова А.Ю., Легких А.В., Полушина Л.Г., Тесленко А.Ю.** Клинико-морфологическая оценка эффективности применения инновационной лечебно-профилактической зубной пасты в комплексном лечении пациентов молодого возраста с основными стоматологическими заболеваниями. — *Проблемы стоматологии*. — 2017; 3: 29—35. eLibrary ID: 30109817
[**Mandra Y.V., Bazarnyi V.V., Chupakhin O.N., Khonina T.G., Sementsova E.A., Svetlakova E.N., Kotikova A.Y., Lyogkih A.V., Polushina L.G., Teslenco A.Yu.** Clinico-morphological estimation of efficiency of application of innovative treatment-and-prophylactic toothpaste in the complex treatment of young patients with basic dental diseases. — *Actual Problems in Dentistry*. — 2017; 3: 29—35 (In Russian)]. DOI: 10.18481/2077-7566-2017-13-3-29-35
16. **Сатыго Е.А., Шалак О.В.** Эффективность и безопасность зубной пасты на основе растительных экстрактов у пациентов с хроническим пародонтитом и гиперчувствительностью твердых тканей зубов. — *Клиническая стоматология*. — 2021; 3: 120—124. eLibrary ID: 46657566
[**Satygo E.A., Shalak O.V.** Efficacy and safety toothpaste on the basis of vegetable extracts for patients with chronic periodontitis and hypersensitivity of hard tooth tissues. — *Clinical Dentistry (Russia)*. — 2021; 3: 120—124 (In Russian)]. DOI: 10.37988/1811-153X_2021_3_120
17. **Маслак Е.Е., Панченко М.Л., Шхагошева А.А., Наумова В.Н., Фоменко И.В., Онищенко Л.Ф.** Эпидемиология стоматологических заболеваний детского и взрослого населения Волгоградской области. — *Dental Forum*. — 2022; 2 (85): 2—6.
[**Maslak E.E., Panchenko M.L., Shagosheva A.A., Naumova V.N., Fomenko I.V., Onishchenko L.F.** Epidemiology of oral diseases among children and adults in the Volgograd region. — *Dental Forum*. — 2022; 2 (85): 2—6 (In Russian)]. eLibrary ID: 49353897
18. **Suvan J., Marruganti C.** The Complex World of Toothpaste Diversity, Meeting Patient Clinical Needs. An Umbrella Review. — *Int J Dent Hyg*. — 2025; 2025 Jan 29. (Online ahead of print). PMID: 39887560
19. **Любомирский Г.Б.** Анализ эффективности использования фторсодержащих зубных паст для профилактики кариеса. — *Медицинский алфавит*. — 2022; 7: 20—26. eLibrary ID: 48779660
[**Lyubomirsky G.B.** Analysis of the efficiency of the use of fluorine-containing toothpasts for the prevention of caries. — *Medical alphabet*. — 2022; 7: 20—26 (In Russian)]. DOI: 10.33667/2078-5631-2022-7-20-26
20. **Walsh T., Worthington H.V., Glenny A.M., Marinho V.C., Jeroncic A.** Fluoride toothpastes of different concentrations for preventing dental caries. — *Cochrane Database Syst Rev*. — 2019; 3 (3): CD007868. PMID: 30829399
21. **Rajendiran M., Trivedi H.M., Chen D., Gajendrareddy P., Chen L.** Recent development of active ingredients in mouthwashes and toothpastes for periodontal diseases. — *Molecules*. — 2021; 26 (7): 2001. PMID: 33916013
22. **Patra J.K., Kim E.S., Oh K., Kim H.J., Dhakal R., Kim Y., Baek K.H.** Bactericidal effect of extracts and metabolites of Robinia pseudoacacia L. on Streptococcus mutans and Porphyromonas gingivalis causing dental plaque and periodontal inflammatory diseases. — *Molecules*. — 2015; 20 (4): 6128—39. PMID: 25856062
23. **Loimaranta V., Mazurel D., Deng D., Söderling E.** Xylitol and erythritol inhibit real-time biofilm formation of Streptococcus mutans. — *BMC Microbiol*. — 2020; 20 (1): 184. PMID: 32600259
24. **Shukla K., Kiran Pebbili K., Bhagat S.V., Kaushik K., Sanghavi A.P., Kotak B.P.** An in vitro study to evaluate the antimicrobial activity of a zinc citrate, sodium fluoride, alum and xylitol-based toothpaste formulation. — *Cureus*. — 2024; 16 (4): e59413. PMID: 38826609
25. **Кузьмина Э.М., Беня В.Н., Лапатина А.В.** Эффективность зубной пасты комплексного действия у детей в период прорезывания постоянных зубов. — *Dental Forum*. — 2019; 2 (73): 2—7.
[**Kuzmina E.M., Benya V.N., Lapatina A.V.** The effectiveness of complex toothpaste in children during the period of permanent teeth eruption. — *Dental Forum*. — 2019; 2 (73): 2—7 (In Russian)]. eLibrary ID: 37307589
26. **Favaro Zeola L., Soares P.V., Cunha-Cruz J.** Prevalence of dentin hypersensitivity: Systematic review and meta-analysis. — *J Dent*. — 2019; 81: 1—6. PMID: 30639724
27. **Zhao G.N., Wong H.M., Wen P.Y.F., Wu Y., Zhong Y.J., Jiang Y.** Burden, trends, and inequality of dental caries in the U.S., 1990—2019. — *Am J Prev Med*. — 2023; 64 (6): 788—796. PMID: 36872152

DOI: 10.37988/1811-153X_2026_3_52

Оценка эффективности применения зубной пасты с экстрактом тимьяна, прополиса, фтористого натрия и гидроксиапатита (RDA 75) у пациентов с хроническим пародонтитом легкой степени тяжести после лазерной деконтаминации пародонтальных карманов

Г.Б. Любомирский [1, 2, 3],
д.м.н., профессор кафедры стоматологии; профессор кафедры терапевтической стоматологии; врач — стоматолог-терапевт, зав. стоматологическим отделением

[1] Институт усовершенствования врачей, 428018, Чебоксары, Россия
[2] ИжГМУ, 426034, Ижевск, Россия
[3] Больница «РЖД-Медицина», 426049, Ижевск, Россия

Аннотация. Распространенность заболеваний пародонта среди населения ежегодно остается на высоком уровне. Профилактирование и лечение данной патологии имеют центральное место в практике врача-стоматолога. На сегодняшний день наблюдается значительный прогресс в области лечения заболеваний пародонта. Применение лазерных методик дает возможность значительно повысить результативность лечения, но остается актуальным поиск новых эффективных средств для домашней гигиены полости рта у пациентов с заболеваниями пародонта. В нашем исследовании мы использовали метод деконтаминации пародонтальных карманов диодным лазером, а также два вида зубных паст. Пациенты были разделены на 2 группы по 30 человек в зависимости от используемой зубной пасты. В результате исследования у пациентов, где применяли зубную пасту «PresiDENT EXCLUSIVE при воспалении десен» (RDA 75) наблюдается наибольшая редукция цифровых показателей гигиенических и пародонтальных индексов, а также изменение глубины пародонтальных карманов в среднем на 1 мм. При равных первоначальных значениях ИК и BoP спустя 90 дней использования исследуемых зубных паст положительные изменения индексных показателей отмечены в обеих группах, но наиболее выражены у пациентов I группы. Гемодинамика по средней систолической скорости усиливается во всех участках пародонта, но в большей степени от воздействия светодиодного лазера и применения зубной пасты «PresiDENT EXCLUSIVE при воспалении десен» (RDA 75) в течение 3 месяцев наблюдения.

Ключевые слова: пародонтит, диодный лазер, деконтаминация пародонтальных карманов, зубная паста, домашняя гигиена полости рта

ДЛЯ ЦИТИРОВАНИЯ:

Любомирский Г.Б. Оценка эффективности применения зубной пасты с экстрактом тимьяна, прополиса, фтористого натрия и гидроксиапатита (RDA 75) у пациентов с хроническим пародонтитом легкой степени тяжести после лазерной деконтаминации пародонтальных карманов. — *Клиническая стоматология*. — 2026; 29 (3): 52—58.
DOI: 10.37988/1811-153X_2026_3_52

Evaluation of the effectiveness of using a dental paste with an extract of thyme, propolis, sodium phosphorus and hydroxyapatite (RDA 75) in patients with mild chronic periodontitis after laser decontamination of periodontal pockets

G.B. Lyubomirskii [1, 2, 3],
Doctor of Science in Medicine, professor of the Dentistry Department; professor of the Therapeutic dentistry Department; dentist, head of the dental division

[1] Institute of Advanced Medical Education, 428018, Cheboksary, Russia
[2] Izhevsk State Medical University, 426034, Izhevsk, Russia
[3] Hospital of the Russian Railways, 426049, Izhevsk, Russia

FOR CITATION:

Lyubomirskii G.B. Evaluation of the effectiveness of using a dental paste with an extract of thyme, propolis, sodium phosphorus and hydroxyapatite (RDA 75) in patients with mild chronic periodontitis after laser decontamination of periodontal pockets. *Clinical Dentistry (Russia)*. 2026; 29 (3): 52—58 (In Russian).
DOI: 10.37988/1811-153X_2026_3_52

Summary. The prevalence of periodontal disease among the population remains high every year. Prevention and treatment of this pathology are central to dental practice. Significant progress has been made in the treatment of periodontal disease. While laser techniques offer the potential to significantly improve treatment outcomes, the search for new, effective home oral hygiene solutions for patients with periodontal disease remains urgent. In our study, we used a diode laser-based periodontal pocket decontamination method and two types of toothpaste. Patients were divided into two groups of 30 depending on the toothpaste used. The study showed that patients using "PresiDENT EXCLUSIVE toothpaste for gum inflammation" (RDA 75) demonstrated the greatest reduction in digital hygiene and periodontal indices, as well as an average 1 mm change in periodontal pocket depth. With equal initial bleeding index and BoP values, after 90 days of using the study toothpastes, positive changes in index values were noted in both groups, but were most pronounced in patients in the first group. Hemodynamics, as measured by mean systolic velocity, increased in all areas of the periodontium, but to a greater extent due to exposure to the LED laser and the use of "PresiDENT EXCLUSIVE" toothpaste during the 3-month observation period.

Key words: periodontitis, diode laser, decontamination of periodontal pockets, toothpaste, home oral hygiene

ВВЕДЕНИЕ

На сегодняшний день не теряет актуальности поиск новых эффективных средств для домашней гигиены полости рта у пациентов, в анамнезе которых есть воспалительные заболевания пародонта [1]. Причина — ежегодный высокий уровень распространенности данной патологии [2]. Заболевания пародонта встречаются в разных возрастных группах, к сожалению, все чаще у молодых, и имеют агрессивное течение [3]. Значительная распространенность, большая потеря зубов у пациентов, неблагоприятное влияние очагов пародонтальной инфекции на весь организм — все это определяет как медицинскую, так и социальную значимость данной проблемы [4].

Результатами многочисленных научных исследований неоднократно доказано, что основным местным фактором риска развития воспалительных проявлений в тканях пародонта служит наличие зубных отложений [5]. Микроорганизмы и продукты жизнедеятельности пародонтопатогенных бактерий, помимо прямого токсического действия, служат пусковым моментом для активизации факторов неспецифической иммунной защиты, что приводит к выработке ферментов, способствующих деструкции тканей пародонта [6—8].

Наличие в полости рта налета и зубного камня приводит к замедлению процессов заживления, в том числе регенерации тканей пародонта [9, 10]. На основании этого важными мерами профилактики основных воспалительных заболеваний пародонта являются рациональный гигиенический уход за полостью рта и грамотный индивидуальный подбор средств гигиены, в частности зубных паст, которых на стоматологическом рынке представлено большое количество [11, 12].

На сегодняшний день отмечается востребованность в поиске эффективных методов лечения заболеваний пародонта, так как традиционные методы часто не обеспечивают стабильных долгосрочных результатов [13]. В последние годы наблюдается значительный прогресс в области лечения заболеваний пародонта, включая новые лазерные технологии лечения [14—17].

К средствам, обладающим комплексным лечебно-профилактическим действием, относится зубная паста «PresiDENT EXCLUSIVE при воспалении десен» (RDA 75). В ее состав включены различные активные компоненты: экстракт тимьяна, прополис, гексэтидин, гидроксиапатит кальция. Она также содержит монофторфосфат натрия и фтористый натрий, массовая доля фторида F^-=1450 ppm.

Цель исследования — изучить эффективность зубной пасты с экстрактом тимьяна, прополисом, фтористым натрием и гидроксиапатитом (RDA 75) в комплексе лечебно-профилактических процедур, включающих обработку пародонтальных карманов диодным лазером, у пациентов с хроническим генерализованным пародонтитом легкой степени.

МАТЕРИАЛЫ И МЕТОДЫ

Для определения групп обследования проведен анализ распространенности хронического генерализованного пародонтита легкой степени тяжести (ХГПЛСТ). При анализе клинических результатов проводили сбор анамнеза жизни и развития данного заболевания, а также медицинской документации, клинико-рентгенологических данных, актуальную оценку уровня проводимой индивидуальной гигиены полости рта и состояние тканей пародонта.

На стоматологическом приеме после анализа клинических данных и по результатам осмотра было обследовано 60 пациентов с давностью заболевания до 5 лет. Все исследуемые имели установленный диагноз «пародонтит хронический генерализованный легкой степени (ХГПлс)», 30 мужчин и 30 женщин. Все пациенты в возрасте от 18 до 45 лет. Из пациентов, включенных в исследование, сформированы 2 группы: основная (30 человек, средний возраст — 33,5±0,1 года) и сравнения (30 человек, средний возраст — 32,4±0,1 года). В I группе пациенты в течение 3месяцев применяли зубную пасту «PresiDENT EXCLUSIVE при воспалении десен» (RDA 75), а во II группе в процессе гигиенического ухода (3 месяца) за полостью рта использовали зубную пасту на основе бикарбоната натрия и фторида натрия (1450 ppm F), которая позиционируется производителем как зубная паста с лечебно-профилактическим действием и рекомендуется для домашнего гигиенического ухода пациентам с заболеваниями пародонта. Способ и кратность применения зубных паст определяли согласно инструкции. Все участники чистили зубы 2 раза в день (утром и вечером), не менее 2 минут по методу Леонарда.

Всем пациентам были рекомендованы межзубные ершики с мягкой щетиной после приемов пищи, а также ирригатор 1 раз в день. Ирригатор назначали в режиме «душ» или настраивали минимальную мощность давления струи.

Обследование и лечение всех пациентов проводилось на базе стоматологической клиники «MOZART» (Ижевск).

Критерии включения пациентов в исследование:
- наличие у пациента хронического генерализованного пародонтита легкой степени тяжести;
- подписанное согласие на участие в исследовании;
- отсутствие выраженной сопутствующей соматической патологии;
- согласие использовать только представленные в исследовании средства гигиены;
- согласие регулярно проводить назначенные исследователем процедуры и соблюдать рекомендации.

Критерии исключения больных из дальнейшего исследования:
- аллергическая реакция на компоненты зубной пасты, выявленная в период исследования;
- использование других средств гигиены полости рта в период исследования;
- сопутствующая соматическая патология в стадии обострения;
- стадия обострения хронического генерализованного пародонтита;
- нежелание пациента участвовать в исследовании;
- беременность;
- прием различных лекарственных препаратов, которые влияют на уровень костной резорбции и гипертрофию десен.

Критерии невключения:
- возраст моложе 18 или старше 45 лет;
- наличие хронического генерализованного пародонтита средней и тяжелой степени тяжести;
- наличие рецессии десны;
- наличие злокачественных новообразований;
- сахарный диабет в стадии декомпенсации;
- наличие остеопороза и различных инфекционных заболеваний;
- отягощенный аллергологический анамнез.

Во время использования зубных паст всем пациентам проводили деконтаминацию пародонтальных карманов диодным лазером с длиной волны 810 нм. Лазерное воздействие осуществлялось в 5 посещений через день, по «царапающей» методике на мощности 0,5 Вт, режим CW, оптоволокно 400 мкм. Время воздействия 60 секунд на один пародонтальный карман.

Стоматологический статус пациентов определяли с помощью:
- Упрощенного индекса Грина—Вермильона (OHI-S, Green, Vermillion, 1964).
- Десневого индекса (GI, Loe, Silness, 1963).
- Папиллярно-маргинально-альвеолярного индекса (PMA, в модификации Parma, 1960).
- Индекса кровоточивости Мюллеману—Коуэллу (Muhlemann—Cowell, 1975).
- Активность воспаления в десне определяли с помощью теста кровоточивости десны при зондировании — Bleeding on Probing (BoP). Исходили из того, что увеличение зон кровоточивости десны — это признак утяжеления воспалительных заболеваний пародонта. При расчете индекса BoP отмечали наличие или отсутствие кровоточивости при зондировании десневой борозды, проводили подсчет числа (%) зон с симптомами кровотечения.
- Индекса PDI — Periodontal Disease Index (Ramfjord 1959, 1967).

Гемодинамику в тканях пародонта оценивали с помощью фотоплетизмографа по методу З.М. Сигала (1968) с компьютерным устройством. Датчик со световодом помещали на границе между прикрепленной десной и переходной складкой в области боковых резцов нижней челюсти, так как здесь представлены все звенья микроциркуляции пародонта, а также в области межзубных сосочков 3.1 и 4.1 зубов, где хорошо выражено капиллярное звено кровотока. Учитывали среднюю линейную систолическую скорость кровотока V_{as} (мм/с).

За 7—14 дней до начала исследования всем участникам была проведена профессиональная гигиеническая обработка полости рта с удалением мягких зубных отложений и наддесневого зубного камня, а также полирование зубов и пломб. Все исследуемые обучены правилам индивидуальной гигиены полости рта.

Стоматологической осмотр осуществлялся до, а также через 14 дней, 1 и 3 месяца после исследования.

При статистической обработке данных обработка вариационных рядов включала подсчет значений средних арифметических величин (M), стандартной ошибки (m), стандартного отклонения (σ). Частота признаков представлена с указанием стандартной ошибки для качественных признаков, стандартного отклонения для количественных признаков. Для сравнения средних величин количественных переменных использовали t-критерий Стьюдента. Достоверными считали различия между группами при вероятности ошибки менее 5% (p<0,05).

РЕЗУЛЬТАТЫ И ОБСУЖДЕНИЕ

Субъективные ощущения от применения обеих зубных паст были удовлетворительными. После применения зубной пасты «PresiDENT EXCLUSIVE при воспалении десен» (RDA 75) пациенты отмечали приятные вкусовые качества зубной пасты, ощущение свежести полости рта после использования. При опросе и анкетировании пациентов, использовавших зубную пасту на основе бикарбоната натрия с фторидом натрия (1450 ppm F), в 3% случаев отмечали дискомфорт при чистке зубов, раздражающее действие на слизистую оболочку полости рта. 1% пациентов отметил нарушение вкуса, проходящее спустя сутки. Ни один пациент не ощущал неприятный запах из полости рта в течение 12 часов.

Результаты анализа индексов PMA и Грина—Вермильона у пациентов обеих групп в динамике наблюдения

Таблица 1. Показатели индексов PMA и Грина—Вермильона у пациентов в динамике наблюдения

Table 1. PMA and Green-Vermilten indices in patients over time.

№	Период анализа показателей	I группа		II группа		t p PMA	t p Green—Vermillion
		PMA, %	Green—Vermillion (коды)	PMA, %	Green—Vermillion (коды)		
1	До исследования	26,7±2,4	1,88±0,4	26,7±2,2	1,89±0,4	0 p>0,05	0 p>0,05
2	14 дней	14,2±2,1	1,0±0,4	15,4±2,5	1,1±0,4	0,3 p>0,05	0,2 p>0,05
	t_{1-2} p_{1-2}	3,7 p<0,001	1,5 p>0,05	3,4 p<0,001	1,4 p>0,05		
3	1 месяц	6,8±2,7	0,8±0,4	8,3±2,2	1,0±0,3	0,4 p>0,05	0,4 p>0,05
	t_{1-3} p_{1-3}	5,5 p<0,001	1,9 p>0,05	5,9 p<0,001	1,8 p>0,05		
	t_{2-3} p_{2-3}	2,2 p<0,001	0,3 p>0,05	2,1 p<0,001	0,2 p>0,05		
4	3 месяца	1,7±1,9	0,5±0,4	1,9±1,6	0,7±0,5	0 p>0,05	0,3 p>0,05
	t_{1-4} p_{1-4}	8,1 p<0,001	2,4 p<0,001	9,1 p<0,001	2,0 p<0,001		
	t_{2-4} p_{2-4}	4,4 p<0,001	0,8 p>0,05	4,5 p<0,001	0,6 p>0,05		
	t_{3-4} p_{3-4}	1,5 p>0,05	0,5 p>0,05	2,3 p<0,001	0,5 p>0,05		

представлены в табл. 1. Из таблицы 1 следует, что на всем протяжении исследования показатели индексов PMA и Грина—Вермиллиона достоверно изменялись (p<0,001) во всех группах пациентов. До исследования пациенты имели идентичные исходные значения по представленным индексам в обеих группах (p>0,05). В обеих группах изменения цифровых значений наблюдались на всем периоде мониторинга плановых показателей индексов. Однако более выраженная динамика изменения цифровых показателей была у пациентов I группы, которые в процессе домашней гигиены использовали зубную пасту «PresiDENT EXCLUSIVE» при воспалении десен» (RDA 75). Так, через 14 дней значения индексов PMA и Грина—Вермильона между группами исследования отличались незначительно, но через 1 месяц прослеживалась достоверная разница. В I группе индекс PMA составил 6,8±2,7, а во II группе — 8,3±2,2 (p>0,05). Индекс Грина—Вермильона в I группе через 1 месяц имел значения 0,8±0,4 в сравнении со II группой исследования 1,0±0,3 (p>0,05). Спустя 3 месяца в I группе индекс PMA в среднем составил 1,7±1,9, а во II группе — 1,9±1,6 (p>0,05). Индекс Грина—Вермильона в группе, где применяли зубную пасту «PresiDENT EXCLUSIVE при воспалении десен» (RDA 75), — 0,5±0,4 и 0,7±0,5 во II группе соответственно (p>0,05).

Динамика изменения индекса GI в обеих группах представлена в табл. 2. Анализ данных табл. 2 показал, что в I и во II группах наблюдаются изменения по индексу GI. Наибольшая динамика изменения данного индекса прослеживается в I группе во все плановые периоды мониторинга индексных показателей. Анализ цифровых значений индекса GI показал наибольшую тенденцию к редукции у пациентов I группы. Так, в I группе он снизился в среднем в 10 раз, а во II группе — в 3,3 раза соответственно. При этом в обеих группах наблюдается динамика снижения значений индекса GI уже через 1 месяц в сравнении с исходными показателями, но достоверные значения замечены как в I, так и во II группе через 1 и 3 месяца исследования по сравнению с исходными значениями.

Динамика изменения индекса кровоточивости в обеих группах представлена в табл. 3. Изменения BoP в динамике наблюдения представлены в табл. 4.

При равных первоначальных значениях ИК и BoP спустя 90 дней использования исследуемых зубных паст положительные изменения индексных показателей отмечены в обеих группах. Так, цифровые значения через 3 месяца в среднем составили 0,5 в группе, где применяли зубную пасту «PresiDENT EXCLUSIVE при воспалении десен» (RDA 75) в сравнении с 0,9 в группе пациентов, использующих зубную пасту на основе бикарбоната натрия и фторида натрия (1450 ppm F). Динамика изменений значения BoP также более существенна в I группе, где

Таблица 2. Средняя оценка индекса GI в динамике наблюдения в обеих группах исследования

Table 2. Average GI index score over time in both study groups.

№	Период анализа показателей	Первая группа	Вторая группа	t p
1	Исходные данные	1,0±0,5	1,0±0,8	0 p>0,05
2	Через 14 дней	0,8±0,7	0,9±0,5	0,1 p>0,05
	t_{1-2} p_{1-2}	0,2 p>0,05	0,1 p>0,05	
3	Через 1 месяц	0,5±0,6	0,7±0,9	0,2 p>0,05
	t_{1-3} p_{1-3}	0,6 p>0,05	0,2 p>0,05	
	t_{2-3} p_{2-3}	0,5 p>0,05	0 p>0,05	
4	Через 3 месяца	0,1±0,4	0,3±0,6	0,3 p>0,05
	t_{1-4} p_{1-4}	1,4 p>0,05	0,7 p>0,05	
	t_{2-4} p_{2-4}	0,8 p>0,05	0,7 p>0,05	
	t_{3-4} p_{3-4}	0,5 p>0,05	0,3 p>0,05	

Таблица 3. Изменения индекса кровоточивости (в баллах) в группах исследования

Table 3. Changes in bleeding index (in points) across study groups.

	Индекс кровоточивости	I группа	II группа	p t
1	До лечения	2,0±0,04	2,0±0,03	0 >0,05
2	Через 14 дней	1,1±0,02	1,3±0,03	5,5 <0,001
	t_{1-2} p_{1-2}	20,1 <0,001	16,5 <0,001	
3	Через 1 месяц	0,9±0,03	0,9±0,04	0 >0,05
	t_{1-3} p_{1-3}	22,0 <0,001	22,0 <0,001	
	t_{2-3} p_{2-3}	5,5 <0,001	8,0 <0,001	
4	Через 3 месяца	0,5±0,02	0,9±0,02	14,1 <0,001
	t_{1-4} p_{1-4}	33,5 <0,001	30,5 <0,001	
	t_{2-4} p_{2-4}	21,2 <0,001	11,0 <0,001	
	t_{3-4} p_{3-4}	11,0 <0,001	0 >0,05	

Таблица 4. Изменения BoP (Bleeding on Probing) в группах исследования, %

Table 4. Changes BoP (Bleeding on Probing) across study groups, in %

	Индекс кровоточивости	I группа	II группа	p t
1	До лечения	43,2±0,3	42,3±0,3	1,9 >0,05
2	Через 14 дней	31,5±0,3	32,7±0,2	3,3 <0,001
	t_{1-2} p_{1-2}	27,5 <0,001	26,6 <0,001	
3	Через 1 месяц	26,6±0,2	28,4±0,3	5,0 <0,001
	t_{1-3} p_{1-3}	46,0 <0,001	32,7 <0,001	
	t_{2-3} p_{2-3}	13,5 <0,001	11,9 <0,001	
4	Через 3 месяца	20,1±0,3	22,7±0,2	7,2 <0,001
	t_{1-4} p_{1-4}	54,4 <0,001	54,3 <0,001	
	t_{2-4} p_{2-4}	26,8 <0,001	35,3 <0,001	
	t_{3-4} p_{3-4}	18,0 <0,001	15,8 <0,001	

цифровые значения через 3 месяца в среднем составили 20,1% (p<0,001), а во II группе 22,7% (p<0,001) соответственно, — вероятно, это связано с эффективностью лазерной методики деконтаминации пародонтальных карманов и с повышением уровня гигиены полости рта пациентов в целом, которые в равной степени мотивированы к результативной домашней гигиене полости рта, а также действием активных компонентов состава зубных паст.

В результате исследования обнаружено, что при деконтаминации пародонтальных карманов системная мотивированная чистка зубов в домашних условиях повышает микроциркуляцию в тканях пародонта уже в ближайшие сроки (спустя 2 недели), сохраняя стабильную гемодинамику на протяжении 3 месяцев наблюдения.

Учитывая, что средняя систолическая скорость кровотока является линейной функцией и коррелирует с тяжестью воспаления в тканях пародонта, именно этот показатель был проанализирован отдельно (табл. 5).

Из табл. 5 следует, что в I группе исследования после лечения систолическая скорость кровотока в десневых сосочках незначительно снизилась, спустя 14 дней она существенно возросла в области переходной складки, спустя 1 месяц увеличение средней систолической скорости кровотока было отмечено как в области переходной складки, так и в области межзубных сосочков, а спустя 3 месяца выявлено значительное усиление кровотока по средней систолической скорости по сравнению с исходными данными. В II группе сравнения, где применяли диодный лазер для обработки пародонтальных карманов и зубную пасту на основе бикарбоната натрия и фторида натрия (1450 ppm F), спустя 1 месяц после лечения отмечено снижение систолической скорости кровотока в десневых сосочках, спустя 3 месяца произошло незначительное увеличение кровотока.

Из полученных данных видно, что после терапевтического лазерного воздействия и качественной, системной, мотивированной домашней гигиены, независимо от зубной пасты, в первую неделю наблюдения в тканях пародонта кровоток замедляется в капиллярном русле (область межзубных сосочков), затем кровоток увеличивается и в основных в более крупных сосудах, артериолах (в области переходной складки). Гемодинамика по средней систолической скорости усиливается во всех участках пародонта, но в большей степени от воздействия светодиодного лазера и применения зубной пасты «PresiDENT EXCLUSIVE при воспалении десен» (RDA 75) в течение 3 месяцев.

Динамика изменения анализируемого показателя PDI у пациентов I и II групп исследования представлена в табл. 6.

Из табл. 6 следует, что у пациентов I и II групп исследования с хроническим генерализованным пародонтитом легкой степени тяжести индекс Рамфьерда (PDI) после 14 дней сочетанного применения лазерного воздействия и зубных паст значительно не изменился (p>0,05). Уменьшение индекса Рамфьерда (PDI) у пациентов I группы с хроническим генерализованным пародонтитом легкой степени тяжести наблюдалось в среднем на 0,3 мм от исходных значений, но не было достоверным (p>0,05), а у II группы — на 0,1 мм (p>0,05).

Так, через 1 месяц в I группе глубина пародонтальных карманов уменьшилась в среднем на 0,7 мм (p>0,05), а во II группе — на 0,4 мм (p>0,05), а спустя 3 месяца — на 1,0 мм (p<0,001) и на 0,8 мм во II группе

Таблица 5. Динамика линейной систолической скорости кровотока в тканях пародонта у пациентов обеих групп в динамике наблюдения, мм/с

Table 5. Linear systolic blood flow velocity in periodontal tissues in patients in both groups over time, mm/s

№	Этап наблюдения	Группы наблюдения			
		I группа		II группа	
		Переходная складка	Десневой сосочек	Переходная складка	Десневой сосочек
1	Исходные данные	9,95±0,24	11,05±0,15	9,90±0,22	11,02±0,14
2	Через 14 дней	11,4±0,36	11,0±0,19	10,45±0,30	11,05±0,17
	t_{1-2} p_{1-2}	3,3 <0,001	0,2 >0,05	1,5 >0,05	0,1 >0,05
3	Через 1 месяц	12,05±0,22	11,86±0,31	11,32±0,26	10,12±0,23
	t_{1-3} p_{1-3}	6,4 <0,001	2,3 <0,001	4,1 <0,001	3,3 <0,001
	t_{2-3} p_{2-3}	1,5 >0,05	2,3 <0,001	2,1 <0,001	3,2 <0,001
4	Через 3 месяца	12,07±0,36	12,02±0,28	11,86±0,41	10,34±0,24
	t_{1-4} p_{1-4}	4,9 <0,001	3,0 <0,001	4,2 <0,001	2,4 <0,001
	t_{2-4} p_{2-4}	1,3 >0,05	3,0 <0,001	2,7 <0,001	2,4 <0,001
	t_{3-4} p_{3-4}	0 >0,05	0,3 >0,05	1,1 >0,05	0,6 >0,05

Таблица 6. Динамика изменения показателя PDI у пациентов обеих групп, мм

Table 6. PDI changes in patients in both groups, mm

№	Период анализа показателей	I группа	II группа	t p
1	Исходные данные	3,7±0,3	3,6±0,4	0,2 >0,05
2	Через 14 дней	3,4±0,2	3,5±0,3	0,2 >0,05
	t_{1-2} p_{1-2}	0,8 >0,05	0,2 >0,05	
3	Через 1 месяц	3,0±0,3	3,2±0,3	0,4 >0,05
	t_{1-3} p_{1-3}	1,6 >0,05	0,8 >0,05	
	t_{2-3} p_{2-3}	1,1 >0,05	0,7 >0,05	
4	Через 3 месяца	2,7±0,4	2,8±0,4	0,2 >0,05
	t_{1-4} p_{1-4}	2,1 <0,001	1,4 >0,05	
	t_{2-4} p_{2-4}	1,5 >0,05	1,4 >0,05	
	t_{3-4} p_{3-4}	0,6 >0,05	0,8 >0,05	

соответственно (p>0,05). Таким образом, наибольшая положительная динамика изменений в изучаемых показателях и более эффективный противовоспалительный эффект от применения диодного лазера и зубной пасты наблюдался в I группе пациентов.

ЗАКЛЮЧЕНИЕ

Результаты проведенного исследования показали, что эффективность комплексного лечения хронического генерализованного пародонтита легкой степени при сочетанном применении деконтаминации пародонтальных карманов диодным лазером и правильно подобранных зубных паст дают стабильный эффективный лечебный результат.

Показатели, полученные в результате исследования, говорят о положительных субъективных ощущениях пациентов обеих групп от применяемых средств гигиены полости рта, о положительной динамике в фиксируемых клинических индексах. Наибольшая динамика отмечалась у пациентов I группы, использовавших зубную пасту «PRESIDNT EXCLUSIVE при воспалении десен» (RDA 75), — у ниxx отмечено существенное улучшение гигиенического состояния полости рта. В I группе пациентов наблюдается наибольшая редукция цифровых показателей гигиенических и пародонтальных индексов, а также изменение глубины пародонтальных карманов. При равных первоначальных значениях ИК и BoP спустя 90 дней использования исследуемых зубных паст положительные изменения индексных показателей отмечены в обеих группах, но наиболее выраженно у пациентов I группы. Так, цифровые значения через 3 месяца составили в среднем 0,5 в группе, где применяли зубную пасту «PresiDENT EXCLUSIVE при воспалении десен» (RDA 75) в сравнении с 0,9 в группе пациентов, использующих зубную пасту на основе бикарбоната натрия и фторида натрия (p<0,001). Динамика изменений значения BoP также более существенна в I группе, где цифровые значения через 3 месяца составили в среднем 20,1%, а во II группе — 22,7% соответственно. Динамика изменения систолической скорости кровотока показала, что после терапевтического лазерного воздействия и качественной, системной, мотивированной домашней гигиены, независимо от зубной пасты, в первую неделю наблюдения в тканях пародонта кровоток замедляется в капиллярном русле (область межзубных сосочков), затем кровоток увеличивается и в основных более крупных сосудах, артериолах (в области переходной складки). Гемодинамика по средней систолической скорости усиливается во всех участках пародонта, но в большей степени от воздействия светодиодного лазера и применения зубной пасты «PresiDENT EXCLUSIVE при воспалении десен» (RDA 75) в течение 3 месяцев.

Поступила/Received: 09.06.2026
Принята в печать/Accepted: 03.08.2026

ЛИТЕРАТУРА:

1. **Моисеева Н.С., Кунин А.А.** Клиническая оценка эффективности применения лечебно-профилактических средств в комплексной профилактике заболеваний пародонта. — *Пародонтология*. — 2018; 1 (86): 19—21.
2. **Григорович Э.Ш.** Хронический генерализованный пародонтит: клинико-морфологические и молекулярно-генетические основы гетерогенности заболевания, обоснование прогноза и персонификация терапии: дис. … д.м.н. — М., 2016. — 327 с.
3. **Амхадова М.А., Гаража С.Н., Хубаев З.С.С., Гришилова Е.Н., Хачатуров С.С., Ильина Е.Е., Хубаев Т.С.С.** Эффективность комплексной терапии хронического генерализованного пародонтита. — *Российский стоматологический журнал*. — 2019; 1: 7—9. eLibrary ID: 38537715
4. **Balaji T.M., Vasanthi H.R., Rao S.R.** Gingival, plasma and salivary levels of melatonin in periodontally healthy individuals and chronic periodontitis patients: a pilot study. — *J Clin Diagn Res*. — 2015; 9 (3): ZC23—5. PMID: 25954699
5. **Мамедов Р.М., Садыгова Н.Н., Ибрагимова Л.К.** Оптимизация методов профилактики и лечения воспалительных заболеваний пародонта. — *Проблемы стоматологии*. — 2019; 2: 114—121. eLibrary ID: 39165973
6. **Галиуллина Э.Ф.** Современные представления о роли свободнорадикальных процессов как одного из пусковых патогенетических механизмов развития заболеваний пародонта. — *Проблемы стоматологии*. — 2017; 1: 25—30. eLibrary ID: 29256717
7. **Максимова О.П.** Роль препарата «Холисал» в комплексном лечении заболеваний пародонта и слизистой оболочки рта. — *Клиническая стоматология*. — 2018; 2 (86): 46—49. eLibrary ID: 35154629
8. **Costalonga M., Herzberg M.C.** The oral microbiome and the immunobiology of periodontal disease and caries. — *Immunol Lett*. — 2014; 162 (2 Pt A): 22—38. PMID: 25447398

REFERENCES:

1. **Moiseeva N.S., Kunin A.A.** The clinical effectiveness of the therapeutic and prophylactic agent's use in complex prevention of periodontal diseases. *Parodontologiya*. 2018; 1 (86): 19—21 (In Russian).
2. **Grigorovich E.Sh.** Chronic generalized periodontitis: clinical and morphological and molecular and genetic foundations of the disease heterogeneity, justification of the forecast, and personalization of therapy: dissertation. Moscow, 2016. 327 p. (In Russian).
3. **Amhadova M.A., Garazha S.N., Hubaev Z.S.S., Grishilova E.N., Hachaturov S.S., Il'ina E.E., Hubaev T.S.S.** The efficiency of complex therapy of chronic generalized periodontitis. *Russian Journal of Dentistry*. 2019; 1: 7—9 (In Russian)]. DOI: 10.18821/1728-2802-2019-23-1-7-9
4. **Balaji T.M., Vasanthi H.R., Rao S.R.** Gingival, plasma and salivary levels of melatonin in periodontally healthy individuals and chronic periodontitis patients: a pilot study. *J Clin Diagn Res*. 2015; 9 (3): ZC23—5. PMID: 25954699
5. **Mamedov R., Sadigova N., Ibrahimova L.** Optimization of methods for the prevention and treatment of inflammatory periodontal diseases. *Actual Problems in Dentistry*. 2019; 2: 114—121 (In Russian)]. DOI: 10.18481/2077-7566-2019-15-2-114-121
6. **Galiullina E.F.** Modern views on the role of free radical processes as a pathogenetic mechanism triggering periodontal diseases (a review). *Actual Problems in Dentistry*. 2017; 1: 25—30 (In Russian). eLibrary ID: 29256717
7. **Maksimova O.P.** The role of the drug "Cholisal" in complex treatment of periodontal disease and oral mucosa. *Clinical Dentistry (Russia)*. 2018; 2 (86): 46—49 (In Russian)]. DOI: 10.37988/1811-153X_2018_2_46
8. **Costalonga M., Herzberg M.C.** The oral microbiome and the immunobiology of periodontal disease and caries. *Immunol Lett*. 2014; 162 (2 Pt A): 22—38. PMID: 25447398

9. **Kraivaphan P., Amornchat C.** Comparative clinical efficacy of three toothpastes in the control of supragingival calculus formation. — *Eur J Dent*. — 2017; 11 (1): 94—98. PMID: 28435373
10. **Lamont R.J., Koo H., Hajishengallis G.** The oral microbiota: dynamic communities and host interactions. — *Nat Rev Microbiol*. — 2018; 16 (12): 745—759. PMID: 30301974
11. **Успенская О.А., Никуличева Л.Я., Шевченко Е.А., Клочкова В.Е.** Оценка эффективности полировочных паст, применяемых при отбеливании зубов. — *Эндодонтия Today*. — 2024; 1: 86—92. eLibrary ID: 68959279
12. **Suriamah N., Lessang R., Kemal Y.** Effectiveness of toothpaste containing propolis, tea tree oil, and sodium monofluorophosphate against plaque and gingivitis. — *International Journal of Applied Pharmaceutics*. — 2019; 11 (special 1): 114—115.
13. **Гаража Н.Н., Ильина Е.Е., Гаража С.Н., Хубаева Ф.С., Гришилова Е.Н., Некрасова Е.Ф., Хубаев Т.С., Хачатуров С.С.** Неинвазивные методы лечения гингивита и пародонтита легкой степени тяжести. — *Российский стоматологический журнал*. — 2020; 1: 61—64. eLibrary ID: 42605792
14. **Александров М.Т., Маргарян Э.Г.** Применение лазерных технологий в клинике терапевтической стоматологии (обоснование, возможности, перспективы). — *Российская стоматология*. — 2017; 3: 31—36. eLibrary ID: 30558639
15. **Блашкова С.Л., Крикун Е.В., Караков К.Г., Блашкова Ю.В., Ванченко Н.Б., Абдулахова Д.А., Хачатурян Э.Э.** Влияние диодного лазера на динамику клинических показателей у пациентов с эндо-пародонтальными поражениями. — *Медицинский вестник Северного Кавказа*. — 2020; 1: 125—126. eLibrary ID: 42903681
16. **Любомирский Г.Б.** Клинико-функциональные показатели состояния пародонта у пациентов с хроническим генерализованным пародонтитом в динамике лазертерапии. — *Российская стоматология*. — 2020; 2: 3—11. eLibrary ID: 42926970
17. **Любомирский Г.Б.** Анализ функциональных показателей состояния пародонта у пациентов с хроническим генерализованным пародонтитом в динамике лазеротерапии. — *Аспирантский вестник Поволжья*. — 2018; 5—6: 152—161. eLibrary ID: 37266765

9. **Kraivaphan P., Amornchat C.** Comparative clinical efficacy of three toothpastes in the control of supragingival calculus formation. *Eur J Dent*. 2017; 11 (1): 94—98. PMID: 28435373
10. **Lamont R.J., Koo H., Hajishengallis G.** The oral microbiota: dynamic communities and host interactions. *Nat Rev Microbiol*. 2018; 16 (12): 745—759. PMID: 30301974
11. **Uspenskaya O.A., Nikulicheva L.Ya., Shevchenko E.A., Klochkova V.E.** Evaluation of the effectiveness of polishing pastes used in teeth whitening. *Endodontics Today*. 2024; 1: 86—92 (In Russian). DOI: 10.36377/ET-0002
12. **Suriamah N., Lessang R., Kemal Y.** Effectiveness of toothpaste containing propolis, tea tree oil, and sodium monofluorophosphate against plaque and gingivitis. *International Journal of Applied Pharmaceutics*. 2019; 11 (special 1): 114—115.
13. **Garazha N.N., Ilina E.E., Garazha S.N., Khubayeva F.S., Grishilova E.N., Nekrasova E.F., Khubayev T.S., Khachaturov S.S.** Non-invasive methods for the treatment of gingivitis and periodontitis MILD severity. *Russian Journal of Dentistry*. 2020; 1: 61—64 (In Russian)]. DOI: 10.18821/1728-2802-2020-24-1-61-64
14. **Alexandrov M.T., Margaryan E.G.** Laser technique application in therapeutic dentistry in clinic (rationale, possibilities, perspectives). *Russian Stomatology*. 2017; 3: 31—36 (In Russian)]. DOI: 10.17116/rosstomat201710331-36
15. **Blashkova S.L., Krikun E.V., Karakov K.G., Blashkova Ju.V., Vanchenko N.B., Abdulakhova D.A., Khachaturyan E.E.** The effect of a diode laser on the dynamics of the clinical parameters in patients with endo-periodontal lesions. *Medical News of North Caucasus*. 2020; 1: 125—126 (In Russian). DOI: 10.14300/mnnc.2020.15031
16. **Lyubomirsky G.B.** Clinical and functional indicators of the state of parodont in patients with chronic generalized parodontitis in the dynamics of laserotherapy. *Russian Stomatology*. 2020; 2: 3—11 (In Russian). DOI: 10.17116/rosstomat2020130213
17. **Lubomirsky G.B.** Analysis of the functional indicators of the state of parodont in patients with chronic generalized parodontitis in the time profile of laserotherapy. *Aspirantskiy Vestnik Povolzhiya*. 2018; 5—6: 152—161 (In Russian). eLibrary ID: 37266765

PRESIDENT®

РЕКЛАМА

зубная паста **EXCLUSIVE**

ПРИ ВОСПАЛЕНИИ ДЁСЕН 75 RDA

В ТЕЧЕНИЕ 12 ЧАСОВ* СВЕЖЕСТЬ ДЫХАНИЯ

В 10 РАЗ УМЕНЬШАЕТ ВОСПАЛЕНИЯ ДЁСЕН

СПОСОБСТВУЕТ УМЕНЬШЕНИЮ ПАРОДОНТАЛЬНЫХ КАРМАНОВ**

presi-dent.ru

presi_dent_ru

presi_dent_profi

president_profi

*Согласно клиническому исследованию «ЭФФЕКТИВНОСТИ ПРИМЕНЕНИЯ ЗУБНОЙ ПАСТЫ «PRESIDENT EXCLUSIVE при воспалении дёсен» (RDA 75) У ПАЦИЕНТОВ С ХРОНИЧЕСКИМ ПАРОДОНТОМ ЛЕГКОЙ СТЕПЕНИ ТЯЖЕСТИ ПОСЛЕ ЛАЗЕРНОЙ ДЕКОНТАМИНАЦИИ ПАРОДОНТАЛЬНЫХ КАРМАНОВ», Любомирский Г.Б., 2025 г. на группе 60 пациентов (18-45 лет) с хроническим генерализованным пародонтитом лёгкой степени тяжести, 3 месяца наблюдения

DOI: 10.37988/1811-153X_2026_3_60

Clinicopathological features and associated risk factors of oral cancer in a high-risk population

F. Musaie [1],
6th year dentistry student
H. Fakhimi Rezaei [2],
dentist at the Faculty of Dentistry
Z. Pourtaghi [3],
dentist at the Faculty of Dentistry
M.H. Aliasgharzadeh [1],
dentist at the Faculty of Dentistry
N. Azimi [4],
postgraduate student of Dentofacial Deformities Research Center at Research Institute for Dental Sciences
S.M. Ziaei [3],
dentist at the Faculty of Dentistry
S. Rajaei [5],
dentist at the Faculty of Dentistry
Z. Jabbari [3],
postgraduate student of Department of Oral and Maxillofacial Surgery
F. Rasouli [3],
postgraduate student of Faculty of Dentistry
N. Deravi [4],
postgraduate student of School of Medicine
M.A. Anar [6],
postgraduate student of College of Medicine
H. Malekpour [7],
postgraduate student of Faculty of Dentistry

[1] Islamic Azad University, 14166-34793, Tehran, Iran
[2] Nakhchivan State University, AZ7012, Nakhchivan, Azerbaijan
[3] Hamadan University of Medical Sciences, 65178-38636, Hamadan, Iran
[4] Shahid Beheshti University of Medical Sciences, 19839-63113, Tehran, Iran
[5] Yazd University of Medical Sciences, 89169-78477, Yazd, Iran
[6] University of Arizona, AZ 85724-5035, Tucson, USA
[7] Urmia University of Medical Sciences, 57147-83734, Urmia, Iran

Abstract. Oral squamous cell carcinoma (OSCC) is a leading cause of mortality among head and neck cancers. Despite extensive research efforts, the interplay of demographic, socioeconomic, and behavioral risk factors in high-risk populations is not yet fully understood. **This study aimed** to comprehensively investigate the clinicopathological features and associated risk factors of oral cancer, specifically focusing on identifying and quantifying site-specific cancer risks within a high-risk population. **Materials and methods.** A cross-sectional study was conducted on 186 patients with OSCC in Karachi (Pakistan) with a mean age of 47.6±12.1 years. It utilized a robust methodology combining institutional records and the Dryad Digital Repository. Data collection involved a comprehensive structured questionnaire capturing sociodemographic, clinical, and behavioral variables. Tumor staging followed the American Joint Committee on Cancer (AJCC) 8th Edition criteria, with sophisticated depth of invasion classification and meticulous statistical analysis. **Results.** Demographic analysis revealed that 22.6% were current smokers. The study found four significant risk factors for buccal cavity cancer: male gender (2.5-fold increased risk), primary education level (2.9-fold increased risk), employment status (2.7-fold increased risk), and Gutka chewing (5.3-fold increased risk). Tumor distribution showed 68.8% located in buccal mucosa, with Gutka emerging as the most prevalent chewing tobacco product (14% of participants). **Conclusions.** The study provides insights into the complex etiology of OSCC, highlighting the interplay between socioeconomic factors and cancer development. The findings underscore the need for targeted prevention strategies among high-risk populations.

Key words: oral squamous cell carcinoma, OSCC, risk factors, epidemiology, buccal cavity, chewing habits, socioeconomic determinants

FOR CITATION:

Musaie F., Fakhimi Rezaei H., Pourtaghi Z., Aliasgharzadeh M.H., Azimi N., Ziaei S.M., Rajaei S., Jabbari Z., Rasouli F., Deravi N., Anar M.A., Malekpour H. Clinicopathological features and associated risk factors of oral cancer in a high-risk population. *Clinical Dentistry (Russia)*. 2026; 29 (3): 60—67. DOI: 10.37988/1811-153X_2026_3_60

Клинико-патологические особенности и сопутствующие факторы риска рака полости рта у населения группы риска

Ф. Мусаие [1],
студент IV курса стоматологического факультета
Х. Фахими Резаи [2],
стоматолог факультета стоматологии
З. Пуртаги [3],
стоматолог факультета стоматологии
М.Х. Алиасгарзаде [1],
стоматолог факультета стоматологии
Н. Азими [4],
аспирант Центра исследований зубочелюстно-лицевых деформаций при НИИ стоматологии

Реферат. Плоскоклеточный рак полости рта (ПРПР) — одна из основных причин смертности среди онкологических заболеваний головы и шеи. Несмотря на обширные научные исследования, взаимосвязь демографических, социально-экономических и поведенческих факторов риска в группах высокого риска до сих пор не до конца изучена. **Цель исследования** — всестороннее изучение клинико-патологических особенностей и сопутствующих факторов риска рака полости рта с особым акцентом на выявлении и количественной оценке риска развития

С.М. Зиаеи [3],
стоматолог факультета стоматологии
С. Раджаеи [5],
стоматолог факультета стоматологии
З. Джаббари [3],
аспирант кафедры челюстно-лицевой хирургии
Ф. Расули [3],
аспирант факультета стоматологии
Н. Дерави [4],
аспирант медицинского факультета
М.А. Анар [6],
аспирант медицинского колледжа
Х. Малекпур [7],
аспирант факультета стоматологии

[1] Исламский университет «Азад», 14166-34793, Тегеран, Иран
[2] Нахичеванский государственный университет, AZ7012, Нахичевань, Азербайджан
[3] Хамаданский медицинский университет, 65178-38636, Хамадан, Иран
[4] Медицинский университет им. мученника Бехешти, 19839-63113, Тегеран, Иран
[5] Яздский университет медицинских наук, 89169-78477, Язд, Иран
[6] Университет Аризоны, AZ 85724-5035, Тусон, США
[7] Урмийский университет медицинских наук, 57147-83734, Урмия, Иран

рака в конкретных локализациях в группе высокого риска. **Материалы и методы.** В Карачи (Пакистан) было проведено перекрестное исследование 186 пациентов с ПРПР, средний возраст которых составил 47,6±12,1 года. В ходе исследования использовалась надежная методология, сочетающая данные медицинских учреждений и цифрового репозитория Dryad. Сбор данных включал заполнение комплексного структурированного вопросника, охватывающего социально-демографические, клинические и поведенческие переменные. Определение стадии опухоли осуществлялось в соответствии с критериями 8-го издания Американского объединенного комитета по раку (AJCC) с использованием усовершенствованной классификации глубины инвазии и тщательного статистического анализа. **Результаты.** Демографический анализ показал, что 22,6% участников были курильщиками. В ходе исследования было выявлено четыре значимых фактора риска развития рака щечной полости: мужской пол (риск повышен в 2,5 раза), начальное образование (риск повышен в 2,9 раза), отсутствие работы (риск повышен в 2,7 раза) и употребление жевательного табака «гутка» (риск повышен в 5,3 раза). Распределение опухолей показало, что 68,8% из них располагались на слизистой оболочке щеки, при этом «гутка» оказалась наиболее распространенным продуктом для жевания табака (14% участников). **Заключение.** Исследование дает представление о сложной этиологии ПРПР, подчеркивая взаимосвязь между социально-экономическими факторами и развитием рака. Полученные данные подчеркивают необходимость внедрения целенаправленных стратегий профилактики среди групп высокого риска.

Ключевые слова: плоскоклеточный рак полости рта, ПРПР, факторы риска, эпидемиология, щечная полость, привычки жевания, социально-экономические детерминанты

ДЛЯ ЦИТИРОВАНИЯ:

Musaie F., Fakhimi Rezaei H., Pourtaghi Z., Aliasgharzadeh M.H., Azimi N., Ziaei S.M., Rajaei S., Jabbari Z., Rasouli F., Deravi N., Anar M.A., Malekpour H. Clinicopathological features and associated risk factors of oral cancer in a high-risk population. — *Клиническая стоматология*. — 2026; 29 (3): 60—67. DOI: 10.37988/1811-153X_2026_3_60

INTRODUCTION

Oral cancer, specifically oral squamous cell carcinoma (OSCC), represents a significant health burden globally, particularly affecting certain high-risk groups. OSCC is the most common type of head and neck cancer with an annual mortality rate of 40–50%, and the problem is expected to nearly double in developing countries by 2030 [1].

A critical aspect is the clinicopathological, pathogenic, and evolutionary characteristics of OSCC concerning its various primary sites. The occurrence of oral cancer is affected by several risk factors, such as tobacco use, areca nut, betel quid chewing, alcohol consumption, and infection with high-risk human papillomaviruses (HPVs) [2]. OSCC has the highest prevalence within the head and neck squamous cell carcinoma (HNSCC) category, ranking as the 11th most common cancer globally in 2012 and the 18th in 2018. The overall global decline in the prevalence of OSCC is associated with reduced chewing habits and geographic variations. Nevertheless, it continues to be the most common cancer in South Asia, South Central Asia, and the Pacific Islands, particularly Papua New Guinea, which has the highest incidence rate worldwide for both sexes [3]. Socioeconomic factors, like low educational levels and low monthly income, worsen the risk, as they are linked to a higher prevalence of risky habits and delayed diagnosis [4]. Recent studies in Europe and globally have shown an increase in the incidence of OSCC among younger adults, including females, even those without a history of tobacco or alcohol use [5]. Moreover, evidence indicates a significant burden of Human Papillomavirus (HPV)-related OSCC, particularly in North America, Northern Europe, and Oceania. This suggests varying trends across different continents [6].

Differences have also been observed based on gender and various age groups. OSCC mainly occurs in males between their 50s and 80s, with studies indicating that men are more commonly affected by this lesion than women. Older adults are considered at the highest risk for developing OSCC [7, 8].

Additionally, certain clinicopathological data have been associated with the location of the lesion. The majority of these tumors originate from the epithelial cells in the mouth, oropharynx, larynx, or hypopharynx [9]. Oropharyngeal tumors affect the base of the tongue, palatine tonsils, soft palate, and adenoids. Among sites affected by oral cancer, the tongue and buccal cavity are the most common, followed by those of the lip and palate [10].

OSCC typically shows ulcers, exophytic tumors, or patches of erythroplakia or leukoplakia. The prognosis of OSCC depends on the stage and location of the tumor, and overall health status of the patient [11]. The 5-year survival rate in individuals with early-stage OSCC is about 80–90%, while that with advanced-stage OSCC it is around 30–50% [12].

Epidemiological studies are essential for understanding the prevalence, demographic patterns, and incidence of cancer, besides pinpointing the risk factors for different types. On the other hand, such studies will be useful in assessing the effectiveness of follow-up and preventive measures against cancer. The purpose of this study is to investigate the clinicopathological features and associated risk factors of oral cancer in a high-risk population, with the view to further understanding of the disease and informing targeted prevention and treatment.

MATERIALS AND METHODS

This cross-sectional study was carried out to identify the clinicopathological characteristics of OSCC patients in Karachi (Pakistan). The current research benefited from a rich dataset derived from both institutional records and the Dryad Digital Repository, adding greater methodological strength and data transparency to the study. The research cohort consisted of 186 patients diagnosed with OSCC in 2017, selected through an intensive sampling methodology. Sample size calculation was was based on comprehensive statistical assumptions: 80% statistical power, 0.05 significance level, odds ratio (OR) of 2, and expecting 30% of the proportion of oral cancer patients without chewing habits.

Data collection

Data were collected systematically from patients through various means. Initial patient lists containing medical record numbers, contact information, tumor locations, and surgical dates were provided by the Department of Health Information Management Services of the Aga Khan University Hospital (Karachi, Pakistan). Detailed pathology reports were thoroughly reviewed to enable the precise extraction of information regarding tumor stage, grade, and anatomical site.

Sociodemographic and clinical variable assessment

A structured questionnaire with a meticulous design allowed for direct data collection from the patients. The variables to be captured comprehensively included age, gender, marital status, geographic location, educational background, occupational details, socioeconomic status, chewing habits, family cancer history, frequency of chewing substance, and type of chewing substance.

Operational definitions and categorizations

Several key variables received nuanced operational definitions. Occupation was categorized into labor (skilled/unskilled manual work), business enterprises (vendors to factory owners), and office/desk work. Income stratification followed World Bank classification, defining low-income as earnings below $1.90 daily [13, 14]. “Chewers” were defined as individuals consuming any substance for a minimum of six months to one year.

Chewing and smoking habit classification

Chewing substance consumption was quantified by frequency: 1–5 times, 6–20 times, and over 20 times daily [15, 16]. Smoking habits were classified based on duration and intensity: casual smokers (less than 5 cigarettes daily) and heavy smokers [17], further subdivided into those consuming up to one pack or exceeding one pack per day.

Description of chewing products

Gutka is a commercially prepared smokeless tobacco mixture that typically contains finely chopped tobacco, areca nut, slaked lime and various flavoring agents, and is consumed as a quid placed in the buccal cavity for prolonged periods. **Pan** (betel quid) usually consists of areca nut, lime and condiments wrapped in a betel leaf, with or without added tobacco, and is chewed repeatedly throughout the day in many South Asian communities. **Naswar** is a moist, powdered smokeless tobacco product prepared from tobacco, lime and other additives; it is commonly placed between the cheek and gum or inhaled and is widely used in Pakistan and neighboring regions. **Mawa** is a regional smokeless preparation composed of shredded areca nut mixed with tobacco and flavoring agents, chewed as a quid in a manner similar to gutka. **Chalia** refers to preparations based primarily on areca nut chips combined with lime and sweet or spicy condiments, sometimes mixed with tobacco, and used as a chewable habit in South Asian populations.

Tumor staging and classification

In this study, tumor staging and classification were performed by following an integrated and comprehensive approach based on the American Joint Committee on Cancer 8th Edition criteria. This reflected the complex methodological strategy for tumor characterization along several dimensions to create a comprehensive and accurate picture of OSCC pathology.

The tumor sites were then thoroughly classified into two main categories, namely, buccal and non-buccal. In the non-buccal category, it included lips, tongue, palate, and the retromolar trigone. Such a detailed classification allows a more refined analysis of the distribution of the tumor and its possible site-specific characteristics.

Staging proceeded in a stepwise manner based on tumor progression and metastatic potential. First, tumors were divided into two major groups: early (I–II) and late (III–IV) stages. An early-stage tumor was considered to be a localized lesion confined to its original site of origin, whereas a late-stage tumor had significant local extension or regional lymph node metastasis.

A very innovative feature of this classification methodology was the introduction of the depth of invasion (DOI) approach. This classified in a more detailed fashion than the usual size measurements and included tumor thickness, infiltrative characteristics, and metastatic potential. The DOI classification provided a more nuanced understanding of tumor behavior:

1) T1 — Tumors with a maximum thickness of 2 cm and a DOI less than 5 mm;
2) T2 — Tumors with DOI between 5–10 mm;
3) T3 — Tumors exceeding 4 cm with a DOI of 10 mm;
4) T4 — Any tumor with a DOI greater than 10 mm, regardless of overall tumor size.

The assessment of the nodal status further enhanced the precision of staging, which ranged from N0 (no regional lymph node metastasis) to N3 (extensive nodal involvement), taking into consideration the size of the nodes, location, and presence of extra-nodal extension. This was a comprehensive approach that allowed detailed evaluation for possible metastatic spread.

Metastasis classification was given in a binary system: M0, no distant metastasis; M1, distant metastatic spread confirmed. This classification yielded very important information regarding prognosis and possible lines of treatment [18].

Statistical analysis

Descriptive analyses provided frequency tables for psychosocial factors. Univariate and multivariate logistic regression models yielded the ORs along with 95% Confidence Intervals (CIs), with tumor site, chewing habits, and tumor stage as dependent variables. Crucially, all the statistical models contained age and gender adjustments to allow further detailed interpretation of the relationships between demographic factors, chewing habits, and OSCC characteristics. A two-sided significance level of $p<0.05$ was established for statistical interpretation.

RESULTS

Demographic and clinical characteristics

The mean age was 47.6±12.1 years. Regarding smoking habits, 22.6% of participants were current smokers, while 77.4% were non-smokers (Table 1). The mean age of smokers was 49.39±12.17 years, whereas the mean age of non-smokers was 47.12±12.18 years. 68.8% of tumors were located in the buccal mucosa, while 31.2% were in the non-buccal mucosa (Table 1).

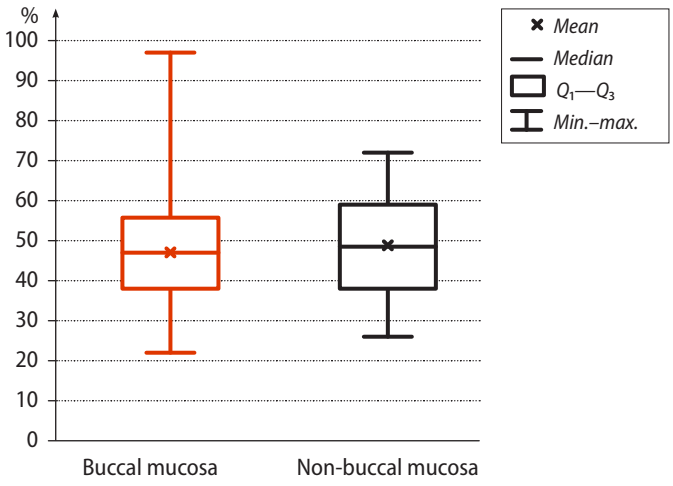

Fig. 1. Distribution of patient age across tumor sites in a high-risk population

Table 1. Demographic and clinical characteristics

Characteristic	Abs.	%
Tobacco consumption		
Smoking	42	22.6
Smokeless	144	77.4
Site of tumor in oral cavity		
Non-buccal mucosa	58	31.2
Buccal mucosa	128	68.8
Type of chewing tobacco used		
Gutka	26	14.0
Pan	21	11.3
Chalia	18	9.7
Pan & Tobacco	18	9.7
Pan & Gutka	16	8.6
Pan & Chalia	14	7.5
Pan, Gutka & Chalia	6	3.2
Naswar	4	2.2
Tobacco	4	2.2
Gutka, Chalia & Tobacco	3	1.6
Gutka & Naswar	3	1.6
Gutka & Mawa	2	1.1
Pan, Chalia & Naswar	2	1.1
Pan, Gutka & Tobacco	2	1.1
Mawa	1	0.5
Gutka & Tobacco	1	0.5
Chalia & Tobacco	1	0.5
Pan, Chalia & Tobacco	1	0.5
Mawa & Tobacco	1	0.5

This boxplot on fig. 1 illustrates the age distribution associated with each tumor site reported in the study cohort. Median ages and interquartile ranges appear comparable across tumor locations, with no statistically significant differences observed (Kruskal–Wallis $H=0.86$, $p=0.35$). These findings suggest that tumor site localization is not strongly age-dependent in this population.

Table 2 displays the proportion of individuals reporting use of various tobacco products within each tumor site category. Notably, the buccal mucosa site shows elevated proportions of Gutka and smoked tobacco use compared to other anatomical locations, suggesting possible site-specific exposure patterns in this high-risk population.

Table 2. Site-specific proportions of tobacco product use across buccal and non-buccal tumor locations

Tobacco product	Tumor site			
	Buccal mucosa		Non-buccal mucosa	
	abs.	%	abs.	%
Pan	55	43.0	25	43.1
Gutka	51	39.8	8	13.8
Tobacco	22	17.2	9	15.5
Chalia	28	21.9	16	27.6
Naswar	9	7.0	0	0.0
Mawa	3	2.3	1	1.7

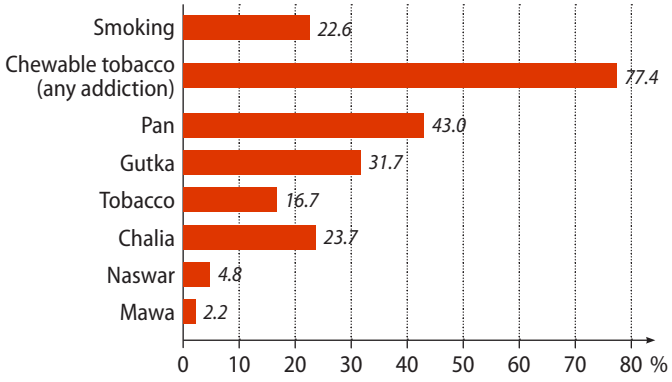

Fig. 2. Patterns of tobacco use across different product types in a high-risk population

Chewing tobacco habits

The most commonly used chewing tobacco product was Gutka, consumed by 14% of participants. Other types of chewing tobacco used by participants are also detailed in table 1, which includes Pan (11.3%), Chalia (9.7%), and various combinations of products.

Patterns of tobacco use

Gutka and smoked tobacco were among the most commonly reported exposures. These patterns provide insight into substance use behaviors potentially associated with tumor site distribution in the study cohort (fig. 2).

Risk factors for buccal cavity cancer

Logistic regression analysis revealed several significant risk factors for buccal cavity cancer compared to non-buccal cavity cancer (Table 3):

- **Gender.** Males had a 2.5-fold increased risk (95% CI: 1.3–2.6) compared to females.
- **Education.** Those with primary education had a 2.9-fold increased risk (95% CI: 1.9–3.6) compared to individuals with graduate-level education.
- **Occupation.** Employed individuals had a 2.7-fold increased risk (95% CI: 2.3–2.9) compared to unemployed individuals.
- **Gutka chewing.** Gutka chewers had a 5.3-fold increased risk (95% CI: 4.6–6.3) compared to non-chewers.

All odds ratios were significant, as they are greater than one, indicating an increased risk associated with each factor.

Table 3. Adjusted multivariate regression analysis of site-specific detected risk factors

Factor	Buccal cavity (*n*)	Non-buccal cavity (*n*)	OR (95% CI)
Gender			
Male	110	39	2.5 (1.3–2.6)
Education			
Primary	53	13	2.9 (1.9–3.6)
Occupation			
Employed	99	33	2.7 (2.3–2.9)
Gutka chewing			
Yes	51	8	5.3 (4.6–6.3)

DISCUSSION

Summary of findings

Our comprehensive cross-sectional study of 186 patients with OSCC unveiled critical insights into site-specific cancer risks. The research identified four primary risk factors for buccal cavity cancer: male gender (2.5-fold increased risk), primary education level (2.9-fold increased risk), employment status (2.7-fold increased risk), and Gutka chewing (5.3-fold increased risk). These findings provide a nuanced understanding of the complex interactions between demographic, socioeconomic, and behavioral variables in oral cancer development.

Gender-specific risk analysis

The observed 2.5-fold increased cancer risk among males aligns closely with epidemiological research by Anwar et al. [3] and global studies by Choi et al. [19]. Extensive literature sustains that male predominance in the incidence of oral cancers is widespread across diverse populations [20, 21]. However, some Western epidemiological studies show less pronounced disparities between the genders, evidencing context as a strong moderator of cancer risk [22, 23].

Potential explanations for these variations include sociocultural factors [24], differential tobacco consumption patterns [25], occupational exposures [26], and biological susceptibilities [27]. In South Asian contexts, male-specific behavioral risks such as higher rates of tobacco and Gutka consumption [3] likely contribute significantly to the gender-based risk differential [28]. Methodological variations, sample demographics, and cultural contexts further complicate cross-study comparisons.

Educational status and cancer vulnerability

Our finding of a 2.9-fold increased cancer risk among individuals with primary education correlates strongly with global health research by Conway et al. [29]. Numerous international studies confirm the robust correlation between lower educational attainment and elevated cancer risks [29, 30]. Conversely, some research in developed nations has demonstrated less pronounced educational gradient effects [31].

These differences may arise from disparate healthcare access [32], health literacy [33], and social welfare systems [34]. Limited education in low and middle-income countries can mean lesser awareness of carcinogenic risks [35], restricted access to preventive health care [36], and a greater risk of exposure to harmful substances [35, 37]. The healthcare infrastructure, cultural perceptions of health, and socioeconomic structures interlink in a complex manner, influencing the observed differences significantly.

Occupational status implications

The 2.7-fold increased risk among employed individuals is a notable finding, highlighting the importance of considering occupational factors in cancer risk assessment. While some studies support this correlation, others demonstrate contradictory patterns, underscoring the multifaceted nature of occupational cancer risks [38, 39].

These may include workplace environmental exposures [40, 41], stress-related physiological responses [42], and lifestyle factors related to specific sectors [41]. Occupational cancer risk may be different in industrial regions with high chemical exposures compared to service-oriented economies [43]. Employment categories, workplace regulations, and industrial environments add heterogeneity to the employment exposure studies.

Gutka chewing and cancer risk

While both cigarette smoking and chewing tobacco have been established as major risk factors for oral cancer, the relative impact and mechanisms of these two modes of tobacco consumption deserve further exploration [44]. Many studies have investigated the differential effects of smoking versus smokeless tobacco use on the development of OSCC and site-specific cancers within the oral cavity [45].

Cigarette smoking has traditionally been identified as one of the major risk factors for OSCC and accounts for a large burden of disease worldwide [46]. Carcinogens in tobacco smoke, such as polycyclic aromatic hydrocarbons and N-nitrosamines, can cause direct DNA damage and cellular mutations and induce chronic inflammation that may promote malignant change [47–49]. The dose-dependent relationship between smoking intensity and OSCC risk has been well-documented across various populations [50].

In contrast, chewing tobacco products, especially those containing areca nut and tobacco combinations, have been found to be major risk factors for the development of oral cancer in defined geographical regions [45, 51]. As evidenced by the current study's findings, Gutka chewing was associated with a striking 5.3-fold increased risk of buccal cavity cancer, a result strongly supported by extensive South Asian research [52]. Studies, including those by Anwar et al. [3] have consistently highlighted the carcinogenic potential of these areca nut and tobacco combinations. The molecular mechanisms include direct cellular damage, inflammatory responses, and genetic alterations due to chronic exposure [47–49].

Less strong risk associations have been reported in some international studies, especially from areas with different forms of chewing tobacco use. These could be due to differences in Gutka formulation [53], consumption patterns [25], genetic susceptibilities [54], and other lifestyle factors. The risk is very much an interaction of genetic predisposition with environmental exposures.

Methodological strengths and limitations

Our multivariate analysis in this research differentiates it with a holistic approach, studying multiple risk factors together. Strong statistical methods coupled with detailed clinicopathological characterization and exact quantification of risk are of potential value for the development of strategies in intervention.

Limitations include the geographically restricted sample, potential selection bias, and the cross-sectional study design's constraints on causal inference. These methodological considerations necessitate cautious interpretation and further investigation.

Clinical implications and future research

The findings bear important implications for clinical practice and public health interventions; tailored screening methods, focused awareness campaigns, and comprehensive prevention schemes can be achieved by dealing with modifiable risk factors. Future studies should henceforth be concentrated on longitudinal research, molecular-level analysis, and the development of precision-based prevention strategies.

CONCLUSIONS

Our study comprehensively investigates the complex risk landscape of oral cancer, showing the interplay between demographic, socioeconomic, and behavioral factors. The identified risk factors — male gender, limited education, employment status, and Gutka chewing — offer important insights into the mechanisms of cancer development.

This research is important because of its detailed epidemiological view, which gives practical recommendations for focused healthcare programs. By emphasizing the complex characteristics of oral cancer risks, we point out the critical need for broad-based prevention strategies that take into account demographic, educational, occupational, and behavioral factors.

Policymakers and healthcare professionals must collaborate to develop comprehensive approaches to cancer risk reduction. Future research should focus on refining our understanding of these risk factors, exploring underlying molecular mechanisms, and developing precision prevention strategies tailored to vulnerable populations.

DECLARATION

Ethics approval and consent to participate

The study received formal ethical approval from the Institutional Review Board (IRB) of Aga Khan University Hospital, documented under reference number 4091-Pat-ERC, dated June 15, 2016. Informed consent for participation and the use of patient data for research purposes was obtained directly from all patients at the time of surgery, or from their immediate family members in cases of deceased patients. Patient confidentiality was strictly maintained throughout the study, and data used for analysis were de-identified.

Availability of data and materials

Data is available upon request from the corresponding author.

Received: 11.02.2026
Accepted: 17.07.2026

REFERENCES:

1. **Gupta B., Johnson N.W., Kumar N.** Global epidemiology of head and neck cancers: A continuing challenge. *Oncology*. 2016; 91 (1): 13–23. PMID: 27245686
2. **Hung L.C., Kung P.T., Lung C.H., Tsai M.H., Liu S.A., Chiu L.T., Huang K.H., Tsai W.C.** Assessment of the risk of oral cancer incidence in a high-risk population and establishment of a predictive model for oral cancer incidence using a population-based cohort in Taiwan. *Int J Environ Res Public Health*. 2020; 17 (2): 665. PMID: 31968579
3. **Anwar N., Pervez S., Chundriger Q., Awan S., Moatter T., Ali T.S.** Oral cancer: Clinicopathological features and associated risk factors in a high risk population presenting to a major tertiary care center in Pakistan. *PLoS ONE*. 2020; 8: e0236359. DOI: 10.1371/journal.pone.0236359
4. **Auluck A., Walker B.B., Hislop G., Lear S.A., Schuurman N., Rosin M.** Socio-economic deprivation: a significant determinant affecting stage of oral cancer diagnosis and survival. *BMC Cancer*. 2016; 16: 569. PMID: 27480165
5. **Abdulla R., Adyanthaya S., Kini P., Mohanty V., D'Souza N., Subbannayya Y.** Clinicopathological analysis of oral squamous cell carcinoma among the younger age group in coastal Karnataka, India: A retrospective study. *J Oral Maxillofac Pathol*. 2018; 22 (2): 180–187. PMID: 30158769
6. **Fonsêca T.C., Jural L.A., Marañón-Vásquez G.A., Magno M.B., Roza A.L.O.C., Ferreira D.M.T.P., Maia L.C., Romañach M.J., Agostini M., Abrahão A.C.** Global prevalence of human papillomavirus-related oral and oropharyngeal squamous cell carcinomas: a systematic review and meta-analysis. *Clin Oral Investig*. 2023; 28 (1): 62. PMID: 38158517
7. **Farag A.F., Abou-Alnour D.A., Abu-Taleb N.S.** Oral carcinoma cuniculatum, an unacquainted variant of oral squamous cell carcinoma: A systematic review. *Imaging Sci Dent*. 2018; 48 (4): 233–244. PMID: 30607347
8. **Ferlay J., Soerjomataram I., Dikshit R., Eser S., Mathers C., Rebelo M., Parkin D.M., Forman D., Bray F.** Cancer incidence and mortality worldwide: sources, methods and major patterns in GLOBOCAN 2012. *Int J Cancer*. 2015; 136 (5): E359–86. PMID: 25220842
9. **Leemans C.R., Snijders P.J.F., Brakenhoff R.H.** The molecular landscape of head and neck cancer. *Nat Rev Cancer*. 2018; 18 (5): 269–282. PMID: 29497144
10. **García-Martín J.M., González M., García-Pola M.J., Varela-Centelles P., Seoane-Romero J.M., Seoane J.** Epidemiology of oral cancer. In: Panta P. (ed.) Oral cancer detection. Springer: Cham, 2019. Pp. 81–93. DOI: 10.1007/978-3-319-61255-3_3
11. **Minhas S., Sajjad A., Kashif M., Taj F., Waddani H.A., Khurshid Z.** Oral ulcers presentation in systemic diseases: An update. *Open Access Maced J Med Sci*. 2019; 7 (19): 3341–3347. PMID: 31949540
12. **Karadaghy O.A., Shew M., New J., Bur A.M.** Development and assessment of a machine learning model to help predict survival among patients with oral squamous cell carcinoma. *JAMA Otolaryngol Head Neck Surg*. 2019; 145 (12): 1115–1120. PMID: 31045212
13. **Fantom N., Serajuddin U.** The World Bank›s classification of countries by income. World Bank, 2016. P. 43. DOI: 10.1596/1813-9450-7528
14. **Pradhan N.A., Ali T.S., Hasnani F.B., Bhamani S.S., Karmaliani R.** Measuring socio-economic status of an urban squatter settlement in Pakistan using WAMI Index. *J Pak Med Assoc*. 2018; 68 (5): 709–714. PMID: 29885167
15. **Madathil S.A., Rousseau M.C., Wynant W., Schlecht N.F., Netuveli G., Franco E.L., Nicolau B.** Nonlinear association between betel quid chewing and oral cancer: Implications for prevention. *Oral Oncol*. 2016; 60: 25–31. PMID: 27531869
16. **Tsai K.Y., Su C.C., Lin Y.Y., Chung J.A., Lian IeB.** Quantification of betel quid chewing and cigarette smoking in oral cancer patients. *Community Dent Oral Epidemiol*. 2009; 37 (6): 555–61. PMID: 19845714
17. **Jiang N., Gonzalez M., Ling P.M., Glantz S.A.** Relationship of smoke-free laws and alcohol use with light and intermittent smoking and quit attempts among US adults and alcohol users. *PLoS One*. 2015; 10 (10): e0137023. PMID: 26445314
18. **Lydiatt W.M., Patel S.G., O'Sullivan B., Brandwein M.S., Ridge J.A., Migliacci J.C., Loomis A.M., Shah J.P.** Head and neck cancers major changes in the American Joint Committee on cancer eighth edition cancer staging manual. *CA Cancer J Clin*. 2017; 67 (2): 122–137. PMID: 28128848
19. **Choi S.W., Moon E.K., Park J.Y., Jung K.W., Oh C.M., Kong H.J., Won Y.J.** Trends in the incidence of and survival rates for oral cavity cancer in the Korean population. *Oral Dis*. 2014; 20 (8): 773–9. PMID: 24735459
20. **Siewchaisakul P., Sarakarn P., Vatanasapt P., Chen S.L., Yen A.M.** Sex Differences in the heterogeneous dynamic incidence of oral cancer: A comparison between Taiwan and Thailand. *Biomed Res Int*. 2020; 2020: 9321246. PMID: 33015186
21. **Zhang S.Z., Xie L., Shang Z.J.** Burden of oral cancer on the 10 most populous countries from 1990 to 2019: Estimates from the Global Burden of Disease Study 2019. *Int J Environ Res Public Health*. 2022; 19 (2): 875. PMID: 35055693
22. **Sakr Y., Hamdy O., Eldeghedi M., Abdelaziz R., Med Sidi El Moctar E., Alharazin M., Awny S.** Shifting epidemiology trends in tongue cancer: A retrospective cohort study. *Cancers (Basel)*. 2023; 15 (23): 5680. PMID: 38067383
23. **Kruse A.L., Bredell M., Grätz K.W.** Oral cancer in men and women: are there differences?*Oral Maxillofac Surg*. 2011; 15 (1): 51–5. PMID: 21052752
24. **Ranjan M., Tushar, Parekh N.H., Dixit A., Rakshit P., Agre B.P., Badiyani B.K., Kumar A.** Invesigate how cultural and socioeconomic factors influence oral cancer prevention behaviors, screening uptake, and treatment outcomes. *J Pharm Bioallied Sci*. 2024; 16 (Suppl 1): S786–S788. PMID: 38595407
25. **Gupta A.K., Kanaan M., Siddiqi K., Sinha D.N., Mehrotra R.** Oral cancer risk assessment for different types of smokeless tobacco products sold worldwide: A review of reviews and meta-analyses. *Cancer Prev Res (Phila)*. 2022; 15 (11): 733–746. PMID: 36095092
26. **Awan K.H., Hegde R., Cheever V.J., Carroll W., Khan S., Patil S., Warnakulasuriya S.** Oral and pharyngeal cancer risk associated with occupational carcinogenic substances: Systematic review. *Head Neck*. 2018; 40 (12): 2724–2732. PMID: 30387891
27. **Rezaei F., Doulatparast D., Sadeghi M.** Common polymorphisms of interleukin-10 (-1082A/G, -592A/C, and -819C/T) in oral cancers: An updated meta-analysis. *J Interferon Cytokine Res*. 2020; 40 (7): 357–369. PMID: 32598201
28. **Di Spirito F., Amato A., Romano A., Dipalma G., Xhajanka E., Baroni A., Serpico R., Inchingolo F., Contaldo M.** Analysis of risk factors of oral cancer and periodontitis from a sex- and gender-related perspective: gender dentistry. *Applied Sciences (Switzerland)*. 2022; 18: 9135. DOI: 10.3390/app12189135
29. **Conway D.I., Petticrew M., Marlborough H., Berthiller J., Hashibe M., Macpherson L.M.** Socioeconomic inequalities and oral cancer risk: a systematic review and meta-analysis of case-control studies. *Int J Cancer*. 2008; 122 (12): 2811–9. PMID: 18351646
30. **Chen G., Xie J., Liu D., Zhang X., Tang A.** Causal effects of education attainment on oral and oropharyngeal cancer: New evidence from a meta-analysis and Mendelian randomization study. *Front Public Health*. 2023; 11: 1132035. PMID: 37124787
31. **Mouw T., Koster A., Wright M.E., Blank M.M., Moore S.C., Hollenbeck A., Schatzkin A.** Education and risk of cancer in a large cohort of men and women in the United States. *PLoS One*. 2008; 3 (11): e3639. PMID: 18982064
32. **Scussiatto H.O., Kim S., Kolak M.A., Nocon C.C., Pinto J.M., Bhayani M.K.** Oral cancer incidence rate is associated with access to dental care: City and statewide analyses. *Head Neck*. 2024; 46 (11): 2754–2761. PMID: 38752373
33. **Khanna D., Khanna A.K.** Research gap in health literacy: Are we overlooking a possible solution to inadequate cancer screening in India?*Asian Pac J Cancer Prev*. 2023; 24 (8): 2551–2553. PMID: 37642039

34. **Allen S., Lowe D., Harris R.V., Brown S., Rogers S.N.** Is social inequality related to different patient concerns in routine oral cancer follow-up clinics?. *European Archives of Oto-Rhino-Laryngology*. 2017; 1: 451–459. DOI: 10.1007/s00405-016-4208-x
35. **Dursun B., Cesur R., Mocan N.** The impact of education on health outcomes and behaviors in a middle-income, low-education country. *Econ Hum Biol*. 2018; 31: 94–114. PMID: 30170298
36. **Olufadewa I., Adesina M., Ayorinde T.** Global health in low-income and middle-income countries: a framework for action. *Lancet Glob Health*. 2021; 9 (7): e899–e900. PMID: 34143987
37. **Hossain N., Hickey S.** The problem of education quality in developing countries. In: Hickey S., Hossain N. (eds.) The politics of education in developing countries: From schooling to learning. Oxford University Press, 2019. Pp. 1–22. DOI: 10.1093/oso/9780198835684.003.0001
38. **Alli B.Y., Durán D., Madathil S.A., Nicolau B.** Occupation as a measure of life course socioeconomic position and the risk of oral cancers in India. *Community Dentistry And Oral Epidemiology*. 2023; 5: 976–984. DOI: 10.1111/cdoe.12797
39. **Chieng C.Y., Dalal A., Ilankovan V.** Occupational exposure and risk of oral and oropharyngeal squamous cell carcinoma: systematic review and 25-year retrospective cohort study of patients. *Br J Oral Maxillofac Surg*. 2023; 61 (1): 39–48. PMID: 36443129
40. **Tarvainen L., Suojanen J., Kyyronen P., Lindqvist C., Martinsen J.I., Kjaerheim K., Lynge E., Sparen P., Tryggvadottir L., Weiderpass E., Pukkala E.** Occupational risk for oral cancer in Nordic countries. *Anticancer Res*. 2017; 37 (6): 3221–3228. PMID: 28551668
41. **Castro S.A., Sassi L.M., Torres-Pereira C.C., Schussel J.L.** Occupations associated with head and neck cancer in a city in Southern Brazil, 1998 to 2012. *Rev Bras Med Trab*. 2019; 17 (1): 130–135. PMID: 32270113
42. **Bernabé D.G., Tamae A.C., Biasoli É.R., Oliveira S.H.** Stress hormones increase cell proliferation and regulates interleukin-6 secretion in human oral squamous cell carcinoma cells. *Brain Behav Immun*. 2011; 25 (3): 574–83. PMID: 21187140
43. **Su C.C., Tsai K.Y., Hsu Y.Y., Lin Y.Y., Lian IeB.** Chronic exposure to heavy metals and risk of oral cancer in Taiwanese males. *Oral Oncol*. 2010; 46 (8): 586–90. PMID: 20619722
44. **Chaturvedi P., Singh A., Chien C.Y., Warnakulasuriya S.** Tobacco related oral cancer. *BMJ*. 2019; 365: l2142. PMID: 31167798
45. **Noggle B., Cheng H., Sarkar M.** Abstract LB160: Oral cancer incidence among smokers and smokeless tobacco users compared to nonusers of tobacco products contemporary analysis of cancer registry data. *Cancer Research*. 2022; S12: LB160. DOI: 10.1158/1538-7445.am2022-lb160
46. **Jiang X., Wu J., Wang J., Huang R.** Tobacco and oral squamous cell carcinoma: A review of carcinogenic pathways. *Tob Induc Dis*. 2019; 17: 29. PMID: 31582940
47. **Weng M.W., Lee H.W., Park S.H., Hu Y., Wang H.T., Chen L.C., Rom W.N., Huang W.C., Lepor H., Wu X.R., Yang C.S., Tang M.S.** Aldehydes are the predominant forces inducing DNA damage and inhibiting DNA repair in tobacco smoke carcinogenesis. *Proc Natl Acad Sci U S A*. 2018; 115 (27): E6152–E6161. PMID: 29915082
48. **Sarker A.H., Hang B.** Tobacco-specific nitrosamine 1-(N-methyl-N-nitrosamino)-1-(3-pyridinyl)-4-butanal (NNA) causes DNA damage and impaired replication/transcription in human lung cells. *PLoS One*. 2022; 17 (5): e0267839. PMID: 35576221
49. **Choi S.H., Ochirpurev B., Jo H.Y., Won J.U., Toriba A., Kim H.** Effects of polycyclic aromatic hydrocarbon exposure on mitochondrial DNA copy number. *Hum Exp Toxicol*. 2023; 42: 9603271231216968. PMID: 37989254
50. **Di Credico G., Edefonti V., Polesel J., Pauli F., Torelli N., Serraino D., Negri E., Luce D., Stucker I., Matsuo K., Brennan P., Vilensky M., Fernandez L., Curado M.P., Menezes A., Daudt A.W., Koifman R., Wunsch-Filho V., Holcatova I., Ahrens W., Lagiou P., Simonato L., Richiardi L., Healy C., Kjaerheim K., Conway D.I., Macfarlane T.V., Thomson P., Agudo A., Znaor A., Boaventura Rios L.F., Toporcov T.N., Franceschi S., Herrero R., Muscat J., Olshan A.F., Zevallos J.P., La Vecchia C., Winn D.M., Sturgis E.M., Li G., Fabianova E., Lissowska J., Mates D., Rudnai P., Shangina O., Swiatkowska B., Moysich K., Zhang Z.F., Morgenstern H., Levi F., Smith E., Lazarus P., Bosetti C., Garavello W., Kelsey K., McClean M., Ramroth H., Chen C., Schwartz S.M., Vaughan T.L., Zheng T., Menvielle G., Boccia S., Cadoni G., Hayes R.B., Purdue M., Gillison M., Schantz S., Yu G.P., Brenner H., D'Souza G., Gross N.D., Chuang S.C., Boffetta P., Hashibe M., Lee Y.A., Dal Maso L.** Joint effects of intensity and duration of cigarette smoking on the risk of head and neck cancer: A bivariate spline model approach. *Oral Oncol*. 2019; 94: 47–57. PMID: 31178212
51. **Arif K., Shaikh F., Baig F.A., Khan R., Arif S.** The clinicopathological spectrum of oral squamous cell carcinoma among tobacco consumers: an institutional study. *International Journal of Medical and Biomedical Studies*. 2020; 4 (9): 90–92. DOI: 10.32553/ijmbs.v4i9.1412
52. **Bhattacharjee T., Kerketa M., Babu N.A.** Differences of oral cancer in men and women of West Bengal, India. *J Oral Maxillofac Pathol*. 2021; 25 (1): 200. PMID: 34349440
53. **Younus S., Hadi N.I., Ahmed F., Mohammad H.** Role of chewing habits and cigarette smoking in differentiation of oral squamous cell carcinoma. *Pakistan Journal of Medicine and Dentistry*. 2016; 5 (3): 32–37
54. **Sun W., Lv W., Lv H., Zhang R., Jiang Y.** Genome-wide haplotype association analysis identifies SERPINB9, SERPINE2, GAK, and HSP90B1 as novel risk genes for oral squamous cell carcinoma. *Tumour Biol*. 2016; 37 (2): 1845–51. PMID: 26318431

DOI: 10.37988/1811-153X_2026_3_68

Особенности стоматологического статуса у пациентов после COVID-19

Г.Р. Хамзина [1],
к.м.н., ассистент кафедры терапевтической стоматологии
М.Ф. Кабирова [1],
д.м.н., профессор, проректор по стратегическому развитию
Р.Ф. Рахимова [2],
врач — анестезиолог-реаниматолог
А.М. Гадиуллин [1],
к.м.н., доцент кафедры терапевтической стоматологии
А.П. Сорокин [1],
к.м.н., доцент кафедры терапевтической стоматологии

[1] БашГМУ, 450008, Уфа, Россия
[2] Республиканская клиническая инфекционная больница, 450520, с. Зубово Уфимского района, Россия

ДЛЯ ЦИТИРОВАНИЯ:
Хамзина Г.Р., Кабирова М.Ф., Рахимова Р.Ф., Гадиуллин А.М., Сорокин А.П. Особенности стоматологического статуса у пациентов после COVID-19. — *Клиническая стоматология*. — 2026; 29 (3): 68—71. DOI: 10.37988/1811-153X_2026_3_68

Реферат. Пандемия COVID-19, спровоцированная вирусом SARS-CoV-2, значительно повлияла на медицинскую практику, вызвав новые вызовы в области диагностики, терапии и профилактических мероприятий. **Цель** — провести анализ изменений стоматологического статуса у лиц после COVID-19 с учетом наличия симптомов ксеростомии и признаков воспалительных заболеваний пародонта. **Материалы и методы.** Изучали стоматологический статус 454 пациентов, находившихся на лечении по поводу COVID-19 с 2021 по 2024 г. В зависимости от тяжести заболевания пациентов поделили на 2 группы: I — с тяжелым течением COVID-19 (n=225, основная группа); II — с COVID-19 средней степени тяжести (n=229, группа сравнения). Стоматологический статус оценивали по рекомендациям ВОЗ с применением индексов КПУ, PMA и PBI. **Результаты.** Клинические проявления COVID-19 сопровождались высокой (76,8—100%) распространенностью стоматологических проявлений: дисгевзия, сухость полости рта, везикуло-буллезные поражения слизистой оболочки рта. У пациентов с тяжелым течением COVID-19 значительно чаще наблюдались нарушения вкуса (93,3%) и обоняния (97,8%), поражения слизистой оболочки (97,8%), болезненность (97,8%), сухость во рту (100%) и выраженный налет на языке (87,6%; p<0,001). При этом неприятный запах изо рта и кровоточивость десен встречались с одинаковой частотой (100%) в обеих группах. Оценка стоматологических индексов показала неудовлетворительную гигиену полости рта (OHI-S=3,3—4,3) и высокую распространенность кариеса у всех обследованных. Однако у пациентов I группы были более выражены признаки воспаления тканей пародонта, о чем свидетельствовали более высокие значения индексов PMA (85,6—92,2%) и PBI (2,1—3,7). Пародонтит и хейлит выявлялись у всех пациентов, тогда как кандидоз слизистой оболочки (52% пациентов) и афтозный стоматит (72,9) значительно чаще диагностировались при тяжелом течении COVID-19 (p<0,05). **Заключение.** COVID-19 оказывает негативное влияние на состояние полости рта, особенно у пациентов с тяжелым течением заболевания. Полученные результаты подчеркивают необходимость своевременного стоматологического обследования, проведения профилактических мероприятий и комплексного наблюдения пациентов после перенесенной инфекции.

Ключевые слова: COVID-19, ксеростомия, стоматологический статус, пародонтит

Features of the dental status in COVID-19 patients

G.R. Khamzina [1],
PhD in Medical Sciences, assistant professor of the Therapeutic dentistry Department
M.F. Kabirova [1],
Doctor of Science in Medicine, professor, vice-rector
R.F. Rakhimova [2],
anesthesiologist and critical care physician
A.M. Gadiullin [1],
PhD in Medical Sciences, associate professor of the Therapeutic dentistry Department
A.P. Sorokin [1],
PhD in Medical Sciences, associate professor of the Therapeutic dentistry Department

[1] Bashkir State Medical University, 450008, Ufa, Russia
[2] Clinical Hospital for Infectious Diseases, 450520, Ufa District, Russia

Abstract. The COVID-19 pandemic, caused by the SARS-CoV-2 virus, has significantly affected medical practice, presenting new challenges in the fields of diagnosis, treatment, and preventive measures. **Objective** — to analyze changes in dental status among individuals following COVID-19, taking into account the presence of xerostomia symptoms and signs of inflammatory periodontal diseases. **Materials and methods.** The dental status of 454 patients who were hospitalized for COVID-19 treatment between 2021 and 2024 was assessed. Depending on the severity of the disease, the patients were divided into two groups: Group I consisted of patients with severe COVID-19 (n=225; main group), while Group II included patients with moderate COVID-19 (n=229; comparison group). Dental status was assessed according to WHO recommendations using the DMFT, PMA, and PBI indices. **Results.** The clinical manifestations of COVID-19 were associated with a high prevalence (76.8—100%) of oral manifestations, including dysgeusia, dry mouth, and vesiculobullous lesions of the oral mucosa. Patients with severe COVID-19 were significantly more likely to experience taste disturbances (93.3%) and olfactory disturbances (97.8%), oral mucosal lesions (97.8%), oral pain (97.8%), dry mouth (100%), and pronounced tongue coating (87.6%; p<0.001). At the same time, halitosis and gingival bleeding occurred with equal frequency (100%) in both groups. Assessment of dental indices revealed unsatisfactory oral hygiene (OHI-S=3.3–4.3) and a high prevalence of dental caries among all examined patients. However, patients in Group I demonstrated more pronounced signs of periodontal tissue inflammation, as indicated by higher PMA (85.6–92.2%) and PBI (2.1–3.7) index scores. Periodontitis and cheilitis were diagnosed in all patients, whereas oral candidiasis (52% of patients) and aphthous stomatitis (72.9%) were significantly more common in patients with severe COVID-19 (p<0.05). **Conclusion.** COVID-19

has a negative impact on oral health, particularly in patients with severe disease. The findings highlight the need for timely dental examinations, preventive measures, and comprehensive follow-up of patients after recovering from the infection.

Key words: COVID-19, xerostomia, oral health status, periodontitis

FOR CITATION:

Khamzina G.R., Kabirova M.F., Rakhimova R.F., Gadiullin A.M., Sorokin A.P. Features of the dental status in COVID-19 patients. *Clinical Dentistry (Russia)*. 2026; 29 (3): 68—71 (In Russian). DOI: 10.37988/1811-153X_2026_3_68

ВВЕДЕНИЕ

Коронавирусная инфекция COVID-19, вызываемая вирусом SARS-CoV-2, впервые выявленная в 2019 г. в Китае, сохраняет клиническую значимость вследствие продолжающейся регистрации случаев заболевания в разных регионах мира после завершения пандемического периода [1—3]. SARS-CoV-2 обладает тропностью к клеткам различных органов и тканей благодаря взаимодействию вирусного белка с рецепторами ангиотензинпревращающего фермента 2 (ACE2), экспрессия которых выявлена в том числе на эпителиальных клетках дыхательных путей, слизистой оболочке полости рта и тканях слюнных желез. Активация данного механизма способствует развитию воспалительного ответа и повреждению тканей [4—8].

Помимо поражения органов дыхательной системы, COVID-19 сопровождается развитием внелегочных проявлений, включая изменения со стороны полости рта. К наиболее часто описываемым стоматологическим проявлениям относятся нарушение вкусовой чувствительности (48%), ксеростомия (75%), воспалительные и эрозивно-язвенные поражения слизистой оболочки полости рта (21%), а также неврологические нарушения в виде поражения лицевого (0,9%) и тройничного нерва (2,3%) [9—13]. Выраженность указанных изменений зависит от тяжести течения инфекционного процесса и общего состояния пациента [1—3, 7, 10, 12].

При тяжелом течении COVID-19 состояние органов полости рта может ухудшаться вследствие сочетанного воздействия вирусного поражения, системного воспалительного ответа, медикаментозной терапии и необходимости проведения интенсивной терапии [8, 10—12].

Ксеростомия — одно из наиболее распространенных симптомов поражения полости рта у пациентов с COVID-19. Снижение слюноотделения способствует нарушению процессов самоочищения полости рта, изменению состава микробиоты и повышению риска развития воспалительных стоматологических заболеваний [7, 10, 13, 14]. Нарушение местных защитных механизмов также может быть связано с проведением медикаментозной терапии, применяемой при тяжелых формах заболевания, что способствует развитию дисбиоза полости рта и прогрессированию стоматологической патологии [4, 5, 15, 16]. Несмотря на накопленные данные о стоматологических проявлениях COVID-19, вопросы диагностики, профилактики и коррекции нарушений состояния полости рта у пациентов с тяжелым течением заболевания, находящихся в отделениях реанимации и интенсивной терапии, остаются недостаточно изученными [17, 18].

Цель исследования — оценить стоматологический статус пациентов с COVID-19 различной тяжести и выявить особенности дифференцированного стоматологического подхода при стоматологической помощи пациентам с тяжелым и среднетяжелым течением заболевания.

МАТЕРИАЛЫ И МЕТОДЫ

С января 2023 г. по декабрь 2024 г. проводили стоматологическое обследование пациентов в возрасте 18 лет и старше с подтвержденным по данным ПЦР-анализа или КТ диагнозом «коронавирусная инфекция» (J18.9), находившихся на лечении в ковидном отделении РКИБ (Уфа).

Из исследования были исключены пациенты, у которых в ходе исследования выявляли факторы, способные повлиять на объективность оценки стоматологического статуса (острые травмы лица и челюстей, хирургические вмешательства в полости рта менее чем за 6 мес до исследования), а также пациенты, которые были выписаны или переведены в другое лечебное учреждение до завершения сбора данных.

Объектами исследования стали 454 пациента (231 мужчина и 223 женщины), в зависимости от тяжести основного заболевания их поделили на 2 группы:

- **I — 225 пациентов (108 мужчин и 117 женщин) с тяжелым течением COVID-19 — основная группа;**
- **II — 229 пациентов (123 мужчины и 106 женщин) с COVID-19 средней степени тяжести — группа сравнения.**

Оценку стоматологического статуса проводили согласно рекомендациям ВОЗ с использованием данных объективного обследования, включая индексную оценку состояния полости рта: индекс КПУ, индекс PMA (степень воспаления десен) и индекс кровоточивости по Мюллеману—Коуэллу (выраженность воспалительного процесса десен при зондировании).

РЕЗУЛЬТАТЫ

Проведенное клиническое стоматологическое обследование показало достоверную разницу в зависимости от тяжести течения основного заболевания — COVID-19. Наиболее частыми жалобами были наличие неприятного запаха полости рта и кровоточивости десен, статистически достоверной разницы между группами не выявлено. Статистически значимые различия между группами были вывялены в частоте жалоб на нарушение обоняния

и вкуса, наличие сухости и эрозивных процессов слизистой полости рта. Пациенты I группы в 2 раза чаще жаловались на наличие трудно снимаемого налета на языке (p<0,001; табл. 1).

Средние значения OHI-S составили 3,8 и 3,6 в I и II группе соответственно, что указывало на плохое состояние гигиены полости рта. Значения индекса КПУ свидетельствовали о высокой интенсивности кариозного процесса и также не имели статистически значимых различий между группами (p>0,05; табл. 2).

Интерпретация индекса PMA в обеих группах соответствовала тяжелой степени воспаления, при этом в I группе он был в 1,2 раза выше, чем в группе сравнения (p<0,05). Индекс кровоточивости по Мюллеману—Коуэллу (PBI) имел прямую корреляцию с индексом PMA: в I группе он был выше в 1,4 раза выше показателей группы сравнения (p<0,05).

У всех пациентов основной группы и группы сравнения диагностированы пародонтит и хейлит. Однако кандидоз и афтозный стоматит достоверно чаще диагностировали у пациентов основной группы (табл. 3).

Таблица 1. Жалобы пациентов основной группы и группы сравнения
Table 1. Complaints of patients in the main group and the comparison group

Жалобы	I группа (n=225)		II группа (n=229)		p
	абс.	%	абс.	%	
Нарушение обоняния	220	97,8	170	74,2	<0,001
Нарушение вкуса	210	93,3	175	76,8	<0,001
Сухость полости рта	225	100	194	84,7	<0,001
Боль в СОР	220	97,8	191	83,4	<0,001
Нарушение целостности СОР	220	97,8	187	81,6	<0,001
Неприятный запах полости рта	225	100	229	100	>0,05
Кровоточивость десен	225	100	229	100	>0,05
Налет на СОР	197	87,6	101	44,1	<0,001

Таблица 2. Стоматологические индексы пациентов основной группы и группы сравнения
Table 2. Dental indexes of patients in the main group and the comparison group

Стоматологический индекс	I группа (n=225)	II группа (n=229)	p
OHI-S	3,8±0,5	3,6±0,1	>0,05
КПУ	16,8±1,8	16,5±2,1	>0,05
PMA, %	88,9±3,3	74,3±2,5	<0,05
PBI	2,9±0,8	2,1±0,4	<0,05

Таблица 3. Стоматологические заболевания, диагностированные у пациентов основной группы и группы сравнения
Table 3. Dental diseases diagnosed in patients in the main group and the comparison group

Диагноз	I группа (n=225)		II группа (n=229)		p
	абс.	%	абс.	абс.	
Кандидоз СОР (B37.0)	117	52,0	86	37,5	<0,05
Пародонтит (K05.3)	225	100	229	100	>0,05
Афтозный стоматит (K12.0)	164	72,9	119	51,9	<0,05
Хейлит (K13.0)	225	100	229	100	>0,05

ЗАКЛЮЧЕНИЕ

Результаты проведенного исследования позволили комплексно охарактеризовать стоматологический статус пациентов, перенесших новую коронавирусную инфекцию различной степени тяжести, и выявить особенности течения воспалительных процессов в полости рта.

1. **У лиц с тяжелым вариантом COVID-19 отмечались более выраженные клинические проявления поражений слизистой оболочки полости рта. Для данной группы было типично значительное преобладание жалоб на утрату или искажение обоняния и вкусовых ощущений, выраженную сухость слизистой, болезненность, наличие эрозивных участков и плотного налета на языке (p<0,001).**
2. **Сравнительный анализ стоматологических индексов показал, что в обеих группах гигиеническое состояние полости рта оставалось неудовлетворительным, однако при тяжелом течении заболевания наблюдались существенно более высокие значения воспалительных показателей PMA и PBI (p<0,05). Эти данные отражают усиление воспалительно-деструктивных процессов и снижение компенсаторных возможностей тканей пародонта.**
3. **При оценке структуры стоматологических заболеваний у всех пациентов были выявлены пародонтит и хейлит. При этом у больных с тяжелым течением COVID-19 значительно чаще диагностировали кандидоз слизистой оболочки рта и афтозные поражения (p<0,05). Вероятно, данная закономерность обусловлена сочетанием факторов: угнетением иммунного ответа, длительной медикаментозной нагрузкой, нарушением слюноотделения и микробного равновесия в полости рта.**
4. **Корреляционный анализ подтвердил наличие прямой зависимости между степенью тяжести коронавирусной инфекции и уровнем воспалительных изменений в тканях пародонта, что подчеркивает системное влияние COVID-19 на состояние органов ротовой полости.**

Полученные результаты свидетельствуют о необходимости выстраивания дифференцированного стоматологического подхода при лечении и профилактике осложнений у пациентов, инфицированных SARS-CoV-2. Для больных с тяжелым течением заболевания следует предусматривать проведение комплексных лечебно-профилактических мероприятий, направленных на снижение воспаления, нормализацию микробиоценоза и предупреждение вторичных инфекций слизистой оболочки полости рта. Таким образом, исследование подтвердило тесную взаимосвязь между тяжестью течения COVID-19 и характером стоматологических нарушений, что следует учитывать при планировании лечебных и реабилитационных мероприятий.

Поступила/Received: 14.07.2026
Принята в печать/Accepted: 25.08.2026

ЛИТЕРАТУРА/REFERENCES:

1. **Bhujel N., Zaheer K., Singh R.P.** Oral mucosal lesions in patients with COVID-19: a systematic review. — *Br J Oral Maxillofac Surg*. — 2021; 59 (9): 1024—1030. PMID: 34563354
2. **Castilho N.L., Martelli D.R.B., Machado R.A., Cunha Z.A., Dos Reis C., Queiroz P.R., de Sá Silva D., Oliveira E.A., Coletta R.D., Martelli-Júnior H.** Frequency of oral lesions, olfactory, and gustatory disorders and xerostomia in patients with COVID-19. — *Dent J (Basel)*. — 2024; 12 (6): 179. PMID: 38920880
3. **Ligtenberg A.J.M., Almståhl A.** Xerostomia and the oral microflora. — In: Carpenter G. Dry mouth: A clinical guide on causes, effects and treatments. — Springer, 2015. — P. 81-101. DOI: 10.1007/978-3-642-55154-3_6
4. **Daly J., Black E.A.M.** The impact of COVID-19 on population oral health. — *Community Dent Health*. — 2020; 37 (4): 236—238. PMID: 33269826
5. **Glavina A., Badrov J., Lukenda M., Džaja K., Biočina-Lukenda D., Lugović-Mihić L.** COVID-19 and oral lesions: 2020—2024 outpatient case series and literature review. — *Acta Dermatovenerol Alp Pannonica Adriat*. — 2024; 33 (1): 41—48. DOI: 10.15570/actaapa.2024.9
6. **Schwartz J., Capistrano K.J., Gluck J., Hezarkhani A., Naqvi A.R.** SARS-CoV-2, periodontal pathogens, and host factors: The trinity of oral post-acute sequelae of COVID-19. — *Rev Med Virol*. — 2024; 34 (3): e2543. PMID: 38782605
7. **Ferreira M.D., López L.Z., da Silva F.P., Miléo F.C., Bortoluzzi M.C., Dos Santos F.A.** COVID-19 hospitalized patients and oral changes: a case-control study. — *Clin Oral Investig*. — 2023; 27 (8): 4481—4491. PMID: 37191716
8. **Aragoneses J., Suárez A., Algar J., Rodríguez C., López-Valverde N., Aragoneses J.M.** Oral Manifestations of COVID-19: Updated Systematic Review With Meta-Analysis. — *Front Med (Lausanne)*. — 2021; 8: 726753. PMID: 34513886
9. **Amorim Dos Santos J., Normando A.G.C., Carvalho da Silva R.L., Acevedo A.C., De Luca Canto G., Sugaya N., Santos-Silva A.R., Guerra E.N.S.** Oral manifestations in patients with COVID-19: A living systematic review. — *J Dent Res*. — 2021; 100 (2): 141—154. PMID: 32914677
10. **Huang N., Pérez P., Kato T., Mikami Y., Okuda K., Gilmore R.C., Conde C.D., Gasmi B., Stein S., Beach M., Pelayo E., Maldonado J.O., Lafont B.A., Jang S.I., Nasir N., Padilla R.J., Murrah V.A., Maile R., Lovell W., Wallet S.M., Bowman N.M., Meinig S.L., Wolfgang M.C., Choudhury S.N., Novotny M., Aevermann B.D., Scheuermann R.H., Cannon G., Anderson C.W., Lee R.E., Marchesan J.T., Bush M., Freire M., Kimple A.J., Herr D.L., Rabin J., Grazioli A., Das S., French B.N., Pranzatelli T., Chiorini J.A., Kleiner D.E., Pittaluga S., Hewitt S.M., Burbelo P.D., Chertow D., NIH COVID-19 Autopsy Consortium, HCA Oral and Craniofacial Biological Network, Frank K., Lee J., Boucher R.C., Teichmann S.A., Warner B.M., Byrd K.M.** SARS-CoV-2 infection of the oral cavity and saliva. — *Nat Med*. — 2021; 27 (5): 892—903. PMID: 33767405
11. **Fidan V., Koyuncu H., Akin O.** Oral lesions in Covid 19 positive patients. — *Am J Otolaryngol*. — 2021; 42 (3): 102905. PMID: 33497914
12. **Martín Carreras-Presas C., Amaro Sánchez J., López-Sánchez A.F., Jané-Salas E., Somacarrera Pérez M.L.** Oral vesiculobullous lesions associated with SARS-CoV-2 infection. — *Oral Dis*. — 2021; 27 Suppl 3 (Suppl 3): 710—712. PMID: 32369674
13. **Ciccarese G., Drago F., Boatti M., Porro A., Muzic S.I., Parodi A.** Oral erosions and petechiae during SARS-CoV-2 infection. — *J Med Virol*. — 2021; 93 (1): 129—132. PMID: 32579237
14. **Iranmanesh B., Khalili M., Amiri R., Zartab H., Aflatoonian M.** Oral manifestations of COVID-19 disease: A review article. — *Dermatol Ther*. — 2021; 34 (1): e14578. PMID: 33236823
15. **Sakaida T., Tanimoto I., Matsubara A., Nakamura M., Morita A.** Unique skin manifestations of COVID-19: Is drug eruption specific to COVID-19? —*J Dermatol Sci*. — 2020; 99 (1): 62—64. PMID: 32425356
16. **Sinjari B., D'Ardes D., Santilli M., Rexhepi I., D'Addazio G., Di Carlo P., Chiacchiaretta P., Caputi S., Cipollone F.** SARS-CoV-2 and oral manifestation: An observational, human study. — *J Clin Med*. — 2020; 9 (10): 3218. PMID: 33036482
17. **Biadsee A., Biadsee A., Kassem F., Dagan O., Masarwa S., Ormianer Z.** Olfactory and oral manifestations of COVID-19: Sex-related symptoms — A potential pathway to early diagnosis. — *Otolaryngol Head Neck Surg*. — 2020; 163 (4): 722—728. PMID: 32539587
18. **Kamel A.H.M., Basuoni A., Salem Z.A., AbuBakr N.** The impact of oral health status on COVID-19 severity, recovery period and C-reactive protein values. — *Br Dent J*. — 2021; 1—7 (Online ahead of print). PMID: 33627848

DOI: 10.37988/1811-153X_2026_3_72

L.N. Le,
PhD, DDS, associate professor and head of Department of Pediatric Dentistry and Orthodontics (Faculty of Odonto-Stomatology)
H.V. Nguyen,
MSc, DDS, Faculty of Odonto-Stomatology
C.T.M. Pham,
MSc, DDS, Faculty of Odonto-Stomatology
K.V.P. Le,
DDS, Faculty of Odonto-Stomatology

Can Tho University of Medicine and Pharmacy, 900000, Can Tho, Vietnam

CBCT-guided nonsurgical endodontic management of fused maxillary second and third molars: A clinical case report

Summary. Complex root canal morphology in maxillary molars often complicates diagnosis and treatment, and cone-beam computed tomography (CBCT) is valuable for overcoming the limitations of conventional radiography. This case report describes the nonsurgical endodontic management of fused maxillary second and third molars with a shared pulp chamber. A 25-year-old Vietnamese male presented with several weeks of intermittent spontaneous pain in the upper right posterior region associated with masticatory discomfort and biting sensitivity. CBCT revealed fusion of the maxillary right second and third molars with a shared crown and confluent pulp chamber. The second molar exhibited four canals (MB1, MB2, DB, and P), whereas the third molar presented with two canals (M and D), with canal merging in the apical and middle thirds. No periapical radiolucency was detected. Nonsurgical root canal therapy was successfully performed under rubber dam isolation and magnification with CBCT-guided access refinement and canal identification.

Key words: fusion of teeth, endodontic therapy, cone beam computed tomography, maxillary molar

FOR CITATION:

Le L.N., Nguyen H.V., Pham C.T.M., Le, K.V.P. CBCT-guided nonsurgical endodontic management of fused maxillary second and third molars: A clinical case report. *Clinical Dentistry (Russia)*. 2026; 29 (3): 72—75. DOI: 10.37988/1811-153X_2026_3_72

Л.Н. Ле,
доктор стоматологических наук, доцент и зав. кафедрой детской стоматологии и ортодонтии (факультет стоматологии)
Х.В. Нгуен,
магистр наук, доктор стоматологических наук, факультет стоматологии
К.Т.М. Фам,
доктор стоматологических наук, факультет стоматологии
К.В.П. Ле,
доктор стоматологических наук, факультет стоматологии

Университет медицины и фармации Кантхо, 900000, Кантхо, Вьетнам

Нехирургическое эндодонтическое лечение сращенных второго и третьего моляров верхней челюсти под контролем КЛКТ: клинический случай

Реферат. Сложная морфология корневых каналов верхних моляров часто затрудняет диагностику и эндодонтическое лечение, а конусно-лучевая компьютерная томография (КЛКТ) играет важную роль в преодолении ограничений традиционной рентгенографии. В данном клиническом случае представлено нехирургическое эндодонтическое лечение сращенных второго и третьего моляров верхней челюсти с общей пульпарной камерой. Мужчина 25 лет (вьетнамского происхождения) обратился с жалобами на периодические спонтанные боли в правом заднем отделе верхней челюсти, сохранявшиеся в течение нескольких недель и сопровождавшиеся дискомфортом при жевании и чувствительностью при накусывании. По данным КЛКТ было выявлено сращение правых второго и третьего моляров верхней челюсти с общей коронкой и сливной пульпарной камерой. Во втором моляре определялись 4 корневых канала (MB1, MB2, DB и P), тогда как третий моляр имел 2 канала (M и D), с их слиянием в средней и апикальной трети. Периапикальных рентгенологических изменений не выявлено. Нехирургическое эндодонтическое лечение было успешно выполнено с использованием коффердама, увеличения и КЛКТ-навигации для уточнения доступа и идентификации корневых каналов.

Ключевые слова: сращение зубов, эндодонтическое лечение, конусно-лучевая компьютерная томография, моляры верхней челюсти

ДЛЯ ЦИТИРОВАНИЯ:

Le L.N., Nguyen H.V., Pham C.T.M., Le, K.V.P. CBCT-guided nonsurgical endodontic management of fused maxillary second and third molars: A clinical case report. — *Клиническая стоматология*. — 2026; 29 (3): 72—75. DOI: 10.37988/1811-153X_2026_3_72

1. INTRODUCTION

Dental fusion is a rare developmental anomaly believed to result from close proximity of developing tooth germs, possibly influenced by mechanical forces or localized pressure [1]. This anomaly manifests as the confluence of distinct dental tissues including enamel, dentin, cementum, and potentially the pulp, yielding a spectrum of morphologic patterns that are primarily dictated by the specific timing of the union during the bud, cap, or bell stages of odontogenesis [2]. This interaction between epithelial and mesenchymal components often produces complex crown and root configurations, including partial or complete merging of the pulp chamber and root canal system [3].

Clinically, fused teeth present significant diagnostic and therapeutic challenges due to their atypical anatomy, which increases risks of periodontal problems, caries, eruption disturbances, and esthetic concerns [4]. In situations where fusion is suspected especially when routine periapical radiographs reveal unusual canal patterns advanced imaging modalities, such as limited field-of-view cone-beam computed tomography (CBCT), together with the dental operating microscope, are invaluable for enhancing diagnostic precision and guiding safe, conservative intervention [5].

This case report documents a rare fusion between maxillary second and third molars sharing a single pulp chamber and highlights the prevalence, possible etiologic factors, clinical features, and management considerations of this complex anomaly. The objective of this case report is to describe the CBCT-guided nonsurgical endodontic management of fused maxillary second and third molars with a confluent pulp chamber and to emphasize the key diagnostic and therapeutic considerations required for safe, predictable, and conservative treatment of anatomically complex posterior teeth.

2. CASE REPORT

2.1 Patient Information

A 25-year-old Vietnamese male presented with several weeks of intermittent spontaneous pain in the upper right posterior region, accompanied by chewing discomfort and biting sensitivity. He was medically healthy. Clinical examination revealed a severely carious maxillary right second molar (MRSM) with significant occlusal structure loss and a palatally positioned maxillary right third molar (MRTM) previously restored with zinc-oxide eugenol. Both thermal and electric pulp tests were nonresponsive, consistent with pulpal necrosis, and the patient's symptoms supported a diagnosis of symptomatic apical periodontitis.

Initial periapical radiographs showed deep caries approaching the pulp but did not adequately define the internal canal anatomy, so a limited field-of-view CBCT scan Sirona Orthophos SL 3D system (Dentsply Sirona, Germany). CBCT confirmed fusion of the MRSM and MRTM with a shared crown and confluent pulp chamber. Based on the combined clinical and CBCT morphological assessment, the external crown anatomy of the buccal component (corresponding to the MRSM) resembled a typical maxillary second molar with three principal canals: mesiobuccal (MB1), second mesiobuccal (MB2), distobuccal (DB), and palatal (P). In contrast, the palatal component (corresponding to the MRTM) exhibited a canal configuration similar to that of a maxillary third molar, consisting of one mesial (M) and one distal (D) canal.

Canal merging was observed between the two fused components: specifically, the mesial canal of the palatal component merged with the mesiobuccal canal of the buccal component in the apical third, while the distal canal of the palatal component merged with the palatal canal of the buccal component in the middle third (Fig. 1).

Based on the clinical and radiographic findings, the diagnosis included a fused crown and confluent pulp chamber involving the MRSM and MRTM, with pulpal necrosis confirmed.

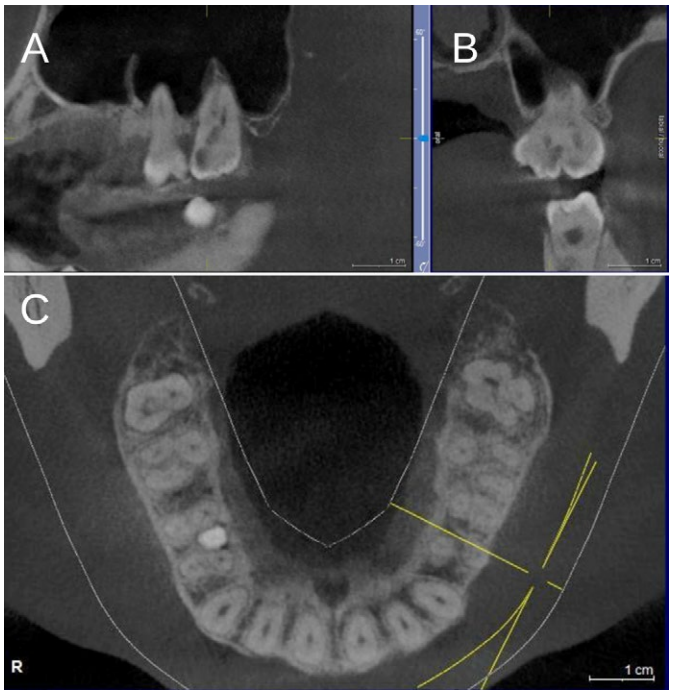

Fig. 1. Preoperative CBCT images: Tangential section (A), cross-sectional view (B), and axial view (C) illustrating the fusion of the maxillary right second and third molars with a shared pulp chamber and complex root canal configuration.

2.2. Therapeutic Intervention

Local anesthesia was achieved with 2% lidocaine containing epinephrine 1:100,000, followed by rubber dam isolation to maintain a clean, uncontaminated, and well-visualized operative field

Access preparation was performed under magnification. Temporary restorative material and undermined dentin were carefully removed, and the pulp chamber was thoroughly debrided. CBCT-guided correlation allowed refinement of the access cavity to fully expose the confluent pulp chamber without unnecessary dentin sacrifice. Two separate

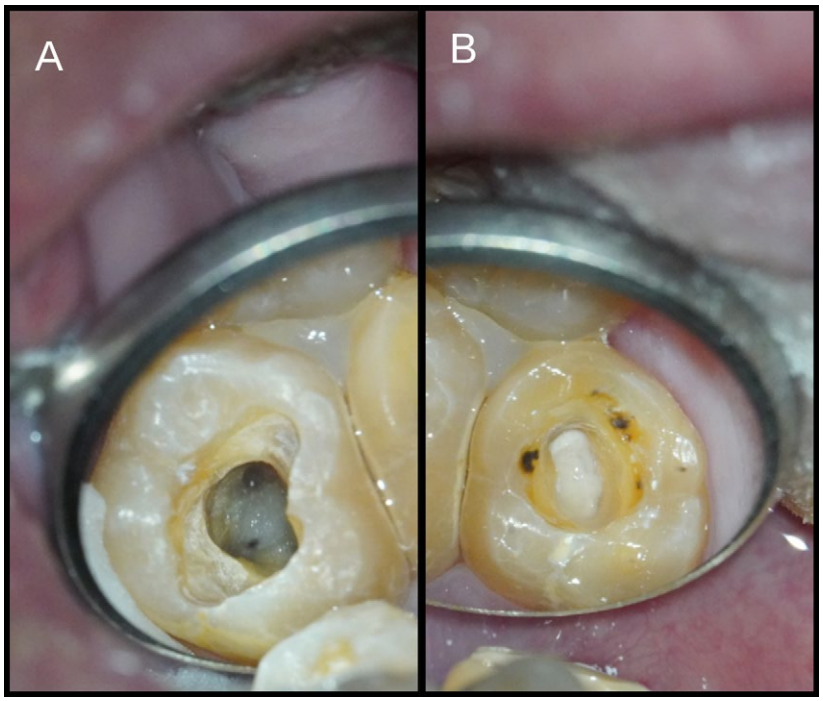

Fig. 2. External crown anatomy after access cavity preparation: A — palatal component corresponding to the maxillary right third molar; B — buccal component corresponding to the maxillary right second molar

occlusal access openings were prepared for the second and third molars using an Endo Access bur (Fig. 2).

Working lengths were determined using Propex Pixi electronic apex locator and cross-verified with CBCT measurements to minimize the risk of over-instrumentation or under-preparation. The working lengths of the M and D canals of the MRTM were 19.0 and 20.0 mm, respectively. The working lengths of the MB1, MB2, D and P of the MRSM were 17.0, 16.0, 17.0, and 17.0 mm, respectively.

Canal preparation followed a hybrid crown-down technique, with glide paths established using size #10 and #15 stainless steel K-files (MANI, Japan). Shaping was completed with ProTaper hand-use instruments (Dentsply Sirona, USA), enlarging the canals to size F3 (0.30/.09) except MB2, which was prepared to F2 (0.25/.08). Irrigation began with 0.5% sodium hypochlorite, followed by 2% sodium hypochlorite activated ultrasonically at full working length under continuous irrigation and positive-pressure suction. Final irrigation with 2% chlorhexidine digluconate was performed before drying the canals with sterile paper points.

Obturation was performed after canal drying and placement of cotton pellets for isolation. Master gutta-percha cones were trial-fitted and disinfected in 2% sodium hypochlorite, and obturation proceeded once apical dryness was confirmed. MTA Fillapex sealer was mixed according to manufacturer instructions, and sealer-coated cones were inserted into each canal; in merged canals, a cone served as a carrier to deliver sealer repeatedly to the apical area to ensure complete filling. Excess gutta-percha was removed at the chamber floor, a 24-hour temporary restoration was placed, and final obturation was confirmed after its removal (Fig. 3, 4). For definitive restoration, the tooth received a bonded composite resin to provide an immediate coronal seal (Fig. 5).

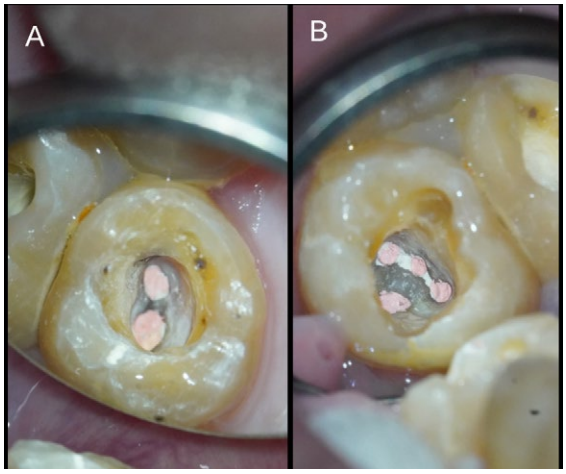

Fig. 3. External crown anatomy after root canal obturation: A — buccal component corresponding to the maxillary right second molar; B — palatal component corresponding to the maxillary right third molar

Fig. 4. Post-obturation CBCT images demonstrating the root canal filling of the fused maxillary right second and third molars

Fig. 5. Final coronal restoration of the tooth

2.3. Follow-Up and Outcomes

At the 1-month follow-up, the patient was asymptomatic, with no tenderness, normal function, and healthy gingival tissues. The coronal restoration remained intact without marginal leakage. A 3-month radiographic review was planned to monitor periapical healing. Given the favorable

clinical response and absence of complications, the short-term prognosis was deemed excellent.

3. DISCUSSION

The management of fused maxillary molars presents a formidable challenge due to highly unpredictable root canal configurations. A landmark report by Liang et al. (2012) described a rare case of bilateral fusion between maxillary second and third molars [3]. While our case shares the same fusion of the second and third molars, it is distinct in its unilateral presentation and higher canal complexity, featuring six separate canals compared to the four described by Liang. Crucially, Liang et al. reported an inability to use a rubber dam due to severe coronal loss and aberrant anatomy. In contrast, we successfully utilized rubber dam isolation, which is vital for long-term endodontic success and infection control.

Recent ex vivo research by Keskin et al. (2023) using micro-CT highlights that dentine thickness in fused molars is significantly reduced, identifying a "danger zone" approximately 2 mm apical to the orifice level [6]. This underscores the necessity of our CBCT-guided approach to avoid iatrogenic perforations during the enlargement of the MB2 and fused distal canals.

Furthermore, while Su et al. (2022) noted that most cases of molar concrescence are only discovered post-extraction, our case demonstrates that proactive use of CBCT allows for successful non-surgical preservation [7]. Unlike the approach of Mei et al. (2022), who opted to treat only the infected isthmus to maintain pulp vitality, the presence of total pulpal necrosis in our patient necessitated a comprehensive non-surgical root canal therapy [8]. Our successful outcome aligns with Zorba et al. (2024), who emphasized that identifying fusion at the dentin or cementum level via CBCT is the cornerstone of predictable endodontic intervention in these rare anomalies [9].

Despite these advantages, successful management still requires careful, stepwise instrumentation, thorough irrigation, and adherence to contemporary endodontic principles. [10] Effective irrigation using sodium hypochlorite, and passive ultrasonic activation enhances disinfection in the complex anatomy of necrotic fused molars. Due to the abnormal morphology of fused units, successful treatment often requires a multidisciplinary approach involving endodontics, restorative dentistry, prosthodontics, and potentially orthodontics or surgery. Overall, a structured approach integrating CBCT, magnification, contemporary instrumentation and irrigation, and high-quality coronal sealing supports predictable preservation of these anatomically complex teeth.

4. CONCLUSION

This case demonstrates that nonsurgical endodontic treatment of fused maxillary molars with a confluent root canal system is feasible and can achieve a favorable prognosis when accurate diagnosis and meticulous treatment planning are performed. Early CBCT assessment, combined with magnification, effective rubber dam isolation, and contemporary irrigation and obturation techniques, enables safe management of complex canal anatomy and supports long-term tooth preservation. Therefore, fused posterior teeth should not be considered an automatic indication for extraction but rather evaluated individually for conservative endodontic management.

ACKNOWLEDGMENTS:
The authors sincerely thank Can Tho University of Medicine and Pharmacy and the Faculty of Odonto-Stomatology for providing the facilities and equipment that supported this study.

Received: 31.01.2026
Accepted: 01.09.2026

REFERENCES:

1. **Neville B.W., Damm D.D., Allen C.M., Chi A.C.** Abnormalities of teeth. In: Oral and maxillofacial pathology. Elsevier, 2023. Pp. 51–116.
2. **Lacruz R.S., Habelitz S., Wright J.T., Paine M.L.** Dental enamel formation and implications for oral health and disease. *Physiol Rev*. 2017; 97 (3): 939–993. PMID: 28468833
3. **Liang R.Z., Wu J.T., Wu Y.N., Smales R.J., Hu M., Yu J.H., Zhang G.D.** Bilateral maxillary fused second and third molars: a rare occurrence. *Int J Oral Sci*. 2012; 4 (4): 231–4. PMID: 23222992
4. **Duncan W.K., Helpin M.L.** Bilateral fusion and gemination: a literature analysis and case report. *Oral Surg Oral Med Oral Pathol*. 1987; 64 (1): 82–7. PMID: 3475662
5. **Alshamrani M.S., Alghamdi H.A., Almasari H.R.** Mandibular third molar fusion with a supernumerary tooth: A case report in Saudi Arabia. *Journal of Oral Medicine and Dental Research*. 2025; 6 (1): 1–6. DOI: 10.52793/JOMDR.2025.6(1)-82
6. **Keskin C., Toplu D., Keleş A.** Dentine thickness in maxillary fused molars depends on the fusion type: An ex vivo micro-computed tomography study. *Int Endod J*. 2023; 56 (5): 637–646. PMID: 36637890
7. **Su J., Shao L.M., Wang L.C., He L.J., Pu Y.L., Li Y.B., Zhang W.Y.** Concrescence of maxillary second molar and impacted third molar: A case report. *World J Clin Cases*. 2022; 10 (28): 10286–10292. PMID: 36246819
8. **Mei X.H., Liu J., Wang W., Zhang Q.X., Hong T., Bai S.Z., Cheng X.G., Tian Y., Jiang W.K.** Endodontic management of a fused left maxillary second molar and two paramolars using cone beam computed tomography: A case report. *World J Clin Cases*. 2022; 10 (23): 8367–8374. PMID: 36159529
9. **Zorba Y.O., Balkanlı S.** Endodontic treatment a fused molar: A case report. *International Dental Journal*. 2024; 74: S317–S318. DOI: 10.1016/j.identj.2024.07.342
10. **Patel S., Brown J., Pimentel T., Kelly R.D., Abella F., Durack C.** Cone beam computed tomography in Endodontics a review of the literature. *Int Endod J*. 2019; 52 (8): 1138–1152. PMID: 30868610

DOI: 10.37988/1811-153X_2026_3_76

Показатели гуморального иммунитета слюны при хронических воспалительных заболеваниях пародонта: клинико-лабораторный анализ

Е.С. Шаповаленко [1,2],
врач-стоматолог, пародонтолог; соискатель ученой степени к.м.н. на кафедре стоматологии детского возраста
А.А. Антонова [2],
д.м.н., профессор, зав. кафедрой стоматологии детского возраста
Н.В. Стрельникова [2,3],
к.м.н., доцент, доцент кафедры микробиологии, вирусологии и иммунологии; зав. бактериологической лабораторией
Г.Д. Ахмедов [4],
д.м.н., доцент, профессор кафедры пропедевтики терапевтической стоматологии
В.Н. Царев [4],
д.м.н., профессор, зав. кафедрой микробиологии, вирусологии, иммунологии, директор НИМСИ

[1] ООО «Dental Pro», 680000, Хабаровск, Россия
[2] ДВГМУ, 680000, Хабаровск, Россия
[3] Туберкулезная больница, 680009, Хабаровск, Россия
[4] Российский университет медицины, 127473, Москва, Россия

ДЛЯ ЦИТИРОВАНИЯ:
Шаповаленко Е.С., Антонова А.А., Стрельникова Н.В., Ахмедов Г.Д., Царев В.Н. Показатели гуморального иммунитета слюны при хронических воспалительных заболеваниях пародонта: клинико-лабораторный анализ. — *Клиническая стоматология*. — 2026; 29 (3): 76—84. DOI: 10.37988/1811-153X_2026_3_76

Реферат. Инфекционно-воспалительные заболевания пародонта — одна из распространенных причин утраты зубов, что подчеркивает значимость доступных биомаркеров для их диагностики и мониторинга. Слюна является биоинформативным материалом, однако диагностическая релевантность иммуноглобулинов при гингивите и пародонтите не доказана. Цель исследования — оценить взаимосвязь уровней IgA, IgM, IgG и секреторного sIgA в слюне с клиническими признаками патологии пародонта. **Материалы и методы.** Обследовано 600 жителей Хабаровского края ключевых возрастных групп, сформированы группы по ординальной шкале: здоровые, гингивит, пародонтит легкой, средней и тяжелой степени. Проведена оценка клинических индексов OHI-S, CPITN, PMA, PBI; выполнено микробиологическое исследование патологических зубодесневых карманов, измерение концентрации иммуноглобулинов IgA, IgM, IgG и sIgA в слюне методом иммуноферментного анализа (ИФА). **Результаты.** Корреляционный анализ Спирмена показал прямую тесную связь тяжести пародонтита с индексом CPITN (ρ=0,636), умеренную корреляционную связь с PBI (ρ=0,479) и PMA (ρ=0,434), показывающих роль воспаления и кровоточивости в прогрессировании патологии; связь с OHI-S слабая (ρ=0,246). По данным ROC-анализа уровень sIgA имеет умеренную диагностическую ценность при тяжелом пародонтите (AUC=0,72). Оптимальный порог sIgA — 305 мг/л (чувствительность — 78%, специфичность — 65%). Комбинация sIgA и IgM в многофакторной модели логистической регрессии демонстрирует высокую прогностическую ценность (AUC=0,81). Прирост sIgA на каждые 1 мг/л повышает вероятность пародонтита на 0,4% (OR=1,004). Межгрупповые различия уровней IgA, IgM, IgG и sIgA в слюне по тяжести заболевания статистически незначимы. Сильная связь с тяжелой формой хронического пародонтита показана в ассоциации микроорганизмов *E. coli* и *Leptotrichia spp*. (OR=3,00); значимые предикторы тяжести *Enterococcus faecalis* и *Leptotrichia spp*. (OR=2,34), *Staphylococcus aureus* и *Leptotrichia spp*. (OR=1,92). **Заключение.** Сопоставительный анализ индексов OHI-S, CPITN, PMA, PBI, микробиологического профиля ассоциаций патологических зубодесневых карманов и гуморальных биомаркеров слюны позволяет уточнить вклад отдельных показателей в диагностику и мониторинг инфекционно-воспалительных заболеваний пародонта.

Ключевые слова: слюна, биомаркеры, иммуноглобулины слюны, IgA, IgM, IgG, sIgA, пародонтит, гингивит

Salivary humoral immunity parameters in chronic inflammatory periodontal diseases: clinical and laboratory analysis

E.S. Shapovalenko [1,2],
dentist, periodontist; PhD candidate at the Department of Pediatric Dentistry
A.A. Antonova [2],
Doctor of Science in Medicine, full professor of the Pediatric Dentistry Department
N.V. Strelnikova [2,3],
PhD in Medical sciences, associate professor of the Microbiology, Virology and Immunology Department; head of the bacteriological Lab
G.Dzh. Akhmedov [4],
Doctor of Science in Medicine, professor of the Therapeutic dentistry propaedeutics Department
V.N. Tsarev [4],
Doctor of Science in Medicine, full professor of the Microbiology, virology, immunology department, director of the Medico-dental research Institute

Abstract. Infectious and inflammatory periodontal diseases are among the common causes of tooth loss, highlighting the need for accessible biomarkers for diagnosis and monitoring. Saliva is a bioinformative material; however, the diagnostic relevance of immunoglobulins in gingivitis and periodontitis remains unproven. Purpose — To assess the association between salivary IgA, IgM, IgG and secretory sIgA levels and clinical signs of periodontal pathology. **Materials and methods.** A total of 600 residents of Khabarovsk Krai from key WHO age groups were examined; groups were formed on an ordinal scale: healthy, gingivitis, and mild, moderate, and severe periodontitis. The following were performed: assessment of clinical indices OHI-S, CPITN, PMA, and PBI; microbiological examination of pathological periodontal pockets; and measurement of salivary IgA, IgM, IgG and sIgA levels by ELISA. **Results.** Spearman correlation analysis showed a strong positive association between periodontitis severity and CPITN (ρ=0.636), a moderate association with PBI (ρ=0.479) and PMA (ρ=0.434), reflecting the role of inflammation and bleeding in disease progression; and a weak association with OHI-S (ρ=0.246). According to ROC analysis, sIgA had a moderate diagnostic value in severe periodontitis (AUC=0.72). The optimal sIgA cut-off was

[1] Dental Pro LLC,
680000, Khabarovsk, Russia
[2] Far Eastern State Medical University,
680000, Khabarovsk, Russia
[3] Tuberculosis hospital,
680009, Khabarovsk, Russia
[4] Russian University of Medicine,
127473, Moscow, Russia

305 mg/L, with sensitivity 78% and specificity 65%. The combination of sIgA and IgM in a multivariable logistic regression model showed high predictive performance (AUC=0.81). Each 1 mg/L increase in secretory sIgA increased the odds of periodontitis by 0.4% (OR=1.004). Between-group differences in salivary IgA, IgM, IgG and sIgA levels by disease severity were not statistically significant. A strong association with severe chronic periodontitis was demonstrated for the *E. coli* + *Leptotrichia spp.* combination (OR=3.00); significant predictors of severity included *Enterococcus faecalis* + *Leptotrichia spp.* (OR=2.34) and *Staphylococcus aureus* + *Leptotrichia spp.* (OR=1.92). **Conclusion.** Comparative analysis of OHI-S, CPITN, PMA and PBI indices, the microbiological profile of periodontal pocket associations, and humoral salivary biomarkers helps to clarify the contribution of individual parameters to the diagnosis and monitoring of infectious and inflammatory periodontal diseases.

Key words: saliva, biomarkers, saliva immunoglobulins, IgA, IgM, IgG, sIgA, periodontitis, gingivitis

FOR CITATION:

Shapovalenko E.S., Antonova A.A., Strelnikova N.V., Akhmedov G.Dzh., Tsarev V.N. Salivary humoral immunity parameters in chronic inflammatory periodontal diseases: clinical and laboratory analysis. *Clinical Dentistry (Russia)*. 2026; 29 (3): 76—84 (In Russian). DOI: 10.37988/1811-153X_2026_3_76

ВВЕДЕНИЕ

Стоматологическое здоровье играет важную роль в общем состоянии макроорганизма [1, 2]. Инфекционно-воспалительные заболевания пародонта — одна из распространенных причин утраты зубов [3, 4], что подчеркивает значимость доступных биомаркеров для их диагностики и мониторинга [5, 6]. Развитие инфекционно-воспалительных заболеваний пародонта связано с действием таких существенных факторов, как микробиота полости рта [7, 8], ряд пародонтопатогенных микроорганизмов [9, 10], виром полости рта [11], генетическая предрасположенность, особенности диеты, гигиена [12], коморбидный фон [13, 14], курение [15], состояние местного иммунитета [3, 16, 17]. Слюна как основная биологическая жидкость ротовой полости обеспечивает защиту от патогенных микроорганизмов, в том числе содержит иммуноглобулины классов IgA, IgG, IgM, sIgA [6, 16]. Воспаление тканей пародонта формируется на фоне дисбиотических изменений микробиома полости рта [8, 9] и особенностей реализации иммуновоспалительного ответа макроорганизма [10, 16, 17]. В системе мукозального иммунитета ключевую роль играют иммуноглобулины класса А, секреторный sIgA, обеспечивающие нейтрализацию и блокирующие механизмы антигенов и адгезии бактерий к слизистой оболочке и поверхности зубов [5, 6, 18]. Слюна является биоинформативным материалом, однако диагностическая ценность иммуноглобулинов при гингивите и пародонтите остается предметом дискуссий. Изучение уровня иммуноглобулинов в слюне и взаимосвязь с показателями стоматологического здоровья являются актуальными проблемами современной стоматологии [5, 6]. Сопоставительный анализ клинических индексов, микробиологических данных и показателей гуморального иммунитета слюны позволяет уточнить роль и место отдельных биомаркеров в комплексной диагностике и мониторинге заболеваний пародонта [4—6, 8, 10].

Роль иммуноглобулинов слюны в поддержании здоровья полости рта

Уровень секреторного иммуноглобулина класса А (sIgA) преобладает в слюне, sIgA играет ключевую роль в поддержании гомеостаза ротовой полости [6, 16], модулирует воспалительные процессы, нейтрализует токсины и вирусы [16]. Иммуноглобулины классов IgG и IgM присутствуют в слюне в меньших концентрациях (мг/л), чем в сыворотке крови, опосредуют опсонизацию и активацию комплемента [6, 18].

Взаимосвязь уровня иммуноглобулинов слюны и индекса КПУ

Показана обратная корреляционная зависимость между уровнем sIgA в слюне и индекса КПУ [19]. Высокие концентрации sIgA ассоциируют с меньшей распространенностью кариеса за счет способности ингибировать метаболизм *Streptococcus mutans* и других кариесогенных бактерий [19, 20].

Взаимосвязь уровня иммуноглобулинов слюны и гигиенических индексов

Гигиеническое состояние полости рта напрямую влияет на состав микробиоты и на локальный иммунный ответ [3, 4, 18]. Накопление зубного налета стимулирует продукцию иммуноглобулинов классов IgG и IgM [6, 18]. При хроническом воспалении, связанном с длительным воздействием биопленок зубного налета, наблюдают изменение уровня sIgA [5, 6, 16, 17, 19].

Взаимосвязь уровня иммуноглобулинов слюны и пародонтальных индексов

Воспалительные заболевания пародонта, гингивит и пародонтит, характеризуются активацией иммунной системы и вариациями состава слюны [4, 5]. У пациентов с пародонтитом описаны изменения (в том числе повышение) уровней IgG и IgM в слюне, отражающие интенсивность воспалительного процесса [5, 6], при этом

уровень sIgA может как увеличиваться, так и снижаться, в зависимости от стадии и тяжести заболевания [5, 6, 18].

Актуальность

Хронические инфекционно-воспалительные заболевания пародонта относятся к распространенным стоматологическим патологическим состояниям в мире и остаются одной из ведущих причин потери зубов [1, 2]. Возрастает доля пациентов с выраженной деструкцией тканей пародонта и потребностью в лечении [2, 4, 17]. Современные тенденции изучения заболеваний пародонта повышают интерес к биомаркерам и неинвазивным методам диагностики и мониторинга статуса микробиоты полости рта [4—6]. Слюна является удобным биоматериалом для оценки уровня местного иммунитета [16, 18]. Однако диагностическая ценность отдельных гуморальных показателей (total IgA, sIgA и др.) при гингивите и пародонтите остается дискутабельной, что обосновывает клинико-лабораторные исследования и сопоставительный анализ на крупных выборках населения Хабаровского края [7, 9, 21].

Цель исследования — оценить взаимосвязь уровней иммуноглобулинов классов IgA, IgM, IgG и sIgA в слюне с клиническими признаками патологии пародонта.

Задачи исследования:

1) Изучить распространение и тяжесть инфекционно-воспалительных заболеваний пародонта в ключевых возрастных группах ВОЗ из генеральной совокупности населения Хабаровского края.
2) Оценить корреляцию уровня иммуноглобулинов классов IgM, IgG, IgA и sIgA в слюне с клиническими индексами CPITN, PMA, PBI и OHI-S.
3) Исследовать взаимосвязь между тяжестью инфекционно-воспалительного заболевания пародонта и уровнем иммуноглобулинов классов IgM, IgG, IgA, sIgA в слюне (ROC-анализ).
4) Анализировать влияние микробных ассоциаций бактерий рода *Leptotrichia* с микроорганизмами патологических зубодесневых карманов на клиническую форму и степень тяжести заболеваний пародонта.

МАТЕРИАЛЫ И МЕТОДЫ

Дизайн и выборка

В исследование включили 600 жителей Хабаровского края путем рандомизированного (вероятностного) отбора в 5 основных возрастных групп ВОЗ: до 20 лет (n=31), 21—34 года (n=115), 35—44 года (n=84), 45—59 лет (n=217), более 60 лет (n=153) [21].

Методом стратифицированного отбора было сформировано 5 клинических групп по ординальной шкале: здоровые, гингивит, пародонтит легкой, средней и тяжелой степени. Всем участникам групп проводили полное пародонтологическое обследование, исследование микробиоценоза патологических зубодесневых карманов, иммунологическое исследование состава иммуноглобулинов слюны.

Клиническое обследование

Проводили опрос, определяли индекс гигиены OHI-S [21], коммунальный пародонтальный индекс потребности в лечении CPITN (по секстантам) [21], индекс папиллярно-маргинально-альвеолярного воспаления (PMA), индекс кровоточивости десен PBI.

Лабораторные методы

Концентрацию IgA, IgM, IgG и sIgA определяли методом твердофазного иммуноферментного анализа (ИФА), валидированного для слюны при помощи тест-системы Salimetrics Salivary Secretory IgA ELISA KIT (США). Нестимулированную слюну объемом 2—5 мл собирали утром, натощак или через 1,5—2 ч после еды; пробы охлаждали на льду, центрифугировали (3000 g, 10 минут, t=+4°C), отбирали супернатант, пробы хранили при –80°C. Концентрации рассчитывали по калибровочной кривой 4PL. Результаты пересчитывали с учетом коэффициента разведения и представляли в мг/л.

Микробиологическое исследование содержимого патологических зубодесневых карманов проводили классическим культуральным методом с использованием аэробного и анаэробного культивирования, тест-систем Erba Lachema АНАЭРОтест 23, ЭНТЕРОтест 16, СТАФИтест 16, СТРЕПТОтест 24, масс-спектрометрии.

Статистический анализ

Для анализа категориальных данных χ^2-критерий Пирсона применяли для оценки связи между возрастной группой и состоянием пародонта/степенью тяжести его поражения; при малых ожидаемых частотах в ячейках использовали точный критерий Фишера. Для сравнения уровней IgA, IgM, IgG и sIgA между группами применяли непараметрический критерий Краскела—Уоллеса; при необходимости выполняли апостериорные попарные сравнения с поправкой Бонферрони. Различия считали статистически значимыми при p<0,05.

Отношение шансов (odds ratio, OR) с 95% доверительным интервалом рассчитывали для оценки шансов сохранения здоровья пародонта в возрастных группах относительно группы до 20 лет, а также для оценки связи микробных ассоциаций с тяжелой формой пародонтита. Относительный риск (relative risk, RR) рассчитывали при сравнении распространенности гингивита в группе 21—34 года с группой до 20 лет. Тест тренда Кохрана—Армитажа применяли для оценки направленной тенденции увеличения тяжести пародонтальной патологии по мере перехода к старшим возрастным группам.

Проводили межгрупповые сравнения, апостериорные попарные сравнения, корреляционный анализ и ROC-анализ для оценки диагностической значимости отдельных показателей.

РЕЗУЛЬТАТЫ

1. Распространенность и тяжесть инфекционно-воспалительных заболеваний пародонта

Стоматологическое здоровье жителей Хабаровского края существенно ухудшается с возрастом: от 87,1%

Таблица 1. Распространенность патологии пародонта у 600 обследованных разных возрастных групп

Table 1. Prevalence of periodontal pathology among 600 examined individuals by WHO age groups

Диагноз	Возраст, лет										Средневзвешенный возраст, лет
	До 20 (*n*=31)		21—34 (*n*=115)		35—44 (*n*=84)		45—59 (*n*=217)		Более 60 (*n*=153)		
	абс.	%	абс.	%	абс.	%	абс.	%	абс.	%	
Здоров	27	87,1	53	46,1	7	8,3	1	0,5	1	0,7	25
Пародонтит легкой степени	0	0	15	13,0	46	54,8	70	32,3	23	15,0	42
Пародонтит средней степени	0	0	2	1,7	12	14,3	99	45,6	70	45,8	52
Пародонтит тяжелой степени	0	0	0	0	4	4,8	35	16,1	56	36,6	59
Гингивит	4	12,9	45	39,1	15	17,9	12	5,5	3	2,0	30
Суммарная распространенность, все формы пародонтита и гингивит		12,9		54,0		92,9		98,6		99,3	⩾45*

*Примечание. * — пороговый возраст ⩾45 лет использован для оценки диагностической чувствительности и специфичности наличия патологических изменений в тканях пародонта.*

здоровых в группе до 20 лет до 0,7% здоровых лиц в группе более 60 лет (табл. 1). Распределение здоровых в Хабаровском крае крайне неравномерно — максимально в группе до 20 лет, минимально после 45 лет (χ^2≈102,5; *df*=4; *p*<0,001).

Связь патологии пародонта и степень тяжести его поражения тесно связана с возрастом (χ^2≈684,2, *p*<0,001). Так, гингивит имеет наибольшую распространенность в группе 21—34 года (39,1%). Пародонтит легкой степени достигает максимума в группе 35—44 года (54,8%). Пародонтит средней и тяжелой степени в Хабаровском крае прогрессирует с возрастом, особенно после 45 лет (см. табл. 1).

Определена диагностическая чувствительность (80,7%) и специфичность (97,8%) для порога средневзвешенного возраста 45 лет и старше. Прогностическая ценность положительного результата ≈99,2%. Это означает, что возраст ⩾45 лет является хорошей точкой отсечения, он исключает состояние здоровья пародонта в генеральной совокупности населения Хабаровского края.

Тенденция увеличения распространенности пародонтологической патологии наблюдается с 12,9% в группе до 20 лет до 99,3% в группе старше 60 лет. В возрасте до 20 лет преобладали здоровые пациенты и среди них 12,9% лиц с гингивитом как начальной стадии инфекционно-воспалительного процесса тканей пародонта.

В группе 21—34 года число пациентов с гингивитом увеличилось более чем в 3 раза — до 39,1%. В этой группе относительный риск заболеваемости гингивитом RR=3,03 (2,12—4,61). Парный тест с поправкой Бонферрони (χ^2≈20,5) и точный критерий Фишера показали значимые (*p*<0,001) различия между этими возрастными группами. В группе 21—34 года наблюдали 13% лиц с легкой степенью заболеваний пародонта (*p*<0,001).

Результаты анализа OR свидетельствуют о поступательном прогнозе стабильного ухудшения стоматологического здоровья жителей Хабаровского края с увеличением возраста. Если в группе молодого возраста (21—34 года) шансы остаются относительно высокими (OR≈0,13), то в группе 35—44 года они снижаются более чем в 30 раз, а в группе 45—59 лет — в 500 раз по сравнению с группой сравнения младше 20 лет (табл. 2).

Установлены статистически значимые различия состояния пародонта у обследованных лиц в зависимости от возраста (*p*<0,001), связь между признаками была относительно сильная, согласно расчету коэффициента Крамера *V*=0,467. Тест тренда Кохрана—Армитажа для показателя тяжести пародонтита также указывает на статистическую значимость непрерывной тенденции нарастания тяжести патологии с возрастом: *Z*≈18,4 (*p*<0,001).

Таблица 2. Отношения шансов риска развития патологии пародонта у обследованных лиц в возрастных группах ВОЗ (*n*=600)

Table 2. Odds ratios for the risk of developing periodontal pathology in examined individuals across WHO age groups (*n*=600)

		Возраст, лет				
		До 20 (*n*=31)	21—34 (*n*=115)	35—44 (*n*=84)	45—59 (*n*=217)	Более 60 (*n*=153)
OR	Группа контроля		0,130	0,030	0,002	0,002
95% ДИ	Группа контроля		0,040—0,440	0,010—0,100	0,0003—0,015	0,0003—0,014
p	Группа сравнения		<0,001	<0,001	<0,001	<0,001

Примечание. Все отличия от показателей группы сравнения статистически достоверно значимы (p<0,001). Относительный шанс (OR) сохранения стоматологического здоровья относительно группы контроля демонстрирует обратную зависимость от возраста — снижение на 1—3 порядка (OR≈0,1—0,002). Шансы сохранить стоматологическое здоровье снижаются в 7,7—500 раз в диапазоне от 21 года (OR=0,13) до 60 лет и более (OR=0,002). Доверительные интервалы с уровнем доверия 95% подтверждают статистическую значимость выявленной тенденции OR≈0,002, 95% ДИ 0,0003—0,014.

Таким образом, шансы сохранить стоматологическое здоровье снижаются в 7,7 раз в группе 21—34 года по сравнению с группой до 20 лет; в группе 35—44 года шансы в 33,3 ниже, в группах 45—59 лет и старше 60 лет шансы здоровья ниже в 500 раз (см. табл. 2).

2. Взаимосвязь степени тяжести заболеваний пародонта и клинических индексов

Тест корреляции Спирмена между признаками пародонтита, клиническими индексами CPITN, PMA, PBI, OHI-S и степенью тяжести патологии пародонта в возрастных группах подходит для ординальных данных и не требует нормальности распределения. Были установлены статистически значимые (p<0,001) прямые корреляционные связи между степенью тяжести заболеваний пародонта с клиническими индексами: сильная для CPITN (ρ=0,636), умеренная для PMA (ρ=0,434) и PBI (ρ=0,479), слабая для OHI-S (ρ=0,246; табл. 3).

Таблица 3. Корреляция (ρ) клинических индексов со степенью тяжести пародонтита у обследованных лиц (n=600)

Table 3. Correlation (ρ) of clinical indices with the severity of periodontitis in the examined subjects (n=600)

Индекс	ρ	95% ДИ	Сила связи
CPITN	0,636	0,584—0,682	Сильная прямая
PMA	0,434	0,364—0,498	Умеренная прямая
PBI	0,479	0,413—0,540	Умеренная прямая
OHI-S	0,246	0,167—0,322	Слабая прямая

Анализ корреляций показал, что тяжесть заболеваний пародонта наиболее тесно связана с индексом CPITN, отражающим непосредственные признаки поражения пародонта: кровоточивость, зубные отложения и налет, наличие пародонтальных карманов. Узкий диапазон доверительного интервала для CPITN (0,584—0,682) указывает на высокую точность и надежность оценки тяжести в пределах доверительного интервала: чем выше индекс CPITN, тем тяжелее степень пародонтита. Расчет модели порядковой логистической регрессии для CPITN показал высокий коэффициент β=0,85±0,12 и отношение шансов OR=2,34 (1,85—2,96). Следовательно, каждый прирост показателя CPITN на 1 единицу увеличивает шансы развития более тяжелой формы пародонтита в 2,34 раза.

Умеренные связи с индексами PMA и PBI указывают, что воспаление десен и кровоточивость имеют значение в прогрессировании патологии, но эти индексы менее специфичны, чем CPITN, они могут быть использованы для мониторинга инфекционно-воспалительного процесса тканей пародонта. Порядковая логистическая регрессия показала для PMA коэффициент β=0,41±0,10 и отношение шансов OR=1,51 (1,24—1,83): каждый прирост показателя PMA на 1 единицу увеличивает шансы утяжеления пародонтита в 1,51 раза.

Слабая корреляция тяжести патологии пародонта с OHI-S (ρ=0,246) свидетельствует, что гигиена полости рта является фактором риска, но она не влияет напрямую на течение заболевания. Это также подтверждает широкий диапазон значений доверительного интервала для OHI-S — 0,167—0,322, меньшая точность происходит от слабой связи. Следовательно, OHI-S является вспомогательным индексом, его показатель слабо связан с усилением тяжести пародонтита, однако имеет значение для профилактики и контроля гигиены полости рта. Для него коэффициент порядковой логистической регрессии β=0,32±0,09, OR=1,38 (1,15—1,65).

Таким образом, доказано оптимальное применение клинических индексов в оценке тяжести пародонтита: для диагностики тяжести приоритетным является CPITN, для мониторинга воспаления можно использовать PMA и PBI, для профилактики и обучения гигиене — OHI-S.

3. Показатели гуморального иммунитета слюны

Расчет по критерию Шапиро—Уилка для каждой клинической группы и показателя уровня иммуноглобулинов слюны показал, что большинство распределений не нормальны (p<0,05), особенно для классов IgM и IgG, следовательно, для анализа результатов были использованы непараметрические статистические тесты.

Рассчитан H-критерий Краскела—Уоллеса для установления различий уровней всех классов иммуноглобулинов между клиническими группами с различной тяжестью патологии пародонта. Межгрупповые различия уровней IgA, IgM, IgG и sIgA в слюне у жителей Хабаровского края по тяжести заболевания статистически значимыми не были (p>0,05; табл. 4).

Таблица 4. Критерий Краскела—Уоллеса (H) по дифференциации уровня иммуноглобулинов слюны в группах с различной степенью тяжести пародонтита у обследованных лиц (n=600)

Table 4. Kruskal—Wallis test (H) for the differentiation of salivary immunoglobulin levels in groups with varying severity of periodontitis among examined individuals (n=600)

Класс иммуноглобулинов	H (df=4)	p	Результат
IgM	3,89	0,42	Нет различий
IgG	6,23	0,18	Нет различий
IgA	2,14	0,71	Нет различий
sIgA	8,76	0,07	Тенденция к различиям (p<0,1)

Основанный на среднем значении критерий однородности дисперсий с использованием теста Левена показал статистически значимую неоднородность дисперсий (p<0,001). В результате сравнения значений иммуноглобулинов слюны у пациентов в зависимости от диагноза межгрупповые различия по уровням иммуноглобулинов в слюне не достигали статистической значимости: IgA (p=0,878), IgM (p=0,186), IgG (p=0,254), sIgA (p=0,306).

В табл. 5 представлены результаты исследования концентрации иммуноглобулинов в слюне в 5 клинических группах населения Хабаровского края с патологией пародонта.

Апостериорные попарные сравнения не выявили статистически значимых различий между клиническими группами. Анализ с учетом неоднородности дисперсий также не подтвердил значимых межгрупповых

Таблица 5. Концентрация иммуноглобулинов слюны в клинических группах с различной степенью тяжести патологии пародонта (*n*=600), мг/л

Table 5. Salivary immunoglobulin levels in clinical groups with varying degrees of periodontal disease severity (*n*=600), mg/L

Диагноз	IgA		IgM		IgG		sIgA	
	M±*SD*	95% ДИ	*M*±*SD*	95% ДИ	*M*±*SD*	95% ДИ	*M*±*SD*	95% ДИ
Здоров (*n*=89)	179±116	155—204	56±38	48—64	34±28	28—40	295±139	265—324
Пародонтит легкой степени (*n*=154)	177±102	160—193	56±45	48—63	39±29	35—44	283±136	261—304
Пародонтит средней степени (*n*=183)	186±129	174—201	49±31	44—53	39±26	35—43	294±128	275—312
Пародонтит тяжелой степени (*n*=95)	187±129	160—212	63±69	49—77	39±48	30—49	320±129	294—346
Гингивит (*n*=79)	188±114	163—214	53±40	44—62	31±26	25—37	290±128	261—318

различий уровней иммуноглобулинов. Для sIgA по критерию Краскела—Уоллеса отмечена лишь тенденция к различиям между группами (H=8,76; p=0,07), при этом среднее значение sIgA было наибольшим при тяжелом пародонтите. Тест Кохрана—Армитажа для sIgA (Z=1,89, p=0,059) показал тенденцию к росту показателя с увеличением тяжести пародонтита (p<0,1). В сравнении с IgM (Z=–0,45, p=0,65) такой тренд отсутствует. Поскольку уровень статистической значимости p<0,05 не достигнут, это наблюдение следует рассматривать как тенденцию, а не как доказанное межгрупповое различие; его клиническая значимость требует подтверждения в дополнительных исследованиях с учетом возможных смешивающих факторов.

Проведена оценка связи уровня иммуноглобулинов между классами методом ранговой корреляции Спирмена (табл. 6).

При попарном корреляционном анализе ни одна связь между уровнями иммуноглобулинов не достигла статистической значимости (p<0,05). Наибольшая по величине корреляция отмечена между IgM и IgG (ρ=0,31; p=0,06), а между sIgA и IgA выявлена слабая положительная связь (ρ=0,24; p=0,13). Вместе с тем совместное включение sIgA и IgM в многофакторную модель логистической регрессии обеспечило AUC=0,81; тест Хосмера—Лемешоу не выявил признаков неудовлетворительного соответствия модели данным (χ^2=6,2; p=0,63). Следовательно, отдельные уровни иммуноглобулинов в данной выборке не могут рассматриваться как самостоятельные надежные биомаркеры тяжести пародонтита, тогда как комбинация sIgA и IgM может иметь дополнительную прогностическую ценность и требует дальнейшей валидации.

В табл. 7 представлены результаты оценки диапазона полученных значений и средних величин для sIgA в слюне.

На рис. 1 представлена гистограмма распределения концентрации sIgA в слюне в общей выборке обследованных (n=600). На гистограмме выраженного разделения значений sIgA между клиническими группами не выявлено.

Было проведено сравнение значений уровня sIgA в слюне у пациентов с различной степенью тяжести пародонтита (см. табл. 5). В результате не выявлено статистически значимых различий зависимости от диагноза (p=0,306).

Таблица 6. Корреляция между уровнями иммуноглобулинов слюны в общей выборке обследованных (*n*=600)

Table 6. Correlations between salivary immunoglobulin levels in the total study sample (*n*=600)

Пара сравнения	ρ	p	Результат
IgA и IgM	0,12	0,45	Нет связи
IgA и IgG	–0,08	0,62	Нет связи
IgM и IgG	0,31	0,06	Умеренная положительная связь (тенденция)
sIgA и IgA	0,24	0,13	Слабая связь

Таблица 7. Описательные статистические данные для sIgA слюны 600 пациентов, мг/л

Table 7. Descriptive statistics for salivary sIgA in 600 patients, mg/L

Показатель	Значение
Мин.	40
Макс.	585
M*±*SD	295±132
95% ДИ	284—305
Медиана	294
Мода	435
IQR, Q_1—Q_3	181—294

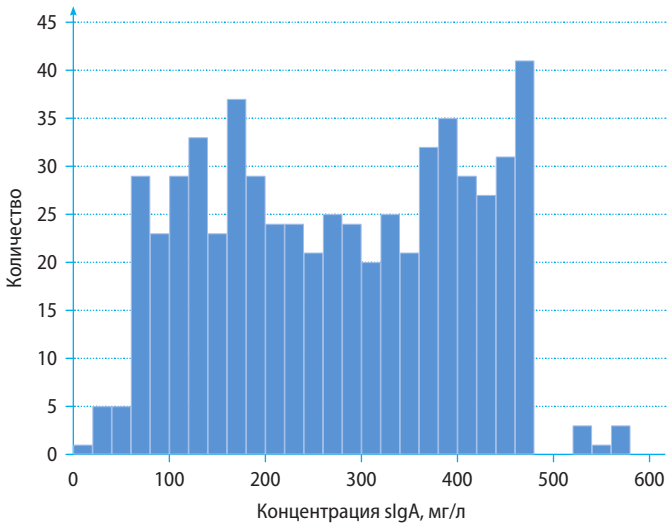

Рис. 1. Распределение концентрации sIgA в слюне
Fig. 1. Distribution of sIgA values in saliva

По данным ROC-анализа уровень sIgA слюны имеет умеренную диагностическую ценность при тяжелом пародонтите: AUC=0,72, 95% ДИ 0,64—0,80.

Статистически значимые различия по данным ROC-анализа получены только между тяжелой степенью пародонтита и уровнем sIgA. Оптимальный порог sIgA — 305 мг/л: чувствительность 78%; специфичность 65%. Прирост содержания sIgA в слюне на каждые 1 мг/л повышает вероятность роста тяжести пародонтита на 0,4%: расчет показателя отношения шансов (OR=1,004, p=0,03).

На рис. 2 ROC-кривая характеризует стабильную динамику нарастания степени тяжести пародонтита в зависимости от значения уровня sIgA в слюне. Полученная ROC-кривая статистически значима — AUC=0,72 (p=0,41).

Эти результаты взаимосвязаны с данными исследований микробиоценоза патологических зубодесневых карманов.

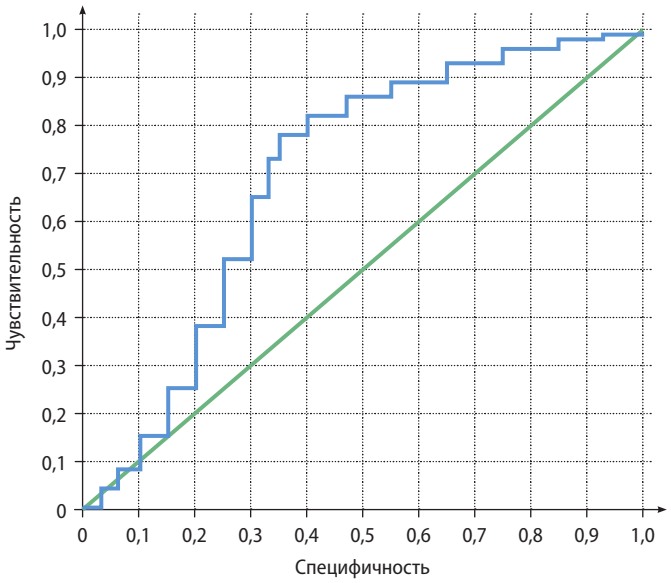

Рис. 2. ROC-кривая, характеризующая зависимость вероятности выявления тяжелой степени пародонтита от значения уровня sIgA в слюне (n=95)
Fig. 2. ROC curve characterizing the relationship between the probability of detecting severe periodontitis and the level of sIgA in saliva (n=95)

4. Состав микробиоценоза патологических зубодесневых карманов

При сравнении бактериального состава патологических зубодесневых карманов выявлены статистически значимые различия (p<0,001) и влияния ассоциаций условно патогенных микроорганизмов, таких как *E. coli*, *Enterococcus faecalis*, *Staphylococcus aureus*, *Streptococcus mitis*, *Streptococcus anginosus* с *Leptotrichia spp*.

Оценка отношений шансов показала наиболее выраженную связь тяжелой формы хронического пародонтита с ассоциацией *E. coli* и *Leptotrichia spp*. (OR=3,00; 95% ДИ 1,85—4,88). Ассоциации *Enterococcus faecalis* и *Leptotrichia spp*. (OR=2,34; 95% ДИ 1,52—3,60), а также *Staphylococcus aureus* и *Leptotrichia spp*. (OR=1,92; 95% ДИ 1,35—2,73) также были связаны с большей вероятностью тяжелого пародонтита. Для сочетаний *S. mitis* и *Leptotrichia spp*. (OR=0,67) и *S. anginosus* и *Leptotrichia spp*. (OR=0,39) отношение шансов было ниже 1. Для ассоциации *S. haemolyticus* и *Leptotrichia spp*. связи с тяжестью пародонтита не выявлено.

Leptotrichia spp. выявлены у 209 из 278 пациентов с пародонтитом средней и тяжелой степени (75,2%) и у 79 из 154 пациентов с пародонтитом легкой степени (51,3%). *Streptococcus pyogenes* обнаружен у 86 из 95 пациентов с пародонтитом тяжелой степени (90,5%) и у 147 из 183 пациентов с пародонтитом средней степени (80,3%). *Staphylococcus aureus* и *Streptococcus viridans* обнаружены культуральными методами у 216 из 432 обследованных с пародонтитом различной степени тяжести (50,0%).

Таким образом, общеизвестные клинические и лабораторные данные исследования о прогрессировании и отягощении заболеваний пародонта с возрастом, подтверждаются углубленным статистическим анализом на большой стратифицированной выборке из 600 человек, жителей населения Хабаровского края.

ОБСУЖДЕНИЕ

Полученные результаты демонстрируют, что значение клинических индексов воспаления, кровоточивости и потребности в лечении (PMA, PBI, CPITN) увеличивается с нарастанием тяжести заболевания. Слабая связь индекса OHI-S с тяжестью может отражать многофакторную природу пародонтита, в которой гигиенический фактор является важной, но не единственной детерминантой. Отсутствие значимых межгрупповых различий по уровню IgA, IgM, IgG, sIgA в слюне может быть обусловлено высокой индивидуальной вариабельностью местного иммунитета и влиянием дополнительных фоновых факторов.

Выявленные изменения микробиоценоза и повышение уровня sIgA в слюне при тяжелой степени пародонтита подтверждают роль ассоциаций микроорганизмов на фоне дисбиотического и инфекционно-воспалительного процесса в поддержании хронического воспаления пародонта.

ЗАКЛЮЧЕНИЕ

Распределение здоровых лиц в Хабаровском крае характеризуется крайней неравномерностью: максимально в группе до 20 лет, минимально после 45 лет. Состояние пародонта статистически значимо различается в возрастных группах, степень тяжести увеличивается с возрастом, связь признаков относительно сильная (коэффициент Крамера V=0,467). Связь патологии пародонта и степень тяжести его поражения тесно связана с увеличением возраста.

Средневзвешенный возраст наличия патологических изменений в тканях пародонта в Хабаровском крае — 45 лет и более (диагностическая чувствительность — 80,7%, диагностическая специфичность — 97,8%, прогностическая ценность положительного результата ≈99,2%).

Тяжесть заболеваний пародонта имеет прямую сильную корреляционную связь с CPITN (ρ=0,636), прямую связь средней силы с PMA (ρ=0,434) и PBI (ρ=0,479). CPITN в модели порядковой логистической регрессии β=0,85±0,12 (p<0,001) показал, что прирост показателя CPITN на 1 единицу увеличивает шансы утяжеления степени пародонтита в 2,34 раза (OR=2,34, 95% ДИ 1,85—2,96). Для OHI-S корреляционная связь со степенью тяжести заболеваний пародонта слабая (ρ=0,246, 95% ДИ 0,167—0,322; p<0,001).

Выявлено статистически значимое повышение уровня sIgA при пародонтите тяжелой степени (AUC=0,72, 95% ДИ 0,64—0,80). Прирост содержания sIgA в слюне на каждые 1 мг/л повышает вероятность тяжести пародонтита на 0,4% (OR=1,004, p=0,03).

Определение содержания sIgA и IgM слюны в многофакторной модели логистической регрессии демонстрирует высокую прогностическую ценность (AUC=0,81). Закономерностей межгрупповых различий между уровнем IgA, IgM, IgG в слюне и тяжестью заболеваний пародонта не выявлено.

Микробиологический профиль ассоциаций микроорганизмов патологических зубодесневых карманов различается в зависимости от степени тяжести пародонтита (p<0,001).

Оценка уровня иммуноглобулинов слюны может использоваться как дополнительный показатель комплексной диагностики и мониторинга при заболеваниях пародонта.

Поступила/Received: 01.02.2026
Принята в печать/Accepted: 28.08.2026

ЛИТЕРАТУРА:

1. **Jain N., Dutt U., Radenkov I., Jain S.** WHO›s global oral health status report 2022: Actions, discussion and implementation. — *Oral Dis*. — 2024; 30 (2): 73—79. PMID: 36680388
2. **Tonetti M.S., Jepsen S., Jin L., Otomo-Corgel J.** Impact of the global burden of periodontal diseases on health, nutrition and wellbeing of mankind: A call for global action. — *J Clin Periodontol*. — 2017; 44 (5): 456—462. PMID: 28419559
3. **Murakami S., Mealey B.L., Mariotti A., Chapple I.L.C.** Dental plaque-induced gingival conditions. — *J Periodontol*. — 2018; 89 Suppl 1: S17—S27. PMID: 29926958
4. **Tonetti M.S., Greenwell H., Kornman K.S.** Staging and grading of periodontitis: Framework and proposal of a new classification and case definition. — *J Periodontol*. — 2018; 89 Suppl 1: S159—S172. PMID: 29926952
5. **Ali Alftaikhah S.A., Issrani R., Alnasser M., Almutairi H.A., Khattak O., Iqbal A., Prabhu N.** Salivary biomarkers in periodontitis: A scoping review. — *Cureus*. — 2023; 15 (12): e50207. PMID: 38192959
6. **Янушевич О.О., Еварницкая Н.Р., Ермольев С.Н., Айвазова Р.А.** Исследование маркеров слюны при воспалительных заболеваниях пародонта. — *Российская стоматология*. — 2023; 2: 46—50. eLibrary ID: 54101639
7. **Шаповаленко Е.С., Антонова А.А., Стрельникова Н.В.** Бактерии рода Leptotrichia в микробиоме патологических зубодесневых карманов при пародонтитах. — *Фундаментальные исследования*. — 2014; 7—5: 1044—1047. eLibrary ID: 23386594
8. **Царева Т.В., Балмасова И.П., Царев В.Н.** Поддесневой микробиом при заболеваниях пародонта и коморбидной патологии (метаанализ). — *Журнал микробиологии, эпидемиологии и иммунобиологии*. — 2024; 2: 281—292. eLibrary ID: 67294390
9. **Стрельникова Н.В., Царев В.Н., Антонова А.А., Шаповаленко Е.С., Скоробогатова В.Е.** Феномен симультанной вегетации условно-патогенных микроорганизмов полости рта при хронических пародонтитах с рецидивирующим течением. — *Тихоокеанский медицинский журнал*. — 2023; 1 (91): 64—69. eLibrary ID: 50509575
10. **Янушевич О.О., Царев В.Н., Николаева Е.Н., Балмасова И.П., Ипполитов Е.В., Царева Т.В., Подпорин М.С., Пономарева А.Г.** Первый отечественный опыт выявления ассоциации анаэробных бактерий Filifactor alocis и Porphyromonas gingivalis молекулярно-биологическими методами при заболеваниях пародонта и коморбидной патологии (сравнительное исследование). — *Вестник Российской академии медицинских наук*. — 2022; 6: 437—446. eLibrary ID: 50359379

REFERENCES:

1. **Jain N., Dutt U., Radenkov I., Jain S.** WHO›s global oral health status report 2022: Actions, discussion and implementation. *Oral Dis*. 2024; 30 (2): 73–79. PMID: 36680388
2. **Tonetti M.S., Jepsen S., Jin L., Otomo-Corgel J.** Impact of the global burden of periodontal diseases on health, nutrition and wellbeing of mankind: A call for global action. *J Clin Periodontol*. 2017; 44 (5): 456–462. PMID: 28419559
3. **Murakami S., Mealey B.L., Mariotti A., Chapple I.L.C.** Dental plaque-induced gingival conditions. *J Periodontol*. 2018; 89 Suppl 1: S17–S27. PMID: 29926958
4. **Tonetti M.S., Greenwell H., Kornman K.S.** Staging and grading of periodontitis: Framework and proposal of a new classification and case definition. *J Periodontol*. 2018; 89 Suppl 1: S159–S172. PMID: 29926952
5. **Ali Alftaikhah S.A., Issrani R., Alnasser M., Almutairi H.A., Khattak O., Iqbal A., Prabhu N.** Salivary biomarkers in periodontitis: A scoping review. *Cureus*. 2023; 15 (12): e50207. PMID: 38192959
6. **Yanushevich O.O., Evarnitskaya N.R., Ermolyev S.N., Aivazova R.A.** Study of saliva markers in inflammatory periodontal diseases. *Russian Stomatology*. 2023; 2: 46–50 (In Russian). DOI: 10.17116/rosstomat20231602146
7. **Shapovalenko E.S., Antonova A.A., Strelnikova N.V.** Bacteria of the genus Leptotrichia in the microbiome of pathological periodontal pockets in periodontitis. *Fundamental research*. 2014; 7–5: 1044–1047 (In Russian). eLibrary ID: 23386594
8. **Tsareva T.V., Balmasova I.P., Tsarev V.N.** Subgingival microbiome in periodontal disease and comorbid pathology (meta-analysis). *Journal of Microbiology, Epidemiology and Immunobiology*. 2024; 2: 281–292 (In Russian). DOI: 10.36233/0372-9311-500
9. **Strelnikova N.V., Tsarev V.N., Antonova A.A., Shapovalenko E.S., Skorobogatova V.E.** Simultaneous vegetation of opportunistic oral microorganisms in chronic periodontitis with recurrent course. *Pacific Medical Journal*. 2023; 1 (91): 64–69 (In Russian). DOI: 10.34215/1609-1175-2023-1-64-69
10. **Yanushevich O.O., Tsarev V.N., Nikolaeva E.N., Balmasova I.P., Ippolitov E.V., Tsareva T.V., Podporin M.S., Ponomareva A.G.** The First Domestic Experience of Detecting the Association of Anaerobic Bacteria Filifactor Alocis and Porphyromonas Gingivalis by Molecular Biological Methods in Periodontal Diseases and Comorbid Pathology (Comparative Research). *Annals of the Russian Academy of Medical Sciences*. 2022; 6: 437–446 (In Russian). DOI: 10.15690/vramn2262

11. Балмасова И.П., Царев В.Н., Гветадзе Р.Ш., Мустафаев М.Ш., Царева Т.В., Малова Е.С., Арутюнов Д.С., Тимощенко М.В., Харах Я.Н., Арутюнов С.Д. Виром полости рта: начало пути (обзор литературы). — *Клиническая стоматология*. — 2023; 3: 115—124. eLibrary ID: 54509016
12. Стафеев А.А., Хижук А.В., Викторова И.А., Соловьев С.И., Касенов Р.Ш., Сопоцинский Д.В. Особенности алгоритма ведения пациентов с метаболическим синдромом при протезировании несъемными конструкциями с опорой на дентальные имплантаты. — *Клиническая стоматология*. — 2025; 4: 76—82. eLibrary ID: 86437227
13. Булычева Е.А., Шевкунова Н.А., Трезубов В.Н., Спицына О.Б., Валеев Э.Р. Стоматологический статус у больных генерализованным пародонтитом на фоне сахарного диабета. — *Клиническая стоматология*. — 2025; 1: 98—103. eLibrary ID: 80557859
14. Nikolaeva E.N., Tsarev V.N., Tsareva T.V., Ippolitov E.V., Arutyunov S.D. Interrelation of cardiovascular diseases with anaerobic bacteria of subgingival biofilm. — *Contemp Clin Dent*. — 2019; 10 (4): 637—642. PMID: 32792823
15. Al-Tamimi Sh.Q., Al-Amiri R.M., Al-Khaqani F., Jawad R.K., Abdulmajeed R.H. Predicting the negative effects of periodontal disease and smoking on liver functions and blood biochemical parameters: A correlational study. — *Clinical Dentistry (Russia)*. — 2025; 4: 57—61. DOI: 10.37988/1811-153X_2025_4_57
16. Сухарева М.С., Шамова О.В. Белки и пептиды, участвующие в реализации защитных функций смешанной слюны: антимикробные пептиды, пролин-богатые белки и пептиды. — *Медицинский академический журнал*. — 2025; 1: 5—23. eLibrary ID: 82496507
17. Бурлакова Л.А., Гизингер О.А., Мураев А.А., Делидова Е.В., Иванов С.Ю., Дымников А.Б. Корреляция состава микробиоты полости рта и концентрации секреторного IgA в смешанной слюне у здоровых людей и пациентов с периимплантитом. — *Клиническая стоматология*. — 2024; 4: 82—88. eLibrary ID: 75204854
18. Антонова А.А., Стрельникова Н.В. Показатели иммунитета полости рта у детей Хабаровского края. — *Вісник проблем біології і медицини*. — 2016; 4 (133): 351—354.
19. Wu Z., Gong Y., Wang C., Lin J., Zhao J. Association between salivary s-IgA concentration and dental caries: A systematic review and meta-analysis. — *Biosci Rep*. — 2020; 40 (12): BSR20203208 (Online ahead of print). PMID: 33289514
20. Lemos J.A., Palmer S.R., Zeng L., Wen Z.T., Kajfasz J.K., Freires I.A., Abranches J., Brady L.J. The biology of streptococcus mutans. — *Microbiol Spectr*. — 2019; 7 (1): 10.1128/microbiolspec.gpp3-0051-2018. PMID: 30657107
21. Oral health surveys: basic methods 5th edition. — Geneva: WHO, 2013. — Pp. 13—15.

11. Balmasova I.P., Tsarev V.N., Gvetadze R.S., Mustafaev M.S., Tsareva T.V., Malova E.S., Arutyunov D.S., Timoshchenko M.V., Kharakh Ya.N., Arutyunov S.D. Oral virome: the beginning of the path (review). *Clinical Dentistry (Russia)*. 2023; 3: 115–124 (In Russian). DOI: 10.37988/1811-153X_2023_3_115
12. Stafeev A.A., Khizhuk A.V., Viktorova I.A., Solov'Yev S.I., Kasenov R.Sh., Sopotsinsky D.V. Features of the algorithm for managing patients with metabolic syndrome during prosthetics with fixed structures supported by dental implants. *Clinical Dentistry (Russia)*. 2025; 4: 76–82 (In Russian). DOI: 10.37988/1811-153X_2025_4_76
13. Bulycheva E.A., Shevkunova N.A., Trezubov V.N., Spitsyna O.B., Valeev E.R. Dental status in patients with generalized parontitis on the background of diabetes mellitus. *Clinical Dentistry (Russia)*. 2025; 1: 98–103 (In Russian). DOI: 10.37988/1811-153X_2025_1_98
14. Nikolaeva E.N., Tsarev V.N., Tsareva T.V., Ippolitov E.V., Arutyunov S.D. Interrelation of cardiovascular diseases with anaerobic bacteria of subgingival biofilm. *Contemp Clin Dent*. 2019; 10 (4): 637–642. PMID: 32792823
15. Al-Tamimi Sh.Q., Al-Amiri R.M., Al-Khaqani F., Jawad R.K., Abdulmajeed R.H. Predicting the negative effects of periodontal disease and smoking on liver functions and blood biochemical parameters: A correlational study. *Clinical Dentistry (Russia)*. 2025; 4: 57–61. DOI: 10.37988/1811-153X_2025_4_57
16. Sukhareva M.S., Shamova O.V. Proteins and peptides involved in realization of the protective functions of mixed saliva: antimicrobial peptides, proline-rich proteins and peptides. *Medical academic journal*. 2025; 1: 5–23 (In Russian). DOI: 10.17816/MAJ635885
17. Burlakova L.A., Gizinger O.A., Muraev A.A., Delidova E.V., Ivanov S.Yu., Dymnikov A.B. Correlation of oral microbiota composition and sIgA in healthy individuals and patients with periimplantitis. *Clinical Dentistry (Russia)*. 2024; 4: 82–88 (In Russian). DOI: 10.37988/1811-153X_2024_4_82
18. Antonova A.A., Strelnikova N.V. The parameters of oral immunity among children of the Khabarovsk territory. *Bulletin of Problems Biology and Medicine*. 2016; 4 (133): 351–354 (In Russian).
19. Wu Z., Gong Y., Wang C., Lin J., Zhao J. Association between salivary s-IgA concentration and dental caries: A systematic review and meta-analysis. *Biosci Rep*. 2020; 40 (12): BSR20203208 (Online ahead of print). PMID: 33289514
20. Lemos J.A., Palmer S.R., Zeng L., Wen Z.T., Kajfasz J.K., Freires I.A., Abranches J., Brady L.J. The biology of streptococcus mutans. *Microbiol Spectr*. 2019; 7 (1): 10.1128/microbiolspec.gpp3-0051-2018. PMID: 30657107
21. Oral health surveys: basic methods 5th edition. Geneva: WHO, 2013. Pp. 13–15.

DOI: 10.37988/1811-153X_2026_3_85

Histological analysis of gingival tissue alteration induced by bisoprolol injection in rats

N.A. Razouki [1],
PhD, lecturer of the Oral & maxillofacial surgery and oral diagnosis Department
B.F. Alanbari [2],
PhD, lecturer of the Periodontics Department
H.A. Mahdi [3],
PhD, lecturer of the Orthodontics Department

[1] Ibn Sina University for Medical and Pharmaceutical Sciences, 10071, Baghdad, Iraq
[2] Al-Rafidain University, 46036, Baghdad, Iraq
[3] Al-Esraa University, 10001, Baghdad, Iraq

FOR CITATION:
Razouki N.A., Alanbari B.F., Mahdi H.A. Histological analysis of gingival tissue alteration induced by bisoprolol injection in rats. *Clinical Dentistry (Russia)*. 2026; 29 (3): 85—89.
DOI: 10.37988/1811-153X_2026_3_85

Abstract. The gingiva, similar to various other tissues, possesses beta-adrenergic receptors, particularly the β2-adrenergic receptor. Gingiva and periodontal ligament fibroblasts express the β2-adrenergic receptor. **This in vivo study aimed** to investigate for the first time the impact of beta-adrenergic receptor blockers bisoprolol administration on the gingival tissue structure utilizing rat model. **Material and methods.** A total of 20 Wistar male rats, ages 3 months, were randomly assigned to the control (n=10) and bisoprolol (n=10) groups. A daily subcutaneous injection of 5 mg/kg of bisoprolol was given for two weeks. Upon the end of the study, all of the animals were euthanized, and a full-thickness band of gingival tissue was taken from the palatal aspect of the rats' molar teeth and routinely prepared for histological and histomorphometric examination. Histomorphometric measurements per region of interest were documented for the following histological variables: Epithelium thickness (from the outer surface to the basement membrane) at, lamina propria thickness, submucosa thickness, and number of blood vessels. **Results.** Normal distribution of the input data was verified using the Shapiro–Wilk test. Bisoprolol group's analysis revealed higher values for all variables, yet none achieved a statistical significance for the epithelial thickness (p=0.278), lamina propria thickness (p=0.051), submucosa thickness (p=0.264), and the count of blood vessels (p=0.175). Conclusions: Within the limitations of the current study, the results suggest that the administration of bisoprolol 5mg/kg subcutaneously did not impact on the histological architecture of gingival tissues in rats.

Key words: antihypertensive drugs, beta-adrenergic receptor blockers, bisoprolol, gingiva, rats

Гистологический анализ изменений ткани десны, вызванных инъекцией бисопролола, у крыс

Н.А. Разуки [1],
доктор стоматологических наук, преподаватель кафедры челюстно-лицевой хирургии и стоматологической диагностики
Б.Ф. Аланбари [2],
доктор наук, преподаватель кафедры пародонтологии
Х.А. Махди [3],
доктор наук, преподаватель кафедры ортодонтии

[1] Университет медицинских и фармацевтических наук им. Ибн Сины, 10071, Багдад, Ирак
[2] Университет Аль-Рафидайн, 46036, Багдад, Ирак
[3] Университет Аль-Эсраа, 10001, Багдад, Ирак

ДЛЯ ЦИТИРОВАНИЯ:
Razouki N.A., Alanbari B.F., Mahdi H.A. Histological analysis of gingival tissue alteration induced by bisoprolol injection in rats. — *Клиническая стоматология*. — 2026; 29 (3): 85—89.
DOI: 10.37988/1811-153X_2026_3_85

Реферат. Десна, как и многие другие ткани, обладает β-адренергическими рецепторами, в частности β2-адренергическими рецепторами. Фибробласты десны и периодонтальной связки экспрессируют β2-адренергический рецептор. **Цель исследования** — in vivo впервые изучить влияние введения бисопролола, блокатора β-адренергических рецепторов, на структуру ткани десны. **Материалы и методы.** 20 самцов крыс линии Вистар в возрасте 3 месяцев были случайным образом распределены две группы — контрольную (n=10) и группу бисопролола (n=10). Ежедневные подкожные инъекции бисопролола в дозе 5 мг/кг вводили в течение 2 недель. По окончании исследования все животные были усыплены; с нёбной поверхности коренных зубов был взят срез десневой ткани на всю толщину, который был подготовлен стандартным образом для гистологического и гистоморфометрического исследования. Гистоморфометрические измерения в каждой области интереса регистрировали по следующим гистологическим показателям: толщина эпителия (от наружной поверхности до базальной мембраны), толщина собственной пластинки слизистой оболочки, толщина подслизистой оболочки и количество кровеносных сосудов. **Результаты.** Нормальное распределение входных данных было подтверждено с помощью критерия Шапиро—Уилка. Анализ данных группы, получавшей бисопролол, выявил более высокие значения по всем переменным, однако ни одно из них не достигло статистической значимости для толщины эпителия (p=0,278), толщины собственной пластинки слизистой оболочки (p=0,051), толщины подслизистой оболочки (p=0,264) и количества кровеносных сосудов (p=0,175). **Заключение.** В рамках ограничений настоящего исследования полученные результаты свидетельствуют о том, что подкожное введение бисопролола в дозе 5 мг/кг не оказывало влияния на гистологическую структуру тканей десны у крыс.

Ключевые слова: антигипертензивные препараты, блокаторы β-адренорецепторов, бисопролол, десна, крысы

INTRODUCTION

To ensure the facility of a personalized dental treatment plan and prevent any interactions between pharmacological and periodontal therapies, it is essential to implement an evidence-based approach regarding the medications utilized by dental patients with systemic disorders and their impact on gingival tissues during dental interventions. The oral cavity exhibits the adverse effects of various medications, particularly on the buccal mucosa, tongue, floor of the mouth, soft palate, and gingiva [1].

The understanding of pharmacology and drug-related adverse effects allows oral clinicians to recognize possible adverse conditions, thereby facilitating the practice of safer and targeted dental therapy [2]. Bisoprolol fumarate is a selective β1-adrenergic blocking agent. Its primary mechanism of action involves competitively inhibiting the effects of the stress hormones epinephrine (adrenaline) and norepinephrine on binding sites to the β1-receptors, which are found predominantly in the heart and kidneys [3]. It prevents epinephrine from activating the G protein-adenylate cyclase-cAMP signaling pathway. Consequently, protein kinase A is not activated, and calcium influx into the heart cell is reduced. This results in weaker heart muscle contractions and a slower heart rate, ultimately leading to lower blood pressure [4, 5].

Being highly selective for β1-receptors, bisoprolol offers a key advantage over some older beta-blockers, which block both β1- and β2-receptors, by exerting minimal inhibitory effects on beta-2 receptors, ultimately minimizing unwanted extracardiac side effects [6]. Beta-adrenergic receptors are a category of G protein-coupled receptors that promote physiological responses to the catecholamines adrenaline (epinephrine) and noradrenaline (norepinephrine). The receptors are categorized into three primary subtypes: β1-adrenergic receptor, β2-adrenergic receptor, and β3-adrenergic receptor. The β1-adrenergic receptor is mostly localized in the heart and brain, the β2-adrenergic receptor demonstrates a wider tissue distribution, and the β3-adrenergic receptor is chiefly located in adipose tissue [7].The gingival tissues possess beta-adrenergic receptors, particularly the β2-adrenergic receptor. Keratinocyte, gingival and periodontal fibroblast, as well as osteoblast, express the β2-adrenergic receptor making these cells a possible target for the action of bisoprolol [8, 9].

Given the rising demand for dental treatment among patients with systemic diseases who are on various medications, it is crucial to update our understanding of drug-tissue interactions by examining the histomorphometric effects of prescribed systemic drugs on gingival tissue. Accordingly, the literature contains few studies assessing the effects of the selective beta-blocker bisoprolol on gingival tissues. Hence, this *in vivo* study aimed to investigate for the first time the impact of bisoprolol administration on the gingival tissue structure in terms of epithelial thickness, lamina propria thickness, submucosa thickness, and blood vessel count utilizing rat model.

MATERIALS AND METHODS

The experimental study was conducted in accordance with the principles of Animal Research Reporting of In Vivo Experiments (ARRIVE) [10].

The sample size comprised 20 male Wistar albino rats, 3 months old, disease-free, and weighing an average of 250—300 g. The animals were maintained in an animal facility under standardized conditions, including a 12-hour light/dark cycle, a temperature controlled at 22.2°C, and a humidity of 60% [11]. Rats were acclimatized for one week before the experimental procedure [9]. Animals were housed in plastic enclosures labeled with their identification number, group designation, and date. Rats are provided with unrestricted access to water and standard laboratory pellets. Daily veterinary monitoring was conducted throughout the entire experimental period. Animals were randomly divided into a control group (10 rats) and an experimental bisoprolol group (10 rats).

Bisoprolol dosage preparation and administration

Rats in the bisoprolol group received daily subcutaneous injections of freshly prepared bisoprolol fumarate at 5 mg/kg for two weeks. Considering the average weight of an animal is 250 g, the bisoprolol dose for each rat is 1.2 mg.

Accordingly, a daily dose of 1.2 mg of bisoprolol fumarate was formulated by mixing bisoprolol powder with 0.5 mL of distilled water and injected subcutaneously into the loose skin of the neck over the rat's shoulders. A new needle was used for each rat to minimize discomfort and the risk of infection at the injection site. After 2 weeks of daily bisoprolol fumarate administration, all animals were euthanized by receiving an overdose of ketamine and xylazine [12].

Gingival tissue sampling

After animals were sacrificed, the hemimaxillae were resected, and a band of the palatal gingiva opposite the maxillary molars was harvested with a no. 11 scalpel blade. Two incisions are required to harvest a full-thickness gingival band. A sulcular incision along the right maxillary molars and a second horizontal incision performed parallel to the first, at the palatal midline. Later, the mucoperiosteal gingival band was gently reflected using a microsurgical blunt dissection [13]. Harvested samples were cleaned under running tap water and promptly placed in plastic containers containing 10% neutral buffered formalin for fixation for 24 hours.

For dehydration, specimens were immersed in a sequence of escalating alcohol concentrations, placed in two xylene jars, and left for 30 minutes in each. Later, specimens were poured into the center of a block of melted embedding paraffin and processed routinely into hematoxylin and eosin slides. For each sample, 5 μm longitudinal semi-serial slices were cut for histomorphological analysis. A light microscope equipped with a digital video camera was used for inspecting histomorphological alterations on slides. Microphotographs were taken using the LEICA company application LAS EZ. A rectangular area of 0.175 mm^2 was designated as the region of interest (ROI). ImageJ software was utilized

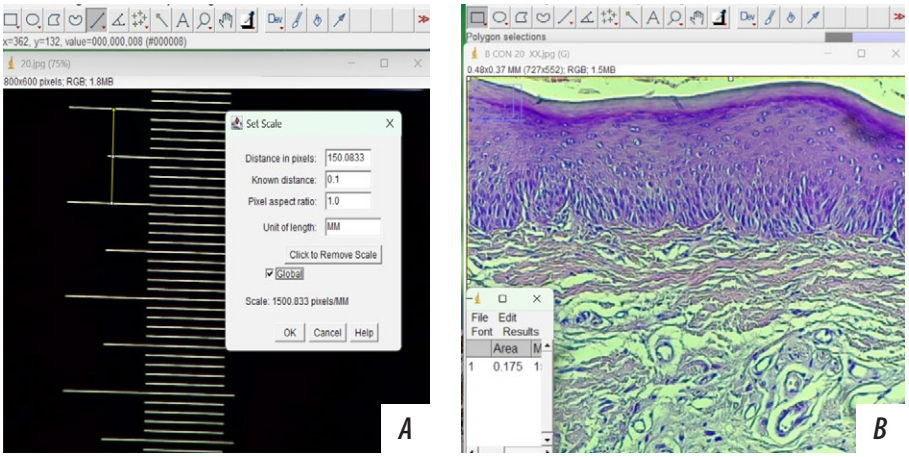

Fig. 1. Set scale function to convert pixels to mm in ImageJ (A) and region of interest measurements (B)

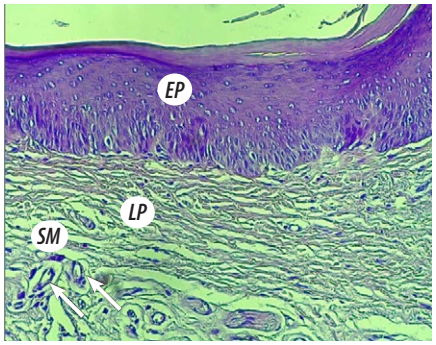

Fig. 2. Photomicrograph displaying histological variables' dimensions analyzed: epithelium thickness (EP), lamina propria (LP), submucosa (SM), and blood vessels (white arrows), hematoxylin-eosin staining, mag. 20x

to analyze the dimensions of microphotographs in pixels. The program's set scale option was used to convert pixels to millimeters by measuring the known length using a scale of 1500.833 pixels to millimeters at power 20x (fig. 1) [14]. As illustrated in fig. 2, histomorphometric measurements per ROI were documented to measure the following histological variables: Epithelium thickness (from the outer surface to the basement membrane), lamina propria thickness, submucosa thickness, and number of blood vessels [11].

Statistical analysis

All experimental animals exhibited no significant adverse effects following the administration of bisoprolol. Normal distribution of the input data was verified using the Shapiro–Wilk test. Accordingly, the unpaired t-test was utilized for inferential comparisons of the histological variables. A significance level of 5% was used.

RESULTS

When compared to the control group's histological variable measurements, the Bisoprolol group's analysis revealed higher values for all variables, yet none achieved statistical significance with for the epithelial thickness, lamina propria thickness, submucosa thickness, and the count of blood vessels, respectively (see the Table).

Figure 3 shows the histological appearance of the gingiva in the control and bisoprolol groups.

Descriptive statistics and comparative analysis of histomorphometric parameters between the control and bisoprolol groups

Variable	Control group (*n*=10)	Bisoprolol group (*n*=10)	*p*
Epithelial thickness, mm	0.1280±0.0114	0.1363±0.0205	0.278
Lamina propria thickness, mm	0.0573±0.0070	0.0719±0.0210	0.051
Submucosa thickness, mm	0.0980±0.0114	0.1064±0.0200	0.264
Blood vessels count	5.40±0.84	5.90±0.74	0.175

DISCUSSION

Experimental animal models are crucial for comprehending the fundamental biological causes of dentomaxillofacial abnormalities and diseases, as well as for assessing drugs and treatment strategies on the tissue [15]. To overcome ethical concerns in human clinical trials, Histological examination of the gingiva in the rat model is considered one of the best models providing insights into the cellular and tissue-level alterations linked to periodontal diseases and other oral health issues [16, 17].

To our knowledge, this *in vivo* study is the inaugural investigation of the impact of bisoprolol on rat gingival tissue. The study's key findings demonstrated minimal, non-significant histological gingival alterations in terms of epithelial, lamina propria, and submucosa thickness, as well as blood vessel counts in response to subcutaneous bisoprolol administration in rats. These findings confirmed the high selectivity of bisoprolol as a β1-blocker, having minimal effect on the β2-adrenergic receptor expressed in the gingival tissue's principal cell types [8, 9, 18]. This selectivity makes it a suitable alternative for asthma or chronic obstructive pulmonary disease, as it is less likely to induce bronchospasm than non-selective beta-blockers like propranolol.

All the measured histomorphometric variables were higher in the bisoprolol-treated animals in comparison to the untreated controls. Yet, the effects of bisoprolol injection on the gingival tissues did not reach any significant differences, which might be attributed to the use of the lowest dose of bisoprolol (5 mg per kg) in this study due to ethical constraints [19]. Indeed, Literature support that bisoprolol exhibits minimal to no substantial activity against extracardiac located β2-adrenergic receptors at standard therapeutic doses (e.g., up to 10 mg daily). The angiogenic effects exerted by bisoprolol fumarate were demonstrated by the increased vascularization in the bisoprolol group, which aligns with the findings of a related *in vivo* study on zebrafish [20]. The absence of comparable investigations connecting bisoprolol and gingival tissue hindered the ability to compare the results with analogous or contrasting findings.

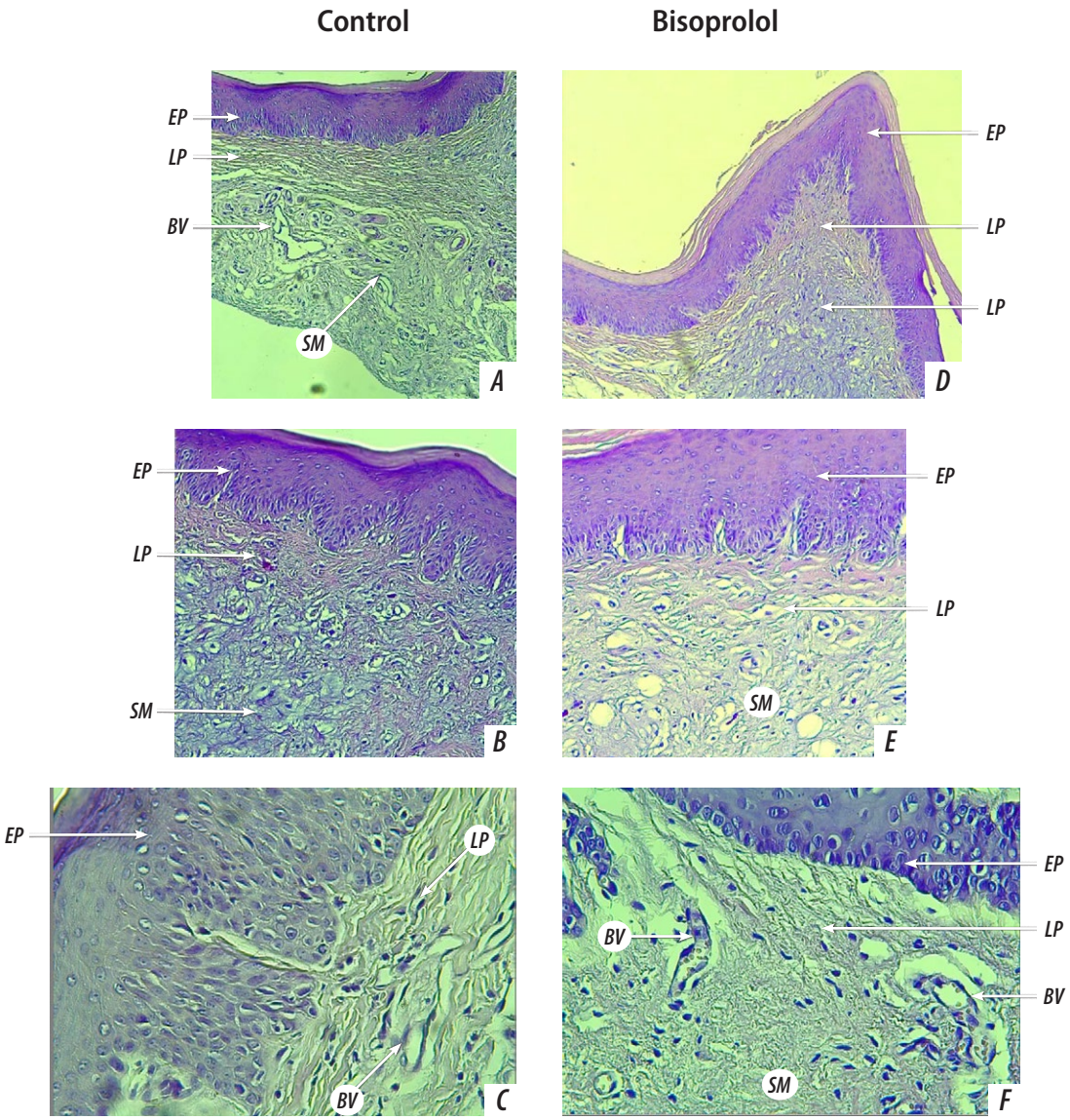

Fig. 3. Microphotographs of the gingiva illustrating epithelium thickness (EP), lamina propria (LP), submucosa (SM), and blood vessels (BV). Hematoxylin-eosin staining: Control group at magnification 10x (A), 20x (B), and 40x (C); Bisoprolol group at magnification 10x (D), 20x (E), and 40x (F)

Although our animal study's result cannot be directly extrapolated to humans without further comprehensive investigations, the current findings, alongside evidence from our related study on valsartan, an angiotensin II receptor inhibitor commonly prescribed to regulate blood pressure [11]. Highlighting an important and previously underexplored systemic drug-gingival tissue interaction, this emerging line of evidence draws attention to a possible overlooked biological effect of those drugs beyond their primary target tissues. Ultimately, such studies aim to enrich the existing body of evidence with solid, clinically relevant data on previously unexplored drugs related to periodontal tissue changes.

The limitations of the current study pertain to multiple factors, including the sample size, which may restrict the generalizability of the results to larger populations. The administration of bisoprolol injections lasted only two weeks, potentially limiting the ability to observe long-term effects or chronic histological changes in the gingival tissue. Furthermore, the study tested a fixed dosage of 5 mg/kg of bisoprolol, without investigating the dose-dependent effects on gingival alterations or the thresholds for multiple-dose administration. Regarding the analysis, this study focused solely on histological changes and did not evaluate molecular or biochemical markers, such as cytokine levels, gene expression, or protein localization, which could offer in-depth insights into the effects of bisoprolol.

CONCLUSION

Within the limitations of the current study, the results suggest that the administration of bisoprolol 5 mg/kg subcutaneously results in only a mild alteration to the rats' gingival tissue architecture that did not reach statistical significance. Additional *in vivo* investigations are necessary to verify the

obtained results and explore various aspects that were not investigated in this study.

Ethics Statements

All experimental procedures involving animals were reviewed and approved by the Al-Rafidain University Animal Care and Use Committee (ethics committee) under approval no. 42825 on 24-5-2025, in accordance with national and institutional guidelines for animal research.

Received: 16.02.2026
Accepted: 22.08.2026

REFERENCES:

1. **Böttiger Y., Ekenstråle E.** [Adverse drug reactions in the oral cavity]. *Lakartidningen*. 2024; 121: 23205 (In Swedish). PMID: 38470273
2. **Colibășanu D., Ardelean S.M., Goldiș F.D., Drăgoi M.M., Vasii S.O., Maksimović T., Colibășanu Ș., Șoica C., Udrescu L.** Unveiling drug–drug interactions in dental patients: A retrospective real-world study. *Dent J (Basel)*. 2025; 13 (6): 255. PMID: 40559158
3. **Xu W., Li J., Ju J., Liu M., Wang W., Cheng M., Zhang X., Cui X., Chen H.** The beta1-adrenergic receptor in the heart. *Cell Death Discov*. 2025; 12 (1): 46. PMID: 41372115
4. **Eraky A.M., Yerramalla Y., Khan A., Mokhtar Y., Alamrosy M., Farag A., Wright A., Grounds M., Gregorich N.M.** Beta-blockers as an immunologic and autonomic manipulator in critically ill patients: A review of the recent literature. *Int J Mol Sci*. 2024; 25 (15): 8058. PMID: 39125627
5. **Liu Y., Chen J., Fontes S.K., Bautista E.N., Cheng Z.** Physiological and pathological roles of protein kinase A in the heart. *Cardiovasc Res*. 2022; 118 (2): 386–398. PMID: 33483740
6. **Foch C., Allignol A., Hohenberger T., Boutmy E., Schaefer S., Hostalek U.** Effectiveness of bisoprolol versus other β-blockers and other antihypertensive classes: a cohort study in the Clinical Practice Research Datalink. *J Comp Eff Res*. 2022; 11 (6): 423–436. PMID: 35189710
7. **Chhatar S., Lal G.** Role of adrenergic receptor signalling in neuroimmune communication. *Curr Res Immunol*. 2021; 2: 202–217. PMID: 35492402
8. **Gruber R., Leimer M., Fischer M.B., Agis H.** Beta2-adrenergic receptor agonists reduce proliferation but not protein synthesis of periodontal fibroblasts stimulated with platelet-derived growth factor-BB. *Arch Oral Biol*. 2013; 58 (12): 1812–7. PMID: 24200308
9. **Steenhuis P., Huntley R.E., Gurenko Z., Yin L., Dale B.A., Fazel N., Isseroff R.R.** Adrenergic signaling in human oral keratinocytes and wound repair. *J Dent Res*. 2011; 90 (2): 186–92. PMID: 21127260
10. **Percie du Sert N., Hurst V., Ahluwalia A., Alam S., Avey M.T., Baker M., Browne W.J., Clark A., Cuthill I.C., Dirnagl U., Emerson M., Garner P., Holgate S.T., Howells D.W., Karp N.A., Lazic S.E., Lidster K., MacCallum C.J., Macleod M., Pearl E.J., Petersen O.H., Rawle F., Reynolds P., Rooney K., Sena E.S., Silberberg S.D., Steckler T., Würbel H.** The ARRIVE guidelines 2.0: updated guidelines for reporting animal research. *BMJ Open Sci*. 2020; 4 (1): e100115. PMID: 34095516
11. **Alanbari B.F., Razouki N.A., Mahdi H.A.** Effects of valsartan on the gingival architecture of rats: Histological study. *Al-Rafidain Journal of Medical Sciences*. 2025; 2: 135–138. DOI: 10.54133/ajms.v8i2.1939
12. **Razouki N.A., Ghani B.A.** Osteoinductive effect β-TCP and vitamin D3 on RUNX2 mRNA expression. *Asia Pacific Journal of Molecular Biology and Biotechnology*. 2023; 31 (3): 10–16. DOI: 10.35118/apjmbb.2023.031.3.02
13. **Alanbari B.F., Al-Taweel F.B., Cooper P.R., Milward M.R.** Induction of epithelial-mesenchymal transition in periodontitis rat model. *Eur J Dent*. 2025; 19 (2): 428–437. PMID: 39750512
14. **García-Caballero L., Gándara M., Cepeda-Emiliani A., Gallego R., Gude F., Suárez-Quintanilla J., Ramos-Barbosa I., Blanco-Carrión J.** Histological and histomorphometric study of human palatal mucosa: Implications for connective tissue graft harvesting. *J Clin Periodontol*. 2023; 50 (6): 784–795. PMID: 36872046
15. **Chitipothu M.D., Deepika Chowdary S., Chandrashekar P., Nartey N.O.** Animal models of relevance to dentistry. *Open Access Library Journal*. 2022; 9: e8673. DOI: 10.4236/oalib.1108673
16. **Yoon H., Jung B.H., Yoo K.Y., Lee J.B., Um H.S., Chang B.S., Lee J.K.** Temporal changes of periodontal tissue pathology in a periodontitis animal model. *J Periodontal Implant Sci*. 2023; 53 (4): 248–258. PMID: 36468486
17. **Barik B., Chawla S., Satapathy B.S., Pattanik S.K., Kumar J.A., Al-Farraj S., Pattnaik G., Sillanpää M.** Insights into periodontal disease: comparative analysis of animal models. *Front Dent Med*. 2025; 6: 1560101. PMID: 40352291
18. **Moraes R.M., Elefteriou F., Anbinder A.L.** Response of the periodontal tissues to β-adrenergic stimulation. *Life Sci*. 2021; 281: 119776. PMID: 34186048
19. **Chen Z., Wang S., Palus S., Anker S.D., Doehner W., Springer J.** Combined bisoprolol and megestrol acetate improves survival and preserves cardiac performance in a rat model of cancer cachexia. *J Cachexia Sarcopenia Muscle*. 2026; 17 (3): e70313. PMID: 42173682
20. **Lv H., Liu B., Qin Y.** Investigation of the effects of some cardiovascular drugs on angiogenesis by transgenic zebrafish. *Mediators Inflamm*. 2023; 2023: 1958046. PMID: 37138666

DOI: 10.37988/1811-153X_2026_3_90

А.Д. Лысов [1],
к.м.н., доцент, доцент кафедры стоматологии
М.А. Постников [2],
д.м.н., профессор, зав. кафедрой терапевтической стоматологии с курсом остеопатии
В.А. Лысова [1],
ординатор 2-го года обучения по специальности «Стоматология общей практики»
Л.Т. Волова [2],
д.м.н., профессор, директор НИИ биотехнологий
В.В. Россинская [2],
к.м.н., доцент, главный специалист НИИ биотехнологий
И.Ф. Нефедова [2],
главный специалист Центра доклинических испытаний НИИ биотехнологий
В.В. Болтовская [2],
к.м.н., ведущий научный сотрудник НИИ биотехнологий
Л.Н. Кулагина [2],
главный специалист Центра доклинических испытаний НИИ биотехнологий
М.М. Галиев [2],
студент V курса Института стоматологии
В.О. Рыбакова [3],
врач-стоматолог

[1] Медицинский университет «РЕАВИЗ», 443001, Самара, Россия
[2] СамГМУ, 443099, Самара, Россия
[3] «ВМ Стоматология», 432048, Ульяновск, Россия

Алгоритм получения двух видов клеток из одного биоптата десны человека для последующего биопринтинга

Аннотация. Статья посвящена возможности культивирования двух видов клеток — эпителия и дермальных фибробластов — из слизистой оболочки полости рта человека. В настоящее время клеточные технологии все шире применяются в стоматологии. Ограничения, связанные с пересадкой аллогенных клеток, и малое количество первичного материала требуют разработки алгоритма выращивания культуры аутологичных клеток, который позволяет получить культуры высокого качества практически у каждого пациента при заборе биоптатов слизистой оболочки десны минимального размера. В работе использованы следующие методы: культуральные, морфологические, морфометрические, иммунофенотипирование. В представленной работе были получены два вида клеток из одного биоптата десны человека — дентальные эпителии и дентальные фибробласты. **Заключение.** Высокое качество культур дентальных фибробластов, сохранение их жизнеспособности и пролиферативного потенциала дают возможность получения большого количества клеток и их использование в регенеративной медицине, при создании биотехнологических конструкций, в том числе методом биопринтинга.

Ключевые слова: культура клеток, слизистая оболочка десны, дентальные фибробласты, эпителий десны

ДЛЯ ЦИТИРОВАНИЯ:

Лысов А.Д., Постников М.А., Лысова В.А., Волова Л.Т., Россинская В.В., Нефедова И.Ф., Болтовская В.В., Кулагина Л.Н., Галиев М.М., Рыбакова В.О. Алгоритм получения двух видов клеток из одного биоптата десны человека для последующего биопринтинга. — *Клиническая стоматология*. — 2026; 29 (3): 90—95. DOI: 10.37988/1811-153X_2026_3_90

A.D. Lysov [1],
PhD in Medical Sciences, associate professor of the Dentistry Department
M.A. Postnikov [2],
PhD in Medical Sciences, full professor of the Therapeutic dentistry and osteopathy Department
V.A. Lysova [1],
second-year resident in General Dentistry
L.T. Volova [2],
PhD in Medical Sciences, professor, director of the Research Institute of Biotechnology
V.V. Rossinskaya [2],
PhD in Medical Sciences, associate professor, chief specialist of the Research Institute of Biotechnology
I.F. Nefedova [2],
chief specialist of Preclinical Testing Center of the Research Institute of Biotechnology
V.V. Boltovskaya [2],
PhD in Medical Sciences, leading research associate of the Research Institute of Biotechnology
L.N. Kulagina [2],
Chief Specialist Preclinical Testing Center of the Research Institute of Biotechnology
M.M. Galiev [2],
5th year student
V.O. Rybakova [3],
dentist

[1] Medical University "REAVIZ", 443099, Samara, Russia
[2] Samara State Medical University, 443099, Samara, Russia
[3] "VM Dentistry", 432048, Ulyanovsk, Russia

An algorithm for obtaining two types of cells from a single human gum biopsy for subsequent bioprinting

Annotation. The article is devoted to the possibility of cultivation two types of cells — epithelium and dermal fibroblasts — from the mucous membrane of the human oral cavity. Currently, cellular technologies are increasingly being used in dentistry. The restrictions associated with the prohibition of allogeneic cell transplantation and the limited amount of primary material require the development of an algorithm for growing autologous cell cultures, which allows obtaining high-quality cultures from almost every patient when taking minimum-sized biopsies of the gingival mucosa. The following methods were used in the work: cultural, morphological, morphometric, immunophenotyping.

In the present work, two types of cells were obtained from a single human gum biopsy: dental epithelium and dental fibroblasts. **Conclusion.** The high quality of dental fibroblast cultures, the preservation of their viability and proliferative potential make it possible to obtain a large number of cells and use them in regenerative medicine, in the creation of biotechnological structures, including by bioprinting.

Key words: cell culture, gingival mucosa, dental fibroblasts, gingival epithelium

FOR CITATION:

Lysov A.D., Postnikov M.A., Lysova V.A., Volova L.T., Rossinskaya V.V., Nefedova I.F., Boltovskaya V.V., Kulagina L.N., Galiev M.M., Rybakova V.O. An algorithm for obtaining two types of cells from a single human gum biopsy for subsequent bioprinting. *Clinical Dentistry (Russia)*. 2026; 29 (3): 90—95 (In Russian). DOI: 10.37988/1811-153X_2026_3_90

ВВЕДЕНИЕ

Возможностью культивирования клеток из слизистой оболочки полости рта заинтересовались в 1990-х годах. В настоящее время существует довольно многочисленная литература, посвященная культурам таких клеток [1—5]. Однако результаты, приводимые различными авторами, весьма неоднородны, что затрудняет их восприятие и обсуждение.

Появление новых технологий (в частности, 3D-биопринтинга), предназначенных для использования в регенеративной медицине, а также ограничение на использование аллогенных клеток для трансплантации человеку в нашей стране (Федеральный закон № 180-ФЗ «О биомедицинских клеточных продуктах» от 23 июня 2016 г.) потребовали от специалистов в области клеточных технологий обратить внимание на культивирование клеточных линий для конкретных пациентов. Однако вырастить культуры даже стромальных клеток, не говоря уже об эпителиальных, эндотелиальных и т.п., и накопить их в достаточном количестве удается далеко не у каждого пациента. В связи с этим перед биотехнологами встает первостепенная задача разработки алгоритма культивирования аутологичных клеток, начиная от подготовки пациента к забору первичного материала и заканчивая контролем качества полученной культуры.

Цель работы — разработка алгоритма культивирования первичных дентальных фибробластов и эпителиальных клеток из биоптатов десны человека и обоснование возможности получения двух видов клеточных линий из одного биоптата.

В рамках поставленной цели решались следующие задачи:

- отработка критериев отбора доноров первичного материала;
- отработка технологии забора первичного материала — биоптатов десны человека, которая позволяет вырастить клетки у максимального количества пациентов;
- получение из одного биоптата слизистой оболочки десны двух видов клеток (дентальных фибробластов и эпителиальных клеток).

МАТЕРИАЛЫ И МЕТОДЫ

В исследовании приняли участие 12 пациентов.

Критерии включения: возраст от 18 до 75 лет, отрицательные результаты обследования на наличие антигенов ВПЧ, ВИЧ, HBsAg, HCV. Критерии невключения: беременность, хронические соматические заболевания в стадии обострения, влияющая на микроциркуляцию десны общая соматическая патология, аллергические реакции на используемые препараты, анемия (гемоглобин ⩽10,5 г/дл для женщин и ⩽11,5 г/дл для мужчин), гемофилия, аутоиммунные и онкологические заболевания, психические расстройства.

Биоптаты из различных участков слизистой оболочки десны и твердого нёба забирали у пациентов стоматологической клиники «Дентал-Антистресс» (Самара) во время операции дентальной имплантации для создания зоны прикрепленной десны двумя способами (мукотомом и скальпелем). Площади забранных биоптатов были различны и составляли до нескольких сантиметров в длину и усредненно 1 см в ширину.

Первичный материал поступал в лабораторию культур клеток НИИ «БиоТех» СамГМУ в стерильных шприцах, заполненных стерильным физраствором. В лаборатории биоптаты перекладывали в стерильные чашки Петри диаметром 6 см, в течение 1 минуты трижды промывали стерильным забуференным солевым раствором и разрезали продольно на 2 фрагмента. Фрагмент 1 (верхний) состоял преимущественно из эпителия и имел одну интактную поверхность, покрытую клетками рогового слоя. Фрагмент 2 (нижний) содержал сосочковый и сетчатый слои собственной пластинки слизистой оболочки десны и предназначался для выращивания дентальных фибробластов.

Затем каждый фрагмент обрабатывали отдельно: разрезали на мельчайшие части и помещали в культуральные пробирки с площадью для выращивания клеток 10 см^2.

Клетки выращивали по методике первичных эксплантатов собственной модификации с использованием полной ростовой среды — среда 199 с добавлением 10%-ной эмбриональной телячьей сыворотки («Биолот», Россия) и 40 мг/мл гентамицина — в CO_2-инкубаторе при температуре +37°С, постоянной влажности и 5% CO_2.

Ежедневно проводили визуальную оценку и фотографирование нативной культуры при увеличении 100, 200 с помощью аппаратно-программного комплекса (АПК) на основе инвертированного микроскопа Olympus IX-83, цифровой камеры DP74 и ПО микроскопа CellSens Dimension. Оценивали структурные особенности клеток и монослоя в целом (после его появления). На основании морфофункциональных характеристик растущих клеток делали вывод, какая конкретно культура развивается в каждой конкретной культуральной пробирке — эпителий или фибробластоподобные клетки (дентальные фибробласты). Ростовую среду меняли

не реже 1 раза в 4 дня. С момента появления первых клеток выращивание культур вели по двум разным протоколам.

В пробирках с культурами эпителия ежедневно определяли расстояние от эксплантата до края отрастающего эпителия.

Дентальные фибробласты трижды пересевали для получения чистой культуры. Начиная с 3-го пассажа ежедневно считали количество клеток на 1 мм^2 в 5 полях зрения.

На основании данных о количестве дентальных фибробластов на единицу площади, полученных при изучении нативных препаратов, рассчитывали следующие показатели: индекс пролиферации (IP), время удвоения культуры (TD) и количество удвоений культуры к моменту достижения 80% конфлюентности (плотности насыщения, ND) [6].

Для подтверждения жизнеспособности культуры после каждого пересева через 24 часа после посадки клеток рассчитывали индекс адгезии (I_a). Он показывает, какая доля посевной дозы (в %) прикрепилась к подложке и сохранила жизнеспособность к концу первых суток после посадки и вычисляется по формуле:

$$I_a = N_0/N_t \cdot 100,$$

где N_0 — посевная доза; N_t — количество клеток на единицу площади через 24 часа после посадки.

На 4-м пассаже все выращенные культуры были идентифицированы при помощи культуральных и морфологических методов и исследованы методом полимеразной цепной реакции (ПЦР) на контаминацию инфекционными агентами, после чего заморожены в жидком азоте при температуре −196°C для длительного хранения. Для идентификации, помимо данных, полученных при исследовании нативных культур, были использованы результаты изучения окрашенных препаратов. Для этого клетки снимали со дна культурального флакона стандартным способом и пересевали в стерильные 24-луночные планшеты с плоским дном. Через 4 суток культивирования клетки на дне лунок окрашивали трипановым синим по стандартной методике, суданом III и гематоксилином Эрлиха по общепринятой методике в собственной модификации, флюоресцентными красителями (набор Live-Dead) по методике производителя. Анализ окрашенных препаратов, фотографирование и морфометрию производили с помощью АПК на основе инвертированного микроскопа Olympus IX-83.

Для выявления клоногенности выращенных культур клетки высевали в культуральные флаконы T25 из расчета 100 кл/флакон. Через 24 часа посматривали флакон и отмечали прикрепившиеся и расправившиеся клетки. За пролиферацией клеток наблюдали в течение 2 недель.

Для выявления способности выращенных культур к дифференцировке клетки высевали в 48-луночный планшет (плотность посева 5·10^3 кл/лунку). По достижении клетками 80% конфлуентности питательную среду меняли на среду, содержащую факторы дифференцировки: для остеогенной дифференцировки — дексаметазон 0,1 мкМ, аскорбат фосфат 0,2 мМ, β-глицерофосфат кальция 10 мМ; для хондрогенной дифференцировки — дексаметазон 0,1 мкМ, аскорбат фосфат 0,2 мМ, TGF-β 10 нг/мл; для адипогенной дифференцировки — дексаметазон 1 мкМ, изобутилметилксантин 0,5 мкМ, индометацин 100 мкМ, инсулин 10 мкм/мл.

Для подтверждения принадлежности культуры к определенному диффрерону было проведено иммунофенотипирование с использованием CD44 FITC, CD90 FITC, CD34 PE, CD45 FITC, CD105 PE.

При статистической обработке данных для определения равнозначности сравниваемых групп использовали метод Вилкоксона—Манна—Уитни. Статистически значимыми считали различия при вероятности ошибки первого рода менее 0,05 (p<0,05).

РЕЗУЛЬТАТЫ И ОБСУЖДЕНИЕ

Для культивирования клеток в лабораторию были доставлены 16 биоптатов от 12 доноров в возрасте от 22 до 68 лет.

По возрасту, согласно критериям ВОЗ, доноры распределялись следующим образом: молодой (18—44 года) — 3 человека, средний возраст (45—59 лет) — 6 человек, пожилой возраст (60—74 года) — 3 человека. По месту забора биоптаты распределялись следующим образом: твердое небо — 6; различные участки слизистой оболочки десны верхней и нижней челюсти — 10.

Из 16 биоптатов 7 были забраны с помощью мукотома, 9 — с помощью скальпеля. Средний возраст пациентов при заборе с помощью мукотома составлял 51 год (1 молодой донор, 4 — среднего и 1 пожилого возраста), при заборе с помощью скальпеля — 49,4 (2 молодых донора, 3 — среднего и 2 пожилого возраста). Все биоптаты в процессе обработки были разрезаны продольно на 2 слоя: верхний содержал (состоял) преимущественно эпителий, нижний — собственную пластинку слизистой. Таким образом, были предприняты попытки вырастить клетки из 32 фрагментов слизистой оболочки десны

Мукотомом были взяты 3 биоптата из разных областей слизистой десны у 3 доноров и 4 биоптата слизистой твердого нёба у 3 доноров. Биоптаты слизистой десны дали рост клеток в 3 случаях, причем в одном из них был только эпителий. Жизнеспособность как дентальных фибробластов, так и эпителия была слабой, и клетки погибли в сроки от 14 до 30 суток. Ни один фрагмент твердого нёба роста не дал.

Скальпелем были взяты 7 биоптатов из разных областей десны 6 доноров (у донора № 3 было взято 2 биоптата) и 2 биоптата слизистой твердого нёба у 2 доноров. Из слизистой десны были выращены 8 культур дентальных фибробластов (из биоптата, взятого у донора № 8, были выращены культуры дентальных фибробластов из обеих частей) и 7 культур дентального эпителия. Из 2 биоптатов, взятых из слизистой твердого нёба, лишь из одного были выращены единичные дентальные фибробласты.

Результаты выращивания клеток при разных способах забора биоптатов десны представлены в таблице.

Культура эпителиальных клеток

Рост эпителия был получен из 9 верхних фрагментов биоптатов; в 2 случаях, как указано выше, клетки погибли

Рост клеток из разных участков слизистой оболочки десны человека
Cell growth from different areas of the oral mucosa

№ донора	Возраст, лет	Инструмент извлечения биоптата	Эпителий		Дентальные фибробласты		Результат
			верх	низ	верх	низ	
1	55	Мукотом	Нет	Нет	Нет	Нет	
2	68	Мукотом	Да	Нет	Нет	Нет	Гибель через 14 суток
3	55	Скальпель	Да	Нет	Нет	Да	Верх: остановка роста на 21-е сутки. Низ: криоконсервация фибробластов
3-1	55	Скальпель	Да	Нет	Нет	Да	Верх: остановка роста на 21-е сутки. Низ: криоконсервация фибробластов
7	53	Мукотом	Да	Нет	Нет	Нет	Гибель через 30 суток
8	22	Скальпель	Да	Да	Нет	Да	Криоконсервация фибробластов
9	35	Скальпель	Да	Нет	Нет	Да	Верх: гибель на 23-и сутки от посадки эксплантатов. Низ: криоконсервация фибробластов
10	61	Скальпель	Нет	Нет	Нет	Да	Низ: криоконсервация фибробластов
11	53	Скальпель	Да	Да	Нет	Нет	Верх: криоконсервация фибробластов
12	65	Скальпель	Да	Нет	Нет	Да	Низ: криоконсервация фибробластов

на 14-е и 30-е сутки. Рост начинался в сроки от 2 до 7 суток (в среднем на 4,43 сут) в виде пласта, который впоследствии принимал вид «булыжной мостовой» (рис. 1). Срок появления первых клеток и интенсивность роста не зависят от пола и возраста пациентов, а также от конкретного участка слизистой десны, но зависят от инструмента, которым производится забор, и от того, из слизистой десны или твердого нёба был взят биоптат.

Клетки растут вокруг эксплантатов слизистой, имеют полигональную форму и плотно прилегают друг к другу. Рост продолжается до 21—30-х суток, затем останавливается. Но уже с 17—20-х суток в культуре начинаются деструктивные изменения (рис. 2).

При снятии клеток со дна культурального флакона эпителиальные клетки в значительной степени теряли свою адгезивную способность и с проведением последующих пересевов практически не приставали ко дну флаконов (рис. 3). Криоконсервированные клетки после размораживания показывали жизнеспособность от 11 до 21%, к культуральному пластику не прикреплялись.

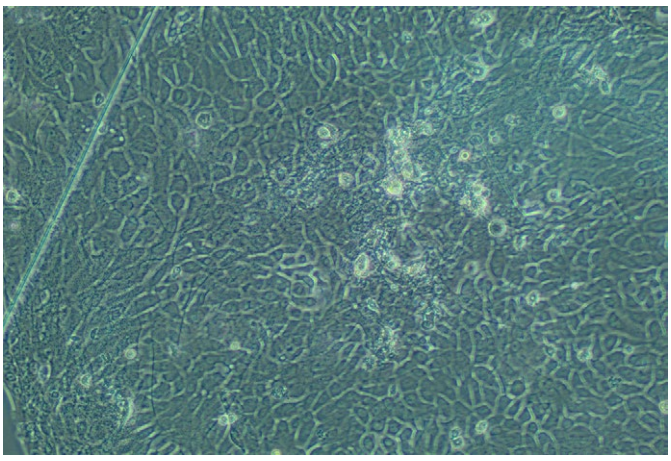

Рис. 1. Эпителий десны, нативный препарат, 14 суток от начала роста клеток. Инвертированный микроскоп, ув. 100
Fig. 1. Gum epithelium, a native preparation. 14 days after the start of cell growth. Inverted microscope, mag. 100x

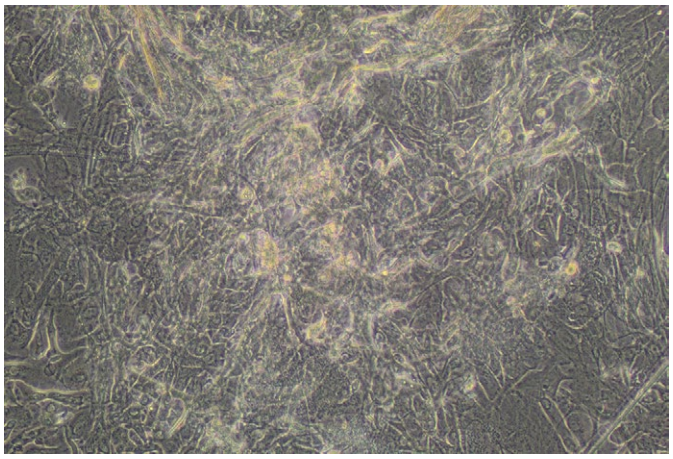

Рис. 2. Эпителий десны, нативный препарат, 21-е сутки от начала роста: деструктивные изменения пласта клеток. Инвертированный микроскоп, ув. 100
Fig. 2. Gingival epithelium, a native preparation, 21 days after the start of growth: destructive changes in the cell layer. Inverted microscope, mag. 100x

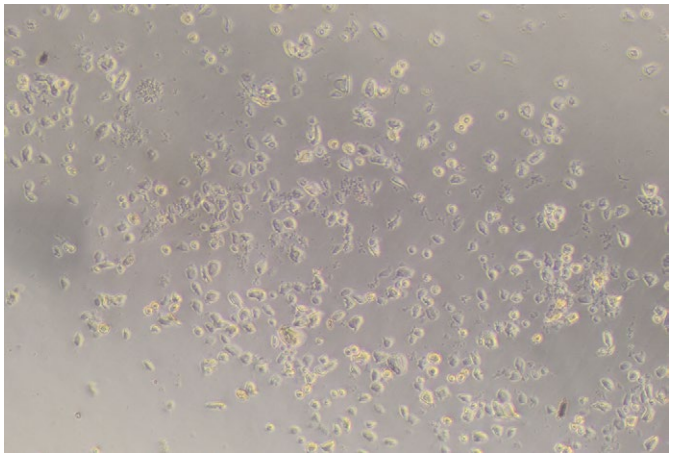

Рис. 3. Эпителий десны, нативный препарат, 3-и сутки после пересева: округлые отдельно расположенные клетки. Инвертированный микроскоп, ув. 100
Fig. 3. Gum epithelium, a native preparation, 3 days after reseeding: Rounded, separately arranged cells. Inverted microscope, mag. 100x

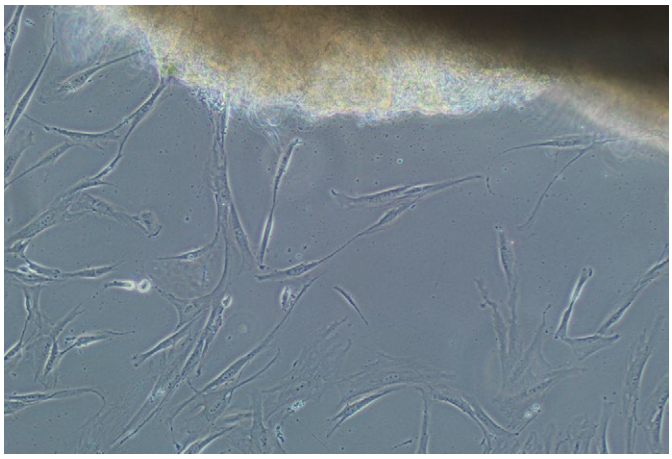

Рис. 4. Рост фибробластоподобных клеток от первичных эксплантатов через 7 суток культивирования. Инвертированный микроскоп, фазовый контраст, ув. 100
Fig. 4. Growth of fibroblast-like cells from primary explants after 7 days of cultivation. Inverted microscope, phase contrast, mag. 100x

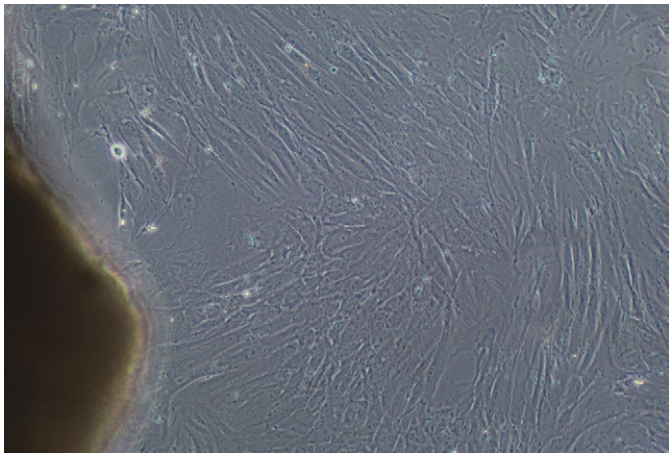

Рис. 5. Нативная первичная культура фибробластоподобных клеток, полученная из фрагментов десны через 30 суток культивирования: формирование конфлуентного монослоя. Инвертированный микроскоп, фазовый контраст, ув. 100
Fig. 5. Native primary fibroblast-like cell culture obtained from gum fragments after 30 days of cultivation: Formation of a confluent monolayer. Inverted microscope, phase contrast, mag. 100x

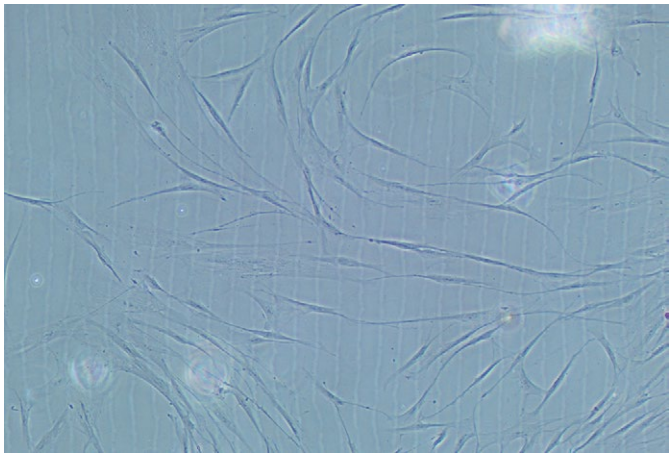

Рис. 6. Фибробластоподобные клетки из десны через 2 суток после пересева. Инвертированный микроскоп, окраска суданом IV и гематоксилином, ув. 100
Fig. 6. Fibroblast-like cells from the gum after 2 days after replanting. Inverted microscope, sudan IV and hematoxylin staining, mag. 100x

Культура дентальных фибробластов

Из нижних фрагментов слизистой были выращены фибробластоподобные клетки, которые впоследствии были охарактеризованы как дентальные фибробласты. В одном случае (донор № 8) рост дентальных фибробластов был получен как из нижнего, так и из верхнего фрагментов десны. Рост начинался непосредственно от эксплантатов на 3—9-е сутки от посадки (в среднем 5,22 суток), первоначально клетки имели игольчатую форму (рис. 4).

Через 2—3 недели формировался диффузный монослой, а по достижении 80% конфлуентного монослоя (рис. 5) проводили пересев. Первый пересев был произведен на 21—49-е сутки от эксплантации фрагментов первичного материала (в среднем 32,25 сут). После пересева в нативной культуре фибробластоподобные клетки имели вытянутую форму, соединялись между собой 2—3 отростками. Цитоплазма гомогенная, границы клеток хорошо определяются. Ядра округлой формы, прозрачные имеют 1—2 ядрышка.

При окраске суданом III и гематоксилином клетки имели четкие границы. Форма вытянутая, фибробластоподобная. Между собой соединялись при помощи двух отростков. Цитоплазма гомогенная. Ядро базофильное, располагалось эксцентрично, имело от 2 до 4 ядрышек (рис. 6).

Индекс адгезии при пересевах был 89,5—92,3% (в среднем 91,1%), индекс пролиферации — 2,60±0,37, время удвоения — 29,87±1,44 часа. При окрашивании трипановым синим жизнеспособные клетки оставались прозрачными, выявились единичные поврежденные клетки, диффузно окрашенные в синий цвет (рис. 7).

Окрашивание флуоресцентными красителями подтвердило высокую жизнеспособность этих культур (в среднем 98,5±0,27%; рис. 8).

Высокую жизнеспособность показали 8 культур дентальных фибробластов. На 4-м пассаже все они были идентифицированы при помощи культуральных, морфологических методов и иммунофенотипирорвания, а также исследованы методом ПЦР на контаминацию инфекционными агентами, после чего заморожены в жидком азоте при температуре –196°С для длительного хранения. Обследование методом ПЦР показало отсутствие контаминации культуры инфекционными агентами, в том числе микоплазмами и ЦМВ. Жизнеспособность клеток после криоконсервации составила (98,5%).

Проведенное исследование на клоногенность показало отсутствие образования колоний при длительном культивировании; увеличивается время формирования монослоя, но характер роста клеток полностью соответствует таковому для детерминированных фибробластов.

Культивирование таких клеток в течение 3 недель в присутствии дифференцировочных сред (остео-, хондро-, адипо-) не привело к дифференцировке культур в указанных направлениях. Исследование иммунофенотипа показало, что клетки экспрессируют $CD44^+$ и CD90+ и не экспрессируют $CD34^-$, $CD45^-$ и $CD105^-$ (иммунофенотип клеток $CD44^+$, CD90+, $CD34^-$, $CD45^-$, $CD105^-$).

Таким образом, можно считать установленным, что клетки являются детерминированными и принадлежат к фибробластическому дифферону.

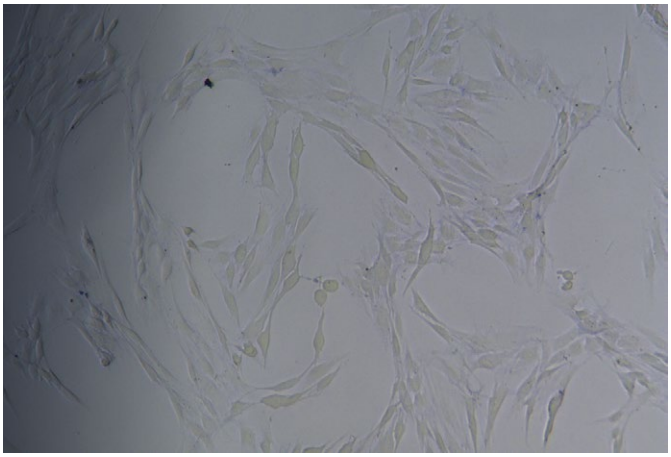

Рис. 7. Фибробластоподобные клетки из десны через 2 суток после пересева. Инвертированный микроскоп, окраска трипановым синим, ув. 100
Fig. 7. Fibroblast-like cells from the gum 2 days after replanting. Inverted microscope, trypan blue staining, mag. 100x

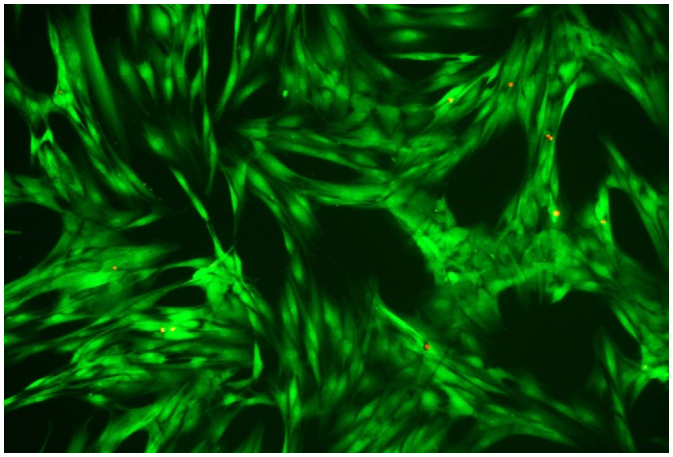

Рис. 8. Фибробластоподобные клетки из десны через 2 суток после пересева. Инвертированный микроскоп с люминесцентным модулем, окраска флуоресцентным красителем Live-Dead, ув. 100
Fig. 8. Fibroblast-like cells from the gum 2 days after replanting. An inverted microscope with a luminescent module, Live-Dead fluorescent dye staining, mag. 100x

ЗАКЛЮЧЕНИЕ

В представленной работе доказана возможность получения двух видов клеток из одного биоптата десны человека — дентального эпителия и дентальных фибробластов. Результаты выращивания клеток из этого материала напрямую зависят от инструмента, которым производится забор, и области ротовой полости, из которой он производится. Высокая скорость вращения мукотома вызывает колебательные движения клеток, что отрицательно сказывается на их пролиферативном потенциале. Оптимальным оказался забор традиционным способом с помощью скальпеля, при котором удается вырастить дентальные фибробласты из слизистой десны практически у всех пациентов. Выращивание клеток из слизистой твердого нёба менее успешно, что связано, по-видимому, с малой толщиной слизистой и плотным сращением ее собственной пластинки с надкостницей нёбных костей.

Наши исследования не выявили значимых различий в росте культур в зависимости от места забора биоптата на десне, а также прямой зависимости от возраста и пола пациентов. Более того, наличие хронических заболеваний в стадии глубокой ремиссии не является препятствием к получению культур дентальных фибробластов с высокой жизнеспособностью, которые при соответствующих условиях могут быть использованы в лечении этих пациентов.

Высокое качество культур дентальных фибробластов, сохранение жизнеспособности и пролиферативного потенциала в ряду пассажей, возможность получения большого количества клеток дают возможность использовать их также при создании биотехнологических конструкций, в том числе методом биопринтинга.

Поступила/Received: 01.10.2025
Принята в печать/Accepted: 07.08.2026

ЛИТЕРАТУРА / REFERENCES:

1. **Зорин В.Л., Зорина А.И., Гусарина Е.И., Копнин П.Б., Исаев А.А.** Способ изготовления биотрансплантата, биотрансплантат для устранения рецессий десны и восстановления утраченного десной объема, способ устранения рецессий десны и восстановления утраченного десной объема. — Патент RU №2700510, действ. с 15.11.2018.
[**Zorin V.L., Zorina A.I., Gusarina E.I., Kopnin P.B., Isaev A.A.** Method for making a biotransplant, a biotransplant for eliminating gingival recessions and recovering a lost gum volume, a method of eliminating gingival recessions and recovering a lost gum volume. — Patent RU #2700510, effective from 15.11.2018 (In Russian)]. eLibrary ID: 40881778
2. **Грудянов А.И., Степанова И.И., Зорин В.Л., Зорина А.И., Копнин П.Б., Черкасов В.Р.** Применение аутогенных фибробластов слизистой оболочки полости рта человека для устранения рецессий десны. — *Стоматология*. — 2013; 1: 21—25
[**Grudianov A.I., et al.** Use of autogenous fibroblasts of human oral mucosa for gum recession treatment. — *Stomatology*. — 2013; 1: 21—25 (In Russian)]. eLibrary ID: 18876277
3. **Nowak-Terpiłowska A., et al.** Influence of three laser wavelengths with different power densities on the mitochondrial activity of human gingival fibroblasts in cell culture. — *Life (Basel)*. — 2023; 13 (5): 1136. PMID: 37240781
4. **Xu S., Zhao L., Li Y., Gu X., Liu Z., Han X., Li W., Ma W.** Activating the healing process: three-dimensional culture of stem cells in Matrigel for tissue repair. — *BMC Biotechnol*. — 2024; 24 (1): 36. PMID: 38796454
5. **Целая Т.В., Ченцова Е.В., Боровкова Н.В.** Трансплантация клеток слизистой оболочки полости рта при лечении лимбально-клеточной недостаточности. — *Трансплантология*. — 2022; 1: 68—78. eLibrary ID: 48074388
[**Tselaya T.V., Chentsova E.V., Borovkova N.V.** Transplantation of cells of the oral mucosain the treatment of limbal stem cell deficiency. — *Transplantologiya. The Russian Journal of Transplantation*. — 2022; 1: 68—78 (In Russian)]. DOI: 10.23873/2074-0506-2022-14-1-68-78
6. **Россинская В.В., Болтовская В.В., Германова В.Н., Карлова Е.В., Кулагина Л.Н.** Влияние циклоспорина а на фибробласты теноновои капсулы человека: исследование in vitro. — *Морфологические ведомости*. — 2021; 2: 58—66.
[**Rossinskaya V.V., et al.** The effect of cyclosporine a on the tenon capsule fibroblasts of a human: in vitro study. — *Morphological Newsletter*. — 2021; 2: 58—66 (In Russian)]. eLibrary ID: 47166849

DOI: 10.37988/1811-153X_2026_3_96

В.П. Тлустенко [1],
д.м.н., профессор кафедры ортопедической стоматологии
С.С. Комлев [1],
д.м.н., доцент, профессор кафедры ортопедической стоматологии
В.С. Тлустенко [1],
к.м.н., доцент кафедры стоматологии ИПО
А.В. Шмелев [2],
стоматолог-ортопед
М.В. Щербаков [1],
к.м.н., доцент кафедры ортопедической стоматологии
А.Е. Морозов [1, 3],
к.м.н., доцент кафедры ортопедической стоматологии; главный врач
А.К. Карапетян [1],
студентка IV курса Института стоматологии

[1] СамГМУ, 443099, Самара, Россия
[2] Борская центральная районная больница, 446660, с. Борское, Россия
[3] Стоматологическая поликлиника № 5, 443065, Самара, Россия

Проблемы фиксации протезов на балочные конструкции: обзор

Аннотация. Балочные конструкции широко применяются при фиксации съемных протезов с опорой на дентальные имплантаты у пациентов с полным отсутствием зубов и рассматриваются как один из наиболее стабильных методов стабилизации протеза. Вместе с тем в клинической практике сохраняется ряд проблем, связанных с механическими, биологическими и функциональными осложнениями, что определяет актуальность их комплексного анализа. Предметом настоящего исследования являются клинические и биомеханические особенности фиксации протезов на балочных конструкциях. **Цель работы** — провести обзор современных данных о проблемах фиксации, выявить ключевые факторы риска осложнений и определить направления их профилактики. В качестве гипотезы выдвинуто положение о том, что частота осложнений определяется совокупностью биомеханических параметров конструкции, точностью изготовления, качеством гигиенического ухода и уровнем технического сопровождения. Методологической основой исследования стал аналитический обзор отечественных и зарубежных публикаций последних лет, посвященных биомеханике балочных систем, клинической эффективности, сравнительному анализу альтернативных методов фиксации и применению цифровых технологий при их изготовлении. Результаты анализа показывают, что балочные конструкции обеспечивают высокую стабильность протеза и равномерное распределение окклюзионной нагрузки, однако характеризуются точностью посадки, состоянием ретенционных элементов и соблюдением гигиены. Наиболее частыми осложнениями являются ослабление винтовой фиксации, воспалительные изменения периимплантных тканей и функциональный дискомфорт. Цифровое проектирование и индивидуализированное планирование имплантации повышает предсказуемость результатов и снижает риск неблагоприятных исходов. Сделан вывод о необходимости комплексного подхода к планированию, изготовлению и последующему сопровождению балочных систем фиксации.

Ключевые слова: балочная фиксация съемных протезов, ретенционные элементы балок, клиническая стабильность протеза, цифровое изготовление балок, распределение окклюзионной нагрузки

ДЛЯ ЦИТИРОВАНИЯ:

Тлустенко В.П., Комлев С.С., Тлустенко В.С., Шмелев А.В., Щербаков М.В., Морозов А.Е., Карапетян А.К. Проблемы фиксации протезов на балочные конструкции: обзор. — *Клиническая стоматология*. — 2026; 29 (3): 96—106. DOI: 10.37988/1811-153X_2026_3_96

V.P. Tlustenko [1],
Doctor of Science in Medicine, professor of the Prosthetic dentistry Department
S.S. Komlev [1],
Doctor of Science in Medicine, professor of the Prosthetic dentistry Department
V.S. Tlustenko [1],
PhD in Medical sciences, associate professor of the Dentistry department
A.V. Shmelev [2],
prosthodontist
M.V. Shcherbakov [1],
PhD in Medical Sciences, associate professor of the Prosthetic dentistry Department
A.E. Morozov [1, 3],
PhD in Medical Sciences, associate professor of the Prosthetic dentistry Department; chief doctor
A.K. Karapetyan [1],
4th year student at the Institute of Dentistry

[1] Samara State Medical University, 443099, Samara, Russia
[2] Central Regional Hospital, 446660, Borskoe village, Russia
[3] Dental Polyclinic no. 5, 443065, Samara, Russia

Problems of attaching prostheses to bar structures: a review

Annotation. Bar structures are widely used in the fixation of implant-supported removable prostheses in patients with complete tooth loss and are considered as one of the most stable methods of prosthesis stabilization. However, a number of problems related to mechanical, biological, and functional complications remain in clinical practice, which determines the relevance of their comprehensive analysis. The subject of this study is the clinical and biomechanical features of the fixation of prostheses on bar structures. **The aim of the work** is to review current data on fixation problems, identify key risk factors for complications, and determine the directions for their prevention. As a hypothesis, it is proposed that the frequency of complications is determined by a combination of biomechanical design parameters, manufacturing accuracy, the quality of hygienic care, and the level of technical support. The methodological basis of the study was an analytical review of domestic and foreign publications of recent years on the biomechanics of bar systems, clinical effectiveness, comparative analysis of alternative fixation methods, and the use of digital technologies in their production. The results of the analysis show that bar structures provide high stability of the prosthesis and

even distribution of the occlusal load, but they are also highly sensitive to the accuracy of the fit, the condition of the retention elements, and the maintenance of hygiene. The most common complications include loosening of the screw fixation, wear of the clips, inflammatory changes in the periimplant tissues, and functional discomfort. The use of digital design and individualized implantation planning increases the predictability of results and reduces the risk of adverse outcomes. It is concluded that it is necessary to have a comprehensive approach to planning, manufacturing and subsequent support of bar fixation systems.

Key words: bar fixation of removable prostheses, bar retentive elements, clinical stability of the prosthesis, digital fabrication of bars, occlusal load distribution

FOR CITATION:

Tlustenko V.P., Komlev S.S., Tlustenko V.S., Shmelev A.V., Shcherbakov M.V., Morozov A.E., Karapetyan A.K. Problems of attaching prostheses to bar structures: a review. *Clinical Dentistry (Russia)*. 2026; 29 (3): 96—106 (In Russian). DOI: 10.37988/1811-153X_2026_3_96

ВВЕДЕНИЕ

Полное отсутствие зубов продолжает оставаться одной из наиболее значимых медико-социальных проблем современной стоматологии, существенно влияя на качество жизни пациентов, их функциональную активность, психологическое состояние и социальную адаптацию. Несмотря на активное внедрение имплантационных технологий и развитие ортопедических методов лечения, проблема надежной фиксации съемных протезов сохраняет актуальность, особенно у пациентов с выраженной атрофией альвеолярной кости. В последние десятилетия съемные протезы с опорой на дентальные имплантаты стали общепризнанным стандартом лечения полного отсутствия зубов, обеспечивая значительное повышение ретенции, стабилизации и жевательной эффективности по сравнению с традиционными полными съемными конструкциями [1, 2].

Среди различных систем фиксации съемных ортопедических конструкций особое место занимают балочные конструкции, обеспечивающие жесткое шинирование нескольких имплантатов с формированием единой функциональной системы. Биомеханическое обоснование применения балок основано на перераспределении функциональной нагрузки между опорами, снижении ротационных движений протеза и уменьшении концентрации напряжений в периимплантной костной ткани [2, 3]. В условиях выраженной атрофии альвеолярного гребня и неблагоприятных анатомических факторов именно балочные системы позволяют добиться стабильной фиксации протеза и уменьшить риск перегрузки отдельных имплантатов.

Клинические исследования последних лет подтверждают высокие показатели стабильности дентальных имплантатов и удовлетворенности пациентов при использовании балочной фиксации [4, 5].

Однако наряду с очевидными преимуществами балочные конструкции обладают рядом специфических клинических особенностей, способных приводить к развитию осложнений и снижению сроков использования ортопедической системы. Современные данные свидетельствуют, что механические осложнения встречаются чаще по сравнению с использованием одиночных абатментов [6, 7]. Кроме того, наличие пространства под балкой может создавать дополнительные сложности гигиенического ухода и способствовать развитию воспалительных изменений периимплантных тканей при недостаточном контроле [8, 9]. Таким образом, высокая стабильность конструкции не исключает риска технических и биологических осложнений, что требует комплексного анализа факторов, влияющих на надежность фиксации.

Особое значение в обеспечении стабильности балочной системы имеют точность изготовления и пассивность посадки конструкции. Даже минимальные микронесоответствия между балкой и имплантатами могут приводить к внутренним напряжениям, ослаблению винтов и развитию периимплантных осложнений [3, 10]. В этой связи внедрение цифровых CAD/CAM-технологий рассматривается как важнейший этап эволюции балочных систем, позволяющий повысить их точность, оптимизировать геометрию балки и снизить частоту механических осложнений [2, 11]. Тем не менее даже при использовании современных технологий полностью исключить риск осложнений невозможно, что подчеркивает необходимость систематизации клинических данных и разработки профилактических стратегий.

Сравнительный анализ балочных конструкций с альтернативными системами фиксации: шаровидными, локаторными и магнитными аттачментами — демонстрирует, что выбор метода стабилизации должен основываться на комплексной оценке анатомических и функциональных факторов [12, 13]. Балочные системы обеспечивают более высокую стабильность и равномерность распределения нагрузки, однако требуют более тщательного технического обслуживания и регулярного клинического контроля. В свою очередь, одиночные системы обладают конструктивной простотой, но характеризуются большей вариабельностью удерживающей силы в динамике эксплуатации [14, 15].

Таким образом, несмотря на широкое распространение балочных конструкций и их доказанную клиническую эффективность, проблема надежности фиксации протезов на данных системах остается многокомпонентной и требует комплексного научного анализа. Современные публикации отражают необходимость учета биомеханических параметров балки, количества и расположения имплантатов, особенностей окклюзионной схемы, точности изготовления, а также уровня гигиенического контроля и регулярности диспансерного наблюдения [16, 17].

Цель — анализ отечественных и зарубежных исследований, посвященных проблемам фиксации протезов на балочных конструкциях:

- выявление основных биомеханических и клинических факторов риска осложнений;
- изучение влияния цифровых технологий CAD/CAM на точность пассивной посадки балок и распределение окклюзионной нагрузки;

- сравнение клинической эффективности балочных конструкций с альтернативными системами фиксации по стабильности протеза;
- ретенции, частоте технических осложнений и удовлетворенности пациентов, а также определение перспектив совершенствования данной методики.

МАТЕРИАЛЫ И МЕТОДЫ

Данная работа представляет собой аналитический обзор научной литературы, посвященной проблемам фиксации протезов на балочных конструкциях при ортопедическом лечении пациентов с полным отсутствием зубов.

Поиск источников осуществлялся в международных и отечественных электронных базах данных PubMed, eLibrary, а также в Google Scholar. Анализировали публикации за период с 2016 по 2025 г., что позволило охватить как классические фундаментальные исследования, так и современные работы, отражающие актуальные тенденции в дентальной имплантологии.

Отобранные источники подвергали критическому анализу с оценкой длительности наблюдения, размера выборки, а также клинической значимости полученных результатов исследования. Особое внимание уделялось данным о частоте технических и биологических осложнений, показателям ретенции и факторам риска нарушения фиксации.

РЕЗУЛЬТАТЫ И ОБСУЖДЕНИЕ

Биомеханические аспекты фиксации

Балочные конструкции являются одной из наиболее стабильных систем фиксации съемных протезов на дентальных имплантатах и применяются преимущественно при полном отсутствии зубов. Их биомеханическая эффективность обусловлена способностью соединять несколько имплантатов жесткой шинирующей балкой, что обеспечивает перераспределение функциональной нагрузки и уменьшение ротационных движений протеза [1, 2]. Такая жесткая конструкция снижает концентрацию локальных напряжений в области периимплантной костной ткани и винтовой фиксации, что положительно сказывается на долговечности системы и минимизирует риск микроподвижности отдельных имплантатов.

Современные исследования подчеркивают, что долговечность и стабильность балочных конструкций зависят не только от числа имплантатов, но и от геометрии балки, типа поперечного сечения, длины консольных участков, качества материалов и точности изготовления [3, 11].

Одним из основных факторов, определяющих биомеханическую стабильность, является перераспределение окклюзионных нагрузок между опорами. Жесткая балка выполняет функцию шинирующей конструкции, снижая микроподвижность отдельных имплантатов и обеспечивая более равномерное распределение окклюзионных сил при жевании, а также снижение микроподвижности имплантатов [1, 2]. Исследование Ö. Kümbüloğlu и соавт. (2022), выполненное методом конечно-элементного анализа, показало, что балочные конструкции демонстрируют более равномерное распределение напряжений по периимплантной костной ткани при косых и горизонтальных нагрузках по сравнению с одиночными аттачментами. При этом увеличение длины консольного участка приводит к концентрации напряжений на дистальных имплантатах, что требует ограничения длины консоли для снижения риска микроподвижности и переломов [3].

Форма поперечного сечения балки также играет существенную роль. Согласно данным С.М. Босякова и соавт. (2024), трапециевидное сечение повышает жесткость конструкции при изгибе, прямоугольное сечение уменьшает ротационные движения протеза, а круглое сечение, хотя и проще в изготовлении, менее эффективно распределяет нагрузку на периимплантную кость [11]. Кроме того, геометрия балки влияет на величину деформации при косых и горизонтальных нагрузках, а длина консольных сегментов прямо пропорционально увеличивает концентрацию напряжений в дистальных опорах. В случаях превышения длины консоли свыше 10—12 мм нагрузка на шейки дистальных имплантатов возрастает, что может привести к маргинальной резорбции костной ткани и расшатыванию винтов, что требует либо увеличения числа имплантатов, либо повышения жесткости балки [3, 10].

Не менее важным аспектом в оценке эффективности балочных систем является пассивная посадка конструкции, так как любое несоответствие между каркасом и имплантатами может приводить к неравномерному распределению нагрузок, микродеформации винтов и повышению риска механических осложнений. Данные лабораторных и клинических исследований показывают, что системы, изготовленные с использованием традиционных методов, чаще демонстрируют отклонения от идеальной посадки, чем конструкции, разработанные с применением цифрового проектирования и CAD/CAM-обработки, что может приводить к напряжениям в структуре костной ткани и винтовых фиксациях [2, 18]. Современные CAD/CAM-технологии позволяют изготавливать балки с высокой точностью, минимизируя микронесоответствия и обеспечивая долговечность системы [11]. Применение цифрового фрезерования снижает частоту технических осложнений и повышает стабильность конструкции в течение длительного времени.

Ретенция балочных конструкций обеспечивается механической стабилизацией через фиксирующие элементы или фиксирующие замки. В то же время исследование H.I. Nassar и соавт. (2022) демонстрирует постепенное снижение удерживающей силы матриц при многократных циклах фиксации и снятия протеза, что требует регулярного технического обслуживания. В связи с этим долговременная стабильность конструкции напрямую зависит от состояния ретенционных элементов и соблюдения протокола [15]. При этом российские авторы отмечают, что контроль гигиены и своевременная замена изношенных элементов позволяют поддерживать стабильность фиксации и минимизировать биологические осложнения [11].

Биологический аспект также тесно связан с биомеханикой балочных конструкций. Равномерное распре-

деление нагрузки и минимизация микроподвижности имплантатов способствуют снижению маргинальной резорбции костной ткани и уменьшению риска развития периимплантита [3]. С.М. Босяков и соавт. отмечают, что правильное перераспределение функциональной нагрузки способствует гармоничной работе жевательных мышц и снижению перегрузки височно-нижнечелюстных суставов, повышая комфорт пациента. У пациентов с полным отсутствием зубов применение балочной фиксации позволяет сохранить функциональные показатели жевательного аппарата и минимизировать биологические осложнения [11].

Биомеханические аспекты балочной фиксации играют ключевую роль в обеспечении долговечности, стабильности и клинической эффективности протезов. Современные исследования демонстрируют, что правильное планирование геометрии балки, учет длины консольных сегментов, выбор материала и формы балки, а также обеспечение пассивной посадки и точности изготовления с применением цифровых технологий являются определяющими условиями успешного применения балочных систем. При соблюдении всех этих принципов балочные конструкции обеспечивают надежную фиксацию, оптимальное распределение нагрузки и благоприятные условия для здоровья периимплантных тканей, что делает их предпочтительным вариантом при полном отсутствии зубов, особенно в случаях выраженной атрофии альвеолярного гребня и необходимости минимизации ротационных движений протеза.

Клиническая эффективность и долгосрочные результаты при использовании балочной системы фиксации

Балочные конструкции для фиксации съемных протезов с опорой на имплантаты занимают значимое место в современной ортопедической стоматологии как средство реабилитации пациентов с полным отсутствием зубов. С одной стороны, они обеспечивают высокую стабильность и стабилизацию протеза в функциональный период, с другой — создают условия для перераспределения окклюзионных нагрузок, минимизируя ротационные движения и смещение протеза. Однако, помимо теоретических преимуществ, в клинической практике важнейшим критерием оценки любой системы фиксации являются ее клиническая эффективность, долговременная стабильность, частота осложнений, комфорт пациента и прогнозируемость результатов. Данный раздел посвящен анализу клинических данных последних лет по эффективности применения балочных систем фиксации, их сравнительной оценке с альтернативными методами и выявлению особенностей долгосрочного функционирования таких конструкций.

Одним из наиболее важных современных исследований в области оценки клинической эффективности балочных систем фиксации является работа P. Onclin и соавт. (2023), представляющая результаты 5-летнего рандомизированного контролируемого исследования, направленного на сравнительную оценку балочных систем и одиночных аттачментов при протезировании верхней челюсти. В исследование были включены пациенты с полным отсутствием зубов, у которых использовались протезы с опорой на имплантаты, удерживаемые либо балочной системой, либо одиночными аттачментами. Наблюдение показало, что потеря маргинальной костной ткани была выше в группе с одиночными аттачментами (1,41±1,38 мм), а не в балочной группе (0,99±0,96 мм), что является статистически значимым различием (p=0,024). Выживаемость имплантатов также была выше в балочной группе: 96,3% против 89,5% в группе с одиночными аттачментами, а частота периимплантита в группе с одиночными аттачментами составила 26%, что значительно превышает данный показатель (5%) в балочной группе.

Анализ вторичных клинических показателей выявил несколько важных особенностей, отличающих балочные конструкции. Во-первых, пациенты с балочными системами фиксировали более высокую стабильность протеза и меньшую выраженность ротационных смещений при жевательных нагрузках по сравнению с аттачментами, что отражало субъективный комфорт и объективные функциональные параметры. Во-вторых, доля технических вмешательств (замена матриц, коррекция посадки, подтяжка винтов) была статистически выше в балочной группе, что свидетельствует о более сложной конструкции, чувствительной к техническим погрешностям и износу отдельных компонентов. Тем не менее общий уровень удовлетворенности пациентов оставался высоким, что подтверждает клиническую применимость балочной системы как надежного метода фиксации [4].

Систематический обзор и метаанализ S. Prasad и соавт. (2022), включающий рандомизированные контролируемые исследования, дополняет картину оценки клинической эффективности балочных систем. Авторы проанализировали данные многочисленных КЛКТ, сравнивающих разные типы систем фиксации: балочные, шаровидные, Locator — при протезировании нижней челюсти с использованием имплантатов. В результате анализа было показано, что балочные системы обладают высокой стабильностью имплантатов (>95%) на сроках наблюдения до 5 лет, сопоставимой с другими системами фиксации. Помимо этого, балочные конструкции характеризовались лучшей равномерностью распределения нагрузок и более стабильной ретенцией в долгосрочной перспективе, особенно у пациентов с выраженной атрофией альвеолярного гребня, у которых одиночные аттачменты могут демонстрировать повышенную вариабельность удерживающей силы. Однако метаанализ также отметил, что частота технических осложнений выше для балочных систем, а не для шаровидных аттачментов, что, по мнению авторов, связано с конструктивной сложностью балочной системы и бóльшим числом элементов, подверженных износу [5].

Особое значение в оценке эффективности балочных систем фиксации съемных протезов с опорой на имплантаты имеют клинические исследования с длительным наблюдением. Так, в ретроспективном исследовании H. Zhou и соавт. (2020) оценивали клинические показатели у пациентов с нижнечелюстными полными съемными протезами, закрепленными с помощью балочных систем и магнитных аттачментов, в течение 5 лет. Авторы отмечают, что балочные конструкции обеспечивают

стабильную фиксацию и равномерное распределение нагрузок на имплантаты, способствуя минимальной маргинальной резорбции костной ткани и удовлетворительному состоянию мягких тканей. В то же время наблюдалось, что уход за балочными системами требует повышенного внимания пациента и регулярного профессионального контроля, поскольку пространство под балкой может быть менее доступно для самостоятельной гигиены, что при недостаточном уходе приводит к накоплению налета и воспалительным изменениям [19].

Важным аспектом клинической эффективности является удовлетворенность пациентов, которая включает как субъективное ощущение стабильности и комфорта, так и объективные функциональные параметры, такие как жевательная эффективность и качество жизни. В ретроспективном исследовании L. Ortensi и соавт. (2019), в котором сравнивали шаровидные аттачменты и балочные системы фиксации протезов с опорой на имплантаты, было продемонстрировано, что пациенты с балочной фиксацией отмечают более высокие уровни стабильности протеза и ощущение монолитности конструкции, что положительно влияет на жевательную функцию и уверенность при приеме пищи. При этом уровни субъективной удовлетворенности факторами, не связанными с ретенцией (эстетика, дикция), были сопоставимы между группами, а это свидетельствует о том, что ключевое преимущество балочных систем реализуется именно в аспектах функциональной стабильности и удержания, а не только в субъективных параметрах общего качества жизни [12].

Важное место среди современных исследований занимает работа O. Tayari и соавт. (2024), посвященная факторам риска неудач и осложнений с использованием съемных протезов с опорой на имплантаты, включая балочные системы. Систематический обзор позволяет выделить ряд ключевых элементов, влияющих на клинические исходы, среди которых количество опорных имплантатов, отношение нагрузок, качество костной ткани и степень атрофии альвеолярного гребня. Авторы подчеркивают, что балочные конструкции демонстрируют высокую устойчивость при компенсации неблагоприятных анатомических условий, особенно в области нижней челюсти. Однако отмечено, что при наличии выраженной консоли риск технических осложнений и перегрузки дистальных имплантатов увеличивается, что требует тщательного проектирования и планирования конструкции на этапе планирования [7].

Помимо зарубежных работ, клинические наблюдения российских авторов также подтверждают эффективность и специфику применения балочных систем фиксации. В исследовании М. Ебрахим и соавт. (2025), включающем анализ осложнений ортопедического лечения с использованием различных типов фиксации ортопедических конструкций, было выявлено, что балочные системы характеризуются сравнительно низкими показателями биологических осложнений при условии адекватного гигиенического контроля и регулярного диспансерного наблюдения. В то же время технические проблемы, такие как износ фиксирующих элементов, ослабление винтов, деформация балки, требуют более частого внимания и обслуживания, что необходимо учитывать при планировании сроков визитов пациента и организации системы послеоперационного контроля [16]. Негативные исходы ортопедического лечения чаще связаны с нарушениями техники изготовления, ошибками планирования и недостаточным учетом биомеханических факторов, чем с самим типом фиксации, что подчеркивает важность комплексного подхода к реабилитации пациентов, а не одностороннего упора на конструктивные преимущества балочной системы [17].

Клиническая эффективность балочных конструкций проявляется не только в показателях стабильности имплантатов, но и в улучшении функциональных параметров. Исследования последних лет показывают, что пациенты с балочными конструкциями демонстрируют лучшие результаты по стабильности протеза при жевательной нагрузке, у них меньше выражены ротационные и вертикальные смещения, а субъективные оценки уверенности при приеме пищи выше по сравнению с одиночными системами [15, 16]. Подобные данные согласуются с теоретическими представлениями о механике балочной фиксации: жесткое соединение имплантатов снижает микроподвижность и повышает устойчивость конструкции, особенно при боковых нагрузках.

Анализ долгосрочных результатов также показывает, что балочные конструкции эффективно компенсируют неблагоприятные условия анатомии челюсти. Например, при значительной атрофии костной ткани нижней челюсти балочные модели позволяли достигать стабильной фиксации протезов даже при ограниченном объеме костной базы, тогда как одиночные аттачмент-системы чаще характеризовались увеличенной вариабельностью ретенции с течением времени [18]. Это делает балочные системы преимущественным вариантом выбора в сложных клинических ситуациях, таких как обширная атрофия альвеолярного гребня или неблагоприятная форма челюсти.

Следует также учитывать, что клиническая эффективность балочных конструкций тесно связана с удовлетворенностью пациентов, что является важным показателем восприятия качества лечения. Отзывы пациентов, участвовавших в исследованиях, подчеркивают уверенность в стабильности протеза, уверенное принятие пищи без страха выпадения, а также уменьшение дискомфорта, связанного с ротационными движениями протеза. В частности, субъективные оценки уровня комфорта у пациентов с балочной системой фиксации были значительно выше, чем у пациентов с одиночными аттачментами, особенно в первые годы после протезирования, что указывает на психологический и функциональный эффект от применения более стабильной системы фиксации. Однако важно отметить, что между субъективной удовлетворенностью и объективными клиническими показателями не всегда наблюдается прямая корреляция. В ряде случаев пациенты выражали высокую удовлетворенность даже при наличии умеренных технических проблем, таких как частая замена матриц или корректировка посадки, что указывает на значимость восприятия стабильности фиксации как ключевого фактора в общем удовлетворении лечением. Таким образом,

клиническая эффективность и долгосрочные результаты использования балочных систем фиксации подтверждаются многочисленными исследованиями, демонстрируя стабильность имплантатов, улучшение функциональных параметров, устойчивость к нагрузкам и высокую удовлетворенность пациентов. Однако для оптимальных клинических результатов требуется тщательное планирование, регулярное техническое обслуживание, внимание к точности изготовления конструкции и строгий контроль гигиены. Только при соблюдении этих условий балочные системы демонстрируют прогнозируемую эффективность в долгосрочной перспективе, оставаясь одним из наиболее надежных методов фиксации съемных протезов с опорой на дентальные имплантаты.

Современные цифровые технологии и методы CAD/CAM в производстве балочных конструкций

Современные цифровые технологии и методы CAD/CAM кардинально изменили подход к изготовлению балочных конструкций съемных протезов, обеспечивая более высокую точность, предсказуемость и долговечность ортопедических решений. В последние годы CAD/CAM-системы стали стандартом для производства жестких соединений между имплантатами, поскольку традиционные методы литья и моделирования нередко сопровождаются микронесоответствиями и внутренними напряжениями, что может приводить к ослаблению фиксации, повышенной нагрузке на отдельные опоры и к техническим осложнениям [1, 2]. Использование цифрового проектирования позволяет снизить количество корректировок после установки, оптимизировать распределение окклюзионных нагрузок и улучшить пассивность посадки конструкции.

Процесс цифрового изготовления начинается с трехмерного сканирования моделей или непосредственно полости рта пациента, что обеспечивает максимально точное воспроизведение анатомических особенностей альвеолярного гребня и расположения имплантатов. Данные сканирования обрабатываются в CAD-системе, где формируется виртуальная модель балки с учетом оптимального профиля, поперечного сечения и длины консольных участков. По результатам конечно-элементного анализа и клинических исследований известно, что форма поперечного сечения балки существенно влияет на перераспределение напряжений в периимплантной костной ткани и на устойчивость винтовых соединений [3, 11]. Цифровое проектирование позволяет минимизировать риски локальных перегрузок, особенно в зонах дистальных имплантатов и консольных сегментов, что положительно сказывается на долговечности конструкции и снижает вероятность маргинальной резорбции кости.

После завершения CAD-проектирования протез подвергается CAM-обработке, которая может включать фрезеровку из литых или фрезерованных металлических блоков, лазерное спекание порошковых материалов или комбинированные методы. Фрезерованные балки демонстрируют значительно более высокую точность и меньшую деформацию по сравнению с традиционными литыми конструкциями, что снижает количество случаев расшатывания винтов и необходимости повторных корректировок [20, 21].

Цифровые методы предоставляют возможность индивидуальной оптимизации конструкции балки под конкретную клиническую ситуацию, учитывая межимплантатные расстояния, анатомические особенности и функциональную нагрузку. Исследования Ö. Kümbüloğlu и соавт. (2022) и G. de la Rosa Castolo и соавт. (2019) демонстрируют, что применение CAD/CAM-технологий позволяет добиться более равномерного распределения окклюзионных сил и уменьшить концентрацию напряжений в периимплантной кости по сравнению с традиционными методами. Это особенно важно при протезировании пациентов с выраженной атрофией альвеолярного гребня, где даже малейшее смещение конструкции может привести к микроподвижности имплантатов и развитию периимплантита [3, 10].

Цифровые методы проектирования и изготовления позволяют повысить точность пассивной посадки балочной конструкции к абатментам и имплантатам, что способствует снижению внутренних напряжений и повышает долговечность системы. Системы, производимые с помощью CAD/CAM-технологий, демонстрируют меньшие отклонения от идеальной посадки по сравнению с традиционными литейными и лабораторными технологиями, что улучшает распределение окклюзионных нагрузок и снижает риск деформации при многократных жевательных циклах [14, 16].

Важным преимуществом CAD/CAM-подхода является стандартизация производственного процесса и возможность воспроизведения конструкции с высокой точностью на нескольких этапах лечения. Наличие цифровой модели позволяет оперативно изготовить дубликаты балки или внести изменения без необходимости повторного литья и моделирования. H.I. Nassar и соавт. отмечают, что такая повторяемость крайне важна при необходимости сервисного обслуживания или замены изношенных ретенционных элементов, поскольку минимальные изменения геометрии балки могут существенно повлиять на удерживающую силу и равномерность распределения нагрузки [15].

Российские исследования также подтверждают эффективность цифрового подхода. С.М. Босяков демонстрирует, что применение цифровых технологий в производстве балок снижает концентрацию напряжений в дистальных имплантатах и уменьшает риск развития технических осложнений, включая ослабление винтовой фиксации и деформацию конструкции [11].

Современные технологии CAD/CAM открывают возможности для применения новых материалов, включая титановые и кобальтохромовые сплавы, а также композитные материалы, обладающие высокой прочностью и минимальной деформацией. S. Zaky и соавт. (2025) демонстрируют, что лазерное спекание порошковых металлов позволяет добиться точного повторения анатомической формы балки и улучшить сцепление с ретенционными элементами, снижая риск микроподвижности и биологических осложнений [20].

Таким образом, современное цифровое протезирование с применением CAD/CAM-технологий позволяет

значительно повысить точность, предсказуемость и долговечность балочных конструкций. Цифровое проектирование обеспечивает оптимизацию биомеханической нагрузки, минимизацию риска технических и биологических осложнений, упрощает процесс сервисного обслуживания. В совокупности эти преимущества способствуют улучшению функциональных и эстетических результатов, повышению удовлетворенности пациентов и сокращению трудозатрат на лабораторные и клинические этапы лечения. Российский и зарубежный опыт последних лет демонстрирует, что применение CAD/CAM в изготовлении балок является предпочтительным подходом в современной имплантологической ортопедии, особенно у пациентов с полным отсутствием зубов и выраженной атрофией альвеолярного гребня.

Сравнительный анализ балочных конструкций и альтернативных систем фиксации

Сравнительный анализ балочных конструкций и альтернативных систем фиксации съемных протезов с опорой на имплантаты позволяет выявить клинические и биомеханические особенности различных методов стабилизации, а также определить оптимальные подходы к протезированию пациентов с полной адентией. В современной имплантологической практике наиболее часто используются балочные системы, одиночные шаровидные аттачменты, локаторные механизмы и магнитные фиксаторы, каждая из них обладает специфическими преимуществами и ограничениями в зависимости от анатомических, функциональных и поведенческих особенностей пациента [5, 13].

Балочные конструкции традиционно рассматриваются как наиболее стабильный вариант фиксации при наличии двух и более имплантатов. Их основное преимущество заключается в жестком соединении опорных имплантатов, что обеспечивает шинирующий эффект и равномерное распределение окклюзионной нагрузки. Сравнительные исследования S. Patel и соавт. (2025) демонстрируют, что балочные системы обеспечивают более высокую первичную ретенцию и меньшую вариабельность фиксации при многократных циклах жевания по сравнению с одиночными аттачментами и локаторными системами. Одновременно отмечается, что сложная конструктивная архитектура балок повышает требования к точности изготовления, пассивности посадки и регулярному техническому обслуживанию, что необходимо учитывать при планировании лечения [13].

Шаровидные аттачменты, как показано в исследованиях S. Prasad и соавт. и L. Ortensi и соавт., характеризуются сравнительно простым протетическим устройством и относительно низкой трудоемкостью обслуживания. Однако их механическая стабильность существенно зависит от точности параллельности имплантатов и качества ретенционных элементов. При многократных циклах фиксации и снятия протеза наблюдается постепенное снижение удерживающей силы, что может приводить к увеличению микроподвижности и перегрузке отдельных опор [5, 12].

В то же время систематический обзор и метаанализ S. Prasad и соавт. подтверждают высокую выживаемость имплантатов (>95%) при использовании балочных систем на сроках наблюдения до 5 лет. Однако частота технических осложнений для балочных систем была выше, чем для шаровидных аттачментов, что, по мнению авторов, связано с конструктивной сложностью балочной системы [5].

По данным H.I. Nassar и соавт. (2022) и M.A. Elsyad и соавт. (2019) локаторные системы представляют собой промежуточное решение между балочной фиксацией и одиночными аттачментами. Они обеспечивают относительно высокую ретенцию, удобство эксплуатации и частично компенсируют погрешности в параллельности имплантатов. Средние значения удержания локаторных аттачментов превышают показатели шаровидных систем и приближаются к балочным конструкциям при корректной установке, что подтверждает их пригодность для пациентов с ограниченной анатомической возможностью установки идеально параллельных имплантатов. В то же время многократные циклы снятия и фиксации вызывают постепенное уменьшение ретенционной силы, особенно у локаторов с пластиковыми вставками, что требует регулярной замены элементов для поддержания стабильной фиксации [14, 15].

Балочные конструкции также обладают преимуществом в отношении распределения окклюзионных нагрузок, что особенно важно для пациентов с выраженной атрофией альвеолярного гребня. Согласно D. Morton и соавт. (2023), выбор протокола нагрузки имплантатов при полном отсутствии зубов должен основываться на оценке первичной стабильности, качества костной ткани и способности ортопедической конструкции обеспечить контролируемое распределение функциональной нагрузки [1].

Экспертная группа подчеркивает, что при немедленной и ранней нагрузке ключевым фактором является минимизация микродвижений имплантатов в раннем периоде остеоинтеграции, что достигается за счет адекватного объединения имплантатов и равномерного распределения окклюзионных сил [22]. В этом контексте применение жестких соединительных конструкций, обеспечивающих стабилизацию имплантатов в едином блоке, соответствует принципам, поскольку способствует снижению риска перегрузки отдельных опор и повышению предсказуемости остеоинтеграции при раннем протезировании.

Сравнительный анализ удовлетворенности пациентов показывает, что субъективное восприятие стабильности протеза наиболее высоко при использовании балочной системы, особенно на нижней челюсти, где функциональная нагрузка и ротационные движения протеза наиболее выражены. L. Ortensi и соавт. отмечают, что пациенты, использующие балочные протезы, отмечают более высокую уверенность при жевании твердой пищи, меньшую травматизацию слизистой и снижение мышечного напряжения по сравнению с шаровидными и локаторными системами. При этом следует учитывать, что высокая первичная ретенция балок сопряжена с увеличением необходимости технического обслуживания и контроля состояния ретенционных элементов, что требует вовлечения пациента в регулярные визиты к специалисту [12].

С точки зрения долговечности и частоты осложнений, балочные конструкции демонстрируют преимущества в равномерном распределении нагрузки и снижении риска изолированной перегрузки отдельных имплантатов. При этом технические осложнения, включая ослабление винтов, деформацию балки и износ матриц, встречаются чаще по сравнению с одиночными аттачментами, что подтверждают данные S. Prasad и соавт. и S. Patel и соавт. Локаторные и шаровидные системы демонстрируют более высокую вариабельность удерживающей силы в динамике эксплуатации, что делает их менее предсказуемыми при длительном использовании без регулярного обслуживания [5, 13].

Биомеханические аспекты также играют ключевую роль при выборе системы фиксации. Балочные конструкции обеспечивают минимизацию ротационных движений протеза, равномерное распределение жевательной нагрузки и снижение концентрации напряжений в дистальных имплантатах, что критически важно при многократных циклах жевания и длительном сроке эксплуатации протеза. Шаровидные и локаторные системы, в свою очередь, могут допускать микроподвижность и локальные перегрузки, что требует тщательного планирования числа имплантатов и контроля окклюзионной схемы [1, 15].

Таким образом, сравнительный анализ балочных конструкций и альтернативных систем фиксации показывает, что каждая технология обладает специфическим сочетанием преимуществ и ограничений. Балочные системы обеспечивают высокую ретенцию, равномерное распределение нагрузок и снижение микроподвижности имплантатов, однако требуют точности изготовления и регулярного обслуживания. Шаровидные и локаторные системы обладают преимуществом простоты конструкции и эксплуатации, но демонстрируют более высокую вариабельность удерживающей силы и ускоренный износ ретенционных элементов. Выбор оптимальной системы должен быть основан на комплексной оценке анатомических условий, функциональной нагрузки и возможностей пациента по соблюдению рекомендаций по уходу и посещению специалиста. В совокупности эти данные подчеркивают необходимость индивидуализации протезирования и интеграции клинических, биомеханических и технологических факторов при выборе метода фиксации съемных протезов с опорой на дентальные имплантаты.

Проблемы фиксации протезов на балочных конструкциях: клинические осложнения и их профилактика

Проблемы фиксации протезов на балочных конструкциях остаются актуальной темой в современной имплантологии, поскольку, несмотря на высокую стабильность и равномерное распределение окклюзионной нагрузки, данные системы обладают определенными клиническими особенностями, способными вызывать осложнения и снижать долговечность протеза. Основными категориями осложнений при эксплуатации балочных конструкций являются механические, периимплантные и функциональные проблемы, причем каждая требует специфического подхода к профилактике и коррекции [6, 22].

Механические осложнения включают ослабление винтов, деформацию балок, износ ретенционных элементов и разрушение протезного базиса. P.V. Sutariya и соавт. (2021) демонстрируют, что наибольшую частоту имеют ослабления винтов и микроразрывы в местах фиксации, что связано с циклической жевательной нагрузкой и несовершенной пассивной посадкой конструкции. Повторяющиеся микродвижения могут приводить к постепенной потере ретенции, увеличению подвижности протеза и повышению риска травмирования слизистой оболочки. В том же систематическом обзоре представлены сравнительные данные по частоте осложнений и клиническим показателям для различных типов аттачментов. При сравнении шаровидных и локаторных аттачментов выявлено, что шаровидные аттачменты демонстрируют статистически значимо меньшее число протетических осложнений по сравнению с локаторными (отношение рисков RR=0,55; p=0,03). Сравнение балочных и телескопических систем не выявило статистически значимых различий по глубине зондирования (RR=0,20; p=0,74), а также по потере маргинальной костной ткани (средняя разница 0,35 мм; p=0,10). При этом авторы отмечают, что балочные аттачменты обеспечивают наиболее высокую ретенцию среди всех сравниваемых систем [6].

T. Berglundh и соавт. (2018) указывают, что одной из причин механических осложнений является неправильная балансировка окклюзии, когда отдельные участки испытывают повышенные нагрузки, вызывая локальные деформации и ускоренный износ крепежных элементов [8].

Функциональные осложнения связаны с недостаточной адаптацией протеза, нарушением дикции, дискомфортом при жевании и ощущением инородного тела. А.П. Цаллагов (2016) отмечает, что у пациентов с высокой жевательной активностью балочные протезы могут создавать локальное давление на слизистую, вызывая болевой синдром и атрофические изменения мягких тканей. Существенное значение имеют точность изготовления и пассивность посадки балки: даже незначительные несоответствия или деформации приводят к микроподвижности, раздражению тканей и снижению функционального комфорта [22].

Клиническая практика показывает, что профилактика осложнений на балочных конструкциях включает комплексный подход, сочетающий точное планирование имплантатов, использование современных CAD/CAM-технологий для изготовления пассивно садящихся балок и регулярный контроль состояния фиксирующих элементов. P.V. Sutariya и соавт. рекомендуют повторный контроль окклюзии каждые 6—12 месяцев, проверку винтов на затяжку и замену изношенных ретенционных элементов [6]. T. Berglundh и соавт. подчеркивают важность регулярной профессиональной гигиены и обучения пациентов самостоятельному уходу за протезами и участками под балкой, что значительно снижает риск периимплантных осложнений [8].

Использование высокоточных CAD/CAM-балок позволяет минимизировать механические проблемы за счет точной подгонки и снижения напряжений при эксплуатации протеза. А.П. Цаллагов указывает, что

цифровое моделирование обеспечивает оптимальную форму балки, распределение нагрузки и пассивную посадку на имплантаты, что снижает риск ослабления винтов и микродеформаций конструкции [22].

Важными аспектами профилактики являются правильное распределение имплантатов и расчет балочной конструкции с учетом анатомических особенностей пациента. Несоблюдение принципов распределения нагрузки ведет к избыточной нагрузке на дистальные имплантаты, что повышает риск их подвижности, резорбции костной ткани и возникновения болевого синдрома [9]. В этой связи планирование имплантации и проектирование балки должны учитывать жевательную активность пациента, форму альвеолярного гребня и функциональные требования к протезу.

Немаловажное значение в профилактике осложнений при использовании балочных систем имеет индивидуализированный подход к поддерживающей терапии. По периимплантным заболеваниям ключевым этиологическим фактором воспалительных изменений вокруг имплантатов является бактериальная биопленка, а эффективность лечения и профилактики напрямую связана с качеством ежедневной гигиены и регулярным профессиональным наблюдением [8]. Систематический обзор B. Bhattacharjee и соавт. (2022) подчеркивает, что конструкции с пространством под балкой требуют специальных гигиенических навыков и дополнительных средств очистки, поскольку ограниченная доступность при недостаточном контроле способствует накоплению налета и развитию мукозита [9]. В анализе факторов риска осложнений O. Tayari и соавт. указывают, что отсутствие регулярных контрольных визитов и несвоевременная замена ретенционных элементов достоверно увеличивают частоту как биологических, так и механических неблагоприятных исходов [7]. Аналогичные выводы приводятся в клинических исследованиях D. Morton и соавт., где подчеркивается необходимость планового технического обслуживания имплантат-опорных систем для сохранения стабильности фиксации и предотвращения воспалительных изменений периимплантных тканей [1].

Особое внимание уделяется диагностике ранних признаков осложнений, включая микроподвижность балки, изменения цвета слизистой и дискомфорт пациента. P.V. Sutariya и соавт. демонстрируют, что своевременное выявление и устранение мелких проблем предотвращает развитие тяжелых осложнений, снижает необходимость сложных корректирующих вмешательств и увеличивает срок службы протеза [6]. Также T. Berglundh и соавт. подчеркивают значимость комплексного подхода, объединяющего технические, гигиенические и клинические мероприятия для поддержания функциональной стабильности балочной конструкции [8].

Анализ клинических осложнений показывает, что успех фиксации протезов на балочных конструкциях определяется сочетанием точности изготовления, правильного планирования имплантатов, соблюдения правил гигиены и регулярного контроля состояния конструкции. Применение современных технологий, цифрового планирования и индивидуализированных профилактических стратегий позволяет существенно снизить частоту осложнений, увеличить долговечность протеза и улучшить субъективное восприятие пациентом функциональности и комфорта. Российские исследования подтверждают эффективность комплексного подхода, включая регулярный контроль ретенционных элементов, обучение пациентов и своевременную коррекцию конструкции.

Перспективы развития и инновационные материалы

Перспективы развития балочных систем фиксации съемных протезов с опорой на имплантаты тесно связаны с совершенствованием материалов, технологий изготовления и методов биомеханического моделирования. Современная стоматологическая практика стремится сочетать высокую функциональную стабильность с минимизацией технических и биологических осложнений, что определяет актуальность внедрения инновационных подходов. Одним из основных направлений является использование высокопрочных и легких сплавов титана, кобальтохромовых и циркониевых материалов, обладающих высокой устойчивостью к коррозии и деформации, а также улучшенной биосовместимостью.

Исследование S. Zaky и соавт. показывает, что лазерно-спеченные балки демонстрируют улучшенное распределение нагрузок и минимальные деформации в сравнении с традиционными литыми конструкциями [20]. Современные биомеханические исследования методом конечно-элементного анализа демонстрируют, что оптимальная форма поперечного сечения балки и рациональная протяженность консольных сегментов позволяют снизить концентрацию напряжений в периимплантной костной ткани. Ö. Kümbüloğlu и соавт. подчеркивают, что увеличение количества имплантатов в сочетании с индивидуализированной геометрией балки обеспечивает равномерное перераспределение окклюзионных сил, минимизирует риск микроподвижности протеза и улучшает нейромышечную адаптацию пациента [3].

Инновационные методы проектирования также включают виртуальное моделирование жевательной нагрузки и симуляцию адаптации мягких тканей к балочной конструкции. Исследования демонстрируют, что использование компьютерного анализа позволяет предсказать зоны повышенной нагрузки и скорректировать форму балки до ее изготовления, что снижает вероятность возникновения болевого синдрома, периимплантита и резорбции кости [3]. G. de la Rosa Castolo и соавт. отмечают, что интеграция данных о морфологии альвеолярного гребня и жевательной функции в CAD-модель значительно повышает точность и эффективность конструкции [10].

Отдельное внимание уделяется разработке многоуровневых систем фиксации, включающих комбинированные механические и магнитные элементы, что позволяет повысить ретенцию при минимальном воздействии на имплантаты. H.I. Nassar и соавт. показывают, что комбинированные системы способны компенсировать дисбаланс нагрузки, уменьшить ротационные движения протеза и продлить срок службы конструкции. В перспективе возможна интеграция сенсорных технологий,

которые позволят отслеживать нагрузку на имплантаты в реальном времени, обеспечивая раннее выявление перегрузок и корректировку функционального режима пациента [15].

Российское исследование С.М. Босякова подтверждает эффективность внедрения цифровых и композитных технологий при протезировании пациентов с полным отсутствием зубов. Авторы подчеркивают, что комбинированный подход, включающий высокоточные CAD/CAM-балки, современные материалы и индивидуализированное планирование имплантатов, позволяет достигать высокой стабильности фиксации, снижать частоту осложнений и повышать субъективную удовлетворенность пациентов [11].

Таким образом, перспективы развития балочных систем фиксации включают комплексное внедрение современных материалов, цифровых технологий, инновационных методов проектирования и контроля нагрузки. Композитные материалы и легкие металлы, CAD/CAM-изготовление, виртуальное моделирование жевательной функции, комбинированные системы фиксации создают условия для значительного увеличения долговечности конструкций, снижения частоты осложнений и повышения функциональной удовлетворенности пациентов. Современные исследования демонстрируют, что интеграция этих подходов обеспечивает высокую предсказуемость клинических результатов и открывает новые горизонты для персонализированного протезирования на имплантатах.

ЗАКЛЮЧЕНИЕ

Балочные системы фиксации съемных протезов с порой на имплантаты представляют собой высокоэффективный метод стабилизации протезов у пациентов с полным отсутствием зубов, обеспечивая надежное перераспределение функциональной нагрузки и минимизацию ротационных движений. Современные клинические исследования подтверждают, что правильное планирование количества и расположения имплантатов, а также оптимизация длины консольных сегментов и геометрии балки позволяют достичь высокой долговечности системы и снижения риска периимплантных осложнений. P. Onclin и соавт. и O. Tayari и соавт. отмечают, что балочные конструкции обеспечивают сопоставимую стабильность имплантатов с одиночными системами, при этом стабилизация протеза и субъективная удовлетворенность пациентов остаются выше [4, 7].

Долговременная эффективность балочных систем определяется рядом факторов, включающих биологические, биомеханические, протетические и поведенческие аспекты. Биологическая стабильность связана с состоянием периимплантных тканей, морфологией альвеолярного гребня и соблюдением протокола гигиенического ухода. Российские исследования подтверждают, что качество гигиены и регулярность диспансерного наблюдения напрямую влияют на частоту развития мукозита, периимплантита и гиперплазии мягких тканей [16, 17].

Биомеханические характеристики системы определяются жесткостью балки, формой поперечного сечения, протяженностью консольных сегментов и точностью пассивной посадки. Исследования Ö. Kümbüloğlu и соавт. и С.М. Босякова и соавт. демонстрируют, что оптимально спроектированная балка обеспечивает равномерное распределение окклюзионной нагрузки, снижает концентрацию напряжений в периимплантной кости и улучшает координацию жевательной мускулатуры, повышая функциональную эффективность протеза [3, 11].

Технические аспекты включают точность изготовления конструкции, выбор материала и состояние ретенционных элементов. Современные CAD/CAM-технологии и аддитивное производство позволяют создавать высокоточные балки с минимальным микронесоответствием, что снижает внутренние напряжения, риск ослабления винтовой фиксации и необходимость частых корректировок. S. Zaky и соавт. отмечают, что цифровое моделирование обеспечивает возможность прогнозирования биомеханического поведения конструкции и позволяет корректировать дизайн под индивидуальные анатомические и функциональные особенности пациента [19].

Сравнительный анализ балочных конструкций и альтернативных систем фиксации, включая шаровидные, локаторные и магнитные аттачменты, показывает, что различия в стабильности имплантатов не являются статистически значимыми, однако характер осложнений и потребность в техническом обслуживании различны. Многие авторы подчеркивают, что балочные системы требуют более тщательного контроля состояния фиксирующих элементов и винтовых соединений, но обеспечивают более стабильную фиксацию и меньшую вариабельность ретенционной силы в динамике, что особенно важно для пациентов с высокой жевательной активностью и выраженной атрофией костной ткани [5, 12, 13].

Клинические наблюдения подтверждают, что основные осложнения балочных систем связаны с техническим обслуживанием и эксплуатацией протеза, а не со стабильностью имплантатов. Многие авторы указывают, что износ матриц, ослабление винтов и микроподвижность балки являются наиболее частыми проблемами, при этом их своевременная замена и корректировка позволяют поддерживать функциональную стабильность конструкции [6, 8, 20].

Перспективные направления включают использование композитных материалов, виртуальное моделирование жевательной функции и оптимизацию геометрии балок под индивидуальные анатомические условия. H.I Nassar и соавт. отмечают, что такие подходы позволяют значительно повысить долговечность системы, снизить риск перегрузки отдельных имплантатов и увеличить субъективную удовлетворенность пациентов [15].

В заключение следует подчеркнуть, что балочные системы фиксации остаются одним из наиболее надежных методов стабилизации съемных протезов с опорой на дентальные имплантаты при полном отсутствии зубов. Эффективность и долговечность конструкции определяется интеграцией биологических, биомеханических и протетических факторов, точностью изготовления, соблюдением клинико-технологического протокола и регулярным мониторингом состояния пациента. Инновационные материалы и цифровые технологии

позволяют оптимизировать конструкции, снизить частоту осложнений, повысить функциональную и эстетическую эффективность протезирования. Комплексное применение этих подходов открывает возможности для персонализированного протезирования, обеспечивая высокий уровень предсказуемости клинических результатов и удовлетворенности пациентов.

Поступила/Received: 19.06.2026
Принята в печать/Accepted: 26.08.2026

ЛИТЕРАТУРА / REFERENCES:

1. **Morton D., Wismeijer D., Chen S., Hamilton A., Wittneben J., Casentini P., Gonzaga L., Lazarin R., Martin W., Molinero-Mourelle P., Obermailer B., Polido W.D., Tahmaseb A., Thoma D., Zembic A.** Group 5 ITI consensus report: Implant placement and loading protocols. — *Clin Oral Implants Res*. — 2023; 34 Suppl 26: 349—356. PMID: 37750529
2. **Rutkunas V., Larsson C., Vult von Steyern P., Mangano F., Gedrimiene A.** Clinical and laboratory passive fit assessment of implant-supported zirconia restorations fabricated using conventional and digital workflow. — *Clin Implant Dent Relat Res*. — 2020; 22 (2): 237—245. PMID: 32026603
3. **Kümbüloğlu Ö., Koyuncu B., Yerlioğlu G., Al-Haj Husain N., Özcan M.** Stress distribution on various implant-retained bar overdentures. — *Materials (Basel)*. — 2022; 15 (9): 3248. PMID: 35591581
4. **Onclin P., Boven G.C., Vissink A., Meijer H.J., Raghoebar G.M.** Maxillary implant overdentures retained with bars or solitary attachments: A 5-year randomised controlled trial. — *J Prosthodont Res*. — 2023; 67 (3): 400—409. PMID: 36261342
5. **Prasad S., Faverani L.P., Santiago Junior J.F., Sukotjo C., Yuan J.C.** Attachment systems for mandibular implant-supported overdentures: A systematic review and meta-analysis of randomized controlled trials. — *J Prosthet Dent*. — 2024; 132 (2): 354—368. PMID: 36115712
6. **Sutariya P.V., Shah H.M., Patel S.D., Upadhyay H.H., Pathan M.R., Shah R.P.** Mandibular implant-supported overdenture: A systematic review and meta-analysis for optimum selection of attachment system. — *J Indian Prosthodont Soc*. — 2021; 21 (4): 319—327. PMID: 34810359
7. **Tayari O., Slimene W., Jaouadi J.** Risk factors for implant-supported overdenture failures: A systematic review. — *J Indian Prosthodont Soc*. — 2024; 24 (2): 109—121. PMID: 40654069
8. **Berglundh T., Armitage G., Araujo M.G., Avila-Ortiz G., Blanco J., Camargo P.M., Chen S., Cochran D., Derks J., Figuero E., Hämmerle C.H.F., Heitz-Mayfield L.J.A., Huynh-Ba G., Iacono V., Koo K.T., Lambert F., McCauley L., Quirynen M., Renvert S., Salvi G.E., Schwarz F., Tarnow D., Tomasi C., Wang H.L., Zitzmann N.** Peri-implant diseases and conditions: Consensus report of workgroup 4 of the 2017 World Workshop on the Classification of Periodontal and Peri-Implant Diseases and Conditions. — *J Clin Periodontol*. — 2018; 45 Suppl 20: S286-S291. PMID: 29926491
9. **Bhattacharjee B., Saneja R., Singh A., Dubey P.K., Bhatnagar A.** Peri-implant stress distribution assessment of various attachment systems for implant supported overdenture prosthesis by finite element analysis — A systematic review. — *J Oral Biol Craniofac Res*. — 2022; 12 (6): 802—808. PMID: 36159066
10. **de la Rosa Castolo G., Guevara Perez S.V., Arnoux P.J., Badih L., Bonnet F., Behr M.** Implant-supported overdentures with different clinical configurations: Mechanical resistance using a numerical approach. — *J Prosthet Dent*. — 2019; 121 (3): 546.e1—546.e10. PMID: 30711289
11. **Босяков С.М., Назаренко Д.В., Рубникович С.П.** Биомеханическое моделирование реакции нижней челюсти с полным протезом на продукты питания различной жесткости. — В: сб. тр. X международной научной конференции по механике «Поляховские чтения». — СПб.: Издательство ВВМ, 2024. — С. 636—640.
[**Bosiakov S.M., Nazarenko D.V., Rubnikovich S.P.** Biomechanical modeling of the mandible response with a complete denture to foods of varying hardness. — In: proceedings of the international scientific conference on mechanics "X Polyakhov's Reading". — Saint-Petersburg: VVM Publishing, 2024. — Pp. 636—640 (In Russian)]. eLibrary ID: 72793455
12. **Ortensi L., Martinolli M., Borromeo C., Ceruso F.M., Gargari M., Xhanari E., Tallarico M.** Effectiveness of ball attachment systems in implant retained- and supported-overdentures: A three- to five-year retrospective examination. — *Dent J (Basel)*. — 2019; 7 (3): 84. PMID: 31480546
13. **Patel S., Vaishnav K.** Comparative evaluation of various implant overdenture attachment systems in terms of survival rate, tissue response, and patient satisfaction: A systematic review and meta-analysis. — *Cureus*. — 2025; 17 (5): e83838. PMID: 40497174
14. **Elsyad M.A., Dayekh M.A., Khalifa A.K.** Locator versus bar attachment effect on the retention and stability of implant-retained maxillary overdenture: An in vitro study. — *J Prosthodont*. — 2019; 28 (2): e627—e636. PMID: 28387994
15. **Nassar H.I., Abdelaziz M.S.** Retention of bar clip attachment for mandibular implant overdenture. — *BMC Oral Health*. — 2022; 22 (1): 227. PMID: 35681163
16. **Ебрахим М., Стрельников В.Н., Моисеев Д.А., Саллум А., Пулатова Р.С., Вохидов У.Г., Жусупбеков С.Ж.** Анализ осложнений стоматологического лечения с применением ортопедических конструкций с разным типом фиксации на дентальные имплантаты. — *Российская стоматология*. — 2025; 1: 23—29. eLibrary ID: 82383353
[**Ebrakhim M., Strelnikov V.N., Moiseev D.A., Salloum A., Pulatova R.S., Vokhidov U.G., Zhusupbekov S.Zh.** Analysis of complications of dental treatment using orthopedic structures with different types of fixation on dental implants. — *Russian Stomatology*. — 2025; 1: 23—29 (In Russian)]. DOI: 10.17116/rosstomat20251801123
17. **Комлев С.С., Пугачев С.А., Нестеров А.М., Яблоков А.Е., Иващенко А.В.** Анализ негативных исходов ортопедического лечения с опорой на дентальные имплантаты. — *Российская стоматология*. — 2022; 2: 31—33. eLibrary ID: 48680549
[**Komlev S.S., Pugachev S.A., Nesterov A.M., Yablokov A.E., Ivachenko A.V.** Analysis of negative outcomes of orthopedic treatment based on dental implants. — *Russian Stomatology*. — 2022; 2: 31—33 (In Russian)]. DOI: 10.17116/rosstomat20221502131
18. **Bhering C.L., Marques Ida S., Takahashi J.M., Barão V.A., Consani R.L., Mesquita M.F.** Fit and stability of screw-retained implant-supported frameworks under masticatory simulation: Influence of cylinder type. — *J Prosthodont*. — 2016; 25 (6): 459—65. PMID: 26465960
19. **Цаллагов А.К.** Сравнительная оценка нейромышечной координации жевательной мускулатуры после ортопедической реабилитации пациентов с различными конструкциями съемных покрывных протезов с опорой на внутрикостные имплантаты. — *Курортная медицина*. — 2016; 3: 90—93.
[**Tsallagov A.K.** Comparative evaluation of coordination neuromuscular masticatory muscles after orthopedic rehabilitation of patients with different designs removable prostheses coating based on endosseous implants. — *Resort medicine*. — 2016; 3: 90—93 (In Russian)]. eLibrary ID: 29712495
20. **Azzaldeen A., Muhamad A.H.** Two implant mandibular overdentures: Clinical and laboratory procedures. — *Journal of Dentistry And Oral Implants*. — 2021; 4: 1—9. DOI: 10.14302/issn.2473-1005.jdoi-21-3988
21. **Zaky S., A Tawfik E., Mahmoud M., Abdelfatah R., Mohamed Shoeib A., Ahmed Y.** Retention of Co-Cr bars supporting mandibular implant overdenture fabricated with two techniques. — *BMC Oral Health*. — 2025; 25 (1): 1784. PMID: 41239386
22. **Zhou H., Jiao Y., Ma C.F., Wang C., Zhao S.J., Tian M., Tay F.R., Chen J.H.** Clinical outcomes of implant-retained mandibular overdentures using the bar and magnetic attachment systems: an up to 5-year retrospective study. — *Ann Transl Med*. — 2020; 8 (21): 1360. PMID: 33313105

DOI: 10.37988/1811-153X_2026_3_107

Я.Н. Харах [1],
к.м.н., доцент кафедры ортопедической стоматологии и цифровых технологий
В.П. Чуев [2],
д.т.н., профессор, зав. базовой кафедрой медико-технических систем
И.П. Балмасова [1],
д.м.н., профессор, в.н.с. лаборатории молекулярно-биологических исследований НИМСИ
И.Ю. Лебеденко [3],
д.м.н., профессор, зав. кафедрой ортопедической стоматологии
С.Д. Арутюнов [1],
д.м.н., профессор, зав. кафедрой ортопедической стоматологии и цифровых технологий

[1] Российский университет медицины, 127006, Москва, Россия
[2] НИУ БелГУ, 308015, Белгород, Россия
[3] РУДН, 117198, Москва, Россия

Метилметакрилат как основа для изготовления съемных зубных протезов и проблемы его использования в стоматологии

Аннотация. Одной из важных задач ортопедической стоматологии на современном этапе остается повышение качества и технологий изготовления съемных зубных протезов. В качестве наиболее востребованного базисного полимерного материала для этой цели до настоящего времени остаются акриловые пластмассы, полученные на основе полиметилметакрилата. При наличии таких достоинств, как дешевизна, хорошие рабочие свойства и доступность, применение этого базисного материала создает целый ряд проблем в виде необходимости повышения его устойчивости к жеванию, придания антимикробных свойств, снижения в его составе остаточного мономера, которым служил метилметакрилат с присущими ему токсическими воздействиями на организм как пациента, так и персонала стоматологических учреждений, связанных с изготовлением и установкой зубных протезов. Настоящий обзор посвящен анализу современных способов решения большинства этих важных для клинической стоматологии проблем.

Ключевые слова: полиметилметакрилат, метилметакрилат, базисы зубных протезов, акриловые пластмассы, биосовместимые материалы

ДЛЯ ЦИТИРОВАНИЯ:

Харах Я.Н., Чуев В.П., Балмасова И.П., Лебеденко И.Ю., Арутюнов С.Д. Метилметакрилат как основа для изготовления съемных зубных протезов и проблемы его использования в стоматологии. — *Клиническая стоматология*. — 2026; 29 (3): 107—115. DOI: 10.37988/1811-153X_2026_3_107

Ya.N. Kharakh [1],
PhD in Medical Sciences, associate professor of the Prosthodontics and digital technologies Department
V.P. Chuev [2],
Doctor of Science in Engineering, professor of the Medical and technical systems Department
I.P. Balmasova [1],
Doctor of Science in Medicine, professor, leading research scientist of the Molecular Biological Research Lab
I.Yu. Lebedenko [3],
Doctor of Science in Medicine, full professor of the Prosthodontics Department
S.D. Arutyunov [1],
Doctor of Science in Medicine, full professor of the Prosthodontics and digital technologies Department

[1] Russian University of Medicine, 127006, Moscow, Russia
[2] Belgorod State National Research University, 308015, Belgorod, Russia
[3] RUDN University, 117198, Moscow, Russia

Methyl methacrylate in the manufacture of removable dental prostheses and the problems associated with its use in dentistry

Annotation. Improving the quality of removable dental prostheses and the technologies used for their fabrication remains an important task in prosthodontic dentistry. Acrylic resins based on polymethyl methacrylate are still the most widely used denture base materials. Despite their low cost, availability, and favorable processing properties, their use is associated with a number of important problems, including insufficient resistance to masticatory loads, the need to impart antimicrobial properties, and the presence of residual monomer, primarily methyl methacrylate. Residual methyl methacrylate may exert toxic effects on both patients and dental personnel involved in the fabrication of removable prostheses. This review analyzes current approaches to solving these clinically significant problems.

Key words: polymethyl methacrylate, methylmethacrylates, denture bases, acrylic resins, biocompatible materials

FOR CITATION:

Kharakh Ya.N., Chuev V.P., Balmasova I.P., Lebedenko I.Yu., Arutyunov S.D. Methyl methacrylate in the manufacture of removable dental prostheses and the problems associated with its use in dentistry. *Clinical Dentistry (Russia)*. 2026; 29 (3): 107—115 (In Russian). DOI: 10.37988/1811-153X_2026_3_107

ВВЕДЕНИЕ

Одной из актуальных медико-социальных проблем ортопедической стоматологии является оптимальное восстановление утраченных функций зубочелюстной системы съемными пластинчатыми протезами. Однако без тщательного подхода к изучению свойств основных материалов, применяемых в стоматологии для этой цели, представляется сложным оказание качественной стоматологической помощи, результатом которой является функциональная полноценность протезов, их эстетика и долговечность [1, 2].

К числу современных требований к качествам базисного полимерного материала для изготовления съемных протезов относятся:

- с общемедицинской точки зрения — отсутствие токсического, раздражающего и аллергического воздействия на ткани протезного ложа, изменения *p*H слюны;
- с биофизической точки зрения — обеспечение возможности протеза противостоять жевательному давлению;
- с технологической точки зрения — наличие у материала свойств, способствующих оптимизации процесса изготовления протеза [3].

С указанных позиций до 95% отечественных базисов съемных протезов в настоящее время изготавливаются из акриловых пластмасс, обладающих, кроме большинства указанных свойств, такими достоинствами, как дешевизна, хорошие рабочие свойства и доступность, что подтверждается многочисленными научными исследованиями [2, 3]. В частности, в последние десятилетия в стоматологии наблюдается довольно значительный рост использования эластичных полимерных материалов на основе метилметакрилата [4].

Акриловая пластмасса, находящаяся в ротовой полости и полученная путем полимеризации метилметакрилата, сама по себе довольно безвредный материал, но метилметакрилат, будучи ее мономером, способен к диффузии из базисного материала, являясь при этом высокотоксичным и опасным веществом с ПДК 0,01 мг/л. При этом превышение ПДК метилметакрилата в случае нарушений технологического процесса приготовления пластмассы на его основе чревато развитием не только местной, но и системной патологии, как у пациентов, так и у зуботехнического персонала, участвующего в работе с изделиями из этого материала [1, 3].

Указанные особенности привели к тому, что одной из важнейших задач современной ортопедической стоматологии является реализация потребности в целенаправленном изменении свойств базисных материалов на основе акрилатов путем совершенствования технологий их лабораторного изготовления. Дело в том, что, несмотря на попытки разработки для изготовления базисов съемных протезов пластмасс нового поколения, которые содержат минимальное количество остаточного мономера и по некоторым свойствам, в частности по прочности, не уступают акриловым пластмассам, пластмасса на основе акрилатов, благодаря своей технологичности, гигиеничности и хорошим эстетическим качествам считается самой востребованной [2], а поиск новых лабораторных методов полимеризации и уменьшения доли остаточного мономера как способов улучшения свойств базисных акриловых пластмасс остается одним из основных направлений усовершенствования качества съемных зубных протезов [5].

ПОЛИМЕРЫ МЕТИЛМЕТАКРИЛАТА: ФИЗИКО-ХИМИЧЕСКИЕ СВОЙСТВА И ТЕХНОЛОГИИ ПОЛУЧЕНИЯ

Метилметакрилат, известный также как метиловый эфир метакриловой кислоты, является ключевым мономером, который участвует в синтезе широкого спектра акрилов и пластиков. Первые сообщения о синтезе метакриловых эфиров появились в 1930-х годах [4]. В настоящее время метилметакрилат является довольно популярным мономером в химии полимеров благодаря своей долговечности, термостабильности, сохранению оптической и микроструктурной целостности при изгибах и растяжениях, устойчивости к царапинам/истиранию в составе полимеров [6]. Это жидкость с резким запахом, склонная к спонтанной полимеризации с выделением значительного количества тепла. В связи с этим коммерчески доступный метилметакрилат содержит небольшое количество ингибитора полимеризации (~0,1%), что обеспечивает его безопасное хранение [7].

Метилметакрилат является горючим, легковоспламеняющимся продуктом, поэтому при работе с ним необходимо тщательно соблюдать правила противопожарной безопасности. С воздухом метилметакрилат образует взрывчатые смеси. Его взрывоопасная концентрация в воздухе составляет 4,99—12,5%, поэтому в рабочем помещении не должно быть открытого пламени и искр [8].

Наиболее широко используемым и известным полимером метилметакрилата является полиметилметакрилат. В настоящее время существуют разные способы полимеризации, от их выбора зависит одно очень важное свойство полимера — наличие в его составе остаточного мономера — метилметакрилата, который, как уже отмечалось, является токсичным веществом и способен вызывать у пациента аллергические реакции. Особенно сильнодействующим токсичным компонентом является метиловый спирт, образующийся в результате гидролиза метилметакрилата; он поражает преимущественно нервную и сосудистую систему, обладает выраженным кумулятивным действием. При этом пациенту приходится либо совсем отказываться от съемного протезирования, либо заменять его на более дорогостоящие виды протезирования, например на имплантаты или протезы из нейлона, не содержащие в своем составе метилметакрилата [3].

Кроме того, остаточный метилметакрилат обладает довольно резким специфическим запахом, что требует долгой адаптации пациентов к съемным конструкциям зубных протезов [9], тем более что после полимеризации концентрация остаточного мономера метилметакрилата

в водных вытяжках образцов полимера горячего и холодного отверждения в течение определенного времени остается довольно стабильной [10].

Наличие указанных недостатков, с одной стороны, требует контроля остаточного мономера (метилметакрилата) в составе протезной конструкции, а с другой — мотивирует на поиски новых путей получения лучшего качества протезов путем совершенствования технологии их изготовления из акриловых пластмасс.

В настоящее время для определения остаточного метилметакрилата используются различные принципы. Например, существует метод, который предусматривает экстракцию метилметакрилата растворителем из полимеризата базисного материала с последующим хроматографическим анализом экстракта [11]. Используется также спектрофотометрический метод, характеризующийся несколько меньшей селективностью, которую, согласно некоторым источникам, удается несколько увеличить при использовании в качестве экстрагирующей жидкости 10%-ный раствор этилового спирта в воде [12]. Разработан кондуктометрический метод (электрохимический анализ, основанный на измерении электропроводности растворов) для определения содержания метилметакрилата в водных экстрактах стоматологических изделий [13]. В последнее время предложена оригинальная модификация метода мицеллярной электрокинетической хроматографии для определения остаточного метилметакрилата в водных средах и жидкостях, имитирующих слюну. При воспроизведении этого метода для повышения чувствительности используется поверхностно-активный реагент, обеспечивающий включение метилметакрилата в мицеллы [14].

Было показано также, что при использовании современных технологий, включающих компрессионное прессование, литьевое формование и метод свободного литья, можно добиться снижения содержания метилметакрилата путем его экстракции растворителем из полимеризата базисного материала [9].

Однако чистый полиметилметакрилат по своей природе довольно хрупкий материал [4]. По этой причине современные исследователи сосредоточили свои усилия на изменении и дополнении свойств полиметилметакрилата путем улучшения его физико-механических свойств с помощью химической модификации, механического армирования волокнами, нанонаполнителями и гибридными материалами [15].

Для модификации свойств полиметилметакрилата, применяемого в качестве основы для зубных протезов, предлагалось, например, добавлять небольшие количества нанокремнезема. При содержании нанокремнезема 0,023%, т.е. в довольно малой доле, достигались превосходные механические свойства полиметилметакрилата при таком достоинстве способа получения конечного продукта, как низкая стоимость синтеза нанокомпозита [16]. Удается увеличить прочность полиметилметакрилата как основания для изготовления зубного протеза и путем включения в его состав 4% стекловолокна в свободной форме или 4% полиарамидного волокна [17].

Многие стоматологические изделия, такие как частичные зубные протезы, состоят из акриловых и металлических частей, соединенных между собой. Эти изделия часто приводят к механическим поломкам из-за слабой связи между акриловыми и металлическими компонентами. Связь между сплавами и полимерами (полиметилметакрилатом) обычно представляет собой лишь механическое зацепление, поскольку они не образуют самопроизвольных химических связей. Для решения этой проблемы был разработан новый метод создания прочной химической связи между сплавами и полимерами для зубных протезов с помощью диазония [18].

Для придания акриловым пластмассам дезактивирующей способности используются различные адгезивные гелевые основы, блокирующие токсичность метилметакрилата, выделяемого из базиса протезов. С этой целью использовали, например, кремнийсодержащий или кремнийтитансодержащий глицерогидрогель, титансодержащий глицерогидрогель (тизоль), кремнийхитозансодержащий глицерогидрогель, а также гель, содержащий 2% карбопола. Было показано, что в той или иной степени все эти соединения обладали дезактивирующей активностью, притом что наибольшая эффективность была зарегистрирована у кремнийхитозансодержащего глицерогидрогеля [3].

В течение многих лет реализуется попытка усовершенствовать зубные протезы и без применения метилметакрилата. Наиболее часто для замещения дефектов зубных рядов используются термопластические материалы (термопласты). Термопласты появились в начале 2000-х годов; они представляют собой высокомолекулярные соединения, которые при нагревании постепенно приобретают возрастающую с повышением температуры пластичность, часто переходящую в вязкотекучее состояние, а при охлаждении вновь возвращаются в твердое упругое состояние. Это свойство не утрачивается и при многократном повторении процессов нагревания и охлаждения. По химической структуре термопласты лишены тех основных отрицательных свойств, которые присущи акриловым пластмассам, а по прочностным показателям они во много раз лучше. Кроме того, при переработке термопластов в изделия не используется токсичный мономер [19].

Тем не менее эта методика имеет большое количество недостатков при работе с готовыми изделиями на основе термопластов. Отмечается склонность к возникновению микроцарапин, которые приводят к очень быстрому образованию микробного налета [2]. Обращается внимание на сложность перебазировки и починки такого съемного протеза; быстрое впитывание остатков пищи и ротовой жидкости влечет за собой появление неприятного запаха; развитие аллергических реакций. В отличие от акриловых пластмасс, у термопластических материалов хуже образуется связь с искусственными зубами, в связи с этим зубы могут быстро выпадать из конструкции. Учитывая все это, в настоящее время изготовление съемных зубных протезов из метилметакрилатных базисов не теряет своей актуальности и остается наиболее распространенным [20].

Следует упомянуть еще об одной технологии, имеющей значение для обсуждаемой проблемы. До сих пор каждый зубной протез изготавливался вручную зубным техником, что приводило к значительному разбросу качества протезов. Внедрение систем автоматизированного проектирования (CAD) и автоматизированного производства (CAM) автоматизирует многие этапы изготовления съемных зубных протезов и обеспечивает их более стабильное качество. Рабочий процесс изготовления зубных протезов с использованием CAD/CAM начинается с оцифровки анатомических данных. Затем с помощью компьютерного программного обеспечения (CAD) виртуально моделируется базис протеза, а в большинстве случаев и окклюзия. После завершения процесса цифрового проектирования базис протеза автоматизировано фрезеруется из готовых полимерных блоков (CAM). Поскольку основа протеза фрезеруется из шайб полиметилметакрилата, полимеризованных при высокой температуре и давлении, это способствует образованию более длинных полимерных цепей, а следовательно, приводит к более низкому содержанию остаточного мономера. Иными словами, если учесть, что практически во всех системах зубных протезов, изготовленных методом CAD/CAM, используются адгезивы на основе полиметилметакрилата, то остаточным мономером в данном случае служит именно метилметакрилат [21].

Была также сделана попытка усовершенствовать состав акриловой пластмассы для специального использования ее в 3D-печати. С этой целью проводилось смешивание метилметакрилата, этиленгликольдиметакрилата и порошка полиметилметакрилата в различных соотношениях. Было обнаружено, что оптимальным является соотношение 30:56:14% соответственно, а наличие в составе базиса этиленгликольдиметакрилата и полиметилметакрилата стало необходимо при использовании акриловой пластмассы в 3D-печати [22].

Кроме того, было показано, что модификация метакрилатной смолы, используемой в технологии 3D-печати, особыми биоактивными стеклянными наполнителями позволяет получать новые стоматологические материалы, обладающие желаемыми биоактивными свойствами. Так, результаты указывают на потенциальную способность модифицированных таким образом полиметакрилатных смол выделять ионы фтора в среду полости рта, притом что наблюдаемая концентрация выделяемых ионов фтора достаточна для инициирования процесса реминерализации эмали. Однако следует признать, что модифицированные материалы характеризуются умеренным снижением прочности, а уровни их сорбции и растворимости были выше, чем у немодифицированного материала, хотя все еще находились в пределах допустимых значений. Кроме того, было отмечено выщелачивание неполимеризованных компонентов. Тем не менее экспериментально было подтверждено, что все испытанные материалы при прямом контакте с фибробластами человека обладали слабой цитотоксичностью [23].

ПРОЯВЛЕНИЯ И МЕХАНИЗМЫ РАЗВИТИЯ ТОКСИЧНЫХ И ИММУНОТРОПНЫХ ЭФФЕКТОВ МЕТИЛМЕТАКРИЛАТА

Опасения по поводу токсичности метилметакрилата высказывались с начала 1940-х годов. Ее проявления хорошо суммированы в публикации D.A. Azhar и соавт. (2013) и включают следующие наблюдения [24]:

- В исследовании *in vitro*, в котором лейкоциты и эндотелиальные клетки, суспендированные в культуральной среде, подвергались воздействию метилметакрилата, последний показал выраженные признаки цитотоксичности.
- Клинический вывод, полученный в результате таких исследований, заключался в том, что метилметакрилат может вызывать воспалительную реакцию с участием лейкоцитов и эндотелиальных клеток и вызывать тромбоз глубоких вен.
- В полости рта метилметакрилат в составе стоматологических полимерных композитов может вызывать двухцепочечные разрывы ДНК в первичных клетках ротовой полости человека с серьезными фенотипическими последствиями.
- При операциях вне ротовой полости прямая имплантация метилметакрилата в организм человека путем установки металлического протеза, залитого костным цементом на основе метилметакрилата, иногда приводила к кардиореспираторному коллапсу и смерти.
- В зуботехнической лаборатории при изготовлении зубных протезов зубные техники подвергаются профессиональному воздействию метилметакрилата. Регулярный контакт с метилметакрилатом и его хроническое вдыхание вызывают токсические побочные эффекты, начиная от аллергического контактного дерматита, стоматита, парестезии кончиков пальцев и заканчивая невропатией, токсическим поражением печени, кровоизлияниями и некрозом легочной ткани.
- Токсическое воздействие метилметакрилата во время деления ядра клетки приводит к образованию небольших дополнительных ядерных телец, называемых микроядрами. Микроядра — это небольшие дополнительно существующие ядерные образования, отделенные от основных ядер клеток и содержащие фрагменты хромосом или целые хромосомы.
- Микроядра являются одним из важных биомаркеров генотоксичности, регистрируемые в лимфоцитах, ретикулоцитах и клетках слизистой оболочки щек человека, притом что клетки слизистой оболочки щек наиболее чувствительны к токсичности и легко образуют микроядра в ответ на токсическое воздействие.
- Клетки слизистой оболочки щек используются в качестве источника биоматериала для мониторинга воздействия токсичных веществ (в том числе метилметакрилата) на человека на производстве и в окружающей среде благодаря простоте отбора проб.

Другие исследователи конкретизируют, что, попадая через дыхательные пути и кожу в организм человека, метилметакрилат оказывает угнетающее действие на центральную нервную систему, печень, почки; вызывает аллергические реакции глаз, кожи, носа, горла; провоцирует сильную головную боль, тошноту, дерматит у зубных техников, контактирующих с данным мономером. В связи с этим работа с акриловыми пластмассами требует обязательного применения средств индивидуальной и коллективной защиты, а также мер предупреждения, которые включают защиту органов дыхания и кожи: использование защитных перчаток, масок, применение вытяжной вентиляции. При контакте материала с кожей требуется незамедлительно промыть руки мыльной водой. Остатки пластмассы следует подвергать полимеризации [8].

Персоналу следует также иметь в виду, что целостность латексных перчаток может быть нарушена после воздействия метилметакрилата во время хирургических процедур [24]. Было установлено время, необходимое для проникновения метилметакрилатного мономера в латексные, виниловые и промышленные неопреновые перчатки. Например, латексные и виниловые клинические перчатки становились проницаемы для метилметакрилата за очень короткое время, в то время как неопреновые промышленные перчатки оставались непроницаемыми в течение 25 минут [25].

Есть сведения о том, что острое вдыхание паров метилметакрилата вызывало умеренное ограничение функции легких у студентов-стоматологов, как курящих, так и некурящих, во время выполнения ими рутинных лабораторных работ по протезированию [26].

Таким образом, имеющиеся в научной литературе сведения довольно убедительно показывают возможность общетоксического и местного токсического (раздражающего) воздействия метилметакрилата на организм человека, что накладывает свой отпечаток на оценку использования полимеров этого соединения в качестве основы для изготовления съемных зубных протезов.

Обозначенная проблема требует определенной доказательной базы, в первую очередь по возможности развития цитотоксических эффектов, обусловленных метилметакрилатом и его производными.

Что касается наличия и расшифровки механизмов цитотоксического воздействия полимеров метилметакрилата, их изучение проводилось, в частности, на экспериментальной модели взаимодействия наночастиц полиметилметакрилата с нормальными клетками фибробластов легких человека (IMR 90). Было установлено, что полимерные наночастицы проникали в клетки путем эндоцитоза, вызывая снижение жизнеспособности клеток в связи с падением в них уровня аденозинтрифосфата (АТФ), увеличением концентрации активных форм кислорода и лактатдегидрогеназы. Все это сопровождалось остановкой клеточного цикла на стадиях суб-G1, G0/G1 и G2/M, после чего наступала апоптотическая гибель клеток [27].

Более детального описания механизма развития цитотоксических эффектов метилметакрилата и их связи с поражениями на системном уровне в доступной литературе найти не удалось. Однако в одной из ранних работ, посвященных механизму взаимодействия этого мономера с генетическим аппаратом клетки, была упомянута возможность его конъюгации с глутатионом. Так, N. Hattori и соавт. (2008) было показано, что метилметакрилат индуцирует экспрессию мРНК гена фермента глутатион-S-трансферазы альфа-1 (Gsta1) [28]. Этот фермент катализирует присоединение глутатиона к токсичным веществам, что приводит к их выведению из организма и, следовательно, к детоксикации. В основе формирования конъюгата лежит межмолекулярное взаимодействие глутатиона с токсином, обладающим электрофильными свойствами, которые присущи и метилметакрилату [29]. При этом мономерный метилметакрилат снижал уровень глутатиона как в клетках, так и в бесклеточной системе [30].

Учитывая все эти сведения, предполагающие взаимосвязь между токсическими эффектами метилметакрилата и падением уровня глутатиона, было решено проанализировать параллели между этими двумя феноменами.

Известно, что глутатион — пептид с широким набором биологических функций. Помимо уже упомянутой способности к детоксикации, одной из основных внутриклеточных функций глутатиона является его принадлежность к антиоксидантам [31]. Будучи ключевым антиоксидантом, глутатион нейтрализует активные формы кислорода, предотвращая окислительный стресс и повреждение клеток. В условиях дефицита глутатиона активные формы кислорода, не подвергаясь антиоксидантному воздействию, вызывают повреждение митохондрий с последующим нарушением в клетке энергетического обмена с участием АТФ [32], что, как было отмечено выше, в литературе описывается в качестве токсических эффектов метилметакрилата.

Обладает глутатион и иммунорегуляторными свойствами. В составе клеток иммунной системы он важен для поддержки реакций врожденного иммунитета через обеспечение функций дендритных клеток [33] и нейтрофильных гранулоцитов [34], а также для развития адаптивного иммунитета через влияние на реализацию клеточного иммунного ответа, в том числе при вирусных инфекциях, с участием CD4+ Т-лимфоцитов [35].

Для проведения параллелей по влиянию глутатиона на иммунные процессы с иммунотропными эффектами метилметакрилата сошлемся на публикацию E.V.F. da Silva и соавт. (2021), в которой отмечено, в частности, воздействие последнего на развитие воспалительных реакций как проявления врожденного иммунитета [36]. При этом показана выраженная взаимосвязь провоспалительных эффектов остаточного метилметакрилата в составе базисного полимера с его цитотоксическими свойствами. Например, при исследовании, посвященном влиянию способов полимеризации на цитотоксичность метилметакрилата *in vitro*, были продемонстрированы различные сочетания проявлений цитотоксичности этого соединения

в отношении клеток эпителия с другими сопутствующими сдвигами в развитии воспалительного эффекта. Было показано, что высокая степень конверсии метилметакрилата (процент исходного вещества, превратившегося в конечный продукт), приводящая к низкому уровню остаточного мономера, сопровождалась наиболее высокой экспрессией гена трансформирующего фактора роста β1 (TGF-β1), обладающего противовоспалительным эффектом. На фоне самой низкой степени конверсии метилметакрилата, связанной с высоким уровнем остаточного мономера, наблюдались низкая пролиферация клеток и значительный выброс ИЛ-2, являющегося фактором роста Т-лимфоцитов, в том числе с цитотоксическим потенциалом [36]. Иными словами, соответствие данных по особенностям влияния на иммунные реакции метилметакрилата и глутатиона прослеживается.

Описано еще одно свойство глутатиона, которое заслуживает внимания в контексте данного обзора. Дело в том, что глутатион является коферментом глутатионпероксидазы [31], одна из изоформ которой способна подавлять воспалительные реакции путем нарушения продукции таких важных клеточных медиаторов воспаления, как лейкотриены и простагландины [37]. В этой ситуации дефицит глутатиона может способствовать развитию острого и хронического воспаления в сердечно-сосудистой системе, кишечнике, легких, ускорению формирования атеросклеротических бляшек [38]. Среди токсических эффектов метилметакрилата тоже отмечались подобные патологические процессы. Более того, неоднократно подчеркивалась способность метилметакрилата вызывать у человека аллергические реакции, притом что в патогенезе последних, как и при многих других заболеваниях воспалительной природы, лейкотриенам и простагландинам принадлежит далеко не последняя роль [39].

Например, согласно опубликованным данным, медперсонал стоматологического профиля, контактирующий с акриловыми пластмассами, в 20% случаев страдает аллергическими заболеваниями, у 8,6% из них развиваются контактные аллергозы, у 6,4% — аллергические риниты [8]. Довольно частым явлением служит респираторная аллергия, в том числе бронхиальная астма [40]. При этом также подчеркивается, что метакрилаты и другие акриловые мономеры являются важными аллергенами в стоматологии не только для пациентов, но и для медицинских работников. Указывается также, что стоматологи и стоматологические медсестры чаще всего подвергались воздействию 2-гидроксиэтилметакрилата, а зубные техники в основном проявляли сенсибилизацию как к метилметакрилату, так и к этиленгликольдиметакрилату. У пациентов наблюдались реакции на более широкий спектр акриловых мономеров, включающий 2,2-бис[4-(2-гидрокси-3-метакрилоксипропокси)фенил]пропан, диэтиленгликольдиакрилат и триэтиленгликольдиакрилат, этилметакрилат и этилакрилат [41].

Таким образом, метилметакрилат, используемый для получения акриловых пластмасс, обладает цитотоксичностью, свойствами аллергена, способен к кумулятивному воздействию на организм человека. Однако, хотя механизмы его цитотоксических воздействий и описаны по конечным эффектам при повреждении клеток, до сих пор полностью они не расшифрованы. Представленный анализ литературы показывает, что одним из последствий внутриклеточного проникновения метилметакрилата в клетку потенциально может служить развитие дефицита пептида глутатиона, которое проявляется у человека симптоматикой, схожей с таковой при токсическом воздействии метилметакрилата.

ВЗАИМОДЕЙСТВИЕ МЕТИЛМЕТАКРИЛАТА И ЕГО ПРОИЗВОДНЫХ С МИКРОБИОМОМ ПОЛОСТИ РТА

Как уже отмечалось, полиметилметакрилат обладает выраженными адгезивными свойствами, что создает условия для присоединения к зубным протезам на его основе различных микроорганизмов с формированием биопленки. С этой точки зрения актуальной проблемой является придание этим соединениям антимикробных свойств. Для отбора таких добавок и компонентов акриловых протезов на базе полиметилметакрилата в лабораторных условиях широко применяются санитарно-показательные микроорганизмы. В качестве таких референсных штаммов обычно используют *Candida albicans*, *Staphylococcus aureus*, *Enterococcus faecalis*, *Streptococcus mutans* [42].

В качестве примера обоснования для отбора таких санитарно-показательных бактерий можно сослаться на публикацию В.А. Чеснокова и соавт. (2018), в которой микробиологическое исследование биоматериала слизистой оболочки полости рта после протезирования пациентов показало выявление в значительной концентрации *S. aureus* (1,97±0,50 КОЕ/мл), *S. saprophyticus* (2,85±0,73 КОЕ/мл), *Streptococcus oralis* (1,44±0,51 КОЕ/мл), *Enterococcus faecalis* (2,17±0,63 КОЕ/мл). Микологический посев биоматериала пациентов после протезирования позволил выделить дрожжеподобные грибы *Candida albicans* на слизистой оболочке полости рта у обследованных в 38,7% случаев, с поверхности протезов — в 43,5% случаев [43].

Например, в недавней публикации T. Childs и соавт. (2024) описывается эффективность использования таких материалов, как K18-MMA и K18-Filler, в качестве новых добавок для придания антимикробных свойств зубным протезам, которые сочетают в своем составе метилметакрилат и четвертичные аммониевые соединения [44]. Такие соединения рекомендуются для изготовления базиса протезов, обладающего выраженными антимикробными свойствами, в том числе против таких микроорганизмов, как *Streptococcus mutans*, *Sterptococcus sanguinis* и *C. albicans*. Как сообщают авторы, испытание этих конструкций в лабораторных условиях показало весьма перспективные результаты.

В настоящее время вызывает большое неудовлетворение тот факт, что полиметилметакрилат является материалом, создающим благоприятные условия для его колонизации *C. albicans* с образованием биопленки,

притом что ключевым этапом в этом процессе является способность *C. albicans* переходить из сапрофитической дрожжевой формы в патогенетически значимую мицелиальную форму (филаментация). Предотвращать филаментацию способна олеиновая кислота, которая и была использована для модификации полиметилметакрилата с целью придания ему противогрибковых свойств. Было показано, что под влиянием олеиновой кислоты метаболическая активность биопленочных и планктонных клеток грибов значительно снижалась, а модификация полиметилметакрилата с помощью этого антимикотического средства является перспективной стратегией для снижения образования биопленки *C. albicans* на зубных протезах [45]. Известен также положительный опыт получения комплекса полиметилметакрилата с ундециленовой кислотой с аналогичным проявлением антимикотической активности [46].

Что касается технологий по улучшению свойств полиметилметакрилата в составе съемных зубных протезов путем его интеграции с компонентами, придающими ему широкий спектр антимикробных эффектов, чаще всего эти методы ориентированы на использование антимикробных агентов в виде наночастиц, предназначенных для включения в матрицу полиметилметакрилата. Другие подходы включают изменение поверхности полиметилметакрилата путем нанесения на нее антимикробных агентов (прививочная полимеризация). В последнем случае техника прививочной полимеризации предназначена преимущественно для подавления образования микробной биопленки на поверхности зубных протезов, что снижает риск инфекционных процессов в полости рта [47]. К настоящему времени разработаны и другие высокоэффективные методы придания полиметилкрилату антимикробных свойств.

В качестве примера можно сослаться на способы с использованием для этой цели растительных препаратов. Дело в том, что традиционные противомикробные препараты (например, антибиотики растительного происхождения) могут быть эффективны против широкого спектра патогенов, но проявляют значительные побочные эффекты, способствуя формированию устойчивости к препаратам этой группы. В то же время неантибиотические подходы дают положительные результаты не только при профилактике прямого неблагоприятного воздействия патогенов, но и снижают потенциальную антибиотикорезистентность бактерий [48]. В частности, каннабидиол как растительный препарат обладает определенным потенциалом использования в стоматологии благодаря своим антимикробным свойствам, особенно против бактерий полости рта. На основе этого препарата K. Tahsin и соавт. (2025) разработали покрытие для зубных протезов на основе полиметилметакрилата, пропитанного наночастицами каннабидиола [49]. Препарат был успешно включен в полиметилметакрилат с использованием ультрафиолетового отверждения и продемонстрировал высокую антибиопленочную активность в виде 99%-ного подавления роста грамотрицательных и грамположительных бактерий. При этом препарат проявлял «взрывное» высвобождение в течение первых 12 часов, после которого происходил его умеренный устойчивый переход в окружающую среду.

Еще один пример. Поскольку колонизация микроорганизмов на основаниях зубных протезов — одна из распространенных проблем, которая может способствовать развитию заболеваний полости рта, в качестве антимикробных добавок в термополимеризованный полиметилметакрилат были использованы три пищевых консерванта, включая оксид цинка, сорбат калия и метабисульфит натрия. Интересно, что полиметилметакрилат, включенный в состав базиса для изготовления съемных зубных протезов с этими добавками, не проявлял цитотоксичности [50].

ЗАКЛЮЧЕНИЕ

Остаточный метилметакрилат, способный к диффузии из акриловых пластмасс как базисного материала съемных зубных протезов, обладает цитотоксичностью, угрожающей при превышении предельно допустимых концентраций или вследствие кумулятивного воздействия здоровью и пациентов и персонала учреждений стоматологического профиля. Для ограничения его неблагоприятного влияния на организм человека как остаточного мономера в настоящее время используется целый ряд технологий, направленных как на улучшение физико-химических свойств полиметилметакрилата в составе зубных протезов, в том числе с ограничением остаточного мономера, так и для придания полимеру способности к дезактивации метилметакрилата.

Важным аспектом исследований, связанных с использованием метилметакрилата для изготовления съемных зубных протезов, является изучение проявлений и механизмов его цитотоксических эффектов, что очень важно с точки зрения как предотвращения их развития, так и создания системы лечебных мероприятий по их устранению. Учитывая недостаточную изученность проблемы, необходим в том числе детальный анализ перспективных направлений этих исследований. Авторы обзора попытались это сделать на примере параллелей между проявлениями токсического и иммунотропного эффектов метилметакрилата и дефицита внутриклеточного глутатиона, причиной которого может быть метилметакрилат.

Среди проблем, связанных с использованием съемных зубных протезов на основе полимеров метилметакрилата, особое место занимает научно-техническая задача придания последним антимикробных свойств, что в значительной степени повлияло бы на качество жизни пациентов и могло бы служить моделью для дальнейшего развития клинической стоматологии.

Поступила/Received: 27.03.2026
Принята в печать/Accepted: 13.07.2026

ЛИТЕРАТУРА/REFERENCES:

1. Басиева Э.В., Рамонова О.Э., Калагова Ф.В., Хетагуров С.К., Плиева А.Г. Влияние способа полимеризации на активность и сроки миграции метилметакрилата из базисных акриловых пластмасс. — *Журнал научных статей Здоровье и образование в XXI веке*. — 2016; 1: 56—58.
[**Basieva E.V., Ramonova O.E., Kalagova F.V., Khetagurov S.K., Plieva A.G.** The effect of method of polymerization on the activity and timing of migration of methyl methacrylate from acrylic resin base. — *Health and Education Millennium*. — 2016; 1: 56—58 (In Russian)]. eLibrary ID: 25672022
2. Штана В.С., Рыжова И.П. Обзор современных базисных полимеров в ортопедической стоматологии. — *Научные ведомости Белгородского государственного университета. Серия: Медицина. Фармация*. — 2019; 2: 224—234. eLibrary ID: 38535555
[**Shtana V.S., Ryzhova I.P.** The review of modern basic polymers in orthopedic stomatology. — *Belgorod State University Scientific bulletin: Medicine, Pharmacy*. — 2019; 2: 224—234 (In Russian)]. DOI: 10.18413/2075-4728-2019-42-2-224-234
3. Мирсаев Т.Д., Медведева Ю.В., Иваненко М.В., Хонина Т.Г., Жолудев С.Е. Исследование дезактивирующей способности различных адгезионных гелевых основ по отношению к метилметакрилату. — *Проблемы стоматологии*. — 2017; 1: 35—40.
[**Mirsaev T.D., Medvedeva Y.V., Ivanenko M.V., Khonina T.G., Zholudev S.E.** An investigation of the deactivating ability exhibited by various adhesive gel bases towards methyl methacrylate. — *Actual Problems in Dentistry*. — 2017; 1: 35—40 (In Russian)]. eLibrary ID: 29256719
4. Deka N., Bera A., Roy D., De P. Methyl methacrylate-based copolymers: Recent developments in the areas of transparent and stretchable active matrices. — *ACS Omega*. — 2022; 7 (42): 36929—36944. PMID: 36312394
5. Рыжова И.П., Гонтарев С.Н., Новожилова М.С., Погосян Н.М. Влияние ортопедических конструкций на микробиоценоз полости рта. — *Современная ортопедическая стоматология*. — 2017; 28: 24—26.
[**Ryzhova I.P., Gontarev S.N., Novozhilova M.S., Pogosyan N.M.** Influence of orthopedic structures on the microbiocenosis of the oral cavity. — *Modern Prosthetic Dentistry*. — 2017; 28: 24—26 (In Russian)]. eLibrary ID: 35312567
6. Mete S., Goswami K.G., De P. Composition-dependent crystallization behavior of copolyperoxides from methyl methacrylate and 4-vinylbenzyl stearate. — *Journal of Polymer Science*. — 2020; 5: 766—778. DOI: 10.1002/pol.20200029
7. De P., Sathyanarayana D.N., Sadasivamurthy P., Sridhar S. Reactivity ratios for the oxidative copolymerizations of indene with methyl methacrylate and methacrylonitrile. — *European Polymer Journal*. — 2002; 5: 847—855. DOI: 10.1016/S0014-3057(01)00271-3
8. Персидская Ю.М., Лаптева Е.А., Чеканин И.М. Токсическое действие метилметакрилата на организм зубного техника. — *Международный студенческий научный вестник*. — 2016; 4-1: 105—106.
[**Persidskaya Yu.M., Lapteva E.A., Chekanin I.M.** Toxic effect of methyl methacrylate on the body of a dental technician. — *International Student Scientific Bulletin*. — 2016; 4-1: 105—106 (In Russian)]. eLibrary ID: 26142763
9. Чуев В.В., Джанашия В.Т., Рыжова И.П., Штана В.С., Денисова В.Ю. Технологические аспекты работы с беспрекурсорными стоматологическими полимерами. — *Научные ведомости Белгородского государственного университета. Серия: Медицина. Фармация*. — 2019; 3: 356—363. eLibrary ID: 41235640
[**Chuev V.V., Janashia V.T., Ryzhova I.P., Shtana V.S., Denisova V.Yu.** Technological aspects of work with non-precurity dental polymers. — *Belgorod State University Scientific bulletin: Medicine, Pharmacy*. — 2019; 3: 356—363 (In Russian)]. DOI: 10.18413/2075-4728-2019-42-3-356-363
10. Харах Я.Н., Дубова Л.В., Манин О.И., Стаханова С.В., Михайлова Н.В., Салимон А.И., Зорин И.А., Садыкова Ю.А., Статник Е.С., Корсунский А.М., Чуев В.П., Кравчук Е.В., Арутюнов С.Д. Динамика высвобождения остаточного мономера в полиметилметакрилатах горячего и холодного отверждения стоматологического назначения: пилотное исследование. — *Клиническая стоматология*. — 2025; 4: 88—95. eLibrary ID: 86437229
[**Kharakh Ya.N., Dubova L.V., Manin O.I., Stakhanova S.V., Mikhailova N.V., Salimon A.I., Zorin I.A., Sadykova Iu.A., Statnik E.S., Korsunsky A.M., Chuev V.P., Kravchuk E.V., Arutyunov S.D.** Residual monomer release dynamics in heat- and cold-cured dental polymethyl methacrylates: a pilot study. — *Clinical Dentistry (Russia)*. — 2025; 4: 88—95 (In Russian)]. DOI: 10.37988/1811-153X_2025_4_88
11. Чиркова Н.В., Вечеркина Ж.В., Шалимова Н.А., Примачева Н.В., Щербинин А.Р. Оценка конструкционных базисных материалов для съемного протезирования путем газохроматографического определения остаточного мономера. — *Системный анализ и управление в биомедицинских системах*. — 2022; 4: 17—22. eLibrary ID: 49909061
[**Chirkova N.V., Vecherkina Zh.V., Shalimova N.A., Primacheva N.V., Shcherbinin A.R.** Evaluation of structural base materials for removable prosthetics by gas chromatographic determination of residual monomer. — *System Analysis and Management in Biomedical Systems*. — 2022; 4: 17—22 (In Russian)]. DOI: 10.36622/VSTU.2022.21.4.002
12. Чижов Ю.В., Маскадынов Л.Е., Максимов Н.Г., Рубайло А.И., Бриль Е.А., Лученок Л.Н. Сравнительное содержание метилметакрилата в ряде базисных акриловых пластмасс. — *Институт стоматологии*. — 2019; 2 (83): 108—109.
[**Chizhov Y.V., Maskadynov L.E., Maximov N.G., Rubaylo A.I., Bril E.A., Splinters L.N.** The comparative content of methyl-methacrylate in a number of basic acrylic plastic. — *The Dental Institute*. — 2019; 2 (83): 108—109 (In Russian)]. eLibrary ID: 39184717
13. Чижов Ю.В., Маскадынов Л.Е., Пен В.Р., Левченко С.И., Радкевич А.А., Красненко А.А., Казанцева Т.В., Бриль Е.А. Определение содержания метилметакрилата в водных экстрактах базисных акриловых стоматологических пластмасс кондуктометрическим способом. — *Институт стоматологии*. — 2020; 1 (86): 104—106.
[**Chizhov Yu.V., Maskadynov L.E., Pen V.R., Levchenko S.I., Radkevich A.A., Krasnenko A.A., Kazantseva T.V., Bril E.A.** Determination of content of methylmethacrylate in water extracts of basic acrylic dental konduktometricheskim plastic in the way. — *The Dental Institute*. — 2020; 1 (86): 104—106 (In Russian)]. eLibrary ID: 43932846
14. Михайлова Н.В., Стаханова С.В., Ермоленко Ю.В., Кобец У.Л., Винокуров Е.Г., Семенова И.Н., Харах Я.Н. Определение метилметакрилата в водных вытяжках полиметилметакрилата методом мицеллярной электрокинетической хроматографии. — *Заводская лаборатория. Диагностика материалов*. — 2025; 4: 22—27. eLibrary ID: 80662027
[**Mikhailova N.V., Stakhanova S.V., Ermolenko Y.V., Kobets U.L., Vinokurov E.G., Semenova I.N., Kharakh Y.N.** Determination of residual methyl methacrylate in aqueous extracts of polymethyl methacrylate by micellar electrokinetic chromatography. — *Industrial laboratory. Diagnostics of material*. — 2025; 4: 22—27 (In Russian)]. DOI: 10.26896/1028-6861-2025-91-4-22-27
15. Alqutaibi A.Y., Baik A., Almuzaini S.A., Farghal A.E., Alnazzawi A.A., Borzangy S., Aboalrejal A.N., AbdElaziz M.H., Mahmoud I.I., Zafar M.S. Polymeric denture base materials: A review. — *Polymers (Basel)*. — 2023; 15 (15): 3258. PMID: 37571151
16. Balos S., Pilic B., Markovic D., Pavlicevic J., Luzanin O. Poly(methylmethacrylate) nanocomposites with low silica addition. — *J Prosthet Dent*. — 2014; 111 (4): 327—34. PMID: 24360017
17. Kumar G.V., Nigam A., Naeem A., Gaur A., Pandey K.K., Deora A. Reinforcing heat-cured poly-methyl-methacrylate resins using fibers of glass, polyaramid, and nylon: An in vitro study. — *J Contemp Dent Pract*. — 2016; 17 (11): 948—952. PMID: 27965507
18. Alageel O., Abdallah M.N., Luo Z.Y., Del-Rio-Highsmith J., Cerruti M., Tamimi F. Bonding metals to poly(methyl methacrylate) using aryldiazonium salts. — *Dent Mater*. — 2015; 31 (2): 105—14. PMID: 25480694

19. **Тян А.А.** Преимущество термопластических материалов в ортопедической стоматологии. — *Научное обозрение. Медицинские науки*. — 2017; 4: 119—123.
[**Tyan A.A.** The advantage of thermoplastic materials in prosthetic dentistry. — *Scientific Review. Medical sciences*. — 2017; 4: 119—123 (In Russian)]. eLibrary ID: 28781666
20. **Трезубов В.В., Косенко Г.А.** Качественная характеристика съемных пластиночных зубных протезов с термопластическими базисами. — *Институт стоматологии*. — 2011; 1 (50): 58—59.
[**Trezubov V.V., Kosenko L.G.** Qualitative description of removable dentures with thermoplastic basises. — *The Dental Institute*. — 2011; 1 (50): 58—59 (In Russian)]. eLibrary ID: 16553480
21. **Steinmassl P.A., Wiedemair V., Huck C., Klaunzer F., Steinmassl O., Grunert I., Dumfahrt H.** Do CAD/CAM dentures really release less monomer than conventional dentures? —*Clin Oral Investig*. — 2017; 21 (5): 1697—1705. PMID: 27704295
22. **Hata K., Ikeda H., Nagamatsu Y., Masaki C., Hosokawa R., Shimizu H.** Development of dental poly(methyl methacrylate)-based resin for stereolithography additive manufacturing. — *Polymers (Basel)*. — 2021; 13 (24): 4435. PMID: 34960985
23. **Raszewski Z., Kulbacka J., Nowakowska-Toporowska A.** Mechanical properties, cytotoxicity, and fluoride ion release capacity of bioactive glass-modified methacrylate resin used in three-dimensional printing technology. — *Materials (Basel)*. — 2022; 15 (3): 1133. PMID: 35161076
24. **Azhar D.A., Syed S., Luqman M., Ali A.A.** Evaluation of methyl methacrylate monomer cytotoxicity in dental lab technicians using buccal micronucleus cytome assay. — *Dent Mater J*. — 2013; 32 (3): 519—21. PMID: 23719017
25. **Thomas S., Padmanabhan T.V.** Methyl methacrylate permeability of dental and industrial gloves. — *N Y State Dent J*. — 2009; 75 (4): 40—2.
26. **Al-Saadi M.A., Al-Yasiry A., Al-Jammali Z., Moez A.** Effect of acute methyl methacrylate vapor inhalation on smokers' and non-smokers' respiratory function in a sample of male dentistry students. — *Dent Med Probl*. — 2019; 56 (1): 75—80. PMID: 30951622
27. **Mahadevan G., Valiyaveettil S.** Comparison of genotoxicity and cytotoxicity of polyvinyl chloride and poly(methyl methacrylate) nanoparticles on normal human lung cell lines. — *Chem Res Toxicol*. — 2021; 34 (6): 1468—1480. PMID: 33861932
28. **Hattori N., Suzuki T., Jinno S., Okeya H., Ishikawa A., Kondo C., Hayashi T., Ito M., Kanamori T., Kawai T., Noguchi T.** Methyl methacrylate activates the Gsta1 promoter. — *J Dent Res*. — 2008; 87 (12): 1117—21. PMID: 19029078
29. **Lv N., Huang C., Huang H., Dong Z., Chen X., Lu C., Zhang Y.** Overexpression of glutathione S-transferases in human diseases: Drug targets and therapeutic implications. — *Antioxidants (Basel)*. — 2023; 12 (11): 1970. PMID: 38001822
30. **Ansteinsson V., Kopperud H.B., Morisbak E., Samuelsen J.T.** Cell toxicity of methacrylate monomers — the role of glutathione adduct formation. — *J Biomed Mater Res A*. — 2013; 101 (12): 3504—10. PMID: 23613115
31. **Скребцова Н.В.** Физиологическая роль глутатиона в организме (лекция). — *Russian Biomedical Research*. — 2024; 2: 86—95. eLibrary ID: 72354248
[**Skrebtsova N.V.** Physiological role of glutathione in the human body (lecture). — *Russian Biomedical Research*. — 2024; 2: 86—95 (In Russian)]. DOI: 10.56871/RBR.2024.97.48.010
32. **Kumar P., Liu C., Hsu J.W., Chacko S., Minard C., Jahoor F., Sekhar R.V.** Glycine and N-acetylcysteine (GlyNAC) supplementation in older adults improves glutathione deficiency, oxidative stress, mitochondrial dysfunction, inflammation, insulin resistance, endothelial dysfunction, genotoxicity, muscle strength, and cognition: Results of a pilot clinical trial. — *Clin Transl Med*. — 2021; 11 (3): e372. PMID: 33783984
33. **Liu J., Zhang Y., Yang B., Jia Y., Liu R.T., Ding L., Shen Z., Chen X.** Synergistic glutathione depletion and STING activation to potentiate dendritic cell maturation and cancer vaccine efficacy. — *Angew Chem Int Ed Engl*. — 2024; 63 (10): e202318530. PMID: 38196070
34. **Yuyun X., Fan Y., Weiping W., Qing Y., Bingwei S.** Metabolomic analysis of spontaneous neutrophil apoptosis reveals the potential involvement of glutathione depletion. — *Innate Immun*. — 2021; 27 (1): 31—40. PMID: 32910715
35. **Lin N., Erdos T., Louie C., Desai R., Lin N., Ayzenberg G., Venketaraman V.** The role of glutathione in the management of cell-mediated immune responses in individuals with HIV. — *Int J Mol Sci*. — 2024; 25 (5): 2952. PMID: 38474196
36. **da Silva E.V.F., Goiato M.C., Bitencourt S.B., Finer Y., Brito V.G.B., Takamiya A.S., de Oliveira S.H.P., Dos Santos D.M.** Effect of processing methods on the cytotoxicity of methyl methacrylate-based ocular prostheses: An in vitro study. — *Toxicol In Vitro*. — 2021; 76: 105211. PMID: 34245821
37. **Silvagno F., Vernone A., Pescarmona G.P.** The role of glutathione in protecting against the severe inflammatory response triggered by COVID-19. — *Antioxidants (Basel)*. — 2020; 9 (7): 624. PMID: 32708578
38. **Labarrere C.A., Kassab G.S.** Glutathione: A Samsonian life-sustaining small molecule that protects against oxidative stress, ageing and damaging inflammation. — *Front Nutr*. — 2022; 9: 1007816. PMID: 36386929
39. **Conway A.E., White A.A., Borish L., Shaker M., Lee M.W.** Eicosanoids, innate immunity, and alarmins in aspirin-exacerbated respiratory disease. — *Ann Allergy Asthma Immunol*. — 2024; 133 (1): 13—15. PMID: 38432553
40. **Pemberton M.A., Kimber I.** Methyl methacrylate and respiratory sensitisation: a comprehensive review. — *Crit Rev Toxicol*. — 2022; 52 (2): 139—166. PMID: 35607993
41. **Aalto-Korte K., Alanko K., Kuuliala O., Jolanki R.** Methacrylate and acrylate allergy in dental personnel. — *Contact Dermatitis*. — 2007; 57 (5): 324—30. PMID: 17937748
42. **Гуськов А.В., Кокорева Е.А., Машутин С.А., Олейников А.А., Игнатов П.М.** Сравнительный анализ микробиологической устойчивости современных полимеров для изготовления съемных протезов. — *Стоматология*. — 2024; 6: 14—19. eLibrary ID: 76812560
[**Gus'kov A.V., Kokoreva E.A., Mashutin S.A., Oleinikov A.A., Ignatov P.M.** Comparative analysis of the microbiological stability of modern polymers for the manufacture of removable prostheses. — *Stomatology*. — 2024; 6: 14—19 (In Russian)]. DOI: 10.17116/stomat202410306114
43. **Чесноков В.А., Чеснокова М.Г., Нестерова К.И.** Особенности гигиенических и микробиологических показателей рта после проведения ортопедического лечения съемными протезами. — *Вестник СурГУ. Медицина*. — 2018; 2 (36): 61—64.
[**Chesnokov V.A., Chesnokova M.G., Nesterova K.I.** Peculiarities of hygienic and microbiological indices of mouth after orthopedic treatment with removable dentures. — *Vestnik SurGU. Meditsina*. — 2018; 2 (36): 61—64 (In Russian)]. eLibrary ID: 35112073
44. **Childs T., Chu L., Barrera L., Ballard C., Fung E., Whang K.** Antimicrobial dental composites with K18-methyl methacrylate and K18-filler. — *Dent Mater*. — 2024; 40 (1): 59—65. PMID: 37903663
45. **Petrović M., Randjelović M., Igić M., Randjelović M., Arsić Arsenijević V., Mionić Ebersold M., Otašević S., Milošević I.** Poly(methyl methacrylate) with oleic acid as an efficient Candida albicans biofilm repellent. — *Materials (Basel)*. — 2022; 15 (11): 3750. PMID: 35683049
46. **Petrović M., Bonvin D., Hofmann H., Mionić Ebersold M.** Fungicidal PMMA-undecylenic acid composites. — *Int J Mol Sci*. — 2018; 19 (1): 184. PMID: 29316713
47. **Wen J., Jiang F., Yeh C.K., Sun Y.** Controlling fungal biofilms with functional drug delivery denture biomaterials. — *Colloids Surf B Biointerfaces*. — 2016; 140: 19—27. PMID: 26731194
48. **Ng W.J., Shit C.S., Ee K.Y., Chai T.T.** Plant natural products for mitigation of antibiotic resistance. — In: Sustainable agriculture reviews 49. — Springer, 2021. — Pp. 57—91. DOI: 10.1007/978-3-030-58259-3_3
49. **Tahsin K., Xu W., Watson D., Rizkalla A., Charpentier P.** Antimicrobial denture material synthesized from Poly(methyl methacrylate) enriched with cannabidiol isolates. — *Molecules*. — 2025; 30 (4): 943. PMID: 40005253
50. **Ratanajanchai M., et al.** Heat-cured poly(methyl methacrylate) resin incorporated with different food preservatives as an anti-microbial denture base material. — *J Dent Sci*. — 2021; 16 (2): 706—712. PMID: 33854722

DOI: 10.37988/1811-153X_2026_3_116

В.А. Ерохин,
аспирант кафедры стоматологии Института профессионального образования

Д.А. Трунин,
д.м.н., профессор, зав. кафедрой стоматологии Института профессионального образования

М.С. Чистякова,
к.м.н., ассистент кафедры ортопедической стоматологии

СамГМУ, 443099, Самара, Россия

Клиническая эффективность применения FDM-печати и силиконового теста при формировании десневого контура в протоколах немедленного протезирования

Реферат. Контролируемое формирование десневого контура — ключевой фактор успешного непосредственного протезирования, определяющий как функциональные, так и эстетические результаты лечения. Однако до настоящего времени отсутствовали стандартизированные методы количественной оценки давления временной конструкции на мягкие ткани. **Цель исследования** — оценить клиническую эффективность применения FDM-печати и силиконового теста для индивидуализированной коррекции промежуточной части временных ортопедических конструкций при непосредственном протезировании. **Материалы и методы.** В исследование включено 20 пациентов (8 мужчин и 12 женщин) в возрасте 24—67 лет, им проводилось одномоментное протезирование после удаления зубов или имплантации. Пациенты были разделены на две равные группы: I (основная) — FDM-модификация промежуточной части временного протеза с применением силиконового теста для оценки контакта с мягкими тканями и коррекции формы конструкции; II (контрольная) — стандартный CAD/CAM-протокол без FDM-модификации. Силиконовый тест выполняли только для исследовательской регистрации показателей и межгруппового сопоставления, без использования его результатов для коррекции конструкции или изменения клинической тактики. В обеих группах толщину силиконовой пленки количественно оценивали с помощью анализатора в 5 анатомических зонах: мезиальной, дистальной, вестибулярной, оральной и центральной. В I группе результаты измерений учитывали при клинической коррекции промежуточной части конструкции, тогда как во II группе их использовали исключительно для исследовательской регистрации и статистического анализа. Оценивали адаптацию мягких тканей, выраженность бланшинга, необходимость коррекции конструкции, удовлетворенность пациентов и частоту осложнений. **Результаты.** Медиана среднего значения толщины силиконовой пленки по пяти зонам составила 84 мкм в I группе и 162 мкм во II группе (p<0,001). Минимальная толщина пленки имела сильную обратную связь с выраженностью бланшинга (ρ=−0,918; p<0,001), а число зон<60 мкм — сильную прямую связь с бланшингом (ρ=0,853; p<0,001). Число зон вне целевого диапазона 60—150 мкм отрицательно коррелировало с врачебной оценкой припасовки (ρ=−0,888; p<0,001) и интегральной оценкой пациента (ρ=−0,908; p<0,001). Сохранение бланшинга более 20 минут не зарегистрировано в I группе и отмечено у 6 пациентов II группы (p=0,011). Внеплановая коррекция потребовалась 1 пациенту I группы и 6 пациентам II группы (p=0,057). Интегральная оценка пациента составила 8,73 и 6,83 балла соответственно (p=0,003), врачебная оценка припасовки — 9,14 и 6,77 балла (p=0,002). **Заключение.** Применение FDM-печати в сочетании с силиконовым тестом позволяет количественно оценивать контакт временной конструкции с мягкими тканями и использовать эти данные для индивидуализированной коррекции промежуточной части. В исследуемой выборке предложенный протокол ассоциировался с более благоприятными ранними клиническими показателями, меньшей частотой длительного бланшинга и численно меньшей потребностью во внеплановых коррекциях. Полученные результаты имеют предварительный характер и требуют подтверждения в исследованиях с большей выборкой.

Ключевые слова: FDM-печать, силиконовый тест, анализатор толщины, компрессия мягких тканей, бланшинг, десневой контур

ДЛЯ ЦИТИРОВАНИЯ:

Ерохин В.А., Трунин Д.А., Чистякова М.С. Клиническая эффективность применения FDM-печати и силиконового теста при формировании десневого контура в протоколах немедленного протезирования. — *Клиническая стоматология*. — 2026; 29 (3): 116—125. DOI: 10.37988/1811-153X_2026_3_116

V.A. Erokhin,
postgraduate of the Stomatology Department
D.A. Trunin,
Doctor of Science in Medicine, full professor of the Stomatology Department
M.S. Chistyakova,
PhD in Medical Sciences, assistant professor of the Prosthodontics Department

Samara State Medical University, 443099, Samara, Russia

Clinical effectiveness of FDM-printing and silicone test in shaping the gingival contour in immediate prosthetic protocols

Abstract. Controlled formation of the gingival contour is a key factor in the success of immediate prosthetic protocols, determining both functional and aesthetic outcomes of treatment. However, to date there have been no standardized methods for quantitative assessment of the pressure exerted by temporary restorations on soft tissues. **Objective**: To evaluate the clinical effectiveness of applying FDM-printing and the silicone test for individualized correction of the pontic area in temporary prosthetic restorations during immediate prosthetic treatment. **Materials and**

methods. The study included 20 patients (12 women, 8 men; aged 24—67 years) who underwent immediate prosthetic rehabilitation after tooth extraction or implantation. Patients were divided into 2 groups: main group — FDM modification of the pontic area of the provisional restoration, with the silicone test used to assess soft-tissue contact and guide adjustment of the restoration; control group — standard CAD/CAM protocol without FDM modification; the silicone test was performed solely for research measurements and between-group comparison, and its results were not used to adjust the restoration or modify the clinical decision-making process. Silicone film thickness was quantitatively assessed in both groups using the silicone film thickness analyzer in five anatomical zones: mesial, distal, vestibular, oral, and central. In the main group, the measurements were used to guide clinical adjustment of the pontic area, whereas in the control group they were recorded exclusively for research purposes and statistical analysis. Evaluated parameters included adaptation of soft tissues, blanching severity, need for correction, patient satisfaction, and complication rates. **Results.** The median mean silicone film thickness across five zones was 84 μm in group I and 162 μm in group II (p<0.001). Minimum film thickness showed a strong inverse correlation with blanching severity (ρ=–0.918; p<0.001), whereas the number of zones<60 μm showed a strong positive correlation with blanching (ρ=0.853; p<0.001). The number of zones outside the target range of 60—150 μm negatively correlated with the clinician-reported fit score (ρ=–0.888; p<0.001) and the integrated patient-reported score (ρ=–0.908; p<0.001). Persistent blanching for more than 20 minutes was not recorded in group I and was observed in 6 patients in group II (p=0.011). Unscheduled correction was required in 1 patient in group I and in 6 patients in group II (p=0.057). The integrated patient-reported score was 8.73 and 6.83 points, respectively (p=0.003), and the clinician-reported fit score was 9.14 and 6.77 points (p=0.002). **Conclusion.** The use of FDM printing combined with the silicone test enables quantitative assessment of the contact between a provisional restoration and soft tissues and allows these data to be used for individualized correction of the pontic area. In the studied sample, the proposed protocol was associated with more favorable early clinical outcomes, a lower frequency of prolonged blanching, and a numerically lower need for unscheduled corrections. The results are preliminary and require confirmation in studies with larger samples.

Key words: FDM-printing, silicone test, thickness analyzer, soft tissue compression, blanching, gingival contour

FOR CITATION:

Erokhin V.A., Trunin D.A., Chistyakova M.S. Clinical effectiveness of FDM-printing and silicone test in shaping the gingival contour in immediate prosthetic protocols. *Clinical Dentistry (Russia)*. 2026; 29 (3): 116—125 (In Russian).
DOI: 10.37988/1811-153X_2026_3_116

ВВЕДЕНИЕ

Современные принципы ортопедического лечения в области имплантации направлены не только на восстановление жевательной функции, но и на достижение высокой эстетической предсказуемости результатов, особенно в зонах с выраженными требованиями к внешнему виду. Эстетический успех имплантологического лечения в значительной степени определяется состоянием и формой периимплантатных мягких тканей, что делает их контролируемое моделирование одной из ключевых задач на этапах временного и окончательного протезирования.

Одним из важнейших клинических феноменов, на который обращается внимание в современной литературе, является так называемый бланшинг (от англ. blanching) — ишемическое побледнение слизистой оболочки десны, возникающее при установке ортопедической конструкции, которая оказывает давление на мягкие ткани. Бланшинг свидетельствует о локальной ишемии, т.е. о временном нарушении кровоснабжения. Как показано в исследовании Szmukler-Moncler и соавт. (2025), чрезмерное давление более 1,3 мм на сформированную десну приводит к ярко выраженному бланшингу, тогда как смещения менее 0,6 мм в большинстве случаев не вызывали клинически значимых изменений окраски тканей [1]. Подобные сдавливающие нагрузки могут быть болезненными для пациента, вызывать отек, воспаление, а в ряде случаев даже приводить к рецессии или некрозу слизистой.

Важно отметить, что большинство используемых в практике трансгингивальных формирователей имеют округлую форму и не соответствуют сложной анатомии будущего профиля прорезывания постоянной реставрации. В результате возникает необходимость адаптации десны к новой форме при установке временной или постоянной коронки, что сопряжено с риском чрезмерной компрессии тканей. При первом введении временной конструкции бланшинг тканей является типичной реакцией и служит признаком оказываемого давления, однако отсутствие планомерной подготовки и постепенного расширения профиля прорезывания может нарушить физиологическую адаптацию десны и привести к осложнениям [2].

Одним из наиболее эффективных и минимально инвазивных методов формирования профиля прорезывания сегодня признается моделирование мягких тканей при помощи временной конструкции. Эта концепция получила развитие в работах Gonzalez-Martin и соавт. (2020), где описаны принципы контроля как критического (пришеечного), так и субкритического (наддесневого) контура реставрации [3]. Авторы подчеркивают, что именно временные конструкции позволяют врачу не только добиться гармоничного эстетического результата, но и задать траекторию роста и адаптации мягких тканей за счет постепенного изменения геометрии коронок.

Методика последовательного наращивания объема временной конструкции, в том числе с помощью светоотверждаемых композитов, нашла отражение в ряде клинических исследований. Так, в работе A. Shor (2008) продемонстрировано, что грамотное использование временных конструкций позволяет сформировать симметричный и устойчивый контур десны даже в неблагоприятных анатомических условиях [4].

Тем не менее, несмотря на активное развитие цифровых технологий и подходов к формированию десны, в рутинной клинической практике по-прежнему отсутствует стандартизированный и количественный метод оценки давления, оказываемого временной конструкцией на мягкие ткани. В большинстве случаев врач ориентируется на визуальные признаки ишемии (бланшинга)

или на субъективные ощущения пациента. Это снижает воспроизводимость результатов и может привести к чрезмерной или недостаточной коррекции.

С учетом этого особую значимость приобретают современные исследования, посвященные возможностям аддитивного производства в стоматологии. Ряд авторов отмечают, что 3D-печать расширяет арсенал клинициста, позволяя индивидуализировать конструкции и повышать предсказуемость лечения [5, 6]. Вместе с тем сохраняются вопросы, связанные с выбором материалов и их клинической стабильностью: показано, что параметры термического расширения и сопротивления усталости играют ключевую роль в долговечности временных реставраций [7]. Важной проблемой также остается качество постобработки и ее влияние на механические и биосовместимые свойства изделий, полученных методом 3D-печати [8]. Наконец верификация точности CAD/CAM-протезов и объективизация контроля их прилегания по-прежнему рассматриваются как одно из приоритетных направлений клинических исследований [9].

В этой связи представляется актуальной разработка объективных и воспроизводимых методов оценки давления временной конструкции на десну, а также совершенствование способов индивидуализации промежуточной части реставрации. Ранее авторами был разработан и запатентован способ изготовления армированного иммедиат-протеза, предусматривающий применение CAD/CAM-технологий и FDM-печати при формировании придесневой зоны конструкции [10]. В рамках настоящего исследования принцип локальной FDM-модификации использован для избирательного увеличения объема промежуточной части временной конструкции без необходимости ее повторного изготовления. Это позволяет учитывать анатомические особенности пациента, избегать чрезмерного давления на ткани, повышать комфортность лечения и сокращать количество визитов к врачу-стоматологу.

Кроме того, применение силиконового теста с последующей количественной оценкой толщины силиконовой пленки с использованием запатентованного анализатора позволяет определить характер контакта временной конструкции с мягкими тканями и своевременно скорректировать форму ее промежуточной части [11].

Таким образом, внедрение комплексного подхода к индивидуализированной коррекции временных конструкций на основе цифрового моделирования, аддитивного производства и силиконового теста является перспективным направлением в современной ортопедической стоматологии. Это позволит не только повысить качество лечения, но и сократить число осложнений, связанных с рецессией десны, воспалением и эстетическими дефектами.

Цель исследования — оценить клиническую эффективность применения FDM-печати и силиконового теста для индивидуализированной коррекции промежуточной части временных ортопедических конструкций при непосредственном протезировании.

Задачи исследования:

1) Разработать клинический протокол применения силиконового теста для визуальной и количественной оценки степени компрессии десны при припасовке временных конструкций.
2) Оценить влияние FDM-доработки промежуточной части временных протезов на точность посадки конструкции и формирование контура мягких тканей.
3) Сравнить выраженность бланшинга и частоту клинических осложнений при использовании стандартных и модифицированных временных конструкций.
4) Проанализировать уровень удовлетворенности пациентов и субъективный комфорт (VAS).
5) Провести корреляционный анализ между количественными показателями силиконового теста и клиническими параметрами: выраженностью бланшинга, визуальным зазором, необходимостью внеплановой коррекции, врачебной оценкой припасовки и интегральной оценкой пациента.

МАТЕРИАЛЫ И МЕТОДЫ

Проведено проспективное сравнительное нерандомизированное клиническое исследование, направленное на оценку результатов применения локальной FDM-модификации временных конструкций и силиконового теста при формировании десневого контура. Исследование включало две параллельные группы пациентов, проходящих лечение с применением временных протезов, изготавливаемых в рамках протокола непосредственного протезирования с применением CAD/CAM-технологии.

В исследование были включены 20 пациентов (8 мужчин и 12 женщин) в возрасте от 24 до 67 лет. Критерии включения: возраст от 21 года до 75 лет; показания к проведению одномоментной имплантации или удаления зуба с немедленным восстановлением формы и функции; толщина десны в области вмешательства не менее 2 мм (средний или толстый биотип).

Критерии невключения и исключения: активные воспалительные заболевания пародонта; системные противопоказания к хирургическому вмешательству; курение более 10 сигарет в сутки; беременность и лактация.

В зависимости от способа изготовления временного протеза пациенты были распределены на 2 группы по 10 человек:

I — с дополнительным увеличениям объема промежуточной части временного протеза в зоне контакта со слизистой оболочкой методом FDM-печати — основная группа;

II — протезы без FDM-модификации.

В I группе силиконовый тест являлся частью клинического протокола: результаты количественной оценки толщины пленки использовали для выявления участков нежелательного контакта и последующей коррекции формы промежуточной части конструкции перед фиксацией. Во II группе припасовку и необходимость коррекции определяли стандартным клиническим способом. После завершения клинической припасовки и документирования решения врача силиконовый тест выполняли исключительно для исследовательской регистрации толщины пленки и межгруппового

сопоставления. Полученные значения не использовали для дополнительной коррекции конструкции или изменения клинической тактики.

Во всех случаях до и после хирургического вмешательства выполняли внутриротовое сканирование с получением цифровых моделей зубных рядов. На основании полученных данных проводили CAD-моделирование и фрезерование временных ортопедических конструкций из дисков полиметилметакрилата.

В I группе после фрезерования выполняли локальную FDM-модификацию промежуточной части временной конструкции в зоне контакта со слизистой оболочкой с использованием филамента, совместимого с полиметилметакрилатом (рис. 1). При разработке протокола модификации учитывали технические решения, реализованные авторами в запатентованном способе изготовления армированного иммедиат-протеза [10]. Изменение объема промежуточной части позволяло индивидуализировать ее контакт с мягкими тканями на этапе формирования десневого контура.

Силиконовый тест выполняли в обеих группах с использованием оттискного силиконового материала низкой вязкости, который наносили на поверхность промежуточной части временной конструкции, обращенной к слизистой оболочке. После установки и извлечения конструкции сформированную силиконовую пленку оценивали в пяти анатомических зонах: мезиальной, дистальной, вестибулярной, оральной и центральной. Количественную оценку проводили с использованием анализатора толщины силиконовой пленки (патент № 2792391, действ. с 27.04.2022 г. [11]).

В I группе данные силиконового теста использовали непосредственно во время припасовки: при выявлении участков нежелательного контакта или несоответствия целевому диапазону выполняли коррекцию промежуточной части конструкции. Во II группе (контроль) после завершения стандартной клинической припасовки силиконовый тест проводили только для регистрации исследовательских показателей; дополнительную коррекцию на основании его результатов не выполняли. Конструкции с опорой на культи зубов или индивидуальные абатменты фиксировали временным цементом. Период клинического наблюдения после фиксации временной конструкции составлял 14 дней. В течение этого периода оценивали состояние мягких тканей, субъективные показатели и необходимость внеплановой коррекции.

Оцениваемые показатели

В ходе исследования регистрировали толщину силиконовой пленки, выраженность ишемического побледнения слизистой оболочки (бланшинга), точность припасовки временной конструкции по оценке врача, удовлетворенность пациента, частоту внеплановых коррекций и ранние клинические проявления со стороны мягких тканей.

Толщина силиконовой пленки. В обеих группах толщину силиконовой пленки оценивали в 5 анатомических зонах: мезиальной, дистальной, вестибулярной, оральной и центральной. Результат в каждой зоне выражали в микрометрах. Для каждого пациента



Рис. 1. Модификация промежуточной части — зоны контакта с десной — методом FDM-печати
Fig. 1. Modification of the pontic area—the gingival contact zone—using FDM printing

регистрировали отдельное значение в каждой из пяти зон. В I группе данные измерений использовали также для клинической коррекции промежуточной части конструкции; во II группе они являлись исключительно исследовательским показателем.

Оценка бланшинга. Выраженность ишемического побледнения слизистой оболочки оценивали непосредственно после первичной установки временной конструкции, до выполнения ее коррекции. Использовали 3-балльную шкалу: 0 — изменение окраски слизистой оболочки отсутствует; 1 — умеренное локальное побледнение в пределах не более 2 мм от контура промежуточной части конструкции; 2 — выраженное плотное побледнение слизистой оболочки шириной более 2 мм. Дополнительно регистрировали сохранение бланшинга через 20 минут после установки конструкции.

Врачебная оценка точности припасовки. После завершения первичной припасовки врач наносил отметку на горизонтальную визуально-аналоговую шкалу длиной 100 мм. Левая крайняя точка шкалы соответствовала полностью неудовлетворительной припасовке конструкции, требующей значительной коррекции, правая крайняя точка — точной и стабильной припасовке без необходимости дополнительной коррекции. При формировании интегральной оценки учитывали равномерность контакта промежуточной части со слизистой оболочкой, стабильность положения конструкции, отсутствие визуально определяемого зазора и необходимость изменения ее формы. Расстояние от начала шкалы до отметки измеряли с точностью до 1 мм и переводили в значение от 0 до 10 баллов путем деления результата на 10. Для каждого пациента регистрировали одну интегральную врачебную оценку.

Оценка удовлетворенности пациентов. На 14-е сутки пользования временной конструкцией пациент наносил отметку на горизонтальную визуально-аналоговую шкалу длиной 100 мм. Левая крайняя точка соответствовала максимальному дискомфорту и полной неудовлетворенности конструкцией, правая крайняя точка — максимальному комфорту и полной удовлетворенности результатом лечения. Пациент выставлял

одну интегральную оценку, учитывающую ощущения в состоянии покоя и при жевании, удобство пользования конструкцией и ее эстетический вид. Расстояние от начала шкалы до отметки измеряли с точностью до 1 мм и переводили в значение от 0 до 10 баллов путем деления результата на 10. Полученный показатель не являлся средним арифметическим нескольких отдельных оценок.

Внеплановые коррекции. В течение 14-дневного периода наблюдения регистрировали долю пациентов, которым потребовался хотя бы один внеплановый визит для коррекции временной конструкции. Основаниями для внепланового визита считали болевой синдром, ощущение давления или натирания, нарушение фиксации конструкции, несоответствие ее формы, воспалительную реакцию слизистой оболочки или выраженное эстетическое несоответствие.

Ранние клинические проявления. В течение периода наблюдения оценивали наличие маргинального отека и эритемы слизистой оболочки, сохранение ощущения давления при жевании, локальную рецессию десны более 0,5 мм, нарушение фиксации конструкции и необходимость повторной коррекции ее промежуточной части. Период клинического наблюдения после фиксации временной конструкции составлял 14 дней.

Статистическая обработка данных

Вид распределения количественных показателей оценивали с помощью критерия Шапиро—Уилка. При нормальном распределении данные представляли как среднее арифметическое и стандартное отклонение ($M \pm SD$), при распределении, отличном от нормального, — как медиану и межквартильный интервал ($Me\ [Q_1 - Q_3]$). Для межгруппового сравнения количественных показателей применяли *t*-критерий Стьюдента для независимых выборок или *U*-критерий Манна—Уитни в зависимости от характера распределения. Категориальные показатели представляли как абсолютные значения и доли (%), межгрупповые различия частот оценивали с помощью точного критерия Фишера. Связь между количественными и порядковыми показателями оценивали с помощью коэффициента ранговой корреляции Спирмена.

Для корреляционного анализа по каждому пациенту рассчитывали несколько производных показателей силиконового теста: среднюю толщину пленки по 5 зонам, минимальную толщину пленки, число зон с толщиной <60 мкм, число зон с толщиной >150 мкм и общее число зон вне целевого диапазона 60—150 мкм. Значения <60 мкм рассматривали как признак избыточной компрессии, значения >150 мкм — как признак недостаточного прилегания или визуально определяемого зазора. Все статистические тесты были двусторонними; критический уровень статистической значимости принимали равным 0,05.

РЕЗУЛЬТАТЫ

Толщина силиконовой пленки

Количественную оценку силиконовой пленки выполняли у всех включенных пациентов. В основной группе результаты измерений использовали при коррекции промежуточной части конструкции, тогда как в контрольной группе они не влияли на клиническую тактику.

Оценка проводилась по пяти анатомическим зонам: мезиальной, дистальной, вестибулярной, оральной и центральной. Распределение толщины силиконовой пленки различалось между группами и зависело от анатомической зоны измерения. В I группе медиана среднего значения по пяти зонам составила 84 мкм, во II группе — 162 мкм (p<0,001). Во II группе чаще регистрировались зоны с толщиной пленки >150 мкм, что расценивали как признак недостаточного прилегания или визуально определяемого зазора. В I группе показатели чаще находились в пределах целевого диапазона 60—150 мкм. Наиболее выраженные межгрупповые различия отмечены в дистальной, вестибулярной и центральной зонах. Во II группе медианы толщина пленки в этих зонах превышала 200 мкм, тогда как в основной группе она находилась преимущественно в пределах 80—100 мкм (табл. 1).

Таблица 1. Толщина силиконовой пленки в исследуемых, мкм
Table 1. Silicone film thickness in the examined zones, μm

Зона измерения	I группа (n=10)		II группа (n=10)		p
	Me	Q_1—Q_3	*Me*	Q_1—Q_3	
Мезиальная	58	51—69	38	30—49	0,014
Дистальная	80	71—85	205	192—228	<0,001
Вестибулярная	90	90—95	232	216—265	<0,001
Оральная	85	80—90	112	101—119	<0,001
Центральная	100	96—100	222	202—248	<0,001
Среднее значение по пяти зонам	84	78—90	162	155—174	<0,001

Точность припасовки и удовлетворенность пациентов

В I группе повторная коррекция конструкции после первичной припасовки не потребовалась 9 пациентам из 10; во II группе внеплановая коррекция потребовалась 6 пациентам из 10 (табл. 2).

У пациентов I группы (с FDM-модификацией) визуально определялась более плотная и равномерная адаптация конструкции к рельефу слизистой оболочки в области промежуточной части. По данным анализа силиконовой пленки, посадка была контролируемой, с толщиной индикатора в пределах 60—200 мкм в наиболее активных участках моделирования (см. результаты задачи 1). В 90% случаев не потребовалось повторной

Таблица 2. Интегральная врачебная и пациентская оценки временных ортопедических конструкций
Table 2. Integrated clinician-reported and patient-reported scores of provisional prosthetic restorations

Показатель	I группа (n=10)	II группа (n=10)	p
Интегральная врачебная оценка точности припасовки, баллы	9,14±0,31	6,77±1,23	0,002
Интегральная оценка пациента, баллы	8,73±0,40	6,83±1,55	0,003

корректировки конструкции после первой примерки. Во II группе количество внеплановых коррекций было выше (6 пациентов из 10 против 1 пациента в I группе), в том числе с необходимостью спиливания промежуточной части из-за избыточного давления или деформации слизистой.

Через 14 дней после установки временной конструкции проводили клиническую оценку состояния и симметрии десневого контура по данным осмотра и фотодокументации. В I группе у 9 из 10 пациентов регистрировалась сформированная зона имитации десневых сосочков, соответствующая заданной геометрии FDM-модификации. Контур выглядел симметричным и гармоничным относительно соседних зубов. Во II группе в 6 из 10 случаев отмечали локальный отек или отсутствие апикального контакта десны с протезом, требовавшее коррекции.

Интегральная врачебная оценка точности припасовки составила 9,14±0,31 балла в I группе и 6,77±1,23 балла во II группе. Интегральная оценка пациентами составила 8,73±0,40 и 6,83±1,55 балла соответственно. Межгрупповые различия были статистически значимы для оценок врача и пациента (p=0,002 и 0,003 соответственно; см. табл. 2).

Во всех случаях основной группы регистрировалась равномерная компрессия без признаков нарушения трофики слизистой. В контрольной группе у 4 пациентов отмечалась выраженная ишемическая реакция слизистой оболочки, у 2 пациентов развился маргинальный отек.

Таким образом, FDM-доработка промежуточной части временного протеза обеспечивает улучшенную посадку и направленное моделирование десневого контура. Полученные данные указывают на более благоприятные врачебные и пациентские оценки в основной группе. При этом из-за небольшого объема выборки и нерандомизированного дизайна результаты следует рассматривать как предварительные.

Бланшинг и ранние клинические проявления

В I группе бланшинг отсутствовал у 5 из 10 пациентов, умеренный бланшинг зарегистрирован у 4, выраженный — у 1 пациента. Во II группе бланшинг отсутствовал у 1 пациента, умеренный выявлен у 5, выраженный — у 4 пациентов. Сохранение бланшинга более 20 минут отмечено у 6 пациентов II группы и не зарегистрировано в основной группе (табл. 3). Клиническое проявление чрезмерной компрессии мягких тканей у пациента II группы представлено на рис. 2.

Таким образом, в контрольной группе было зарегистрировано в 6 раз больше повторных визитов по причине дискомфорта и осложнений, чем в основной группе. Визуальный контроль с помощью силикона и управляемое моделирование промежуточной части конструкции позволили достичь равномерного распределения давления, минимизировать зону ишемии и избежать развития воспалительных реакций.

Эти данные подтверждают, что предложенная методика FDM-модификации конструкции с силиконовой пробой позволяет не только обеспечить точную посадку, но и снижает риск побочных реакций со стороны мягких тканей, что особенно важно при непосредственном протезировании на фоне недавнего хирургического вмешательства.

Выраженный бланшинг зарегистрирован у 1 пациента основной группы и у 4 пациентов контрольной группы. Внеплановая коррекция конструкции потребовалась соответственно 1 пациенту основной группы и 6 пациентам контрольной группы.

Внеплановые коррекции

В течение 14-дневного наблюдения внеплановая коррекция потребовалась 1 из 10 пациентов I группы и 6 из 10 пациентов II группы. В I группе причиной повторного обращения было локальное ощущение давления, потребовавшее минимальной коррекции вестибулярного участка конструкции. Во II группе причинами внеплановых визитов были болевой синдром и выраженный бланшинг у 3 пациентов, частичное нарушение фиксации конструкции на фоне отека слизистой оболочки у 2 и эстетическое несоответствие у 1 пациента (см. табл. 3).

Таблица 3. Частота бланшинга и внеплановых коррекций в исследуемых группах
Table 3. Frequency of blanching and unscheduled corrections in the study groups

Показатель	I группа		II группа		p
	абс.	%	абс.	%	
Бланшинг отсутствовал	5	50	1	10	0,141
Умеренный бланшинг	4	40	5	50	1,000
Выраженный бланшинг	1	10	4	40	0,303
Сохранение бланшинга более 20 минут	0	0	6	60	0,011
Внеплановая коррекция конструкции	1	10	6	60	0,057

Корреляционный анализ

Для уточнения клинической значимости силиконового теста проведен корреляционный анализ между производными показателями толщины силиконовой пленки и клиническими результатами. Средняя толщина пленки по пяти зонам не использовалась как основной интерпретируемый показатель, поскольку она может одновременно отражать участки избыточной компрессии

Рис. 2. Клиническое проявление чрезмерной компрессии мягких тканей: ишемия и травматизация слизистой оболочки в области промежуточной части временной конструкции у пациента контрольной группы
Fig. 2. Clinical manifestation of excessive soft-tissue compression: ischemia and trauma of the mucosa in the pontic area of the provisional restoration in a control-group patient

Таблица 4. Связь показателей силиконового теста с клиническими параметрами
Table 4. Association between silicone test parameters and clinical variables

Связь	ρ	Интерпретация
Минимальная толщина пленки и бланшинг 0—2	−0,918	Чем меньше минимальная толщина, тем выраженнее бланшинг
Число зон<60 мкм и бланшинг 0—2	0,853	Участки избыточной компрессии связаны с выраженностью бланшинга
Число зон>150 мкм и визуальный зазор	1,000	Показатель отражает согласованность зон недостаточного прилегания с визуально определяемым зазором
Число зон>150 мкм и внеплановая коррекция	0,601	Зоны недостаточного прилегания связаны с необходимостью коррекции
Число зон вне 60—150 мкм и бланшинг 0—2	0,794	Общее отклонение от целевого диапазона связано с выраженностью бланшинга
Число зон вне 60—150 мкм и врачебная оценка	−0,888	Чем больше отклонений от целевого диапазона, тем ниже врачебная оценка припасовки
Число зон вне 60—150 мкм и оценка пациента	−0,908	Чем больше отклонений от целевого диапазона, тем ниже интегральная оценка пациента
Минимальная толщина пленки и оценка пациента	0,954	Чем выше минимальная толщина, то есть чем меньше выражена максимальная компрессия, тем выше оценка пациента

Примечание. Целевой диапазон толщины силиконовой пленки составил 60—150 мкм. Значения<60 мкм рассматривали как признак избыточной компрессии, значения>150 мкм — как признак недостаточного прилегания или визуально определяемого зазора. Связь «число зон >150 мкм — визуальный зазор» отражает техническое соответствие диагностического критерия, она не рассматривалась как самостоятельный клинический эффект.

и зоны недостаточного прилегания. Более клинически значимыми являлись минимальная толщина пленки, число зон <60 мкм, число зон >150 мкм и общее число зон вне целевого диапазона 60—150 мкм.

Связь средней толщины пленки с выраженностью бланшинга была слабее (ρ=0,465; p=0,039), поэтому среднее значение не использовали как основной критерий клинической интерпретации (табл. 4).

Выраженность бланшинга в большей степени связана не со средней толщиной пленки, а с минимальной толщиной и числом зон <60 мкм. Минимальная толщина пленки имела сильную обратную связь с бланшингом (ρ=−0,918, p<0,001), а число зон<60 мкм — сильную прямую связь с выраженностью бланшинга (ρ=0,853, p<0,001). Это подтверждает, что клинически значимым признаком избыточной компрессии является локальное истончение силиконовой пленки.

Число зон более 150 мкм было связано с визуально определяемым зазором и необходимостью внеплановой коррекции. Общее число зон вне диапазона 60—150 мкм отрицательно коррелировало с врачебной оценкой припасовки (ρ=−0,888, p<0,001) и интегральной оценкой пациента (ρ=−0,908, p<0,001). Таким образом, не среднее значение толщины, а количество зон, выходящих за пределы целевого диапазона, является более информативным показателем клинического несоответствия.

Выводы

1) Разработан и апробирован клинический протокол применения силиконового индикатора давления, позволяющий количественно и визуально оценивать компрессию мягких тканей временными конструкциями, изготовленными по протоколу непосредственного протезирования. Метод оказался прост в реализации, воспроизводим и клинически полезен для контроля адаптации.
2) Применение FDM-печати для индивидуализированной модификации промежуточной части временных протезов способствует направленному моделированию десневого контура, обеспечивает более точную посадку конструкции и снижает число внеплановых коррекций.
3) Клинически значимыми показателями силиконового теста являлись минимальная толщина пленки и число зон, выходящих за пределы целевого диапазона 60—150 мкм. Минимальная толщина пленки имела сильную обратную связь с выраженностью бланшинга (ρ=−0,918, p<0,001), а число зон<60 мкм — сильную прямую связь с бланшингом (ρ=0,853, p<0,001).
4) В основной группе внеплановые коррекции требовались численно реже, чем в контрольной: 10 против 60% (p=0,057). Статистически значимое различие выявлено по частоте сохранения бланшинга более 20 минут: 0 против 60% соответственно (p=0,011).
5) Общее число зон вне диапазона 60—150 мкм отрицательно коррелировало с врачебной оценкой припасовки и интегральной оценкой пациента, что позволяет рассматривать данный показатель как интегральный критерий клинического несоответствия формы промежуточной части временной конструкции.

Клинический пример

После проведенной одномоментной имплантации и фиксации временной конструкции отмечалась необходимость индивидуализации промежуточной части протеза для контроля контакта с мягкими тканями (рис. 3—7). В процессе наблюдения применялась FDM-модификация конструкции в сочетании с силиконовым тестом, что позволило объективно контролировать зоны контакта и адаптацию конструкции (рис. 9—11). Через 2 недели отмечено формирование симметричного десневого рельефа без признаков воспаления (рис. 12). Итоговое состояние через 4 месяца представлено на рис. 13.

Рис. 3. Исходная клиническая ситуация. Вид в полости рта до удаления зубов 1.1 и 1.2: отмечается сохраненный фронтальный ряд с нарушением анатомии и эстетики в области предполагаемого хирургического вмешательства
Fig. 3. Initial clinical situation. Intraoral view before extraction of teeth 1.1 and 1.2: the anterior tooth row is preserved, with altered anatomy and aesthetics in the planned surgical intervention area

Рис. 4. Этап демонтажа временной конструкции. Видна отсоединенная коронка в области зуба 1.2, обеспечивающая доступ к зоне вмешательства и оценку состояния мягких тканей перед удалением
Fig. 4. Temporary restoration removal stage. The detached crown in the area of tooth 1.2 provides access to the surgical site and allows assessment of the soft tissues before extraction

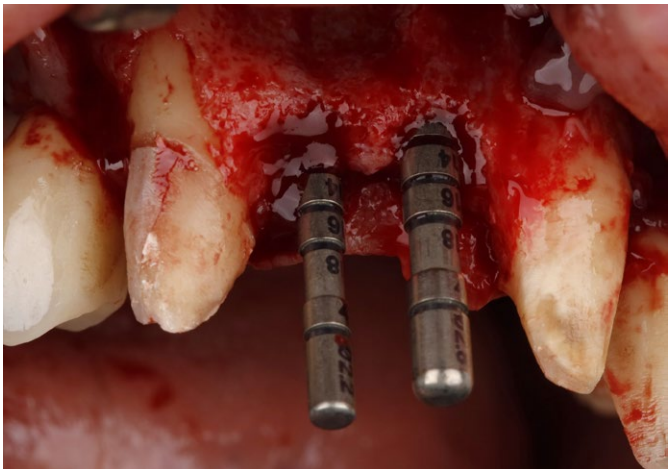

Рис. 5. Хирургический этап после удаления зубов 1.1 и 1.2. Видны направляющие штифты при установке двух имплантатов в зону лунки — одномоментная имплантация в условиях сохраненной кортикальной стенки
Fig. 5. Surgical stage after extraction of teeth 1.1 and 1.2. Guide pins are visible during placement of two implants in the extraction socket area, demonstrating immediate implant placement with preservation of the cortical wall

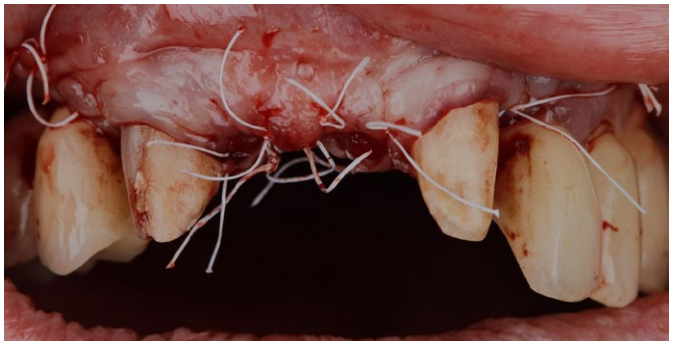

Рис. 6. Завершение хирургического этапа. Вид после наложения швов в области одномоментно установленных имплантатов 1.1 и 1.2 — стабильное положение мягких тканей и герметизация зоны вмешательства
Fig. 6. Completion of the surgical stage. View after suturing in the area of immediately placed implants 1.1 and 1.2, demonstrating stable soft-tissue adaptation and closure of the surgical site

Рис. 7. Немедленная фиксация временной ортопедической конструкции после одномоментной имплантации. Вид спереди: отмечается стабильное положение конструкции и формирование начального десневого контура без признаков избыточной компрессии
Fig. 7. Immediate placement of the provisional prosthetic restoration after immediate implant placement. Frontal view demonstrating stable restoration positioning and initial gingival contour formation without signs of excessive compression

Рис. 8. Состояние мягких тканей через 4 месяца после одномоментной имплантации и фиксации временной конструкции. Отмечается стабильность десневого контура, отсутствие признаков воспаления и удовлетворительный эстетический результат
Fig. 8. Soft-tissue condition 4 months after immediate implant placement and fixation of the provisional restoration. Stable gingival contour, absence of inflammatory signs, and a satisfactory esthetic outcome are observed

Рис. 9. Пример FDM-модификации временной ортопедической конструкции. Отмечается утолщение промежуточной части в пришеечной области для контролируемой компрессии и направленного формирования десневого контура
Fig. 9. Example of FDM modification of a provisional prosthetic restoration. Thickening of the pontic area in the cervical region provides controlled soft-tissue compression and guided gingival contour formation

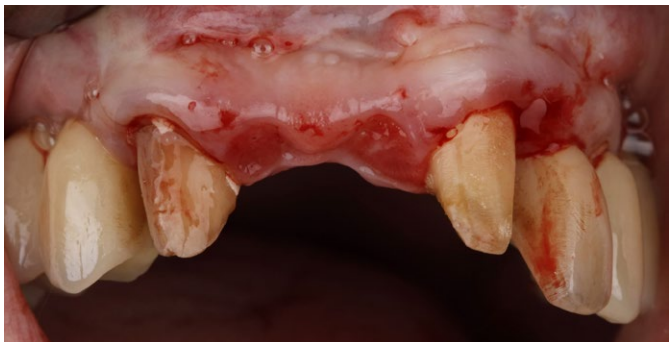

Рис. 10. Вид раневой поверхности сразу после снятия временной конструкции. Отмечается сформированный рельеф мягких тканей с четкими зонами компрессии, соответствующими геометрии промежуточной части протеза
Fig. 10. Wound surface immediately after removal of the provisional restoration. A well-defined soft-tissue relief with distinct compression areas corresponding to the geometry of the pontic area is observed

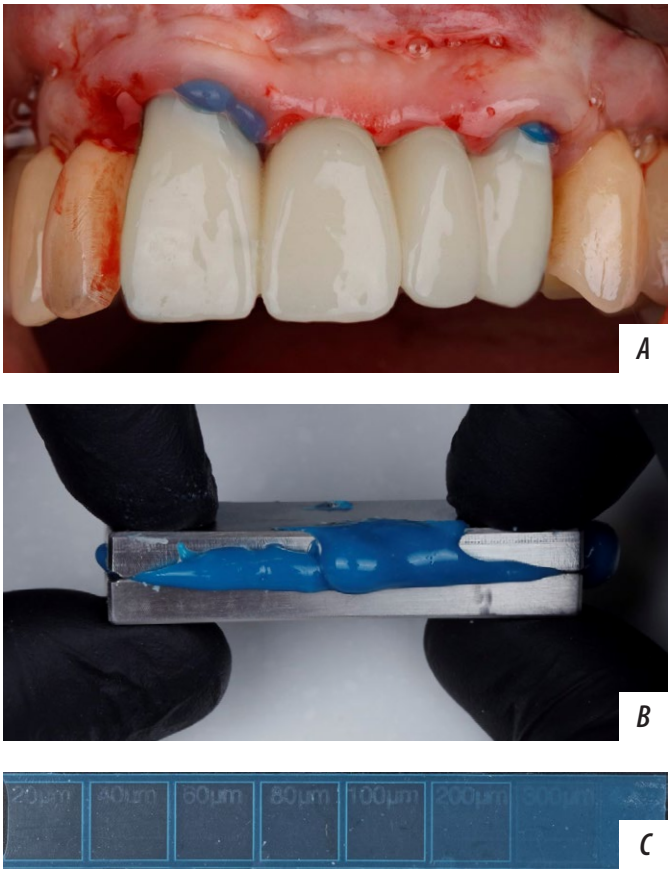

Рис. 11. A — силиконовый тест сразу после FDM-модификации конструкции, видны участки контакта с мягкими тканями: силиконовый индикатор позволяет визуализировать зону компрессии и контролировать адаптацию конструкции до окончательной фиксации. B — анализатор толщины силиконовой пленки в закрытом состоянии. C — силиконовый эталон, полученный с помощью анализатора
Fig. 11. A — Silicone test immediately after FDM modification of the restoration, demonstrating areas of soft-tissue contact. The silicone indicator enables visualization of the compression zone and assessment of restoration adaptation before final fixation. B — Silicone film thickness analyzer in the closed position. C — Silicone reference standard obtained using the analyzer

ОБСУЖДЕНИЕ

Полученные результаты показывают, что сочетание локальной FDM-модификации промежуточной части временной конструкции и количественной оценки силиконовой пленки может быть использовано для индивидуализации контакта конструкции со слизистой оболочкой. В отличие от традиционной коррекции, основанной преимущественно на визуальной оценке бланшинга и субъективных ощущениях пациента, исследуемый протокол предусматривает регистрацию количественного показателя до окончательной фиксации конструкции.

Более высокая врачебная оценка припасовки, более высокие показатели комфорта и меньшая частота внеплановых коррекций в основной группе согласуются с концепцией постепенного формирования профиля прорезывания посредством временной ортопедической конструкции. Вместе с тем из-за небольшого объема выборки и нерандомизированного дизайна выявленные различия следует интерпретировать как предварительные и не рассматривать как окончательное доказательство превосходства метода.

Отдельного внимания требует интерпретация толщины силиконовой пленки. Полученные данные показывают, что среднее значение толщины по пяти зонам имеет ограниченное клиническое значение, поскольку может маскировать разнонаправленные отклонения: участки избыточной компрессии и зоны недостаточного прилегания. Более информативными оказались минимальная толщина пленки, число зон <60 мкм, число зон >150 мкм и общее число зон вне диапазона 60—150 мкм. Минимальная толщина отражала локальную зону наибольшего контакта и была тесно связана с выраженностью бланшинга, тогда как число зон >150 мкм характеризовало недостаточное прилегание, было связано с визуальным зазором и необходимостью коррекции. Это позволяет рассматривать диапазон 60—150 мкм как

Рис. 12. Вид через 2 недели после ношения модифицированной временной конструкции. Отмечается симметричный стабильный десневой контур без признаков воспаления и ишемии, что свидетельствует об успешной адаптации мягких тканей к измененной форме промежуточной части
Fig. 12. Clinical appearance after 2 weeks of wearing the modified provisional restoration. A symmetrical and stable gingival contour without signs of inflammation or ischemia indicates successful soft-tissue adaptation to the modified pontic shape

Рис. 13. Вид спереди через 2 недели после ношения модифицированной временной конструкции. Отмечается формирование симметричного десневого рельефа и отсутствие признаков воспаления, что подтверждает успешность FDM-модификации и ее адаптацию в клинических условиях
Fig. 13. Frontal view after 2 weeks of wearing the modified provisional restoration. Formation of a symmetrical gingival contour and absence of inflammatory changes confirm successful FDM modification and clinical adaptation

практически ориентированный целевой интервал, требующий дальнейшей проверки в исследованиях с большей выборкой.

ЗАКЛЮЧЕНИЕ

Результаты проведенного исследования свидетельствуют о клинической эффективности внедрения индивидуализированного подхода к формированию промежуточной части временных ортопедических конструкций на этапе непосредственного протезирования. Интеграция технологий FDM-печати и силиконового теста позволяет точно адаптировать форму конструкции к топографии мягких тканей, управлять степенью компрессии и, как следствие, достигать более предсказуемых функциональных и эстетических результатов.

Разработанный протокол может быть рекомендован для широкого применения в стоматологической практике, особенно в случаях немедленного протезирования после удаления зубов или одномоментной имплантации. Использование силиконового индикатора давления в сочетании с цифровыми технологиями увеличивает безопасность вмешательства, повышает удовлетворенность пациентов и снижает нагрузку на врача за счет уменьшения количества коррекций и осложнений.

Поступила/Received: 19.08.2025
Принята в печать/Accepted: 16.07.2026

ЛИТЕРАТУРА / REFERENCES:

1. **Szmukler-Moncler S., Morales Schwarz D., Perez J.M., Beuer F.** A digital way to assess the stain parameters that lead to soft tissue blanching when delivering an implant-supported crown. — *Int J Implant Dent*. — 2025; 11 (1): 10. PMID: 39928189
2. **Son M.K., Jang H.S.** Gingival recontouring by provisional implant restoration for optimal emergence profile: report of two cases. — *J Periodontal Implant Sci*. — 2011; 41 (6): 302—8. PMID: 22324008
3. **González-Martín O., Lee E., Weisgold A., Veltri M., Su H.** Contour management of implant restorations for optimal emergence profiles: Guidelines for immediate and delayed provisional restorations. — *Int J Periodontics Restorative Dent*. — 2020; 40 (1): 61—70. PMID: 31815974
4. **Shor A., Schuler R., Goto Y.** Indirect implant-supported fixed provisional restoration in the esthetic zone: fabrication technique and treatment workflow. — *J Esthet Restor Dent*. — 2008; 20 (2): 82—95; discussion 96—7. PMID: 18380837
5. **Alqutaibi A.Y., Alghauli M.A., Aljohani M.H.A., Zafar M.S.** Advanced additive manufacturing in implant dentistry: 3D printing technologies, printable materials, current applications and future requirements. — *Bioprinting*. — 2024; 42: e00356. DOI: 10.1016/j.bprint.2024.e00356
6. **Pradíes G., et al.** Current applications of 3D printing in dental implantology: A scoping review mapping the evidence. — *Clin Oral Implants Res*. — 2024; 35 (8): 1011—1032. PMID: 37929684
7. **Nowicki A., et al.** Fatigue analysis of 3D-printed materials for temporary reconstructions on dental implants — A pilot study. — *Applied Sciences (Switzerland)*. — 2025; 6: 3212. DOI: 10.3390/app15063212
8. **Hassanpour M., et al.** Effects of post-processing parameters on 3D-printed dental appliances: A review. — *Polymers (Basel)*. — 2024; 16 (19): 2795. PMID: 39408505
9. **Abe M., et al.** Investigation of digital and conventional methods for verifying the fitness of CAD/CAM crowns on abutments with different shapes. — *Int J Implant Dent*. — 2025; 11 (1): 46. PMID: 40591199
10. **Ерохин В.А., Трунин Д.А., Ерохин А.И., Русанов Ф.С., Чистякова М.С.** Способ изготовления армированного иммедиат-протеза. — Патент № 2845785, действ. с 20.01.2025
[**Erokhin V.A., Trunin D.A., Erokhin A.I., Rusanov F.S., Chistyakova M.S.** Method for manufacturing a reinforced immediate denture. — Patent RU #2845785, effective from 20.01.2025 (In Russian)].
11. **Мурадов М.А., Ерохин В.А., Ряховский А.Н.** Устройство для изготовления силиконового эталона и способ определения величины зазора между протезом и твердыми тканями зуба. — Патент RU №2792391, действ. с 27.04.2022.
[**Muradov M.A., Erokhin V.A., Ryakhovskij A.N.** Device for the manufacture of a silicone standard and a method for determining the size of the gap between the prosthesis and the hard tissues of the tooth. — Patent RU #2792391, effective from 27.04.2022 (In Russian)]. eLibrary ID: 50432625

DOI: 10.37988/1811-153X_2026_3_126

Я.Н. Харах [1],
к.м.н., доцент кафедры материаловедения в стоматологии
А.И. Салимон [2],
к.ф.-м.н., старший преподаватель лаборатории иерархически структурированных материалов
С.В. Стаханова [3],
к.х.н., доцент, зав. кафедрой аналитической химии
Ю.А. Садыкова [2],
аспирант Центра системного проектирования
Н.В. Михайлова [3, 4],
инженер кафедры аналитической химии, аспирант
В.П. Чуев [5],
д.т.н., профессор, зав. базовой кафедрой медико-технических систем
С.Д. Арутюнов [1],
д.м.н., профессор, зав. кафедрой материаловедения в стоматологии

[1] Российский университет медицины, 127006, Москва, Россия
[2] Сколтех, 121205, Москва, Россия
[3] РХТУ им. Д.И. Менделеева, 125047, Москва, Россия
[4] НИТУ МИСИС, 119049, Москва, Россия
[5] НИУ БелГУ, 308015, Белгород, Россия

Выбор рациональных режимов экспозиции акриловых стоматологических материалов в среде углекислого газа для снижения высвобождения остаточного метилметакрилата

Реферат. Остаточный метилметакрилат (ММА), сохраняющийся в стоматологическом полиметилметакрилате (ПММА) после полимеризации, способен переходить в жидкую среду и рассматривается как потенциальный фактор нежелательных тканевых реакций. **Цель исследования** — определить режимы экспозиции стоматологического ПММА горячего и холодного отверждения в среде CO_2, обеспечивающие снижение водно-экстрагируемой фракции остаточного ММА при контроле шероховатости поверхности, геометрической стабильности и физико-механических свойств материала. **Материалы и методы.** Образцы из ПММА горячего («Белакрил-М ГО») и холодного («Белакрил-М ХО», «ВладМиВа», Россия) отверждения экспонировали в среде CO_2 при варьировании температуры (20—45°C), давления (50—100 атм) и продолжительности воздействия (10—30 минут) в соответствии с центральным композиционным планом. Основным откликом служило изменение приведенной концентрации ММА в водной вытяжке (ΔC), определяемой методом мицеллярной электрокинетической хроматографии. Контрольными показателями служили шероховатость поверхности (R_a, R_z), геометрический показатель (ΔG) и физико-механические свойства при трехточечном изгибе (E, σ, δ). Режимы выбирали по моделям поверхности отклика и проверяли в независимой подтверждающей серии (по 10 запусков на материал). **Результаты.** Для ПММА холодного отверждения расчетно выбранный и экспериментально подтвержденный режим составил 22,5°C, 61,1 атм. и 10 минут, при этом приведенная концентрация ММА снизилась с 3,018 до 1,697 мкг/мл (–43,8%, $p<0,01$). Для ПММА горячего отверждения расчетный режим 32,3°C, 105 атм. и 30 минут обеспечил снижение с 1,036 до 0,414 мкг/мл (–60,0%, $p<0,001$). Статистически значимых изменений R_a, R_z и геометрических размеров не выявлено ни для одного материала. У обоих материалов после экспозиции возрастал модуль упругости при изгибе при одновременном снижении предела прочности и максимального прогиба. **Заключение.** Полученные данные подтверждают перспективность экспозиции стоматологического ПММА в среде CO_2 как способа снижения водно-экстрагируемой фракции остаточного ММА при сохранении поверхности и геометрии материала, а выявленный физико-механический сдвиг определяет направление дальнейшей оптимизации режимов.

Ключевые слова: полиметилметакрилат, ПММА, метилметакрилат, ММА, акриловые полимеры, базисы зубных протезов, углекислый газ

ДЛЯ ЦИТИРОВАНИЯ:
Харах Я.Н., Салимон А.И., Стаханова С.В., Садыкова Ю.А., Михайлова Н.В., Чуев В.П., Арутюнов С.Д. Выбор рациональных режимов экспозиции акриловых стоматологических материалов в среде углекислого газа для снижения высвобождения остаточного метилметакрилата. — *Клиническая стоматология*. — 2026; 29 (3): 126—134.
DOI: 10.37988/1811-153X_2026_3_126

Y.N. Kharakh [1],
PhD in Medical Sciences, associate professor at the Department of Dental Materials Science
A.I. Salimon [2],
PhD in Physics and Mathematics, senior lecturer of the Hierarchically Structured Materials Lab
S.V. Stakhanova [3],
PhD in Chemical Sciences, associate professor and head of the Analytical chemistry Department
Iu.A. Sadykova [3],
postgraduate at the Center for Digital Engineering

Selection of rational exposure modes for acrylic dental materials in a carbon dioxide environment to reduce the release of residual methyl methacrylate

Abstract. Residual methyl methacrylate (MMA) retained in dental polymethyl methacrylate (PMMA) after polymerization can migrate into liquid media and is considered a potential contributor to adverse tissue reactions. **The aim of this study** was to determine CO_2 exposure regimes for heat- and cold-cured dental PMMA that reduce subsequent MMA release into aqueous extracts while monitoring surface roughness, dimensional stability, and flexural properties of the material. **Materials and methods.** Heat-cured and cold-cured PMMA samples ("Belakril-M GO" and "Belakril-M HO", VladMiVa, Russia) were exposed to CO_2 under varied temperature (20—45°C), pressure (50—100 atm), and exposure time (10—30 min) according to a central composite design. The primary response was the change in mass-normalized MMA concentration in aqueous extracts (ΔC),

N.V. Mikhailova [3, 4],
engineer at the Analytical chemistry Department, postgraduate
V.P. Chuev [5],
Doctor of Science in Engineering, professor of the Medical and technical systems Department
S.D. Arutyunov [1],
Doctor of Science in Medicine, full professor at the Department of Dental Materials Science

[1] Russian University of Medicine, 127006, Moscow, Russia
[2] Skoltech, 121205, Moscow, Russia
[3] Mendeleev University of Chemical Technology, 125047, Москва, Россия
[4] National University of Science and Technology MISIS, 119049, Moscow, Russia
[5] Belgorod State National Research University, 308015, Belgorod, Russia

determined by micellar electrokinetic chromatography. Surface roughness (R_a, R_z), dimensional change (ΔG), and flexural properties under three-point bending, including flexural modulus (E), flexural strength (σ_f), and maximum deflection (δ), were used as control responses. The regimes were selected using response surface models and then tested in an independent validation series with 10 runs for each material. **Results.** For cold-cured PMMA, the model-derived and experimentally validated regime was 22.5°C, 61.1 atm, and 10 min, reducing mass-normalized MMA concentration from 3.018 to 1.697 μg/mL, corresponding to a 43.8% decrease (p<0.01). For heat-cured PMMA, the selected regime of 32.3°C, 105 atm, and 30 min reduced this parameter from 1.036 to 0.414 μg/mL, corresponding to a 60% decrease (p<0.001). No statistically significant changes in R_a, R_z, or dimensional parameters were detected for either material. At the same time, both materials showed an increase in flexural modulus accompanied by decreases in flexural strength and maximum deflection. **Conclusions.** Model-guided CO_2 exposure can reduce subsequent MMA release from heat- and cold-cured dental PMMA into aqueous extracts without detectable changes in surface roughness or dimensional stability under the studied conditions. However, the accompanying shift in flexural behavior indicates that further optimization should account not only for the chemical effect but also for preservation of the mechanical performance of the material.

Key words: polymethyl methacrylate, PMMA, methylmethacrylate, MMA, acrylic resins, denture bases, carbon dioxide

FOR CITATION:

Kharakh Y.N., Salimon A.I., Stakhanova S.V., Sadykova Iu.A., Mikhailova N.V., Chuev V.P., Arutyunov S.D. Selection of rational exposure modes for acrylic dental materials in a carbon dioxide environment to reduce the release of residual methyl methacrylate. *Clinical Dentistry (Russia)*. 2026; 29 (3): 126—134 (In Russian).
DOI: 10.37988/1811-153X_2026_3_126

ВВЕДЕНИЕ

Остаточный метилметакрилат (ММА), сохраняющийся в акриловых стоматологических конструкциях после полимеризации, может быть причиной воспалительных реакций тканей при контакте с материалом [1], а его цитотоксические свойства проявляются в снижении жизнеспособности десневых фибробластов, повреждении ДНК, а также запуске апоптоза и некроза [2]. Подобные цитотоксические свойства в большей мере характеризует ММА в его высоких концентрациях, однако в клиническом аспекте биологическую значимость формирует его доступная фракция, то есть та часть, которая после завершения полимеризации остается слабо связанной с полимерной матрицей и способной мигрировать в жидкую среду (слюну) [3]. Экспериментально показано, что ММА переходит как в модельные водные среды, так и в слюну уже в ранние сроки после начала пользования ПММА зубными протезами [4], причем интенсивность элюции определяется составом материала, технологией изготовления, условиями хранения и характером постполимеризационной обработки [3, 5, 6]. В клинической практике зафиксированы случаи контактного стоматита, ассоциированного с акриловыми и метакрилатными компонентами конструкций [7, 8], что подчеркивает практическую значимость контроля над высвобождением мономерных составляющих.

Логичным направлением является снижение доступной фракции остаточного мономера до начала клинического использования конструкции — подход, реализованный в ряде стратегий, таких как водная выдержка, постполимеризационная термическая обработка, физические воздействия и обработка растворителями [3, 9—11]. Особый интерес в этом ряду представляет диоксид углерода, который в условиях повышенного давления сохраняет низкую вязкость и высокую диффузионную способность, а в сверхкритической области не имеет межфазной границы газ—жидкость, что облегчает его проникновение и распространение в полимерной матрице ПММА [12—15]. Возможность удаления ММА из ПММА с помощью углекислого газа в подобных условиях была ранее продемонстрирована [16], однако соответствующая работа была сосредоточена на эффективности экстракции и не включала оценку эксплуатационно значимых свойств материала.

Применительно к стоматологическим акриловым материалам ключевым остается вопрос выбора режима обработки (давление, температура и продолжительность обработки), при котором возможно снижение высвобождения остаточного ММА с учетом механических и геометрических характеристик материала, то есть без их сопутствующих значимых ухудшений. Настоящее исследование направлено на экспериментальное определение таких режимов для стоматологического ПММА горячего и холодного отверждения с контролем состояния чистоты поверхности, геометрической стабильности и физико-механических свойств материала.

МАТЕРИАЛЫ И МЕТОДЫ

Общий дизайн исследования

Исследование было построено как поиск режима экстракции остаточного ММА в среде CO_2 для двух стоматологических ПММА-материалов горячего и холодного отверждения. В качестве варьируемых факторов рассматривали температуру, давление и продолжительность экспозиции, при этом эффект оценивали по снижению ММА в водной вытяжке, а также по состоянию самого материала: шероховатости поверхности, геометрической стабильности и физико-механическим свойствам.

Эксперимент проводили в 2 этапа. На первом этапе для каждого материала реализовывали набор режимов, сформированный по центральному композиционному плану, в котором каждая экспериментальная точка соответствовала конкретному сочетанию температуры, давления и продолжительности экспозиции в среде CO_2, после чего по разнице между экспериментальной и контрольной подгруппами рассчитывали основной химический отклик и контрольные показатели состояния материала. Полученные значения использовали для построения моделей поверхности отклика и выбора режимов, направленных на снижение водно-экстрагируемого ММА при ограничении сопутствующих изменений ПММА. На втором этапе выбранные по моделям режимы проверяли в отдельной подтверждающей серии.

Материалы и подготовка образцов

В исследовании использовали стоматологические ПММА-материалы «Белакрил-М ГО» горячего отверждения (ГО) и «Белакрил-М ХО» холодного отверждения (ХО) («ВладМиВа», Россия). Образцы готовили комплектами, соответствующими отдельным запускам аппарата. Из материалов изготавливали полимерные заготовки в виде пластин размером 50×50×4 мм. Из каждой заготовки вырезали два типа испытательных образцов: балочные размером 2,5×40×4 мм, предназначенные для оценки физико-механических свойств, и квадратные размером 10×10×4 мм, предназначенные для оценки шероховатости поверхности с последующим определением ММА в водных вытяжках.

Для каждой экспериментальной точки контрольные и экспериментальные образцы формировали из одной заготовки соответствующего материала. Из одной пластины получали 6 балочных и 2 квадратных образца, которые случайным образом разделяли на две подгруппы: контрольную и экспериментальную. Каждая подгруппа включала 3 балочных и 1 квадратный образец. Такая схема позволяла сопоставлять контроль и эксперимент в пределах одной исходной заготовки и уменьшать влияние межзаготовочной вариабельности материала.

С учетом 20 экспериментальных точек на этапе поиска режима и последующей подтверждающей серии всего в исследовании было подготовлено 480 испытательных образцов. На этапе поиска режима использовали 320 образцов: по 160 образцов для ПММА горячего и холодного отверждения. Еще 160 образцов использовали в подтверждающей серии, выполненной после выбора режимов экспозиции в среде углекислого газа.

В качестве варьируемых факторов рассматривали температуру, давление и продолжительность экспозиции, при этом эффект оценивали по снижению ММА в водной вытяжке, а также по состоянию самого материала: шероховатости поверхности, геометрической стабильности и физико-механическим свойствам.

Планирование эксперимента и экспозиция в среде углекислого газа

Планируемые диапазоны факторов составляли 20—45°C по температуре, 50—100 атм. по давлению и 10—30 минут по продолжительности экспозиции. Эти границы задавали так, чтобы область поиска охватывала условия ниже и выше критической точки CO_2 и оставалась в области умеренного воздействия на ПММА. При выборе температурного диапазона учитывали данные по применению сверхкритического CO_2 для термочувствительных полимерных медицинских изделий, где исследуемая область температур находилась преимущественно в интервале от 35 до 50°C, в связи с этим верхняя граница температурного диапазона в настоящей работе была задана на уровне 45°C [17]. Диапазон давления задавали как область, в которой CO_2 (флюид) уже способен сорбироваться в ПММА, но без перехода к чрезмерно интенсивному воздействию, связанному с усилением набухания, а также выраженным изменением температуры стеклования [18, 19]. Верхнюю границу времени экспозиции ограничивали 30 минутами с учетом данных о том, что дальнейшее увеличение выдержки не всегда сопровождается пропорциональным изменением отклика ПММА [20].

Ввиду нецелесообразности полного перебора сочетаний температуры, давления и времени исследование было спланировано с использованием методологии поверхности отклика. Такой подход обеспечивает заранее ограниченный набор комбинаций режимов для последующего построения по результатам их воспроизведения регрессионных моделей, описывающих изменения исследуемых показателей в пределах выбранной области факторов. Набор режимов формировали как центральный композиционный план в программе Minitab, который включал 20 экспериментальных точек таким образом, чтобы все рассчитанные точки располагались внутри заданных диапазонов (параметр α принимали равным 1). Один и тот же план применяли как для материалов горячего, так и холодного отверждения.

Перед включением в экспериментальную серию образцы выдерживали не менее 72 ч при температуре 20±2°C и относительной влажности 65±15%, что позволяло проводить испытания после периода наиболее интенсивного начального выхода ММА, описанного нами ранее в соответствующем пилотном исследовании [21]. Образцы экспериментальной подгруппы помещали в рабочую камеру аппарата и экспонировали в среде CO_2 при параметрах, заданных соответствующей экспериментальной точкой, при этом контрольные образцы не подвергались какому-либо воздействию и находились в условиях комнатной температуры и давления. После достижения заданных температуры и давления экспозицию проводили в течение установленного времени, после чего давление снижали контролируемо со скоростью не более 10 атм./мин., что было определено с учетом данных о влиянии условий декомпрессии на состояние ПММА после его насыщения CO_2 [20, 22].

Регистрация показателей и формирование расчетных откликов

Для каждой экспериментальной точки регистрировали химический показатель, связанный с выходом ММА в водную среду, а также показатели, отражающие сопутствующие изменения материала. В качестве основного отклика выступало изменение приведенной

концентрации ММА в водной вытяжке (ΔC), а шероховатость поверхности, геометрические параметры и физико-механические свойства использовали как контрольные показатели, позволяющие оценить, сопровождается ли снижение ММА изменением материала.

Контроль геометрических параметров осуществляли по испытательным образцам балочного и квадратного видов до и после соответствующего этапа эксперимента. Измерения выполняли штангенциркулем с точностью 0,01 мм по трем параметрам (длина, ширина и высота).

Шероховатость поверхности оценивали только на квадратных образцах методом оптической профилометрии на установке «НаноСкан-4D» (ТИСНУМ, Россия) по параметрам R_a и R_z [23]. Для каждого квадратного образца измерения проводили в трех направлениях: вдоль оси X, вдоль оси Y и под углом 45°. Экспериментальные образцы оценивали после экспозиции в среде CO_2 и до последующего химического анализа.

Физико-механические свойства определяли только на балочных образцах методом трехточечного изгиба на установке Deben Microtest (Великобритания). При выборе регистрируемых показателей ориентировались на ГОСТ 31572-2012, применяемый при оценке полимерных материалов для базисов зубных протезов. Нагружение осуществляли с постоянной скоростью 0,5 мм/мин. В качестве конечных параметров были определены: модуль упругости при изгибе (E), предел прочности при изгибе (σ) и максимальный прогиб при изгибе (δ).

Концентрацию остаточного ММА определяли только на квадратных образцах после оценки шероховатости поверхности, посредством получения вытяжек, которые получали в интервале от 4 до 7 суток от момента изготовления образцов, то есть после раннего периода, в котором, по данным предварительного исследования, мог формироваться основной начальный выход ММА [21]. Для получения водных вытяжек полимерные образцы предварительно взвешивали на аналитических весах 1-го класса точности, а затем помещали в деионизированную воду на 24 ч. Количественное определение ММА выполняли методом мицеллярной электрокинетической хроматографии с прямым спектрофотометрическим детектированием по ранее опубликованной методике [24].

Для статистического анализа формировали расчетные отклики, соответствующие каждой экспериментальной точке для каждого материала: ΔG, ΔR_a, ΔR_z, ΔE, $\Delta\sigma$, $\Delta\delta$ и ΔC. Значения E, σ и δ для каждой подгруппы получали усреднением результатов трех балочных образцов; значения R_a и R_z для квадратного образца рассчитывали по результатам измерений в трех направлениях. Концентрацию ММА в водной вытяжке нормировали на массу образца с приведением к условной массе 0,5 г: $C = 0{,}5m \cdot C_{исх}$, где C — приведенная концентрация ММА, $C_{исх}$ — измеренная концентрация ММА в водной вытяжке, m — масса образца.

Для оценки геометрических изменений рассчитывали показатель G как сумму модулей относительных изменений длины, ширины и высоты образца:

$$G = \left|\frac{(l_2 - l_1)}{l_1}\right| + \left|\frac{(b_2 - b_1)}{b_1}\right| + \left|\frac{(h_2 - h_1)}{h_1}\right|,$$

где l_1, b_1, h_1 — длина, ширина и высота образца до эксперимента, мм; l_2, b_2, h_2 — длина, ширина и высота образца после эксперимента, мм. Такой расчет позволял учитывать суммарную величину геометрического отклонения без взаимной компенсации разнонаправленных изменений отдельных размеров.

Производные отклики рассчитывали как разность между экспериментальным и контрольным значением в пределах одной экспериментальной точки: $\Delta Y = Y_э - Y_к$, где $Y_э$ — значение показателя в экспериментальной подгруппе, $Y_к$ — значение того же показателя в контрольной подгруппе. Для ΔC отрицательное значение соответствовало снижению приведенной концентрации ММА после экспозиции в среде углекислого газа.

Математическое моделирование и выбор режима

Математическое моделирование выполняли раздельно для материалов горячего и холодного отверждения, а также для каждого расчетного отклика. В качестве независимых переменных использовали параметры экспозиции в среде углекислого газа: температуру (t), давление (p) и продолжительность воздействия (T). Моделируемыми откликами служили изменение приведенной концентрации ММА (ΔC), геометрического показателя (ΔG), параметров шероховатости поверхности (ΔR_a, ΔR_z), модуля упругости при изгибе (ΔE), предела прочности при изгибе ($\Delta\sigma$) и максимального прогиба ($\Delta\delta$). На исходном этапе для каждого отклика строили полноквадратичную регрессионную модель, включавшую линейные эффекты температуры, давления и продолжительности экспозиции, квадратичные члены этих факторов, а также их парные взаимодействия.

Качество моделей оценивали по коэффициенту детерминации (R^2), скорректированному и прогнозируемому коэффициентам детерминации (R^2_{adj} и R^2_{pred}), стандартной ошибке регрессии (S), PRESS-статистике, значимости модели в целом и критерию несоответствия модели данным (Lack-of-Fit). При необходимости предполагали упрощение исходных уравнений методом обратного пошагового исключения с сохранением иерархии модели, при базовом пороге исключения на уровне $\alpha_{искл}$ соответствующем 0,15. Дополнительно выполняли диагностическую проверку итоговых моделей по стандартизированным остаткам, значениям рычага и коэффициенту Кука, чтобы выявить наблюдения с чрезмерным влиянием на структуру уравнений.

После построения и диагностики моделей для каждого материала выделяли область факторного пространства, в которой прогнозируемый средний ΔC был отрицательным, а его 95% доверительный интервал не включал ноль, что соответствовало ожидаемому снижению C после экспозиции в среде углекислого газа. В этой области выбирали сочетание температуры, давления и продолжительности экспозиции, при котором химический эффект сочетался с наименее выраженными расчетными изменениями контрольных показателей ΔG, ΔR_a, ΔR_z, ΔE, $\Delta\sigma$ и $\Delta\delta$. Полученный режим рассматривали как расчетный и проверяли в независимой подтверждающей серии.

Подтверждающая серия

После выбора параметров экспозиции в среде углекислого газа для каждого материала выполняли подтверждающую серию, предназначенную для проверки рассчитанных режимов на отдельных образцах, не использованных при построении моделей. Для ХО и ГО проводили по 10 запусков аппарата при выбранном сочетании температуры, давления и продолжительности экспозиции. Комплектность образцов, способ формирования контрольной и экспериментальной подгрупп, а также последовательность регистрации показателей соответствовали этапу поиска режима: в каждом запуске использовали 3 балочных и 1 квадратный образец в контрольной подгруппе и такое же число образцов в экспериментальной подгруппе.

В подтверждающей серии на каждый материал приходилось 20 квадратных и 60 балочных образцов, что соответствовало 80 образцам на материал и 160 образцам в целом. В отличие от этапа моделирования, где анализировали расчетные отклики как разность между экспериментальной и контрольной подгруппами, в подтверждающей серии для каждого показателя сравнивали абсолютные значения, полученные в контрольных и экспериментальных образцах. Такой подход позволял оценить, воспроизводится ли снижение приведенной концентрации ММА при выбранном режиме и сопровождается ли оно изменениями шероховатости поверхности, геометрического показателя или физико-механических свойств материала.

Статистическая обработка данных

Характер распределения данных предварительно оценивали по критерию Андерсона—Дарлинга. При отсутствии значимого отклонения от нормального распределения межгрупповое сравнение выполняли с использованием критерия Уэлча, а при отклонении распределения от нормального применяли критерий Манна—Уитни. Различия считали статистически значимыми при $p<0,05$.

РЕЗУЛЬТАТЫ

Моделирование откликов и расчет режимов

Полученная исходная полноквадратичная модель для основного химического отклика ΔC, построенная для материала ХО, при R^2=46,34% имела R^2_{adj}=0 и R^2_{pred}=0, а также не достигала статистической значимости (p=0,52), что после учета числа членов уравнения не позволяло рассматривать ее как пригодное описание изменения ΔC в выбранной области факторов. Для ГО исходная модель характеризовалась более высокой объяснительной способностью (R^2=84,81%; R^2_{adj}=71,14%; $p<0,05$), однако нулевое значение R^2_{pred} указывало на отсутствие достаточной прогностической способности. Следовательно, исходные полноквадратичные уравнения не могли быть использованы в качестве окончательной расчетной основы для выбора режимов и требовали редукции с сохранением иерархии модели. Для ГО редукцию выполняли при базовом пороге исключения $\alpha_{искл}$=0,15, тогда как для ХО этот порог приводил к чрезмерному сокращению уравнения, ввиду чего для сохранения пограничено информативных членов использовали $\alpha_{искл}$=0,20 (табл. 1).

После редукции модель ΔC для ГО при R^2=80,53%, R^2_{adj}=75,34% и R^2_{pred}=65,93% характеризовалась достаточной объяснительной и прогностической способностью; стандартная ошибка регрессии составила 0,50 мкг/мл, а критерий Lack-of-Fit не выявил признаков систематического несоответствия модели экспериментальным данным (p=0,47). Это позволяло использовать поверхность отклика ГО в качестве расчетной основы для выбора режима в пределах исследованной области факторов. Для ХО редуцированная модель при R^2=36,88%, R^2_{adj}=14,34% и R^2_{pred}=0% оставалась статистически незначимой (p=0,22), однако критерий Lack-of-Fit также не указывал на систематическое расхождение модели с экспериментальными данными (p=0,60). В связи с этим поверхность ΔC для ХО не рассматривали как самостоятельную прогностическую основу, но использовали для выделения области режима, требующей последующей проверки в подтверждающей серии.

Среди контрольных откликов, выполняющих роль индикатора возможных сопутствующих изменений материала, в отношении материала ХО, наиболее информативной оказалась модель изменения предела прочности при изгибе $\Delta\sigma$в (R^2_{adj}=43,27%; p=0,02), тогда как модели ΔR_a и ΔR_z имели близкую, но статистически пограничную информативность ($R^2_{adj}\approx$38—39%; p=0,06). Для ГО наиболее выраженную расчетную связь с параметрами экспозиции показывали модели $\Delta\sigma$ и $\Delta\delta$ ($R^2_{adj}\approx$51%; p=0,01), а также модель ΔE (R^2_{adj}=31,96%; p=0,03). Поскольку во всех экспериментальных точках значения геометрического показателя ΔG были равны нулю, то данный параметр был исключен из дальнейшего процесса регрессионного анализа. Таким образом, для задачи выбора режимов наиболее весомыми контрольными показателями оказались физико-механические отклики материалов (см. рисунок).

В результате программного анализа точки наибольшего прогнозируемого снижения C с учетом минимального ухудшения физико-механических свойств материала и шероховатости поверхности для ХО был определен режим 22,5°С, 61,1 атм. и 10 минут, при котором модельный прогноз ΔС составлял −3,29 мкг/мл,

Таблица 1. Показатели качества редуцированных моделей для $\Delta C_{пр}$
Table 1. Quality metrics of the reduced models for mass-normalized MMA concentration (ΔC)

Материал	R^2,%	R^2_{adj}, %	R^2_{pred}, %	S, мкг/мл	p_1	p_2
ХО	36,88	14,34	0,00	1,94	0,22	0,60
ГО	80,53	75,34	65,93	0,50	<0,05	0,47

Примечание. R^2 — коэффициент детерминации; R^2_{adj} — скорректированный коэффициент детерминации; R^2_{pred} — прогнозируемый коэффициент детерминации; S — стандартная ошибка регрессии; p_1 — уровень статистической значимости регрессионной модели в целом; p_2 — уровень статистической значимости критерия Lack-of-Fit, используемого для проверки наличия систематического несоответствия между рассчитанными по модели и экспериментально полученными значениями.

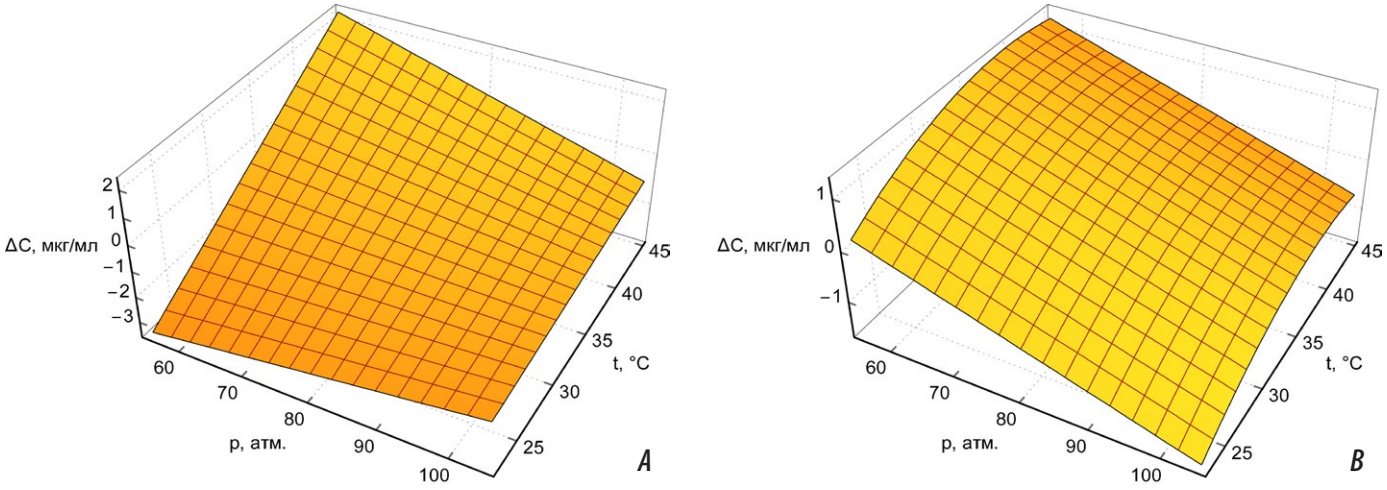

Поверхности отклика прогнозируемого изменения приведенной концентрации ММА (ΔCпр) в зависимости от температуры и давления: А — ХО при фиксированной продолжительности экспозиции 10 минут; В — ГО при фиксированной продолжительности экспозиции 30 минут

Fig. 1. Response surfaces of the predicted change in normalized MMA concentration (ΔCпр) as a function of temperature and pressure: A — cold-cured material at a fixed exposure duration of 10 min; B — heat-cured material at a fixed exposure duration of 30 min

а 95% ДИ среднего прогнозируемого отклика располагался ниже нуля (−6,24; −0,34 мкг/мл), что свидетельствовало о достоверной значимости данного значения по сравнению с контрольными показателями. Для ГО фактически реализованный режим составил 32,3°С, 105 атм и 30 минут, при этом прогнозируемое изменение *ΔC* было меньшим по абсолютной величине, но также имело отрицательное значение, а 95% ДИ не включал ноль и располагался в отрицательной области (−0,76 мкг/мл; 95% ДИ: −1,38, −0,13 мкг/мл; табл. 2). С учетом различий в качестве моделей рассчитанный режим для ГО принимали к проверке с опорой на статистически значимую и прогностически пригодную модель, тогда как режим для ХО рассматривали как ориентировочную расчетную точку, требующую независимого экспериментального подтверждения.

Таблица 2. Фактически реализованные параметры рассчитанных режимов и модельный прогноз основного химического отклика ΔC
Table 2. Implemented parameters of the model-derived regimes and model-predicted change in mass-normalized MMA concentration (ΔC)

Материал	*t*, °C	*p*, атм	*T*, мин.	Прогноз ΔC, мкг/мл	95% ДИ ΔC, мкг/мл
ХО	22,5	61,1	10	−3,29	−6,24; −0,34
ГО	32,3	105,0	30	−0,76	−1,38; −0,13

Подтверждающая серия: снижение приведенной концентрации ММА и сопутствующие изменения материала

В независимой подтверждающей серии реализованные режимы приводили к снижению приведенной концентрации ММА в водной вытяжке у обоих материалов. При этом характер снижения различался: для ХО с его более высоким исходным уровнем *C* абсолютное снижение оказалось более выраженным, тогда как для ГО относительное снижение было существеннее, несмотря на меньшую начальную концентрацию ММА (табл. 3).

Снижение приведенной концентрации ММА не сопровождалось статистически значимым изменением шероховатости поверхности: различия по R_a и R_z не достигали уровня значимости ни для одного материала. Геометрические изменения, рассчитанные по показателю ΔG, также не выявлены (ΔG=0). Вместе с тем физико-механические характеристики изменялись направленно: для обоих материалов после экспозиции наблюдалось возрастание модуля упругости при изгибе при одновременном снижении предела прочности и максимального прогиба. Такая комбинация сдвигов соответствует повышению жесткости материала на фоне уменьшения его прочностного и деформационного запаса.

Таблица 3. Изменение приведенной концентрации ММА в подтверждающей серии
Table 3. Change in mass-normalized MMA concentration (ΔC) in the validation series

Материал	Контроль, мкг/мл	Экспозиция в среде CO_2, мкг/мл	Абсолютное снижение, мкг/мл	Снижение, %	*p*
ХО	3,018±0,786	1,697±0,705	1,321	43,8	<0,010
ГО	1,036±0,317	0,414±0,226	0,622	60,0	<0,001

ОБСУЖДЕНИЕ

Полученные данные показывают, что снижение выхода ММА в водную среду при экспозиции стоматологического ПММА в среде углекислого газа является не универсальным следствием самого контакта материала с CO_2, а режимно- и материал-зависимым эффектом, который определяется сочетанием температуры, давления, продолжительности экспозиции и исходного состояния полимерной матрицы. Для ПММА горячего отверждения расчетная модель основного химического отклика *ΔC* имела достаточную объяснительную и прогностическую способность (R^2=80,53%, R^2_{adj}=75,34%, R^2_{pred}=65,93%, p<0,05), при отсутствии признаков

систематического несоответствия модели данным по критерию Lack-of-Fit (p>0,05), что позволило при выборе режима в большей степени опираться на модельный прогноз. Для ПММА холодного отверждения, напротив, модель ΔC не достигала статистической значимости (p>0,05), а значения R^2_{adj}=14,34% и R^2_{pred}=0% указывали на ее ограниченную пригодность, тем не менее отсутствие значимого Lack-of-Fit (p>0,05) и направленность поверхности отклика позволяли использовать ее как расчетную подсказку для выбора области режима, с необходимостью последующей независимой проверки.

Выявленное в подтверждающей серии снижение C у обоих материалов подтверждает, что рассчитанные режимы действительно уменьшали переход ММА из готового ПММА в водную среду. У материала ХО показатель приведенной концентрации ММА снизилась с 3,018±0,786 до 1,697±0,705 мкг/мл, что соответствовало снижению на 1,321 мкг/мл (на 43,8%, p<0,01). Снижение C у ГО оказалось более выраженно — с 1,036 до 0,414 мкг/мл, то есть на 0,622 мкг/мл (на 60%, p<0,001). Таким образом, подтверждающая серия показала снижение C у обоих материалов. Однако различия исходного уровня C и выбранных режимов экспозиции не позволяют однозначно заключить, что снижение было более выраженным именно у ХО или именно у ГО. Скорее, полученные данные указывают на материал-специфичный характер ответа ПММА на экспозицию в среде углекислого газа, при котором результат может определяться не только температурой, давлением и продолжительностью экспозиции, но и исходным уровнем доступной для выхода фракции остаточного ММА.

Выход ММА из акриловых стоматологических полимеров определяется не только его общим остаточным содержанием в материале, но и составом полимера, способом отверждения, степенью старения, условиями хранения и характером постполимеризационного воздействия [3, 5, 6]. Поэтому концентрация ММА, зарегистрированная в водной вытяжке, характеризует прежде всего ту часть остаточного мономера, которая сохраняет способность переходить из ПММА в жидкую среду в условиях использованной модели экстракции. В настоящем исследовании этот показатель был выражен через C и рассматривался как функциональная характеристика доступной для выхода фракции остаточного ММА, а не как мера всего количества мономера, сохраняющегося в толще материала. С этой позиции снижение C после экспозиции в среде углекислого газа имеет прикладное значение, поскольку указывает на уменьшение последующего выхода ММА в водную вытяжку, но не позволяет утверждать, что в той же степени изменилось общее содержание остаточного мономера в глубине полимерной матрицы.

Способность CO_2 влиять на последующий выход ММА в водную среду следует рассматривать с учетом того, что его взаимодействие с ПММА не ограничивается поверхностным контактом. Для ПММА описаны сорбция CO_2, его распространение в полимерной матрице, набухание материала, изменение температуры стеклования и подвижности полимерных цепей, то есть процессы, которые потенциально могут изменять условия переноса низкомолекулярных компонентов внутри полимера [13—15, 18]. В общеполимерной модели ранее была показана принципиальная возможность извлечения ММА из ПММА с использованием сверхкритического CO_2 [16], однако применительно к настоящему исследованию этот механизм не следует сводить к простому удалению мономера с поверхности образца. Более вероятно, что экспозиция в среде углекислого газа изменяла доступность той части остаточного ММА, которая сохраняла способность к миграции в сформированной ПММА-матрице и затем переходила в водную вытяжку. Поэтому, в наших условиях снижение C, вероятно, определялось тем, насколько выбранные температура, давление и продолжительность экспозиции изменяли перенос доступного ММА в конкретном материале, а не самим фактом контакта ПММА с CO_2.

При интерпретации снижения C важно учитывать, что оно было получено не на свежеполимеризованных образцах в период наиболее интенсивного начального выхода ММА. Перед включением в эксперимент образцы выдерживали не менее 72 ч, что соответствовало завершению ранней фазы активного выхода мономера, описанной нами ранее [21]. Последующее определение ММА выполняли по пробам водной вытяжки, отобранным в интервале от 4 до 7 суток, где по данным предварительного исследования концентрация ММА сохранялась на относительно стабильном уровне. Поэтому полученный эффект следует связывать не с ускоренным вымыванием мономера из только что изготовленного материала, а с уменьшением той части остаточного ММА, которая продолжала переходить в водную среду после предварительной стабилизации образцов. Такая временная схема делает результат более значимым для прикладной оценки, поскольку снижение C было показано не в наиболее благоприятный для вымывания ранний период, а после первичного снижения интенсивности выхода мономера.

По параметрам R_a и R_z статистически значимых различий между контрольной и экспериментальной подгруппами не было

Таблица 4. Сопутствующие изменения поверхности и физико-механических свойств в подтверждающей серии

Table 4. Associated changes in surface characteristics and flexural properties in the validation series

Показатель	Материал	Контроль	Экспозиция в среде CO_2	p
R_a, мкм	ХО	11,36±0,43	10,86±0,66	0,061
	ГО	10,23±1,43	10,84±0,61	0,240
R_z, мкм	ХО	72,31±2,76	71,94±3,30	0,789
	ГО	65,14±9,18	69,14±4,22	0,234
E, ГПа	ХО	2,10 [2,00; 2,20]	2,75 [2,68; 2,90]	0,002
	ГО	2,13±0,17	2,71±0,40	0,001
$\sigma_в$, МПа	ХО	70,65 [68,28; 72,08]	62,20 [57,93; 62,83]	0,003
	ГО	83,12±4,32	60,53±8,80	<0,001
δ, мм	ХО	1,40 [1,38; 1,43]	1,10 [1,00; 1,10]	<0,001
	ГО	1,53±0,18	1,20±0,16	<0,001

ни для ХО, ни для ГО, а показатель ΔG оставался равным нулю у обоих материалов. Что представляется важным, поскольку состояние поверхности ПММА связано с адгезией микроорганизмов и формированием биопленок на полимерных конструкциях [25], тогда как сохранение геометрии образцов важно для биомеханических характеристик протеза, в том числе его фиксации и стабилизации. При этом пограничное значение p для R_a у ХО (p=0,061) требует отдельного внимания и не позволяет полностью исключить потенциальные поверхностные изменения, что может быть предметом изыскания для дальнейших работ в этом направлении.

В отличие от шероховатости и геометрических размеров, физико-механические испытания выявили более заметную реакцию материала на экспозицию в среде углекислого газа. У ХО модуль упругости при изгибе увеличился примерно на 31% (p<0,05), что, однако, сопровождалось снижением предела прочности примерно на 12% (p<0,05) и уменьшением максимального прогиба примерно на 21% (p<0,05). Сходная направленность изменений была получена и для ГО, у которого модуль упругости возрос примерно на 27% (p<0,05), тогда как предел прочности снизился примерно на 27% (p<0,05), а максимальный прогиб уменьшился примерно на 22% (p<0,05). Такая комбинация большего модуля упругости с меньшими значениями предела прочности и максимального прогиба указывает на повышение жесткости ПММА при одновременном снижении его прочностного и деформационного запаса. Подобная направленность сдвига согласуется с литературными данными о том, что сорбция CO_2 в ПММА может сопровождаться набуханием, пластификацией и изменением подвижности полимерных цепей, а после декомпрессии состояние материала не всегда возвращается к исходному без остаточных изменений [13, 14, 20]. Также возможной причиной дополнительного влияния на соотношение жесткости и пластичности матрицы, может выступать уменьшение доли доступных низкомолекулярных компонентов, включая остаточный ММА.

Уменьшение последующего выхода ММА в водную среду после изготовления материала представляет отдельный интерес в отношении ПММА холодного отверждения, поскольку такие материалы применяются при починке и перебазировке зубных протезов, когда промежуток времени между непосредственно полимеризацией материала и началом контакта конструкции с тканями часто ограничен одним клиническим приемом. Это позволяет рассматривать быстрое уменьшение выхода ММА готовых зубных протезов как практически значимое направление.

Область интерпретации полученных данных ограничивается выбранной экспериментальной моделью. В работе использовали стандартизированные образцы, тогда как реальные протезные конструкции имеют более сложную форму, неодинаковую толщину, бóльшую площадь контакта со средой и участки, сформированные при различающихся условиях полимеризации. Последующий выход ММА оценивали в деионизированной воде, что позволяло стандартизировать аналитическую модель, но не воспроизводило состав ротовой жидкости с присутствием белков, ферментов, ионов и колебаниями pH [24]. Кроме того, в исследовании не моделировали долговременное старение материала, циклическую жевательную нагрузку и постоянное обновление слюны, хотя эти факторы могут влиять как на переход остаточного мономера в окружающую среду, так и на механическое поведение ПММА. Поэтому полученные результаты следует рассматривать как экспериментальное подтверждение снижения последующего выхода ММА в водную среду в выбранных условиях, тогда как биологическая активность элюатов и долговременное поведение материала после экспозиции в среде углекислого газа требуют отдельной проверки.

ЗАКЛЮЧЕНИЕ

Экспозиция стоматологического ПММА в среде углекислого газа при материал-специфичных режимах снижает приведенную концентрацию водно-экстрагируемого остаточного ММА. Для ПММА холодного отверждения рассчитанный и подтвержденный режим составил 22,5°C, 61,1 атм. и 10 минут, для ПММА горячего отверждения — 32,3°C, 105 атм. и 30 минут. В подтверждающей серии C снизилась у ХО на 43,8%, у ГО — на 60%, при этом статистически значимых изменений чистоты поверхности и геометрических размеров не выявлено. Одновременно у обоих материалов отмечались повышение модуля упругости при изгибе и снижение предела прочности и максимального прогиба, что указывает на необходимость дальнейшей настройки режимов с учетом физико-механических свойств материала. Полученные данные позволяют рассматривать экспозицию ПММА в среде углекислого газа как перспективное направление постполимеризационного снижения водно-экстрагируемой фракции остаточного ММА.

ФИНАНСИРОВАНИЕ

Исследование выполнено в рамках программы поддержки научных исследований Российского университета медицины (НПО-0008-Н).

FUNDING

The study was conducted within the framework of the Research Support Program of the Russian University of Medicine (NPO-0008-N).

Поступила/Received: 24.06.2025
Принята в печать/Accepted: 03.08.2026

ЛИТЕРАТУРА/REFERENCES:

1. **Kostić M., Stanojević J., Tačić A., Gligorijević N., Nikolić L., Nikolić V., Igić M., Bradić Vasić M.** Determination of residual monomer content in dental acrylic polymers and effect after tissues implantation. — *Biotechnology and Biotechnological Equipment*. — 2020; 1: 254—263. DOI: 10.1080/13102818.2020.1736952
2. **Yang Y.J., Yeo D., Shin S.J., Lee J.H., Lee J.H.** Influence of soft and stiff matrices on cytotoxicity in gingival fibroblasts: Implications for soft tissue biocompatibility. — *Cells*. — 2024; 13 (23): 1932. PMID: 39682682
3. **Polychronakis N., Dimitriadi M., Polyzois G., Eliades G.** The effect of cooling procedures on monomer elution from heat-cured polymethyl methacrylate denture base materials. — *J Appl Oral Sci*. — 2022; 30: e20220161. PMID: 35894388
4. **Singh R.D., Gautam R., Siddhartha R., Singh B.P., Chand P., Sharma V.P., Jurel S.K.** High performance liquid chromatographic determination of residual monomer released from heat-cured acrylic resin. An in vivo study. — *J Prosthodont*. — 2013; 22 (5): 358—61. PMID: 23869850
5. **Keul C., Seidl J., Güth J.F., Liebermann A.** Impact of fabrication procedures on residual monomer elution of conventional polymethyl methacrylate (PMMA) — a measurement approach by UV/Vis spectrophotometry. — *Clin Oral Investig*. — 2020; 24 (12): 4519—4530. PMID: 32424461
6. **Engler M.L.P.D., Güth J.F., Keul C., Erdelt K., Edelhoff D., Liebermann A.** Residual monomer elution from different conventional and CAD/CAM dental polymers during artificial aging. — *Clin Oral Investig*. — 2020; 24 (1): 277—284. PMID: 31098712
7. **Quaade A.S., Hald M., Johansen J.D.** Allergic contact stomatitis caused by (meth)acrylates in an occlusal splint. — *Contact Dermatitis*. — 2020; 82 (2): 112—114. PMID: 31515815
8. **Hansel K., Tramontana M., Bianchi L., Brozzi J., Stingeni L.** Allergic contact stomatitis to dental prosthesis due to acrylic monomers with cross-reactivity to 2-hydroxyethyl methacrylate. — *Dermatitis*. — 2020; 31 (4): e28—e30. PMID: 32049714
9. **Дубова Л.В., Гветадзе Р.Ш., Манин О.И., Рудакова А.М.** Обзор способов и методов, направленных на снижение воздействия на ткани и органы рта остаточного мономера из полимерных зубных протезов. — *Пермский медицинский журнал*. — 2025; 5: 5—18. eLibrary ID: 83206786
[**Dubova L.V., Gvetadze R.Sh., Manin O.I., Rudakova A.M.** Review of methods and techniques to reduce the impact of residual monomer from polymer dental prostheses on the oral tissues and organs. — *Perm Medical Journal*. — 2025; 5: 5—18 (In Russian)]. DOI: 10.17816/pmj4255-18
10. **Bural C., Aktaş E., Deniz G., Ünlüçerçi Y., Kızılcan N., Bayraktar G.** Effect of post-polymerization heat-treatments on degree of conversion, leaching residual MMA and in vitro cytotoxicity of autopolymerizing acrylic repair resin. — *Dent Mater*. — 2011; 27 (11): 1135—43. PMID: 21920593
11. **Neves C.B., Lopes L.P., Ferrão H.F., Miranda J.P., Castro M.F., Bettencourt A.F.** Ethanol postpolymerization treatment for improving the biocompatibility of acrylic reline resins. — *Biomed Res Int*. — 2013; 2013: 485246. PMID: 23971038
12. **Соловьева А.Б., Тимашев П.С.** Особенности модификации полимеров в среде сверхкритического диоксида углерода. — *Высокомолекулярные соединения. Серия Б*. — 2024; 2: 69—100. eLibrary ID: 71960519
[**Solovieva A.B., Timashev P.S.** Features of polymer modification in a supercritical carbon dioxide environment. — *Polymer Science, Series C*. — 2024; 1: 131-159]. DOI: 10.1134/s181123822460023x
13. **Kim J., Kim K.H., Ryu Y., Cha S.W.** Modeling and experiment for the diffusion coefficient of subcritical carbon dioxide in poly(methyl methacrylate) to predict gas sorption and desorption. — *Polymers (Basel)*. — 2022; 14 (3): 596. PMID: 35160585
14. **Li R., Shaayegan V., Ye N., Fang T.** Experimental measurement of CO_2 diffusion in PMMA and its effect on microcellular foaming. — *The Journal of Supercritical Fluids*. — 2018; 135: 180—187. DOI: 10.1016/j.supflu.2018.01.024
15. **Sobornova V.V., Belov K.V., Dyshin A.A., Gurina D.L., Khodov I.A., Kiselev M.G.** Molecular dynamics and nuclear magnetic resonance studies of supercritical CO_2 sorption in poly(methyl methacrylate). — *Polymers (Basel)*. — 2022; 14 (23): 5332. PMID: 36501726
16. **Versteeg F.G., Versteeg F.A., Picchioni F.** Monomer extraction from polymers using supercritical CO_2. — *Journal of CO_2 Utilization*. — 2024; 89: 102963. DOI: 10.1016/j.jcou.2024.102963
17. **Warambourg V., Mouahid A., Crampon C., Galinier A., Claeys-Bruno M., Badens E.** Supercritical CO_2 sterilization under low temperature and pressure conditions. — *The Journal of Supercritical Fluids*. — 2023; 203: 106084. DOI: 10.1016/j.supflu.2023.106084
18. **Li R., Zhang Z., Fang T.** Experimental research on swelling and glass transition behavior of poly (methyl methacrylate) in supercritical carbon dioxide. — *The Journal of Supercritical Fluids*. — 2016; 110: 110—116. DOI: 10.1016/j.supflu.2015.12.017
19. **Sarver J.A., van Horn G.A., Kiran E.** Glass transition behavior of poly(methyl methacrylate) in compressed carbon dioxide revisited — New perspectives. — *Thermochimica Acta*. — 2022; 713: 179250. DOI: 10.1016/j.tca.2022.179250
20. **Bartoletti A., Soares I., Ramos A.M., Shashoua Y., Quye A., Casimiro T., Ferreira J.L.** Assessing the impact and suitability of dense carbon dioxide as a green solvent for the treatment of PMMA of historical value. — *Polymers (Basel)*. — 2023; 15 (3): 566. PMID: 36771867
21. **Харах Я.Н., Дубова Л.В., Манин О.И., Стаханова С.В., Михайлова Н.В., Салимон А.И., Зорин И.А., Садыкова Ю.А., Статник Е.С., Корсунский А.М., Чуев В.П., Кравчук Е.В., Арутюнов С.Д.** Динамика высвобождения остаточного мономера в полиметилметакрилатах горячего и холодного отверждения стоматологического назначения: пилотное исследование. — *Клиническая стоматология*. — 2025; 4: 88—95. eLibrary ID: 86437229
[**Kharakh Ya.N., Dubova L.V., Manin O.I., Stakhanova S.V., Mikhailova N.V., Salimon A.I., Zorin I.A., Sadykova Iu.A., Statnik E.S., Korsunsky A.M., Chuev V.P., Kravchuk E.V., Arutyunov S.D.** Residual monomer release dynamics in heat- and cold-cured dental polymethyl methacrylates: a pilot study. — *Clinical Dentistry (Russia)*. — 2025; 4: 88—95 (In Russian)]. DOI: 10.37988/1811-153X_2025_4_88
22. **Reglero Ruiz J.A., Viot P., Dumon M.** Microcellular foaming of polymethylmethacrylate in a batch supercritical CO_2 process: effect of microstructure on compression behavior. — *Journal of Applied Polymer Science*. — 2010; 118 (1): 320—331. DOI: 10.1002/app.32351.
23. **Rosentritt M., Schneider-Feyrer S., Kurzendorfer L.** Comparison of surface roughness parameters R (a)/S (a) and R (z)/S (z) with different measuring devices. — *J Mech Behav Biomed Mater*. — 2024; 150: 106349. PMID: 38169209
24. **Михайлова Н.В., Стаханова С.В., Ермоленко Ю.В., Кобец У.Л., Винокуров Е.Г., Семенова И.Н., Харах Я.Н.** Определение метилметакрилата в водных вытяжках полиметилметакрилата методом мицеллярной электрокинетической хроматографии. — *Заводская лаборатория. Диагностика материалов*. — 2025; 4: 22—27. eLibrary ID: 80662027
[**Mikhailova N.V., Stakhanova S.V., Ermolenko Y.V., Kobets U.L., Vinokurov E.G., Semenova I.N., Kharakh Y.N.** Determination of residual methyl methacrylate in aqueous extracts of polymethyl methacrylate by micellar electrokinetic chromatography. — *Industrial laboratory. Diagnostics of material*. — 2025; 4: 22—27 (In Russian)]. DOI: 10.26896/1028-6861-2025-91-4-22-27
25. **Arutyunov S., Kirakosyan L., Dubova L., Kharakh Y., Malginov N., Akhmedov G., Tsarev V.** Microbial adhesion to dental polymers for conventional, computer-aided subtractive and additive manufacturing: A comparative in vitro study. — *J Funct Biomater*. — 2022; 13 (2): 42. PMID: 35466224

ВЛАДМИВА

Кавитилин

с фтором

ополаскиватель для полости рта

Активные компоненты:
ксилит, гидрогенизированное касторовое масло, хлорид алюминия, фторид натрия (220 ppm F-)

Преимущества

- Способствует реминерализации зубной эмали
- Снижает чувствительность зубов и отложение зубного камня
- **Рекомендован при ношении брекет-систем**
- Предупреждает развитие кариеса и воспалительных процессов
- Обеспечивает противоналетный и дезодорирующий эффект

Кавитилин OPTO

жидкость для ирригатора /
ополаскиватель для полости рта

Активные компоненты:
ксилит, алюмокалиевые квасцы, цитрат калия, экстракт мяты перечной, фторид натрия (450 ppm F), аллантоин, цетилпиридиния хлорид, гидрогенизированное касторовое масло, тимол, эфирное масло лимона

Преимущества

- Эффективно очищает зубную эмаль под элементами ортодонтических конструкций
- Препятствует развитию кариеса, укрепляет зубную эмаль
- Уменьшает образование зубного налета
- Обеспечивает бережный уход за полостью рта
- Снижает чувствительность зубов и отложение зубного камня
- **Рекомендован при ношении брекет-систем**

на правах рекламы

DOI: 10.37988/1811-153X_2026_3_136

Рассмотрение возможности применения ферментного препарата «Лонгидаза» в комплексном лечении артроза височно-нижнечелюстного сустава (обзор литературы)

А.Ю. Дутов [1],
старший лаборант кафедры челюстно-лицевой хирургии
С.Ю. Иванов [1, 2],
член-корр. РАН, д.м.н., профессор, зав. кафедрой челюстно-лицевой хирургии; зав. кафедрой челюстно-лицевой хирургии и хирургической стоматологии
В.В. Бекреев [2],
д.м.н., профессор кафедры челюстно-лицевой хирургии и хирургической стоматологии
А.М. Гусаров [1],
к.м.н., доцент кафедры челюстно-лицевой хирургии

[1] Первый МГМУ им. И.М. Сеченова, 119048, Москва, Россия
[2] РУДН, 117198, Москва, Россия

Аннотация. В статье представлен обобщенный обзор результатов исследований, посвященных анализу эффективности ферментного препарата «Лонгидаза» для профилактики и лечения фиброзно-спаечных процессов различных локализаций. Проблема патологического фиброгенеза, ведущего к хронической боли, дисфункции и снижению качества жизни, остается актуальной. Стандартные консервативные методы терапии часто оказывают лишь симптом-модифицирующий эффект, что обосновывает поиск новых патогенетических подходов. В статье приведены сведения о фармакологических свойствах «Лонгидазы», а также обобщены данные о ее клиническом применении при патологиях, сопровождающихся фиброзом (в дерматологии, гинекологии, пульмонологии, ревматологии). **Заключение.** Анализ литературы демонстрирует клинически значимый положительный эффект Лонгидазы при фиброзных процессах различной локализации. Учитывая общность патогенетических механизмов фиброзирования при изученных состояниях и при артрозе височно-нижнечелюстного сустава, можно констатировать наличие теоретических предпосылок для применения препарата в челюстно-лицевой хирургии. Однако ввиду отсутствия прямых клинических исследований на целевой группе пациентов окончательные выводы о его эффективности и безопасности могут быть сделаны только после проведения профильных контролируемых исследований

Ключевые слова: Лонгидаза, гиалуронидаза, артроз ВНЧС, фиброз, спаечный процесс

ДЛЯ ЦИТИРОВАНИЯ:

Дутов А.Ю., Иванов С.Ю., Бекреев В.В., Гусаров А.М. Рассмотрение возможности применения ферментного препарата «Лонгидаза» в комплексном лечении артроза височно-нижнечелюстного сустава (обзор литературы). — *Клиническая стоматология*. — 2026; 29 (3): 136—144. DOI: 10.37988/1811-153X_2026_3_136

Consideration of the possibility of using the enzyme preparation Longidaza in the complex treatment of arthrosis of the temporomandibular joint (literature review)

A.Y. Dutov [1],
senior laboratory technician at the Maxillofacial surgery Department
S.Yu. Ivanov [1, 2],
Russian Academy of Science corresponding member, Doctor of Science in Medicine, full professor of the Maxillofacial surgery Department; full professor of the Maxillofacial surgery and surgical dentistry Department
V.V. Bekreev [2],
Doctor of Science in Medicine, professor of the Maxillofacial surgery and surgical dentistry Department
A.M. Gusarov [1],
PhD in Medical Sciences, associate professor of the Maxillofacial surgery Department

[1] Sechenov University, 119048, Moscow, Russia
[2] RUDN University, 117198, Moscow, Russia

Annotation. This article presents a comprehensive review of research findings analyzing the efficacy of the enzyme preparation Longidaza for the prevention and treatment of fibrous adhesions in various locations. The problem of pathological fibrogenesis, leading to chronic pain, dysfunction, and decreased quality of life, remains pressing. Standard conservative treatments often have only a symptom-modifying effect, necessitating the search for new pathogenetic approaches. This article presents information on the pharmacological properties of Longidaza and summarizes data on its clinical use in conditions associated with fibrosis (in dermatology, gynecology, pulmonology, and rheumatology). **Conclusion.** Due to the limited use of Longidaza in maxillofacial surgery and dentistry, based on a review of its proven effects in the treatment of fibrotic processes in various locations, it is recommended to consider its inclusion in comprehensive treatment regimens for TMJ arthrosis and the prevention of postoperative complications. To optimize and reduce rehabilitation time, it is advisable to develop protocols for the local application of Longidaza (ultraphoresis, injections) in appropriate patients based on an assessment of their clinical status.

Key words: Longidaza, hyaluronidase, TMJ arthrosis, fibrosis, adhesions

FOR CITATION:
Dutov A.Y., Ivanov S.Yu., Bekreev V.V., Gusarov A.M. Consideration of the possibility of using the enzyme preparation Longidaza in the complex treatment of arthrosis of the temporomandibular joint (literature review). *Clinical Dentistry (Russia)*. 2026; 29 (3): 136—144 (In Russian).
DOI: 10.37988/1811-153X_2026_3_136

ВВЕДЕНИЕ

По данным ВОЗ, более 40% населения страдают мышечно-суставной дисфункцией височно-нижнечелюстного сустава (ВНЧС). Ряд исследователей утверждает, что различные признаки дисфункции имеются у 25—50% населения [1, 2], другие авторы диагностируют их у 40—70% [3—9]. Вместе с тем дисфункция не является основной жалобой при обращении пациентов к врачу-стоматологу [10, 11]. Из данных литературы следует, что внутренние расстройства ВНЧС при массовом обследовании населения выявляются случайно в 28% случаев [12]. В частности, к первым признакам внутрисуставных нарушений относятся «шумовые» явления в суставе при движениях нижней челюсти. По данным различных исследователей, суставной шум и щелчки определяются у 14—48% взрослого населения России [13—15].

Данная патология характеризуется прогрессирующей дегенерацией суставного хряща, субхондральным склерозом и формированием краевых экзостозов, что служит основным источником стойкого болевого синдрома и дисфункции [16]. Ведущими клиническими проявлениями являются хроническая боль, крепитация, ограничение открывания рта и жевательной эффективности, что закономерно приводит к значительному снижению качества жизни пациентов [17, 18]. Ключевым патогенетическим звеном, усугубляющим функциональные нарушения, является разрастание соединительной ткани в капсуле сустава и в периартикулярных структурах [19, 20]. Согласно данным современных обзоров, стандартные схемы консервативной терапии (НПВП, физиотерапия, окклюзионные шины) часто оказывают лишь симптом-модифицирующий эффект, слабо влияя на течение фибротического процесса [21—23]. В этой связи поиск и внедрение препаратов, обладающих целенаправленным антифибротическим и хондропротективным действием, является приоритетной задачей.

Ферментный препарат «Лонгидаза» на основе гиалуронидазы, обладает доказанной протеолитической, фибринолитической и противоотечной активностью и широко используется во множестве сфер: в гинекологии, урологии, фтизиатрии, косметологии, а также в ревматологии и хирургии. На данный момент представлена скудная информации о применении данного препарата в челюстно-лицевой хирургии и стоматологии, однако фармакологические свойства препарата делают его перспективным для изучения его влияния на спаечный процесс при артрозе ВНЧС.

Описание лекарственного препарата «Лонгидаза»

«Лонгидаза 3000 МЕ», лиофилизат для раствора для инъекций. Действующее вещество: бовгиалуронидаза азоксимер — конъюгат фермента гиалуронидазы.

Показания к применению у взрослых:

- в комплексной терапии — лечение и профилактика заболеваний, сопровождающихся гиперплазией соединительной ткани;
- в гинекологии — спаечный процесс в малом тазу, трубно-перитонеальное бесплодие, внутриматочные синехии, хронический эндометрит;
- в урологии — хронический простатит, интерстициальный цистит;
- в хирургии — профилактика и лечение спаек после операций на органах брюшной полости, длительно незаживающие раны;
- в дерматовенерологии и косметологии — келоидные и гипертрофические рубцы, ограниченная склеродермия, постакне;
- в пульмонологии и фтизиатрии — пневмосклероз, фиброзирующий альвеолит, туберкулез (кавернозно-фиброзный, инфильтративный);
- в ревматологии — контрактуры суставов (включая контрактуру Дюпюитрена), артрозы, анкилозирующий спондилоартрит;
- увеличение биодоступности антибактериальных препаратов и усиления действия местных анестетиков.

Применяется в виде подкожных или внутримышечных инъекций (по 3000 МЕ раз в 5 дней курсом до 10 раз) или наружно, методом ультрафонофореза (ежедневно, 5 дней в неделю, курс — 15 процедур).

Противопоказания: острые инфекции без одновременной антибактериальной терапии, легочное кровотечение, кровохарканье, свежее кровоизлияние в стекловидное тело, злокачественные новообразования, острая почечная недостаточность, беременность и период грудного вскармливания. При физиотерапевтическом введении: фотодерматит, прием стероидных гормонов, воспаление в области суставов.

Гидролизует гликозаминогликаны (гиалуроновую кислоту, хондроитинсульфаты) соединительной ткани. Это приводит к снижению вязкости основного вещества, к увеличению тканевой проницаемости, улучшению трофики. Проявляет выраженное противофиброзное действие: уменьшает площадь соединительной ткани, подавляет воспаление и уровни профибротических факторов (TGF-β1, коллаген). Эффект наиболее выражен на начальных стадиях патологии.

При парентеральном введении быстро всасывается (C_{max} через 20—25 мин). Хорошо распределяется, проникая во все органы и ткани, включая преодоление гематоэнцефалического барьера. Период полураспределения ~0,5 часа, период полувыведения при внутримышечном введении — 36 часов. Биодоступность высокая (≥90%). Выводится преимущественно почками (45—50% за первые сутки), полностью — за 4—5 суток.

МАТЕРИАЛЫ И МЕТОДЫ

Проведен анализ литературы по базам данных РИНЦ, Medline (PubMed) и в поисковой системе Google Scholar за последние 20 лет, с 2005 по 2025 г. Использовали ключевые слова: «височно-нижнечелюстной сустав», «артроз ВНЧС», «фиброз», «спаечный процесс», «лечение рубцов», «Лонгидаза», «гиалуронидаза». Применяли булевы операторы и/или (and/or). Дополнительно проводили перекрестный анализ ссылок. Анализировали источники на русском и английском языках.

Рассматривали клинические рандомизированные контролируемые испытания, проспективные и ретроспективные когортные исследования, метаанализы и серии наблюдений. В работу включали публикации, посвященные вопросам применения препарата «Лонгидаза» при спаечном процессе, клиническому применению данного препарата, оценке полученных результатов и осложнений. Статьи, не удовлетворяющие указанным требованиям, исключали. После исключения дублирующих работ и статей, не удовлетворяющих критериям поиска, было отобрано 28 источников, наиболее полно, по мнению авторов, отражающих современное состояние вопроса.

РЕЗУЛЬТАТЫ

Применение Лонгидазы в коррекции патологических рубцов кожи

По результатам исследования И.Г. Курганской и соавт., ультрафонофорез Лонгидазы является эффективным методом коррекции патологических рубцов кожи по клиническим, функциональным и лабораторным показателям [24]. Он обладает выраженным фибродеструктивным эффектом — под действием ультрафонофореза Лонгидазы зарегистрировано повышение содержания оксипролина в сыворотке крови, что свидетельствует о повышении деструкции коллагена, составляющего основу рубца, более выраженное у пациентов с гипертрофическими рубцами [25]. Ультрафонофорез Лонгидазы значимо улучшает психофизический статус пациентов с патологическими рубцами и может быть эффективно использован в схемах их комплексной коррекции [26].

В исследовании Г.П. Козинца и соавт. (2007) была доказана эффективность препарата «Лонгидаза» при лечении ожоговой болезни. Исследуемый препарат «Лонгидаза» может быть использован для профилактики и лечения гиперплазии соединительной ткани после ожогов. Доказано, что применение препарата «Лонгизада» способствует снижению проявлений эндотоксикоза, а также коррекции иммунодисфункций у больных в стадии ранней ожоговой реконвалесценции. Применение препарата «Лонгизада» способствует коррекции иммунодисфункций и снижению риска развития аутоиммунных процессов у больных в стадии формирования и созревания рубцов [27].

Также Лонгидаза обладает рядом фармакологических свойств, таких как хелатирующая, антиоксидантная, противовоспалительная, и имеет иммуномодулирующую активность. Политропные свойства препарата «Лонгидаза» реализуются в выраженном противофиброзном действии, экспериментально доказанном результатами биохимических, гистологических и электронно-микроскопических исследований на модели пневмофиброза. Препарат «Лонгидаза» регулирует (повышает или снижает в зависимости от исходного уровня) синтез медиаторов воспаления (ИЛ-1, ФНОα), способен ослаблять течение острой фазы воспаления, повышать гуморальный иммунный ответ и резистентность организма к инфекции [28].

Если рассматривать научные работы, связанные с применением препарата «Лонгидаза» в челюстно-лицевой области, можно отметить применение магнитофотофореза Лонгидазы после реконструктивно-восстановительной блефаропластики, которая способствует физиологическому течению процессов заживления у 93,8% пациентов с формированием гладкого тонкого рубца, не отличающегося по цвету и текстуре от окружающей кожи [29].

На основании приведенных исследований можно сделать вывод, что препарат «Лонгидаза» является эффективным средством для коррекции и профилактики патологических рубцов кожи благодаря своему комплексному противофиброзному, противовоспалительному и иммуномодулирующему действию. Его применение, особенно методом физиотерапевтического фонофореза, способствует разрушению избыточного коллагена, улучшает качество заживления и формирование малозаметных рубцов, что подтверждается данными из различных областей медицины.

Применение при лечении больных с туберкулезом легких

А.В. Голомедова и соавт. (2007) в своем исследовании делают вывод о том, что применение в комплексной химиотерапии Лонгидазы безопасно и положительно влияет на результаты лечения впервые выявленных больных инфильтративным туберкулезом легких. По результатам исследования отмечалось, что уменьшение объема инфильтрата в легких наблюдалось в 6 раз чаще, а полости распада определялись в 5,5 раза реже, чем у пациентов, не получавших Лонгидазу в комплексной терапии. В группе больных, получавших Лонгидазу, прогрессирования туберкулезного процесса не наблюдалось. На протяжении всего периода наблюдения не отмечалось существенных сдвигов гематологических и биохимических показателей крови. Во всех группах пациентов не выявлено повышения уровня аутоантител к коллагену и эластину, что косвенно свидетельствует об отсутствии активации аутоиммунного компонента в процессе терапии. В контрольной группе обнаружено снижение спонтанной и индуцированной хемилюминесценции на 10 и на 31% соответственно. Число пациентов с повышенным уровнем циркулирующих иммунных комплексов (ПЭГ 4%) в опытной группе уменьшилось к 56-му дню лечения в 1,7 раза, что косвенно свидетельствует о противовоспалительном действии «Лонгидазы» [30].

Включение в биохимические исследования плазмы крови показателей интенсивности синтеза и распада коллагеновых белков позволило установить, что 67%

больных опытной группы отвечают на терапию Лонгидазой повышением уровня пептидно-связанного оксипролина и 52% пациентов отвечает снижением уровня белковосвязанного оксипролина, что свидетельствует о торможении фиброзообразования [31—33].

На основании приведенных данных можно сделать вывод, что включение препарата «Лонгидаза» в комплексную химиотерапию инфильтративного туберкулеза легких значительно повышает ее эффективность за счет своих фибринолитических и противовоспалительных свойств.

Применение в гинекологии

На сегодняшний день препарат «Лонгидаза» активно применяется в гинекологии. Существует большое количество исследований, доказывающих эффективность применения Лонгидазы в комплексной терапии больных со спаечным процессом в малом тазу на фоне воспалительных заболеваний придатков матки, эндометриоза, с оперативными вмешательствами на органах брюшной полости в анамнезе, которые продемонстрировали отсутствие местных и общих побочных, а также аллергических реакций при ее использовании [34, 35]. Применение препарата «Лонгидаза» у больных со спаечным процессом в малом тазу выявило положительное влияние на такие показатели, как гематологические — противовоспалительный эффект препарата; иммунологические — иммуномодулирующее и антиоксидантное действие лекарственного средства; макроскопические (лапароскопические — противофиброзный эффект препарата) [36, 37].

Было проведено исследование эффективности применения лекарственного препарата «Лонгидаза». В исследование были включены 60 больных со спаечным процессом в малом тазу, которых разделяли на 2 группы по 30 женщин, сопоставимых по основным прогностическим признакам: основную и контрольную. Пациентки основной группы получали Лонгидазу (3000 МЕ внутримышечно в 2 мл 0,5%-ного раствора новокаина) 1 раз в 5 дней курсом 10 инъекций. В контрольной группе больные получали Лидазу (64 ЕД внутримышечно в 2 мл 0,5%-ного раствора новокаина) ежедневно курсом 10 инъекций. Лонгидазу и Лидазу назначали на фоне базисной терапии (в том числе на фоне приема антибактериальных препаратов широкого спектра действия). Пациенты не получали других ферментных и иммуномодулирующих препаратов. После прохождения лечения Лонгидазой у 16 пациенток была выявлена проходимость одной или двух маточных труб (88,8%), тогда как этот показатель в другой группе составил лишь 12 (66,6%). Окклюзия обеих маточных труб после лечения отмечалась только у 2 (11,1%) пациенток в группе с Лонгидазой. В группе пациентов с использованием Лидазы этот показатель вырос до 6 (33,3%). Полученные результаты свидетельствуют о большей клинической эффективности Лонгидазы по сравнению с Лидазой у обследованных больных.

Данное заключение подтверждается также анализом пациенток с трубно-перитонеальным бесплодием. Так, до начала лечения 12 из 18 пациенток имели диагноз «трубно-перитонеальное бесплодие». В результате лечения препаратом «Лонгидаза» за период наблюдения отмечено наступление 8 беременностей, что составило 66,6%. В группе пациенток с трубно-перитонеальным бесплодием, получавших Лидазу (n=10), отмечены 2 беременности, что составило 20%.

Всем пациенткам до начала лечения проводили клинический и биохимический анализ крови, а также иммунологическое исследование, кроме того, по показаниям — диагностическую лапароскопию. По окончании терапии осуществляли контрольные клинические, иммунологические и физикальные исследования, через 10—12 недель — контрольное лапароскопическое вмешательство [38].

Проведенные исследования демонстрируют, что препарат «Лонгидаза» обладает комплексным терапевтическим действием, которое объединяет противофиброзный, противовоспалительный и иммуномодулирующий эффекты. Эти свойства напрямую способствуют восстановлению анатомии и функции маточных труб, что подтверждается высокой частотой восстановления их проходимости и наступления беременностей. При этом терапия характеризуется благоприятным профилем безопасности и хорошей переносимостью.

Применение в лечении дегенеративно-дистрофическими заболеваниями коленных суставов

С.В. Ходарев провел ряд исследований, описывающие применение препарата «Лонгидаза» в лечении дегенеративно-дистрофическими заболеваниями коленных суставов. В результате проведенных исследований было установлено, что включение ультрафонофореза Лонгидазы в программу реабилитационных мероприятий у пациентов с остеоартрозом коленных суставов способствует быстрому и эффективному купированию болевого синдрома, снятию отека, значительному улучшению двигательной и повседневной активности, качества жизни [39, 40].

Главным критерием оценки эффективности лечения был суммарный алгофункциональный индекс Лекена, который позволяет оценить тяжесть течения гонартроза и коксартроза и может быть использован для оценки степени эффективности терапии остеоартрозов. Результаты сравнения этого показателя до и после проведенного физиолечения показали, что в основной группе, получавших препарат «Лонгидаза», суммарный алгофункциональный индекс Лекена снизился на 59,2%, тогда как в контрольной группе, получавших только ультразвуковое воздействие, уменьшение суммарного алгофункционального индекса Лекена произошло на 29,2%.

В основной группе исследования при оценке амплитуды движений в коленных суставах констатировано увеличение объема движений в 94,7%. При этом у 36,8% пациентов данной группы отмечено исчезновение зон болезненности, а в 57,9% случаев пальпация триггерных зон показала их заметное уменьшение. У двух пациентов (5,3%) не отмечено клинических изменений. В контрольной группе увеличение амплитуды движений отмечено в 71,8% случаев, а полное исчезновение зон

болезненности — у 18,7% больных. В 53,1% наблюдений отмечено уменьшение триггерных зон. Вместе с тем в данной группе относительно высока доля пациентов с отсутствием клинических изменений после проведенного курса лечения: объем движений в суставах и зоны болезненности остались прежними у 28,2% больных.

Из этого следует, что клиническая эффективность проведенного лечения больных, получавших препарат «Лонгидаза 3000 МЕ» в сочетании с ультразвуком, выше, чем клинический результат лечения больных, получавших только ультразвуковое воздействие.

Общую оценку эффективности лечения определяли следующим образом: значительное улучшение — полный регресс клинической симптоматики, полное восстановление объема движений в коленных суставах, купирование воспалительного процесса при сопутствующем синовите; улучшение — уменьшение клинических проявлений остеоартроза, увеличение объема движений в коленных суставах, снижение выраженности воспалительного процесса; без эффекта — отсутствие заметного купирования клинических проявлений заболевания; ухудшение — отрицательная динамика или дальнейшее прогрессирование процесса. Оценки, данные больным и врачом, практически не различались. В основной группе заметное улучшение достигнуто у 36,8% больных, улучшение — у 57,9% больных, отсутствие эффекта констатировано в 2 случаях (5,3%). В контрольной группе значительное улучшение отмечено только у 18,7% больных, улучшение — у 53,1% больных, а отсутствие эффекта — у 28,2% пациентов.

Таким образом, клинический эффект Лонгидазы при остеоартрозе реализуется за счет комплекса ее фармакологических свойств: противофиброзное действие способствует восстановлению подвижности, а противовоспалительный эффект обеспечивает купирование болевого синдрома и регресс отека.

Применение в урологии

Также препарат «Лонгидаза» широко применяется в урологии. Ферментная терапия с использованием бовгиалуронидазы азоксимера (Лонгидаза) ослабляет воспаление, повышает гуморальный иммунный ответ и резистентность к инфекциям, увеличивает проницаемость тканей, улучшает трофику, уменьшает отек, рассасывает гематомы и повышает эластичность рубцово-измененных тканей, а также увеличивает биодоступность антибактериальных препаратов. Использование Лонгидазы на фоне стандартной терапии способствует исчезновению или уменьшению симптомов хронического простатита, регрессу воспалительно-пролиферативных изменений и снижению частоты рецидивов. С учетом патогенеза целесообразно применять ее не только для лечения, но и для профилактики фиброзных изменений [41]. Таким образом, Лонгидаза является эффективным и безопасным средством комплексной терапии бактериального и абактериального хронического простатита, а также она может применяться для профилактики склеротических изменений [42, 43].

Имеется ряд исследований о влиянии препарата «Лонгидаза» на биопленки бактериальных микроорганизмов. Трансмиссионная электронная микроскопия эякулята показала, что при комбинированной терапии с Лонгидазой изменяется матрикс бактериальных биопленок и бактерии переходят в планктонную форму [44]. Исследования подтвердили, что Лонгидаза разрушает мономикробные и смешанные биопленки грамположительных и грамотрицательных бактерий, вызывающих катетер-ассоциированные и урогенитальные инфекции. Сканирующая электронная микроскопия выявила уменьшение биомассы биопленок и образование пористых структур после обработки ферментом. Сочетанное применение фермента с антимикробными препаратами усиливает их действие в отношении бактерий внутри биопленок, поэтому Лонгидаза эффективна как при наружных, так и при внутренних инфекциях [45].

Таким образом, включение Лонгидазы в комплексное лечение хронического простатита достоверно улучшает клинические и лабораторные показатели, уменьшает выраженность воспаления и фиброзных изменений, повышает эффективность антибактериальной терапии и снижает частоту рецидивов.

Применение при лечении хронического генерализованного пародонтита

По результатам исследования Н.А. Юдиной (2012) был сделан вывод, что применение Лонгидазы эффективно в комплексной фармакотерапии хронического генерализованного пародонтита (ХГП). При использовании Лонгидазы наблюдалась снижение ИЛ-2. Вероятным следствием этого стало торможение синтеза специфических антител, активирующих систему комплемента по классическому пути, уменьшение концентрации в плазме крови C3a и C5a компонентов комплемента и, следовательно, торможение миграции нейтрофилов и макрофагов. Полученные данные исследования свидетельствуют о более выраженных изменениях цитокинового статуса и показателей системы комплемента на местном уровне при применении препарата «Лонгидаза» в комплексной терапии. В ротовой полости при ХГП в период обострения развивается картина иммунного воспаления, характеризуемая дисбалансом противовоспалительных механизмов (повышение ИЛ-4 и снижение ИЛ-10). Наблюдается значительное повышение C3a и C5a компонентов комплемента, которые являются не только хемоаттрактантами для нейтрофилов, моноцитов/макрофагов, но и имеют анафилотоксическую активность, вызывая дегрануляцию тучных клеток и выделение медиаторов воспаления. В свою очередь, привлеченные в очаг воспаления клетки иммунной системы не только поглощают опсонизированные системой комплемента микроорганизмы, но и активируются в присутствии ее отдельных компонентов, выделяя в интерстициальное пространство активные радикалы кислорода, инициирующие процессы перекисного окисления липидов, запуск каскада арахидоновой кислоты, проявляющийся картиной воспаления. Клинически это проявлялось уменьшением симптоматики у больных ХГП на фоне применения Лонгидазы по сравнению с традиционным лечением [46].

На основании представленного исследования применение препарата «Лонгидаза» в комплексной терапии

ХГП демонстрирует выраженный иммуномодулирующий эффект. Включение инъекций Лонгидазы в стандартную схему лечения приводит к более эффективной коррекции дисбаланса провоспалительных (ФНОα, ИЛ-6, ИЛ-8) и противовоспалительных цитокинов, а также к нормализации показателей системы комплемента, особенно на локальном уровне в десневом кармане. Полученные данные свидетельствуют о целесообразности использования данного препарата для подавления иммунного воспаления при ХГП.

ОБСУЖДЕНИЕ

Представленные данные свидетельствуют о том, что Лонгидаза обладает комплексным действием, эффективным при заболеваниях, сопровождающихся патологическим фиброзогенезом. Наибольший интерес для цели нашего обзора представляют исследования в ревматологии [39, 40], где убедительно показана эффективность препарата при остеоартрозе коленных суставов — патологии, имеющей сходные с артрозом ВНЧС патогенетические звенья: хроническое воспаление, дегенерация хряща и фиброз капсулы сустава, ведущие к контрактуре.

Так как артроз ВНЧС и гонартроз являются разновидностями остеоартроза со схожими механизмами развития фиброза периартикулярных тканей, а Лонгидаза доказанно уменьшает фиброз и улучшает функцию при гонартрозе, можно выдвинуть клиническую гипотезу о потенциальной эффективности Лонгидазы для улучшения функции и уменьшения болевого синдрома при артрозе ВНЧС.

Данные дерматологии и хирургии о рассасывании рубцов и спаек [24, 27, 47, 48] дополняют эту гипотезу, указывая на способность препарата воздействовать на уже сформированную фиброзную ткань, что может быть актуально для устранения внутрисуставных спаек ВНЧС. Опыт применения в пародонтологии [46] косвенно подтверждает безопасность использования препарата в тканях челюстно-лицевой области.

Несмотря на убедительность теоретических предпосылок, необходимо признать отсутствие прямых клинических исследований применения Лонгидазы при артрозе ВНЧС. Экстраполяция данных с других анатомических зон требует осторожности ввиду различий в биомеханике, анатомии и тканевом ответе. В проанализированных источниках недостаточно освещены вопросы возможных нежелательных явлений при инъекциях в околоушную область и оптимальные дозировки для данной локализации. Имеются работы, результаты которых свидетельствуют о том, что методика фонофореза легко адаптируется для области лица [49], а следовательно, данный метод лечения наиболее безопасен для пациентов.

Применение Лонгидазы при артрозе ВНЧС может быть направлено на:

- уменьшение воспаления и отека в периартикулярных тканях;
- улучшение микроциркуляции и проницаемости суставных структур;
- профилактику и устранение фиброзных изменений в капсуле сустава и внутрисуставных спаек.

Повышение эффективности существующих методов терапии (например, гидравлической репозиции суставного диска ВНЧС) за счет разрушения отдельных фиброзных спаек, ограничивающих движения суставного диска, частичного расправления деформированного диска и расширения суставной щели [50].

ЗАКЛЮЧЕНИЕ

Анализ литературы за 2005—2025 гг. показывает, что ферментный препарат «Лонгидаза» обладает доказанной клинической эффективностью и благоприятным профилем безопасности в лечении фиброзно-спаечных процессов в дерматологии, гинекологии и ревматологии (в частности, при остеоартрозе коленных суставов).

Учитывая общность патогенетических механизмов фиброзирования при дегенеративно-дистрофических заболеваниях суставов, можно констатировать наличие теоретических предпосылок и обоснованной клинической гипотезы для изучения эффективности Лонгидазы при артрозе ВНЧС [51]. Однако ввиду отсутствия прямых клинических данных и специфичности анатомической области внедрение препарата в рутинную практику может быть рекомендовано только после проведения профильных контролируемых исследований. Целесообразна разработка протоколов локального применения (инъекции, ультрафонофорез) и их последующая клиническая апробация для оценки эффективности, безопасности и оптимизации сроков реабилитации пациентов с данной патологией.

Поступила/Received: 24.06.2025
Принята в печать/Accepted: 03.08.2026

ЛИТЕРАТУРА:

1. Лепилин А.В., Коннов В.В., Багарян Е.А., Арушанян А.Р. Клинические проявления патологии височно-нижнечелюстных суставов и жевательных мышц у пациентов с нарушениями окклюзии зубов и зубных рядов. — *Саратовский научно-медицинский журнал*. — 2010; 2: 405—410. eLibrary ID: 15279677
2. Бугровецкая О.Г., Максимова Е.А., Стецюра О.А., Ким К.С. Дифференциальная диагностика различных типов дисфункции височно-нижнечелюстного сустава (клинико-электромиографическое исследование). — *Мануальная терапия*. — 2015; 4 (60): 10—19. https://kstom.ru/jmt601

REFERENCES:

1. Lepilin A.V., Konnov V.V., Bagaryan E.A., Arushanyan A.R. Clinical Manifestations of pathology of temporomandibular joints and masticatory muscles in patients with teeth occlusion and teeth row disturbances. *Saratov Journal of Medical Scientific Research*. 2010; 2: 405–410 (In Russian). eLibrary ID: 15279677
2. Bugrovetskaya O.G., Maksimova E.A., Stetsyura O.A., Kim K.S. Differential diagnostics of various type of TMJ-dysfunction (a clinical and electromyographic study). *Journal of Manual Therapy*. 2015; 4 (60): 10–19. https://kstom.ru/jmt601

3. Гажва С.И., Зызов Д.М., Шестопалов С.И., Касумов Н.С. Распространенность патологии височно-нижнечелюстного сустава у пациентов с частичной потерей зубов. — *Современные проблемы науки и образования*. — 2015; 6: 193. eLibrary ID: 25389774
4. Иорданишвили А.К., Овчинников К.А., Солдатова Л.Н., Сериков А.А., Самсонов В.В. Оптимизация диагностики и оценки эффективности лечения заболеваний височно-нижнечелюстного сустава и жевательных мышц в стоматологической практике. — *Вестник Северо-Западного государственного медицинского университета им. И.И. Мечникова*. — 2015; 4: 31—37. eLibrary ID: 25377712
5. Magalhães B.G., et al. Risk factors for temporomandibular disorder: binary logistic regression analysis. — *Med Oral Patol Oral Cir Bucal*. — 2014; 19 (3): e232—6. PMID: 24316706
6. Мокшанцев Д.А., Мамчиц Е.В. Современные методы диагностики дисфункции ВНЧС. — *Медицинская наука и образование Урала*. — 2015; 3 (83): 183—186. eLibrary ID: 24319868
7. Найданова И.С., Писаревский Ю.Л., Шаповалов А.Г., Писаревский И.Ю. Возможности современных технологий в диагностике функциональных нарушений височно-нижнечелюстного сустава (обзор литературы). — *Проблемы стоматологии*. — 2018; 4: 6—13. eLibrary ID: 36777700
8. Вязьмин А.Я., Подкорытов Ю.М., Клюшников О.В. Оценка нарушений височно-нижнечелюстного сустава при функциональных изменениях зубочелюстной системы. — *Наука и мир*. — 2015; 2—1 (18): 98—99. eLibrary ID: 22967503
9. Гажва С.И., Зызов Д.М., Болотнова Т.В., Сенина-Волжская И.В., Демин Я.Д., Аствацатрян Л.Э., Котунова Н.А., Тимофеева Е.И. Сравнение дополнительных методов диагностики дисфункции височно-нижнечелюстного сустава. — *Международный научно-исследовательский журнал*. — 2017; 1—1 (55): 98—101. eLibrary ID: 28094889
10. Арушанян А.Р., Попко Е.С., Коннов С.В. Оценка распространенности симптомов мышечно-суставной дисфункции у лиц, обращающих в стоматологическую поликлинику. — *Бюллетень медицинских интернет-конференций*. — 2015; 12: 1755—1756. eLibrary ID: 25410677
11. Казарян Г.Г., Бекреев В.В., Быкова М.В., Джуманиязова Э.Д. Инструментальные методы диагностики патологий височно-нижнечелюстного сустава. — *Стоматология для всех*. — 2024; 1 (106): 52—60. eLibrary ID: 67347224
12. Loster J.E., Osiewicz M.A., Groch M., Ryniewicz W., Wieczorek A. The prevalence of TMD in Polish young adults. — *J Prosthodont*. — 2017; 26 (4): 284—288. PMID: 26646470
13. Жулев Е.Н., Ершов П.Э., Ершова О.А. Топографическая анатомия головок нижней челюсти у пациентов с мышечно-суставной дисфункцией височно-нижнечелюстного сустава и аномалиями прикуса. — *Вятский медицинский вестник*. — 2017; 3 (55): 96—99. eLibrary ID: 30621810
14. Силаев А.М., Новосельцев С.В. Синдром дисфункции височно-нижнечелюстного сустава в практике врача-остеопата. Клинико-диагностические аспекты. — *Мануальная терапия*. — 2014; 3 (55): 40—52. https://kstom.ru/jmt555
15. Жулев Е.Н., Чекалова Н.Г., Ершов П.Э., Ершова О.А. Распространенность заболеваний височно-нижнечелюстного сустава среди студентов нижегородских вузов. — *Медицинский альманах*. — 2016; 2 (42): 166—168. eLibrary ID: 26112252
16. Wang X.D., Zhang J.N., Gan Y.H., Zhou Y.H. Current understanding of pathogenesis and treatment of TMJ osteoarthritis. — *J Dent Res*. — 2015; 94 (5): 666—73. PMID: 25744069
17. Орешака О.В., Дементьева Е.А., Ганисик А.В., Шаров А.М. Эпидемиология заболеваний височно-нижнечелюстного сустава. — *Клиническая стоматология*. — 2019; 4 (92): 97—99. eLibrary ID: 41601796
18. Sharma S., Gupta D.S., Pal U.S., Jurel S.K. Etiological factors of temporomandibular joint disorders. — *Natl J Maxillofac Surg*. — 2011; 2 (2): 116—9. PMID: 22639496
19. Lomas J., Gurgenci T., Jackson C., Campbell D. Temporomandibular dysfunction. — *Aust J Gen Pract*. — 2018; 47 (4): 212—215. PMID: 29621862

3. Gazhva S.I., Zyzov D.M., Shestopalov S.I., Kasumov N.S. Prevalence of temporomandibular joint disorders in patients with partial edentulism. *Modern Problems of Science and Education*. 2015; 6: 193 (In Russian). eLibrary ID: 25389774
4. Iordanishvili A.K., Ovchinnikov K.A., Soldatova L.N., Serikov A.A., Samsonov V.V. Optimization of diagnosis and assessment of effective treatment of diseases of the temporomandibular joint and masticatory muscles in dental practice. *Herald of North-Western State Medical University named after I.I. Mechnikov*. 2015; 4: 31–37 (In Russian). eLibrary ID: 25377712
5. Magalhães B.G., de-Sousa S.T., de Mello V.V., da-Silva-Barbosa A.C., de-Assis-Morais M.P., Barbosa-Vasconcelos M.M., Caldas-Júnior A.D. Risk factors for temporomandibular disorder: binary logistic regression analysis. *Med Oral Patol Oral Cir Bucal*. 2014; 19 (3): e232–6. PMID: 24316706
6. Mokshantsev D.A., Mamchits E.V. Modern methods of temporo-mandibular joint dysfunction diagnostic. *Medical science and education of the Urals*. 2015; 3 (83): 183–186 (In Russian). eLibrary ID: 24319868
7. Naidanova I., Pisarevskii Y., Shapovalov A., Pisarevskii I. The potential of current technologies in diagnostics of temporomandibular joint dysfunction (literature review). *Actual Problems in Dentistry*. 2018; 4: 6–13 (In Russian). DOI: 10.18481/2077-7566-2018-14-4-6-13
8. Vyazmin A.Ya., Podkorytov Yu.M., Klyushnikov O.V. Assessment of disturbance of the temporal and mandibular joint by the functional changes of dentoalveolar system. *Science and world*. 2015; 2–1 (18): 98–99 (In Russian). eLibrary ID: 22967503
9. Gazhva S.I., Zyzov D.M., Bolotnova T.V., Senina-Volzhskaya I.V., Demin Y.D., Astvatsatryan L.E., Kotunova N.A., Timofeeva E.A. Comparison of additional methods of diagnosis dysfunction of the temporomandibular joint. *International Research Journal*. 2017; 1-1 (55): 98–101 (In Russian). DOI: 10.23670/IRJ.2017.55.130
10. Arushanyan A.R., Popko E.S., Konnov S.V. Assessment of the prevalence of symptoms of muscular-articular dysfunction in patients presenting to a dental clinic. *Bulletin of Medical Internet Conferences*. 2015; 12: 1755–1756 (In Russian). eLibrary ID: 25410677
11. Kazarian G.G., Bekreev V.V., Bykova M.V., Jumaniyazova E.D. Instrumental methods of diagnostics of temporomandibular joint disorders. *International Dental Review*. 2024; 1 (106): 52–60 (In Russian)]. DOI: 10.35556/idr-2024-1(106)52-60
12. Loster J.E., Osiewicz M.A., Groch M., Ryniewicz W., Wieczorek A. The prevalence of TMD in Polish young adults. *J Prosthodont*. 2017; 26 (4): 284–288. PMID: 26646470
13. Zhulev E.N., Ershov P.E., Ershova O.A. Heads of topographic anatomy of the mandible in patients with muscle-articular dysfunction of the temporomandibular joint and malocclusions. *Medical Newsletter of Vyatka*. 2017; 3 (55): 96–99 (In Russian). eLibrary ID: 30621810
14. Silaev A.M., Novoseltsev S.V. The temporo-mandibular joint dysfunction syndrome in the practice of an osteopathic practitioner. Clinical and diagnostic aspects. *Journal of Manual Therapy*. 2014; 3 (55): 40–52. https://kstom.ru/jmt555
15. Zhulev E.N., Chekalova N.G., Ershov P.E., Ershova O.A. Spread of diseases of temporomandibular joint among students of Nizhny Novgorod higher educational establishments. *Medical Almanac*. 2016; 2 (42): 166–168 (In Russian). eLibrary ID: 26112252
16. Wang X.D., Zhang J.N., Gan Y.H., Zhou Y.H. Current understanding of pathogenesis and treatment of TMJ osteoarthritis. *J Dent Res*. 2015; 94 (5): 666–73. PMID: 25744069
17. Oreshaka O.V., Dement'eva E.A., Ganisik A.V., Sharov A.M. Epidemiology of temporomandibular joint disorders. *Clinical Dentistry (Russia)*. 2019; 4 (92): 97–99 (In Russian)]. DOI: 10.37988/1811-153X_2019_4_97
18. Sharma S., Gupta D.S., Pal U.S., Jurel S.K. Etiological factors of temporomandibular joint disorders. *Natl J Maxillofac Surg*. 2011; 2 (2): 116–9. PMID: 22639496
19. Lomas J., Gurgenci T., Jackson C., Campbell D. Temporomandibular dysfunction. *Aust J Gen Pract*. 2018; 47 (4): 212–215. PMID: 29621862

20. **Ahmad M., Schiffman E.L.** Temporomandibular joint disorders and orofacial pain. — *Dent Clin North Am.* — 2016; 60 (1): 105—24. PMID: 26614951
21. **Kalladka M., et al.** Temporomandibular joint osteoarthritis: diagnosis and long-term conservative management: a topic review. — *J Indian Prosthodont Soc.* — 2014; 14 (1): 6—15. PMID: 24604992
22. **List T., Jensen R.H.** Temporomandibular disorders: Old ideas and new concepts. — *Cephalalgia.* — 2017; 37 (7): 692—704. PMID: 28068790
23. **Durham J., Newton-John T.R., Zakrzewska J.M.** Temporomandibular disorders. — *BMJ.* — 2015; 350: h1154. PMID: 25767130
24. **Курганская И.Г., Ключарева С.В., Карпова Т.Н.** Ультрафонофорез лонгидазы в коррекции патологических рубцов кожи. — *Вестник Российской Военно-медицинской академии.* — 2011; 2 (34): 97—100. eLibrary ID: 16502433
25. **Ходарев С.В., Прядко О.И., Рубанова Т.Г.** Лечение келоидных и гипертрофических рубцов методом сочетанного применения отечественного препарата «Лонгидаза 3000 МЕ» и ультразвука. — *Главный врач Юга России.* — 2009; 4 (19): 46—48. eLibrary ID: 30764768
26. **Талыбова А.П., Круглова Л.С., Стенько А.Г.** Ультрафонофорез ферментативного препарата в лечении рубцов постакне. — *Физиотерапия, бальнеология и реабилитация.* — 2017; 5: 254—256. eLibrary ID: 32620831
27. **Козинец Г.П., Осадчая О.И., Жернов А.А., Боярская А.М., Цыганков В.П., Назаренко В.Н.** Эффективность применения препарата «Лонгидаза» на различных этапах консервативной реабилитации у больных с ожогами. — *Вестник неотложной и восстановительной медицины.* — 2007; 4: 588—592. eLibrary ID: 21210017
28. **Круглова Л.С., Стенько А.Г., Шматова А.А.** Применение конъюгированного ферментативного препарата гиалуронидазы у пациентов с гипертрофическими и келоидными рубцами. — *Клиническая дерматология и венерология.* — 2013; 5: 87—94.
29. **Банщиков П.А., Егоров В.В., Смолякова Г.П.** Оценка клинической эффективности применения магнитофотофореза с лонгидазой в профилактике патологического рубцевания после реконструктивно-восстановительной блефаропластики. — *Современные технологии в офтальмологии.* — 2018; 2: 178—182. eLibrary ID: 35197297
30. **Голомедова А.В., Стаханов В.А., Галыгина Н.Е.** Эффективность применения лонгидазы в комплексной терапии больных туберкулезом легких. — *Электронный сборник научных трудов «Здоровье и образование в XXI веке».* — 2007; 5: 191. eLibrary ID: 23655197
31. **Дыгай А.М., Першина О.В., Крупин В.А., Ермолаева Л.А., Ермакова Н.Н., Шилова М.А., Мадонов П.Г., Киншт Д.Н., Скурихин Е.Г.** Изучение антифибротической активности модифицированной и нативной гиалуронидазы при пневмофиброзе. — *Сибирский научный медицинский журнал.* — 2017; 4: 5—10. eLibrary ID: 29966483
32. **Дыгай А.М., Скурихин Е.Г., Ермакова Н.Н., Резцова А.М., Першина О.В., Хмелевская Е.С., Крупин В.А., Степанова И.Э., Резцова В.М., Артамонов А.В., Бекарев А.А., Мадонов П.Г., Киншт Д.Н.** Антифибротические эффекты иммобилизированной гиалуронидазы при повторяющихся травмах альвеолярного эпителия блеомицином. — *Бюллетень экспериментальной биологии и медицины.* — 2013; 4: 499—504. eLibrary ID: 18959560
33. **Дыгай А.М., Скурихин Е.Г., Хмелевская Е.С., Ермакова Н.Н., Резцова А.М., Першина О.В., Крупин В.А., Степанова И.Э., Резцова В.М., Артамонов А.В., Бекарев А.А., Мадонов П.Г., Киншт Д.Н.** Влияние иммобилизированной гиалуронидазы на стволовые и прогениторные клетки при пневмофиброзе. — *Клеточные технологии в биологии и медицине.* — 2013; 4: 244—248. eLibrary ID: 20782953
34. **Петрович Е.А., Колесов А.А., Манухин И.Б.** Безопасность и эффективность препарата Лонгидаза 3000 МЕ при спаечном процессе в малом тазу у гинекологических больных. — *Вопросы гинекологии, акушерства и перинатологии.* — 2006; 1: 53—55. eLibrary ID: 9567227
35. **Аюшинова Н.И., Шурыгина И.А., Шурыгин М.Г., Панасюк А.И.** Современные подходы к профилактике спаечного процесса в брюшной полости. — *Сибирский медицинский журнал (Иркутск).* — 2011; 6: 16—20. eLibrary ID: 17053501

20. **Ahmad M., Schiffman E.L.** Temporomandibular Joint Disorders and Orofacial Pain. *Dent Clin North Am.* 2016; 60 (1): 105–24. PMID: 26614951
21. **Kalladka M., Quek S., Heir G., Eliav E., Mupparapu M., Viswanath A.** Temporomandibular joint osteoarthritis: diagnosis and long-term conservative management: a topic review. *J Indian Prosthodont Soc.* 2014; 14 (1): 6–15. PMID: 24604992
22. **List T., Jensen R.H.** Temporomandibular disorders: Old ideas and new concepts. *Cephalalgia.* 2017; 37 (7): 692–704. PMID: 28068790
23. **Durham J., Newton-John T.R., Zakrzewska J.M.** Temporomandibular disorders. *BMJ.* 2015; 350: h1154. PMID: 25767130
24. **Kurganskaya I.G., Klyuchareva S.V., Karpova T.N.** Longidaza ultraphonophoresis in correction of abnormal skin scars. *Bulletin of the Russian Military Medical Academy.* 2011; 2 (34): 97–100 (In Russian). eLibrary ID: 16502433
25. **S.V. Khodarev, O.I. Pryadko, T.G. Rubanova** Treatment of keloid and hypertrophic scars by combined use of the domestic drug "Longidaza 3000 IU" and ultrasound. *Glavnyi Vrach Uga Russia.* 2009; 4 (19): 46–48 (In Russian). eLibrary ID: 30764768
26. **Talybova A.P., Kruglova L.S., Stenko A.G.** Ultraphonophoresis of enzyme drugs in treatment of postacne scars. *Russian Journal of Physiotherapy, Balneology and Rehabilitation.* 2017; 5: 254–256 (In Russian)]. DOI: 10.18821/1681-3456-2017-16-5-254-256
27. **Kozinets G.P., Osadchaya O.I., Zhernov A.A., Boyarskaya A.M., Tsugankov V.P., Nazarenko V.N.** The effectiveness of administration of "Longidaza" on different stages of conservative rehabilitative therapy in burn patients. *Bulletin of urgent and recovery medicine.* 2007; 4: 588–592 (In Russian). eLibrary ID: 21210017
28. **Kruglova L.S., Sten'ko A.G., Shmatova A.A.** Use of the conjugated enzyme drug hyaluronidase in patients with hypertrophic and keloid scars. *Russian Journal of Clinical Dermatology and Venereology.* 2013; 5: 87–94 (In Russian).
29. **Banshchikov P.A., Egorov V.V., Smolyakova G.P.** Assessment of the clinical efficacy of magnetophotophoresis with longidaza in the prevention of pathological scarring after reconstructive blepharoplasty. *Modern Technologies in Ophthalmology.* 2018; 2: 178–182 (In Russian). eLibrary ID: 35197297
30. **Golomedova A.V., Stakhanov V.A., Galygina N.E.** Efficacy of longidaza in combination therapy of patients with pulmonary tuberculosis. *Health and Education Millennium.* 2007; 5: 191 (In Russian). eLibrary ID: 23655197
31. **Dygay A.M., Pershina O.V., Krupin V.A., Yermolaeva L.A., Yermakova N.N., Shilova M.A., Madonov P.G., Kinsht D.N., Skurikhin Y.G.** Study of antifibrotic activity of modified and native hyaluronidase at pulmonary fibrosis. *The Siberian Scientific Medical Journal.* 2017; 4: 5–10 (In Russian). eLibrary ID: 29966483
32. **Dygai A.M., Skurikhin E.G., Ermakova N.N., Reztsova A.M., Pershina O.V., Khmelevskaya E.S., Krupin V.A., Stepanova I.E., Reztsova V.M., Artamonov A.V., Bekarev A.A., Madonov P.G., Kinsht D.N.** Antifibrotic effects of immobilized hyaluronidase in repeated bleomycin-induced lesions of the alveolar epithelium. *Bulletin of Experimental Biology and Medicine.* 2013; 4: 501–506. DOI: 10.1007/s10517-013-2188-z
33. **Dygai A.M., Skurikhin E.G., Khmelevskaya E.S., Ermakova N.N., Reztsova A.M., Pershina O.V., Krupin V.A., Stepanova I.E., Reztsova V.M., Artamonov A.V., Bekarev A.A., Madonov P.G., Kinsht D.N.** Effect of immobilized hyaluronidase on stem and progenitor cells in pulmonary fibrosis. *Bulletin of Experimental Biology and Medicine.* 2014; 4: 590–594. DOI: 10.1007/s10517-014-2401-8
34. **Petrovich E.A., Kolesov A.A., Manukhin I.B.** Longidasa 3000 ME: safety and effectiveness in gynecological patients with adhesive processes in a small pelvis. *Gynecology, Obstetrics and Perinatology.* 2006; 1: 53–55 (In Russian). eLibrary ID: 9567227
35. **Ayushinova N.I., Shurygina I.A., Shurygin M.G., Panasuk A.I.** Contemporary approaches to the prevention of intraperitoneal adhesions. *Siberian medical journal (Irkutsk).* 2011; 6: 16–20 (In Russian). eLibrary ID: 17053501

36. Баранов И.И., Кукарская И.И., Карахалис Л.Ю., Суханов А.А., Виницкий А.А. Комплексный подход к лечению больных с воспалительными заболеваниями органов малого таза. — *Акушерство и гинекология. Новости. Мнения. Обучение*. — 2018; 4 (22): 65—71. eLibrary ID: 35608946
37. Ярмолинская М.И., Сельков С.А., Мануйлова Т.Ю., Беженарь В.Ф., Рулев В.В., Селютин А.В., Тхазаплижева С.Ш. Эффективность применения протеолитического препарата «Лонгидаза» в комбинированном лечении спаечного процесса у больных наружным генитальным эндометриозом. — *Иммунология*. — 2015; 2: 116—121. eLibrary ID: 23370791
38. Прилепская В.Н., Довлетханова Э.Р., Ледина А.В., Тагиева А.В. Клиническое исследование (II фаза) эффективности и безопасности препарата Лонгидаза (суппозитории) у больных со спаечным процессом, обусловленным воспалительными заболеваниями органов малого таза. — *Гинекология*. — 2024; 2: 141—149. eLibrary ID: 67861106
39. Ходарев С.В., Казакова О.В., Прядко О.И. Эффективность применения фонофореза с «Лонгидазой 3000 МЕ» при лечении больных дегенеративно-дистрофическими заболеваниями коленных суставов. — *Вестник восстановительной медицины*. — 2010; 1 (35): 71—73. eLibrary ID: 15187965
40. Ходарев С.В., Прядко О.И., Казакова О.В. Отечественный препарат «Лонгидаза 3000 МЕ» в восстановительном лечении больных остеоартрозом коленных суставов. — *Главный врач Юга России*. — 2009; 3 (18): 23—25. eLibrary ID: 32334399
41. Зайцев А.В., Пушкарь Д.Ю., Ходырева Л.А., Дударева А.А. Хронический бактериальный простатит, расстройства мочеиспускания у мужчин и фиброз предстательной железы. — *Урология*. — 2016; 4: 114—121. eLibrary ID: 27390782
42. Ходырева Л.А., Дударева А.А., Карпов В.К. Лонгидаза в комплексной терапии хронического простатита. — *Эффективная фармакотерапия*. — 2014; 32: 10—15. eLibrary ID: 22485867
43. Ибишев Х.С. Применение препарата Лонгидаза® при хроническом простатите: Систематический обзор и метаанализ. — *Урология*. — 2025; 5: 174—182. eLibrary ID: 83210008
44. Брагина Е.Е., Спивак Л.Г., Газимиев М.А., Евдокимов М.С., Мхитарян О.А. Воздействие бовгиалуронидазы азоксимера на бактериальные биопленки в эякуляте пациентов с хроническим простатитом. — *Экспериментальная и клиническая урология*. — 2023; 3: 87—92. eLibrary ID: 54790759
45. Trizna E., Baidamshina D., Gorshkova A., Drucker V., Bogachev M., Tikhonov A., Kayumov A. Improving the efficacy of antimicrobials against biofilm-embedded bacteria using bovine hyaluronidase azoximer (Longidaza ®). — *Pharmaceutics*. — 2021; 13 (11): 1740. PMID: 34834156
46. Юдина Н.А. Использование «Лонгидазы» в комплексной фармакотерапии хронического генерализованного пародонтита: автореф. дис. … к.м.н. — Курск, 2012. — 21 с. eLibrary ID: 19384732
47. Богачев В.Ю., Болдин Б.В., Варич Г.А. Консервативные методы лечения и профилактики рубцов кожи. — *Амбулаторная хирургия*. — 2021; 2: 39—44. eLibrary ID: 47229039
48. Сафонов И. Лечение и коррекция рубцов. Атлас. — М.: МЕДпресс-информ, 2015. — 214 с.
49. Лапина Н.В., Ижнина Е.В., Скориков В.Ю., Гришечкин С.Д., Кочурова Е.В. Физиотерапевтическое лечение в комплексной терапии ревматоидного артрита височно-нижнечелюстного сустава. — *Клиническая стоматология*. — 2020; 3 (95): 88—92. eLibrary ID: 44008073
50. Гарамян Б.Г., Чхиквадзе Т.В., Бекреев В.В. Комплексное лечение внутренних нарушений височно-нижнечелюстного сустава с применением окклюзионной шинотерапии, артроцентеза и артроскопии. — *Современная наука: актуальные проблемы теории и практики. Серия: Естественные и технические науки*. — 2021; 12: 192—196. eLibrary ID: 48036778
51. Ku J.C., Raiten J., Li Y. Understanding fibrosis: Mechanisms, clinical implications, current therapies, and prospects for future interventions. — *Biomedical Engineering Advances*. — 2024; 7: 100118. DOI: 10.1016/j.bea.2024.100118

36. Baranov I.I., Kukarskaya I.I., Karakhalis L.Yu., Sukhanov A.A., Vinitsky A.A. Complex approach to pelvic inflammatory diseases treatment. *Obstetrics and gynecology: News, Opinions, Training*. 2018; 4 (22): 65–71 (In Russian)]. DOI: 10.24411/2303-9698-2018-14008
37. Yarmolinskaya M.I., Selkov S.A., Manuylova T.Yu., Bezhenar' V.F., Rulev V.V., Selyutin A.V., Tkhazaplizheva S.Sh. The efficacy of the proteolytic medication longidaza in combined treatment of adhesions in patients with genital endometriosis. *Immunologiya*. 2015; 2: 116–121 (In Russian). eLibrary ID: 23370791
38. Prilepskaya V.N., Dovletkhanova E.R., Ledina A.V., Tagieva A.V. Clinical study (phase II) of the efficacy and safety of Longidase (suppositories) in patients with adhesions due to pelvic inflammatory disease: A blinded, placebo-controlled, randomized study. *Gynecology*. 2024; 2: 141–149 (In Russian). DOI: 10.26442/20795696.2024.2.202802
39. Khodarev S.V., Kazakova O.V., Pryadko O.I. Efficacy of phonophoresis with Longidaza 3000 IU in the treatment of patients with degenerative-dystrophic diseases of the knee joints. *Bulletin of Rehabilitation Medicine*. 2010; 1 (35): 71–73 (In Russian). eLibrary ID: 15187965
40. Khodarev S.V., Pryadko O.I., Kazakova O.V. The domestic drug "Longidaza 3000 IU" in rehabilitative treatment of patients with osteoarthritis of the knee joints. Glavnyi Vrach Uga Russia. *Glavnyi Vrach Uga Russia*. 2009; 3 (18): 23–25 (In Russian). eLibrary ID: 32334399
41. Zaitsev A.V., Pushkar D.Yu., Khodyreva L.A., Dudareva A.A. Bacterial prostatitis and prostatic fibrosis: modern view on the treatment and prophylaxis. *Urologiia*. 2016; 4: 114–121 (In Russian). eLibrary ID: 27390782
42. Khodyreva L.A., Dudareva A.A., Karpov V.K. Longidaza in combination therapy of chronic prostatitis. *Effective pharmacotherapy (Russia)*. 2014; 32: 10–15 (In Russian). eLibrary ID: 22485867
43. Ibishev K.S. Use of Longidaza® in chronic prostatitis: A systematic review and meta-analysis. *Urologiia*. 2025; 5: 174–182 (In Russian). DOI: 10.18565/urology.2025.5.174-182
44. Bragina E.E., Spivak L.G., Gazimiev M.A., Evdokimov M.S., Mkhitaryan O.A. Effects of azoximer bovgialuronidase on bacterial biofilms in the ejaculate of patients with chronic prostatitis. *Experimental and Clinical Urology*. 2023; 3: 87–92 (In Russian)]. DOI: 10.29188/2222-8543-2023-16-3-87-92
45. Trizna E., Baidamshina D., Gorshkova A., Drucker V., Bogachev M., Tikhonov A., Kayumov A. Improving the efficacy of antimicrobials against biofilm-embedded bacteria using bovine hyaluronidase azoximer (Longidaza ®). *Pharmaceutics*. 2021; 13 (11): 1740. PMID: 34834156
46. Yudina N.A. Use of Longidaza in complex pharmacotherapy of chronic generalized periodontitis.: master's thesis abstract. Kursk, 2012. 21 p. (In Russian). eLibrary ID: 19384732
47. Bogachev V.Yu., Boldin B.V., Varich G.A. Non-surgical methods for the treatment and prevention of skin scars. *Ambulatory Surgery (Russia)*. 2021; 2: 39–44 (In Russian). DOI: 10.21518/1995-1477-2021-18-2-39-44
48. Safonov I. Atlas of scar treatment and correction. Springer-Verlag Berlin Heidelberg, 2012. 208 p. DOI: 10.1007/978-3-642-29196-8
49. Lapina N.V., Izhnina E.V., Skorikov V.Yu., Grishechkin S.D., Kochurova E.V. Physiotherapeutic treatment in complex therapy of rheumatoid arthritis of a temporomandibular joint. *Clinical Dentistry (Russia)*. 2020; 3 (95): 88–92 (In Russian). DOI: 10.37988/1811-153X_2020_3_88
50. Gharamyan B.G., Chkhikvadze T.V., Bekreev V.V. Complex treatment of internal disorders of the temporomandibular joint using occlusive splint therapy, arthrocentesis and arthroscopy. *Modern Science: Actual Problems of Theory and Practice. Series: Natural and Technical Sciences*. 2021; 12: 192–196 (In Russian). DOI: 10.37882/2223-2966.2021.12.10
51. Ku J.C., Raiten J., Li Y. Understanding fibrosis: Mechanisms, clinical implications, current therapies, and prospects for future interventions. *Biomedical Engineering Advances*. 2024; 7: 100118. DOI: 10.1016/j.bea.2024.100118

GBT

ACADEMY

RUSSIA

Реклама

GBT Академия предлагает уникальную возможность усовершенствовать свои навыки в ключевых направлениях современной стоматологии

1. Специализированное пространство, оборудованное всем необходимым для лекционно–практических занятий
2. Прохождение индивидуального обучения с практикой на фантомах и на пациентах в условиях клинического приёма
3. Получение уникального статуса на специализированной карте airflow–gbt.ru, открывающего новые возможности для привлечения пациентов в клинику
4. Возможность получить оригинальный именной сертификат SDA (Щвейцарской Стоматологической Академии) от лекторов, аккредитованных компанией EMS, без необходимости выезда за пределы России

Посмотреть расписание

S.T.I DENT

Москва, ул.Щукинская, 2. Учебный центр S.T.I.dent
+7 (999) 591–8842, +7 (903) 742–5145, +7 (495) 783–2845
www.stident.ru/training

DOI: 10.37988/1811-153X_2026_3_146

Сравнительная оценка (*in vivo* и *in vitro*) точности внутриротовых сканеров, применяемых при аппаратурном лечении функциональных расстройств

И.С. Найданова [1, 2],
к.м.н., доцент кафедры дополнительного образования по стоматологическим специальностям; ассистент кафедры стоматологии ортопедической и материаловедения с курсом ортодонтии взрослых

Е.А. Булычева [1, 2, 3],
д.м.н., профессор, зав. кафедрой дополнительного образования по стоматологическим специальностям; профессор кафедры стоматологии ортопедической и материаловедения с курсом ортодонтии взрослых; врач — стоматолог-ортопед

Д.С. Булычева [3, 4],
к.м.н., доцент кафедры стоматологии детского возраста и ортодонтии; врач-ортодонт

[1] НовГУ, 173003, Великий Новгород, Россия
[2] ПСПбГМУ им. акад. И.П. Павлова, 197022, Санкт-Петербург, Россия
[3] Институт красоты «Галактика», 194044, Санкт-Петербург, Россия
[4] РУДН, 117198, Москва, Россия

Аннотация. Цель исследования — сравнительная оценка *in vivo* и *in vitro* точности внутриротовых сканеров при получении виртуальной модели зубного ряда на этапе аппаратурного лечения. Дизайн работы включал клинический (*in vivo*) и лабораторный (*in vitro*) этапы. На первом этапе оценивали истинность сканирования зубных рядов 27 пациентов с помощью устройств Medit i600, Primescan AC и iTero Element 2. Эталоном служили виртуальные модели, полученные путем лабораторного сканирования силиконовых оттисков устройством Medit T710. На втором этапе изучали истинность и влияние действий оператора при сканировании полимерных моделей челюстей теми же устройствами. Сопоставление виртуальных моделей и линейные измерения в области резцов, моляров и межзубных расстояний выполняли в программном обеспечении Exocad. **Результаты.** В условиях *in vivo* наименьшие отклонения межзубных расстояний от эталона обеспечил сканер iTero Element 2 (медианное отклонение на участке 3.6—4.6 зубов составило 87 мкм), однако на поверхности отдельных моляров он показал наибольшие расхождения (до 141 мкм). В 82,7% случаев расхождение на боковых зубах превысило клинически значимые 100 мкм. При оценке *in vitro* точность всех устройств ожидаемо возросла. Наименьшее влияние действий оператора отмечено при сканировании устройством Primescan AC (отклонения рельефа изображений составили от 12 до 28 мкм в зависимости от участка зубного ряда). Истинность построения геометрии зубного ряда *in vitro* была выше у iTero Element 2.

Ключевые слова: внутриротовые сканеры, точность сканирования, Medit i600, Primescan AC, iTero Element 2

ДЛЯ ЦИТИРОВАНИЯ:

Найданова И.С., Булычева Е.А., Булычева Д.С. Сравнительная оценка (*in vivo* и *in vitro*) точности внутриротовых сканеров, применяемых при аппаратурном лечении функциональных расстройств. — *Клиническая стоматология*. — 2026; 29 (3): 146—153. DOI: 10.37988/1811-153X_2026_3_146

I.S. Naidanova [1, 2],
PhD in Medical Sciences, associate professor of the Department of additional education in dental specialties; assistant professor of the Prosthodontics and material science Department with the course of Orthodontics of adults

E.A. Bulycheva [1, 2, 3],
Doctor of Science in Medicine, full professor, head of the Department of additional education in dental specialties; full professor of the Prosthodontics and material science Department with the course of Orthodontics of adults; prosthodontist

D.S. Bulycheva [3, 4],
PhD in Medical Sciences, associate professor of the Pediatric dentistry and orthodontics Department; orthodontist

[1] Yaroslav-the-Wise Novgorod State University, 173003, Veliky Novgorod, Russia
[2] Pavlov University, 197022, Saint-Petersburg, Russia
[3] "Galaxy" the Beauty institute, 194044, Saint-Petersburg, Russia
[4] RUDN University, 117198, Moscow, Russia

Comparative evaluation of *in vivo* and *in vitro* accuracy of intraoral scanners in splint therapy of functional disorders

Summary. The aim of this study was to conduct a comparative in vivo and in vitro assessment of the accuracy of intraoral scanners in generating a virtual dental arch model during splint therapy. The study design comprised a clinical (*in vivo*) phase and a laboratory (*in vitro*) phase. In the first phase, the trueness of scanning of the dental arches in 27 patients was evaluated using the Medit i600, Primescan AC, and iTero Element 2 scanners. The reference standard comprised virtual models obtained by laboratory scanning of silicone impressions using the Medit T710 scanner. In the second phase, the trueness and operator-induced variability during scanning of polymer jaw models with the same devices were assessed. Virtual model superimposition and linear measurements in the incisor, molar, and interdental distance regions were performed using Exocad software. **Results.** *In vivo*, the iTero Element 2 scanner yielded the smallest deviations in interdental distances from the reference standard (the median deviation in the 3.6–4.6 tooth segment was 87 μm); however, it exhibited the greatest discrepancies on the surfaces of individual molars (up to 141 μm). In 82.7% of cases, the discrepancy in the posterior teeth

exceeded the clinically significant threshold of 100 μm. During *in vitro* evaluation, the accuracy of all devices predictably improved. The least operator influence was observed when scanning with the Primescan AC, with surface deviations ranging from 12 to 28 μm depending on the dental arch segment. The trueness of dental arch geometry reconstruction *in vitro* was higher for the iTero Element 2.

Key words: intraoral scanners, scanning accuracy, Medit i600, Primescan AC, iTero Element 2

FOR CITATION:

Naidanova I.S., Bulycheva E.A., Bulycheva D.S. Comparative evaluation of *in vivo* and *in vitro* accuracy of intraoral scanners in splint therapy of functional disorders. *Clinical Dentistry (Russia)*. 2026; 29 (3): 146—153 (In Russian).
DOI: 10.37988/1811-153X_2026_3_146

ВВЕДЕНИЕ

Активное внедрение цифровых технологий в процессы диагностики и лечения пациентов затрагивает все области медицины, включая стоматологию. В настоящее время есть возможность интеграции виртуальных моделей челюстей, фотографий пациента с данными конусно-лучевой компьютерной и магнитно-резонансной томографии, траекториями движений нижней челюсти. Это способствует получению обширных диагностических сведений и созданию высокоточных лечебных аппаратов и зубных протезов.

Тенденция использования таких цифровых инструментов отчетливо проявляется при лечении пациентов с расстройствами височно-нижнечелюстного сустава (ВНЧС) и жевательной мускулатуры [1].

Одним из распространенных и эффективных методов терапии указанной категории лиц является аппаратурное лечение с помощью разобщающих зубные ряды аппаратов (капп, капп-протезов, накусочных пластиночных аппаратов с наклонной плоскостью, с окклюзионными накладками) [2]. Соответствие рельефа окклюзионной поверхности каппы цифровому макету, а также качество ее прилегания к зубным рядам напрямую зависит от точности получаемого с помощью оттискных материалов или внутриротового сканера оттиска.

По данным анкетирования A. Al-Hassiny и соавт. (2023) около 78% стоматологов в мире используют внутриротовые сканеры в своей ежедневной практике. Наиболее часто упоминаются устройства TRIOS, iTero, Primescan и Medit, что косвенно указывает на их популярность [3]. При этом точность сканеров остается предметом интенсивных исследований. Согласно международному стандарту ISO 5725-1:2023 точность измерений складывается из двух компонентов: истинность (trueness) — способность метода точно воспроизводить реальную геометрию объекта и воспроизводимость (precision) результатов при повторных измерениях.

В клинических (*in vivo*) и лабораторных (*in vitro*) работах последних лет получены данные с высокой вариабельностью значений точности различных моделей сканеров. Технология сканирования определяет принцип получения трехмерных данных и напрямую влияет на чувствительность датчика к условиям полости рта, скорость получения информации и объем ее последующей компьютерной обработки. Наиболее распространенные представители сканирующих устройств реализуются посредством конфокальной микроскопии и методами оптической триангуляции (структурированный свет, лазерная триангуляция и др.). Кроме того, на точность получаемых трехмерных изображений оказывают существенное воздействие последовательность проведения процедуры и внешние условия (в частности, освещенность в помещении) [4].

Так, конфокальная микроскопия обеспечивает высокую точность за счет послойного фокусирования лазера, что снижает эффект бликов и позволяет работать без предварительного покрытия сканируемой поверхности специальным порошком или спреем. Эта технология реализуется в сканерах TRIOS и iTero. Согласно данным исследований *in vitro*, отклонение от эталонного образца при использовании устройства TRIOS 3 составило 40,5 мкм, iTero Element 2 — 70 мкм [5]. В *in vivo* исследовании сканер TRIOS 3 продемонстрировал истинность в 147 мкм [6]. Имеются сведения о том, что представители TRIOS обеспечивают наилучшие результаты при непрерывном сканировании на всем протяжении зубного ряда по сравнению с рядом других устройств [7].

Сканеры на основе триангуляции (Medit, Planmeca, Aoralscan) обладают высокой скоростью захвата изображения. В сканере Primescan AC используется комбинация конфокальной микроскопии и проекции структурированного света (или полос), что, вероятно, обеспечивает высокую скорость и точность получаемого изображения [8]. При этом истинность изображения в значительной мере зависит от освещения и рельефа сканируемой поверхности. Данный показатель *in vitro* у Primescan AC равен 25 мкм, Medit i700 — 44 мкм, Planmeca Emerald S — 73,5 мкм, Aoralscan 3 — от 52 до 86 мкм [5, 9, 10]. F. Kernen и соавт. (2021) сообщают о высокой значимости условий проведения сканирования, а именно об ухудшении показателей точности в 1,5—3 раза при переходе от лабораторного к внутриротовому сканированию [6].

Таким образом, представленные литературные данные свидетельствуют о широком разбросе показателей точности различных внутриротовых сканеров. Основное влияние на эти показатели оказывают не только характеристики сканирующего модуля с насадкой (головкой), но и стабильность программного обеспечения, качество сшивки кадров. Другими не менее важными критериями являются клинические условия и методы оценки сканирования.

При аппаратурном лечении пациентов с расстройствами ВНЧС и жевательных мышц, помимо показателей общей точности различных сканеров, крайне важны значения локальных точечных отклонений в ключевых зонах наложения аппаратов (окклюзионная поверхность, вестибулярные скаты бугорков моляров и премоляров/режущего края резцов и клыков). Высокая

точность сканирования обеспечивает плотное прилегание создаваемых аппаратов, что снижает количество их коррекций и повышает эффективность лечения. Вышеперечисленное обосновывает актуальность проведения комбинированного (*in vivo* и *in vitro*) исследования точности внутриротовых сканеров.

Цель — сравнительная оценка *in vivo* и *in vitro* точности внутриротовых сканеров при получении виртуальной модели зубного ряда на этапе аппаратурного лечения.

Рис. 1. Дизайн исследования
Fig. 1. Study design

МАТЕРИАЛЫ И МЕТОДЫ

Дизайн исследования включал клиническую часть — *in vivo* и экспериментальную часть — *in vitro* (рис. 1). В первой оценивали истинность трехмерных изображений, полученных при внутриротовом сканировании зубных рядов тремя устройствами, по отношению к результатам лабораторного сканирования силиконовых оттисков — эталонному образцу. Во второй части анализу подлежали истинность изображений и влияние действий оператора. Истинность оценивали путем сравнения результатов использования внутриротовых устройств на полимерных моделях челюсти с эталоном. Влияние действий оператора путем выявления отклонений рельефа изображений, полученных между первичной и повторной пробами сканирования моделей челюстей. Перерыв между пробами составлял менее одной минуты. Сканирование во всех случаях проводили после калибрования устройства и без предварительного покрытия исследуемых поверхностей антибликовым порошком.

Для оценки *in vivo* было проведено сканирование зубных рядов 27 пациентов с парафункцией жевательных мышц, без дефектов зубных рядов и искусственных коронок в рамках аппаратурного лечения. При этом использовали наиболее популярные во врачебной практике внутриротовые устройства с разной заявленной точностью:

1) **Medit i600** (Ю. Корея) — истинность (trueness) ~11 мкм;
2) **Primescan AC** (Dentsply Sirona, США) — истинность ~38 мкм;
3) **iTero Element 2** (США) — производителем публично не заявляются данные об истинности устройства.

Для снижения риска погрешностей сканирование как зубных рядов, так и полимерных моделей челюстей (оценка *in vitro*) проводили с соблюдением рекомендаций производителя (рис. 2) при одинаковом уровне освещенности (в вечернее время — при выключенном общем и прицельном искусственном освещении).

Эталонный образец виртуальной модели челюсти создавали за счет сканирования в лабораторных условиях устройством Medit T710 с заявленной точностью

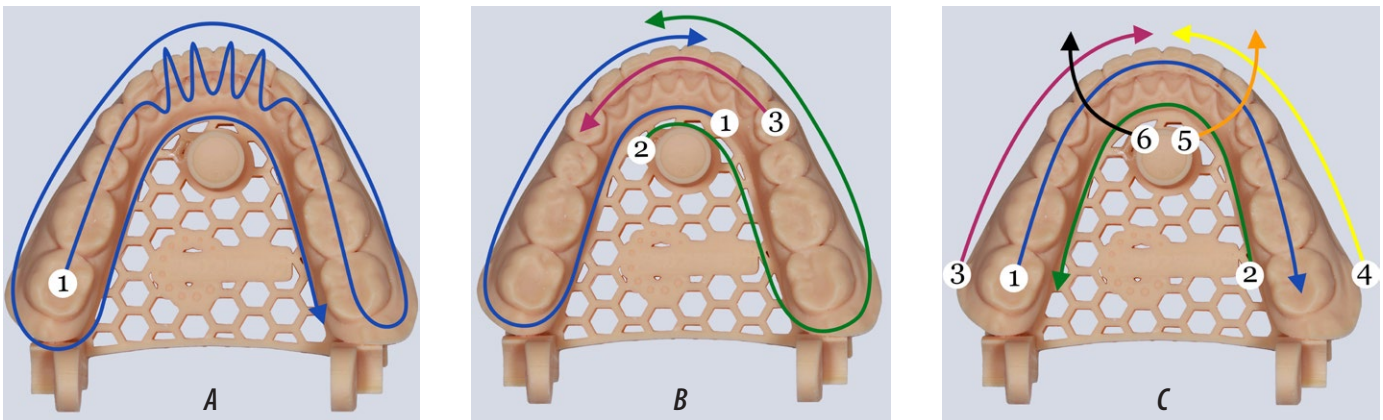

Рис. 2. Последовательность манипуляций при внутриротовом сканировании Medit i600 (A), Primescan AC (B) и iTero Element 2 (C). Цифры от 1 до 6 указывают на последовательность сканирования, стрелки — на направление датчика сканера

Fig. 2. Sequence of manipulations during intraoral scanning with Medit i600 (A), Primescan AC (B), and iTero Element 2 (C). The numbers from 1 to 6 indicates the scanning sequence, and the arrows indicates the direction of the scanner sensor

4 мкм предварительно полученного одноэтапного оттиска А-силиконовой массой (Panasil, США). Выбор оттискной массы в качестве контрольной обусловлен утверждениями ученых, в частности J. Vág и соавт. (2023), которые при определении точности моделей челюстей выявили лучшие показатели при использовании поливинилсилоксановой массы (28 мкм), чем любого из изученных ими внутриротовых сканеров (лучшее значение — 48 мкм) [11].

Экспериментальная часть исследования заключалась в сравнении данных первичного и повторного сканирования полимерных моделей челюстей, полученных методом трехмерной печати. Для этого использовали принтер Elegoo Mars 4 Ultra (Китай), согласно данным производителя, печатающий, с разрешением 18×18 мкм, и фотополимерную смолу Resione D01S (Китай) с усадкой не более 0,2% [12]. Сопоставление виртуальных моделей нижней челюсти и линейные измерения выполняли в программном обеспечении Exocad (рис. 3).

Ввиду создания лечебных аппаратов — капп преимущественно на нижнюю челюсть (25 из 27 обследованных) было принято решение провести сравнительную оценку точности внутриротовых сканеров в нескольких локациях виртуальной модели нижней челюсти. В пределах зубного ряда измеряли расстояние:

- между вершинами режущих бугров зубов 3.3 и 4.3 (стрелка 1 на рис. 4);
- между дистальными язычными бугорками зубов 3.6 и 4.6 (стрелка 2 на рис. 4).

В пределах одного зуба измеряли линейное расстояние — отклонение экспериментального от эталонного образца в области:

- медиального угла коронки зуба 3.1 (сагиттальная плоскость);
- вершины дистального язычного бугорка зуба 3.6 (трансверзальная плоскость, рис. 5);
- вершины дистального язычного бугорка зуба 4.6 (трансверзальная плоскость).

При статистическом анализе в связи с выявленным отклонением от нормального распределения для сравнения трех и более независимых групп применялся непараметрический критерий Краскела—Уоллиса. При обнаружении статистически значимых межгрупповых различий апостериорные попарные сравнения проводились с помощью критерия Двасса—Стила—Кричлоу—Флигнера (DSCF). Все расчеты выполнялись в среде статистического программирования JAMOVI (версия 2.7.37). Результаты представлены в виде медианы и межквартильного размаха ($Me\,[Q_1–Q_3]$). Критический уровень значимости принимали $p<0,05$.

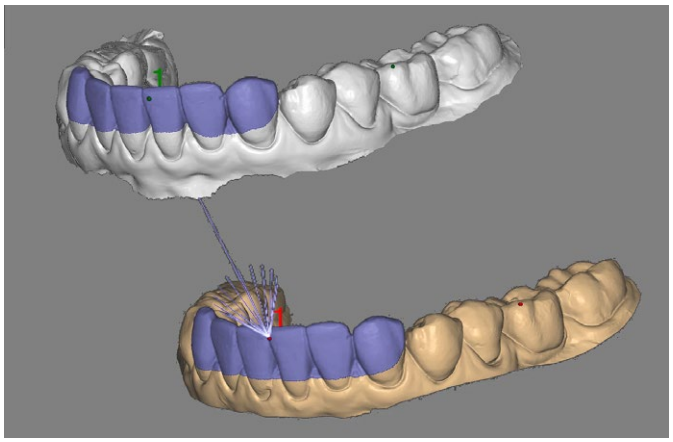

Рис. 3. Сопоставление виртуальных моделей нижней челюсти в Exocad
Fig. 3. Comparison of virtual mandible models in Exocad software

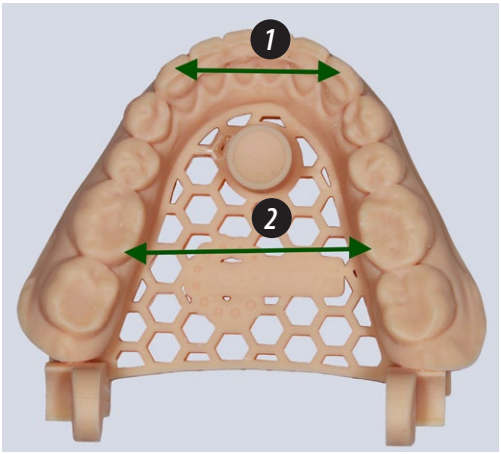

Рис. 4. Участки линейных измерений на виртуальной модели челюсти в пределах зубного ряда: 1 — между вершинами режущих бугров зубов 3.3 и 4.3; 2 — между дистальными язычными бугорками зубов 3.6 и 4.6
Fig. 4. Areas of linear measurements on the virtual jaw model within the dental arch: 1 — between the cusp tips of teeth 3.3 and 4.3; 2 — between the distolingual cusps of teeth 3.6 and 4.6

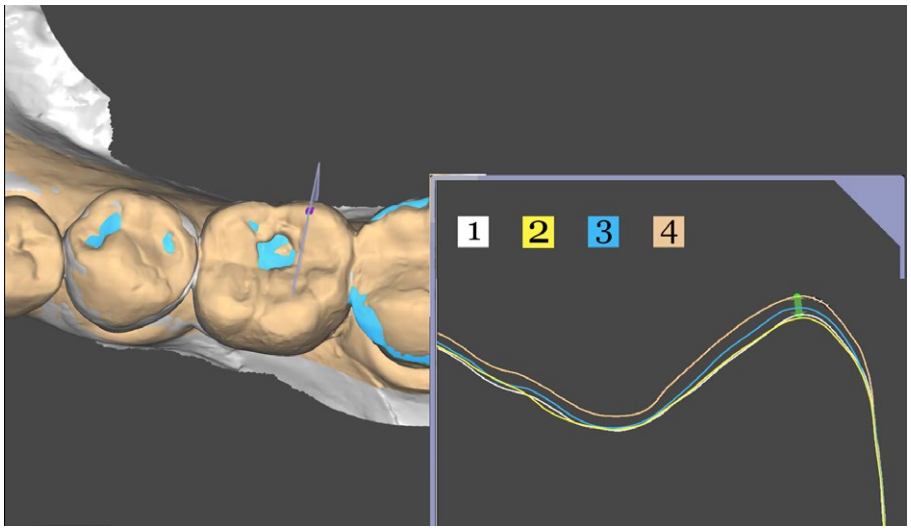

Рис. 5. Линейное измерение в области вершины дистального язычного бугорка зуба 3.6: контуры эталонной (1) и экспериментальных моделей (2, 3, 4)
Fig. 5. Linear measurement at the tip of the distal lingual cusp of tooth 3.6: contours of the reference (1) and experimental models (2, 3, 4)

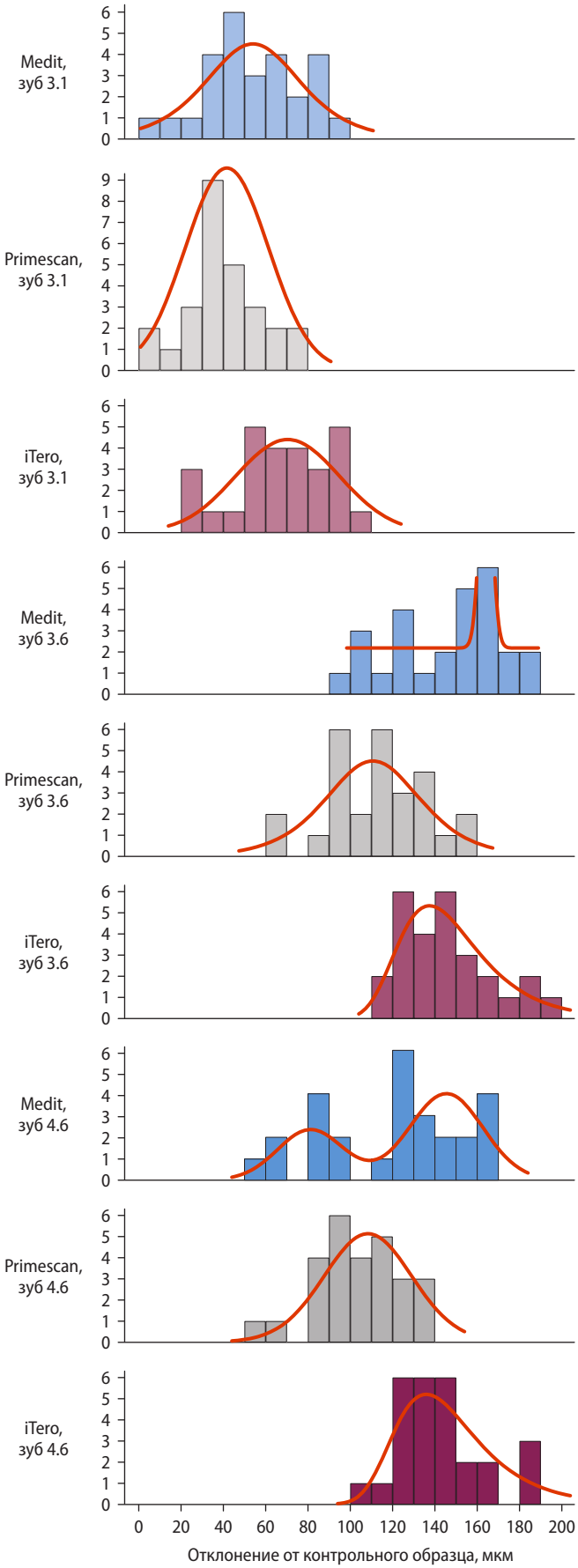

Рис. 6. Распределение данных отклонения виртуальных моделей, полученных in vivo изучаемыми сканерами, от результата сканирования эталонного образца
Fig. 6. Distribution of deviation data of virtual models obtained in vivo by the studied scanners from the reference scan

РЕЗУЛЬТАТЫ

По результатам анализа истинности сканирования *in vivo* выявлено, что наибольшие отклонения от контрольного образца получены при использовании iTero Element 2, не только на уровне зубов 3.6 и 4.6, но и на уровне зуба 3.1, в отличие от Primescan AC и Medit i600. Показатели последних не различались значимо друг от друга в области зубов 3.1 и 4.6; наименьшие отклонения рельефа зуба 3.6 отмечены на моделях, построенных устройством Primescan AC (табл. 1).

Стоит отметить тенденцию отклонения от эталонного образца при оценке *in vivo* всех изучаемых устройств в большей мере на участках моляров в отличие от резцов (рис. 6). Это наблюдение (82,7% случаев) наглядно отражается на цветовой карте при сопоставлении моделей, где окклюзионные поверхности моляров находятся вне зоны их совпадения (⩾100 мкм). Выделение зеленым цветом свидетельствует о точном совпадении объектов. Теплые тона (красный) показывают отрицательное значение (изучаемый объект меньше контрольного). Холодные оттенки (синий) указывают на наличие отклонения ⩽100 мкм; фиолетово-пурпурный цвет — отклонения ⩾100 мкм (рис. 7).

Измерения межзубных расстояний как на уровне клыков, так и между первыми молярами при *in vivo* оценке истинности сканирования показали превосходство устройства iTero Element 2 по сравнению с Medit i600 и Primescan AC (табл. 2).

Вероятно, конфокальная микроскопия по сравнению с триангуляцией обеспечивает более точную геометрию виртуальной модели на всем протяжении зубного ряда, т.е. сшивку изображений. По такому принципу работают все внутриротовые устройства: они снимают множество кадров (или видео), а программное обеспечение собирает их воедино. Ошибка при сшивке каждого последующего кадра накапливается по мере продвижения датчика сканера по дуге зубного ряда [13].

При оценке *in vitro* истинности сканирования в пределах одного зуба были получены более приближенные к эталону результаты, чем при оценке *in vivo*. При этом

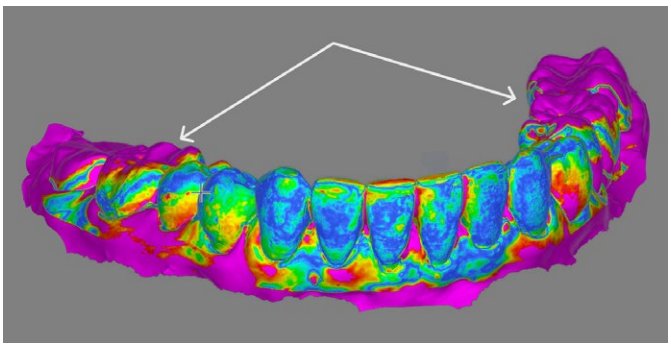

Рис. 7. Цветовая карта сопоставления виртуальной модели нижней челюсти, полученной внутриротовым сканером, с результатом сканирования эталонного образца: фиолетово-пурпурный цвет показывает зоны с отклонением от эталонного образца ≥100 мкм
Fig. 7. Color map of the superimposition of the virtual mandibular model obtained by the intraoral scanner with the reference scan result: the violet-purple color indicates areas with deviation from the reference of ≥100 μm.

Таблица 1. Отклонение рельефа отдельных зубов от эталона при измерении *in vivo*, мкм
Table 1. Deviation of individual tooth surface from the reference during *in vivo* measurement, μm

Зуб	Medit		Primescan		iTero		p_1	p_2	p_3
	Me	Q_1—Q_3	*Me*	Q_1—Q_3	*Me*	Q_1—Q_3			
3.1	40	6—68	40	32—54	68	54—84	0,095	0,100	<0,001
3.6	158	126—164	114	98—130	142	126—154	<0,001	0,773	<0,001
4.6	128	90—144	106	94—116	138	126—152	0,121	0,049	<0,001

Примечание: p_1 — достоверность различий между сканерами Medit и Primescan; p_2 — Medit и iTero; p_3 — Primescan и iTero

Таблица 2. Отклонение межзубных расстояний от эталона при измерении *in vivo*, мкм
Table 2. Deviation of interdental distances from the reference during *in vivo* measurement, μm

Участок	Medit		Primescan		iTero		p_1	p_2	p_3
	Me	Q_1—Q_3	*Me*	Q_1—Q_3	*Me*	Q_1—Q_3			
3.3—4.3	110	98—120	104	90—132	76	58—96	0,862	<0,001	<0,001
3.6—4.6	146	134—154	152	132—164	88	78—94	0,753	<0,001	<0,001

Примечание: p_1 — достоверность различий между сканерами Medit и Primescan; p_2 — Medit и iTero; p_3 — Primescan и iTero.

сохраняется тенденция более высокой точности на уровне резцов, чем в области моляров.

Виртуальные модели челюсти, полученные *in vitro* сканером Medit i600, отличались наибольшей точностью в области зуба 3.1 по сравнению с Primescan AC и iTero Element 2 (p<0,05 и p<0,001 соответственно; рис. 8). На уровне зуба 3.6 показатели устройства Primescan AC и Medit i600 не различались, однако превосходили таковые у iTero Element 2 (p<0,001; рис. 9). В проекции зуба 4.6 значительных различий в парных сравнениях между Medit и iTero, Primescan и iTero не наблюдали; исключением являлось превосходство системы Primescan AC над Medit i600 (p<0,05; рис. 10).

Полученные данные указывают на значительное влияние условий сканирования: ограниченного открывания рта, движения языка, влажной среды. С первым из них очень часто сталкиваются врачи при аппаратурном лечении

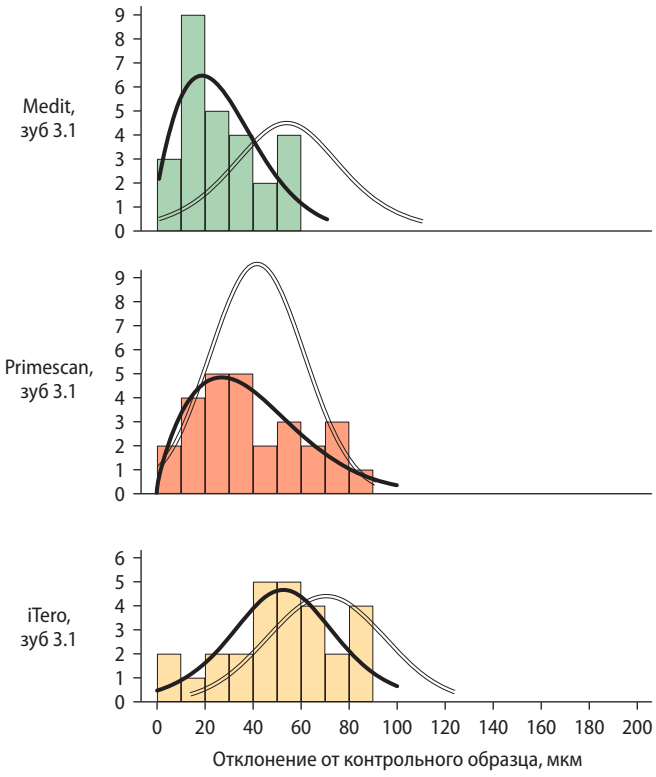

Рис. 8. Гистограмма и кривая плотности распределения данных отклонения от результата сканирования эталонного образца в области зуба 3.1 (in vitro). Двойная линия соответствует распределению данных отклонения в идентичном участке при сканировании in vivo (кривая перенесена с рис. 6 для сравнения)
Fig. 8. Histogram overlaid with a probability density curve of deviation values from the reference scan for tooth 3.1 (in vitro). The double line corresponds to the distribution obtained from the identical site during in vivo scanning (the curve is reproduced from Fig. 6 for comparison)

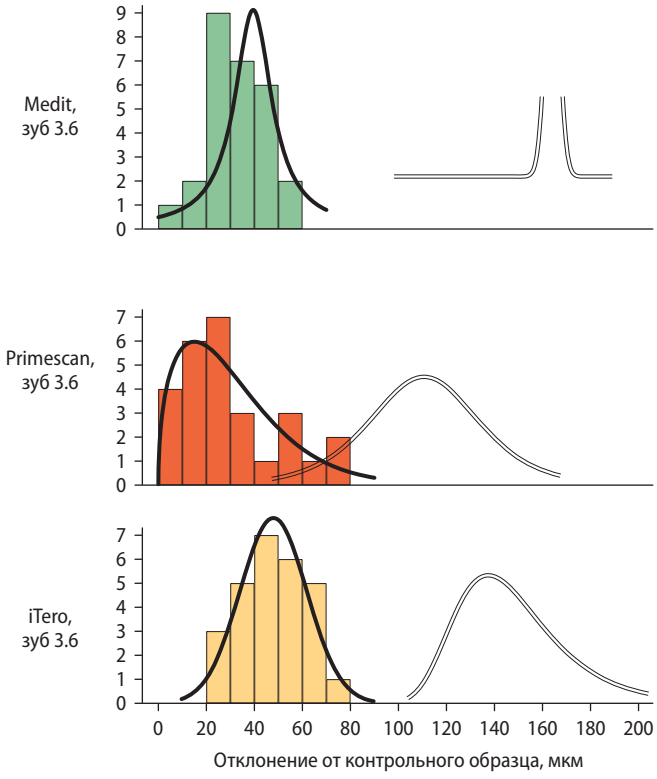

Рис. 9. Гистограмма и кривая плотности распределения данных отклонения от результата сканирования эталонного образца в области зуба 3.6 (in vitro). Двойная линия соответствует распределению данных отклонения в идентичном участке при сканировании in vivo (кривая перенесена с рис. 6 для сравнения)
Fig. 9. Histogram overlaid with a probability density curve of deviation values from the reference scan for tooth 3.6 (in vitro). The double line corresponds to the distribution obtained from the identical site during in vivo scanning (the curve is reproduced from Fig. 6 for comparison)

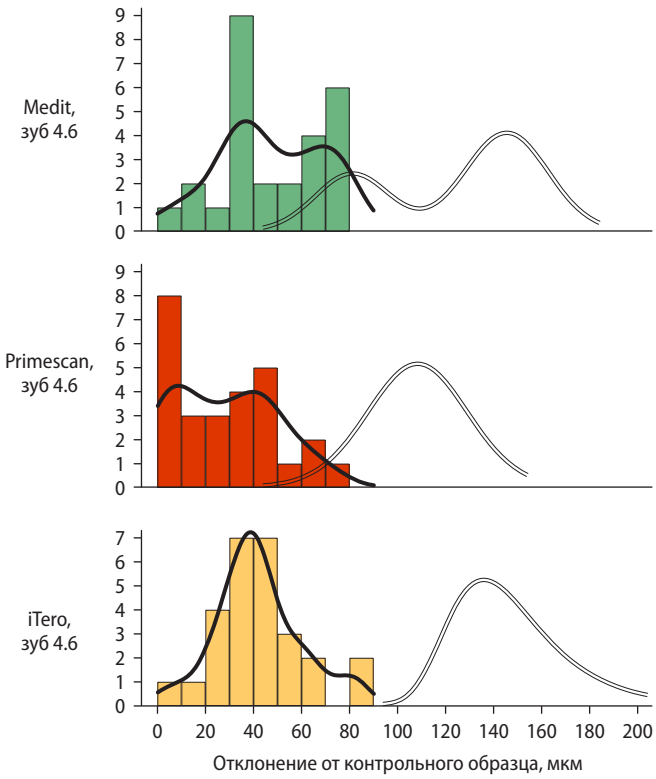

Рис. 10. Гистограмма и сглаженная кривая плотности распределения данных отклонения от результата сканирования эталонного образца в области зуба 4.6 (in vitro). Двойная линия соответствует распределению данных отклонения в идентичном участке при сканировании in vivo (кривая перенесена с рис. 6 для сравнения)

Fig. 10. Histogram overlaid with an overlaid kernel-smoothed density curve of deviation values from the reference scan for tooth 4.6 (in vitro). The double line corresponds to the distribution obtained from the identical site during in vivo scanning (the curve is reproduced from Fig. 6 for comparison)

пациентов с расстройствами ВНЧС и жевательных мышц. Трудно удерживать одинаковое равноудаленное расстояние наконечника сканера на протяжении всего зубного ряда от резцов до моляров. В литературе сообщается подобное утверждение, что лабораторные условия (*in vitro*) характеризуются более точными результатами, чем внутриротовое сканирование [6].

Касаемо *in vitro* истинности при построении геометрии зубного ряда наиболее приближенные к эталону значения показало устройство iTero Element 2. Данный параметр значимо не различался у Medit i600 и Primescan AC (табл. 3).

При оценке *in vitro* влияния действий оператора при сканировании наименьшие различия между первичной и повторной пробами в пределах одного зуба были получены с помощью устройства Primescan AC. Повторное воспроизведение виртуальной модели сканерами Medit i600 и iTero Element 2 статистически не различались. В межзубных участках набольшее влияние действий оператора отражалось при использовании устройства Medit i600, чем Primescan AC и iTero Element 2 (табл. 4).

Полученные значения истинности сканирования при оценках *in vivo* и *in vitro* превышают пороговые значения (<20 мкм) согласно международному стандарту точности внутриротовых сканеров ISO 20896-1:2019 “Dentistry — Digital impression devices — Part 1: Methods for assessing accuracy”.

Однако стоит отметить, что оригинальные исследования показывают более широкий интервал пороговых значений. Так, по данным метаанализа, авторы которого изучали 26 внутриротовых сканеров, клинически приемлемый диапазон их истинности варьирует от 50 до 200 мкм [14]. Согласно другим исследованиям, для

Таблица 3. Отклонение межзубных расстояний от эталона при измерении *in vitro*, мкм

Table 3. Deviation of interdental distances from the reference standard under *in vitro* measurement, μm

Участок	Medit		Primescan		iTero		p_1	p_2	p_3
	Me	Q_1—Q_3	*Me*	Q_1—Q_3	*Me*	Q_1—Q_3			
3.3—4.3	50	38—60	44	30—72	20	12—36	0,862	<0,001	<0,001
3.6—4.6	46	34—54	56	36—76	18	10—24	0,197	<0,001	<0,001

Примечание: p_1 — достоверность различий между сканерами Medit и Primescan; p_2 — Medit и iTero; p_3 — Primescan и iTero.

Таблица 4. Отклонение рельефа изображений между первичной и повторной пробами сканирования, мкм

Table 4. Deviation of the image surface relief between the initial and repeat scanning sessions, μm

Участок	Medit		Primescan		iTero		p_1	p_2	p_3
	Me	Q_1—Q_3	*Me*	Q_1—Q_3	*Me*	Q_1—Q_3			
3.1	53,0	23,0—68,0	12,0	–1,5—27,0	47,0	32,0—62,0	<0,001	0,748	<0,001
3.6	67,0	47,0—74,0	26,0	16,0—35,5	60,0	45,0—73,5	<0,001	0,948	<0,001
4.6	60,0	40,0—67,0	19,0	9,0—28,5	53,0	38,0—66,5	<0,001	0,948	<0,001
3.3—4.3	88,0	74,0—95,5	33,0	23,0—40,5	39,0	22,5—54,0	<0,001	<0,001	0,462
3.6—4.6	73,0	59,5—79,0	28,0	17,0—42,5	36,0	27,5—43,0	<0,001	<0,001	0,197

Примечание: p_1 — достоверность различий между сканерами Medit и Primescan; p_2 — Medit и iTero; p_3 — Primescan и iTero.

создания протезов достаточное значение истинности не превышает 120 мкм [15]. В клиническом исследовании F. Kernen и соавт. (2021) истинность внутриротовых устройств при сканировании зубного ряда превысила 100 мкм, что ставит под сомнение их применение для протяженных ортопедических конструкций без дополнительной верификации [6].

ЗАКЛЮЧЕНИЕ

На точность построения трехмерной модели по результатам внутриротового сканирования оказывают влияние как технология устройства, так и условия его проведения. Показатели *in vivo* и *in vitro* воспроизведения реальных размеров и формы объекта в области передних зубов наиболее высокие по сравнению с боковыми зубами. В лабораторных условиях (*in vitro*) точность всех устройств ожидаемо выросла. Наименьшее влияние действий оператора отмечено при сканировании устройством Primescan AC.

При сравнении трех сканеров в условиях *in vivo* лучшую геометрию зубного ряда (межзубные расстояния) обеспечил iTero Element 2. Однако на отдельных молярах он показал наибольшие отклонения от эталона, уступив Primescan AC и Medit i600. В 82,7% случаев расхождение в боковых отделах превысило клинически значимые 100 мкм.

Хотя полученные значения точности не соответствуют строгим критериям ISO (<20 мкм), они укладываются в клинически приемлемый диапазон (50—200 мкм). Тем не менее, учитывая погрешность>100 мкм в области моляров, применение внутриротовых сканеров для протяженных конструкций требует осторожности, особенно у пациентов с ограничением открывания рта.

Поступила/Received: 23.03.2026
Принята в печать/Accepted: 20.07.2026

ЛИТЕРАТУРА / REFERENCES:

1. **Булычева Е.А., Булычева Д.С.** Лечение функциональных расстройств жевательно-речевого аппарата с применением компьютерных технологий: клинический случай. — *Клиническая стоматология*. — 2024; 2: 150—156. eLibrary ID: 67970627
[**Bulycheva E.A., Bulycheva D.S.** The therapy of functional disorders of the masticatory organ using computer technology: a case report. — *Clinical Dentistry (Russia)*. — 2024; 2: 150—156 (In Russian)]. DOI: 10.37988/1811-153X_2024_2_150
2. **Трезубов В.Н., Булычева Е.А., Трезубов В.В., Булычева Д.С.** Лечение пациентов с расстройствами височно-нижнечелюстного сустава и жевательных мышц: клинические рекомендации. — 2-е изд. — М.: ГЭОТАР-Медиа, 2024. — С. 62—64.
[**Trezubov V.N., Bulycheva E.A., Trezubov V.V., Bulycheva D.S.** Treatment of patients with disorders of the temporomandibular joint and masticatory muscles: clinical recommendations. 2nd ed. — Moscow: GEOTAR-Media, 2024. — Pp. 62—64 (In Russian)].
3. **Al-Hassiny A., Végh D., Bányai D., Végh Á., Géczi Z., Borbély J., Hermann P., Hegedüs T.** User experience of intraoral scanners in dentistry: Transnational questionnaire study. — *Int Dent J*. — 2023; 73 (5): 754—759. PMID: 37150698
4. **Найданова И.С.** Реальные и виртуальные оттиски зубных рядов. — СПб.: Человек, 2026. — С. 59—63.
[**Naidanova I.S.** Real and virtual dental impressions. — Saint-Petersburg: Human, 2026. — Pp. 59—63 (In Russian)].
5. **Diker B., Tak Ö.** Comparing the accuracy of six intraoral scanners on prepared teeth and effect of scanning sequence. — *J Adv Prosthodont*. — 2020; 12 (5): 299—306. PMID: 33149851
6. **Kernen F., Schlager S., Seidel Alvarez V., Mehrhof J., Vach K., Kohal R., Nelson K., Flügge T.** Accuracy of intraoral scans: An in vivo study of different scanning devices. — *J Prosthet Dent*. — 2022; 128 (6): 1303—1309. PMID: 33902891
7. **Amornvit P., Rokaya D., Sanohkan S.** Comparison of accuracy of current ten intraoral scanners. — *Biomed Res Int*. — 2021; 2021: 2673040. PMID: 34552983
8. **Leven R., Schmidt A., Binder R., Kampschulte M., Vogler J., Wöstmann B., Schlenz M.A.** Accuracy of digital impression taking with intraoral scanners and fabrication of CAD/CAM posts and cores in a fully digital workflow. — *Materials (Basel)*. — 2022; 15 (12): 4199. PMID: 35744261
9. **Soltan H., Mai X., Ramdan A.S., Saleh M.Q., Ashour S.H., Xie W.** Impact of implant scan body material and angulation on the trueness and precision of digital implant impressions using four intraoral scanners-an in vitro study. — *BMC Oral Health*. — 2025; 25 (1): 1288. PMID: 40745640
10. **El-Refay H.M., Abdelaziz M.S., Cheta N.M., Abdallah M.F.** The accuracy of digital impression with different intraoral scanners on maxillary all on four implants: an in vitro study. — *BMC Res Notes*. — 2025; 18 (1): 186. PMID: 40264219
11. **Vag J., Stevens C.D., Badahman M.H., Ludlow M., Sharp M., Brenes C., Mennito A., Renne W.** Trueness and precision of complete arch dentate digital models produced by intraoral and desktop scanners: An ex-vivo study. — *J Dent*. — 2023; 139: 104764. PMID: 37898433
12. **Ling L., Lai T., Chung P.T., Sabet S., Tran V., Malyala R.** A novel 3D-printing model resin with low volumetric shrinkage and high accuracy. — *Polymers (Basel)*. — 2025; 17 (5): 610. PMID: 40076103
13. **Lee K.M.** Comparison of two intraoral scanners based on three-dimensional surface analysis. — *Prog Orthod*. — 2018; 19 (1): 6. PMID: 29430612
14. **Vitai V., Németh A., Sólyom E., Czumbel L.M., Szabó B., Fazekas R., Gerber G., Hegyi P., Hermann P., Borbély J.** Evaluation of the accuracy of intraoral scanners for complete-arch scanning: A systematic review and network meta-analysis. — *J Dent*. — 2023; 137: 104636. PMID: 37516338
15. **Розов Р.А., Трезубов В.Н., Шалагинова А.В., Кусевицкий Л.Я.** Сравнительная оценка in vitro точности стоматологических сканеров открытого типа при получении модели зубного ряда. — *Пародонтология*. — 2020; 3: 231—236. eLibrary ID: 43865440
[**Rozov R.A., Trezubov V.N., Shalaginova A.V., Kusevickiy L.Ya.** Comparative in vitro evaluation of the accuracy of dental open system scanners. — *Parodontologiya*. — 2020; 3: 231—236 (In Russian)]. DOI: 10.33925/1683-3759-2020-25-3-231-236

DOI: 10.37988/1811-153X_2026_3_154

А.М. Сипкин,
д.м.н., зав. кафедрой челюстно-лицевой хирургии и госпитальной хирургической стоматологии
Д.Ю. Окшин,
м.н.с. отделения челюстно-лицевой хирургии
Н.Д. Гнатюк,
аспирант кафедры челюстно-лицевой хирургии и госпитальной хирургической стоматологии
Е.О. Гнатюк,
научный сотрудник отделения челюстно-лицевой хирургии
А.В. Степанюк,
ассистент кафедры челюстно-лицевой хирургии и госпитальной хирургической стоматологии

МОНИКИ им. М.Ф. Владимирского, 129110, Москва, Россия

Материалы для протезирования при переломах нижней стенки орбиты. Обзор литературы

Аннотация. Переломы нижней стенки глазницы составляют значительную долю в структуре травм лицевого скелета. Одним из актуальных вопросов остается выбор оптимального материала для протезирования костного дефекта, так как ни один из существующих имплантатов не является идеальным. В статье детально рассмотрены основные классы материалов для протезирования нижней стенки глазницы. Для каждой группы оценены ключевые характеристики: биосовместимость, прочность, остеокондуктивный потенциал, скорость резорбции, простота моделирования и риск осложнений. Перспективным направлением является разработка полностью резорбируемых имплантатов, которые минимизируют риски долгосрочных осложнений и психологический дискомфорт пациентов. Несмотря на удовлетворительные результаты применения резорбируемых полимеров, они требуют дальнейшей оптимизации для достижения оптимального баланса между прочностью, сроком резорбции и биологической инертностью.

Ключевые слова: перелом нижней стенки орбиты, реконструкция глазницы, орбитальные имплантаты, резорбируемые полимеры

ДЛЯ ЦИТИРОВАНИЯ:

Сипкин А.М., Окшин Д.Ю., Гнатюк Н.Д., Гнатюк Е.О., Степанюк А.В. Материалы для протезирования при переломах нижней стенки орбиты. Обзор литературы. — *Клиническая стоматология*. — 2026; 29 (3): 154—160. DOI: 10.37988/1811-153X_2026_3_154

A.M. Sipkin,
Doctor of Science in Medicine, full professor of the Maxillofacial surgery and hospital surgical dentistry Department
D.Yu. Okshin,
junior researcher at the Maxillofacial surgery Division
N.D. Gnatyuk,
postgraduate at the Maxillofacial surgery and hospital surgical dentistry Department
E.O. Gnatyuk
researcher at the Maxillofacial surgery Division
A.V. Stepanyuk
assistant at the Maxillofacial surgery and hospital surgical dentistry Department

Moscow Regional Research Clinical Institute (MONIKI), 129110, Moscow, Russia

Materials for prosthetics in fractures of the lower wall of the orbit. Literature review

Abstract. Fractures of the lower wall of the orbit account for a significant proportion in the structure of injuries to the facial skeleton. One of the urgent issues remains the choice of the optimal material for prosthetics of a bone defect, since none of the existing implants is ideal. The article discusses in detail the main classes of materials for prosthetics of the lower wall of the eye socket. Key characteristics were evaluated for each group: biocompatibility, strength, osteoconductive potential, resorption rate, ease of modeling, and risk of complications. A promising direction is the development of fully resorbable implants that minimize the risks of long-term complications and psychological discomfort of patients. Despite the satisfactory results of resorbable polymers, they require further optimization to achieve an optimal balance between strength, resorption time and biological inertia.

Key words: fracture of the lower wall of the orbit, reconstruction of the orbit, orbital implants, resorbable polymers

FOR CITATION:

Sipkin A.M., Okshin D.Yu., Gnatyuk N.D., Gnatyuk E.O., Stepanyuk A.V. Materials for prosthetics in fractures of the lower wall of the orbit. Literature review. *Clinical Dentistry (Russia)*. 2026; 29 (3): 154—160 (In Russian). DOI: 10.37988/1811-153X_2026_3_154

ВВЕДЕНИЕ

На сегодняшний день травматические повреждения костей лицевого скелета не только не теряют своей актуальности, но и имеют тенденцию к непрерывному росту их частоты. В практике челюстно-лицевого хирурга переломы костей средней зоны лица являются одним из основных диагнозов травматологического профиля. По данным литературных источников, частота возникновения переломов стенок глазницы с вовлечением органа зрения варьирует от 35 до 64% от всех повреждений костей лицевого скелета. Примерно в 5% случаев травмы головы сопровождаются повреждениями орбиты, и 50% из них требуют хирургического вмешательства [1].

Ввиду сложного анатомического строения и разнообразия травматических факторов для переломов нижней стенки глазницы характерна широкая вариативность форм и клинических проявлений. В большинстве случаев имеет место хирургическое лечение переломов нижней стенки орбиты, которое эволюционирует за счет постоянного развития как хирургических техник, так и материалов, используемых для протезирования. На сегодняшний день невозможно обозначить идеальный вариант протеза дна глазницы, так как все они имеют свои преимущества и недостатки, что делает актуальной проблему исследования новых имплантируемых материалов.

Цель — систематизировать данные о материалах, применяемых при лечении переломов нижней стенки орбиты.

КЛИНИЧЕСКАЯ АНАТОМИЯ ГЛАЗНИЦЫ

Глазница представляет собой сложную анатомическую структуру, так как она сформирована при участии семи костей: верхней челюсти, лобной, скуловой, решетчатой, клиновидной, слезной и нёбной. Вышеуказанные костные структуры формируют 4 стенки глазницы: верхняя и латеральная — более толстые и прочные, тонкие и хрупкие нижняя и медиальная стенки. В разрезе данного литературного обзора необходимо особое внимание уделить анатомическим особенностям нижней стенки орбиты.

В основном нижняя стенка орбиты сформирована глазничной поверхностью верхней челюсти, при этом в передненаружном отделе ее формирует скуловая кость, а в заднем отделе — глазничный отросток перпендикулярной пластинки нёбной кости. Нижняя стенка глазницы является самой короткой из всех и не достигает вершины орбиты, а заканчивается нижнеглазничной щелью, что имеет важное клиническое значение. При переломах нижней стенки орбиты лишь вышеупомянутый глазничный отросток перпендикулярной пластинки небной кости страдает редко и может быть использован в качестве ориентира и точки упора для имплантата. Нижняя стенка орбиты непосредственно граничит с подглазничным каналом и верхнечелюстным синусом.

Переломы нижней стенки глазницы

Переломы нижней стенки орбиты могут происходить изолированно или в комбинации с другими повреждениями лица.

Наиболее распространенным видом изолированных переломов нижней стенки глазницы являются так называемые взрывные переломы. Такой вид перелома возникает вследствие воздействия ранящего агента, по размеру превышающего размеры входа в орбиту. При этом происходит деформация и смещение глазного яблока и структур орбиты вглубь, что вызывает их сжатие и повышение внутриорбитального давления. Таким образом происходит продавливание и перелом наиболее тонкой нижней стенки глазницы в сторону верхнечелюстного синуса с пролабированием мягких тканей в сформировавшийся дефект с их последующим заклиниванием [2].

Основными симптомами, возникающими при взрывных переломах нижней стенки орбиты, являются диплопия — двоение, возникающее при вертикальных движениях глазного яблока, за счет ущемления нижней прямой мышцы глаза, параорбитальная гематома, аксиальная дистопия (эно- или экзофтальм), гипофтальм [3].

Лечение взрывных переломов нижней стенки орбиты

В редких случаях, когда при переломах нижней стенки глазницы не происходит функциональных и косметических нарушений, хирургическое лечение не проводится. В остальных случаях имеет место выполнение различных видов оперативных вмешательств.

При лечении переломов нижней стенки глазницы основными целями являются воссоздание первоначальной формы и объема глазницы, репозиция ее структур и восстановление подвижности глазного яблока.

При операциях на нижней стенке орбиты применяются различные виды оперативных доступов. Наиболее простым является чрескожный инфраорбитальный доступ, однако при его использовании высок риск последующего рубцевания в данной области, что может сопровождаться ограничением подвижности века и слезотечением. Субцилиарный доступ обеспечивает более эстетичный результат, однако может осложняться атоническим выворотом века. Предложенный J. Bourquet в 1923 г. трансконъюнктивальный доступ помогает решить вышеуказанную проблему [4].

При этом ввиду ограниченной видимости, возникающей при использовании как чрескожного или субцилиарного, так и трансконъюнктивального доступа, возникают сложности в визуализации заднего края перелома и заднего упора, что значительно усложняет проведение операции. С развитием эндоскопических технологий появилась возможность дополнительной визуализации с применением трансантрального или трансназального доступа [5]. Это дало толчок для поиска новых методик восстановления нижней стенки орбиты, в частности стоит отметить эффективность так называемой баллонной техники [6].

По завершению этапа оперативного доступа извлекаются ущемленные ткани из линии перелома, после чего костный дефект закрывается одним из вариантов протезов.

Протезы, применяемые при восстановлении нижней стенке орбиты

На сегодняшний день с целью протезирования нижней стенки орбиты применяются импланты из самых разнообразных материалов. По природе происхождения материалы для изготовления орбитальных имплантов делятся на аутотрансплантаты (получаемые из собственных тканей), аллотрансплантаты (получаемые из тканей другого человека), ксенотрансплантаты (получаемые из тканей другого биологического вида) и аллопластические материалы (синтетические материалы).

Основные требования, предъявляемые к материалу протеза: биосовместимость, необходимая геометрическая форма, стабильность, минимальная травматизация донорского участка, доступность и цена. Физические свойства идеального материала должны в точности соответствовать свойствам ткани, которую он заменяет.

Важно отметить, что долгосрочная биосовместимость материала зависит от динамических взаимоотношений между организмом и имплантатом, а также от многих других факторов [7]. Известно, что реакция тканей на имплантированный материал начинается с острой воспалительной реакции, вызываемой преимущественно гранулоцитами. Затем лимфоциты и макрофаги мигрируют в область поражения, пытаясь фагоцитировать инородный материал, приводя к хронической воспалительной реакции. Таким образом образуется грануляционная ткань, которая впоследствии формирует соединительнотканную оболочку, изолирующую имплантат от прилегающих тканей. Как только вокруг имплантата образуется фиброзная капсула, он, как правило, удовлетворительно воспринимается организмом [8].

Геометрические и физические факторы включают размер, форму и видоизменение материала. Научные исследования ясно показали, что физическая форма материала влияет на реакцию организма. Пористые материалы обеспечивают различную степень врастания мягких тканей, и, как следствие, повышают долговременную стабильность. Предполагается, что пористый материал усваивается благодаря микроскопическим коллагеновым фибриллам и капиллярам. Оптимальная совместимость мягких тканей характеризуется ограниченной воспалительной реакцией, тонкой волокнистой инкапсуляцией или мезенхимальным врастанием при минимальной активности макрофагов [7].

БИОМАТЕРИАЛЫ ДЛЯ РЕКОНСТРУКЦИИ ДНА ОРБИТЫ

Выбор материала орбитального имплантата был и остается предметом постоянных дискуссий. Несмотря на то, что аутогенная кость является «золотым стандартом» биосовместимости, ее использование стало менее частым, уступив свое место другим видам материалов. В данном литературном обзоре описаны основные материалы, используемые для производства орбитальных протезов, с указанием их основных характеристик, преимуществ и недостатков.

Аутотрансплантаты

Аутотрансплантаты — материалы, полученные из организма самого пациента. Их основное преимущество, безусловно, заключается в абсолютной биосовместимости и отсутствии иммунной реакции на трансплантат. Вместе с тем использование аутотрансплантатов требует забора соответствующего количества ткани из донорского участка пациента, что является дополнительным оперативным вмешательством и, как следствие, увеличивает длительность вмешательства и усугубляет общее состояние пациента [3].

В основном при протезировании нижней стенки орбиты применяются костные и хрящевые аутотрансплантаты.

Аутотрансплантация кости

Аутотрансплантаты из собственной кости пациента рассматриваются большинством хирургов как «золотой стандарт». Для реконструкции нижней стенки орбиты в основном используются полнослойные или расщепленные трансплантаты мембранозной кости свода черепа, голеностопной кости, венечного отростка нижней челюсти, передняя стенка верхней челюсти, симфиз нижней челюсти, ребро, лопатка и гребень подвздошной кости [9].

Преимущества аутологичной кости заключаются в ее прочности, жесткости и остеогенном потенциале. Однако использование аутологичной кости иногда затруднительно, так как не всегда ей легко придать необходимые форму и размер. Более того, при сверхнагрузке аутотрансплантат легко деформируется. Еще одним серьезным недостатком является неконтролируемая резорбция аутокости, что делает результат вмешательства непредсказуемым [10].

Аутогенный хрящ

При протезировании нижней стенки орбиты обычно применяется реберный или суставной хрящ и носовая перегородка. Хрящевая ткань, как правило, механически более податлива и позволяет придавать ей необходимую форму. Хрящевой трансплантат обеспечивает длительную поддержку окружающих тканей без существенной резорбции даже по прошествии нескольких лет. Более того, забор хрящевого трансплантата, как правило, менее сложный и болезненный в сравнении с костным материалом [8].

Другие аутогенные материалы

В научной литературе источниках описываются случаи применение других аутоматериалов, в частности лиофилизированные сухожилия мышц и надкостница сосцевидного отростка [8]. Ввиду сложного забора и ограниченного размера таких трансплантатов на сегодняшний день их использование весьма ограничено.

Аллотрансплантаты

Аллотрансплантаты — трансплантаты твердых или мягких тканей от другого живого пациента или от трупа того же биологического вида. Основным преимуществом таких материалов над аутотрансплантатами является отсутствие необходимости дополнительной травматизации, сокращение времени операции, возможность предварительно придать форму имплантата. Однако существует риск передачи инфекционных заболеваний и возникновения иммунологических реакций [11]. Наиболее часто используемыми аллотрансплантатами являются лиофилизированная твердая мозговая оболочка и деминерализованная кость. Также известны случаи использования аллогенного хряща. Существующие исследования говорят о том, что аллотрансплантаты обладают выраженными остеокондуктивными свойствами. Однако вместе с тем механические свойства деминерализованной кости зачастую недостаточны, а скорость резорбции трансплантата, как правило, высока.

КСЕНОТРАНСПЛАНТАТЫ

Трансплантаты из тканей организмов другого биологического вида также были использованы при реконструкциях орбиты. Известны случаи успешного клинического

применения лиофилизированной свиной дермы, а также гетерогенной кости крупного рогатого скота. Помимо этого, в качестве трансплантатов применяются животный желатин и коллагеновые сетки, склеры крупного рогатого скота [9]. На сегодняшний день такие материалы используются относительно редко ввиду сложности их изготовления и недостаточности клинических данных об их применении.

Аллопластические материалы

Гидроксиапатит (ГА) и другие фосфаты кальция являются отличными биоматериалами благодаря своему химическому и кристаллографическому сходству с минеральной составляющей костной ткани. Благодаря своей биосовместимости имплантаты из ГА являются отличной альтернативой аутологичным трансплантатам. В настоящее время изделия из ГА применяются достаточно редко, так как материал является хрупким и плохо поддается моделированию. Пористые двухфазные пластины из бета-трикальцийфосфата также имеют высокую биосовместимость, а их пористая структура позволяет врастать волокнистой ткани в имплантат, повышая его стабильность [12].

Биоактивное стекло впервые было использовано в начале 1970-х годов. Биоактивное стекло имеет остеокондуктивный потенциал, медленно поддается резорбции, биоактивно и биосовместимо. Ряд исследователей доказали, что применение биоактивного стекла имеет преимущества перед хрящевыми трансплантатами при восстановлении стенок орбиты. При этом другие авторы утверждают, что биоактивное стекло является хрупким, жестким и плохо поддается моделированию и закреплению винтами. Таким образом, основной проблемой при использовании таких имплантатов при реконструкции орбиты является выбор правильного имплантата, совместимого по форме с костным дефектом. На сегодняшний день существуют данные о возможности изготовления индивидуальных изделий из биоактивного стекла с применением технологии 3D-печати, что в будущем может снова вернуть этим материалам популярность [8].

Металлы

На сегодняшний день титан является одним из наиболее широко используемых металлов в челюстно-лицевой хирургии, в том числе при восстановлении целостности стенок глазницы. Титан обладает высокой биосовместимостью и идеально подходит для реконструкции костных дефектов, где требуется высокая степень жесткости и прочности. Отличительной особенностью титана является его способность к остеоинтеграции.

Большинство авторов находят титановую сетку оптимальной для протезирования стенок орбиты, так как она обеспечивает предсказуемый длительный удовлетворительный результат с минимальным процентом осложнений [13]. Более того, существующие исследования демонстрируют преимущество титановой сетки над аутокостными трансплантатами [14]. Несмотря на это, применение титановой сетки не обходится без послеоперационных осложнений в виде воспалительных реакций. По нашему опыту, стоит отметить, что наличие титановой сетки в области глазницы большим количеством пациентов определяется как негативный психологический фактор, что повышает уровень их стресса и тревожности.

На сегодняшний день существует возможность применять не только стандартизованные титановые сетки и пластины, но и изготавливать индивидуальные изделия в соответствии с конкретной клинической ситуацией посредством технологии 3D-печати, что значительно повышает эффективность лечения переломов нижней стенки глазницы [15].

Известны также индивидуальные разборные титановые изделия, применяемые с целью минимизации хирургического доступа [16].

Ведется активная работа по модификации титановых сплавов. Ряд исследователей утверждают об улучшении свойств титана после дополнительной его обработки. Они предложили метод, стимулирующий образование гидроксиапатита поверхности титановых сплавов. Авторы провели химико-термическую обработку титана, включая кислотное протравливание с последующим окислением перекисью водорода [17].

Наиболее часто используемым кобальтовым сплавом является виталлий. Его типичный весовой состав составляет 60,6% Co, 31,5% Cr, 6,0% Mo и 1,9% остатка (Si, Mn). Существующие исследования говорят об удовлетворительных результатах использования данного сплава для протезирования нижней стенки орбиты. Не было отмечено случаев послеоперационных воспалительных реакций или реакций отторжения. Авторы обнаружили, что этот материал хорошо переносится в клинической практике и подходит для лечения больших дефектов орбиты [8]. Виталлиевые сетки дают значительные искажения при КТ и МРТ, что делает их применение несколько затруднительным в клинической практике.

ПОЛИМЕРЫ

Одним из наиболее перспективных направлений исследования материалов для восстановления стенок глазницы является использование различных полимеров. Полимерные изделия могут быть резорбируемыми и нерезорбируемыми.

Нерезорбируемые

Силикон используется в качестве имплантируемого материала в различных областях хирургии уже более 70 лет. Его основные преимущества заключаются в его биологической и химической инертности, гибкости и простоте в обращении. С целью восстановления нижней стенки глазницы силикон впервые был использован в 1963 г. Ряд авторов утверждает, что использование имплантатов для реконструкции орбиты приводит к удовлетворительному результату. Однако за прошедшие годы многие исследования выявили недопустимую частоту различных осложнений, связанных с имплантацией, включая образование подглазничной кисты, инфекцию, экструзию и миграцию импланта в полость носа, верхнечелюстную пазуху, под кожу нижнего века [18].

Пористый полиэтилен сверхвысокой плотности (Medpor) уже более двух десятилетий успешно применяется для восстановления дефектов дна орбиты. Данные изделия могут быть различных размеров и толщины (обычно в пределах 0,4—1,5 мм), они легко адаптируются к геометрии глазницы. Наличие пор способствует врастанию тканей, что снижает вероятность реакции на инородное тело и образования капсулы. Клинические результаты после имплантации пористого полиэтилена удовлетворительны, однако некоторые авторы сообщают о значительном количестве осложнений, таких как инфицирование места операции и отторжение имплантата [2]. Известны попытки модернизировать полиэтиленовые изделия с помощью гидроксиапатита. Например, материал HAPEX успешно применяется для реконструкции дна орбиты. Этот композитный материал является жестким, остеокондуктивным и биологически инертным, однако обладает высокой степенью хрупкости.

Политетрафторэтилен (PTFE) биологически и химически инертен, не обладает антигенными свойствами, стерилизуется в автоклаве и легко поддается моделированию. Существующие исследования говорят о высокой эффективности данного материала при лечении переломов стенок глазницы в сравнении с имплантами из гидроксиапатита и аутогенной костной ткани.

Использование нейлона (SupraFOIL, медицинский нейлон) в орбитальной хирургии началось относительно недавно. Имплантаты из гладкой нейлоновой пленки оказались безопасными и эффективными при реконструкции дна орбиты с низким уровнем осложнений [8].

Гидрогели являются относительно новыми материалами в медицинском материаловедении, они могут быть изготовлены из различных мономеров: коллаген, хитозан, желатин и др. Гидрогели могут выступать в качестве носителей различных биологически активных веществ, в частности факторов роста [19].

Известны успешные случаи использования гидрогелей и для восстановления стенок орбиты. Были созданы нанокомпозиты, включающие наночастицы ГА (20—70 нм) в циклических ацеталевых гидрогелях, их использовали их для устранения дефектов дна орбиты, сформированных хирургическим путем, на животной модели. Предварительные результаты гистоморфометрии показали, что нанокомпозиты проявляют положительный эффект *in vivo* в отношении роста костной ткани [20]. Гидрогели на основе костного морфогенетического белка BMP-2 имеют многообещающие перспективы в области челюстно-лицевой хирургии, включая реконструкцию орбиты, благодаря их превосходному регенеративному потенциалу.

Резорбируемые имплантаты

Рассасывающиеся полимерные пластинчато-винтовые системы были внедрены в промышленную практику для фиксации переломов в челюстно-лицевой области, включая область орбитальной хирургии в 1990-х годах. Рассасывающиеся синтетические полимеры обладают некоторыми преимуществами. Они обеспечивают более удобную и предсказуемую схему рассасывания по сравнению с биологическими трансплантатами, легко адаптируются к желаемому размеру и форме без каких-либо осложнений со стороны донорского участка. Более того, с течением времени такие материалы полностью резорбируются, что исключает необходимость их извлечения, а также повышает уровень психологической удовлетворенности пациентов.

Основой полимерных материалов являются органические вещества. Они могут быть изготовлены из одного вида соединений или из их комбинаций. Важно отметить широкую вариативность свойств материала за счет изменения соотношения составных веществ в полимере. Таким образом, изделие можно адаптировать под конкретную задачу с учетом плотности, периода полного сохранения прочности, периода рассасывания и других характеристик.

На сегодняшний день существуют исследования резорбируемых материалов с целью замещения дефектов нижней стенки глазницы. К таким материалам в основном относятся сополимеры поли-L-молочной кислоты (PLLA), поли-D-лактида (PDLLA), полигликолевой кислоты (PGA), полидиоксанона (PDS) и поликапролактона (PCL) различного состава [12].

PDS (полидиоксанон) — это полукристаллический полимер, состоящий из полидиоксанона и разрушающийся в результате гидролиза. Материал нашел свое применение в некоторых клинических случаях протезирования нижней стенки глазницы. По данным исследователей, этот материал через 3 недели теряет половину от своего модуля прочности. PDS полностью резорбируется через 6 месяцев, а прочности сформированного на его месте рубца, как правило, недостаточно для поддержания структур глазницы, особенно при больших дефектах, что приводит к энофтальму или гипофтальму [9]

PGA (полигликоевая кислота) — это простейший полиэфирный материал с высоким содержанием кристаллов. Известно, что данный материал в изолированной форме быстро резорбируется, а его механическая прочность снижается вдвое за 2 недели, что диктует необходимость сополимеризовать его с другими соединениями [8].

В свою очередь широкое применение нашли различные виды имплантатов на основе полилактидов и полигликолидов, поскольку они обладают необходимыми прочностными характеристиками и относительно медленным и контролируемым периодом резорбции (1—5 лет в зависимости от их состава). В настоящее время при реконструкции орбиты широко используются сетки из наночастиц гидроксиапатита (uHA)/PLLA и PCL [8].

PLLA — это полукристаллический материал с хорошей прочностью и медленным разрушением благодаря своей гидрофобности [10]. Поскольку PLLA медленно разрушается в результате гидролиза в течение 2—6 лет, его обычно сополимеризуют с PGA или PDLLA в различных композициях, что определяет период разрушения и долговечность каждого имплантата.

PDLLA — это полностью аморфный полимер, который быстро разлагается, обладает низкой прочностью на разрыв и используется качестве имплантата в составе сополимера PLLA/PDLLA [8].

Известны материалы на основе PLLA, имеющие в своем составе неорганические соединения, в частности наночастицы гидроксиапатита. Например

Osteotrans — MX (Teijin Medical Technologies) — биоактивный и полностью резорбируемый имплантат, состоящий из наночастиц гидроксиапатита (массовая доля ГА 40%) и PLLA. ГА является минеральным компонентом кальцифицированной ткани. Его наночастицы синтезируются путем гидролиза ангидрата гидрофосфата кальция в присутствии карбоната кальция. Частицы ГА на рентгенограммах являются рентгеноконтрастными, что позволяет хирургам идентифицировать данные имплантаты на послеоперационных КТ-снимках. Этот материал обеспечивает высокую механическую прочность, сравнимую с прочностью кортикальной кости человека. Во время деградации высвобождение частиц ГА и отложение фосфатов кальция благоприятно влияют на остеокондуктивные свойства. Однако на поздних стадиях гидролиза и дегенерации побочные продукты PLLA, такие как молочная кислота, могут спровоцировать воспалительную реакцию, когда количество продуктов гидролиза превышает возможности очистительной системы организма [21].

Существующие исследования говорят о том, что использование таких материалов привело к возникновению ряда осложнений в отдаленном послеоперационном периоде, что потребовало удаления имплантатов [12].

PCL — это полукристаллический полимер, получаемый из ε-капролактона и разрушающийся путем гидролиза. Сетка PCL обладает рядом необходимых свойств для использования их в качестве имплантатов при реконструкции стенок орбиты. Во-первых, имплантат PCL обеспечивает необходимую механическую поддержку и разрушается в течение 2 лет, что является достаточным сроком для формирования новой кости в остеокондуктивной среде. Во-вторых, имплантаты PCL вызывают меньшую реакцию на инородное тело, инфекцию и воспаление, чем имплантаты PLLA или PLGA, поскольку их побочные продукты после гидролиза, такие как капроновая кислота, являются более слабыми кислотными метаболитами по сравнению с метаболитами PLLA или PLGA [21]. Существующие исследования говорят о том, что в 98% случаев использования сетки PCL отсутствовали какие-либо нежелательные реакции со стороны имплантата в течение 18 месяцев наблюдения, а при морфологическом анализе наблюдалась регенерация неохрящевой ткани. Наконец, благодаря пластичности сетки PCL при комнатной температуре имплантаты легче поддаются обработке и трансформации в соответствии с индивидуальными особенностями перелома орбиты по сравнению с имплантатами uHA/PLLA. Однако есть некоторые опасения, что PCL-имплантаты недостаточно прочны, чтобы поддерживать содержимое орбиты в случае переломов ее стенок при формировании больших дефектов [8].

Таким образом, биорезорбируемые материалы нашли свое применение в аспекте восстановления дефектов нижней стенки орбиты, однако этот вопрос требует дальнейшей проработки с поиском оптимального состава материала имплантата для обеспечения необходимых прочностных характеристик с учетом минимизации вероятности возникновения возможных осложнений.

ЗАКЛЮЧЕНИЕ

На сегодняшний день хирургическое лечение переломов нижней стенки орбиты является рутинным вмешательством в практике челюстно-лицевого хирурга. Существует ряд общепринятых и многократно отработанных методик таких вмешательств, доказавших свою эффективность. В настоящее время определяется два основных вектора развития протезирования нижней стенки орбиты. Первый вектор определяется активным внедрением в практику новых технологий, в частности эндоскопических техник и аддитивных технологий моделирования, планирования и 3D-печати, что обеспечивает более предсказуемый результат вмешательства, снижает длительность операции и периода восстановления пациентов. Другой вектор направлен на исследование материалов орбитальных имплантатов, систематизация которых стала целью данного обзора литературы. Несмотря на широкое применение титановых изделий, которые зарекомендовали себя как надежный материал выбора, такие имплантаты не лишены недостатков, в частности неспособности к рассасыванию материала с течением времени. Данный аспект повышает вероятность возникновения послеоперационных осложнений в отдаленном периоде, что может продиктовать необходимость в их удалении. Более того, снижается уровень психологического благополучия пациентов, для которых факт наличия инородного тела в области орбиты является весомым раздражителем. Для решения данных вопросов зарубежными учеными были разработаны и исследованы резорбируемые материалы на основе органических соединений, которые показали удовлетворительные клинические результаты. При этом зарекомендовавшие себя материалы на основе полилактида и поликапролактона пока еще имеют свои недостатки в виде возможных послеоперационных осложнений воспалительного характера или недостаточной прочности материала в ряде клинических случаев.

В отечественном сегменте на сегодняшний день отсутствуют зарегистрированные резорбируемые изделия для протезирования нижней стенки глазницы. Несмотря на большой потенциал отечественных разработок подобного рода материалов, требуется их детальное доклиническое и клиническое исследование.

Поступила/Received: 23.03.2026
Принята в печать/Accepted: 20.07.2026

ЛИТЕРАТУРА:

1. **Дроздова Е.А., Бухарина Е.С., Сироткина И.А.** Эпидемиология, классификация, клиника и диагностика переломов орбиты при тупой травме. — *Практическая медицина*. — 2012; 4—2 (59): 162—166. eLibrary ID: 17926207

REFERENCES:

1. **Drozdova E.A., Bukharina E.S., Sirotkina I.A.** Epidemiology, classification, symptoms, diagnosis fractures orbit with blunt trauma. *Practical medicine*. 2012; 4–2 (59): 162–166 (In Russian). eLibrary ID: 17926207

2. Yu J.H., et al. Biomechanical analysis of an absorbable material for treating fractures of the inferior orbital wall. — *Int J Ophthalmol*. — 2024; 17 (7): 1331—1336. PMID: 39026899
3. Vasile V.A., et al. Biocompatible materials for orbital wall reconstruction — An overview. — *Materials (Basel)*. — 2022; 15 (6): 2183. PMID: 35329635
4. Глязер И.С., Бельченко В.А. Объективные критерии выбора оперативного доступа при переломах нижней стенки глазницы. — *Стоматология*. — 2023; 4: 18—21. eLibrary ID: 54327869
5. Епифанов С.А., Крайнюков П.Е., Апостолиди К.Г., Ахинян Э.К. Эндоскопическая методика восстановления нижней и медиальной стенок глазницы при травматических повреждениях с использованием баллонной техники. — *Госпитальная медицина: наука и практика*. — 2020; 4: 40—44. eLibrary ID: 46276807
6. Ерашов М.А., Горбунова Е.Д., Денисова О.А. Оптимизация хирургического лечения переломов нижней стенки глазницы у детей с использованием комбинированного доступа. — *Российская детская офтальмология*. — 2022; 1: 29—34. eLibrary ID: 48768805
7. Potter J.K., et al. Biomaterials for reconstruction of the internal orbit. — *Oral Maxillofac Surg Clin North Am*. — 2012; 24 (4): 609—27. PMID: 23107429
8. Hossain I., et al. Biomaterials for orbital reconstruction. — *Saudi Journal of Oral and Dental Research*. — 2021; 6 (12): 581—591.
9. Sivam A., Enninghorst N. The dilemma of reconstructive material choice for orbital floor fracture: A narrative review. — *Medicines (Basel)*. — 2022; 9 (1): 6. PMID: 35049939
10. Boro S., et al. PDS plate versus bone graft in orbital floor reconstruction: A prospective study to identify the better alternative. — *Indian J Otolaryngol Head Neck Surg*. — 2022; 74 (Suppl 3): 4699—4705. PMID: 36742492
11. Kulbay M., et al. A review of biopolymer innovations in oculoplastic surgery: reconstruction of eyelid, lacrimal, and orbital structures. — *Exploration of BioMat-X*. — 2024; 1: 300—30. DOI: 10.37349/ebmx.2024.00022
12. Губочкина А.А., Легонькова О.А. Биорезорбируемые костные материалы: состояние в Российской Федерации. — *Микроэлементы в медицине*. — 2023; 4: 3—18. eLibrary ID: 56914580
13. Давыдов Д.В., Баранова Н.А. Результаты хирургического лечения и реабилитации пациентов с посттравматической субатрофией и анофтальмическим синдромом в сочетании с костными деформациями глазницы. — *Офтальмологические ведомости*. — 2022; 4: 15—26. eLibrary ID: 50367714
14. Seen S., Young S., Lang S.S., Lim T.C., Amrith S., Sundar G. Orbital implants in orbital fracture reconstruction: A ten-year series. — *Craniomaxillofac Trauma Reconstr*. — 2021; 14 (1): 56—63. PMID: 33613837
15. Chepurnyi Y., Zhukovtseva O., Kopchak A., Kanura O. Clinical application of automated virtual orbital reconstruction for orbital fracture management with patient-specific implants: A prospective comparative study. — *J Craniomaxillofac Surg*. — 2022; 50 (9): 686—691. PMID: 35963834
16. Матросова Ю.В., Катаев М.Г., Фабрикантов О.Л. Составной имплант для реконструкции стенок орбиты. — *Современные проблемы науки и образования*. — 2023; 4: 112. eLibrary ID: 54387496
17. Ferraris S., et al. Surface modification of Ti-6Al-4V alloy for biomineralization and specific biological response: Part I, inorganic modification. — *J Mater Sci Mater Med*. — 2011; 22 (3): 533—45. PMID: 21287240
18. Орипов О.И., Билалов Э.Н., Боймуродов Ш.А. Современные аспекты хирургического лечения переломов стенок орбиты. — *Офтальмологический журнал*. — 2020; 4 (495): 77—82. eLibrary ID: 44155834
19. Сипкин А.М., Модина Т.Н., Гнатюк Н.Д., Окшин Д.Ю. Коллагенсодержащие остеопластические материалы: обзор литературы. — *Клиническая стоматология*. — 2023; 4: 152—159. eLibrary ID: 59398006
20. Al-Hamoudi F., et al. Bioactive composite for orbital floor repair and regeneration. — *Int J Mol Sci*. — 2022; 23 (18): 10333. PMID: 36142239
21. Демина В.А., Седуш Н.Г., Гончаров Е.Н., Крашенинников С.В., Крупнин А.Е., Гончаров Н.Г., Чвалун С.Н. Биоразлагаемые наноструктурированные композиты для хирургии и регенеративной медицины. — *Российские нанотехнологии*. — 2021; 1: 4—22. eLibrary ID: 46650418

2. Yu J.H., Sang Z.X., Zhang H., Xu Q.H., Huang Q., Liao H.F., Wang Y.H. Biomechanical analysis of an absorbable material for treating fractures of the inferior orbital wall. *Int J Ophthalmol*. 2024; 17 (7): 1331–1336. PMID: 39026899
3. Vasile V.A., et al. Biocompatible materials for orbital wall reconstruction An overview. *Materials (Basel)*. 2022; 15 (6): 2183. PMID: 35329635
4. Gliazer I.S., Belchenko V.A. Objective criteria for choosing an operative approach in case of orbital floor fractures. *Stomatology*. 2023; 4: 18–21 (In Russian). DOI: 10.17116/stomat202310204118
5. Epifanov S.A., Krainiukov P.E., Apostolidi C.G., Akhinian E.K. Endoscopic method of reconstruction of inferior and medial orbital walls in cases of blowout fractures, with the ballooning technique. *Hospital Medicine: Science and Practice*. 2020; 4: 40–44 (In Russian). DOI: 10.34852/GM3CVKG.2020.13.70.008
6. Erashov M.A., et al. Optimization of the lower wall's orbit fractures surgical treatment in childhood. *Russian Ophthalmology of Children*. 2022; 1: 29–34 (In Russian). DOI: 10.25276/2307-6658-2022-1-29-34
7. Potter J.K., et al. Biomaterials for reconstruction of the internal orbit. *Oral Maxillofac Surg Clin North Am*. 2012; 24 (4): 609–27. PMID: 23107429
8. Hossain I., et al. Biomaterials for orbital reconstruction. *Saudi Journal of Oral and Dental Research*. 2021; 6 (12): 581–591.
9. Sivam A., Enninghorst N. The dilemma of reconstructive material choice for orbital floor fracture: A narrative review. *Medicines (Basel)*. 2022; 9 (1): 6. PMID: 35049939
10. Boro S., Suri M.P., Mathew A.K. PDS plate versus bone graft in orbital floor reconstruction: A prospective study to identify the better alternative. *Indian J Otolaryngol Head Neck Surg*. 2022; 74 (Suppl 3): 4699–4705. PMID: 36742492
11. Kulbay M., Wu K.Y., Hocini A., Daigle P. A review of biopolymer innovations in oculoplastic surgery: reconstruction of eyelid, lacrimal, and orbital structures. *Exploration of BioMat-X*. 2024; 1: 300–30. DOI: 10.37349/ebmx.2024.00022
12. Gubochkina A.A., Legonkova O.A. Bioresorbable bone materials used in the Russian Federation. *Microelements in Medicine*. 2023; 4: 3–18 (In Russian). DOI: 10.19112/2413-6174-2023-24-4-3-18
13. Davydov D.V., Baranova N.A. Results of surgical treatment and rehabilitation of patients with post-traumatic subatrophy and anophthalmic syndrome in combination with bone deformities of the orbit. *Ophthalmology Journal*. 2022; 4: 15–26 (In Russian). DOI: 10.17816/OV115061
14. Seen S., Young S., Lang S.S., Lim T.C., Amrith S., Sundar G. Orbital implants in orbital fracture reconstruction: A ten-year series. *Craniomaxillofac Trauma Reconstr*. 2021; 14 (1): 56–63. PMID: 33613837
15. Chepurnyi Y., Zhukovtseva O., Kopchak A., Kanura O. Clinical application of automated virtual orbital reconstruction for orbital fracture management with patient-specific implants: A prospective comparative study. *J Craniomaxillofac Surg*. 2022; 50 (9): 686–691. PMID: 35963834
16. Matrosova Y.V., Kataev M.G., Fabrikantov O.L. Composite implant in orbital wall reconstruction. *Modern Problems of Science and Education*. 2023; 4: 112 (In Russian). DOI: 10.17513/spno.32823
17. Ferraris S., Spriano S., Pan G., Venturello A., Bianchi C.L., Chiesa R., Faga M.G., Maina G., Vernè E. Surface modification of Ti-6Al-4V alloy for biomineralization and specific biological response: Part I, inorganic modification. *J Mater Sci Mater Med*. 2011; 22 (3): 533–45. PMID: 21287240
18. Oripov O.I., Bilalov E.N., Boymurodov Sh.A. Current aspects of surgical repair for orbital wall fractures: a literature review. *Journal of Ophthalmology (Ukraine)*. 2020; 4 (495): 77–82. DOI: 10.31288/oftalmolzh202047782
19. Sipkin A.M., Modina T.N., Gnatyuk N.D., Okshin D.U. Collagen-containing osteoplastic materials: A review. *Clinical Dentistry (Russia)*. 2023; 4: 152–159 (In Russian). DOI: 10.37988/1811-153X_2023_4_152
20. Al-Hamoudi F., Rehman H.U., Almoshawah Y.A., Talari A.C.S., Chaudhry A.A., Reilly G.C., Rehman I.U. Bioactive composite for orbital floor repair and regeneration. *Int J Mol Sci*. 2022; 23 (18): 10333. PMID: 36142239
21. Demina V.A., et al. Biodegradable nanostructured composites for surgery and regenerative medicine. *Nanobiotechnology Reports*. 2021; 1: 2–18. DOI: 10.1134/s2635167621010043

ВЛАДМИВА

ХИРУРГИЯ

Биоактивная и биорезорбируемая губка

КЛИП ДЕНТ-МК

Для консервации лунок удалённых зубов

- Останавливает кровотечение
- Не нужно закрывать мембраной
- Предотвращает проседание мягких тканей
- Полная резорбция за 3–6 месяцев
- Имитирует структуру кости (коллаген I типа + фосфат кальция)

На правах рекламы

DOI: 10.37988/1811-153X_2026_3_162

Сравнительная оценка связывания рекомбинантного BMP-2 с коммерческими остеопластическими материалами различного происхождения и состава

А.А. Закарян[1],
аспирант Института цифровой стоматологии
А.Г. Степанов[1],
д.м.н., профессор Института цифровой стоматологии
С.В. Апресян[1],
д.м.н., профессор, директор Института цифровой стоматологии
В.С. Левина[1],
студентка IV курса Медицинского института
Т.М. Грунина[2, 3],
научный сотрудник; научный сотрудник
М.С. Громова[2, 3],
к.х.н., научный сотрудник; научный сотрудник
А.В. Громов[2, 3],
к.х.н., с.н.с. лаборатории биологически активных наноструктур; начальник отделения производства рекомбинантных белков
А.С. Карягина[2, 3, 4, 5],
д.б.н., профессор, г.н.с.; г.н.с.; в.н.с.; г.н.с.

[1] РУДН, 117198, Москва, Россия
[2] НИЦ эпидемиологии и микробиологии им. Н.Ф. Гамалеи, 123098, Москва, Россия
[3] Центр стратегического планирования и управления медико-биологическими рисками здоровью ФМБА, 123182, Москва, Россия
[4] НИИ физико-химической биологии им. А.Н. Белозерского, 119992, Москва, Россия
[5] Всероссийский НИИ сельскохозяйственной биотехнологии, 127550, Москва, Россия

Реферат. Эффективность остеоиндуктивной композиции определяется не только активностью рекомбинантного костного морфогенетического белка-2 (BMP-2), но и способностью носителя связывать белок и сохранять его после контакта с жидкой средой. При сравнении готовых коммерческих материалов необходимо учитывать, что они одновременно различаются происхождением, химическим составом, поровой архитектурой и размером гранул, поэтому вклад каждого параметра не может быть установлен при простом межпродуктовом сопоставлении. **Цель** — провести качественную сравнительную оценку связывания рекомбинантного BMP-2 четырьмя коммерческими гранулированными остеопластическими материалами и сопоставить извлекаемость белка после стандартизированной промывки и денатурирующей обработки. **Материалы и методы.** Исследованы натуральный ксеногенный костный матрикс Regegraft (0,25—1,0 мм), ксеногенный депротеинизированный костный минерал Bio-Oss (1,0—2,0 мм), синтетические аллопластические кальций-фосфатные материалы Maxresorb (0,5—1,0 мм) и BoneCeramic (0,4—0,7 мм). По 20 мг каждого материала инкубировали с 20 мкг BMP-2 в 200 мкл 20 мМ натрийфосфатного буфера (*p*H=5,5) в течение 2 часов. После центрифугирования и трехкратной промывки оценивали несвязавшуюся фракцию и белок, извлекаемый с гранул при прогревании с дитиотреитолом, методом электрофореза по Лэммли в 12,5% полиакриламидном геле. Исследование имело качественный скрининговый дизайн. **Результаты.** Во фракциях несвязавшегося белка после инкубации со всеми материалами полоса BMP-2 визуально не определялась, что указывает на снижение содержания белка ниже визуального предела обнаружения примененного метода, но не позволяет рассчитать сорбционную емкость. После обработки дитиотреитолом и нагревания полоса BMP-2 в экстракте Bio-Oss имела меньшую визуальную интенсивность, чем в экстрактах Maxresorb и BoneCeramic, что отражает меньшую извлекаемость белка в условиях выбранного протокола. В пробе Regegraft выявлялся выраженный многополосный белковый фон; природу отдельных полос не идентифицировали. **Заключение.** Все исследованные материалы взаимодействовали с BMP-2 в условиях проведенного качественного скрининга. Различия извлекаемой фракции белка нельзя связывать только с размером гранул или номинальным химическим составом, поскольку коммерческие продукты одновременно различались по нескольким характеристикам. Для количественного ранжирования носителей необходимы валидированный количественный метод, независимые экспериментальные повторы и контролируемая регистрация методических параметров.

Ключевые слова: BMP-2, остеопластические материалы, связывание белка, сорбция, гидроксиапатит, бета-трикальцийфосфат, Bio-Oss, Regegraft

ДЛЯ ЦИТИРОВАНИЯ:

Закарян А.А., Степанов А.Г., Апресян С.В., Левина В.С., Грунина Т.М., Громова М.С., Громов А.В., Карягина А.С. Сравнительная оценка связывания рекомбинантного BMP-2 с коммерческими остеопластическими материалами различного происхождения и состава. — *Клиническая стоматология*. — 2026; 29 (3): 162—167. DOI: 10.37988/1811-153X_2026_3_162

Comparative assessment of recombinant BMP-2 binding to commercial osteoplastic materials of different origin and composition

A.A. Zakaryan[1],
Postgraduate at the Institute of Digital Dentistry
A.G. Stepanov[1],
Doctor of Science in Medicine, professor of the Institute of Digital Dentistry
S.V. Apresyan[1],
Doctor of Science in Medicine, professor, director of the Institute of Digital Dentistry
V.S. Levina[1],
4th year student of the Medical Institute
T.M. Grunina[2, 3],
research scientist; research scientist

Annotation. The performance of an osteoinductive composition depends not only on recombinant bone morphogenetic protein-2 (BMP-2) activity but also on the carrier's ability to bind and retain the protein after contact with a liquid environment. Commercial products differ simultaneously in origin, chemical composition, pore architecture, and granule size; therefore, the contribution of an individual parameter cannot be isolated by a simple inter-product comparison. **Aim**: To perform a qualitative comparative assessment of recombinant BMP-2 binding by four commercial granular osteoplastic materials and to compare protein extractability after standardized washing

M.S. Gromova [2, 3],
PhD in Chemical Sciences, research scientist; research scientist
A.V. Gromov [2, 3],
PhD in Chemical Sciences, senior researcher at the Laboratory of Biologically Active Nanostructures; head of the Department of Recombinant Protein Production
A.S. Karyagina [2, 3, 4, 5],
Doctor of Science in Biology, professor, chief research scientist; chief research scientist; leading research scientist; chief research scientist

[1] RUDN University, 117198, Moscow, Russia
[2] The Gamaleya Research Center of Epidemiology and Microbiology, 123098, Moscow, Russia
[3] Centre for Strategic Planning of FMBA of Russia, 123182, Moscow, Russia
[4] A.N. Belozersky Research Institute of Physico-Chemical Biology, 119992, Moscow, Russia
[5] All-Russia Research Institute of Agricultural Biotechnology, 127550, Moscow, Russia

and denaturing treatment. **Materials and methods.** The natural xenogeneic bone matrix Regegraft (0.25—1.0 mm), the xenogeneic deproteinized bone mineral Bio-Oss (1.0—2.0 mm), and the synthetic alloplastic calcium phosphate materials Maxresorb (0.5—1.0 mm) and BoneCeramic (0.4—0.7 mm) were tested. Twenty milligrams of each material were incubated with 20 μg BMP-2 in 200 μL of 20 mM sodium phosphate buffer, *p*H=5.5, for 2 h. After centrifugation and triple washing, the unbound fraction and protein extractable from the granules by heating with dithiothreitol were assessed by Laemmli electrophoresis in a 12.5% polyacrylamide gel. The study had a qualitative screening design. **Results.** No visible BMP-2 band was detected in the unbound fractions for any material. This finding indicates that the protein concentration decreased below the visual detection limit of the method but does not permit calculation of binding capacity. After dithiothreitol treatment and heating, the BMP-2 band in the Bio-Oss extract was visually less intense than those in the Maxresorb and BoneCeramic extracts, indicating lower protein extractability under the selected protocol. Regegraft produced a pronounced multiband background; the individual bands were not identified. **Conclusion.** All tested materials interacted with BMP-2 under the conditions of the qualitative screening. Differences in the extractable protein fraction cannot be attributed solely to granule size or nominal chemical composition because the commercial products differed in several characteristics simultaneously. Quantitative ranking requires a validated quantitative assay, independent experimental replicates, and controlled recording of methodological parameters.

Key words: BMP-2, bone graft substitutes, protein binding, adsorption, hydroxyapatite, beta-tricalcium phosphate

FOR CITATION:

Zakaryan A.A., Stepanov A.G., Apresyan S.V., Levina V.S., Grunina T.M., Gromova M.S., Gromov A.V., Karyagina A.S. Comparative assessment of recombinant BMP-2 binding to commercial osteoplastic materials of different origin and composition. *Clinical Dentistry (Russia)*. 2026; 29 (3): 162—167 (In Russian). DOI: 10.37988/1811-153X_2026_3_162

ВВЕДЕНИЕ

Восстановление дефектов челюстных костей требует одновременного решения двух задач: сохранения объема реконструируемой области и создания локальной среды, способной запускать дифференцировку остеогенных клеток. Остеопластические материалы на основе фосфатов кальция или депротеинизированного костного минерала в основном выполняют роль остеокондуктивного каркаса, тогда как рекомбинантный костный морфогенетический белок-2 (BMP-2) придает композиции остеоиндуктивные свойства. Биологическая роль BMP была сформулирована после классической работы M.R. Urist [1], а современные данные подтверждают участие BMP-2 в регуляции дифференцировки мезенхимальных клеток и поддержании костного гомеостаза [2].

Для клинически ориентированной системы доставки принципиально важно, чтобы белок не только попадал в область дефекта, но и связывался с носителем в достаточном количестве. Слабо удерживаемая фракция может быстро покидать область имплантации, тогда как чрезмерно прочная иммобилизация способна ограничивать доступность молекулы для клеточных рецепторов. Поэтому характеристики связывания зависят от компромисса между загрузочной емкостью, сохранением конформации белка и возможностью последующего высвобождения [3, 4]. Направленная иммобилизация BMP-2 рассматривается как способ повысить локальную эффективность при меньшей дозе фактора роста [5].

Поверхность костнопластического носителя неоднородна: на сорбцию влияют минералогический состав, соотношение гидроксиапатита и β-трикальцийфосфата, микрорельеф, гидрофильность, размер и взаимосвязанность пор, а также дисперсность гранул. У природных костных матриксов к этим факторам добавляется возможное присутствие остаточных матриксных белков, способных конкурировать за участки связывания или формировать белковую корону. Именно поэтому одинаковая масса гранул с близким номинальным химическим составом может демонстрировать неодинаковое взаимодействие с BMP-2 [6—12].

Ранее было показано, что нанесение BMP-2 на дентальные имплантаты не сопровождалось выраженным цитостатическим эффектом *in vitro* и повышало остеогенный потенциал поверхности *in vivo* [13, 14]. Отмечено также усиление остеогенерации при BMP-2-модификации имплантатов [15], при этом микробиологические свойства таких поверхностей требуют самостоятельной оценки [16]. Следующим этапом разработки остеопластической композиции является выбор матрикса, способного воспроизводимо связывать рекомбинантный белок. В связи с этим сравнительное исследование коммерческих материалов различного происхождения представляет самостоятельную научную и практическую задачу.

Цель исследования — провести качественную сравнительную оценку связывания рекомбинантного BMP-2 четырьмя коммерческими гранулированными остеопластическими материалами и сопоставить извлекаемость белка после стандартизированной промывки и денатурирующей обработки.

МАТЕРИАЛЫ И МЕТОДЫ

Проведено сравнительное лабораторное исследование взаимодействия BMP-2 с четырьмя коммерческими гранулированными остеопластическими материалами. Работа носила качественный скрининговый характер: наличие несвязавшейся фракции и извлекаемость белка после промывки и денатурирующей обработки оценивали по наличию и визуальной интенсивности полосы, соответствующей BMP-2, после электрофоретического разделения. Полученные данные не использовали для расчета констант связывания, предельной сорбционной емкости или кинетики высвобождения.

Рекомбинантный BMP-2 получали путем гетерологичной экспрессии в клетках *Escherichia coli* и очищали по ранее описанной методике [6]. Удельная активность препарата составляла 0,1 ед./мкг.

В исследование включили один натуральный ксеногенный костный матрикс, один депротеинизированный ксеногенный костный минерал и два синтетических двухфазных кальций-фосфатных материала (табл. 1). Каталожные номера и номера производственных серий в доступных материалах исследования отсутствовали и ретроспективно не восстанавливались; таблица имеет справочно-идентификационное назначение и не содержит результатов эксперимента.

Образцы каждого материала массой 20 мг предварительно инкубировали в 0,5 мл 20 мМ натрий-фосфатного буфера (*p*H=5,5) в течение 30 минут на орбитальном шейкере при 10 об./мин. и угле наклона платформы 5°. После центрифугирования в течение 10 минут при 9000 g надосадочную жидкость удаляли. К каждому образцу добавляли 200 мкл буфера, содержащего 20 мкг BMP-2, и продолжали инкубацию в тех же условиях в течение 2 ч. Номинальное соотношение вносимого белка и материала составляло 1 мг/г. Температуру центрифугирования в первичном протоколе отдельно не регистрировали, поэтому данный параметр не рассматривали как контролируемую переменную и учитывали это при интерпретации результатов.

После инкубации отбирали надосадочную жидкость, содержащую несвязавшуюся или слабо удерживаемую фракцию белка. Осадок трижды промывали 1 мл 20 мМ натрийфосфатного буфера (*p*H=5,5), затем добавляли 100 мкл того же буфера и осторожно перемешивали.

По 10 мкл суспензии материала и 10 мкл надосадочной жидкости переносили в пробирки объемом 1,5 мл, добавляли по 50 мкл буфера для проб с дитиотреитолом (DTT). Образцы прогревали при 95°C в течение 15 минут и центрифугировали 5 минут при 9000 g. В лунки 12,5% полиакриламидного геля (ПААГ) вносили по 10 или 20 мкл супернатанта и проводили электрофорез по Лэммли с последующим окрашиванием. Присутствие полосы, соответствующей по подвижности BMP-2, оценивали визуально. Отсутствие полосы в надосадочной жидкости трактовали как снижение содержания белка ниже визуального предела обнаружения данного варианта электрофореза, а не как абсолютное отсутствие несвязанного BMP-2.

Количественная денситометрия и независимые экспериментальные повторы на данном скрининговом этапе не выполняли, поэтому результаты представлены описательно, без расчета доверительных интервалов и проверки статистических гипотез. Размер гранул учитывали как характеристику коммерческой формы материала, но не как самостоятельный экспериментальный фактор. Поскольку исследуемые продукты одновременно различались происхождением, химическим составом и поровой архитектурой, изолированное влияние размера частиц в данном дизайне не оценивали.

РЕЗУЛЬТАТЫ

После двухчасовой инкубации ни в одной из надосадочных фракций не визуализировалась полоса, соответствующая BMP-2. Это означает, что содержание несвязанного или слабо удерживаемого белка снизилось ниже визуального предела обнаружения примененного варианта электрофореза. Поскольку предел обнаружения окрашенного геля не определяли, полученный результат не позволяет установить, какая доля внесенных 20 мкг BMP-2 была связана каждым материалом, и не является основанием для расчета сорбционной емкости в мг/г.

После прогревания промытых гранул с DTT различия между материалами проявлялись в визуальной интенсивности полосы BMP-2 в полученных экстрактах.

Таблица 1. Сравнительная характеристика исследованных остеопластических материалов*
Table 1. Comparative characteristics of the osteoplastic materials studied*

Материал	Групповая принадлежность	Основной состав и структурные особенности	Размер частиц, мм
Regegraft («Смарт Бон Биотехнолоджи», Россия)	Натуральный ксеногенный костный матрикс	Костная ткань бычьего происхождения	0,25—1,0
Bio-Oss (Geistlich Pharma, Швейцария)	Ксеногенный депротеинизированный костный минерал	Кристаллический гидроксиапатит природного происхождения. Развитая взаимосвязанная макро- и микропористость	1,0—2,0
Maxresorb (Botiss Biomaterials, Германия)	Синтетический аллопластический двухфазный кальций-фосфатный материал	60% гидроксиапатита и 40% β-трикальцийфосфата. Пористая наноструктурированная поверхность	0,5—1,0
BoneCeramic (Straumann, Швейцария)	Синтетический аллопластический двухфазный кальций-фосфатный материал	60% гидроксиапатита и 40% β-трикальцийфосфата. Взаимосвязанная поровая система	0,4—0,7

Примечание. Сведения взяты из доступной технической документации.

Таблица 2. Качественная интерпретация результатов связывания BMP-2
Table 2. Qualitative interpretation of BMP-2 binding results

Материал	Полоса BMP-2 в несвязавшейся фракции	Операционная оценка удержания после DTT/нагревания	Особенности фонового профиля
Regegraft	Не выявлена	Высокое снижение несвязанной фракции, оценка извлекаемости затруднена белковым фоном	Многочисленные белковые полосы; природа отдельных полос не идентифицирована
Bio-Oss	Не выявлена	Меньшая визуальная интенсивность извлекаемой фракции	Дополнительные интенсивные фоновые полосы не наблюдались
Maxresorb	Не выявлена	Более выраженная извлекаемая фракция	Дополнительные интенсивные фоновые полосы не наблюдались
BoneCeramic	Не выявлена	Более выраженная извлекаемая фракция	Дополнительные интенсивные фоновые полосы не наблюдались

Для Bio-Oss наблюдалась минорная полоса, тогда как в пробах Maxresorb и BoneCeramic она была заметнее. В рамках примененного протокола это указывает на меньшую извлекаемость BMP-2 из Bio-Oss и более выраженную извлекаемую фракцию из Maxresorb и BoneCeramic. Данное наблюдение не является прямой оценкой аффинности, константы связывания, предельной сорбции или кинетики высвобождения белка.

Для Regegraft выявлялся интенсивный набор полос различной молекулярной массы. Такая картина согласуется с наличием белоксодержащих компонентов в природном костном матриксе, однако идентификацию отдельных полос в настоящем исследовании не проводили. Поэтому выраженный фон рассматривали как фактор, ограничивающий специфическую визуальную оценку BMP-2. У Bio-Oss, Maxresorb и BoneCeramic дополнительных интенсивных фоновых полос в условиях использованного электрофоретического протокола не наблюдали (см. рисунок).

Качественная интерпретация результатов связывания BMP-2 с исследуемыми материалами представлена в табл. 2.

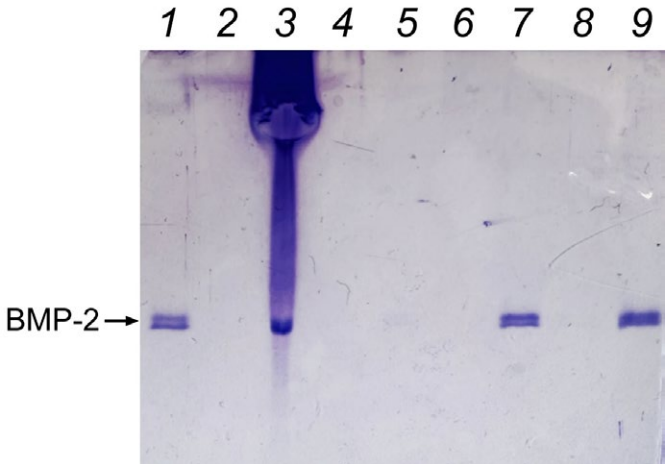

Электрофоретическое разделение белков в 12,5% ПААГ после прогревания проб с DTT и центрифугирования. Дорожки: 1 — BMP-2, 10 мкл (контроль); 2 — Regegraft, несвязавшаяся фракция, 10 мкл; 3 — экстракт промытых гранул Regegraft после обработки DTT и нагревания, 20 мкл; 4 — Bio-Oss, несвязавшаяся фракция, 10 мкл; 5 — экстракт промытых гранул Bio-Oss после обработки DTT и нагревания, 20 мкл; 6 — Maxresorb, несвязавшаяся фракция, 10 мкл; 7 — экстракт промытых гранул Maxresorb после обработки DTT и нагревания, 20 мкл; 8 — BoneCeramic, несвязавшаяся фракция, 10 мкл; 9 — экстракт промытых гранул BoneCeramic после обработки DTT и нагревания, 20 мкл
Electrophoretic separation of proteins in a 12.5% polyacrylamide gel after sample heating with DTT and centrifugation. Lanes: 1 — BMP-2, 10 μL (control); 2 — Regegraft, unbound fraction, 10 μL; 3 — extract of washed Regegraft granules after DTT treatment and heating, 20 μL; 4 — Bio-Oss, unbound fraction, 10 μL; 5 — extract of washed Bio-Oss granules after DTT treatment and heating, 20 μL; 6 — Maxresorb, unbound fraction, 10 μL; 7 — extract of washed Maxresorb granules after DTT treatment and heating, 20 μL; 8 — BoneCeramic, unbound fraction, 10 μL; 9 — extract of washed BoneCeramic granules after DTT treatment and heating, 20 μL

ОБСУЖДЕНИЕ

Полученные данные показывают, что после инкубации с каждым из четырех коммерческих материалов содержание несвязанного BMP-2 в надосадочной жидкости было ниже визуального предела обнаружения примененного электрофоретического метода. Такое наблюдение согласуется с возможностью взаимодействия морфогенетических белков с минеральными и органоминеральными матриксами [3, 4] и с результатами ранее выполненных работ с использованным вариантом BMP-2 на различных экспериментальных носителях [17—25]. Вместе с тем отсутствие видимой полосы не доказывает полного связывания внесенного белка и не позволяет определить количество BMP-2, оставшееся в растворе. Исследование проводили при одной загрузочной концентрации, поэтому полученные результаты не характеризуют предел насыщения носителей и не могут быть прямо сопоставлены с количественными значениями сорбции, установленными для других экспериментальных материалов [22].

В экстракте Bio-Oss после прогревания в буфере с DTT полоса BMP-2 имела меньшую визуальную интенсивность, чем в экстрактах Maxresorb и BoneCeramic. Корректно интерпретировать это наблюдение как меньшую извлекаемость белка из Bio-Oss в условиях выбранной процедуры, а не как доказательство наиболее высокой аффинности или наиболее прочного связывания. Bio-Oss представлен наиболее крупной из исследованных фракций гранул — 1,0—2,0 мм, однако одновременно он отличается от остальных материалов происхождением, микроструктурой и системой взаимосвязанных пор. Поэтому выявленную особенность нельзя причинно связывать только с размером частиц. Возможное участие внутренней поровой архитектуры и гидрофильности соответствует данным о различи-

ях физико-химических характеристик коммерческих костных заменителей одной клинической категории [8], но в рамках настоящего дизайна остается предположением.

Maxresorb и BoneCeramic имеют одинаковое заявленное соотношение минеральных фаз — 60% гидроксиапатита и 40% β-трикальцийфосфата, однако различаются диапазоном размеров гранул и заявленными структурными особенностями. Различная визуальная интенсивность извлекаемой фракции при сходном номинальном составе показывает, что поведение готового коммерческого продукта не определяется одним только соотношением минеральных фаз. Вместе с тем размер гранул, поровая архитектура, доступная площадь поверхности, распределение заряда и смачиваемость в данном сравнении изменялись одновременно. Следовательно, настоящее исследование не позволяет отдельно оценить влияние дисперсности; для этого потребовалось бы сопоставление разных калиброванных фракций одного и того же материала при неизменных остальных характеристиках, что в данной работе не выполняли.

Особое положение занимает Regegraft, для которого на электрофореграмме выявлялся выраженный многополосный фон. Его наличие может быть связано с белоксодержащими компонентами природного костного матрикса, однако специфическую идентификацию полос не проводили, поэтому обозначать их как конкретные эндогенные коллагеновые или неколлагеновые белки на основании представленных данных нельзя. Фоновый профиль затрудняет визуальное выделение полосы BMP-2 и ограничивает сравнительную интерпретацию. Для последующей количественной оценки может применяться денситометрия либо специфический иммуноферментный анализ (ИФА) для BMP-2. В настоящей работе ИФА не использовали; акцент на клиническую лабораторную диагностику BMP-2 не ставился.

Практическая значимость результатов состоит в том, что все четыре материала продемонстрировали взаимодействие с BMP-2, достаточное для дальнейшего изучения их как компонентов белоксодержащих композиций. При этом выбор носителя не должен основываться только на отсутствии видимой полосы в несвязавшейся фракции или на интенсивности полосы после денатурирующей экстракции. Необходимо одновременно учитывать количество загруженного белка, характер его высвобождения, сохранение биологической активности, стерилизационную стабильность и безопасность [23—25]. Ранее полученные данные о цитосовместимости BMP-2-модифицированных имплантатов [13, 17, 24, 25], их остеогенном потенциале *in vivo* [14, 15, 17—25] и микробной адгезии к модифицированным поверхностям [16] подтверждают необходимость комплексной оценки создаваемой композиции.

Ограничения исследования

Исследование имело качественный скрининговый дизайн. Предел обнаружения окрашенного геля не определяли; денситометрию, количественный анализ остаточного BMP-2, изотермы сорбции и независимые экспериментальные повторы не выполняли. Температуру центрифугирования в первичном протоколе отдельно не регистрировали. Каталожные номера и номера производственных серий материалов в доступной документации отсутствовали, поэтому воспроизводимость на уровне конкретных партий оценить невозможно. Размер гранул не являлся независимым фактором, поскольку материалы одновременно различались происхождением, химическим составом и поровой архитектурой. Электрофорез после прогревания с DTT отражает только извлекаемую в данных условиях фракцию белка и не позволяет различить поверхностно адсорбированный и внутрипорово удерживаемый BMP-2. Для Regegraft интерпретация дополнительно ограничена многополосным белковым фоном, природа которого не была идентифицирована. Полученные данные не характеризуют сохранение остеоиндуктивной активности связанного BMP-2.

ВЫВОДЫ

1) После инкубации Regegraft, Bio-Oss, Maxresorb и BoneCeramic полоса BMP-2 в надосадочной жидкости визуально не выявлялась, что свидетельствует о снижении содержания несвязанного белка ниже предела обнаружения примененного метода, но не позволяет рассчитать сорбционную емкость материалов.
2) В экстракте Bio-Oss после обработки DTT и нагревания визуальная интенсивность полосы BMP-2 была меньше, чем в экстрактах Maxresorb и BoneCeramic; данный результат характеризует меньшую извлекаемость белка в условиях выбранного протокола, а не прямую величину аффинности связывания.
3) Самостоятельное влияние размера гранул по результатам настоящего исследования установить невозможно, поскольку сравниваемые коммерческие материалы одновременно различались происхождением, составом и поровой архитектурой.
4) Многополосный профиль Regegraft ограничивал специфическую визуальную оценку BMP-2; природа отдельных полос в рамках проведенного исследования не идентифицирована.
5) Представленные результаты следует рассматривать как качественный предварительный скрининг. Для количественного ранжирования носителей необходимы валидированный метод определения BMP-2, независимые экспериментальные повторы, контроль температуры и регистрация идентификационных данных производственных партий.

ФИНАНСИРОВАНИЕ

Публикация выполнена в рамках проекта 036507-3-000 системы грантовой поддержки научных проектов РУДН.

FUNDING

RUDN University Scientific Projects Grant System, project no. 036507-3-000.

Поступила/Received: 14.07.2025
Принята в печать/Accepted: 15.08.2026

ЛИТЕРАТУРА/REFERENCES:

1. **Urist M.R.** Bone: formation by autoinduction. — *Science*. — 1965; 150 (3698): 893—9. PMID: 5319761
2. **Halloran D., et al.** Bone morphogenetic protein-2 in development and bone homeostasis. — *J Dev Biol*. — 2020; 8 (3): 19. PMID: 32933207
3. **Lo K.W., et al.** Studies of bone morphogenetic protein-based surgical repair. — *Adv Drug Deliv Rev*. — 2012; 64 (12): 1277—91. PMID: 22512928
4. **Mehta M., Schmidt-Bleek K., Duda G.N., Mooney D.J.** Biomaterial delivery of morphogens to mimic the natural healing cascade in bone. — *Adv Drug Deliv Rev*. — 2012; 64 (12): 1257—76. PMID: 22626978
5. **Tabisz B., et al.** Site-directed immobilization of BMP-2: Two approaches for the production of innovative osteoinductive scaffolds. — *Biomacromolecules*. — 2017; 18 (3): 695—708. PMID: 28211679
6. **Karyagina A.S., et al.** Two variants of recombinant human bone morphogenetic protein-2 (rhBMP-2) with additional protein domains: synthesis in an escherichia coli heterologous expression system. — *Biochemistry (Mosc)*. — 2017; 82 (5): 613—624. PMID: 28601071
7. **Lobo S.E., Arinzeh T.L.** Biphasic calcium phosphate ceramics for bone regeneration and tissue engineering applications. — *Materials*. — 2010; 2: 815—826. DOI: 10.3390/ma3020815
8. **Trajkovski B., et al.** Hydrophilicity, viscoelastic, and physicochemical properties variations in dental bone grafting substitutes. — *Materials (Basel)*. — 2018; 11 (2): 215. PMID: 29385747
9. **Kim J.E., Lee E.J., Kim H.E., Koh Y.H., Jang J.H.** The impact of immobilization of BMP-2 on PDO membrane for bone regeneration. — *J Biomed Mater Res A*. — 2012; 100 (6): 1488—93. PMID: 22396132
10. **Haimov H., Yosupov N., Pinchasov G., Juodzbalys G.** Bone morphogenetic protein coating on titanium implant surface: a systematic review. — *J Oral Maxillofac Res*. — 2017; 8 (2): e1. PMID: 28791077
11. **James A.W., et al.** A review of the clinical side effects of bone morphogenetic protein-2. — *Tissue Eng Part B Rev*. — 2016; 22 (4): 284—97. PMID: 26857241
12. **On S.W., et al.** Current status of recombinant human bone morphogenetic protein-2 (rhBMP-2) in maxillofacial surgery: should it be continued? — *Bioengineering (Basel)*. — 2023; 10 (9): 1005. PMID: 37760107
13. **Степанов А.Г., Апресян С.В., Начарьян Э.Г., Копылов М.В., Казарян Г.Г., Джуманиязова Э.Д., Карягина В.Е.** Оценка цитотоксичности BMP-2 в составе покрытия дентальных имплантатов в эксперименте in vitro. — *Российский стоматологический журнал*. — 2025; 3: 210—218. eLibrary ID: 82618590
[**Stepanov A.G., Apresyan S.V., Nacharyan E.G., Kopylov M.V., Kazarian G.G., Jumaniazova E.D., Karyagina V.E.** Evaluation of the cytotoxicity of BMP-2 in the coating of dental implants: an in vitro study. — *Russian Journal of Dentistry*. — 2025; 3: 210—218 (In Russian)]. DOI: 10.17816/dent654080
14. **Степанов А.Г., Апресян С.В., Начарьян Э.Г., Копылов М.В., Левина В.С.** Оценка остеогенного потенциала поверхности дентальных имплантатов, покрытых рекомбинантным BMP-2, в эксперименте in vivo. — *Клиническая стоматология*. — 2026; 1: 153—159. eLibrary ID: 89189040
[**Stepanov A.G., Apresyan S.V., Nacharyan E.G., Kopylov M.V., Levina V.S.** Evaluation of the osteogenic potential of the surface of dental implants coated with recombinant BMP-2 in an in vivo experiment. — *Clinical Dentistry (Russia)*. — 2026; 1: 153—159 (In Russian)]. DOI: 10.37988/1811-153X_2026_1_153
15. **Степанов А.Г., Апресян С.В., Начарьян Э.Г., Копылов М.В., Маркин В.А.** Влияние покрытия костным морфогенетическим белком 2 поверхности дентального имплантата на его остеогенерацию. — *Проблемы стоматологии*. — 2025; 1: 142—147. eLibrary ID: 81588827
[**Stepanov A., Apresyan S., Nacharyan E., Kopylov M., Markin M.** Effect of bone morphogenetic protein coating 2 on the surface of a dental implant on its osteogenesis. — *Actual Problems in Dentistry*. — 2025; 1: 142—147 (In Russian)]. DOI: 10.18481/2077-7566-2025-21-1-142-147
16. **Степанов А.Г., Апресян С.В., Гизингер О.А., Начарьян Э.Г., Копылов М.В.** Оценка микробной адгезии тест-культур на поверхности образцов конструкционного материала для производства дентальных имплантатов с нанесенным покрытием костного морфогенетического белка-2. — *Проблемы стоматологии*. — 2025; 2: 113—117. eLibrary ID: 82676556
[**Stepanov A., Apresyan S., Gizinger O., Nacharyan E., Kopylov M.** Evaluation of microbial adhesion of test cultures on the surface of structural material samples for the production of dental implants coated with bone morphogenetic protein-2. — *Actual Problems in Dentistry*. — 2025; 2: 113—117 (In Russian)]. DOI: 10.18481/2077-7566-2025-21-2-113-117
17. **Senatov F., et al.** Biomimetic UHMWPE/HA scaffolds with rhBMP-2 and erythropoietin for reconstructive surgery. — *Mater Sci Eng C Mater Biol Appl*. — 2020; 111: 110750. PMID: 32279822
18. **Chubrik A., et al.** Highly porous PEEK and PEEK/HA scaffolds with Escherichia coli-derived recombinant BMP-2 and erythropoietin for enhanced osteogenesis and angiogenesis. — *Polymer Testing*. — 2020; 87: 106518. DOI: 10.1016/j.polymertesting.2020.106518
19. **Zimina A., et al.** Biocompatibility and physico-chemical properties of highly porous PLA/HA scaffolds for bone reconstruction. — *Polymers (Basel)*. — 2020; 12 (12): 2938. PMID: 33316955
20. **Senatov F., et al.** Osseointegration evaluation of UHMWPE and PEEK-based scaffolds with BMP-2 using model of critical-size cranial defect in mice and push-out test. — *J Mech Behav Biomed Mater*. — 2021; 119: 104477. PMID: 33798934
21. **Senatov F., et al.** Effect of recombinant BMP-2 and erythropoietin on osteogenic properties of biomimetic PLA/PCL/HA and PHB/HA scaffolds in critical-size cranial defects model. — *Mater Sci Eng C Mater Biol Appl*. — 2022; 135: 112680. PMID: 35581092
22. **Карягина А.С., Орлова П.А., Жулина А.В., Кривозубов М.С., Грунина Т.М., Струкова Н.В., Никитин К.Е., Манских В.Н., Сенатов Ф.С., Громов А.В.** Гибридные имплантаты на основе кальций-магниевой силикатной керамики диопсида в качестве носителя рекомбинантного bmp-2 и деминерализованного костного матрикса в качестве каркаса: эктопический остеогенез при внутримышечной имплантации у мышей. — *Биохимия*. — 2023; 8: 1366—1377. eLibrary ID: 54303055
[**Karyagina A.S., Orlova P.A., Zhulina A.V., Krivozubov M.S., Grunina T.M., Strukova N.V., Nikitin K.E., Manskikh V.N., Senatov F.S., Gromov A.V.** Hybrid implants based on calcium-magnesium silicate ceramic diopside as a carrier of recombinant BMP-2 and demineralized bone matrix as a scaffold: Ectopic osteogenesis in intramuscular implantation in mice. — *Biochemistry (Mosc)*. — 2023; 88 (8): 1116—1125]. PMID: 37758311
23. **Karyagina A.S., Bogush V.G., Orlova P.A., Davydova L.I., Zhulina A.V., Grunina T.M., Strukova N.V., Generalova M.S., Krivozubov M.S., Cheperegin S.E., Ramonova A.A., Gromov A.V.** Hybrid implants based on calcium-magnesium silicate ceramics diopside as a carrier of recombinant BMP-2 and rS1/9 recombinant spidroin as a scaffold: Reparative osteogenesis in a mouse craniotomy model. — *Applied Biochemistry and Microbiology*. — 2024; 7: 1493—1503. DOI: 10.1134/S000368382470008X
24. **Karyagina A.S., Grishin A.V., Kudinova A.G., Bulygina I.N., Koudan E.V., Orlova P.A., Datsenko V.P., Zhulina A.V., Grunina T.M., Poponova M.S., Krivozubov M.S., Gromova M.S., Strukova N.V., Generalova M.S., Nikitin K.E., Shchetinin I.V., Luchnikov L.O., Zaitseva S.V., Kirsanova M.A., Statnik E.S., Senatov F.S., Lunin V.G., Gromov A.V.** Dual-functional implant based on gellan-xanthan hydrogel with diopside, BMP-2 and lysostaphin for bone defect repair and control of staphylococcal infection. — *Macromol Biosci*. — 2024; 24 (11): e2400205. PMID: 39140453
25. **Bulygina I.N., Zaitseva S.V., Grishin A.V., Orlova P.A., Zhulina A.V., Grunina T.M., Kudinova A.G., Poponova M.S., Strukova N.V., Generalova M.S., Krivozubov M.S., Shestak N.V., Gusev S.A., Tyurina G.V., Lvov V.A., Koudan E.V., Senatov F.S., Lunin V.G., Gromov A.V., Karyagina A.S.** Dual-functional porous UHMWPE implant eliminates Staphylococcus aureus infection and induces osteogenesis in a critical-sized segmental femoral defect model in mice. — *ACS Appl Bio Mater*. — 2026; 9 (3): 1412—1424. PMID: 41528031

DOI: 10.37988/1811-153X_2026_3_168

Сравнительная оценка кинетики высвобождения рекомбинантного BMP-2 из коммерческих остеопластических материалов

А.А. Закарян[1],
аспирант Института цифровой стоматологии
А.Г. Степанов[1],
д.м.н., профессор Института цифровой стоматологии
С.В. Апресян[1],
д.м.н., профессор, директор Института цифровой стоматологии
В.С. Левина[1],
студентка IV курса медицинского института
М.С. Пономова[2,3],
научный сотрудник; научный сотрудник
Т.М. Грунина[2,3],
научный сотрудник; научный сотрудник
А.В. Громов[2,3],
к.х.н., с.н.с. лаборатории биологически активных наноструктур; начальник отделения производства рекомбинантных белков
А.С. Карягина[2,3,4,5],
д.б.н., профессор, г.н.с.; г.н.с.; в.н.с.; г.н.с.

[1] РУДН, 117198, Москва, Россия
[2] НИЦ эпидемиологии и микробиологии им. Н.Ф. Гамалеи, 123098, Москва, Россия
[3] Центр стратегического планирования и управления медико-биологическими рисками здоровью ФМБА, 123182, Москва, Россия
[4] НИИ физико-химической биологии им. А.Н. Белозерского, 119992, Москва, Россия
[5] Всероссийский НИИ сельскохозяйственной биотехнологии, 127550, Москва, Россия

Реферат. Клинический эффект костного морфогенетического белка 2 (BMP-2) при его введении в составе остеопластического материала зависит от изменения локальной концентрации белка в тканях. Выраженный первичный выход повышает вероятность потери BMP-2 из зоны имплантации и развития дозозависимых нежелательных реакций, тогда как чрезмерно прочное удержание может ограничивать доступность фактора роста для клеток. Поэтому профиль высвобождения является одним из основных критериев выбора остеопластического носителя. **Цель** — сравнить кинетику выхода рекомбинантного BMP-2 из коммерческих остеопластических материалов различного происхождения, состава и размера частиц. **Материалы и методы.** К образцам Regegraft, Bio-Oss, Maxresorb и BoneCeramic массой 50 мг добавляли 1,25 мкг BMP-2 и выдерживали в течение 10 минут при комнатной температуре. Затем вносили 1 мл среды, состоявшей из 1%-ного бычьего сывороточного альбумина в 0,9%-ном растворе NaCl с 0,2% NaN_3. В каждой временной точке (0, 1, 3, 5, 24, 48, 144, 336, 504 и 672 ч) среду полностью заменяли. Иммунореактивный BMP-2 определяли методом твердофазного «сэндвич»-ИФА с непрямой детекцией. В каждой группе исследовали по 3 независимых образца. **Результаты.** В точке 0 ч в среду переходило 60,5% BMP-2 из Regegraft, 30,7% из Bio-Oss, 7,6% из Maxresorb и 61,4% из BoneCeramic. Через 28 суток кумулятивное количество иммунореактивного белка составляло соответственно 72,5±4,5, 40,4±3,3, 22,2±0,9 и 68,9±5,7%. Для Regegraft определяемый выход сохранялся на протяжении всех 28 суток. Для Bio-Oss и Maxresorb значения отдельных порций среды после 48 ч находились ниже границы определения, для BoneCeramic — начиная с 21-х суток. **Заключение.** Исследованные материалы формировали различные профили начального удержания и последующего выхода BMP-2. Maxresorb обеспечивал наибольшее начальное удержание; Bio-Oss сочетал умеренный первичный выход с высокой остаточной фиксацией; Regegraft характеризовался выраженным первичным выходом, но наиболее продолжительным последующим поступлением белка; BoneCeramic имел высокий первичный выход с ранним достижением плато. Различия между Maxresorb и BoneCeramic при одинаковом соотношении гидроксиапатита и β-трикальцийфосфата нельзя объяснить только размером гранул или номинальным фазовым составом.

Ключевые слова: BMP-2, контролируемое высвобождение, остеопластические материалы, кинетика выхода, иммуноферментный анализ, гидроксиапатит, бета-трикальцийфосфат

ДЛЯ ЦИТИРОВАНИЯ:

Закарян А.А., Степанов А.Г., Апресян С.В., Левина В.С., Пономова М.С., Грунина Т.М., Громов А.В., Карягина А.С. Сравнительная оценка кинетики высвобождения рекомбинантного BMP-2 из коммерческих остеопластических материалов. — *Клиническая стоматология*. — 2026; 29 (3): 168—174. DOI: 10.37988/1811-153X_2026_3_168

Comparative assessment of recombinant BMP-2 release kinetics from commercial osteoplastic materials

A.A. Zakaryan[1],
Postgraduate at the Institute of Digital Dentistry
A.G. Stepanov[1],
Doctor of Science in Medicine, professor of the Institute of Digital Dentistry
S.V. Apresyan[1],
Doctor of Science in Medicine, professor, director of the Institute of Digital Dentistry
V.S. Levina[1],
4th year student of the Medical Institute
M.S. Poponova[2,3],
research scientist; research scientist

Abstract. The clinical effect of bone morphogenetic protein 2 (BMP-2) delivered with an osteoplastic material depends on its time-dependent local concentration. A pronounced initial release may increase protein loss from the implantation site and the risk of dose-related adverse effects, whereas excessive retention may reduce the availability of the growth factor to cells. The release profile is therefore a major criterion for carrier selection. **Aim:** To compare the release kinetics of recombinant BMP-2 from commercial osteoplastic materials differing in origin, composition, and particle size. **Materials and methods.** Fifty-milligram samples of Regegraft, Bio-Oss, Maxresorb, and BoneCeramic were loaded with 1.25 μg BMP-2 for 10 min at room temperature. One milliliter

T.M. Grunina [2, 3],
research scientist; research scientist
A.V. Gromov [2, 3],
PhD in Chemical Sciences, senior researcher at the Laboratory of Biologically Active Nanostructures; head of the Department of Recombinant Protein Production
A.S. Karyagina [2, 3, 4, 5],
Doctor of Science in Biology, professor, chief research scientist; chief research scientist; leading research scientist; chief research scientist

[1] RUDN University, 117198, Moscow, Russia
[2] The Gamaleya Research Center of Epidemiology and Microbiology, 123098, Moscow, Russia
[3] Centre for Strategic Planning of FMBA of Russia, 123182, Moscow, Russia
[4] A.N. Belozersky Research Institute of Physico-Chemical Biology, 119992, Moscow, Russia
[5] All-Russia Research Institute of Agricultural Biotechnology, 127550, Moscow, Russia

of 1% bovine serum albumin in 0.9% NaCl containing 0.2% NaN_3 was then added. The medium was completely replaced at 0, 1, 3, 5, 24, 48, 144, 336, 504, and 672 h. Immunoreactive BMP-2 was measured using a solid-phase sandwich enzyme-linked immunosorbent assay with indirect detection (ELISA); three independent samples were tested per material. **Results.** At 0 h, 60.5% of BMP-2 was recovered from Regegraft, 30.7% from Bio-Oss, 7.6% from Maxresorb, and 61.4% from BoneCeramic. At 28 days, cumulative immunoreactive protein recovery reached 72.5±4.5%, 40.4±3.3%, 22.2±0.9%, and 68.9±5.7%, respectively. Detectable release from Regegraft persisted throughout 28 days. Individual medium fractions were below the assay quantification limit after 48 h for Bio-Oss and Maxresorb and from day 21 for BoneCeramic. **Conclusion.** The materials generated distinct profiles of initial retention and subsequent BMP-2 release. Maxresorb provided the greatest initial retention; Bio-Oss combined a moderate initial release with high residual fixation; Regegraft showed a pronounced initial release but the most prolonged subsequent protein recovery; and BoneCeramic showed a high initial release followed by an early plateau. The different behavior of Maxresorb and BoneCeramic despite an identical hydroxyapatite/β-tricalcium phosphate ratio cannot be attributed solely to particle size or nominal phase composition.

Key words: BMP-2, controlled release, bone graft substitutes, release kinetics, enzyme-linked immunosorbent assay, hydroxyapatite, beta-tricalcium phosphate

FOR CITATION:

Zakaryan A.A., Stepanov A.G., Apresyan S.V., Levina V.S., Poponova M.S., Grunina T.M., Gromov A.V., Karyagina A.S. Comparative assessment of recombinant BMP-2 release kinetics from commercial osteoplastic materials. *Clinical Dentistry (Russia)*. 2026; 29 (3): 168—174 (In Russian).
DOI: 10.37988/1811-153X_2026_3_168

ВВЕДЕНИЕ

Костный морфогенетический белок 2 (BMP-2) относится к наиболее изученным остеоиндуктивным факторам роста, однако его клиническая эффективность не определяется только введенной дозой. После имплантации белок должен сохраняться в зоне дефекта в течение периода, достаточного для рекрутирования и дифференцировки остеопрогениторных клеток. Системы доставки призваны воспроизводить временную последовательность естественного репаративного каскада, а не создавать кратковременный пик концентрации [1, 2].

Классические коллагеновые носители могут высвобождать значительную часть BMP-2 в первые часы. В экспериментальных моделях снижение первичного выброса с последующим пролонгированным выходом сопровождалось более выраженным костеобразованием по сравнению с профилем быстрого высвобождения [3]. Использование высоких доз BMP-2 связывают с воспалительной реакцией, отеком мягких тканей, эктопическим костеобразованием и формированием структурно аномальной кости [4, 5]. Следовательно, изучение кинетики выхода имеет не только фармакологическое, но и непосредственное значение для безопасности.

Продолжительность высвобождения определяется типом и структурными особенностями носителя. Микропористые кальций-фосфатные системы, гидрогели, полимерные микросферы и пористые каркасы позволяют изменять диффузию белка и уменьшать первичный выброс [6—8]. Современные обзоры подчеркивают, что химическое сродство к поверхности, размер и взаимосвязанность пор, скорость растворения минеральной фазы, дисперсность гранул и свойства матрикса совместно формируют профиль доставки [9]. Поэтому коммерческие материалы с одинаковым соотношением гидроксиапатита и β-трикальцийфосфата не обязательно являются эквивалентными носителями.

В ранее выполненных исследованиях были продемонстрированы приемлемая цитосовместимость BMP-2-содержащих покрытий и композитных материалов [10—12], остеогенная эффективность различных каркасов и имплантатов с BMP-2 *in vivo* [13—22], а также необходимость учитывать микробную адгезию к биологически активным поверхностям [23]. Вместе с тем данные о цитосовместимости и остеогенезе не заменяют непосредственного анализа локального выхода фактора роста. Для разработки остеопластической композиции, предназначенной для репаративного остеогенеза челюстных костей, требуется сравнение носителей в одинаковых условиях загрузки и инкубации.

Цель исследования — сравнить кинетику выхода рекомбинантного BMP-2 из коммерческих остеопластических материалов различного происхождения, состава и размера частиц.

МАТЕРИАЛЫ И МЕТОДЫ

Проведено сравнительное *in vitro* исследование кинетики выхода BMP-2 из четырех коммерческих остеопластических материалов. Срок наблюдения составлял 672 ч (28 суток). В каждой группе исследовали по 3 независимых образца материала.

В исследовании использовали 4 коммерческих гранулированных остеопластических материала:

1) Regegraft («Смарт Бон Биотехнолоджи», Россия) — натуральный ксеногенный костный матрикс из костной ткани бычьего происхождения с размером гранул 0,25—1,0 мм (партия 1510/25-05);
2) Bio-Oss (Geistlich Pharma, Швейцария) — депротеинизированный ксеногенный костный минерал на основе гидроксиапатита природного происхождения с развитой взаимосвязанной макро- и микропористостью и размером гранул 1,0—2,0 мм (партия 82500435);
3) Maxresorb (Botiss Biomaterials, Германия) — синтетический двухфазный кальций-фосфатный материал, содержащий 60% гидроксиапатита (HA) и 40% β-трикальцийфосфата (β-TCP), с пористой наноструктурированной поверхностью и размером гранул 0,5—1,0 мм (партия 2542-6);
4) BoneCeramic (Straumann, Швейцария) — синтетический двухфазный кальций-фосфатный материал с соотношением HA и β-TCP 60:40, взаимосвязанной поровой системой и размером гранул 0,4—0,7 мм (партия KNMP4).

Размер гранул учитывали как характеристику коммерческой формы материала, но не рассматривали как самостоятельный экспериментальный фактор, поскольку исследуемые продукты одновременно различались происхождением, микроструктурой, поровой архитектурой и свойствами поверхности.

Рекомбинантный BMP-2, полученный в клетках Escherichia coli, с удельной активностью 0,1 ед./мкг очищали по ранее описанной методике [24]. 25 мкг лиофилизированного BMP-2 растворяли в 1 мл стерильного 0,9%-ного раствора NaCl до концентрации 25 мкг/мл. В пробирки объемом 1,5 мл помещали по 50 мг исследуемого материала. На каждый образец наносили 50 мкл раствора BMP-2, что соответствовало 1,25 мкг белка. Материал выдерживали 10 минут при комнатной температуре; визуально весь объем жидкости поглощался гранулами.

К загруженным образцам добавляли 1 мл инкубационной среды, состоявшей из 1%-ного бычьего сывороточного альбумина (bovine serum albumin, BSA) в 0,9%-ном растворе NaCl и 0,2% NaN_3. Сразу после добавления среды весь объем отбирали — точка 0 ч — и заменяли равным объемом свежей среды. Далее образцы инкубировали при 37°C и 250 об/мин. Полную замену 1 мл среды выполняли через 1, 3, 5, 24, 48, 144, 336, 504 и 672 ч. Центрифугирование образцов на этапах загрузки, отбора и замены среды не проводили. Такой дизайн позволял рассчитать кумулятивное количество иммунореактивного BMP-2, перешедшего в среду.

Количество иммунореактивного BMP-2 определяли методом твердофазного сэндвич-ИФА с непрямой детекцией по ранее разработанной методике с модификациями [24]. Высокосорбционные 96-луночные планшеты Nest сенсибилизировали моноклональными антителами к BMP-2 в концентрации 10 мкг/мл в карбонатно-бикарбонатном буфере и инкубировали в течение ночи при +4°C. После блокирования раствором BSA образцы анализировали в разведениях до 486 раз. Калибровочный диапазон BMP-2 составлял 0,5—300 нг/мл. Для детекции использовали кроличью поликлональную сыворотку к BMP-2 в разведении 1:1000, козьи антитела к IgG кролика, конъюгированные с ферментной меткой, в разведении 1:20 000 и 3,3',5,5'-тетраметилбензидин (TMB). Реакцию останавливали 10% раствором H_2SO_4, оптическую плотность измеряли при 450 нм. Расчетная нижняя граница определения составляла приблизительно 1 нг/мл. Примененный ИФА определял иммунореактивный белок, но не подтверждал сохранение его биологической активности.

Для каждой временной точки рассчитывали среднее значение и стандартное отклонение (M±SD). Кумулятивный выход выражали в нанограммах и процентах от исходно нанесенных 1250 нг. Операционную долю белка, удержанную после 10-минутной загрузки, рассчитывали как разность между 100% и значением выхода в точке 0 ч. Если содержание BMP-2 в последующей порции среды находилось ниже границы определения, кумулятивное значение не увеличивали. Ввиду малого объема выборки и отсутствия заранее заданного плана проверки гипотез статистические сравнения между материалами не проводили; результаты рассматривали как поисковые и описательные.

РЕЗУЛЬТАТЫ

В точке 0 ч выход BMP-2 составлял 60,5% для Regegraft, 30,7% для Bio-Oss, 7,6% для Maxresorb и 61,4% для BoneCeramic. Соответственно, операционная доля белка, оставшаяся на материале после 10-минутной загрузки, достигала 39,5, 69,3, 92,4 и 38,6% (табл. 1).

Основная часть определяемого белка переходила в среду в течение первых часов. Через 1 час кумулятивные значения достигали 68,3% для Regegraft, 37,8% для Bio-Oss, 17,9% для Maxresorb и 67,4% для BoneCeramic. К 24 часам показатели составляли соответственно

Таблица 1. Ключевые показатели профиля высвобождения BMP-2
Table 1. Key parameters of the BMP-2 release profile

Материал	Выход в точке 0, %	Удержано после загрузки, %	Кумулятивный выход через 28 сут., %	Дополнительный выход после точки 0, п.п.	Период определяемого выхода
Regegraft	60,5±4,3	39,5	72,5±4,5	12,0	До 28 суток
Bio-Oss	30,7±4,3	69,3	40,4±3,3	9,7	До 48 ч
Maxresorb	7,6±0,9	92,4	22,2±0,9	14,6	До 48 ч
BoneCeramic	61,4±4,7	38,6	68,9±5,7	7,5	До 14 суток. С 21-х суток ниже предела

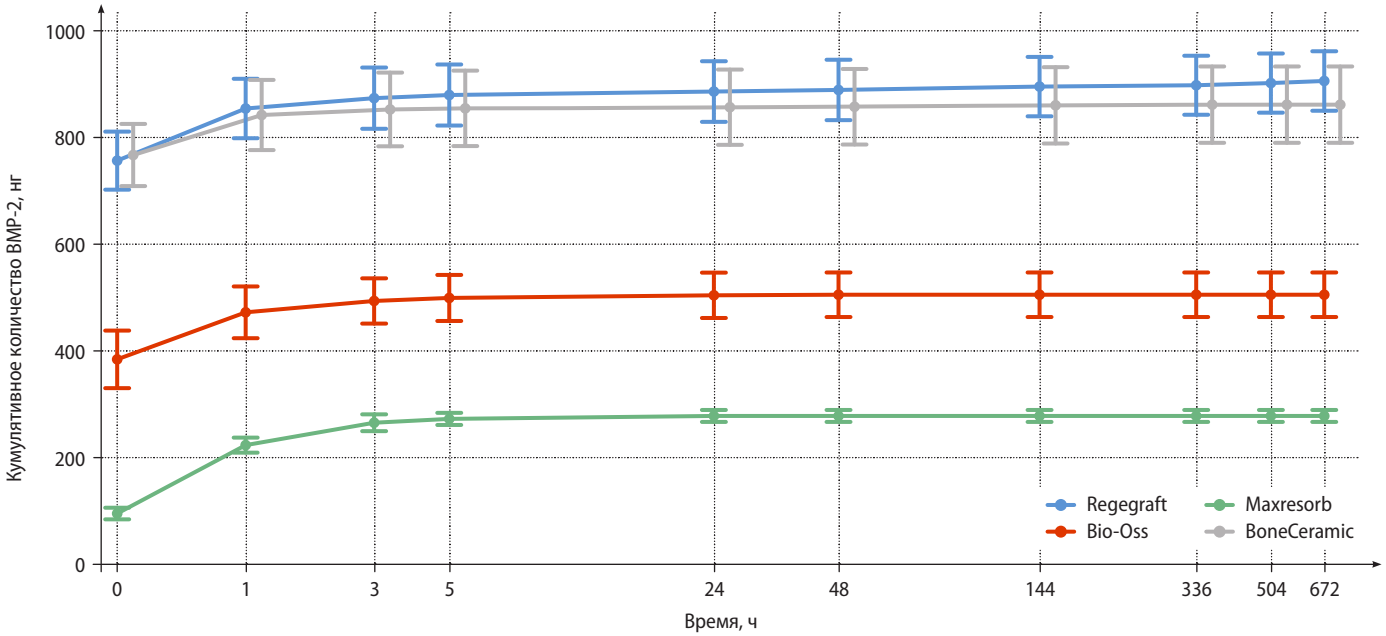

Кумулятивное количество иммунореактивного BMP-2 в инкубационной среде, нг (M±SD, n=3). Положение точек по оси времени преобразовано по lg(x+1), подписи отражают фактическое время отбора

Cumulative amount of immunoreactive BMP-2 in the incubation medium, ng (M±SD, n=3). Time-axis positions were transformed as lg(x+1); labels indicate the actual sampling times

70,9, 40,3, 22,2 и 68,5%. В дальнейшем кривые Bio-Oss и Maxresorb выходили на плато, для BoneCeramic после 14 суток прирост не определялся, тогда как для Regegraft сохранялось небольшое, но определяемое увеличение кумулятивного выхода до 28 суток (см. рисунок).

Для Regegraft иммунореактивный BMP-2 определялся во всех пробах, включая точку 672 часа. Для Bio-Oss и Maxresorb после 48 ч значения отдельных порций среды находились ниже приблизительно 1 нг/мл. Для BoneCeramic концентрация оставалась определяемой до 14 суток, а начиная с 21-х суток находилась ниже границы метода. Отсутствие измеряемого сигнала в поздних точках не означает полного отсутствия белка на материале: часть BMP-2 могла сохраняться связанной, терять иммунореактивность или присутствовать в концентрации ниже чувствительности анализа.

Числовые значения кумулятивного высвобождения BMP-2 в процентах от нанесенной дозы представлены в табл. 2.

Таблица 2. Кумулятивное высвобождение BMP-2, доля от нанесенной дозы, %

Table 2. Cumulative BMP-2 release as a percentage of the applied dose

Время, ч	Regegraft	Bio-Oss	Maxresorb	BoneCeramic
0	60,5±4,3	30,7±4,3	7,6±0,9	61,4±4,7
1	68,3±4,5	37,8±3,9	17,9±1,1	67,4±5,3
3	69,9±4,6	39,5±3,4	21,2±1,3	68,2±5,5
5	70,4±4,6	39,9±3,4	21,8±0,9	68,4±5,7
24	70,9±4,5	40,3±3,4	22,2±0,9	68,5±5,6
48	71,1±4,5	40,4±3,3	22,2±0,9	68,6±5,7
144	71,6±4,5	40,4±3,3	22,2±0,9	68,8±5,7
336	71,8±4,4	40,4±3,3	22,2±0,9	68,9±5,7
504	72,2±4,4	40,4±3,3	22,2±0,9	68,9±5,7
672	72,5±4,5	40,4±3,3	22,2±0,9	68,9±5,7

ОБСУЖДЕНИЕ

Исследование выявило 4 различающихся профиля взаимодействия BMP-2 с носителем. При интерпретации результатов необходимо разграничивать первичный выход в точке 0 ч и последующее высвобождение. Точка 0 отражает фракцию белка, которая не закрепилась за 10 минут загрузки либо удерживалась настолько слабо, что перешла в среду сразу после ее добавления. Этот показатель не является физиологическим «нулевым временем» после имплантации, но позволяет сопоставить начальную фиксацию BMP-2 в стандартизированных лабораторных условиях.

Выраженный первичный выход, зарегистрированный для Regegraft и BoneCeramic, соответствует известному для белковых систем доставки феномену начального выброса. В работе G. Bhakta и соавт. (2013) состав коллагеновой и гиалуроновой матриц существенно изменял как выход BMP-2, так и его последующую биологическую активность [3]. В других исследованиях уменьшение первичного выброса и пролонгирование поступления rhBMP-2 достигались за счет сочетания микропористого трикальцийфосфата с гидрогелем, применения полимерных микросфер и временно высвобождающих пористых каркасов [6—8]. Это согласуется с современным представлением о том, что профиль доставки определяется не одним химическим компонентом, а совокупностью физико-химических характеристик носителя [9].

Maxresorb характеризовался минимальным первичным выходом и удерживал после загрузки 92,4% нанесенной дозы. При этом кумулятивно в среде определялось только 22,2% исходного количества BMP-2, а после 48 часов отдельные порции среды находились

ниже границы определения. Такой профиль указывает на выраженное начальное удержание, но сам по себе не подтверждает оптимальную биодоступность: часть белка могла оставаться прочно связанной с поверхностью или во внутрипоровом пространстве, а позднее выходить в количествах ниже чувствительности ИФА. Bio-Oss занимал промежуточное положение: первичный выход составлял 30,7%, кумулятивный — 40,4%, после чего кривая практически не изменялась. Эти данные свидетельствуют о более высокой остаточной фиксации по сравнению с Regegraft и BoneCeramic, однако не позволяют рассчитывать константу связывания или непосредственно судить об аффинности материала к BMP-2.

Regegraft и BoneCeramic имели близкий первичный выход — 60,5 и 61,4%, но различались поздней фазой. Для Regegraft небольшое увеличение кумулятивного количества иммунореактивного BMP-2 сохранялось до 28 суток, тогда как BoneCeramic достигал плато раньше. В опубликованном исследовании того же варианта рекомбинантного BMP-2 профили выхода из нанокристаллического гидроксиапатита, диопсида и ксеногенного деминерализованного костного матрикса также различались по величине первичной фракции и продолжительности последующего поступления белка [19]. Сопоставление возможно только на уровне общей направленности, поскольку масса носителей, загрузка BMP-2, состав среды и схема отбора проб в исследованиях не были идентичными.

Сравнение Maxresorb и BoneCeramic особенно показательно. Оба материала содержали 60% гидроксиапатита и 40% β-трикальцийфосфата, а диапазоны размеров гранул частично перекрывались, однако первичный выход BMP-2 различался более чем в 8 раз — 7,6 и 61,4%. Bio-Oss имел наиболее крупные гранулы (1,0—2,0 мм), но занимал промежуточное положение по первичному выходу, тогда как Regegraft с фракцией 0,25—1,0 мм характеризовался высоким начальным выходом. Следовательно, в полученных данных отсутствовала монотонная зависимость между размером гранул и высвобождением BMP-2. Размер частиц мог влиять на наружную площадь поверхности и длину диффузионного пути, однако его эффект нельзя отделить от микропористости, смачиваемости, технологии получения, доступности внутренней поверхности и химических свойств носителя.

Полученные результаты следует рассматривать совместно с данными о биологической эффективности BMP-2-содержащих материалов. Для покрытий дентальных имплантатов и различных полимерно-минеральных каркасов ранее были показаны приемлемая цитосовместимость, усиление остеогенного ответа, улучшение остеоинтеграции и репаративного остеогенеза *in vivo* [10—22]. Вместе с тем в настоящем исследовании измеряли иммунореактивный BMP-2, а не его функциональную остеоиндуктивную активность. Поэтому низкий или длительно сохраняющийся аналитический сигнал нельзя автоматически отождествлять с большей клинической эффективностью без параллельной оценки клеточного ответа и формирования костной ткани.

С клинической точки зрения оптимальный носитель не обязательно должен обеспечивать максимальный суммарный выход белка. Чрезмерный первичный выброс может сопровождаться быстрым удалением BMP-2 из зоны дефекта и повышением риска дозозависимых нежелательных реакций [4, 5], тогда как чрезмерно прочное удержание способно ограничивать доступность молекулы для клеточных рецепторов. Кроме того, свойства биологически активных поверхностей необходимо оценивать комплексно, включая микробную адгезию [23]. Поэтому выбор носителя должен основываться на сочетании начального удержания, продолжительности выхода, остаточного количества белка, сохранения его биологической активности и результатов *in vivo*.

Ограничения исследования

Исследование выполнено на 3 независимых образцах каждого материала и имеет поисковый характер; межгрупповые статистические сравнения не проводились. Использованная среда с BSA и азидом натрия обеспечивала лабораторную стабильность, но не воспроизводила клеточный состав, действие протеаз, ионные колебания и динамический отток в послеоперационной ране. Твердофазный сэндвич-ИФА регистрировал иммунореактивный BMP-2, но не его остеоиндуктивную активность. Нерегистрируемая доля белка могла оставаться связанной с материалом, сорбироваться на лабораторной пластике, деградировать или терять распознаваемые эпитопы. Полная замена среды создавала условия бесконечного стока и могла ускорять выход по сравнению с замкнутой клинической областью. Материалы одновременно различались происхождением, фазовым составом, поровой архитектурой, свойствами поверхности и размером гранул, поэтому самостоятельный вклад гранулометрического фактора в рамках данного дизайна определить невозможно.

ВЫВОДЫ

1) Коммерческие остеопластические материалы формировали различающиеся профили начального удержания и последующего высвобождения BMP-2.
2) После 10-минутной загрузки операционная доля удержанного BMP-2 составляла 39,5% для Regegraft, 69,3% для Bio-Oss, 92,4% для Maxresorb и 38,6% для BoneCeramic.
3) Кумулятивное количество иммунореактивного BMP-2 через 28 суток достигало 72,5±4,5% для Regegraft, 40,4±3,3% для Bio-Oss, 22,2±0,9% для Maxresorb и 68,9±5,7% для BoneCeramic.
4) Regegraft характеризовался наиболее продолжительным определяемым выходом BMP-2 при выраженной первичной фракции; Bio-Oss демонстрировал умеренный первичный выход и высокую остаточную фиксацию; Maxresorb — минимальный первичный выход и максимальное начальное удержание; BoneCeramic — высокий первичный выход с ранним достижением плато.

5) Различия между Maxresorb и BoneCeramic при одинаковом соотношении гидроксиапатита и β-трикальцийфосфата и отсутствии монотонной связи между размером гранул и выходом BMP-2 указывают на то, что кинетика определяется совокупностью параметров, включая поровую архитектуру и свойства поверхности.
6) Для выбора оптимального носителя требуется совместная оценка кинетики выхода, остаточного количества связанного белка, сохранения его биологической активности и эффективности остеогенеза *in vitro* и *in vivo*.

ФИНАНСИРОВАНИЕ
Публикация выполнена в рамках проекта 036507-3-000 системы грантовой поддержки научных проектов РУДН.

FUNDING
RUDN University Scientific Projects Grant System, project no. 036507-3-000.

Поступила/Received: 23.06.2026
Принята в печать/Accepted: 13.08.2026

ЛИТЕРАТУРА/REFERENCES:

1. Mehta M., Schmidt-Bleek K., Duda G.N., Mooney D.J. Biomaterial delivery of morphogens to mimic the natural healing cascade in bone. — *Adv Drug Deliv Rev*. — 2012; 64 (12): 1257—76. PMID: 22626978
2. Lo K.W., Ulery B.D., Ashe K.M., Laurencin C.T. Studies of bone morphogenetic protein-based surgical repair. — *Adv Drug Deliv Rev*. — 2012; 64 (12): 1277—91. PMID: 22512928
3. Bhakta G., Lim Z.X., Rai B., Lin T., Hui J.H., Prestwich G.D., van Wijnen A.J., Nurcombe V., Cool S.M. The influence of collagen and hyaluronan matrices on the delivery and bioactivity of bone morphogenetic protein-2 and ectopic bone formation. — *Acta Biomater*. — 2013; 9 (11): 9098—106. PMID: 23871940
4. Zara J.N., Siu R.K., Zhang X., Shen J., Ngo R., Lee M., Li W., Chiang M., Chung J., Kwak J., Wu B.M., Ting K., Soo C. High doses of bone morphogenetic protein 2 induce structurally abnormal bone and inflammation in vivo. — *Tissue Eng Part A*. — 2011; 17 (9—10): 1389—99. PMID: 21247344
5. James A.W., LaChaud G., Shen J., Asatrian G., Nguyen V., Zhang X., Ting K., Soo C. A review of the clinical side effects of bone morphogenetic protein-2. — *Tissue Eng Part B Rev*. — 2016; 22 (4): 284—97. PMID: 26857241
6. Kissling S., Seidenstuecker M., Pilz I.H., Suedkamp N.P., Mayr H.O., Bernstein A. Sustained release of rhBMP-2 from microporous tricalciumphosphate using hydrogels as a carrier. — *BMC Biotechnol*. — 2016; 16 (1): 44. PMID: 27206764
7. Oldham J.B., Lu L., Zhu X., Porter B.D., Hefferan T.E., Larson D.R., Currier B.L., Mikos A.G., Yaszemski M.J. Biological activity of rhBMP-2 released from PLGA microspheres. — *J Biomech Eng*. — 2000; 122 (3): 289—92. PMID: 10923299
8. Szpalski C., Nguyen P.D., Cretiu Vasiliu C.E., Chesnoiu-Matei I., Ricci J.L., Clark E., Smay J.E., Warren S.M. Bony engineering using time-release porous scaffolds to provide sustained growth factor delivery. — *J Craniofac Surg*. — 2012; 23 (3): 638—44. PMID: 22565873
9. Szwed-Georgiou A., Płociński P., Kupikowska-Stobba B., Urbaniak M.M., Rusek-Wala P., Szustakiewicz K., Piszko P., Krupa A., Biernat M., Gazińska M., Kasprzak M., Nawrotek K., Mira N.P., Rudnicka K. Bioactive materials for bone regeneration: Biomolecules and delivery systems. — *ACS Biomater Sci Eng*. — 2023; 9 (9): 5222—5254. PMID: 37585562
10. Степанов А.Г., Апресян С.В., Начарьян Э.Г., Копылов М.В., Казарян Г.Г., Джуманиязова Э.Д., Карягина В.Е. Оценка цитотоксичности BMP-2 в составе покрытия дентальных имплантатов в эксперименте in vitro. — *Российский стоматологический журнал*. — 2025; 3: 210—218. eLibrary ID: 82618590
[Stepanov A.G., Apresyan S.V., Nacharyan E.G., Kopylov M.V., Kazarian G.G., Jumaniazova E.D., Karyagina V.E. Evaluation of the cytotoxicity of BMP-2 in the coating of dental implants: an in vitro study. — *Russian Journal of Dentistry*. — 2025; 3: 210—218 (In Russian)]. DOI: 10.17816/dent654080
11. Senatov F., Amanbek G., Orlova P., Bartov M., Grunina T., Kolesnikov E., Maksimkin A., Kaloshkin S., Poponova M., Nikitin K., Krivozubov M., Strukova N., Manskikh V., Anisimova N., Kiselevskiy M., Scholz R., Knyazeva M., Walther F., Lunin V., Gromov A., Karyagina A. Biomimetic UHMWPE/HA scaffolds with rhBMP-2 and erythropoietin for reconstructive surgery. — *Mater Sci Eng C Mater Biol Appl*. — 2020; 111: 110750. PMID: 32279822
12. Zimina A., Senatov F., Choudhary R., Kolesnikov E., Anisimova N., Kiselevskiy M., Orlova P., Strukova N., Generalova M., Manskikh V., Gromov A., Karyagina A. Biocompatibility and physico-chemical properties of highly porous PLA/HA scaffolds for bone reconstruction. — *Polymers (Basel)*. — 2020; 12 (12): 2938. PMID: 33316955
13. Karyagina A.S., Grishin A.V., Kudinova A.G., Bulygina I.N., Koudan E.V., Orlova P.A., Datsenko V.P., Zhulina A.V., Grunina T.M., Poponova M.S., Krivozubov M.S., Gromova M.S., Strukova N.V., Generalova M.S., Nikitin K.E., Shchetinin I.V., Luchnikov L.O., Zaitseva S.V., Kirsanova M.A., Statnik E.S., Senatov F.S., Lunin V.G., Gromov A.V. Dual-functional implant based on gellan-xanthan hydrogel with diopside, BMP-2 and lysostaphin for bone defect repair and control of staphylococcal infection. — *Macromol Biosci*. — 2024; 24 (11): e2400205. PMID: 39140453
14. Bulygina I.N., Zaitseva S.V., Grishin A.V., Orlova P.A., Zhulina A.V., Grunina T.M., Kudinova A.G., Poponova M.S., Strukova N.V., Generalova M.S., Krivozubov M.S., Shestak N.V., Gusev S.A., Tyurina G.V., Lvov V.A., Koudan E.V., Senatov F.S., Lunin V.G., Gromov A.V., Karyagina A.S. Dual-functional porous UHMWPE implant eliminates Staphylococcus aureus infection and induces osteogenesis in a critical-sized segmental femoral defect model in mice. — *ACS Appl Bio Mater*. — 2026; 9 (3): 1412—1424. PMID: 41528031
15. Степанов А.Г., Апресян С.В., Начарьян Э.Г., Копылов М.В., Левина В.С. Оценка остеогенного потенциала поверхности дентальных имплантатов, покрытых рекомбинантным BMP-2, в эксперименте in vivo. — *Клиническая стоматология*. — 2026; 1: 153—159. eLibrary ID: 89189040
[Stepanov A.G., Apresyan S.V., Nacharyan E.G., Kopylov M.V., Levina V.S. Evaluation of the osteogenic potential of the surface of dental implants coated with recombinant BMP-2 in an in vivo experiment. — *Clinical Dentistry (Russia)*. — 2026; 1: 153—159 (In Russian)]. DOI: 10.37988/1811-153X_2026_1_153
16. Chubrik A., Senatov F., Kolesnikov E., Orlova P., Poponova M., Grunina T., Bartov M., Nikitin K., Krivozubov M., Generalova M., Manskikh V., Lunin V., Gromov A., Karyagina A. Highly porous PEEK and PEEK/HA scaffolds with Escherichia coli-derived recombinant BMP-2 and erythropoietin for enhanced osteogenesis and angiogenesis. — *Polymer Testing*. — 2020; 87: 106518. DOI: 10.1016/j.polymertesting.2020.106518
17. Senatov F., Maksimkin A., Chubrik A., Kolesnikov E., Orlova P., Krivozubov M., Nikitin K., Gromov A., Karyagina A. Osseointegration evaluation of UHMWPE and PEEK-based scaffolds with BMP-2 using model of critical-size cranial defect in mice and push-out test. — *J Mech Behav Biomed Mater*. — 2021; 119: 104477. PMID: 33798934

18. Senatov F., Zimina A., Chubrik A., Kolesnikov E., Permyakova E., Voronin A., Poponova M., Orlova P., Grunina T., Nikitin K., Krivozubov M., Strukova N., Generalova M., Ryazanova A., Manskikh V., Lunin V., Gromov A., Karyagina A. Effect of recombinant BMP-2 and erythropoietin on osteogenic properties of biomimetic PLA/PCL/HA and PHB/HA scaffolds in critical-size cranial defects model. — *Mater Sci Eng C Mater Biol Appl*. — 2022; 135: 112680. PMID: 35581092
19. Карягина А.С., Орлова П.А., Попонова М.С., Булыгина И.Н., Чоудхари Р., Жулина А.В., Грунина Т.М., Никитин К.Е., Струкова Н.В., Генералова М.С., Рязанова А.В., Ковалева П.А., Зимина А.И., Лукинова Е.М., Плахотнюк Е.Д., Кирсанова М.А., Колесников Е.А., Захарова Е.В., Манских В.Н., Сенатов Ф.С., Громов А.В. Гибридные имплантаты на основе кальций-магниевой силикатной керамики диопсида в качестве носителя рекомбинантного BMP-2 и деминерализованного костного матрикса в качестве каркаса: динамика репаративного остеогенеза на модели краниотомии у мышей. — *Биохимия*. — 2022; 11: 1683—1699. eLibrary ID: 49825344
[Karyagina A., Orlova P., Poponova M., Bulygina I., Choudhary R., Zhulina A., Grunina T., Nikitin K., Strukova N., Generalova M., Ryazanova A., Kovaleva P., Zimina A., Lukinova E., Plakhotniuk E., Kirsanova M., Kolesnikov E., Zakharova E., Manskikh V., Senatov F., Gromov A. Hybrid implants based on calcium-magnesium silicate ceramics diopside as a carrier of recombinant BMP-2 and demineralized bone matrix as a scaffold: dynamics of reparative osteogenesis in a mouse craniotomy model. — *Biochemistry (Mosc)*. — 2022; 87 (11): 1277—1291]. PMID: 36509727
20. Карягина А.С., Орлова П.А., Жулина А.В., Кривозубов М.С., Грунина Т.М., Струкова Н.В., Никитин К.Е., Манских В.Н., Сенатов Ф.С., Громов А.В. Гибридные имплантаты на основе кальций-магниевой силикатной керамики диопсида в качестве носителя рекомбинантного BMP-2 и деминерализованного костного матрикса в качестве каркаса: эктопический остеогенез при внутримышечной имплантации у мышей. — *Биохимия*. — 2023; 8: 1366—1377. eLibrary ID: 54303055
[Karyagina A.S., Orlova P.A., Zhulina A.V., Krivozubov M.S., Grunina T.M., Strukova N.V., Nikitin K.E., Manskikh V.N., Senatov F.S., Gromov A.V. Hybrid implants based on calcium-magnesium silicate ceramic diopside as a carrier of recombinant BMP-2 and demineralized bone matrix as a scaffold: Ectopic osteogenesis in intramuscular implantation in mice. — *Biochemistry (Mosc)*. — 2023; 88 (8): 1116—1125]. PMID: 37758311
21. Karyagina A.S., Bogush V.G., Orlova P.A., Davydova L.I., Zhulina A.V., Grunina T.M., Strukova N.V., Generalova M.S., Krivozubov M.S., Cheperegin S.E., Ramonova A.A., Gromov A.V. Hybrid implants based on calcium—magnesium silicate ceramics diopside as a carrier of recombinant BMP-2 and rS1/9 recombinant spidroin as a scaffold: Reparative osteogenesis in a mouse craniotomy model. — *Applied Biochemistry and Microbiology*. — 2024; 7: 1493—1503. DOI: 10.1134/S000368382470008X
22. Степанов А.Г., Апресян С.В., Начарьян Э.Г., Копылов М.В., Маркин В.А. Влияние покрытия костным морфогенетическим белком 2 поверхности дентального имплантата на его остеогенерацию. — *Проблемы стоматологии*. — 2025; 1: 142—147. eLibrary ID: 81588827
[Stepanov A., Apresyan S., Nacharyan E., Kopylov M., Markin M. Effect of bone morphogenetic protein coating 2 on the surface of a dental implant on its osteogenesis. — *Actual Problems in Dentistry*. — 2025; 1: 142—147 (In Russian)]. DOI: 10.18481/2077-7566-2025-21-1-142-147
23. Степанов А.Г., Апресян С.В., Гизингер О.А., Начарьян Э.Г., Копылов М.В. Оценка микробной адгезии тест-культур на поверхности образцов конструкционного материала для производства дентальных имплантатов с нанесенным покрытием костного морфогенетического белка-2. — *Проблемы стоматологии*. — 2025; 2: 113—117. eLibrary ID: 82676556
[Stepanov A., Apresyan S., Gizinger O., Nacharyan E., Kopylov M. Evaluation of microbial adhesion of test cultures on the surface of structural material samples for the production of dental implants coated with bone morphogenetic protein-2. — *Actual Problems in Dentistry*. — 2025; 2: 113—117 (In Russian)]. DOI: 10.18481/2077-7566-2025-21-2-113-117
24. Karyagina A.S., Boksha I.S., Grunina T.M., Demidenko A.V., Poponova M.S., Sergienko O.V., Lyashchuk A.M., Galushkina Z.M., Soboleva L.A., Osidak E.O., Bartov M.S., Gromov A.V., Lunin V.G. Two variants of recombinant human bone morphogenetic protein-2 (rhBMP-2) with additional protein domains: Synthesis in an Escherichia coli heterologous expression system. — *Biochemistry (Mosc)*. — 2017; 82 (5): 613—624. PMID: 28601071

ВЛАДМИВА

Набор боров
ДЛЯ ФИССУРНОГО КАРИЕСА

Система боров для препарирования фиссурного кариеса

1 **Бор с активной рабочей частью и пассивным ограничителем:**

- не даёт бору погрузиться глубже, чем нужно
- формирует анатомически точную полость за секунды

2 **Бор с пассивной внутрикоронковой частью и активным ограничителем:**

- формирует эмалевый фальц, не повреждая то, что уже отпрепарировано
- обеспечивает идеальное краевое прилегание и максимальную адгезию пломбировочного материала

Преимущества:

Набор уникален, **не имеет аналогов**

- \+ точность и персонализация — полость формируется с учётом индивидуальной анатомии окклюзионной поверхности
- \+ экономия времени — в два движения получается идеально отпрепарированная фиссура, готовая к пломбированию
- \+ универсальность — боры подходят для обработки как постоянных, так и молочных зубов
- \+ безопасность и предсказуемость — конструкция боров позволяет сохранить максимум здоровых тканей

3 размера рабочих частей — под любой клинический случай:

- **MINI —** для узких фиссур
- **MIDI —** универсальный размер для большинства случаев
- **MAXI —** для крупных моляров и выраженных фиссур

На правах рекламы

DOI: 10.37988/1811-153X_2026_3_176

Диагностическая значимость лимфоидной инфильтрации в слюнных железах. Обзор литературы и клинические наблюдения

И.В. Гайдук [1],
к.м.н., доцент кафедры основ хирургической стоматологии
Т.П. Шипкова [1],
к.м.н., доцент кафедры челюстно-лицевой и пластической хирургии
В.И. Васильев [2],
д.м.н., профессор, врач-ревматолог
Н.С. Шорникова [2],
к.м.н., врач-ревматолог
С.Г. Раденска-Лоповок [3],
д.м.н., профессор Института клинической морфологии и цифровой патологии
Д.К. Фасхутдинов [3],
к.м.н., ассистент кафедры челюстно-лицевой хирургии
М.С. Цветанов [1],
аспирант кафедры основ хирургической стоматологии

[1] Российский университет медицины, 127006, Москва, Россия
[2] Клиника доктора Ласкова, 117556, Москва, Россия
[3] Первый МГМУ им. И.М. Сеченова, 119048, Москва, Россия

Реферат. Цель исследования — выявить лимфоидную инфильтрацию в тканях малых и околоушных слюнных желез у пациентов без болезни и синдрома Шегрена и других аутоиммунных заболеваний. **Материалы и методы.** Проведено патоморфологическое исследование 35 образцов околоушных слюнных желез, полученных из края железистой раны, и биоптатов малых слюнных желез, полученных у 20 пациентов из подслизистого слоя нижней губы, в количестве 3—8 штук. Фрагменты околоушных слюнных желез были получены в связи с необходимостью удаления инкапсулированных доброкачественных новообразований в пределах здоровых тканей. Малые слюнные железы забирали из краев раны после удаления ретенционной (слизистой) кисты нижней губы, что диктовалось необходимостью профилактики рецидива кисты. **Результаты.** В 28 (80%) фрагментах околоушных слюнных желез лимфогистиоцитарная инфильтрация отсутствовала, в 10 из них обнаруживались участки ацинарной атрофии и склероза. Очаги лимфоидной инфильтрации были выявлены в 5 (14%) из 35 препаратах. В 2 случаях была определена морфологическая картина лимфоузла нормального строения. Во всех случаях выявлялось выраженное включение жировой ткани. В 17 (85%) из 20 биоптатов малых слюнных желез лимфоидно-клеточные инфильтраты отсутствовали, и морфологическая картина описывалась как норма. В 3 случаях выявлялась слабая очаговая лимфоплазмоцитарная инфильтрация вместе с атрофией отдельных ацинусов и слабым перидуктальным склерозом. **Заключение.** Таким образом, очаги лимфоидной инфильтрации не были характерной морфологической находкой в околоушных и малых слюнных железах у пациентов без болезни и синдрома Шегрена. Лимфоидная ткань в слюнных железах, по-видимому, является приобретенной и выявляется в связи с травмой, вирусной инфекцией и при аутоиммунных заболеваниях. Выявление фокусов лимфоидной инфильтрации в малых и больших слюнных железах требует тщательного анализа и сопоставления с клиническими проявлениями и данными лабораторных методов исследования.

Ключевые слова: лимфоидная инфильтрация, слюнные железы, патоморфологическое исследование, синдром Шегрена, морфологическая диагностика

ДЛЯ ЦИТИРОВАНИЯ:

Гайдук И.В., Шипкова Т.П., Васильев В.И., Шорникова Н.С., Раденска-Лоповок С.Г., Фасхутдинов Д.К., Цветанов М.С. Диагностическая значимость лимфоидной инфильтрации в слюнных железах. Обзор литературы и клинические наблюдения. — *Клиническая стоматология*. — 2026; 29 (3): 176—184. DOI: 10.37988/1811-153X_2026_3_176

Diagnostic significance of lymphoid infiltration in salivary glands: Literature review and clinical observations

I.V. Gayduk [1],
PhD in Medical Sciences, associate professor of the Oral surgery propaedeutics Department
T.P. Shipkova [1],
PhD in Medical Sciences, associate professor of the Maxillofacial and plastic surgery Department
V.I. Vasiliev [2],
Doctor of Science in Medicine, professor, rheumatologist
N.S. Shornikova [2],
PhD in Medical Sciences, rheumatologist
S.G. Radenska-Lopovok [3],
Doctor of Science in Medicine, professor of the Institute of Clinical Morphology and Digital Pathology

Abstract. The aim of the study was to identify lymphoid infiltration in the tissues of minor and parotid salivary glands in patients without Sjögren's disease or syndrome or other autoimmune diseases. **Materials and methods.** A pathomorphological study was conducted on 35 parotid salivary gland samples—obtained from the margins of the glandular wound following the excision of encapsulated benign parotid neoplasms—and on minor salivary gland biopsy specimens (3—8 per patient) obtained from the submucosa of the lower lip in 20 patients. Parotid gland fragments were obtained due to the necessity of excising the tumor with a margin of healthy tissue. Minor salivary glands were harvested from wound margins following the excision of lower-lip retention (mucous) cysts, a procedure dictated by the need to prevent cyst recurrence. **Results.** Pathomorphological examination revealed an absence of lymphohistiocytic infiltration in 28 of the 35 (80%) parotid gland fragments; however, areas of acinar atrophy and sclerosis were observed in 10 of these samples. Foci of lymphoid infiltration were detected in 5 (14%) of the 35 specimens. In 2 cases, the morphological appearance corresponded to that of a normal lymph node. Pronounced adipose tissue inclusion

D.K. Faskhutdinov [3]
PhD in Medical Sciences, assistant professor of the Maxillofacial surgery Department
M.S. Tsvetanov [1]
postgraduate at the Oral surgery propaedeutics Department

[1] Russian University of Medicine, 127006, Moscow, Russia
[2] Dr. Laskov's Clinic, 117556, Moscow, Russia
[3] Sechenov University, 119048, Moscow, Russia

was observed in all cases. Lymphoid cell infiltrates were absent in 17 (85%) of the 20 minor salivary gland biopsy specimens, and the morphological appearance was described as normal. In 3 cases, mild focal lymphoplasmacytic infiltration was detected, accompanied by atrophy of individual acini and mild periductal sclerosis. **Conclusions.** Foci of lymphoid infiltration were not a characteristic morphological finding in the parotid and minor salivary glands of patients without Sjögren's disease or syndrome. Lymphoid tissue in salivary glands appears to be acquired, appearing in association with trauma, viral infection, or autoimmune diseases. The detection of lymphoid infiltration foci in minor and major salivary glands requires careful analysis and correlation with clinical manifestations and laboratory test results.

Key words: lymphoid infiltration, salivary glands, pathomorphological examination, Sjögren's syndrome, morphological diagnosis

FOR CITATION:
Gayduk I.V., Shipkova T.P., Vasiliev V.I., Shornikova N.S., Radenska-Lopovok S.G., Faskhutdinov D.K., Tsvetanov M.S. Diagnostic significance of lymphoid infiltration in salivary glands: Literature review and clinical observations. *Clinical Dentistry (Russia)*. 2026; 29 (3): 176—184 (In Russian). DOI: 10.37988/1811-153X_2026_3_176

ВВЕДЕНИЕ

Болезнь Шегрена (БШ, в зарубежной литературе — первичный синдром Шегрена) — хроническая аутоиммунная и лимфопролиферативная экзокринопатия с преимущественным поражением слюнных и слезных желез, которая приводит к развитию ксеростомии и сухого кератоконъюнктивита. БШ может протекать в форме органоспецифического заболевания (аутоиммунная экзокринопатия), но большинство больных имеют системные проявления с вовлечением сосудов, легких, почек, нервной системы, суставов и лимфоузлов [1, 2]. Этиология неизвестна.

Общая черта всех пораженных органов, сопровождающих БШ, — потенциально прогрессирующая лимфоцитарная инфильтрация, которая, предположительно, является причиной функциональных нарушений и разнообразных клинических признаков при этом синдроме.

Ранее отмечалось, что с целью объективизации ксеростомии при БШ (выявления структурно-функциональных изменений слюнных желез) используются различные методы обследования: определение скорости секреции слюны, ее биохимическое исследование, сцинтиграфия слюнных желез, эхография, сиалография с использованием жиро- и водорастворимых контрастных веществ. Однако ни один из этих методов не является настолько специфичным и/или чувствительным, чтобы стать основой достоверной диагностики ксеростомии, характерной для БШ. В противоположность этому биопсия малых слюнных желез нижней губы может оказаться хорошим методом оценки состояния ротовой полости.

Диагностическая значимость биоптатов слюнных желез при БШ активно изучалась и изучается отечественными и зарубежными авторами [3—11]. Признанным гистологическим критерием в диагностике БШ является очаговый лимфоцитарный сиаладенит. Экспертная гистологическая диагностика использует полуколичественную оценку очаговых скоплений лимфоцитов в биоптатах малых слюнных желез, так называемое количество очагов. Лимфоцитарный очаг определяется как наличие плотных агрегатов из 50 и более лимфоцитов (содержащих не более 10% плазматических клеток), локализованных в периваскулярных или перидуктальных областях. Количество очагов определяется в 4 мм² железистой ткани. T. Daniels предложил считать очаговый сиаладенит в малых слюнных железах единственным надежным критерием диагностики ксеростомии при первичном синдроме Шегрена [8—10]. Фокус лимфоидной инфильтрации более 1 на 4 мм² лучше коррелирует с сухим кератоконъюнктивитом и положительными анти-Ro/SS-A-антителами в сыворотке, чем со скоростью стимулированной слюны [10, 11]. Указывалось также, что диагностический критерий, основанный на выявлении более чем 1 фокуса в 4 мм² можно применять только к слюнному компоненту синдрома Шегрена, но не как единственный критерий в диагностике всего синдрома. Лимфоцитарный очаг является специфическим проявлением БШ только в том случае, если он располагается рядом с ацинусами нормального строения и не прилегает к областям с поврежденными и расширенными протоками, а также к очагам фиброза и ацинарной атрофии [9].

В настоящее время гистопатологическая оценка биоптатов малых слюнных желез включена во все диагностические критерии БШ/СШ: отечественные, Американо-европейские и ACR/EULAR (American College of Rheumatology/European League against Rheumatism) — и остается ключевой характеристикой во всех наборах критериев [12—15].

Помимо очагового лимфоцитарного сиаладенита, у 18—67% пациентов с БШ в биоптатах малых слюнных желез выявляются фолликулоподобные структуры с зародышевыми центрами [11, 16, 17] и у 4% — лимфоэпителиальное поражение (ЛЭП, ранее — эпимиоэпителиальные островки), которое возникает в результате инфильтрации лимфоцитами гиперплазированных базальных эпителиальных клеток. ЛЭП являются характерной гистологической особенностью околоушных слюнных желез (ОУСЖ) [11, 12, 18].

Таким образом, в диагностике БШ большое значение придается выявлению очаговых аденитов в малых слюнных железах, в частности подчеркивалось, что дисфункция слезных/слюнных желез и сухость слизистых оболочек будут считаться характерными для БШ только в условиях аутоиммунного заболевания, которое подтверждается либо наличием циркулирующих в крови SS-A/Ro- и/или SS-B/La-аутоантител (у половины больных), либо очаговым аденитом в малых слюнных железах (МСЖ) [19].

С другой стороны, несмотря на то, что биопсия слюнных желез интегрирована в качестве классификационного критерия и широко используется для подтверждения диагноза БШ/СШ, до 40% положительных гистологических результатов являются отрицательными по сывороточным аутоантителам, в связи с чем отмечалось, что биопсия МСЖ способствует уточнению диагноза, хотя во многих клинических случаях сама по себе не является ни необходимой, ни достаточной для постановки диагноза [6, 20]. Чувствительность данного метода определяется на уровне 60—82% (у 18—40% пациентов с характерными для БШ/СШ клинико-лабораторными признаками, результат биопсии МСЖ отрицательный), а специфичность — 91—94% (в нормальной популяции результат биопсии в 6—9% ложноположительный). Отмечалось, что у большинства пациентов с первичным СШ (61%) биопсия не влияла на постановку окончательного диагноза, так как эти пациенты были положительны по анти-Ro/SSA- и анти-La/SSB-антителам, имели три из четырех объективных диагностических критериев, подтверждающих вовлечение слезных и слюнных желез (Американо-европейско-диагностические критерии, 2002 г.). По мнению авторов, в таких случаях биопсия слюнных желез (и малых, и околоушной) не является обязательной для постановки диагноза СШ [20].

У ⅓ больных с морфологически диагностированными БШ/СШ (по биопсии МСЖ) другими методами эти диагнозы не подтверждаются. Была выявлена взаимосвязь признака нечеткости протоков на сиалограмме ОУСЖ с лимфоидной инфильтрацией в биоптатах МСЖ. По мнению авторов, для диагностики БШ/СШ биопсия МСЖ может использоваться только в сочетании с результатами сиалографического исследования [21].

Кроме того, в некоторых исследованиях было показано, что биопсия МСЖ имеет ограниченное применение не только в диагностике БШ/СШ, но и саркоидоза, сиалоза, а также лимфом, развившихся на фоне БШ, протекающих с двусторонним увеличением ОУСЖ, так как, в отличие от больших слюнных желез, при этих заболеваниях наблюдается нечастое, неполное и позднее вовлечение МСЖ в патологический процесс. Так, у 13 (5 из них моложе 15 лет) пациентов в МСЖ была выявлена картина, близкая к норме, в то время как в ОУСЖ имело место практически полное замещение структуры железы лимфоцитарными инфильтратами [22—24]. Авторы делают выводы, что биопсия ОУСЖ превосходит и должна заменить биопсию МСЖ. Все больные с БШ должны рассматриваться для проведения инцизионной биопсии ОУСЖ как простой, малоинвазивной методики для исключения изменений, характерных для лимфоматоза.

Удивительно, но только относительно недавно J. Pijpe и соавт. (2007) предложили включить гистопатологию ОУСЖ в критерии диагностики СШ, по аналогии с малыми губными железами, но с учетом ЛЭП и жировой ткани [20]:

- количество фокусов (50 лимфоцитов) ⩾1 в 4 мм² ткани ОУСЖ, независимо от присутствия доброкачественного ЛЭП, которые граничат с ацинусами нормального вида, включая жировую ткань;
- небольшие лимфатические инфильтраты, не удовлетворяющие критерию по количеству фокусов более 1, но в сочетании с ЛЭП.

Интересно, что более существенная диагностическая роль отводится наличию фокусов лимфоидной инфильтрации в ОУСЖ, а не ЛЭП, эти изменения сосуществуют как бы параллельно, независимо друг от друга. При оценке диагностической значимости биопсии ОУСЖ, в 12 из 15 случаев диагностические значимые фокусы ⩾1 сочетались с ЛЭП. Авторы считают, что исследование ОУСЖ должно быть включено в диагностические критерии БШ как альтернатива биопсии МСЖ, так как экстранодальные лимфомы, связанные с БШ, часто развиваются в ОУСЖ.

С разработкой иммуноморфологических методов исследования было установлено, что многие ЛЭП при БШ являются лимфомами низкой степени злокачественности экстранодальной локализации, чаще В-клеточными лимфомами маргинальной зоны MALT-типа (Mucosa-Associated Lymphoid Tissue) из лимфоидной ткани, связанной со слизистыми оболочками [25—28]. Характерные для нее гистологические признаки: В-клетки маргинальной зоны/моноцитоидные В-клетки, реактивные лимфоидные фолликулы, ЛЭП, малые лимфоциты с возможной примесью плазматических клеток, активированные лимфоидные клетки. Отсутствие ЛЭП и реактивных лимфоидных фолликулов не противоречит диагнозу MALT-лимфомы, который должен быть подтвержден отсутствием экспрессии CD5 и циклина D1 [29]. Наличие слившихся центроцитоподобных клеток в ореоле, окружающем ЛЭП, и широких смежных линий этих клеток между ЛЭП являются признаками MALT-лимфомы. ЛЭП окружены моноцитоподобными В-клетками, иногда с примесью плазматических клеток [20].

С другой стороны, неоднократно отмечалось, что, диагностика слюнного компонента СШ по образцам больших слюнных желез проблематична, так как в них в норме обнаруживаются фокусы лимфоидной инфильтрации [30—34]. Предполагалось, что лимфоидные инфильтраты в ткани слюнных желез могут носить физиологический характер, по аналогии с пейровыми бляшками кишечника, лимфоидной тканью ротоглотки (кольцо Пирогова—Вальдейра), верхнего отдела дыхательно-пищеварительного тракта: бронхов (BALT), выстилки носовой полости (NALT), а также с лимфоидной тканью, ассоциированной со слезной железой, конъюнктивой и слезоотводящими протоками. Отмечалось, что данные локализации относятся к периферическим

Распределение пациентов по возрасту, полу и морфологическая характеристика опухолей околоушных слюнных желез
Distribution of patients by age, gender, and morphological characteristics of tumors of the parotid salivary glands

Возраст, лет	Пол	Плеоморфная аденома ОУСЖ	Аденолимфома (опухоль Уортина)	Базальноклеточная аденома (1—3%)	Цистаденома
22—35	Муж.	—	—	—	—
21—35	Жен.	4	—	—	—
36—60	Муж.	7	2	1	—
36—55	Жен.	14	—	—	—
61—74	Муж.	2	—	—	—
56—74	Жен.	2	2	—	1
Всего		29	4	1	1

органам иммунной системы и интегрированы в общую иммунную систему слизистых оболочек всего организма [30, 31]. Указывалось, что в соединительной ткани слюнных желез многочисленны плазматические клетки, лимфоциты, тучные клетки, макрофаги. Выраженные междольковые скопления лимфоцитов формируют лимфоидную ткань, ассоциированную с выводными протоками (DALT) [31].

В то же время MALT может быть приобретенной при развитии аутоиммунных процессов: миоэпителиальных сиаладенитов (MESA) в слюнных железах, связанных с СШ, тиреоидите Хашимото, а также в ответ на инфекционную агрессию *H. pylori* в желудке. Эти пролонгированные реактивные состояния, могут дать начало формированию лимфом из лимфоидной ткани, связанной со слизистыми оболочками [29].

Учитывая противоречивые данные по наличию лимфоидных инфильтратов в больших и малых слюнных железах в норме, у пациентов без БШ/СШ было проведено данное исследование.

Цель исследования — выявление лимфоидной инфильтрации в тканях малых и околоушных слюнных желез у пациентов без болезни или синдрома Шегрена и аутоиммунных заболеваний.

МАТЕРИАЛЫ И МЕТОДЫ

В исследование были включены 35 пациентов, 13 мужчин и 22 женщины, которым в условиях стационара под общим обезболиванием путем субтотальной резекции проводилось удаление инкапсулированных доброкачественных новообразований ОУСЖ:

- плеоморфная аденома (*n*=29);
- аденолимфома (опухоль Уортина, *n*=4);
- цистаденома (*n*=1, мужчина 64 лет);
- базальноклеточная аденома (*n*=1, мужчина 42 лет).

По ходу операции для оценки состояния окружающей опухоль паренхимы проводился забор фрагмента (5×7 мм) видимо неизмененной ткани ОУСЖ, что диктовалось необходимостью удаления опухоли в пределах здоровых тканей. Характеристика первичной опухоли (вид, размер, форма, длительность заболевания, особенности гистологического строения и т.д.) не приводилась, так как это не входило в задачи исследования.

У 20 пациентов без аутоиммунных заболеваний были также изучены биоптаты МСЖ, полученные из подслизистого слоя нижней губы, в количестве 3—8 штук, по ходу операции по удалению ретенционной (слизистой) кисты, локализованной на нижней губе, что связывалось с необходимостью удаления всех МСЖ из краев раны, для профилактики рецидива кисты.

Материал, полученный в результате биопсии ОУСЖ и МСЖ, был зафиксирован в 10%-ном растворе формалина, залит в парафиновые блоки, после чего были выполнены срезы толщиной 3 мм. Препараты были окрашены гематоксилином и эозином.

Морфологическое заключение устанавливалось на основании оценки всех структур слюнных желез: ацинусов, протоков, соединительной ткани. Особое внимание уделялось наличию перидуктальной и внутридольковой лимфоидной инфильтрации.

РЕЗУЛЬТАТЫ

В результате гистологического исследования 35 фрагментов ОУСЖ в 28 из них (9 мужчин, 19 женщин) морфологическая картина описывалась как нормальная, лимфогистиоцитарная инфильтрация отсутствовала (рис. 1—3), в 10 из них обнаруживались участки

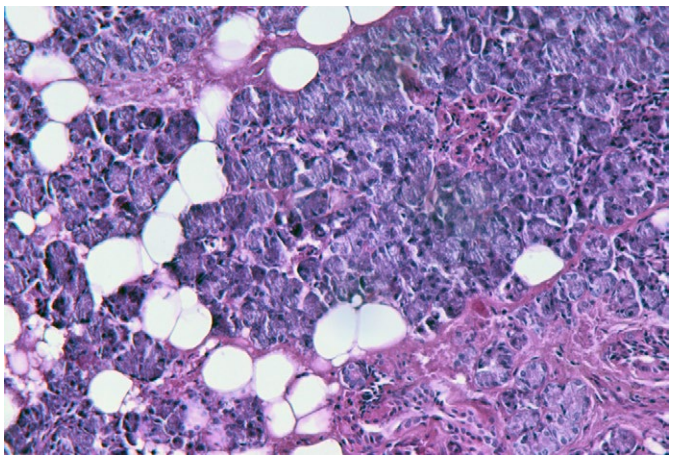

Рис. 1. Пациент В., 21 год, околоушная слюнная железа: норма, липоматоз. Окраска гематоксилином и эозином, ув. 150
Fig. 1. Patient V., age 21, parotid gland: normal, lipomatosis. Hematoxylin and eosin staining, mag. 150x

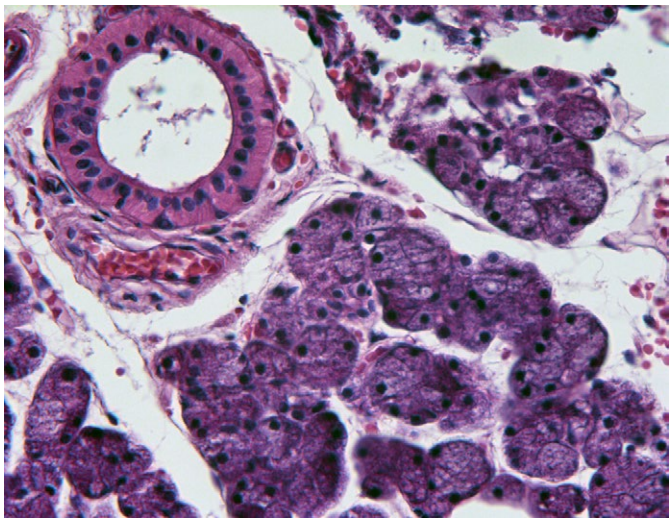

Рис. 2. Пациент С., 62 года, околоушная слюнная железа: норма. Окраска гематоксилином и эозином, ув. 250
Fig. 2. Patient S., age 62, parotid gland: normal. Hematoxylin and eosin staining, mag. 250x

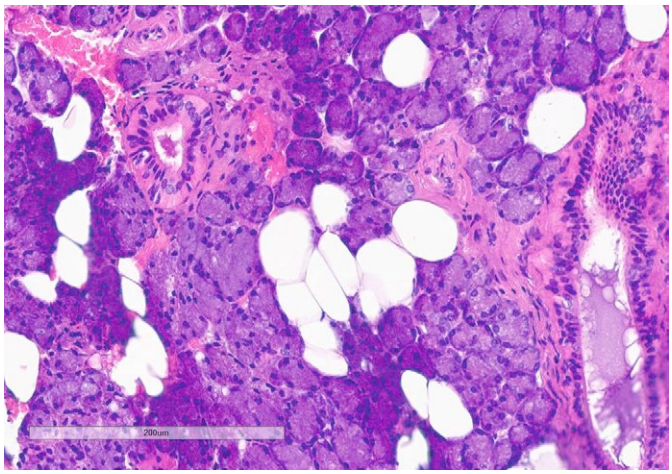

Рис. 3. Пациент А., 46 лет, околоушная слюнная железа: норма, липоматоз. Окраска гематоксилином и эозином, ув. 150
Fig. 3. Patient A., age 46, parotid gland: normal, lipomatosis. Hematoxylin and eosin staining, mag. 150x

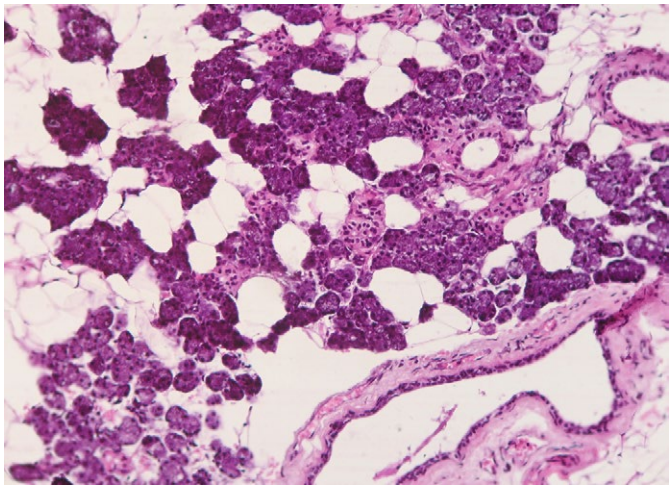

Рис. 4. Пациент П., 59 лет, околоушная слюнная железа: атрофия, липоматоз. Окраска гематоксилином и эозином, ув. 150
Fig. 4. Patient P., 59 years old, parotid gland: atrophy, lipomatosis. Hematoxylin and eosin staining, mag. 150x

ацинарной атрофии и склероза (рис. 4). В 5 случаях на фоне нормальной паренхимы была выявлена лимфоидная инфильтрация, которая описывалась как:

- скудная (n=1);
- 2 очага инфильтрации >50 клеток в поле зрения (n=2; рис. 6);
- инфильтрат<100 клеток (n=1);
- в одном случае был определена картина выраженного сиаладенита, в сочетании с железистой метаплазией эпителия внутридолькового протока (рис. 5, 6).

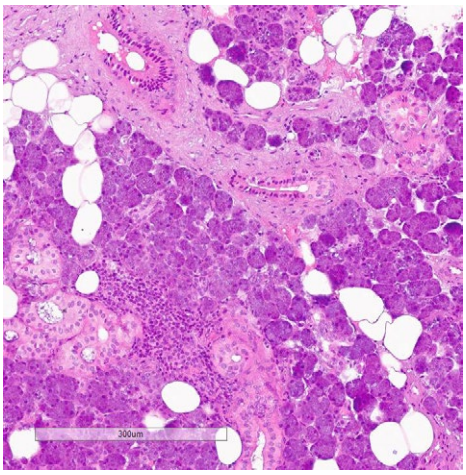

Рис. 5. Пациент П., 69 лет, околоушная слюнная железа: ацинусы в большом количестве с белковым секретом нормального строения; перидуктальный фокус лимфоцитарного воспаления, более 50 клеток в очаге с проникновением между ацинусами; выраженный перидуктальный склероз. Окраска гематоксилином и эозином, ув. 150
Fig. 5. Patient P., 69 years old, parotid gland: numerous acini with protein secretion of normal structure; a periductal focus of lymphocytic inflammation, more than 50 cells in the focus with infiltration between the acini; pronounced periductal sclerosis. Hematoxylin and eosin staining, mag. 150x

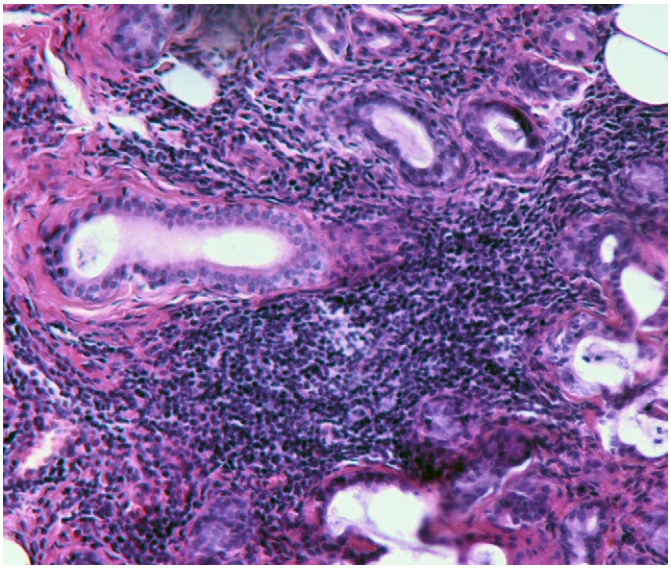

Рис. 6. Пациентка Ж., 64 год, околоушная слюнная железа: выраженный очаговый сиаладенит, перидуктальный инфильтрат, более 200 клеток; железистая метаплазия эпителия внутридолькового протока. Окраска гематоксилином и эозином, ув. 150
Fig. 6. Patient J., 64 years old, parotid gland: severe focal sialadenitis, periductal infiltrate containing more than 200 cells; glandular metaplasia of the intralobular duct epithelium. Hematoxylin and eosin staining, mag. 150x

В 2 случаях определена морфологическая картина лимфоузла нормального строения (рис. 7).

Таким образом, в 28 фрагментах из 35 (80%) лимфогистиоцитарная инфильтрация отсутствовала, в том числе в 10 случаях рядом с участками атрофии железистой ткани, т.е. не выявлена взаимосвязь лимфоидной инфильтрации с ацинарной атрофией, склерозом и возрастом пациента.

Во всех исследованных образцах выявлено выраженное включение жировой ткани, в некоторых препаратах оно составляло до 50% объемной доли исследуемой паренхимы, независимо от возраста (в том числе в возрасте 21, 26 и 27 лет).

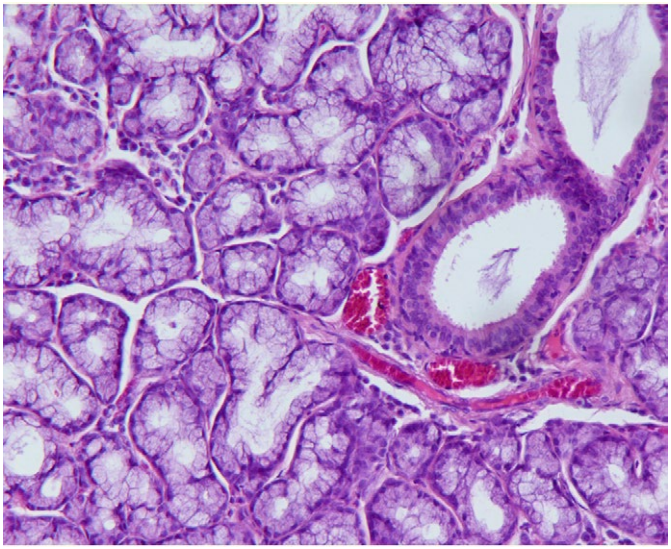

Рис. 7. Пациент В., 34 года, малая слюнная железа: норма. Окраска гематоксилином и эозином, ув. 200
Fig. 7. Patient W., age 34, minor salivary gland: normal. Hematoxylin and eosin staining, mag. 200x

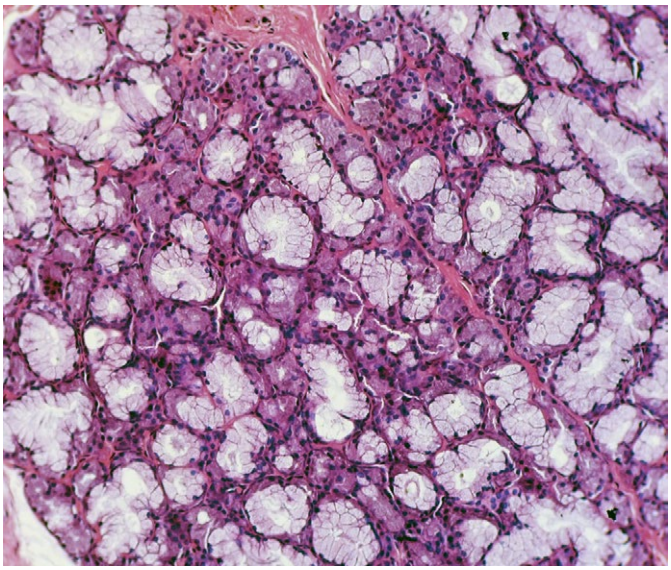

Рис. 8. Пациент Ф., 35 лет, малая слюнная железа: норма. Окраска гематоксилином и эозином, ув. 200
Fig. 8. Patient F., age 35, minor salivary gland: normal. Hematoxylin and eosin staining, mag. 200x

В МСЖ наблюдалась аналогичная морфологическая картина: лимфоидно-клеточные инфильтраты отсутствовали в 17 из 20 (85%) биоптатов, из них в 1 случае определялось ослизнение паренхимы (пациент 81 лет), и в 1 имелись дистрофические изменения, характерные для сиаладеноза (пациент 35 лет; рис. 8). В 3 случаях в дольках МСЖ выявлялась незначительная очаговая лимфоцитарная инфильтрация в сочетании с атрофией отдельных ацинусов, слабым перидуктальным склерозом и ослизнением стромы (n=1).

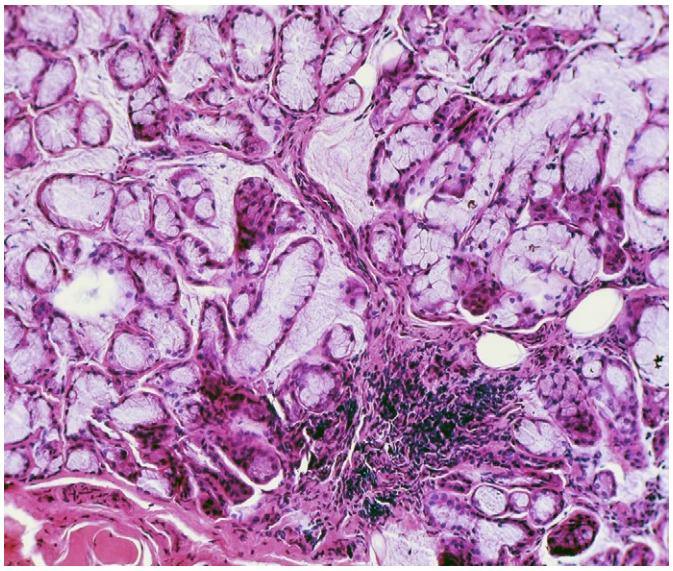

Рис. 9. Пациент Г., 70 лет, малая слюнная железа: лимфогистиоцитарный инфильтрат более 50 клеток в очаге, ослизнение стромы. Окраска гематоксилином и эозином, ув. 200
Fig. 9. Patient G., age 70, minor salivary gland: lymphohistiocytic infiltrate of more than 50 cells per focus, mucinization of the stroma. Hematoxylin and eosin staining, mag. 200x

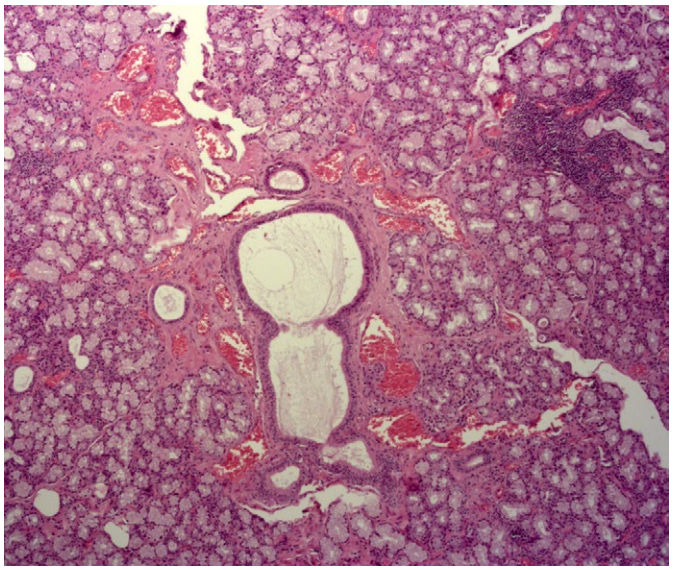

Рис. 10. Пациент Ш., 51 год, малая слюнная железа: лимфогистиоцитарный инфильтрат более 50 клеток в очаге. Окраска гематоксилином и эозином, ув. 150
Fig. 10. Patient Sh., age 51, minor salivary gland: lymphohistiocytic infiltrate of more than 50 cells in the lesion. Hematoxylin and eosin staining, mag. 150x

ОБСУЖДЕНИЕ

Лимфоидные инфильтраты были нечастой находкой в ткани как ОУСЖ, так и МСЖ, несмотря на то, что железистая ткань была получена из неполностью интактных желез, но при данных заболеваниях, как правило, отсутствует воспаление, в литературе мы не встретили данных о нагноившейся плеоморфной аденоме, ретенционная киста МСЖ также редко воспаляется, но часто травмируется.

Полученные результаты согласуются с полученными ранее по изучению контрольных образцов непораженных МСЖ: у 12 погибших от случайных травм и во время пластических операций лимфоидные инфильтраты в МСЖ отсутствовали [4], у 10 лиц (возраст от 18 до 64 лет) объемная плотность клеточного инфильтрата была минимальной и составляла от 0,55 до 0,8% [3], по ходу междольковых протоков встречались скопления из 3—6 лимфоцитов и зрелых плазмоцитов [5].

В то же время сообщалось, что фокусы лимфоидной инфильтрации в больших слюнных железах в норме обнаруживаются у пациентов без СШ [18, 31—33]. В основном эти исследования проводились post mortem. В 250 аутопсийных образцах одинаково часто в поднижнечелюстных, околоушных и слезных железах обнаруживалась лимфоидная инфильтрация, особенно у женщин старше 45 лет. Умеренно и сильно выраженная очаговая лимфоцитарная инфильтрация обнаруживалась в поднижнечелюстных слюнных железах у 23% женщин и у 9% мужчин [18].

В то же время для исключения посмертных изменений в железах возникала необходимость в получении витальных образцов относительно неизмененных больших слюнных желез, что затруднительно по этическим соображениям. Группой ученых из Голландии были изучены контрольные образцы ОУСЖ, полученные у 20 пациентов одного возраста и пола с плоскоклеточным раком полости рта или ротоглотки без вовлечения в процесс ОУСЖ, перенесшие рассечение шеи как часть хирургического лечения злокачественной опухоли. Ткань ОУСЖ забирали из дорсальной каудальной доли во время операции. У пациентов со злокачественными заболеваниями не было жалоб на сухость во рту или глазах, объективных признаков дисфункции слюнных или слезных желез и увеличения ОУСЖ. Протокол исследования был одобрен этическим комитетом медицинского центра Университета Гронингена. При изучении биоптатов ОУСЖ в 19 из 20 образцов имелась лимфоидная инфильтрация в количестве меньше 50 клеток в 4 мм² и в одной было обнаружено одиночное лимфоэпителиальное поражение с количеством фокусов ⩾1. Этот пациент не был ни клинически, ни серологически подозреваемым на наличие СШ. Достаточным количеством ткани ОУСЖ для исследования считалось взятие более 1 мм² ткани [20].

В проведенном нами исследовании незначительные очаги лимфоидной инфильтрации были выявлены в 4 (14%) из 35 образцов ОУСЖ. В случае обнаруженной картины выраженного сиаладенита (женщина 64 лет, оперирована по поводу аденолимфомы) выявленные изменения в ОУСЖ требовали дальнейшего дообследования длят исключения болезни Шегрена, в частности оценки иммунологических маркеров аутоиммунного заболевания, сиалографической картины, консультации офтальмолога и др. Кроме того, во всех образцах ОУСЖ было выявлено выраженное включение жировой ткани, в некоторых препаратах оно составляло до 50% объемной плотности исследуемой паренхимы. Ранее у больных болезнью Шегрена отмечалась замена в большей или меньшей степени ткани ОУСЖ на жировую [20], в связи с чем было предложено включить в гистоморфометрический анализ паренхимы (4 мм²) не только железистую, но и жировую ткань в биоптате ОУСЖ.

В классическом гистологическом описании больших и малых слюнных желез отсутствует описание как перидуктальной или периацинарной лимфоидной инфильтрации, так и ее выраженного замещения жировой тканью [35]. Возможно, это особенность ОУСЖ при СШ, и паренхимы железы, окружающей плеоморфные аденомы.

Таким образом, проведенное исследование показывает, что очаги лимфоидной инфильтрации не являются характерной анатомической особенностью ОУСЖ и МСЖ, в отличие от слезных желез, где в норме описывается лимфоидная ткань, связанная с глазом, конъюнктивой и слезными протоками [30].

В то же время выявление лимфоцитарной инфильтрации в паренхиме слюнных желез не всегда подтверждает БШ/СШ, так диагностическую трудность представляет определение, действительно ли это СШ (в частности вторичный СШ) или другое первичное аутоиммунное воспалительное заболевание (ревматоидный артрит, СКВ, системный склероз, склеродерма, фибромиалгия, васкулит, полимиозит или первичный билиарный цирроз). В значительном проценте случаев (17%) в большой когорте хорошо отобранных пациентов (n=587) с ревматоидным артритом без вторичного СШ были обнаружены гистологические изменения в слюнных железах. При первичном билиарном циррозе (ПБЦ) также присутствует положительная гистопатология и дисфункция слюнных желез при отсутствии СШ, 75% обследованных имели изменения в слюнных железах, связанные с ПБЦ [36].

Помимо этого, в клинически выраженной и в поздней стадиях у больных хроническим неспецифическим паренхиматозным сиаладенитом и сиалодохитом ОУСЖ без СШ в МСЖ выявлялась очаговая, преимущественно междольковая, лифогистиоцитарная и в 50% выраженная инфильтрация межуточной ткани. Часто крупные инфильтраты полностью окружали протоки в виде муфты. В интерстиции органа обнаруживались распространенные участки склероза. В целом гистологическая картина была характерна для хронического продуктивного воспалительного процесса, описанного ранее в отношении больших слюнных желез (Паникаровский В.В. и соавт.). Подчеркивалось, что обнаруженные изменения выявлялись в органе, полностью сохранившем свою типичную структуру.

Лимфоидная ткань в слюнных железах, по-видимому, является приобретенной и может относительно часто выявляться в связи с тем, что слюнные железы часто травмируются, поражаются вирусами и могут быть органами-мишенями при аутоиммунных заболеваниях. В то же время синтез sIgA предполагает наличие по ходу междольковых протоков скоплений из 3—6 лимфоцитов и зрелых плазмоцитов.

Выявление фокусов лимфоидной инфильтрации в малых и больших слюнных железах требует тщательного анализа и сопоставления с клиническими проявлениями и данными лабораторных методов обследования. Особую диагностическую сложность представляют небольшие фокусы инфильтрации даже в случае определения диагностически значимых для СШ 50 клеток в 4 мм² железистой/железистой+жировой ткани.

Поступила/Received: 09.07.2026
Принята в печать/Accepted: 21.09.2026

ЛИТЕРАТУРА/REFERENCES:

1. **Раденска-Лоповок С.Г.** Биопсийная диагностика ревматических заболеваний. Руководство для врачей. — М: Практическая медицина, 2024. — 160 с.
[**Radenska-Lopovok S.G.** Biopsy diagnosis of rheumatic diseases: a guide for doctors. — Moscow: Practical medicine, 2024. — 160 p. (In Russian)].
2. **Greenspan J.S., Daniels T.E., Talal N., Sylvester R.A.** The histopathology of Sjögren's syndrome in labial salivary gland biopsies. — *Oral Surg Oral Med Oral Pathol*. — 1974; 37 (2): 217—29. PMID: 4589360
3. **Ронь Г.И.** Хронические заболевания слюнных желез (эпидемиология, патогенез, клиника, дифференциальная диагностика, лечение сиалозов и сиаладенитов): автореф. дис. … д.м.н. — ММСИ, 1992. — 45 с.
[**Ron G.I.** Chronic diseases of the salivary glands (epidemiology, pathogenesis, clinic, differential diagnosis, treatment of sialosis and sialadenitis): dissertation abstract. — Moscow: Moscow Medical Stomatology Institute, 1992. — 45 p. (In Russian)].
4. **Перминова И.С.** Клинико-морфологическая характеристика слюнных желез при болезни Шегрена: автореф. дис. … к.м.н. — М.: ММСИ, 1983. — 30 с.
[**Perminova I.S.** Clinical and morphological characteristics of the salivary glands in Sjögren's disease: master's thesis abstract. — Moscow: Moscow Medical Stomatology Institute, 1983. — 30 p. (In Russian)].
5. **Пожарицкая М.М.** Поражение органов и тканей полости рта при болезни Шегрена. Патогенез, клиника, диагностика, лечение и профилактика: автореф. дис. … д.м.н. — М.: ММСИ, 1989. — 47 с.
[**Pozharitskaya M.M.** Lesions of the organs and tissues of the oral cavity in Sjögren's disease. Pathogenesis, clinical picture, diagnosis, treatment and prevention: dissertation abstract. — Moscow: Moscow Medical Stomatology Institute, 1989. — 47 p. (In Russian)].
6. **Vivino F.B., Gala I., Hermann G.A.** Change in final diagnosis on second evaluation of labial minor salivary gland biopsies. — *J Rheumatol*. — 2002; 29 (5): 938—44. PMID: 12022353
7. **Calman H.I., Reifman S.** Sjögren's syndrome. Report of a case. — *Oral Surg Oral Med Oral Pathol*. — 1966; 21 (2): 158—62. PMID: 5215974
8. **Daniels T.E., Cox D., Shiboski C.H., Schiødt M., Wu A., Lanfranchi H., Umehara H., Zhao Y., Challacombe S., Lam M.Y., De Souza Y., Schiødt J., Holm H., Bisio P.A., Gandolfo M.S., Sawaki T., Li M., Zhang W., Varghese-Jacob B., Ibsen P., Keszler A., Kurose N., Nojima T., Odell E., Criswell L.A., Jordan R., Greenspan J.S., Sjögren's International Collaborative Clinical Alliance Research Groups.** Associations between salivary gland histopathologic diagnoses and phenotypic features of Sjögren's syndrome among 1,726 registry participants. — *Arthritis Rheum*. — 2011; 63 (7): 2021—30. PMID: 21480190
9. **Daniels T.E.** Labial salivary gland biopsy in Sjögren's syndrome. Assessment as a diagnostic criterion in 362 suspected cases. — *Arthritis Rheum*. — 1984; 27 (2): 147—56. PMID: 6696772
10. **Daniels T.E., Whitcher J.P.** Association of patterns of labial salivary gland inflammation with keratoconjunctivitis sicca. Analysis of 618 patients with suspected Sjögren's syndrome. — *Arthritis Rheum*. — 1994; 37 (6): 869—77. PMID: 8003059
11. **Liao R., Yang H.T., Li H., Liu L.X., Li K., Li J.J., Liang J., Hong X.P., Chen Y.L., Liu D.Z.** Recent advances of salivary gland biopsy in Sjögren's syndrome. — *Front Med (Lausanne)*. — 2021; 8: 792593. PMID: 35083248
12. **Fisher B.A., Jonsson R., Daniels T., Bombardieri M., Brown R.M., Morgan P., Bombardieri S., Ng W.F., Tzioufas A.G., Vitali C., Shirlaw P., Haacke E., Costa S., Bootsma H., Devauchelle-Pensec V., Radstake T.R., Mariette X., Richards A., Stack R., Bowman S.J., Barone F., Sjögren's histopathology workshop group (appendix) from ESSENTIAL (EULAR Sjögren's syndrome study group).** Standardisation of labial salivary gland histopathology in clinical trials in primary Sjögren's syndrome. — *Ann Rheum Dis*. — 2017; 76 (7): 1161—1168. PMID: 27965259
13. **Bombardieri M., Argyropoulou O.D., Ferro F., Coleby R., Pontarini E., Governato G., Lucchesi D., Fulvio G., Tzioufas A.G., Baldini C.** One year in review 2020: pathogenesis of primary Sjögren's syndrome. — *Clin Exp Rheumatol*. — 2020; 38 Suppl 126 (4): 3—9. PMID: 33025887
14. **Vitali C., Bombardieri S., Jonsson R., Moutsopoulos H.M., Alexander E.L., Carsons S.E., Daniels T.E., Fox P.C., Fox R.I., Kassan S.S., Pillemer S.R., Talal N., Weisman M.H., European Study Group on Classification Criteria for Sjögren's Syndrome.** Classification criteria for Sjögren's syndrome: a revised version of the European criteria proposed by the American-European Consensus Group. — *Ann Rheum Dis*. — 2002; 61 (6): 554—8. PMID: 12006334
15. **Shiboski C.H., Shiboski S.C., Seror R., Criswell L.A., Labetoulle M., Lietman T.M., Rasmussen A., Scofield H., Vitali C., Bowman S.J., Mariette X., International Sjögren's Syndrome Criteria Working Group.** 2016 American College of Rheumatology/European League Against Rheumatism classification criteria for primary Sjögren's syndrome: A consensus and data-driven methodology involving three international patient cohorts. — *Arthritis Rheumatol*. — 2017; 69 (1): 35—45. PMID: 27785888
16. **Sène D., Ismael S., Forien M., Charlotte F., Kaci R., Cacoub P., Diallo A., Dieudé P., Lioté F.** Ectopic germinal center-like structures in minor salivary gland biopsy tissue predict lymphoma occurrence in patients with primary Sjögren's syndrome. — *Arthritis Rheumatol*. — 2018; 70 (9): 1481—1488. PMID: 29669392
17. **Haacke E.A., van der Vegt B., Vissink A., Spijkervet F.K.L., Bootsma H., Kroese F.G.M.** Germinal centres in diagnostic labial gland biopsies of patients with primary Sjögren's syndrome are not predictive for parotid MALT lymphoma development. — *Ann Rheum Dis*. — 2017; 76 (10): 1781—1784. PMID: 28710097
18. **Daniels T.E., Aufdemorte Th.B., Greenspan J.S.** Histopathology of Sjogren's syndrome. — In: Talal N., Moutsopoulos H.M., Kassan S.S. (eds.) Sjogren's syndrome: Clinical and immunological aspects. — Heidelberg: Springer Berlin, 1987. — Pp. 41—52.
19. **Fox R.I., Fox C.M.** Providing information to referring physicians and patients. — In: Sjogren's syndrome. — Springer, 2011. — P. 37. DOI: 10.1007/978-1-60327-957-4_4
20. **Pijpe J., Kalk W.W., van der Wal J.E., Vissink A., Kluin P.M., Roodenburg J.L., Bootsma H., Kallenberg C.G., Spijkervet F.K.** Parotid gland biopsy compared with labial biopsy in the diagnosis of patients with primary Sjogren's syndrome. — *Rheumatology (Oxford)*. — 2007; 46 (2): 335—41. PMID: 16891656

21. **Васильев В.И., Симонова М.В., Сафонова Т.Н.** Критерии диагноза болезни и синдрома Шегрена. — В кн.: Насонова В.А., Бунчук Н.В. Избранные лекции по клинической ревматологии. — М.: Медицина, 2001. — С. 112—132.
[**Vasiliev V.I., Simonova M.V., Safonova T.N.** Diagnostic criteria for Sjögren's disease and syndrome. — In: Nasonova V.A., Bunchuk N.V. Selected lectures on clinical rheumatology. — Moscow: Medicine, 2001. — Pp. 112—132 (In Russian)].
22. **Marx R.E., Hartman K.S., Rethman K.V.** A prospective study comparing incisional labial to incisional parotid biopsies in the detection and confirmation of sarcoidosis, Sjögren's disease, sialosis and lymphoma. — *J Rheumatol*. — 1988; 15 (4): 621—9. PMID: 3397971
23. **Wise C.M., Agudelo C.A., Semble E.L., Stump T.E., Woodruff R.D.** Comparison of parotid and minor salivary gland biopsy specimens in the diagnosis of Sjögren's syndrome. — *Arthritis Rheum*. — 1988; 31 (5): 662—6. PMID: 3377870
24. **Caporali R., Bonacci E., Epis O., Morbini P., Montecucco C.** Comment on: parotid gland biopsy compared with labial biopsy in the diagnosis of patients with primary Sjogren's Syndrome. — *Rheumatology (Oxford)*. — 2007; 46 (10): 1625; author reply 1625—6. PMID: 17666442
25. **Schmid U., Helbron D., Lennert K.** Development of malignant lymphoma in myoepithelial sialadenitis (Sjögren's syndrome). — *Virchows Arch A Pathol Anat Histol*. — 1982; 395 (1): 11—43. PMID: 7043890
26. **Freimark B., Fantozzi R., Bone R., Bordin G., Fox R.** Detection of clonally expanded salivary gland lymphocytes in Sjögren's syndrome. — *Arthritis Rheum*. — 1989; 32 (7): 859—69. PMID: 2546568
27. **Васильев В.И., Пробатова Н.А., Тупицын Н.Н., Варламова Е.Ю., Логвиненко О.А., Ковригина А.М., Шолохова Е.Н., Симонова М.В., Сафонова Т.Н., Городецкий В.Р., Кокосадзе Н.В., Павловская А.М., Кондратьева Т.Н., Гайдук И.В., Кадагидзе З.Г.** Лимфопролиферативные заболевания при болезни шегрена. — *Онкогематология*. — 2007; 3: 16—26.
[**Vasiljev V.I., Probatova N.A., Tupitsyn N.N., Varlamova E.Y., Logvinenko O.A., Kovrigina A.M., Sholohova E.M., Simonova M.V., Safonova T.N., Gorodetsky V.R., Kokosadze N.V., Pavlovskaya A.M., Kondratjeva T.N., Gayduk I.V., Kadagidze Z.G.** Lymphoproliferative diseases in primary sjogren's syndrome. — *Oncohematology*. — 2007; 3: 16—26 (In Russian)]. eLibrary ID: 15121923
28. **Isaacson P., Wright D.H.** Malignant lymphoma of mucosa-associated lymphoid tissue. A distinctive type of B-cell lymphoma. — *Cancer*. — 1983; 52 (8): 1410—6. PMID: 6193858
29. **Мазуров В.И., Криволапов Ю.А.** Классификация лимфом. Морфология, иммунофенотип, молекулярная генетика неходжкинских лимфом. — *Практическая онкология*. — 2004; 5 (3): 169—175
[**Mazurov V.I., Krivolapov Yu.A.** Classification of lymphomas. Morphology, immunophenotype, molecular genetics of non-Hodgkin lymphomas. — *Practical Oncology*. — 2004; 5 (3): 169—175 (In Russian)].
30. **Сафонова Т.Н., Васильев В.И., Лихванцева В.Г.** Синдром Шегрена: руководство для врачей. — М.: МГУ им.М.В. Ломоносова, 2013. — 596 с.
[**Safonova T.N., Vasiliev V.I., Likhvantseva V.G.** Sjogren›s syndrome: A guide for doctors. — Moscow: Lomonosov University, 2013. — 596 p. (In Russian)].
31. **Титова И.В., Васильев Ю.Г.** Гистофизиология слюнных желез. — В кн.: Щипский А.В. Ксеростомия. Избранные лекции: учебное пособие. — М.: Триада, 2024. — С. 222—231.
[**Titova I.V., Vasiliev Y.G.** Histophysiology of the salivary glands. — *In: Shchipskiy A.V. Xerostomia. Selected lectures*. — Moscow, 2024. — Pp. 222—231 (In Russian)].
32. **Waterhouse J.P.** Focal adenitis in salivary and lacrimal glands. — *Proc R Soc Med*. — 1963; 56 (10): 911—8. PMID: 14068151
33. **Scott J., Burns J., Flower E.A.** Histological analysis of parotid and submandibular glands in chronic alcohol abuse: a necropsy study. — *J Clin Pathol*. — 1988; 41 (8): 837—40. PMID: 3170770
34. **Brito-Zerón P., Baldini C., Bootsma H., Bowman S.J., Jonsson R., Mariette X., Sivils K., Theander E., Tzioufas A., Ramos-Casals M.** Sjögren syndrome. — *Nat Rev Dis Primers*. — 2016; 2: 16047. PMID: 27383445
35. **Гемонов В.В., Лаврова Э.Н., Фалин Л.И.** Гистология и эмбриология органов полости рта и зубов. — М.: ГЭОТАР-Медиа, 2016. — 310 с.
[**Gemonov V.V., Lavrova E.N., Falin L.I.** Histology and embryology of the organs of the oral cavity and teeth. — Moscow: GEOTAR-Media, 2016. — 310 p. (In Russian)].
36. **Rhodus N.L.** Salivary gland dysfunction associated with systemic disease. — In: Wong D.T. Salivary diagnostics. — Wiley-Blackwell, 2008. — P. 198.

L=17 мм – для самых маленьких

АЛМАЗНЫЕ БОРЫ

ВЛАДМИВА

Для микроинвазивного препарирования

Главное преимущество:

Миниатюрный размер (L=17 мм) для максимального сохранения тканей и работы в ограниченном пространстве

Доступные формы:

- Сферическая
- Цилиндрическая полусферическая



На **10–15%** меньше стандартной длины

Применение:

- Обработка молочных зубов
- Финишная обработка краёв виниров, вкладок
- Минимально инвазивное препарирование
- Работа в пришеечной области и узких фиссурах

на правах рекламы

DOI: 10.37988/1811-153X_2026_3_186

В.В. Чуев [1, 2],
к.м.н., доцент кафедры терапевтической стоматологии; клинический ординатор кафедры челюстно-лицевой хирургии

[1] НИУ БелГУ, 308015, Белгород, Россия
[2] ВГМУ им. Н.Н. Бурденко, 394036, Воронеж, Россия

Выбор остеопластического материала для аугментации кости в стоматологии: гистологическая и морфометрическая оценка репаративного остеогенеза при использовании различных остеопластических материалов в эксперименте на животных

Аннотация. В настоящем исследовании проводится сравнительная гистологическая и морфометрическая оценка эффективности деминерализованной и депротеинизированной костной пасты в сочетании с коллагеновой мембраной для регенерации критических дефектов нижней челюсти и верхнечелюстной пазухи. В эксперименте на 8 овцах моделировали дефекты тела нижней челюсти и верхнечелюстной пазухи (латеральный доступ), которые заполняли различными остеопластическими материалами (кровяной сгусток, костная крошка, депротеинизированные крошка и паста, деминерализованная паста) под барьерную мембрану. Сроки наблюдения составили 1, 3 и 6 месяцев; проводили гистологическое исследование (окраска гематоксилином-эозином и по Ван-Гизону) и морфометрический анализ с последующей статистической обработкой. Наилучшие показатели регенерации отмечены в группе деминерализованной пасты: к 6 месяцам сформировалась зрелая пластинчатая кость с остеонными структурами и минимальным содержанием соединительной ткани (3787 мкм^2). В группах депротеинизированных материалов через 6 месяцев сохранялся значительный объем соединительной ткани (до 71 802 мкм^2) и преобладала грубоволокнистая кость. Корреляционный анализ подтвердил сильную отрицательную связь между площадью пластинчатой кости и рыхлой соединительной ткани (ρ=–0,96). Таким образом, деминерализованная костная паста обеспечивает наиболее быстрое и структурно организованное формирование зрелой костной ткани при аугментации челюстно-лицевых дефектов и синус-лифтинге, что предоставляет гистологическое обоснование для выбора остеопластического материала в клинической практике.

Ключевые слова: направленная костная регенерация, деминерализованный костный матрикс, депротеинизированная костная паста, синус-лифтинг, аугментация альвеолярного гребня, гистоморфометрия

ДЛЯ ЦИТИРОВАНИЯ:

Чуев В.В. Выбор остеопластического материала для аугментации кости в стоматологии: гистологическая и морфометрическая оценка репаративного остеогенеза при использовании различных остеопластических материалов в эксперименте на животных. — *Клиническая стоматология*. — 2026; 29 (3): 186—195. DOI: 10.37988/1811-153X_2026_3_186

V.V. Chuev [1, 2],
PhD in Medical Sciences, associate professor of the Therapeutic dentistry Department; dental surgeon, clinical resident of the Maxillofacial surgery Department

[1] Belgorod State University, 308015, Belgorod, Russia
[2] Voronezh State Medical University, 394036, Voronezh, Russia

Selection of osteoplastic material for bone augmentation in dentistry: histological and morphometric evaluation of reparative osteogenesis using various osteoplastic materials in an animal experiment

Summary. This study provides a comparative histological and morphometric evaluation of the efficacy of demineralized and deproteinized bone pastes combined with a collagen membrane for the regeneration of critical-sized defects in the mandible and maxillary sinus. In an experiment on 8 sheep, mandibular body and maxillary sinus defects (lateral approach) were created and filled with various osteoplastic materials (blood clot, bone chips, deproteinized chips and paste, demineralized paste) under a barrier membrane. Observation periods were 1, 3, and 6 months; histological examination (hematoxylin-eosin and Van Gieson staining) and morphometric analysis with subsequent statistical processing were performed. The best regeneration parameters were observed in the demineralized paste group: by 6 months, mature lamellar bone with osteon structures and minimal connective tissue content (3,787 μm^2) was formed. In the deproteinized material groups, a significant amount of connective tissue (up to 71,802 μm^2) persisted at 6 months, and woven bone predominated. Correlation analysis confirmed a strong negative relationship between lamellar bone area and loose connective tissue area (ρ=–0.96). Thus, demineralized bone paste provides the fastest and most structurally organized formation of mature bone tissue in maxillofacial defect augmentation and sinus lift procedures, providing a histological rationale for the selection of osteoplastic material in clinical practice.

Key words: guided bone regeneration, demineralized bone matrix, deproteinized bone paste, sinus lift, alveolar ridge augmentation, histomorphometry

FOR CITATION:

Chuev V.V. Selection of osteoplastic material for bone augmentation in dentistry: histological and morphometric evaluation of reparative osteogenesis using various osteoplastic materials in an animal experiment. *Clinical Dentistry (Russia)*. 2026; 29 (3): 186—195 (In Russian). DOI: 10.37988/1811-153X_2026_3_186

ВВЕДЕНИЕ

На сегодняшний день в хирургической стоматологии и стоматологической имплантологии актуальным способом лечения полной адентии остается имплантация с аугментацией костной ткани, которая зачастую предшествует ей [1]. Успех долгосрочной остеоинтеграции зубных имплантатов и функционально-эстетической реабилитации пациентов напрямую зависит от объема, плотности и архитектоники альвеолярной кости [2]. Однако ее естественная, физиологически обусловленная резорбция в результате потери зубов, а также дефекты вследствие травм, воспалительных или онкологических заболеваний создают значительный дефицит костной ткани, что делает невозможным проведение стандартной имплантации без предварительного костного восстановления [3, 4]. Основными клиническими задачами в челюстно-лицевой хирургии (ЧЛХ), требующими применения остеопластических материалов, являются горизонтальная и вертикальная атрофия альвеолярного гребня, заполнение костных полостей после удаления кист и опухолей, реконструкция посттравматических дефектов и — в особенности — аугментация дна верхнечелюстной пазухи (синус-лифтинг) в целях создания условий для установки имплантатов в области задних отделов верхней челюсти [5, 6].

В этом контексте ключевой проблемой стоматологической практики остается поиск, внедрение и совершенствование идеального костного заменителя. Такой материал должен сочетать в себе несколько критически важных свойств: остеоиндуктивность — способность стимулировать дифференцировку первичных клеток в остеобласты, остеокондуктивность — возможность служить каркасом для врастания новой кости, механическую стабильность — способность противостоять компрессии, создаваемой мягкими тканями, а также сохранять заданное пространство (объем и форму) для регенерации. Также важнейшим свойством является удобство клинического применения, включающее простоту в использовании для врача при подготовке и адаптации материала к форме дефекта [7]. Особенно высокие требования предъявляются к материалам, используемым в области верхнечелюстной пазухи. Здесь, помимо остеоиндукции и поддержания пространства под Шнейдеровой мембраной, ключевым фактором является скорость, а также качество васкуляризации трансплантата. Эти факторы определяют успех приживления трансплантата в условиях ограниченного кровоснабжения в этой области [8].

В клинической практике для направленной костной регенерации (НКР) широко применяются ксеногенные материалы на основе бычьей кости, прошедшие специальную обработку для обеспечения биосовместимости и устранения антигенности [9]. Среди них выделяются две основные группы, принципиально различающиеся по составу и биологическому действию. Первая — деминерализованная костная матрица. Она сохраняет костные морфогенетические белки (BMPs) и другие факторы роста, что обеспечивает ее выраженный остеоиндуктивный потенциал [10]. Вторая — депротеинизированные материалы (например, на основе гидроксиапатита). Они представляют собой очищенный от органических компонентов минеральный каркас, выполняющий преимущественно остеокондуктивную и пространственно-поддерживающую функцию [11]. Перед врачом-стоматологом встает выбор между материалами, теоретически способными активно индуцировать костеобразование, и материалами, обеспечивающими более предсказуемую и стабильную, но, возможно, более медленную интеграцию [12].

Таким образом, несмотря на обширное применение обоих типов материалов в протоколах НКР под барьерной мембраной, прямые сравнительные данные об их влиянии на гистологическую картину и динамику репаративного остеогенеза в различных клинически значимых локализациях (таких как собственно челюсть и верхнечелюстная пазуха) остаются недостаточно систематизированными в литературе. В частности, остается открытым вопрос о том, обеспечивает ли деминерализованная костная паста статистически значимое преимущество перед депротеинизированными формами в сроках созревания регенерата и качестве формирующейся костной ткани.

Цель исследования — сравнительная гистологическая и морфометрическая оценка эффективности различных остеопластических материалов (деминерализованной и депротеинизированной костной пасты, а также костной крошки) в сочетании с коллагеновой мембраной при замещении критических дефектов нижней челюсти и верхнечелюстной пазухи в эксперименте на овцах.

МАТЕРИАЛЫ И МЕТОДЫ

Дизайн исследования

Экспериментальное исследование было выполнено в условиях вивария. В качестве биологической модели использовали 8 взрослых овец Северо-Кавказской мясо-шерстной породы в возрасте 1,5—2 лет, массой 35—40 кг. Выбор данной модели обусловлен общепризнанной в стоматологических исследованиях схожестью строения и метаболизма костной ткани челюстей овцы и человека, а также достаточным размером челюстей для моделирования стандартных хирургических вмешательств [13]. Животные содержались в стандартных условиях вивария на обычном рационе.

Дизайн исследования предполагал создание у каждого животного 2 типов критических (не заживающих самостоятельно) костных дефектов: в теле нижней челюсти и в области верхнечелюстной пазухи. Дефекты заполнялись различными остеопластическими материалами в соответствии с рандомизированными группами. Животные были выведены из эксперимента в различные сроки (1, 3 и 6 месяцев) для гистологической и морфометрической оценки динамики репаративного остеогенеза.

Этическое одобрение

Все манипуляции проводились в соответствии с требованиями «Правил проведения работ с использованием экспериментальных животных» и Европейской конвенции по защите животных (Директива 86/609/EEC).

Протокол исследования был одобрен локальным этическим комитетом (№ 87 от 22.01.2020 г.).

Хирургическая процедура

За сутки до операции животные были лишены корма при сохранении доступа к воде. Премедикация и общая анестезия проводились по стандартному протоколу с использованием комбинации дроперидола, реланиума, трамадола, атропина, анальгина, димедрола, цефтриаксона и золетила (телязола).

В области правой нижней челюсти создавался стандартизированный критический костный дефект размером 10×10×5 мм. Его размеры были определены как критические, т.е. превышающие спонтанные репаративные возможности кости, что моделирует состояние выраженной горизонтальной атрофии альвеолярного гребня. На боковой стенке верхнечелюстной пазухи создавалось костное окно по типу латерального доступа, аналогичного таковому при клиническом синус-лифтинге. Шнейдерова мембрана аккуратно отслаивалась, а образовавшееся субантральное пространство заполнялось исследуемым материалом.

Дефекты у каждого животного были распределены в различные экспериментальные группы, что позволило провести внутривидовое сравнение. Формирование групп отражает реальные клинические сценарии и стандартный протокол НКР.

В ходе эксперимента было сформировано 6 групп животных в зависимости от материала, который использовался для заполнения костного дефекта, и наличия барьерной коллагеновой мембраны. В первой контрольной группе дефект заполнялся только аутогенным кровяным сгустком, что позволяло оценить естественное заживление без применения остеопластики. Во второй контрольной группе дефект также заполнялся кровяным сгустком, однако дополнительно закрывался коллагеновой мембраной для оценки влияния изоляции дефекта. В третьей группе применялась ксеногенная костная крошка с последующим закрытием мембраной, что соответствовало классической технике направленной костной регенерации. В четвертой была применена депротеинизированная костная крошка, в пятой — депротеинизированная костная паста, а в шестой — деминерализованная костная паста. В этих трех группах дефекты также закрывались барьерной коллагеновой мембраной.

Характеристика остеопластических материалов

В исследовании использовали четыре типа остеопластических материалов ксеногенного происхождения (на основе костной ткани крупного рогатого скота):

- Ксеногенная костная крошка (группа III) — неденминерализованный депротеинизированный минеральный матрикс с размером частиц 0,5—1,0 мм. Содержит гидроксиапатит и не содержит органических компонентов и факторов роста.
- Депротеинизированная костная крошка (группа IV) — очищенный от органической фракции минеральный костный матрикс с размером частиц 0,5—1,0 мм (гидроксиапатит с микропористой структурой).
- Депротеинизированная костная паста (группа V) — депротеинизированный костный матрикс в форме пасты, содержащей гидроксиапатит с размером частиц 0,1—0,5 мм, смешанный с физиологическим раствором и коллагеновым связующим (тип I бычий коллаген).
- Деминерализованная костная паста (группа VI) — деминерализованный костный матрикс в форме пасты, сохраняющий костные морфогенетические белки (BMPs) и факторы роста, с размером частиц 0,1—0,5 мм, в составе коллагенового носителя (тип I бычий коллаген).
- Барьерная мембрана (группы II—VI) — резорбируемая коллагеновая мембрана на основе бычьего коллагена типа I.

Сроки наблюдения (1, 3 и 6 месяцев) были выбраны в соответствии с ключевыми биологическими этапами регенерации кости, имеющими клинические параллели.

Сроки эвтаназии подопытных животных были выбраны с учетом основных этапов костной регенерации и их клинической значимости в условиях реконструктивных вмешательств. Первый срок наблюдения составил 1 месяц и соответствовал фазе раннего репаративного остеогенеза, которая характеризовалась формированием остеоида и начальными процессами организации костного регенерата. Данный период клинически сопоставим с этапом первичной стабилизации трансплантационного материала в зоне дефекта.

Второй срок эвтаназии был постановлен через 3 месяца после операции. Этот период отражает стадию активной минерализации и начального ремоделирования сформированного костного регенерата. С клинической точки зрения данный срок имеет особое значение, так как в имплантологической практике он соответствует ориентировочному периоду возможной установки дентального имплантата после проведения костной аугментации.

Третий срок наблюдения составил 6 месяцев и соответствовал фазе созревания костной ткани и ее полноценного ремоделирования. Данный этап позволяет оценить степень структурной перестройки регенерата, его зрелость и потенциальную функциональную состоятельность. В клиническом аспекте этот срок соотносится с периодом, когда возможно начало функциональной нагрузки на установленный имплантат.

Гистологическая обработка

По истечении каждого срока животные подвергались эвтаназии, и блоки тканей с областью дефекта забирались для дальнейшего анализа.

Полученные образцы фиксировали в 10%-ном нейтральном забуференном формалине в течение 10 суток. Проводилась некислотная декальцинация в трихлоруксусной кислоте с последующей проводкой через спирты возрастающей концентрации и заливкой в парафин. Приготовленные срезы толщиной 5—6 мкм окрашивали гематоксилином и эозином, а также пикрофуксином по Ван-Гизону для визуализации коллагеновых волокон.

Морфометрический анализ

Гистологическое исследование проводили с помощью светового микроскопа. Морфометрический анализ осуществляли на трех стандартных полях зрения для каждого гистологического среза с захватом области дефекта (увеличение 100 и 200) с использованием системы видеоанализа на базе программного обеспечения «ВидеоТесТ — Морфология 5.2» (Россия). Все измерения проводили вслепую относительно экспериментальных групп. Оценивали комплекс параметров, позволяющих охарактеризовать качество и динамику формирования костного регенерата. Основное внимание уделяли количественной оценке тканевых компонентов в области дефекта. Для этого определяли площадь и процентное соотношение пластинчатой костной ткани, грубоволокнистой костной ткани, остеоида и рыхлой соединительной ткани, что позволяло судить о степени зрелости новообразованной кости и выраженности репаративных процессов.

Отдельно анализировали клеточный состав регенерата. В расчете на 1 мм² определяли количество и соотношение основных клеточных элементов костной ткани: остеобластов, остеоцитов и остеокластов. Данные показатели использовали для оценки интенсивности костеобразования, уровня ремоделирования и резорбтивной активности в зоне регенерации.

Дополнительно изучали параметры ангиогенеза, поскольку формирование сосудистой сети является одним из ключевых условий полноценной костной регенерации. В рамках данного анализа определяли общую площадь сосудов, суммарный периметр их стенок и средний диаметр сосудов. Совокупная оценка указанных морфометрических показателей позволяла комплексно охарактеризовать структурную организацию регенерата, его васкуляризацию и степень функционального созревания.

Статистическая обработка

Проверку распределения количественных признаков на нормальность осуществляли с помощью критерия Шапиро—Уилка. Для показателей, распределение которых соответствовало нормальному, применяли однофакторный дисперсионный анализ (ANOVA) с последующим post-hoc тестом Тьюки для множественных сравнений. Для показателей с распределением, отличающимся от нормального (площадь рыхлой соединительной ткани и количество остеокластов), использовали непараметрический критерий Краскела—Уоллиса. Оценку взаимосвязей между морфометрическими параметрами проводили с помощью расчета коэффициента корреляции Пирсона (ρ) и визуализации корреляционной матрицы в виде тепловой карты (heatmap). Различия считали статистически значимыми при $p<0,05$. Ввиду малого размера выборки и разного количества животных в группах, результаты представлены как описательная статистика с указанием единичных иллюстративных значений, а также с указанием статистических тенденций.

РЕЗУЛЬТАТЫ

Согласно протоколу, экспериментальные данные для нижней челюсти получены только на сроках 3 месяца (вывод август 2024 г.) и 6 месяцев (вывод ноябрь 2024 г.). Срок в 1 месяц для нижней челюсти в данном исследовании не предусмотрен — все животные с дефектами челюсти в этой группе были введены в эксперимент в мае 2024 г. и выведены либо через 3, либо через 6 месяцев.

Гистологическая картина репаративного остеогенеза в области нижней челюсти

В контрольной группе (дефект под кровяным сгустком) через 3 месяца наблюдалась характерная картина формирования остеоидной ткани. Вблизи стенок дефекта определялись тонкие, местами сливающиеся трабекулы неминерализованного костного матрикса, среди которых визуализировались очаги мезенхимальной ткани. На поверхности остеоидных структур располагались активные остеобласты округлой и вытянутой формы. Молодые костные балки были окружены рыхлой соединительной тканью с тонкостенными сосудами. Центральная часть дефекта была заполнена преимущественно ретикулофиброзной тканью с многочисленными клеточными элементами, включая макрофаги и недифференцированные клетки-предшественники. Признаков острого воспаления не выявлено.

В группе «Костная крошка + мембрана» регенерат характеризовался более активным остеогенезом по сравнению с контролем. Остеоидные балки были утолщены, образовывали переплетающиеся системы и конгломераты, особенно выраженные у стенок дефекта. В центральной зоне сохранялись участки ретикулофиброзной ткани. Структура костной крошки частично подвергалась некрозу и резорбции, вокруг некоторых частиц отмечалось образование остеоида. Элементов барьерной мембраны не обнаружено, что свидетельствует о ее резорбции.

В группе «Депротеинизированная крошка + мембрана» просвет дефекта содержал остатки трансплантата в виде фрагментов гидроксиапатита с участками резорбции и наличием остеокластов. Вокруг некоторых частиц формировался остеоид, врастали сосуды. Отмечались слабовыраженные участки грубоволокнистой костной ткани с поверхностными остеобластами, но без включенных остеоцитов. Остеоидные трабекулы вблизи стенки дефекта были немногочисленны и имели произвольную форму.

Применение депротеинизированной пасты с мембраной сопровождалось наличием в центральной части дефекта гранул материала, окруженных соединительной тканью с умеренным количеством новообразованных сосудов. Часть гранул была покрыта формирующимися коллагеновыми волокнами с остеобластами на поверхности, однако остеоциты в толще отсутствовали. Местами между гранулами определялись очаги аморфного вещества — зачатки матрикса. Встречались единичные остеокласты. Формирующиеся костные балки имели низкую степень минерализации и содержали остеоциты лишь в отдельных участках. Ближе к стенке дефекта остеоидная ткань была более выражена.

Наиболее выраженный остеогенез на 3-й месяц после операции отмечен в группе «Деминерализованная паста + мембрана». Полость дефекта была

в значительной степени заполнена остеоидом, окруженным соединительной тканью. Остеоидные структуры ближе к стенке были широкими, с упорядоченным расположением коллагеновых волокон и активными остеобластами. В центре дефекта встречались гранулы остаточного материала, окруженные остеоидом, но без остеоцитов. По сравнению с другими группами, остеоидные системы были более массивными и структурно организованными, имели участки сращения со стенкой дефекта. Элементы мембраны не визуализировались.

В контрольной группе через 6 месяцев полость дефекта была заполнена преимущественно новообразованной костной тканью, представленной компактно расположенными костными перекладинами с упорядоченными оссеиновыми фибриллами и лакунами, содержащими зрелые остеоциты. Однако минерализация балок оставалась неравномерной. Поверхность молодой кости была покрыта остеобластами.

В группе «Костная крошка + мембрана» отмечались участки сформированной пластинчатой костной ткани, заполняющей центральную зону дефекта. Новообразованная кость была лишена костного мозга, но содержала очаги ретикулярной и грубоволокнистой ткани с сосудами и единичными липоцитами. Минерализация костных балок варьировала от умеренной до выраженной. Некротические изменения костной крошки встречались реже, чем в более ранние сроки.

В группе «Депротеинизированная крошка + мембрана» гранулы материала были в большей степени окружены новообразованной грубоволокнистой костной тканью, трабекулы которой стали шире. Встречались отдельные очаги резорбции с остеокластами. Вблизи стенки дефекта наблюдались локусы формирования зрелой костной ткани с остеоцитами и упорядоченными коллагеновыми волокнами, однако остеонные структуры были единичны.

Применение депротеинизированной пасты с мембраной через 6 месяцев приводило к формированию костных трабекул различной величины и формы, местами сливающихся и имеющих тенденцию к упорядоченному строению. На поверхности трабекул определялись уплощенные неактивные остеобласты, а в толще — остеоциты. Все еще обнаруживался исходный материал, окруженный молодой костной тканью. Вблизи стенки дефекта визуализировалась высокоорганизованная пластинчатая кость с формирующимися остеонами, содержащими сосуды.

Наиболее зрелая костная ткань к 6-му месяцу наблюдалась в группе «Деминерализованная паста + мембрана». Полость дефекта была заполнена новообразованной костной тканью с остеоцитами во всем ее объеме. Костные балки имели упорядоченное расположение фибрилл коллагена, участки слияния и формирование сетчатых структур. Вблизи стенки дефекта определялись остеонные системы с минерализованными пластинами и центральными сосудами. Остатки остеопластического материала встречались редко в виде небольших скоплений. Костная ткань по гистологическим признакам приближалась к зрелой, что свидетельствует о высокой степени регенерации.

Гистологическая картина остеогенеза в области верхнечелюстной пазухи

Через 1 месяц после внесения деминерализованной пасты (в сочетании с мембраной) в зоне аугментации дна пазухи наблюдалась активно формирующаяся грубоволокнистая костная ткань с участками пластинчатой кости и небольшими очагами рыхлой соединительной ткани. Грубоволокнистая ткань содержала беспорядочно расположенные пучки коллагена, на поверхности которых встречались остеобласты. В толще формирующихся костных балок имелись лакуны с остеоцитами. Между пучками коллагена и в балках отмечались формирующиеся кровеносные сосуды. На отдельных участках визуализировались зачатки остеонов вокруг сосудов. Признаков воспаления не выявлено. Материал хорошо интегрировался с тканями реципиентной зоны.

В группе с депротеинизированной пастой через 1 месяц новообразованная костная ткань была представлена преимущественно грубоволокнистой тканью с небольшими участками рыхлой соединительной ткани. Коллагеновые волокна окрашивались слабо, что указывает на их незрелость. На поверхности волокон определялись остеобласты, в толще — лакуны с остеоцитами. Имелись многочисленные остеогенные островки. Однако в формирующихся балках коллагеновые волокна были выражены слабо, преобладало аморфное вещество. Васкуляризация была менее активной по сравнению с группой деминерализованной пасты.

На 3-й месяц в группе деминерализованной пасты новообразованная костная ткань характеризовалась преобладанием грубоволокнистой кости с формирующейся пластинчатой тканью. Коллагеновые волокна приобретали упорядоченное расположение, на поверхности обнаруживались остеобласты. Балки содержали многочисленные остеоциты. Визуализировались участки пластинчатой кости с формирующимися остеонами вокруг сосудов. Также выявлялись очаги продолжающейся регенерации с активными остеобластами. Васкуляризация оставалась на высоком уровне.

В группе депротеинизированной пасты через 3 месяца гистологическая картина свидетельствовала о более медленном темпе регенерации. Грубоволокнистая костная ткань на отдельных участках содержала беспорядочно расположенные слабоокрашенные пучки коллагена с остеобластами. Формирующиеся балки включали многочисленные лакуны с остеоцитами, но основная доля коллагеновых волокон имела продольную ориентацию, а костные пластинки не сформировались. В большей части балок преобладало аморфное вещество, коллагеновые волокна практически отсутствовали. Единичные конгломераты сосудов визуализировались, но их количество и степень организации уступали группе деминерализованной пасты.

Результаты морфометрического исследования образцов нижней челюсти и верхнечелюстной пазухи представлены в таблицах 1 и 2. Данные, приведенные в таблицах, отражают единичные измерения, полученные при анализе гистологических препаратов каждого экспериментального животного в соответствующих группах и при соответствующих сроках наблюдения.

Таблица 1. Морфометрические показатели регенератов нижней челюсти через 3 и 6 месяцев после вмешательства (единичные иллюстративные значения)

Table 1. Morphometric parameters of lower jaw regenerates 3 and 6 months after intervention (single illustrative values)

Группа	Площадь пластинчатой кости, мм²	Площадь грубоволокнистой кости, мм²	Площадь рыхлой соединительной ткани, мм²	Количество остеобластов на 1 мм²	Количество остеоцитов на 1 мм²
3 месяца					
Контроль (сгусток)	0,069	0,395	0,008	22	346
Костная крошка + мембрана	0,038	0,393	0,031	17	469
Депротеинизированная крошка + мембрана	0,039	0,444	0,002	8	394
Депротеинизированная паста + мембрана	0,046	0,469	0,002	5	443
Деминерализованная паста + мембрана	0,087	0,401	0,012	15	472
6 месяцев					
Контроль (сгусток)	0,084	0,354	0,021	14	311
Костная крошка + мембрана	0,096	0,428	0,032	6	325
Депротеинизированная крошка + мембрана	0,042	0,320	0,013	7	298
Депротеинизированная паста + мембрана	0,126	0,234	0,072	2	224
Деминерализованная паста + мембрана	0,130	0,351	0,004	12	474

Таблица 2. Морфометрические показатели регенератов верхнечелюстной пазухи через 1 и 3 месяца после вмешательства (единичные иллюстративные значения)

Table 2. Morphometric parameters of maxillary sinus regenerates 1 and 3 months after the intervention (single illustrative values)

Группа	Площадь пластинчатой кости, мм²	Площадь грубоволокнистой кости, мм²	Площадь рыхлой соединительной ткани, мм²	Количество остеобластов на 1 мм²	Количество остеоцитов на 1 мм²	Площадь сосудов, мм²	Средний диаметр сосудов, мкм
1 месяц							
Депротеинизированная паста	0,043	0,392	0,058	6	244	0	—
Деминерализованная паста	0,078	0,389	0,055	8	198	0	—
3 месяца							
Депротеинизированная паста	0,005	0,370	0,033	5	222	0,0016	46
Деминерализованная паста	0,062	0,381	0,001	9	211	0,0001	13

Они носят иллюстративный характер и демонстрируют выявленные тенденции в соотношении тканевых компонентов и клеточных элементов регенератов.

Статистический анализ

Анализ представленных данных позволяет выявить следующие тенденции. В нижней челюсти через 6 месяцев наибольшие единичные значения площади пластинчатой костной ткани зафиксированы в группах с деминерализованной пастой (0,130 мм²) и депротеинизированной пастой (0,126 мм²). Однако в последней группе отмечается высокое содержание рыхлой соединительной ткани (0,072 мм²), что может указывать на незавершенность процессов остеорегенерации. В группе деминерализованной пасты площадь рыхлой соединительной ткани, напротив, минимальна (0,004 мм²), что согласуется с гистологической картиной наиболее зрелой костной структуры.

В верхнечелюстных пазухах через 3 месяца в группе, где применялась деминерализованная паста, зарегистрировано появление сосудов (площадь 0,0001 мм², диаметр 13 мкм), тогда как в группе, где применялась депротеинизированная паста, сосудистые параметры были выше (площадь 0,0016 мм², диаметр 46 мкм) на фоне значительного объема рыхлой соединительной ткани (0,033 мм²). Это может отражать более медленное замещение материала костной тканью и сохраняющуюся активность ангиогенеза в зоне незрелого регенерата.

С помощью критерия Шапиро—Уилка оценили нормальность распределения морфометрических параметров в общей выборке (табл. 3). Для большинства показателей (площадь пластинчатой и грубоволокнистой кости, количество остеобластов и остеоцитов,

Таблица 3. Результаты теста Шапиро—Уилка

Table 3. Shapiro-Wilk test results

Параметр	*W*	*p*
Площадь пластинчатой костной ткани	0,959	0,294
Площадь грубоволокнистой костной ткани	0,953	0,198
Площадь рыхлой соединительной ткани	0,863	0,002
Количество остеобластов	0,932	0,054
Количество остеоцитов	0,931	0,052
Количество остеокластов	0,664	0,0015
Площадь сосудов	0,894	0,066
Общий периметр стенки сосудов	0,928	0,223
Средний диаметр сосудов	0,945	0,449

параметры сосудов) распределение не отклонялось от нормального (p>0,05), что позволило использовать параметрические методы для дальнейшего анализа. Исключение составила площадь рыхлой соединительной ткани (p=0,0017) и количество остеокластов (p=0,0015), для которых применяли непараметрические подходы.

Однофакторный дисперсионный анализ (ANOVA) для нижней челюсти (сроки 3 и 6 месяцев) выявил статистически значимые различия между группами только по количеству остеоцитов (p=0,0016). По остальным параметрам (площади тканей, количество остеобластов, показатели сосудов) различия не достигли уровня значимости (p>0,05), что, вероятно, связано с высокой вариабельностью данных и малым размером выборки (табл. 4).

Для пазух (сроки 1 и 3 месяца) ANOVA показал значимое влияние фактора группы на общий периметр стенки сосудов (p=0,006) и тенденцию к различиям по площади сосудов (p=0,074) и среднему диаметру (p=0,058). Это подтверждает, что тип материала влияет на ангиогенез в зоне аугментации.

Корреляционный анализ

Корреляционный анализ выявил ряд значимых взаимосвязей между морфометрическими параметрами. Наиболее сильные положительные корреляции обнаружены между площадью сосудов и их средним диаметром (ρ=0,99), а также между площадью сосудов и общим периметром стенки (ρ=0,97), что закономерно отражает взаимосвязь этих характеристик. Отрицательная корреляция высокой силы наблюдалась между площадью пластинчатой костной ткани и площадью рыхлой соединительной ткани (ρ=−0,96), что подтверждает гистологические наблюдения: чем более зрелая кость формируется, тем меньше остается соединительной ткани. Количество остеоцитов отрицательно коррелировало с площадью рыхлой соединительной ткани (ρ=−0,98) и положительно — с площадью пластинчатой кости (ρ=0,99), что указывает на прямую связь клеточной плотности со степенью зрелости регенерата.

Таблица 4. Результаты однофакторного дисперсионного анализа (ANOVA) для параметров нижней челюсти (сравнение групп 3 и 6 месяцев)
Table 4. Results of one-way analysis of variance (ANOVA) for mandibular parameters (comparison of 3- and 6-month groups)

Параметр	Сумма квадратов	F	p
Площадь пластинчатой костной ткани	$3{,}26 \cdot 10^7$	0,034	0,855
Площадь грубоволокнистой костной ткани	$2{,}72 \cdot 10^9$	1,317	0,261
Площадь рыхлой соединительной ткани	$3{,}61 \cdot 10^8$	1,039	0,317
Количество остеобластов	4	0,074	0,788
Количество остеоцитов	55 298	12,26	0,0016
Количество остеокластов	0,014	0,042	0,846
Площадь сосудов	105 300	0,091	0,768
Общий периметр стенки сосудов	5402	0,769	0,395
Средний диаметр сосудов	0	0	1,000

Интересно, что площадь грубоволокнистой костной ткани положительно коррелировала с сосудистыми параметрами (ρ=0,80—0,84), что может свидетельствовать об активном ангиогенезе в зонах незрелой кости. Полученные корреляции позволяют предположить, что ключевыми факторами успешной регенерации являются не только объем новообразованной кости, но и соотношение ее типов, а также степень васкуляризации.

ОБСУЖДЕНИЕ

Полученные в настоящем исследовании данные позволяют не только оценить динамику репаративного остеогенеза при использовании различных остеопластических материалов, но и рассмотреть возможность экстраполяции выявленных закономерностей на клиническую практику челюстно-лицевой хирургии и стоматологической имплантологии. Экспериментальная модель критических дефектов нижней челюсти и верхнечелюстной пазухи у овец максимально приближена к реальным клиническим ситуациям, с которыми ежедневно сталкиваются практикующие хирурги: атрофия альвеолярного гребня и необходимость синус-лифтинга [5, 13].

Сравнение с данными научной литературы

Гистологическая картина, наблюдаемая в нашем исследовании, согласуется с клиническими исходами, описываемыми в литературе. В контрольной группе (кровяной сгусток) через 6 месяцев мы наблюдали формирование костной ткани, однако ее структура характеризовалась неравномерной минерализацией и наличием участков грубоволокнистой кости. Это объясняет хорошо известный клинический факт: небольшие дефекты могут заживать самостоятельно, но при критических размерах (как в нашем эксперименте) спонтанной полноценной регенерации не происходит, что требует обязательного применения остеопластических материалов [3, 4].

Использование ксеногенной костной крошки под мембраной продемонстрировало классическую картину «ползущего замещения» (в зарубежной литературе — creeping substitution): частицы материала частично резорбировались, вокруг них формировался остеоид. Однако к 6 месяцам в этой группе сохранялись участки ретикулярной ткани. В клинической практике это может означать, что при использовании костной крошки (особенно неденминерализованной) процессы ремоделирования затягиваются, что требует более длительного ожидания перед установкой имплантатов или их нагрузкой, что согласуется с данными S.S. Jensen и соавт. [11].

Наименее благоприятная картина наблюдалась в группах с депротеинизированными материалами (как крошка, так и паста). Через 3 месяца вокруг частиц визуализировались лишь слабовыраженные очаги грубоволокнистой ткани без включенных остеоцитов, а через 6 месяцев, несмотря на формирование костных трабекул, в группе депротеинизированной пасты отмечалось высокое содержание рыхлой

соединительной ткани (0,072 мм² по единичным измерениям) при относительно небольшой площади пластинчатой кости. Это клинически значимый вывод: депротеинизированные материалы, выполняя роль пассивного каркаса, могут длительное время не замещаться полноценной костью, что создает риск недостаточной первичной стабильности имплантата и последующей неудачи операции. Отсутствие остеоиндуктивных свойств у этих материалов приводит к тому, что регенерация идет исключительно за счет остеокондукции — медленного наползания кости с краев дефекта. Эти результаты согласуются с данными M. Yamada и H. Egusa (2018), которые также отмечали более медленную интеграцию депротеинизированных материалов [12].

Напротив, в группе деминерализованной пасты наблюдались наилучшие гистологические характеристики как в челюсти, так и в пазухе. Уже через 3 месяца остеоидные структуры были более массивными и упорядоченными, а к 6 месяцам формировалась зрелая пластинчатая кость с остеонами и минимальным количеством остаточного материала. Однако, согласно результатам дисперсионного анализа, статистически значимые различия между группами были выявлены только по количеству остеоцитов (p=0,0016), тогда как по площади пластинчатой и грубоволокнистой кости значимых различий не получено (p>0,05). Это указывает на то, что наблюдаемые гистологические преимущества деминерализованной пасты носят характер выраженной тенденции и требуют подтверждения в исследованиях с большей выборкой.

Механизмы остеоиндукции деминерализованной костной матрицы

Ключевое преимущество деминерализованной костной матрицы заключается в ее способности активно индуцировать остеогенез, а не просто служить пассивной опорой. В организме человека и животных заложены мощные механизмы остеоиндукции, реализуемые через семейство костных морфогенетических белков, упоминаемых в зарубежной литературе как BMP (Bone Morphogenetic Proteins). Эти белки, высвобождаясь из деминерализованного матрикса в окружающие ткани, запускают каскад реакций [10, 14, 15]:

- хемотаксис — привлечение недифференцированных мезенхимальных клеток-предшественников из окружающих тканей (периост, костный мозг, соединительная ткань) в зону дефекта;
- митогенез — стимуляция пролиферации этих клеток;
- дифференцировка — индукция превращения клеток-предшественников в остеобласты — клетки, способные синтезировать костный матрикс.

Именно этим объясняется гистологическая картина, наблюдавшаяся в группе деминерализованной пасты: активные остеобласты на поверхности формирующихся балок, быстрое образование остеоида, появление остеоцитов в лакунах и, что особенно важно, формирование остеонных структур вокруг сосудов уже к 6 месяцам. В отличие от депротеинизированного каркаса, который просто «ждет», пока кость врастет в него с краев, деминерализованная паста создает в центре дефекта множество очагов костеобразования (мультифокальная остеоиндукция). Это потенциально ускоряет процесс и обеспечивает более полное и качественное заполнение дефекта, что подтверждается минимальным объемом соединительной ткани в этой группе к конечному сроку наблюдения (0,004 мм² по единичным измерениям).

Клиническая интерпретация и практические рекомендации

Основываясь на выявленных гистологических тенденциях, можно предложить следующие клинические ориентиры для выбора остеопластического материала:

1) Для ситуаций, требующих быстрой и качественной регенерации с формированием зрелой кости (например, одномоментная имплантация или синуслифтинг с немедленной установкой имплантатов), предпочтительным выбором является деминерализованная костная паста. Ее остеоиндуктивные свойства обеспечивают более быстрое формирование кости, способной выдержать функциональную нагрузку. Однако следует учитывать, что статистически значимых различий по площади новообразованной кости между группами не выявлено, поэтому окончательный выбор должен основываться на совокупности клинических и гистологических данных.
2) Костная крошка (ксеногенная) может быть использована, но требует более длительного срока заживления. При ее применении хирург должен учитывать, что процессы некроза и резорбции частиц, а также их последующее замещение костью занимают значительное время. Установка имплантатов в такой регенерат возможна только после полного созревания кости, что требует тщательной рентгенологической и гистологической верификации.
3) Депротеинизированные материалы следует применять с осторожностью, особенно в областях, критичных для первичной стабильности имплантата. Высокое содержание соединительной ткани даже через 6 месяцев после аугментации (как показано в нашем исследовании — до 0,072 мм² по единичным измерениям) может быть причиной недостаточной остеоинтеграции имплантата. Применение этих материалов может быть оправдано при необходимости поддержания объема (например, при эстетической контурной пластике), где скорость замещения костью не является первостепенной задачей.
4) Во всех случаях необходимо учитывать, что наблюдаемые различия в гистологической картине между группами носят характер выраженных тенденций, а статистически значимые различия выявлены только по количеству остеоцитов. Это подчеркивает необходимость дальнейших исследований с большей выборкой для подтверждения полученных результатов.

Сроки наблюдения, выбранные в нашем исследовании (1, 3 и 6 месяцев), имеют прямую клиническую корреляцию:

- 1 месяц соответствует фазе раннего заживления, когда в клинике обычно происходит первичное приживление трансплантата и снятие швов.

- 3 месяца в клинической практике часто рассматриваются как минимальный срок для оценки результатов аугментации и планирования установки имплантатов. Наше исследование показывает, что к этому сроку в группе деминерализованной пасты уже сформированы массивные остеоидные структуры, тогда как в других группах регенерат еще незрелый.
- 6 месяцев — стандартный срок, рекомендуемый большинством протоколов для установки имплантатов после синус-лифтинга и других объемных аугментаций. Полученные нами данные демонстрируют, что к этому сроку в группе деминерализованной пасты формируется зрелая пластинчатая кость с остеонной структурой, тогда как в группах депротеинизированных материалов структура кости остается менее организованной, что может требовать более длительного периода ожидания — до 9—12 месяцев.

Ограничения исследования

Настоящее исследование имеет ряд ограничений, которые необходимо учитывать при интерпретации результатов.

Во-первых, несмотря на то, что овцы являются признанной моделью для изучения регенерации костей челюстно-лицевой области, метаболизм костной ткани у них может отличаться от человеческого. Как отмечают A.I. Pearce и соавт. (2007), скорость ремоделирования кости у овец выше, чем у человека, а реакция на BMPs и другие факторы роста может варьировать [13]. Это означает, что сроки регенерации, наблюдаемые в эксперименте, могут не полностью соответствовать клиническим срокам у человека.

Во-вторых, в эксперименте животные находились в условиях вивария и не испытывали полноценной функциональной нагрузки, которая в клинике оказывает значительное влияние на процессы ремоделирования кости (закон Вольфа). Как показано в работах H.M. Frost (2003) и C.H. Turner (2003), отсутствие механической нагрузки может замедлять созревание костного регенерата и изменять характер его архитектоники [16, 17]. Это ограничение особенно важно для интерпретации результатов, полученных в области нижней челюсти, где жевательная нагрузка играет ключевую роль в формировании костной структуры.

В-третьих, у человека микробиота полости рта значительно сложнее, что создает риск инфекционных осложнений, которые не могли быть воспроизведены в условиях эксперимента. Это ограничивает прямую экстраполяцию результатов на клиническую практику [18].

В-четвертых, несмотря на стандартизацию, идеальные условия эксперимента (отсутствие сопутствующих заболеваний, хорошая васкуляризация ложа) отличаются от клинических, где у пациентов часто имеются отягощающие факторы (курение, сахарный диабет, остеопороз). Эти факторы могут существенно влиять на процессы остеогенеза и должны учитываться при клиническом применении материалов [19].

В-пятых, малый размер выборки (8 животных) и неравномерное распределение по группам и срокам не позволили достичь статистической значимости по большинству параметров, что требует подтверждения полученных тенденций в исследованиях с большей выборкой.

Перспективы дальнейших исследований

На основе полученных результатов могут быть предложены следующие направления для дальнейших исследований:

1) Биомеханические испытания регенерированной кости. Гистологическая картина зрелой пластинчатой ткани является косвенным признаком прочности. Однако для окончательного утверждения о том, что кость, сформированная под влиянием деминерализованной пасты, способна выдерживать жевательные нагрузки, необходимо проведение биомеханических тестов (измерение микротвердости, испытания на сжатие или изгиб).
2) Изучение отдаленных результатов (более 6 месяцев). Было бы интересно оценить, что происходит с регенератом через 12—18 месяцев в группах с депротеинизированными материалами: замещается ли соединительная ткань костью окончательно или дефект остается неполноценным.
3) Клинические исследования. Необходимо проведение контролируемых клинических исследований с участием пациентов, где изучаемые материалы будут сравниваться в реальных условиях синус-лифтинга или аугментации альвеолярного гребня с последующей установкой имплантатов. Ключевыми конечными точками должны быть: успех остеоинтеграции, стабильность маргинальной кости и гистоморфометрический анализ трепанированных образцов кости при установке имплантатов.
4) Иммуногистохимические исследования. Для более детального понимания механизмов остеоиндукции в эксперименте можно было бы использовать маркеры BMPs, остеокальцина, коллагена I типа и факторов ангиогенеза (VEGF). Это позволило бы визуализировать активность процессов на молекулярном уровне.

ЗАКЛЮЧЕНИЕ

В условиях экспериментальной модели критических дефектов нижней челюсти и верхнечелюстной пазухи у овец применение деминерализованной костной пасты в сочетании с барьерной коллагеновой мембраной продемонстрировало наиболее благоприятные гистологические характеристики формирования зрелой пластинчатой костной ткани. К 6 месяцам наблюдения в данной группе отмечено формирование остеонных структур и минимальное содержание рыхлой соединительной ткани по сравнению с другими исследуемыми материалами.

В группах с депротеинизированными материалами (в форме как крошки, так и пасты) наблюдалась тенденция к более медленному и менее организованному

остеогенезу с преобладанием грубоволокнистой костной ткани и большим объемом соединительнотканного компонента через 6 месяцев после вмешательства, что согласуется с данными литературы о преимущественно остеокондуктивном механизме действия этих материалов [11, 12].

Следует отметить, что, несмотря на выявленные гистологические различия, однофакторный дисперсионный анализ (ANOVA) показал статистически значимые различия между группами только по количеству остеоцитов (p=0,0016), тогда как по площади пластинчатой и грубоволокнистой кости, а также по большинству других морфометрических параметров значимых различий не получено (p>0,05). Это указывает на то, что наблюдаемые преимущества деминерализованной пасты носят характер выраженных гистологических тенденций, требующих подтверждения в исследованиях с большей выборкой.

Тем не менее совокупность полученных гистологических и морфометрических данных позволяет рассматривать деминерализованную костную пасту как перспективный материал для направленной костной регенерации, особенно в клинических ситуациях, где критически важны качество и структурная организация новообразованной костной ткани. Депротеинизированные материалы могут быть использованы в случаях, когда поддержание объема является приоритетной задачей, однако требуют более длительных сроков наблюдения перед установкой имплантатов.

Полученные данные служат основой для планирования дальнейших исследований с увеличением выборки, а также для проведения клинических испытаний, направленных на подтверждение эффективности деминерализованных материалов в реальной клинической практике.

Поступила/Received: 23.06.2026
Принята в печать/Accepted: 02.09.2026

ЛИТЕРАТУРА / REFERENCES:

1. **Chiapasco M., Casentini P., Zaniboni M.** Bone augmentation procedures in implant dentistry. — *Int J Oral Maxillofac Implants*. — 2009; 24 Suppl: 237—59. PMID: 19885448
2. **Albrektsson T., Johansson C.** Osteoinduction, osteoconduction and osseointegration. — *Eur Spine J*. — 2001; 10 Suppl 2 (Suppl 2): S96—101. PMID: 11716023
3. **McAllister B.S., Haghighat K.** Bone augmentation techniques. — *J Periodontol*. — 2007; 78 (3): 377—96. PMID: 17335361
4. **Esposito M., Grusovin M.G., Felice P., Karatzopoulos G., Worthington H.V., Coulthard P.** Interventions for replacing missing teeth: horizontal and vertical bone augmentation techniques for dental implant treatment. — *Cochrane Database Syst Rev*. — 2009; 2009 (4): CD003607. PMID: 19821311
5. **Pjetursson B.E., Tan W.C., Zwahlen M., Lang N.P.** A systematic review of the success of sinus floor elevation and survival of implants inserted in combination with sinus floor elevation. — *J Clin Periodontol*. — 2008; 35 (8 Suppl): 216—40. PMID: 18724852
6. **Boyne P.J., James R.A.** Grafting of the maxillary sinus floor with autogenous marrow and bone. — *J Oral Surg*. — 1980; 38 (8): 613—6. PMID: 6993637
7. **Giannoudis P.V., Dinopoulos H., Tsiridis E.** Bone substitutes: an update. — *Injury*. — 2005; 36 Suppl 3: S20—7. PMID: 16188545
8. **Scala A., Botticelli D., Faeda R.S., Garcia Rangel I. Jr, Américo de Oliveira J., Lang N.P.** Lack of influence of the Schneiderian membrane in forming new bone apical to implants simultaneously installed with sinus floor elevation: an experimental study in monkeys. — *Clin Oral Implants Res*. — 2012; 23 (2): 175—181. PMID: 21668505
9. **Traini T., Degidi M., Sammons R., Stanley P., Piattelli A.** Histologic and elemental microanalytical study of anorganic bovine bone substitution following sinus floor augmentation in humans. — *J Periodontol*. — 2008; 79 (7): 1232—40. PMID: 18597606
10. **Urist M.R.** Bone: formation by autoinduction. — *Science*. — 1965; 150 (3698): 893—9. PMID: 5319761
11. **Jensen S.S., Broggini N., Hjørting-Hansen E., Schenk R., Buser D.** Bone healing and graft resorption of autograft, anorganic bovine bone and beta-tricalcium phosphate. A histologic and histomorphometric study in the mandibles of minipigs. — *Clin Oral Implants Res*. — 2006; 17 (3): 237—43. PMID: 16672017
12. **Yamada M., Egusa H.** Current bone substitutes for implant dentistry. — *J Prosthodont Res*. — 2018; 62 (2): 152—161. PMID: 28927994
13. **Pearce A.I., Richards R.G., Milz S., Schneider E., Pearce S.G.** Animal models for implant biomaterial research in bone: a review. — *Eur Cell Mater*. — 2007; 13: 1—10. PMID: 17334975
14. **Wozney J.M., Rosen V.** Bone morphogenetic protein and bone morphogenetic protein gene family in bone formation and repair. — *Clin Orthop Relat Res*. — 1998; 26—37. PMID: 9577407
15. **Reddi A.H.** Bone morphogenetic proteins: from basic science to clinical applications. — *J Bone Joint Surg Am*. — 2001; 83-A Suppl 1 (Pt 1): S1—6. PMID: 11263660
16. **Frost H.M.** Bone's mechanostat: a 2003 update. — *Anat Rec A Discov Mol Cell Evol Biol*. — 2003; 275 (2): 1081—101. PMID: 14613308
17. **Turner C.H.** Bone strength: current concepts. — *Ann N Y Acad Sci*. — 2006; 1068: 429—46. PMID: 16831941
18. **Socransky S.S., Haffajee A.D.** Periodontal microbial ecology. — *Periodontol 2000*. — 2005; 38: 135—87. PMID: 15853940
19. **Retzepi M., Donos N.** The effect of diabetes mellitus on osseous healing. — *Clin Oral Implants Res*. — 2010; 21 (7): 673—81. PMID: 20465554

DOI: 10.37988/1811-153X_2026_3_196

А.С. Коршунов [1, 2],
к.м.н., доцент, зав. кафедрой хирургической стоматологии; доцент кафедры стоматологии
В.Д. Вагнер [3],
д.м.н., профессор кафедры заболеваний слизистой оболочки рта и геронтостоматологии
Ю.Л. Васильев [4, 5],
д.м.н., профессор кафедры оперативной хирургии и топографической анатомии; профессор базовой кафедры «Инженерии клеточных систем»
К.Н. Курятников [1],
старший преподаватель кафедры хирургической стоматологии
В.А. Краснов [6],
стоматолог-хирург отделения стоматологии общей практики
Д.Р. Бекмурзаев [6],
стоматолог-хирург отделения стоматологии общей практики

[1] Невинномысский медицинский институт, 357114, Невинномысск, Россия
[2] Московский медицинский университет «РЕАВИЗ», 117418, Москва, Россия
[3] Российский университет медицины, 127994, Москва, Россия
[4] Первый МГМУ им. И.М. Сеченова, 119048, Москва, Россия
[5] РТУ МИРЭА, 119454, Москва, Россия
[6] Городская клиническая стоматологическая поликлиника № 1, 644043, Омск, Россия

Морфометрические параметры нижних третьих моляров на разных стадиях прорезывания и возрастные периоды у обследованных лиц с недифференцированной дисплазией соединительной ткани

Реферат. Цель работы — изучить морфометрические параметры нижних третьих моляров на разных стадиях прорезывания и возрастные периоды, распространенность их ретенции у обследованных лиц с недифференцированной дисплазией соединительной ткани. Материал и методы. В исследовании приняли участие 327 женщин с недифференцированной дисплазией соединительной ткани (НДСТ) и без нее. Морфометрические ориентиры оценивали по данным КЛКТ на аппарате Planmeca ProMax 3D s (Финляндия) с помощью программы OnDemand 3D. Изучали наклон нижних третьих моляров, мезиодистальные и вестибулолингвальные размеры, модуль коронковой части зубов, средний модуль ряда моляров нижней челюсти. **Результаты.** При анализе топографического расположения нижних третьих моляров было установлено, что медиальный наклон при НДСТ встречается в 32,4% случаев, без НДСТ — в 41,7% случаев. У обследованных с НДСТ среди аномалий положения большое распространение получили следующие виды наклона: щечный (19% случаев), язычный (16,9%), дистоангулярный (15,5%). У лиц с НДСТ горизонтальный наклон нижних третьих моляров встречается в 11,3% случаев. У пациентов без НДСТ преобладают щечный (20,5% случаев) и дистоангулярный (9,7%) виды наклона исследуемых зубов. Необходимо обратить внимание на большое количество наблюдений у обследованных без НДСТ с вертикальным наклоном нижних третьих моляров (17,9% случаев), однако у лиц с НДСТ их количество меньше (2,8% случаев, $p<0,001$). **Заключение.** Исследование расположения восьмых нижних зубов выявило, что у пациентов с НДСТ доминируют медиальный, щечный, язычный и дистоангулярный виды наклона. При изучении среднего модуля в боковом квадранте нижней челюсти установлено уменьшение показателя у шестых и седьмых нижних зубов с возрастом у лиц с НДСТ, что подтверждает данные о снижении основной массивности первых и вторых моляров при НДСТ.

Ключевые слова: прорезывание зубов, нижний третий моляр, морфометрия, модуль коронки, дисплазия соединительной ткани, компьютерная томография

ДЛЯ ЦИТИРОВАНИЯ:

Коршунов А.С., Вагнер В.Д., Васильев Ю.Л., Курятников К.Н., Краснов В.А., Бекмурзаев Д.Р. Морфометрические параметры нижних третьих моляров на разных стадиях прорезывания и возрастные периоды у обследованных лиц с недифференцированной дисплазией соединительной ткани. — *Клиническая стоматология*. — 2026; 29 (3): 196—200. DOI: 10.37988/1811-153X_2026_3_196

A.S. Korshunov [1, 2],
PhD in Medical Sciences, associate professor and head of the Surgical dentistry Department; associate professor of the Pediatric dentistry Department
V.D. Vagner [3],
Doctor of Science in Medicine, professor of Department of Oral mucosa diseases and gerontostomatology
Yu.L. Vasil'ev [4, 5],
Doctor of Science in Medicine, professor of the Operative surgery and topographic anatomy Department; professor of the Cellular systems engineering Department
K.N. Kuryatnikov [6],
dental surgeon of the general dentistry ward
V.A. Krasnov [6],
dental surgeon of the general dentistry ward

Morphometric parameters of lower third molars at different stages of eruption and across age groups in subjects with undifferentiated connective tissue dysplasia

Abstract. The aim of this research is to examine the morphometric parameters of lower third molars at different stages of eruption and across different age groups, as well as the prevalence of retention in the study participants with undifferentiated connective tissue dysplasia. **Material and methods.** The research included 327 women with and without undifferentiated connective tissue dysplasia (UCTD). Morphometric parameters were assessed using CBCT data obtained using Planmeca ProMax 3D s (Finland) with the OnDemand 3D software. The study examined the inclination of the lower third molars, mesiodistal and vestibulolingual dimensions, the crown length of the teeth, and the average crown length of the lower molar arch. **Results.** An analysis of the topographic position of the lower third molars revealed that medial inclination occurs in 32.4% of cases with UCTD and in 41.7% of cases without UCTD. Among the examined patients with UCTD, the following types of inclination were prevalent among positional anomalies: buccal (19% of cases), lingual (16.9%), and distoangular (15.5%). In patients with UCTD, horizontal inclination of the lower third molars was observed in 11.3% of cases. Among patients without UCTD, buccal (20.5% of cases) and distoangular (9.7%) types of inclination of the examined teeth

D.R. Bekmurzaev [6],
dental surgeon of the general dentistry ward

[1] Nevinnomyssk Medical Institute, 357114, Nevinnomyssk, Russia
[2] Moscow Medical University "REAVIZ", 117418, Moscow, Russia
[3] Russian University of Medicine, 127994, Moscow, Russia
[4] Sechenov University, 119048, Moscow, Russia
[5] MIREA — Russian Technological University, 119454, Moscow, Russia
[6] Municipal Dental Polyclinic no. 1, 644043, Omsk, Russia

predominate. It is important to note the high number of cases among examinees without UCTD who had a vertical inclination of the lower third molars (17.9% of cases); however, this number is lower among individuals with UCTD (2.8% of cases, $p<0.001$). **Conclusions.** A study of the position of the lower eighth teeth revealed that the following types of inclination predominate in patients with UCTD: medial, buccal, lingual, and distoangular. An analysis of the mean module in the lateral quadrant of the mandible revealed a decrease in this index for the lower sixth and seventh teeth with age in individuals with UCTD, which confirms the findings regarding a reduction in the primary massiveness of the first and second molars in UCTD.

Key words: tooth eruption, lower third molar, morphometry, crown module, connective tissue dysplasia, computed tomography

FOR CITATION:

Korshunov A.S., Vagner V.D., Vasil'ev Yu.L., Kuryatnikov K.N., Krasnov V.A., Bekmurzaev D.R. Morphometric parameters of lower third molars at different stages of eruption and across age groups in subjects with undifferentiated connective tissue dysplasia. *Clinical Dentistry (Russia)*. 2026; 29 (3): 196—200 (In Russian). DOI: 10.37988/1811-153X_2026_3_196

ВВЕДЕНИЕ

Нижние третьи моляры прорезываются последними, являются наиболее вариабельными и быстро подвергаются кариозному процессу [1]. По мнению И.О. Походенько-Чудаковой и соавт. (2020), нижние третьи моляры представляют собой рудиментарные структурные элементы. Авторы указывают на их ограниченное участие в жевательной функции при интактных зубных рядах [2].

Е. Киргизова и соавт. (2011) указывают на увеличение распространенности ретенции нижних третьих моляров. Подобная тенденция считается проявлением общей редукции зубочелюстной системы в процессе филогенеза [3]. Некоторые исследователи говорят о минимальном износе зубов современного человека из-за употребления пищевых компонентов, в качестве доказательства приводя научные труды о непрерывности происходящих процессов при прорезывании зубов [4, 5]. Многие ученые считают, что ретенция обусловлена постепенным эволюционным уменьшением размера челюстных костей из-за потери стимуляции их роста в результате современной диеты человека, которая требует относительно небольших усилий при жевании [6—8]. В связи с усилением редукционных процессов в популяции нижние третьи моляры считаются крайне вариабельным органом человека [8—10].

Установлено, что вертикальное положение нижних третьих моляров наиболее распространено среди лиц молодого возраста. Ширина ретинированных нижних третьих моляров составляет 8—16,5 мм. Увеличение случаев с вертикально расположенными нижними третьими молярами старше 20 лет значительно выше (21,4%), с горизонтально расположенными ниже (11,7%), чем у самых молодых пациентов (14 и 21,3% соответственно). Угол наклона нижних третьих моляров значительно выше у людей старше 20 лет (46,2%) по сравнению с людьми молодого возраста (38,4%) [11, 12].

В доступной литературе недостаточно данных о морфометрических параметрах нижних третьих моляров на разных стадиях прорезывания и в различные возрастные периоды на фоне системных и генетических расстройств (в частности, при дисплазии соединительной ткани), что и побудило нас провести данное исследование.

Цель — изучить морфометрические параметры нижних третьих моляров на разных стадиях прорезывания в разном возрасте, распространенность их ретенции у лиц с недифференцированной дисплазией соединительной ткани (НДСТ).

МАТЕРИАЛЫ И МЕТОДЫ

Клиническое исследование

В исследовании приняли участие 327 женщин, которые находились на диспансерном наблюдении и лечении у врача-ортодонта и стоматолога-хирурга в омской Городской клинической стоматологической поликлинике № 1 и у врача-терапевта на кафедре внутренних болезней и семейной медицины ОмГМУ. Все участницы исследования были разделены на две группы (с наличием НДСТ, без НДСТ), и на 5 возрастных подгрупп внутри каждой группы:

1) 14—17 лет — 26 пациенток, из них 16 с НДСТ;
2) 18—21 год — 82 пациентки, из них 46 с НДСТ;
3) 22—26 лет — 93 пациентки, из них 35 с НДСТ;
4) 27—31 год — 75 пациенток, из них 29 с НДСТ;
5) 32—36 лет — 51 пациентка, из них 16 с НДСТ.

Диагностику НДСТ осуществляли по собственной методике с помощью программы ЭВМ «Диагностика стадии дисплазии соединительной ткани по стоматологическим и лицевым признакам». Программа предназначена для диагностики стадии НДСТ, которая опирается на результаты стоматологического обследования и анкетных данных по соматическому статусу из карты здоровья. Программа включает 3 основных блока: наличие болезней, согласно МКБ-10 (нервной системы, кровообращения, органов дыхания, пищеварения и др.). Второй блок заполняет врач-стоматолог из карты здоровья пациента, он связан с висцеральными проявлениями НДСТ (тип конституции; костные, мышечные и кожные изменения). В третий блок отнесены стоматологические и лицевые диспластические проявления, которые врач-стоматолог выявляет при первичном осмотре пациента.

Морфометрическое исследование

Морфометрические ориентиры измеряли по данным КЛКТ-аппарата Planmeca ProMax 3D s (Финляндия) с помощью программы OnDemand 3D. Измеряли мезиодистальные и вестибулолингвальные размеры, модуль коронковой части зубов, средний модуль ряда моляров нижней челюсти:

- мезиодистальный размер коронки — расстояние между наиболее удаленными (контактными) точками апроксимальных поверхностей коронковой части зуба;
- вестибулолингвальный размер коронки для нижней челюсти — расстояние между наиболее выпуклыми точками вестибулярной и лингвальной поверхностей параллельно условной срединной вертикали коронковой части зуба;
- модуль коронковой части $M=(D+V)/2$, где D и V — мезиодистальный и вестибулолингвальный размер соответственно, характеризует общую массивность коронки;
- средний модуль ряда моляров $M_{1-2}=(M_1+M_2)/2$, где M_1 и M_2 — модуль коронковой части первого и второго моляров соответственно;
- средний модуль ряда моляров $M_{1-3}=(M_1+M_2+M_3)/3$, где M_1, M_2 и M_3 — модуль коронковой части первого, второго и третьего моляров соответственно

Статистическая обработка данных

Для оценки в независимых группах (с НДСТ и без НДСТ, в возрастных подгруппах) применяли U-критерий Манна—Уитни. Различия считали статистически значимыми при $p<0{,}05$.

РЕЗУЛЬТАТЫ И ОБСУЖДЕНИЕ

Максимальной вариабельности в боковом отделе нижней челюсти подвержены вторые и третьи коренные зубы, что не противоречит современным взглядам ученых [13]. Видимо, описываемые зубы быстрее изменяются, и в них преобладают деструктивные процессы, когда в возрасте 14—17 лет, 18—21 лет, 22—26 лет при НДСТ коронковая часть в мезиодистальном отделе отличается бóльшими размерами, в старших возрастных подгруппах при НДСТ изучаемый признак менее подвержен отклонениям, что проявляется более медленным снижением интервальных значений (табл. 1).

Существенные сдвиги в коронковой части постоянных зубов в вестибулолингвальном направлении у лиц с НДСТ установлены в боковом отделе нижней челюсти. Наибольшая близость к углу нижней челюсти способствует большей степени перестройки моляров с прогредиентным уменьшением их толщины во всех возрастных подгруппах при НДСТ. Это может быть связано с более низкой скоростью минерализации у лиц с НДСТ при нарушении упаковки и созревания коллагеновых волокон в твердых тканях зубов на начальных этапах одонтогенеза (табл. 2).

Вестибулолингвальные размеры во всех возрастных подгруппах незначительно, но достоверно больше у лиц с НДСТ, по-видимому, это свидетельствует о замедлении процесса минерализации в восьмом нижнем зубе (как правило, останавливающего ростовые процессы) в области угла ветви нижней челюсти.

В силу большой вариабельности бокового отдела нижней челюсти проведено изучение модульных показателей коронковой части (массивность коронки)

Таблица 1. Мезиодистальные размеры коронковой части постоянных зубов в боковом отделе нижней челюсти, мм

Table 1. Mesiodistal dimensions of the crowns of permanent teeth in the lateral region of the lower jaw, mm

	Возраст, лет									
	14—17 (*n*=26)		18—21 (*n*=82)		22—26 (*n*=93)		27—31 (*n*=74)		32—36 (*n*=51)	
	НДСТ	без НДСТ	НДСТ	без НДСТ	НДСТ	без НДСТ	НДСТ	без НДСТ	НДСТ	без НДСТ
Первые моляры	10,3±0,4	10,4±0,2	10,1±0,4	10,3±0,3	10,2±0,3	10,3±0,2	9,8±0,4	10,4±0,4	9,8±0,3	10,2±0,5
Вторые моляры	11,3±0,3*	10,2±0,3	11,0±0,2*	10,1±0,4	11,3±0,4*	10,4±0,3	10,0±0,2	10,3±0,3	10,0±0,2	10,3±0,2
Третьи моляры	11,7±0,3*	10,0±0,3	11,4±0,3*	10,2±0,3	11,2±0,3*	10,3±0,4	11,4±0,3	10,3±0,4	11,1±0,2	10,4±0,3

*Примечание. * — статистически достоверно значимое отличие от пациентов без НДСТ ($p<0{,}05$).*

Таблица 2. Вестибулолингвальные размеры коронковой части постоянных зубов в боковом отделе нижней челюсти, мм

Table 2. Vestibulolingual dimensions of the crowns of permanent teeth in the lateral region of the lower jaw, mm

	Возраст, лет									
	14—17 (*n*=26)		18—21 (*n*=82)		22—26 (*n*=93)		27—31 (*n*=74)		32—36 (*n*=51)	
	НДСТ	без НДСТ	НДСТ	без НДСТ	НДСТ	без НДСТ	НДСТ	без НДСТ	НДСТ	без НДСТ
Первые моляры	9,5±0,5*	10,5±0,3	9,4±0,5*	10,6±0,5	9,7±0,4*	10,6±0,4	9,7±0,5*	10,9±0,5	9,9±0,5*	10,7±0,4
Вторые моляры	9,3±0,5*	10,6±0,4	9,5±0,4*	10,7±0,5	9,5±0,5*	10,8±0,5	9,6±0,4*	10,7±0,5	9,9±0,4*	10,6±0,5
Третьи моляры	11,0±0,4*	9,7±0,4	10,0±0,3*	9,7±0,4	10,8±0,5*	9,3±0,5	11,0±0,5*	9,7±0,3	8,8±0,5*	10,0±0,5

*Примечание. * — статистически достоверно значимое отличие от пациентов без НДСТ ($p<0{,}02$).*

и общей массивности ряда моляров для систематизации знаний об основных морфометрических показателях и оценки значимости третьих коренных зубов при генетических поломках у пациентов с НДСТ.

При сравнении основных одонтометрических показателей у обследованных без НДСТ основная массивность коронковой части в боковом отделе приходится на первые и вторые нижние моляры. У пациенток с НДСТ наблюдается смещение массивности коронок в дистальный отдел. То есть у таких людей по сравнению с первым моляром бóльшую массивность имеют вторые и третьи коренные зубы. Достоверные отличия получены по третьему зубу во всех сравниваемых подгруппах, за исключением возраста 32—36 лет, и по второму коренному зубу в старших возрастных подгруппах 27—31 и 32—36 лет (p<0,02; табл. 3).

У обследованных с НДСТ средний модуль в каждом квадранте нижней челюсти имеет тенденцию к уменьшению с возрастом (с более низкими значениями в этой же группе), несмотря на то, что значимые отличия выявлены только в старших возрастных подгруппах 27—31 и 32—36 лет. И это подтверждают данные о снижении основной массивности первых и вторых коренных зубов при НДСТ (p<0,02; табл. 4).

Для усиления чистоты эксперимента был изучен модуль всего бокового сегмента нижней челюсти. При этом выявлена небольшая тенденция к увеличению размеров боковых зубов при НДСТ в сравнении с лицами без НДСТ до 22—26 лет. Такое относительное увеличение боковых зубов при НДСТ говорит о большей степени стесненности моляров, в том числе третьих коренных зубов в клинико-морфологической перестройке бокового отдела нижней челюсти, особенно в более молодом возрасте (см. табл. 4).

Проведенные исследования широтных размеров, среднего модуля и общей массивности зубов бокового отдела нижней челюсти показывают, что процесс их формирования у людей с НДСТ и без НДСТ происходит с различной скоростью и направлением, затрагивая боковой отдел. Выраженные морфометрические изменения в боковом отделе нижней челюсти при НДСТ связаны с увеличением общей массивности коронковой части, среднего модуля третьих коренных зубов. У пациентов без НДСТ более массивны коронковые части первых и вторых коренных зубов, что увеличивает их средний модуль.

При анализе топографического расположения нижних третьих моляров было установлено, что медиальный наклон при НДСТ встречается в 32,4% случаев, без НДСТ — в 41,7% случаев. У обследованных с НДСТ среди аномалий положения большое распространение получили следующие виды наклона: щечный (19% случаев), язычный (16,9%), дистоангулярный (15,5%). У лиц с НДСТ горизонтальный наклон нижних третьих моляров встречается в 11,3% случаев. У пациентов без НДСТ преобладают щечный (20,5% случаев) и дистоангулярный (9,7%) виды наклона исследуемых зубов. Необходимо обратить внимание на большое количество наблюдений у обследованных без НДСТ с вертикальным наклоном нижних третьих моляров (17,9% случаев), однако у лиц с НДСТ их количество меньше (2,8% случаев, p<0,001).

ЗАКЛЮЧЕНИЕ

Исследование расположения восьмых нижних зубов выявило, что у обследованных с НДСТ доминируют медиальный, щечный, язычный и дистоангулярный виды наклона. Другие виды наклона при НДСТ встречаются в меньшей степени.

При изучении среднего модуля в боковом квадранте нижней челюсти установлено уменьшение с возрастом

Таблица 3. Модуль коронковой части постоянных зубов в боковом отделе нижней челюсти, мм

Table 3. Crown module of permanent teeth in the lateral region of the lower jaw, mm

	Возраст, лет									
	14—17 (n=26)		18—21 (n=82)		22—26 (n=93)		27—31 (n=74)		32—36 (n=51)	
	НДСТ	без НДСТ	НДСТ	без НДСТ	НДСТ	без НДСТ	НДСТ	без НДСТ	НДСТ	без НДСТ
Первые моляры	9,9±0,5	10,4±0,3	9,8±0,5	10,4±0,4	9,9±0,4	10,5±0,3	9,8±0,5	10,7±0,5	9,9±0,4	10,5±0,5
Вторые моляры	10,3±0,4	10,4±0,4	10,3±0,3	10,4±0,5	10,4±0,5	10,6±0,4	9,8±0,3*	10,5±0,4	9,9±0,3*	10,4±0,4
Третьи моляры	11,3±0,4*	9,8±0,4	10,7±0,3*	9,9±0,3	11,0±0,4*	9,8±0,5	11,2±0,4*	10,0±0,4	9,9±0,4	10,1±0,4

*Примечание. * — различия между группами с НДСТ и без НДСТ статистические значимы (p<0,02).*

Таблица 4. Средний модуль ряда моляров нижней челюсти, мм

Table 4. The mean module of the molar series of the lower jaw, mm

	Возраст, лет									
	14—17 (n=26)		18—21 (n=82)		22—26 (n=93)		27—31 (n=74)		32—36 (n=51)	
	НДСТ	без НДСТ	НДСТ	без НДСТ	НДСТ	без НДСТ	НДСТ	без НДСТ	НДСТ	без НДСТ
Средний модуль ряда моляров M_{1-2}	10,1±0,5	10,4±0,4	10,0±0,4	10,4±0,5	10,2±0,5	10,5±0,4	9,8±0,4*	10,6±0,5	9,9±0,4*	10,5±0,5
Средний модуль ряда моляров M_{1-3}	10,5±0,4	10,2±0,4	10,2±0,4	10,2±0,4	10,4±0,4	10,3±0,4	9,9±0,4*	10,6±0,4	9,9±0,4	10,4±0,4

*Примечание. * — статистически достоверно значимое отличие от пациентов без НДСТ (p<0,02).*

показателя у шестых и седьмых нижних зубов у пациентов с НДСТ, что подтверждает данные о снижении основной массивности первых и вторых моляров при НДСТ (p<0,02). В сравнении с лицами без НДСТ изучение модуля всего бокового сегмента нижней челюсти показало некоторое увеличение размеров коронковой части нижних третьих коренных зубов у лиц с НДСТ. Это свидетельствует о более выраженном замедлении процесса кальцификации в этих зубах, как правило, останавливающего рост недостаточно минерализованного зубного зачатка третьего коренного зуба (из-за поломок укладки коллагена) в задних более тесных отделах нижней челюсти. Это объясняется тем, что НДСТ в меньшей степени влияет на ростовые процессы более генетически детерминированных морфологических образований, а сила приложения при этой патологии — нарушение окостенения, активно протекает уже в молодом возрасте. Поэтому у пациентов без НДСТ в более свободном боковом сегменте нижней челюсти средний модуль изменяется более традиционно и однонаправленно от первого к третьему моляру.

Поступила/Received: 18.05.2026
Принята в печать/Accepted: 15.08.2026

ЛИТЕРАТУРА:

1. **Jaiswal P.** Prevalence of eruption status of wisdom teeth (Third molar) in Rajnandgaon (Chhattisgarh) population: A digital panoramic study. — *International Journal of Applied Dental Sciences*. — 2018; 4 (3): 158—160.
2. **Походенько-Чудакова И.О., Али Т.А.А., Ахремко А.А.** Частота пространственного расположения третьих моляров верхней и нижней челюсти у лиц молодого возраста. — В: сб. тр. конф. «Стоматология: вчера, сегодня, завтра ». — Минск: БГМУ, 2020. — С. 444—447. eLibrary ID: 44496363
3. **Киргизова Е., Гордина Е., Зинченко А., Сулейманова Л.** Оценка положения третьих моляров нижней челюсти на разных стадиях их формирования у пациентов с различными типами роста лицевого отдела черепа. — *Cathedra — Кафедра. Стоматологическое образование*. — 2011; 38: 34—36. eLibrary ID: 23015027
4. **Huanca Ghislanzoni L., Jonasson G., Kiliaridis S.** Continuous eruption of maxillary teeth and changes in clinical crown length: A 10-year longitudinal study in adult women. — *Clin Implant Dent Relat Res*. — 2017; 19 (6): 1082—1089. PMID: 28982223
5. **Wiedemann C., et al.** Is continuous eruption related to periodontal changes? A 16-year follow-up. — *J Dent Res*. — 2021; 100 (8): 875—882. PMID: 33655796
6. **Скапкарева В.О., Жигальский О.А.** Эволюция восьмого зуба (третьего моляра) у человека. — *Международный журнал экспериментального образования*. — 2014; 3—2: 72—74. eLibrary ID: 21373385
7. **Khan A.S., Nagar P., Singh P., Bharti M.** Changes in the sequence of eruption of permanent teeth; correlation between chronological and dental age and effects of body mass index of 5—15-year-old schoolchildren. — *Int J Clin Pediatr Dent*. — 2020; 13 (4): 368—380. PMID: 33149410
8. **Mayrink G., et al.** External root resorption associated with impacted third molars: A case report. — *Journal of Oral Health and Craniofacial Science*. — 2017; 2: 043—048. DOI: 10.29328/journal.johcs.1001010
9. **Вагнер В.Д., Конев В.П., Коршунов А.С., Рогачев Е.А., Курятников К.Н., Скурихина А.П., Бондарь А.А.** Исследование акселерационных изменений и полового диморфизма челюстно-лицевой области при дисплазии соединительной ткани. — *Институт стоматологии*. — 2021; 3 (92): 34—37. eLibrary ID: 46652195
10. **Московский С.Н., Коршунов А.С., Шестель И.Л., Конев В.П., Хамов М.А., Марковский С.О.** Использование атомно-силовой микроскопии в изучении плотных тканей орофациальной области. — *Казанский медицинский журнал*. — 2012; 6: 887—891. eLibrary ID: 18236525
11. **Celikoglu M., et al.** Frequency of agenesis, impaction, angulation, and related pathologic changes of third molar teeth in orthodontic patients. — *J Oral Maxillofac Surg*. — 2010; 68 (5): 990—5. PMID: 20096980
12. **Topkara A., Sari Z.** Investigation of third molar impaction in Turkish orthodontic patients: Prevalence, depth and angular positions. — *Eur J Dent*. — 2013; 7 (Suppl 1): S094—S098. PMID: 24966737
13. **Рогацкин Д.В., Гелетин П.Н.** Оптимизация алгоритма внутриротовой рентгенографии многокорневых зубов на примере первых моляров верхней челюсти и моляров нижней челюсти с radix entomolaris. Часть 2. — *Клиническая стоматология*. — 2023; 3 (26): 6—13. eLibrary ID: 54509002

REFERENCES:

1. **Jaiswal P.** Prevalence of eruption status of wisdom teeth (Third molar) in Rajnandgaon (Chhattisgarh) population: A digital panoramic study. *International Journal of Applied Dental Sciences*. 2018; 4 (3): 158–160.
2. **Pohodenko-Chudakoa I.O., Ali T.A.A., Ahremko A.A.** Periodicity of spatial location of the third molars on the upper and lower jaw in young people. In: proceedings of "Dentistry: Yesterday, Today, and Tomorrow" conference. Minsk: Belorussian State Medical University, 2020. Pp. 444–447 (In Russian). eLibrary ID: 44496363
3. **Kirgizova E., Gordina E., Zinchenko A., Suleymanova L.** An evaluation of the third molars of the mandible at different stages of their formation in patients with different types of facial growth of the skull. *Cathedra. Dental education*. 2011; 38: 34–36 (In Russian). eLibrary ID: 23015027
4. **Huanca Ghislanzoni L., Jonasson G., Kiliaridis S.** Continuous eruption of maxillary teeth and changes in clinical crown length: A 10-year longitudinal study in adult women. *Clin Implant Dent Relat Res*. 2017; 19 (6): 1082–1089. PMID: 28982223
5. **Wiedemann C., et al.** Is continuous eruption related to periodontal changes? A 16-year follow-up. *J Dent Res*. 2021; 100 (8): 875–882. PMID: 33655796
6. **Skapkareva V.O., Zhigalskii O.A.** Evolution of the eighth tooth (the third molar) at the person. *International Journal of Experimental Education*. 2014; 3–2: 72–74 (In Russian). eLibrary ID: 21373385
7. **Khan A.S., Nagar P., Singh P., Bharti M.** Changes in the sequence of eruption of permanent teeth; correlation between chronological and dental age and effects of body mass index of 5–15-year-old schoolchildren. *Int J Clin Pediatr Dent*. 2020; 13 (4): 368–380. PMID: 33149410
8. **Mayrink G., Ballista P.R., Kinderlly L., Araujo S., Marano R.** External root resorption associated with impacted third molars: A case report. *Journal of Oral Health and Craniofacial Science*. 2017; 2: 043–048. DOI: 10.29328/journal.johcs.1001010
9. **Vagner V.D., Konev V.P., Korshunov A.S., Rogachev E.A., Kuryatnikov K.N., Skurikhina A.P., Bondar A.A.** Research of acceleration changes and sexual dimorphism of the maxillofacial region in connective tissue dysplasia. *The Dental Institute*. 2021; 3 (92): 34–37 (In Russian). eLibrary ID: 46652195
10. **Moskovskiy S.N., Korshunov A.S., Shestel I.L., Konev V.P., Hamov M.A., Markovsky S.O.** Atomic-force microscopy in studyng hard tissues of orofacial area. *Kazan Medical Journal*. 2012; 6: 887–891 (In Russian). eLibrary ID: 18236525
11. **Celikoglu M., Miloglu O., Kazanci F.** Frequency of agenesis, impaction, angulation, and related pathologic changes of third molar teeth in orthodontic patients. *J Oral Maxillofac Surg*. 2010; 68 (5): 990–5. PMID: 20096980
12. **Topkara A., Sari Z.** Investigation of third molar impaction in Turkish orthodontic patients: Prevalence, depth and angular positions. *Eur J Dent*. 2013; 7 (Suppl 1): S094—S098. PMID: 24966737
13. **Rogatskin D.V., Geletin P.N.** Optimization of the algorithm for intraoral radiography of multi-rooted teeth on the example of the first maxillary molars and mandibular molars with radix entomolaris. Part 2. *Clinical Dentistry*. 2023; 3 (26): 6–13 (In Russian). eLibrary ID: 54509002

Москва, Россия
26–29.04.2027

ДЕНТАЛ САЛОН

61-Й МОСКОВСКИЙ МЕЖДУНАРОДНЫЙ СТОМАТОЛОГИЧЕСКИЙ ФОРУМ И ВЫСТАВКА

Москва, Крокус Экспо
www.dental-expo.com

Организатор:
DENTALEXPO®
+7 499 707 23 07 | info@dental-expo.com

Стратегический партнер:
Стоматологическая Ассоциация России (СтАР)

Генеральный спонсор выставки:
GREEN DENT

DENTAL-EXPO.COM
max

DOI: 10.37988/1811-153X_2026_3_202

Кросс-культурная адаптация и валидация русскоязычной версии опросника качества жизни ортогнатических пациентов (OQLQ-RU)

В.О. Белкин,
аспирант кафедры терапевтической стоматологии
А.Г. Мальцева,
аспирант кафедры ортодонтии и профилактики стоматологических заболеваний
И.М. Макеева,
д.м.н., профессор, зав. кафедрой терапевтической стоматологии
С.В. Песегова,
ассистент кафедры акушерства, гинекологии и перинатологии
А.В. Джутова,
ординатор 2-го года кафедры челюстно-лицевой хирургии
А.Ю. Туркина,
к.м.н., доцент кафедры терапевтической стоматологии

Первый МГМУ им. И.М. Сеченова,
119991, Москва, Россия

ДЛЯ ЦИТИРОВАНИЯ:

Белкин В.О., Мальцева А.Г., Макеева И.М., Песегова С.В., Джутова А.В., Туркина А.Ю. Кросс-культурная адаптация и валидация русскоязычной версии опросника качества жизни ортогнатических пациентов (OQLQ-RU). — *Клиническая стоматология*. — 2026; 29 (3): 202—209. DOI: 10.37988/1811-153X_2026_3_202

Реферат. Зубочелюстные аномалии значительно снижают качество жизни пациентов, влияя на эстетическое восприятие, жевательную функцию и психоэмоциональное состояние. Для оценки этих показателей у пациентов, перенесших ортогнатическое хирургическое вмешательство, в 2000 г. был разработан опросник Orthognathic Quality of Life Questionnaire (OQLQ). Спустя 25 лет он продолжает широко использоваться в исследованиях многих стран мира, однако до сих пор не разработана и не валидирована адаптированная русскоязычная версия, что ограничивает применение данного опросника в Российской Федерации. **Цель исследования** — разработка русскоязычной версии ортогнатического опросника качества жизни (OQLQ-RU), включающая кросс-культурную адаптацию и психометрическую валидацию для использования у российских пациентов с зубочелюстными аномалиями. **Материалы и методы.** Адаптация включала стандартную методологию (прямой и обратный перевод, экспертную оценку и пилотное тестирование). В исследовании приняли участие 50 пациентов. Для оценки внутренней согласованности использовались α-коэффициент Кронбаха и тест-ретест корреляция, для валидности — факторный анализ, сравнение с аналогичными шкалами и клиническими параметрами. **Результаты.** OQLQ-RU показал высокую внутреннюю согласованность (α=0,92) и надежность тест-ретест (r=0,85, p<0,05). Анализ валидности подтвердил адекватную факторную структуру и статистически значимые различия между группами пациентов с разной степенью зубочелюстных аномалий. **Заключение.** OQLQ-RU сохранила эквивалентность с оригинальным источником, а конструктивная валидность подтверждена полученными результатами. Данный опросник является дополнительным надежным параметром для оценки влияния зубочелюстных аномалий на качество жизни пациентов в Российской Федерации. Он может использоваться в клинической практике и научных исследованиях.

Ключевые слова: ортогнатические аномалии, качество жизни, OQLQ, адаптация опросников, валидация

Cross-cultural adaptation and validation of the orthognathic quality of life questionnaire (OQLQ) in Russian

V.O. Belkin,
postgraduate at the Therapeutic dentistry Department
A.G. Maltseva,
postgraduate at the Orthodontics and preventive dentistry Department
I.M. Makeeva,
Doctor of Science in Medicine, full professor of the Therapeutic dentistry Department
S.V. Pesegova,
assistant at the Obstetrics, gynecology, and perinatology Department
A.V. Dzhutova,
2nd-year clinical resident at the Maxillofacial surgery Department
A.Yu. Turkina,
PhD in Medical Sciences, associate professor of the Therapeutic dentistry Department

Sechenov University,
119991, Moscow, Russia

Summary. Dental anomalies significantly reduce the quality of life of patients, affecting aesthetic perception, chewing function and psycho-emotional state. The Orthognathic Quality of Life Questionnaire (OQLQ) was developed in 2000 to assess these indicators in patients who underwent orthognathic surgery. After 25 years, it continues to be widely used in research in many countries around the world, but an adapted Russian-language version has not yet been developed and validated, which limits the use of this questionnaire in the Russian Federation. **The aim of the study** is to develop a Russian-language version of the orthognathic quality of life questionnaire (OQLQ-RU), which includes cross-cultural adaptation and psychometric validation for use in Russian patients with dental anomalies. **Materials and methods.** The adaptation included a standard methodology (initial translation, back translation, expert committee and test of the pre-final version). The study involved n=50 patients. Kronbach's α-coefficient and test-retest correlation were used to assess internal consistency, and factor analysis, comparison with similar scales, and clinical parameters were used for validity. **Results.** OQLQ-RU showed high internal consistency (α=0.92) and reliability of the test retest (r=0.85, p<0.05). The validity analysis confirmed an adequate factor structure and statistically significant differences between groups of patients with varying degrees of dental anomalies. **Conclusion.** OQLQ-RU has maintained equivalence with the original source, and the constructive validity is confirmed by the results obtained. This questionnaire is an additional reliable parameter for assessing the impact of dental anomalies

on the quality of life of patients in the Russian Federation. It can be used in clinical practice and scientific research.

Key words: orthognathic anomalies, quality of life, OQLQ, adaptation of questionnaires, validation

FOR CITATION:

Belkin V.O., Maltseva A.G., Makeeva I.M., Pesegova S.V., Dzhutova A.V., Turkina A.Yu. Cross-cultural adaptation and validation of the orthognathic quality of life questionnaire (OQLQ) in Russian. *Clinical Dentistry (Russia)*. 2026; 29 (3): 202—209 (In Russian). **DOI: 10.37988/1811-153X_2026_3_202**

ВВЕДЕНИЕ

Ортогнатическая хирургия направлена на коррекцию зубочелюстных аномалий с помощью комбинированного ортодонтического и хирургического лечения [1]. Помимо устранения функциональных нарушений и коррекции строения лицевого скелета, ортогнатические операции оказывают существенное влияние на эстетическое восприятие, самооценку и психоэмоциональное благополучие пациентов [2]. Для объективной оценки влияния хирургического лечения на качество жизни данной категории пациентов критически важны надежные инструменты, учитывающие специфику нозологии [3]. В 2000 г. был разработан опросник OQLQ (Orthognathic Quality of Life Questionnaire), который позволяет с высокой степенью точности оценить физические, психосоциальные и функциональные изменения у пациентов до и после ортогнатического лечения [4]. Спустя более 20 лет опросник продолжает широко использоваться во многих странах мира, что подтверждает его высокий уровень надежности и валидности, доказанный в многочисленных международных исследованиях [5, 6]. Поскольку данный инструмент изначально разработан на английском языке, его применение в неанглоязычных странах требует кросс-культурной валидации, включающей перевод, обратный перевод, экспертизу специалистов и тестирование на целевой популяции [7—9].

Неадекватная адаптация может привести к искажению смысла вопросов, что снижает валидность инструмента и затрудняет сравнение данных между пациентами из разных стран [10, 11]. В научной литературе описаны успешные адаптации OQLQ на различные языки, включая китайский, арабский, португальский, голландский, немецкий, испанский и другие [12—16]. Однако, несмотря на широкое применение OQLQ в англоязычных странах, русскоязычная валидация данного опросника не проводилась, что ограничивает его использование в клинической практике и научных исследованиях в России и в других русскоговорящих странах. В настоящее время для оценки качества жизни (КЖ) пациентов, прошедших ортогнатическое лечение, в отечественной литературе чаще применяются универсальные опросники (например, OHIP-14 или SF-36), которые не всегда обладают достаточной конструктивной валидностью и надежностью, так как содержат обобщенные вопросы о состоянии здоровья [3, 17].

Цель исследования — разработка русскоязычной версии ортогнатического опросника качества жизни (OQLQ-RU) с проведением кросс-культурной адаптации и психометрической валидации, что позволит объективно оценивать качество жизни ортогнатических пациентов с зубочелюстными деформациями.

Данное исследование также является вкладом в развитие методов оценки качества жизни пациентов в области челюстно-лицевой хирургии и ортодонтии [18—21].

МАТЕРИАЛЫ И МЕТОДЫ

Дизайн исследования

Данное исследование выполнено с целью кросс-культурной адаптации и психометрической валидации русскоязычной версии ортогнатического опросника качества жизни OQLQ-RU для российских пациентов с зубочелюстными аномалиями. Исследование имеет проспективный и кросс-секционный дизайн с элементами который позволит оценить надежность, валидность и чувствительность (респонсивность) адаптированного инструмента.

В исследовании приняли участие пациенты, обратившиеся в клинический центр МГМУ им. И.М. Сеченова для проведения ортогнатического хирургического вмешательства.

Критерии включения:

- возраст от 18 лет;
- наличие диагностированной зубочелюстной аномалии, требующей ортогнатического хирургического лечения (с подтверждением клиническими, диагностическими и инструментальными данными);
- плановое проведение ортогнатического хирургического вмешательства;
- способность и готовность самостоятельно заполнить опросник на русском языке.

Критерии невключения и исключения:

- наличие когнитивных нарушений (отягощенного неврологического, социально-психологического статуса), препятствующих корректному заполнению опросника;
- предшествующие ортогнатические хирургические вмешательства;
- отказ от дальнейшего участия в исследовании.

Кросс-культурная адаптация

Адаптация исходного англоязычного опросника OQLQ проводилась по стандартной методологии, в соответствии с рекомендациями, предложенными D.E. Beaton и соавт. (2000) [22], включающей следующие этапы:

- Прямой перевод. Два независимых переводчика, владеющие английским и русским языками, независимо перевели оригинальный текст опросника на русский язык. Один из переводчиков имел медицинское образование и опыт работы в области челюстно-лицевой хирургии для обеспечения точности терминологии.

- Синтез переводов и экспертная оценка. Полученные версии обсуждались экспертной комиссией, состоящей из специалистов по ортогнатической хирургии, методологии исследования и переводчиков. На этом этапе проводилась корректировка формулировок с целью достижения семантической, идиоматической, культурной и концептуальной эквивалентности.
- Обратный перевод. Итоговая русская версия была независимо переведена обратно на английский язык двумя носителями английского языка, не знакомыми с оригинальным текстом. Обратные переводы были сравнены с оригиналом, а выявленные расхождения обсуждались с целью их устранения.
- Пилотное тестирование. Для проверки понятности и адекватности адаптированной версии опросника была проведена пилотная оценка на группе из 50 пациентов. При помощи когнитивного интервью участникам задавались дополнительные вопросы относительно интерпретации отдельных пунктов, что позволило внести окончательные корректировки в текст опросника.
- Сбор данных.

После подготовки финальной версии OQLQ-RU данные собирались в два этапа:

1) Предоперационный этап. Пациенты заполняли опросник непосредственно перед началом ортогнатического лечения.
2) Постоперационный этап. Повторное заполнение проводилось через 6 месяцев после завершения хирургического вмешательства, когда стабилизировались результаты лечения и наступил период реабилитации.

Помимо ответов по опросникам, фиксировалась демографическая информация (возраст, пол) и клинические параметры (тип зубочелюстной аномалии, вид ортогнатического хирургического вмешательства).

Оригинальный опросник Orthognathic Quality of Life Questionnaire состоит из 22 утверждений, которые оцениваются по 4-балльной шкале и кодируются следующим образом: 1 — «абсолютно не согласен», 2 — «скорее не согласен», 3 — «скорее согласен», 4 — «абсолютно согласен». Утверждения разделены на 4 блока, касающихся определенных аспектов жизни пациентов:

1) социальное взаимодействие;
2) эстетическое восприятие;
3) функциональные ограничения;
4) психоэмоциональное благополучие.

Оценка по шкале OQLQ производится путем суммирования баллов по каждому утверждению в рамках блока. Общий балл OQLQ может составлять от 0 до 88, при этом также учитывается каждый блок по отдельности (32 балла в первом разделе, по 20 баллов — во втором и в третьем, 16 баллов в четвертом разделе). Более высокий балл указывает на более низкое качество жизни и наоборот, чем ниже балл, тем выше качество жизни.

В ходе валидации результаты OQLQ были сопоставлены с опросниками о влиянии на здоровье полости рта (OHIP-14) и стандартным опросником SF-36 для определения качества жизни.

Опросник OHIP-49, разработанный G.D. Slade и A.J. Spencer (1994) предназначен для оценки того, как различные стоматологические заболевания полости рта влияют на качество жизни в целом [3]. Полноценной валидации данного опросника на русском языке не было опубликовано в рецензируемых научных журналах. Позже G.D. Slade (1997) разработал OHIP-14 [23] (сокращенная версия OHIP-49) для решения практических проблем, связанных с использованием оригинального опросника, который стал «золотым стандартом» для быстрой оценки влияния стоматологических заболеваний на качество жизни [24, 25]. Данный опросник содержит 14 вопросов, которые разделены на 7 основных блоков: ограничение функции (ОФ), физический дискомфорт и боль (ФД), психологический дискомфорт (ПД), физическая и психологическая нетрудоспособность (ФН и ПН), социальная дезадаптация (СД) и ущерб (У).

По шкале ОФ оценивается степень таких нарушений функций организма, которые обусловлены патологическими состояниями полости рта (прием пищи, произношение звуков, восприятие вкуса и т.д.). Профили ФД и ПД интерпретируют ощущения дискомфорта и боли при наличии какой-либо стоматологической патологии и включают частоту и силу болевого симптома, отклонения в психоэмоциональной сфере, ограничение привычного рациона при наличии дискомфорта и боли. Шкалы ФН, ПН и СД отражают наличие и степень ограничений в повседневной жизни. По шкале У оцениваются физические, психологические, материальные формы ущерба.

Индекс рассчитывается суммированием баллов по отдельным блокам и в целом по опроснику. Высокие значения индекса OHIP-14 соответствуют низким показателям качества жизни.

Опросник SF-36 это неспецифический опросник для оценки качества жизни пациента, который отражает общее благополучие и степень удовлетворенности качеством жизни человека, на которые влияют состояние здоровья. SF-36 был разработан J.E. Ware мл. и C.D. Sherbourne (1992) [26]. В России используется русскоязычная версия SF-36 [27]. Опросник включает 36 пунктов, сгруппированных в 8 шкал:

1) Физическое функционирование (способность выдерживать физические нагрузки).
2) Ролевое физическое функционирование, отражающее влияние физического состояния на повседневную деятельность.
3) Интенсивность боли и влияние боли на повседневную деятельность.
4) Общее состояние здоровья.
5) Общая активность, витальность (энергичность).
6) Социальное функционирование.
7) Ролевое эмоциональное функционирование, характеризующее влияние эмоционального состояния на повседневную деятельность.
8) Психическое здоровье.

Показатели каждой шкалы варьируют между 0 и 100, где 100 представляет полное здоровье. Более высокая оценка указывает на более высокий уровень качества жизни.

Пациентам для заполнения были предоставлены 3 анкеты (OQLQ-RU, OHIP-14 и SF-36). Инструкции по заполнению опросников были даны врачом — челюстно-лицевым хирургом, проводившим исследование. Для исключения сомнений и искажений смысла вопросов, а также для фиксации отметок для возможного пересмотра финальной версии OQLQ-RU врач-исследователь присутствовал во время прохождения анкет со всеми пациентами из выборки.

Таблица 1. Характеристика исследуемой группы
Table 1. Parameters of the study group

Скелетный класс	Пол	Возраст, лет							Всего
		До 20	20—24	25—29	30—34	35—39	40—44	45—50	
II	Жен.	1	6	8	5	1	1	0	22
	Муж.	0	2	3	2	1	2	0	10
III	Жен.	1	0	2	2	1	2	1	9
	Муж.	0	0	1	2	2	1	3	9

Статистическая обработка данных

Оценка внутренней согласованности — надежность опросника оценивалась с помощью α-коэффициента Кронбаха (значения ⩾0,70 считались приемлемыми, ⩾0,90 — отличными).

Анализ тест-ретест надежности — отдельная подвыборка пациентов заполняла опросник дважды с интервалом в две недели, после чего рассчитывались коэффициенты корреляции Спирмена.

Факторный анализ — для оценки конструктивной валидности проводился факторный анализ, позволяющий проверить соответствие выявленной структуры опросника исходной модели.

РЕЗУЛЬТАТЫ

1. Характеристики выборки

В исследовании приняли участие 50 пациентов с зубочелюстными аномалиями, которым показано плановое ортогнатическое хирургическое вмешательство: 19 (38%) мужчин и 31 (62%) женщина, средний возраст которых равнялся 30,8±7,9 года (диапазон от 18 до 50 лет). Клинические данные показали, что наиболее часто встречались пациенты с деформациями, требующих двухчелюстной коррекции — 32 пациента (64%), с преобладанием пациентов со II скелетным классом (64%; табл. 1).

2. Результаты кросс-культурной адаптации

Некоторые термины, например, «self-conscious», «awareness of deformity», «side view of my face», «social context», «biting», получили адаптированные эквиваленты, отражающие особенности русского языка и клинической терминологии (табл. 2).

В ходе этапа перевода и синтеза была выполнена культурная адаптация, сохранена семантическая эквивалентность, все утверждения переведены в первом лице и настоящем времени для сохранения структуры и стиля оригинального опросника. Некоторые термины получили адаптированные эквиваленты, отражающие особенности русского языка и клинической терминологии (табл. 3).

Пилотное тестирование показало, что предварительная версия опросника была понятна более чем 90% участников, однако возникли вопросы относительно интерпретации отдельных утверждений (например, № 2, № 6, № 7 и № 19), что позволило внести уточнения в формулировки.

Таблица 2. Результаты кросс-культурной адаптации
Table 2. Results of cross-cultural adaptation

№ утверждения	Оригинальный список утверждений опросника OQLQ	Адаптированный русскоязычный эквивалент
Блок «Социальное взаимодействие»		
5	I don't like eating in public places	Я не люблю принимать пищу в общественных местах
12	I often notice other people's teeth	Я часто обращаю внимание на зубы других людей
13	I often notice other people's faces	Я часто замечаю особенности лиц других людей (рассматриваю лица других людей)
16	I feel nervous when I meet new people	Я нервничаю, когда знакомлюсь с людьми
18	I feel insecure in a social context	Я чувствую себя скованно, находясь в обществе
21	I sometimes think that people are staring at me	Иногда мне кажется, что люди пристально рассматривают мою внешность
Блок «Эстетическое восприятие»		
1	I am uncomfortable with the appearance of my teeth	Меня беспокоит внешний вид моих зубов
7	I don't like seeing a side view of my face	Мне не нравится, как выглядит мое лицо в профиль
8	I spend a lot of time studying my face in the mirror	Я провожу много времени, рассматривая свое лицо в зеркале
9	I spend a lot of time studying my teeth in the mirror	Я провожу много времени, рассматривая свои зубы в зеркале
14	I am uncomfortable with the way my face looks	Меня не устраивает внешний вид моего лица
15	I try to cover my mouth when I meet new people	Я стараюсь прикрывать рот, когда знакомлюсь с людьми
19	I don't like smiling when I meet people	Я стараюсь не улыбаться, когда нахожусь в обществе других людей

Окончание таблицы 2.
End of table 2.

№ утверждения	Оригинальный список утверждений опросника OQLQ	Адаптированный русскоязычный эквивалент
Блок «Функциональные ограничения»		
2	I have problems biting	У меня возникают трудности при откусывании пищи
3	I have problems chewing	У меня возникают трудности при пережевывании пищи
4	There are things I avoid eating because of problems with my bite	Я стараюсь воздерживаться от употребления некоторых продуктов из-за проблем с прикусом
6	I sometimes get pain in my face or jaw	Иногда я испытываю дискомфортные или болезненные ощущения при жевании
Блок «Психоэмоциональное благополучие»		
10	I don‘t like being photographed	Мне не нравится, когда меня фотографируют
11	I don‘t like being filmed	Мне не нравится, когда меня снимают на видео
17	I worry that people will make hurtful comments about my appearance	Я беспокоюсь, что люди могут сказать что-то обидное о моей внешности
20	My appearance makes me depressed sometimes	Иногда моя внешность вызывает у меня чувство глубокого уныния
22	Comments about my appearance upset me, even when I know that it is not meant seriously	Замечания о моей внешности задевают меня, даже если я понимаю, что они не имеют злого умысла

Таблица 3. Процесс перевода и кросс-культурной адаптации опросника OQOL
Table 3. The process of translation and cross-cultural adaptation of the OQOL questionnaire

Оригинал	Адаптация	Пояснение
Термины, связанные с функциональными ограничениями		
Avoid eating because of problems with my bite	Воздерживаться от употребления некоторых продуктов из-за проблем с прикусом	«Прикус» — стандартный термин в русскоязычной стоматологии, что повышает понятность для пациентов и специалистов
Pain in my face or jaw	Дискомфортные или болезненные ощущения при жевании	Расширено до «дискомфортные или болезненные ощущения при жевании», чтобы охватить как более выраженное ощущение болевого синдрома, так и менее выраженного дискомфорта. Новая формулировка позволяет связать данные ощущения с конкретной функцией, что логично объединяет вопросы 2, 3, 4 и 6 внутри блока
Термины, связанные с эстетическим восприятием		
Uncomfortable with the appearance of my teeth	Беспокоит внешний вид моих зубов	«Беспокоит» вместо «чувствую дискомфорт» — более естественная для русского языка формулировка
Studying my face/teeth in the mirror	Рассматриваю свое лицо/зубы в зеркале	«Рассматриваю» (вместо «изучаю») — менее формальный глагол, лучше передающий повседневное поведение
Термины, связанные с социальным взаимодействием		
Feel insecure in a social context	Чувствую себя скованно, находясь в обществе	«Скованно» — более точный эквивалент для описания социальной неловкости в русском языке
Термины, связанные с психоэмоциональным благополучием		
Appearance makes me depressed	Вызывает чувство глубокого уныния	Термин «депрессия» используется в данном контексте не в качестве клинического диагноза, а для передачи чувства подавленности, поэтому во избежание искажения смысла был заменен на клинически нейтральный
Hurtful comments	«Обидное» (в контексте «сказать что-то обидное»)	«Обидное» — естественное для разговорной речи слово, лучше передающее эмоциональный оттенок
Comments upset me, even when not meant seriously	Задевают меня, даже если они не имеют злого умысла	«Задевают» — разговорный глагол, точно передающий эмоциональную реакцию на несерьезные замечания

3. Оценка надежности

Внутренняя согласованность. Для общей шкалы коэффициент Кронбаха α=0,92, что свидетельствует об отличной внутренней согласованности валидированного опросника OQLQ-RU. Анализ по отдельным разделам (социальное взаимодействие, эстетическое восприятие, функциональные ограничения, психоэмоциональное благополучие) показал значения в диапазоне от 0,80 до 0,87 (табл. 4).

Тест-ретест надежность. В подвыборке из 30 пациентов, заполнивших опросник дважды с интервалом в 2 недели, коэффициенты корреляции ρ варьировались от 0,78 до 0,88 (p<0,001), что подтверждает высокую надежность измерений (табл. 5).

Таблица 4. Анализ внутренней согласованности для каждого блока опросника OQLQ-RU
Table 4. Internal consistency analysis for each block of the OQLQ-RU questionnaire

Блок опросника OQLQ-RU	*a*
Социальное взаимодействие	0,87
Эстетическое восприятие	0,83
Функциональные ограничения	0,80
Психоэмоциональное благополучие	0,87
Общий	0,92

Таблица 5. Тест-ретест надежность OQLQ-RU (*n*=30)
Table 5. OQLQ-RU reliability test retest (*n*=30)

Блок опросника OQLQ-RU	*ρ*	*p*
Социальное взаимодействие	0,78	0,002
Эстетическое восприятие	0,82	<0,001
Функциональные ограничения	0,88	<0,001
Психоэмоциональное благополучие	0,75	0,004
Общий	0,85	<0,001

4. Валидность

Конструктная валидность (анализ PCA). Факторный анализ методом главных компонент выявил структуру, схожую с оригинальной моделью OQLQ, где были выделены четыре основных блока. В ходе проведенного анализа PCA для русскоязычной версии опросника OQLQ-RU показатели дисперсии равны 78,2% что превышает показатели дисперсии оригинального опросника OQLQ равные 75%. Данное превышение дисперсии не является артефактом, поскольку может связано с улучшением формулировок (например, переформулировка утверждения № 6 увеличило его связь с функциональным блоком и усилило вклад этой компоненты в общую дисперсию), культурной адаптации, особенностями выборки (пациенты могли иметь более выраженные или однородные симптомы, что увеличило корреляции между ответами), методологическими различиями.

Полученные факторные нагрузки для большинства вопросов превышали 0,60.

Конвергентная валидность подтверждена: каждый блок OQLQ-RU логично коррелирует с релевантными шкалами SF-36 и OHIP-14. Сравнение общих баллов OQLQ-RU с результатами аналогичных опросников (OHIP-14, SF-36) выявило статистически значимые корреляции, что подтверждает, что адаптированный опросник измеряет аспекты качества жизни, сходные с другими инструментами. Отрицательные корреляции с SF-36 ожидаемы и отражают противоположную направленность шкал: чем выше баллы OQLQ-RU (хуже качество жизни), тем ниже баллы SF-36 (хуже здоровье; табл. 6). Для OHIP-14 более высокие значения соответствуют более низкому качеству жизни.

5. Респонсивность

В подвыборке пациентов (*n*=30), прошедших опросник до и через 6 месяцев после хирургического вмешательства, наблюдалось статистически значимое снижение суммарного балла (снижение на 20—25 пунктов, $p<0,001$), что свидетельствует о высокой чувствительности OQLQ-RU к изменениям качества жизни после лечения.

ОБСУЖДЕНИЕ

В данном исследовании была проведена кросс-культурная адаптация и психометрическая валидация русскоязычной версии опросника OQLQ-RU, предназначенного для оценки качества жизни пациентов с зубочелюстными аномалиями. Результаты показали, что адаптированный опросник обладает высокой внутренней согласованностью, стабильностью тест-ретест и удовлетворительной конструктной валидностью.

Таблица 6. Матрица корреляции Спирмена для OQLQ-RU и опросников SF-36 и OHIP-14
Table 6. Spearman correlation matrix for OQLQ-RU and SF-36, and OHIP-14 questionnaires

	Блоки адаптированного опросника OQLQ-RU			
	Социальное взаимодействие	Эстетическое восприятие	Функциональные ограничения	Психоэмоциональное благополучие
Опросник SF-36				
Физическое функционирование	−0,53*	−0,25	−0,72*	−0,18
Ролевая деятельность	−0,48*	−0,32*	−0,65*	−0,22
Телесная боль	−0,40*	−0,18	−0,78*	−0,12
Общее здоровье	−0,35*	−0,41*	−0,58*	−0,30*
Жизнеспособность	−0,30*	−0,37*	−0,47*	−0,35*
Социальное функционирование	−0,62*	−0,55*	−0,60*	−0,40*
Эмоциональное состояние	−0,25	−0,44*	−0,20	−0,68*
Психическое здоровье	−0,28	−0,50*	−0,15	−0,73*
OHIP-14				
	0,68*	0,59*	0,79*	0,51*

*Примечание. * — корреляция статистически достоверно значима ($p<0,05$).*

Полученная факторная структура, сходная с оригинальной моделью, свидетельствует о сохранении концептуальной эквивалентности адаптированной версии. Конвергентная валидность подтверждается статистически значимыми корреляциями с результатами других, уже применяемых опросников OHIP-14 и SF-36. Кроме того, дискриминантная валидность и респонсивность демонстрируют способность OQLQ-RU различать группы пациентов с различной степенью деформаций, а также фиксировать клинически значимые изменения после ортогнатического лечения.

Особое внимание в процессе адаптации было уделено формулировкам вопросов, сложным для прямого перевода, что позволило учесть культурные и языковые особенности российской популяции. Пилотное тестирование выявило незначительные трудности в интерпретации отдельных пунктов, которые были устранены в финальной версии опросника.

Ограничения

Несмотря на положительные результаты, исследование имеет некоторые ограничения. В частности, размер выборки для тест-ретеста и анализа респонсивности был сравнительно небольшим, что может повлиять на обобщаемость полученных данных. Также необходимо проведение дальнейших исследований для проверки валидности OQLQ-RU в более разнородных группах пациентов, включая представителей разных регионов и социальных групп Российской Федерации.

ЗАКЛЮЧЕНИЕ

Разработанная и валидированная русскоязычная версия опросника OQLQ-RU сохраняет эквивалентность с оригинальным инструментом, обладает высокими показателями надежности и валидности. OQLQ-RU является дополнительным надежным инструментом для объективной оценки влияния зубочелюстных аномалий на качество жизни пациентов в Российской Федерации и может успешно применяться как в клинической практике, так и в научных исследованиях.

Поступила/Received: 24.05.2026
Принята в печать/Accepted: 26.08.2026

ЛИТЕРАТУРА/REFERENCES:

1. **Myrberg N., Thilander B.** Orthodontic need of treatment of Swedish schoolchildren from objective and subjective aspects. — *Scand J Dent Res*. — 1973; 81 (2): 81—4. PMID: 4513442
2. **Ong M.A.** Spectrum of dentofacial deformities: a retrospective survey. — *Ann Acad Med Singap*. — 2004; 33 (2): 239—42. PMID: 15098641
3. **Slade G.D., Spencer A.J.** Development and evaluation of the Oral Health Impact Profile. — *Community Dent Health*. — 1994; 11 (1): 3—11. PMID: 8193981
4. **Cunningham S.J., Garratt A.M., Hunt N.P.** Development of a condition-specific quality of life measure for patients with dentofacial deformity: I. Reliability of the instrument. — *Community Dent Oral Epidemiol*. — 2000; 28 (3): 195—201. PMID: 10830646
5. **Meger M.N., Fatturi A.L., Gerber J.T., Weiss S.G., Rocha J.S., Scariot R., Wambier L.M.** Impact of orthognathic surgery on quality of life of patients with dentofacial deformity: a systematic review and meta-analysis. — *Br J Oral Maxillofac Surg*. — 2021; 59 (3): 265—271. PMID: 33546846
6. **Duarte V., Zaror C., Villanueva J., Werlinger F., Vidal C., Solé P., O'Ryan J.A., Corona G., Dallaserra M., Moreno B., Muñoz M., Cuellar J., Ferrer M.** Cross-cultural adaptation and validation of the Spanish version of the Orthognathic Quality of Life Questionnaire for patients with dentofacial deformities. — *J Craniomaxillofac Surg*. — 2020; 48 (12): 1112—1118. PMID: 33221152
7. **de Araújo A.M., Miguel J.A., Gava E.C., de Oliveira B.H.** Translation and cross-cultural adaptation of an instrument designed for the assessment of quality of life in orthognatic patients. — *Dental Press J Orthod*. — 2013; 18 (5): 99—106. PMID: 24352395
8. **Guillemin F., Bombardier C., Beaton D.** Cross-cultural adaptation of health-related quality of life measures: literature review and proposed guidelines. — *J Clin Epidemiol*. — 1993; 46 (12): 1417—32. PMID: 8263569
9. **Tsang S., Royse C.F., Terkawi A.S.** Guidelines for developing, translating, and validating a questionnaire in perioperative and pain medicine. — *Saudi J Anaesth*. — 2017; 11 (Suppl 1): S80-S89. PMID: 28616007
10. **Cunningham S.J., Garratt A.M., Hunt N.P.** Development of a condition-specific quality of life measure for patients with dentofacial deformity: II. Validity and responsiveness testing. — *Community Dent Oral Epidemiol*. — 2002; 30 (2): 81—90. PMID: 12000348
11. **Al-Ahmad H.T., Al-Bitar Z.B.** The effect of temporomandibular disorders on condition-specific quality of life in patients with dentofacial deformities. — *Oral Surg Oral Med Oral Pathol Oral Radiol*. — 2014; 117 (3): 293—301. PMID: 24528790
12. **Xue Z., Ma X., Liu X., Wang X., Li Z.** The Chinese version of Orthognathic Quality of Life Questionnaire (OQLQ-C): translation, reliability, and validity. — *Clin Oral Investig*. — 2021; 25 (3): 1497—1503. PMID: 32827277
13. **Vucic L., Glisic B., Kisic-Tepavcevic D., Vucic U., Drulovic J., Pekmezovic T.** Cross-cultural adaptation and validation of the disease specific questionnaire OQLQ in Serbian patients with malocclusions. — *Zdr Varst*. — 2016; 55 (3): 166—173. PMID: 27703535
14. **Al-Bitar Z.B., Al-Omari I.K., Al-Ahmad H.T., El Maaytah M.A., Cunningham S.J.** A comparison of health-related quality of life between Jordanian and British orthognathic patients. — *Eur J Orthod*. — 2009; 31 (5): 485—9. PMID: 19477973
15. **Lovius B.B., Jones R.B., Pospisil O.A., Reid D., Slade P.D., Wynne T.H.** The specific psychosocial effects of orthognathic surgery. — *J Craniomaxillofac Surg*. — 1990; 18 (8): 339—42. PMID: 2283397
16. **Al-Ahmad H.T., Al-Sa'di W.S., Al-Omari I.K., Al-Bitar Z.B.** Condition-specific quality of life in Jordanian patients with dentofacial deformities: a comparison of generic and disease-specific measures. — *Oral Surg Oral Med Oral Pathol Oral Radiol Endod*. — 2009; 107 (1): 49—55.
17. **Ohrbach R., Larsson P., List T.** The jaw functional limitation scale: development, reliability, and validity of 8-item and 20-item versions. — *J Orofac Pain*. — 2008; 22 (3): 219—30. PMID: 18780535
18. **de Oliveira C.M., Sheiham A.** Orthodontic treatment and its impact on oral health-related quality of life in Brazilian adolescents. — *J Orthod*. — 2004; 31 (1): 20—7; discussion 15. PMID: 15071148
19. **Johnston C., Hunt O., Burden D., Stevenson M., Hepper P.** Self-perception of dentofacial attractiveness among patients requiring orthognathic surgery. — *Angle Orthod*. — 2010; 80 (2): 361—6. PMID: 19905863
20. **Bui K.K., Rinchuse D.J., Zullo T.G., Cozzani M.** Perception of facial attractiveness following modification of the nose and teeth. — *Int Orthod*. — 2015; 13 (2): 195—209. PMID: 26008224
21. **Kiyak H.A., Hohl T., West R.A., McNeill R.W.** Psychologic changes in orthognathic surgery patients: a 24-month follow up. — *J Oral Maxillofac Surg*. — 1984; 42 (8): 506—12. PMID: 6588168

22. **Beaton D.E., Bombardier C., Guillemin F., Ferraz M.B.** Guidelines for the process of cross-cultural adaptation of self-report measures. — *Spine (Phila Pa 1976)*. — 2000; 25 (24): 3186—91. PMID: 11124735
23. **Slade G.D.** Derivation and validation of a short-form oral health impact profile. — *Community Dent Oral Epidemiol*. — 1997; 25 (4): 284—90. PMID: 9332805
24. **Montero J., Bravo M., Albaladejo A.** Validation of two complementary oral-health related quality of life indicators (OIDP and OSS 0–10) in two qualitatively distinct samples of the Spanish population. — *Health Qual Life Outcomes*. — 2008; 6: 101. PMID: 19019208
25. **Sischo L., Broder H.L.** Oral health-related quality of life: what, why, how, and future implications. — *J Dent Res*. — 2011; 90 (11): 1264—70. PMID: 21422477
26. **Ware J.E. jr, Sherbourne C.D.** The MOS 36-item short-form health survey (SF-36). I. Conceptual framework and item selection. — *Med Care*. — 1992; 30 (6): 473—83.
27. **Новик А.А., Ионова Т.И.** Руководство по исследованию качества жизни в медицине. — М.: ОЛМА Медиа Групп, 2007. — С. 113—125 [**Novik A.A., Ionova T.I.** Guidelines for the study of quality of life in medicine. — Moscow: OLMA Media Group, 2007. — Pp. 113—125 (In Russian)].

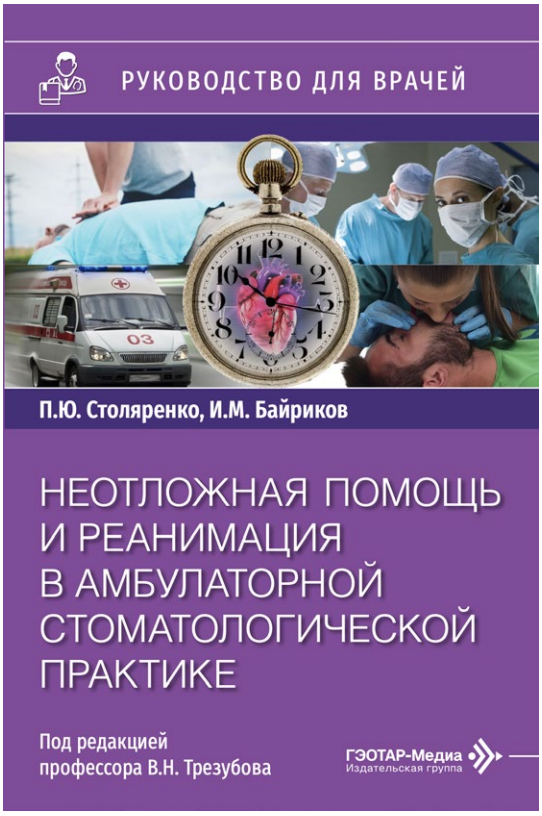

Руководство для врачей «Неотложная помощь и реанимация в амбулаторной стоматологической практике»

В книге представлены принципы и алгоритмы проведения неотложных и реанимационных мероприятий при основных угрожающих жизни состояниях, возникающих на стоматологическом приеме. Учтены изменения и дополнения, внесенные в международные методические рекомендации Европейского совета по реанимации, Американской кардиологической ассоциации (2025) и рекомендации российского Национального совета по реанимации (2025).

Издание предназначено для врачей-стоматологов всех профилей, анестезиологов-реаниматологов, ординаторов, курсантов в системе дополнительного профессионального образования и студентов старших курсов стоматологических факультетов медицинских вузов.

Издательство «ГЭОТАР-Медиа», 2026 г.
192 страницы
ISBN: 978-5-00282-005-4

DOI: 10.37988/1811-153X_2026_3_210

Перспективы применения респираторного тренинга с использованием иммерсивных технологий и биологической обратной связи у пациентов амбулаторной стоматологической практики

И.Р. Ганжа [1],
к.м.н., доцент кафедры стоматологии детского возраста и ортодонтии
Н.В. Попов [1],
д.м.н., профессор, зав. кафедрой стоматологии детского возраста и ортодонтии, директор Стоматологического института
А.А. Блажнова [2],
ассистент кафедры стоматологии
А.В. Захаров [1],
к.м.н., доцент, директор НИИ нейронаук
И.В. Широлапов [1],
к.м.н., доцент, зав. лабораторией трансляционных исследований и персонализированной медицины
Е.В. Хивинцева [1],
к.м.н., доцент кафедры неврологии и нейрохирургии

[1] СамГМУ, 443099, Самара, Россия
[2] Медицинский университет «РЕАВИЗ», 443001, Самара, Россия

Аннотация. В представленном исследовании оценивается эффективность структурированного респираторного тренинга с использованием технологий виртуальной реальности (ВР) и биологической обратной связи (БОС) для снижения психофизиологического напряжения у пациентов амбулаторной стоматологической практики. В пилотное рандомизированное исследование были включены 34 пациента, распределенные на основную группу (тренинг с ВР и БОС, n=17) и группу сравнения (n=17). В основной группе отмечено повышение дыхательной осознанности с 35,8±7,5 до 41,4±9,0 балла (p=0,052 по знаковому критерию и p=0,011 по критерию Вилкоксона) и самоэффективности релаксации с 4,8±3,6 до 7,0±3,5 балла (p=0,043 по знаковому критерию и p=0,006 по критерию Вилкоксона). Сравнение динамики между группами выявило статистически значимое преимущество ВР-тренинга по приросту дыхательной осознанности (p=0,038 по U-критерию Манна—Уитни); по самоэффективности релаксации межгрупповых различий не получено (p=0,092). Результаты позволяют предполагать, что однократный сеанс респираторного тренинга с иммерсивными технологиями и БОС способствует развитию навыков дыхательной саморегуляции. Учитывая объем выборки, однократность тренинга и использование невалидированных шкал, полученные данные носят предварительный характер и требуют подтверждения в исследованиях большего объема с оценкой тревожности, вегетативных показателей и приверженности лечению.

Ключевые слова: стоматологическая помощь, респираторный тренинг, виртуальная реальность, биологическая обратная связь, БОС-терапия, стресс, дыхательные практики

ДЛЯ ЦИТИРОВАНИЯ:

Ганжа И.Р., Попов Н.В., Блажнова А.А., Захаров А.В., Широлапов И.В., Хивинцева Е.В. Перспективы применения респираторного тренинга с использованием иммерсивных технологий и биологической обратной связи у пациентов амбулаторной стоматологической практики. — *Клиническая стоматология*. — 2026; 29 (3): 210—216. DOI: 10.37988/1811-153X_2026_3_210

I.R. Ganzha [1],
PhD in Medical Sciences, associate professor of the Pediatric dentistry and orthodontics Department
N.V. Popov [1],
Doctor of Science in Medicine, full professor of the Pediatric dentistry and orthodontics Department, director of the Dental Institute
A.A. Blazhnova [2],
assistant at the Dentistry Department
A.V. Zakharov [1],
PhD in Medical Sciences, associate professor, director of the Neurosciences Research Institute
I.V. Shirolapov [1],
PhD in Medical Sciences, associate professor, head of the Translational Research and Personalized Medicine Lab
E.V. Khivintseva [1],
PhD in Medical Sciences, associate professor of the Neurology and neurosurgery Depatrment

[1] Samara State Medical University, 443099, Samara, Russia
[2] Medical University "REAVIZ", 443001, Samara, Russia

Prospects for respiratory training with immersive technologies and biofeedback in patients of outpatient dental practice

Summary. This study evaluates the effectiveness of structured respiratory training using virtual reality (VR) and biofeedback for reducing psychophysiological tension in patients of outpatient dental practice. Thirty-four patients were enrolled in this pilot randomised study and allocated to a main group (training with VR and biofeedback, n=17) and a comparison group (n=17). In the main group, breathing awareness increased from 35.8±7.5 to 41.4±9.0 points (p=0.052 by the sign test and p=0.011 by the Wilcoxon signed-rank test) and relaxation self-efficacy increased from 4.8±3.6 to 7.0±3.5 points (p=0.043 by the sign test and p=0.006 by the Wilcoxon signed-rank test). Between-group comparison of changes showed a statistically significant advantage of VR-assisted training for the gain in breathing awareness (p=0.038 by the Mann–Whitney U-test); no between-group difference was found for relaxation self-efficacy (p=0.092). The findings suggest that a single session of respiratory training with immersive technologies and biofeedback promotes the development of breathing self-regulation skills. Given the sample

size, the single-session design and the use of non-validated scales, these data are preliminary and require confirmation in larger studies assessing anxiety, autonomic measures and treatment adherence.

Key words: dental care, respiratory training, virtual reality, biofeedback, biofeedback therapy, stress, breathing practices

FOR CITATION:

Ganzha I.R., Popov N.V., Blazhnova A.A., Zakharov A.V., Shirolapov I.V., Khivintseva E.V. Prospects for respiratory training with immersive technologies and biofeedback in patients of outpatient dental practice. *Clinical Dentistry (Russia)*. 2026; 29 (3): 210—216 (In Russian).
DOI: 10.37988/1811-153X_2026_3_210

ВВЕДЕНИЕ

Беспокойство и страх перед стоматологическим вмешательством остаются распространенной проблемой: по данным систематического обзора и метаанализа, глобальная распространенность дентальной тревожности у взрослых оценивается в 15,3%, а ее выраженных форм — в 12,4% [1—3], что существенно затрудняет лечение [1, 2]. Ожидание процедуры и нахождение в стоматологическом кресле могут провоцировать выраженную вегетативную реакцию («вегетативную бурю»), сопровождающуюся тахикардией, повышением артериального давления, головокружением и другими соматическими проявлениями. Это состояние не только субъективно тяжело переносится пациентами, но и объективно осложняет проведение анестезии и манипуляций, снижая порог болевой чувствительности и способствуя неадекватным реакциям на внешние раздражители [4].

В качестве немедикаментозного метода коррекции стрессовых состояний широко исследуются дыхательные практики, в частности медленное диафрагмальное дыхание. Данная техника регулирует тонус блуждающего нерва, усиливает дыхательную синусовую аритмию и способствует восстановлению баланса вегетативной нервной системы, что приводит к снижению тревожности и улучшению психофизиологического состояния [5, 6]. Однако многим пациентам сложно самостоятельно поддерживать концентрацию и правильный ритм дыхания.

Повысить эффективность и вовлеченность в процесс позволяют технологии биологической обратной связи (БОС), которые предоставляют человеку информацию о его физиологических параметрах в реальном времени, обучение осознанному управлению ими [7, 8]. Респираторная БОС предназначена для повышения осознанности дыхания и формирования его оптимального паттерна [8].

Интеграция БОС с иммерсивными технологиями, такими как виртуальная реальность (ВР), открывает новые перспективы для повышения мотивации и эффективности тренинга [9—12]. ВР создает иммерсивную среду, которая способствует отвлечению от тревожных стимулов, повышает чувство присутствия и контроля, что особенно ценно в контексте стоматологического приема [13]. Интерактивные возможности ВР позволяют визуализировать процесс дыхания и предоставлять подкрепляющую обратную связь, делая тренинг не только терапевтическим, но и увлекательным [14, 15].

Цель исследования — изучить влияние структурированного респираторного тренинга с использованием технологий виртуальной реальности и биологической обратной связи на снижение психофизиологического напряжения, развитие дыхательной осознанности и повышение самоэффективности релаксации у пациентов амбулаторной стоматологической практики.

МАТЕРИАЛЫ И МЕТОДЫ

Пилотное рандомизированное исследование выполнено на 34 взрослых пациентах (14 мужчин и 20 женщин) амбулаторной стоматологической практики. Пациенты были случайным образом распределены на 2 сопоставимые по возрасту группы по 17 человек:

I — 5 мужчин и 12 женщин в возрасте 22—59 лет (*Me*=33 года, Q_1—Q_3=28—40 лет), которые проходили дыхательный тренинг с применением ВР — основная группа;

II — 9 мужчин и 8 женщин в возрасте 22—60 лет (*Me*=32 года, Q_1—Q_3=27—38 лет) — группа сравнения.

Критерии невключения и исключения: тяжелые соматические, неврологические или психические заболевания; противопоказания к использованию ВР (эпилепсия, вестибулярные нарушения); отказ от участия или несоблюдение протокола.

На этапе отбора в исследование проводили сбор анамнеза и стоматологический осмотр.

Осознание дыхания оценивали по шкале осознания дыхания (ШО) — сокращенной модификации русскоязычной адаптации опросника внимательности и осознанности (англ. Mindful Attention Awareness Scale, MAAS) [16, 17], выполненной авторами для целей настоящего исследования. Использованная версия включает 8 пунктов, оцениваемых по 7-балльной шкале Лайкерта; суммарный балл варьирует от 8 до 56, более высокие значения соответствуют более высокому уровню осознанности и внимательности к текущему моменту, в том числе к процессу дыхания. Сокращенная версия отдельно не валидировалась, ее психометрические свойства в настоящей работе не изучались.

Самоэффективность релаксации (ШСР) оценивали с помощью разработанного авторами опросника из 10 дихотомических пунктов (ответы «да»/«нет»), характеризующих уверенность пациента в собственной способности к релаксации; суммарный балл варьирует от 0 до 10, более высокие значения соответствуют большей уверенности. Инструмент создан для целей настоящего исследования и не является отдельно валидированным опубликованным опросником. Оба опросника заполнялись всеми участниками дважды — до и после стоматологического приема. В I группе между этими измерениями проводили один сеанс структурированного респираторного тренинга с БОС; участники II группы тренинг не получали. Стоматологические манипуляции

выполняли в обеих группах, они включали плановое терапевтическое лечение кариеса и его осложнений под местной анестезией.

Респираторный тренинг проводили на программно-аппаратном комплексе ReviSide® (СамГМУ, Россия), сочетающем иммерсивную ВР и респираторную БОС с регистрацией параметров дыхания. Общие принципы применения метода БОС в клинической практике рассмотрены А.В. Бобовой и соавт. (2024) в обзоре литературы [18]. Процедура включала калибровку базовых параметров дыхания (частота, амплитуда, равномерность), инструктаж по технике диафрагмального дыхания с удлиненным выдохом, тренинг с визуальными и аудиальными подсказками и обратной связью в реальном времени. На протяжении тренинга регистрировали частоту и амплитуду дыхания, длительность дыхательного цикла, а также предложенный авторами показатель «эффективность дыхательной регуляции» — операциональный индекс, рассчитываемый как относительное изменение длительности дыхательного цикла к моменту завершения тренинга по сравнению с этапом калибровки, выраженное в процентах; положительные значения соответствуют удлинению цикла (замедлению дыхания), отрицательные — его укорочению. Дыхательные параметры регистрировали только в I группе, поэтому их межгрупповое сравнение не проводилось.

При статистической обработке данных нормальность распределения проверяли критерием Шапиро—Уилка. Показатели, распределение которых отличалось от нормального, а также порядковые показатели (суммарные баллы опросников) описаны как медиана с первым и третьим квартилями — *Me* [Q_1—Q_3] с указанием минимального и максимального значений; для сопоставимости с ранее опубликованными работами суммарные баллы опросников дополнительно приведены как *M*±*SD*. Межгрупповые различия оценивали *U*-критерием Манна—Уитни. Внутригрупповую динамику оценивали знаковым критерием (основной анализ) и дополнительно критерием Вилкоксона для связанных выборок как более чувствительным к величине сдвига. Долю участников с улучшением рассчитывали от общего числа наблюдений в группе (n=17). Критический уровень значимости был принят равным 0,05.

РЕЗУЛЬТАТЫ

Индекс интенсивности кариеса постоянных зубов (КПУ) в I группе варьировал в пределах 1—19 (*Me*=9, Q_1—Q_3=6—12), во II группе — в пределах 2—15 (*Me*=8, Q_1—Q_3=4—11); различия между группами статистически незначимы (p=0,545).

В основной группе длительность дыхательного цикла на этапе тренинга составила 4,91±1,12 с, что соответствует частоте дыхания около 12 раз в минуту. Показатель эффективности дыхательной регуляции варьировал от −31,9 до 79,8% (11,2±33,2%); удлинение дыхательного цикла к моменту завершения тренинга отмечено у 11 (65%) пациентов, что указывает на разнонаправленный характер индивидуального ответа на тренинг. Психометрические показатели в основной группе увеличились: по ШО — с 35,8 до 41,4 балла, по ШСР — с 4,8 до 7,0 балла (табл. 1).

Исходно группы были сопоставимы как по уровню дыхательной осознанности (35,8±7,5 против 36,4±5,3 балла, p=0,822), так и по самоэффективности релаксации (4,8±3,6 против 6,0±3,5 балла, p=0,322). После стоматологического приема в I группе зафиксирован бóльший прирост по обеим шкалам: медиана изменения по ШО составила 5 баллов против 1 в группе сравнения, по ШСР — 2 балла против 0.

Внутригрупповой анализ в I группе выявил положительную динамику по обоим показателям. По ШО улучшение отмечено у 13 (76%) участников, ухудшение — у 4 (знаковый критерий Z=1,94, p=0,052; критерий Вилкоксона p=0,011). По ШСР улучшение отмечено у 10 (59%) участников, отсутствие изменений — у 5, ухудшение — у 2 (знаковый критерий Z=2,02, p=0,043; критерий Вилкоксона p=0,006).

Положительная динамика наблюдалась и во II группе. По ШО улучшение отмечено у 10 (59%) участников (p=0,092 по знаковому критерию, p=0,096 по критерию Вилкоксона), по ШСР — у 7 (41%; p=0,070 и p=0,033). Таким образом, изолированный внутригрупповой анализ не позволяет отнести наблюдаемые сдвиги на счет собственно тренинга, и основным критерием оценки эффекта служит межгрупповое сравнение динамики показателей.

Таблица 1. Результаты респираторного тренинга и психометрические показатели участников исследования
Table 1. Results of respiratory training and psychometric measures in the study participants

	I группа (n=17)			II группа (n=17)			*p*
	Me	Q_1—Q_3	*M*±*SD*	Me	Q_1—Q_3	*M*±*SD*	
Показатели респираторного тренинга							
Длительность дыхательного цикла, с	4,61	4,18—5,59	4,91±1,12	Не оценивалась			—
Эффективность дыхательной регуляции, %	5,8	−5,9—20,6	11,2±33,2	Не оценивалась			—
Психометрические показатели до стоматологического приема							
Оценка по шкале осознания дыхания, баллы	37	29—41	35,8±7,5	35	33—39	36,4±5,3	0,822
Оценка по шкале самоэффективности релаксации, баллы	5	2—8	4,8±3,6	7	2—9	6,0±3,5	0,322
Психометрические показатели после стоматологического приема							
Оценка по шкале осознания дыхания, баллы	42	36—50	41,4±9,0	35	33—43	37,3±6,2	0,098
Оценка по шкале самоэффективности релаксации, баллы	9	5—10	7,0±3,5	8	4—10	6,5±3,5	0,586

Таблица 2. Изменение суммарного балла показателей после стоматологического приема по сравнению с исходным
Table 2. Change in total scores after the dental appointment compared with baseline

Показатель	I группа (*n*=17)						II группа (*n*=17)						*p*
	Me	Q_1—Q_3	количество пациентов с улучшением		p_1	p_2	*Me*	Q_1—Q_3	количество пациентов с улучшением		p_1	p_2	
			абс.	%					абс.	%			
Оценка по шкале осознания дыхания, баллы	5	1—9	13	76	0,052	0,011	1	0—2	10	59	0,092	0,096	0,038
Оценка по шкале самоэффективности релаксации, баллы	2	0—4	10	59	0,043	0,006	0	0—1	7	41	0,070	0,033	0,092

Примечание. Статистическая значимость достоверности различий: p_1 — в сравнении с исходным по знаковому критерию, p_2 — в сравнении с исходным по критерию Вилкоксона для связанных выборок, p — между группами по U-критерию Манна—Уитни.

Величина изменений в основной группе превышала таковую в группе сравнения по обеим шкалам; статистическая оценка этих различий представлена ниже (табл. 2, рис. 1).

Сравнение динамики показателей между группами выявило статистически значимые различия по приросту дыхательной осознанности: суммы рангов составили 358 в основной группе против 237 в группе сравнения (U=84,0; p=0,038). Это указывает на более выраженное улучшение осознанности дыхания у пациентов, прошедших респираторный тренинг с использованием технологии виртуальной реальности.

По динамике самоэффективности релаксации межгрупповые различия уровня статистической значимости не достигли: при суммах рангов 345 и 250 соответственно расчетное значение U=97,0 (p=0,092). Прирост уверенности в способности к релаксации после однократного сеанса тренинга статистически не различался между группами.

Таким образом, в условиях настоящего пилотного исследования эффект тренинга прослеживается на показателе дыхательной осознанности и не подтверждается для самоэффективности релаксации, положительная динамика которой отмечена в обеих группах. С учетом объема выборки и однократности тренинга полученные различия следует рассматривать как предварительные (табл. 2, рис. 2, 3).

ОБСУЖДЕНИЕ

Дыхательные упражнения представляют собой научно обоснованный подход к снижению стрессовых реакций и улучшению психофизиологического статуса [6, 19]. Однако многие пациенты испытывают трудности с поддержанием концентрации и ритма дыхания, что ограничивает эффективность традиционных практик. Решение этой проблемы видится в использовании технологий биологической обратной связи (БОС) и виртуальной

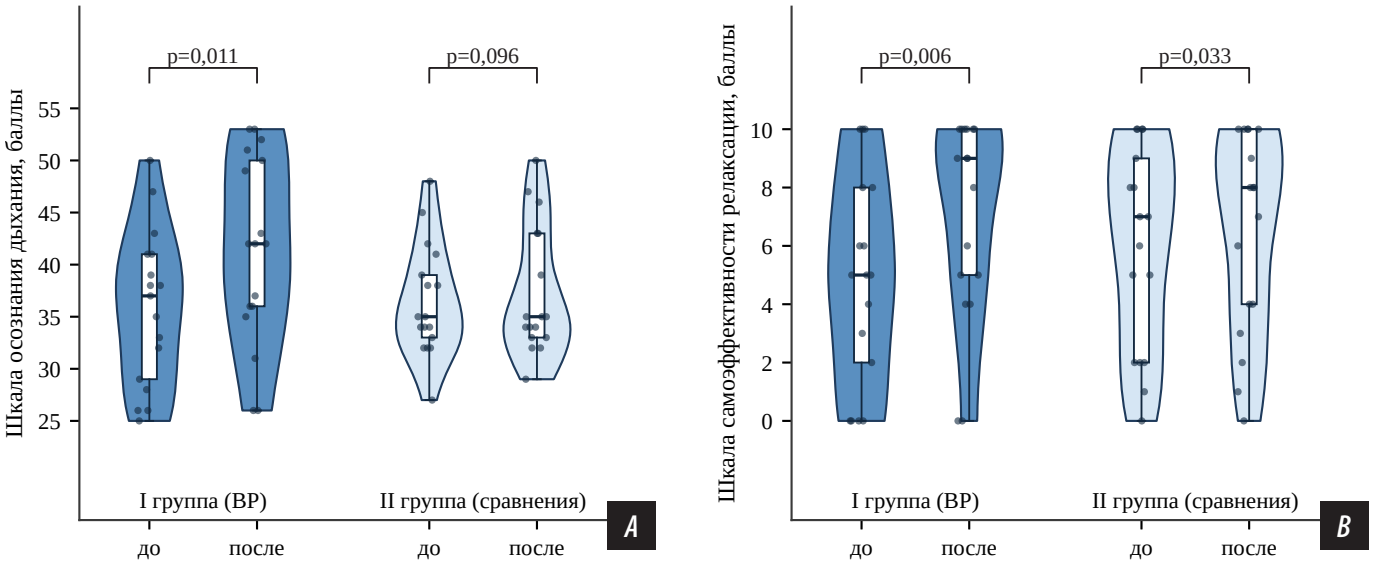

Рис. 1. Распределение суммарных баллов по шкале осознания дыхания (A) и шкале самоэффективности релаксации (B) до и после стоматологического приема: внешний контур — оценка плотности распределения, усеченная по границам шкалы; внутри — «ящик с усами» (медиана, межквартильный размах, размах без выбросов); точками показаны индивидуальные значения с горизонтальным смещением для читаемости; указана статистическая достоверность значимости различий по критерию Вилкоксона для связанных выборок

Fig. 1. Distribution of total scores of the breathing awareness scale (A) and the relaxation self-efficacy scale (B) before and after the dental appointment: the outer contour is a kernel density estimate truncated at the scale limits; the inner element is a box-and-whisker plot (median, interquartile range, range excluding outliers); dots show individual values with horizontal jitter added for legibility; statistical significance of differences is given for the Wilcoxon signed-rank test

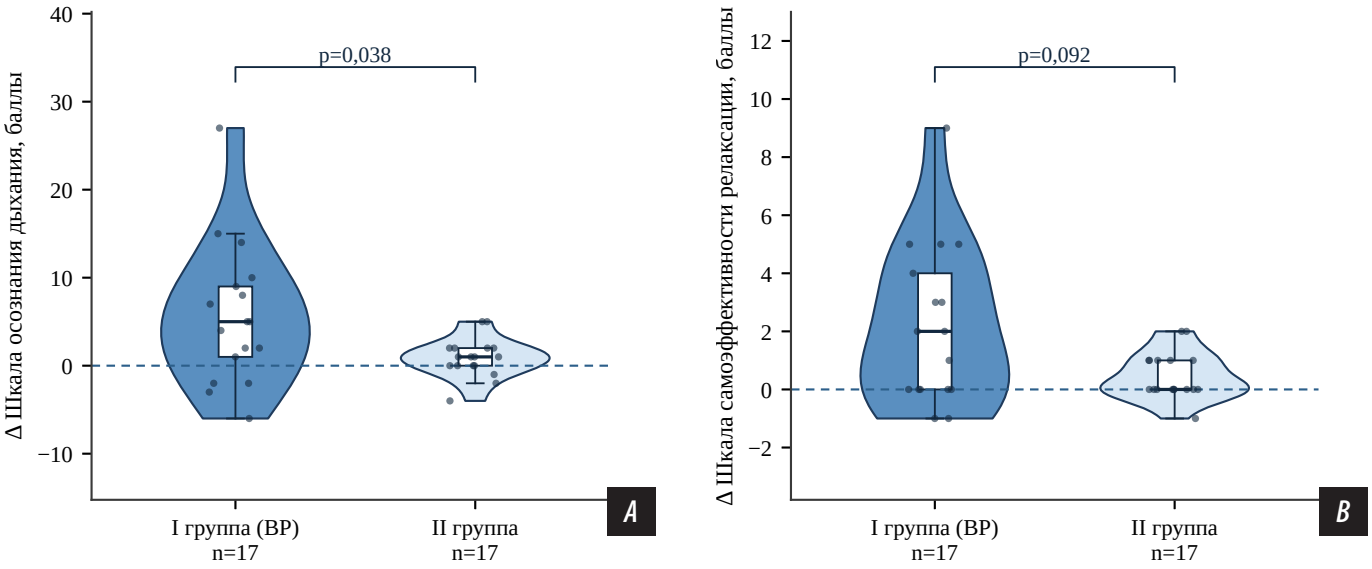

Рис. 2. Распределение индивидуальных изменений суммарного балла по шкале осознания дыхания (A) и шкале самоэффективности релаксации (B): внешний контур — оценка плотности распределения, усеченная по границам шкалы; внутри — «ящик с усами» (медиана, межквартильный размах, размах без выбросов); точками показаны индивидуальные значения с горизонтальным смещением для читаемости; указана статистическая достоверность значимости межгрупповых различий по U-критерию Манна—Уитни

Fig. 2. Distribution of individual changes in the total score of the breathing awareness scale (A) and the relaxation self-efficacy scale (B): the outer contour is a kernel density estimate truncated at the scale limits; the inner element is a box-and-whisker plot (median, interquartile range, range excluding outliers); dots show individual values with horizontal jitter added for legibility; statistical significance of between-group differences is given for the Mann–Whitney U test

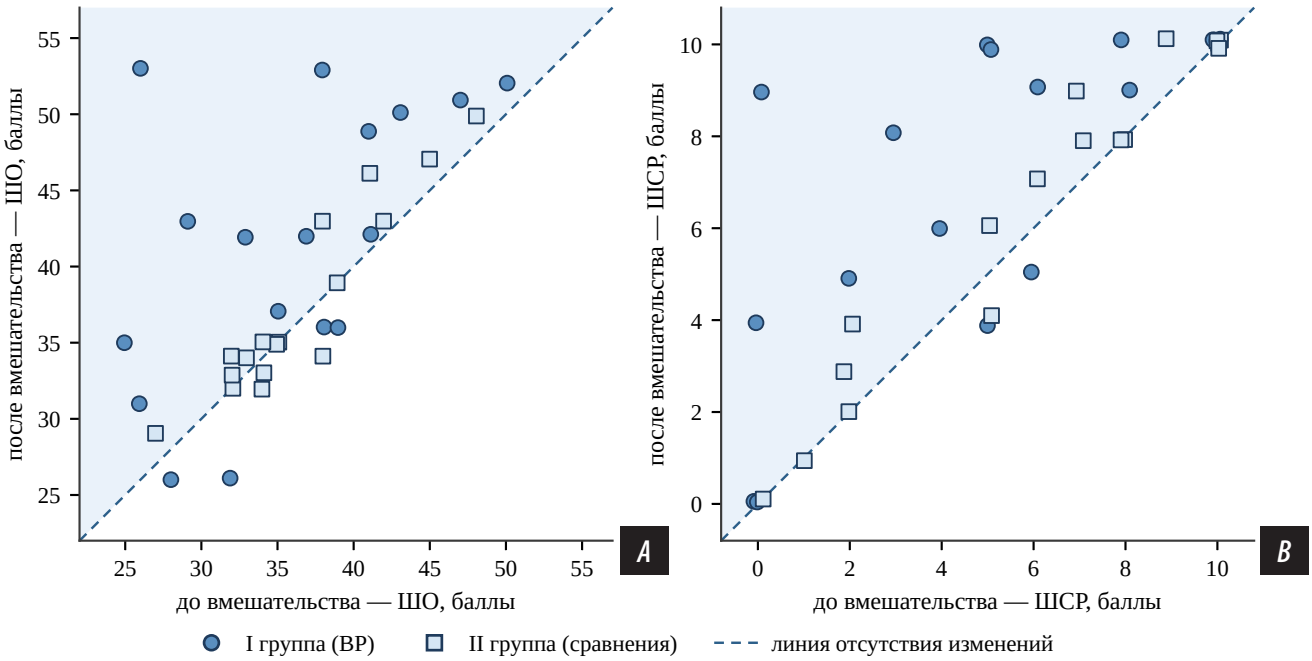

Рис. 3. Индивидуальные значения суммарного балла по шкале осознания дыхания (A) и по шкале самоэффективности релаксации (B) до и после стоматологического приема: пунктирная линия — линия отсутствия изменений; точки в затененной области соответствуют улучшению показателя, ниже линии — ухудшению. К координатам добавлено случайное смещение в пределах ±0,13 балла, чтобы разделить совпадающие наблюдения

Fig. 3. Individual total scores of the breathing awareness scale (A) and the relaxation self-efficacy scale (B) before and after the dental appointment: the dashed line indicates no change; points in the shaded area correspond to improvement, points below the line to deterioration. Random jitter within ±0.13 points was added to the coordinates to separate coinciding observations

реальности (ВР), которые обеспечивают визуализацию дыхательных параметров и повышают мотивацию за счет игровых элементов [20].

В нашем исследовании, проведенном с участием пациентов стоматологической практики, применение респираторного тренинга, интегрирующего ВР и респираторную БОС, позволило добиться значительного улучшения показателей дыхательной осознанности и самоэффективности релаксации после однократного сеанса. Иммерсивная среда способствовала отвлечению

от тревожных стимулов стоматологического приема и создавала условия для эффективного освоения диафрагмального дыхания [20]. Полученные результаты согласуются с данными других исследований, демонстрирующих преимущества ВР-тренинга с БОС для улучшения дыхательной функции и повышения удовлетворенности пациентов [21, 22]. Важным механизмом эффективности метода является усиление парасимпатической регуляции за счет синхронизации дыхания с сердечным ритмом и повышения метакогнитивной вовлеченности [8].

Респираторное биоуправление на стоматологическом приеме представляет собой перспективное направление немедикаментозной коррекции стрессовых состояний. Предоставление обратной связи в реальном времени позволяет пациентам освоить навыки саморегуляции и повысить субъективный контроль над психофизиологическим состоянием [8]. Интеграция этого подхода с иммерсивными технологиями создает мощный инструмент для управления вегетативным балансом и снижения тревожности, что особенно актуально в условиях амбулаторной стоматологической практики [13].

Таким образом, применение инновационных технологий ВР и биоуправления открывает новые возможности для повышения эффективности лечебно-реабилитационных мероприятий и реализации персонализированного подхода в стоматологии [23, 24].

Ограничения исследования

Малый объем выборки и однократность тренинга ограничивают статистическую мощность работы и не позволяют судить об устойчивости эффекта. Обе использованные шкалы не являются валидированными инструментами: ШО представляет собой сокращенную авторскую модификацию русскоязычной адаптации MAAS, ШСР разработана авторами. Ослепление участников и исследователей, а также плацебо-контроль не применялись, в связи с чем часть наблюдаемой динамики может объясняться эффектом ожидания и повторным заполнением опросников — на это указывает положительная динамика в группе сравнения. Показатель «эффективность дыхательной регуляции» является авторским операциональным индексом, не имеющим внешней валидации.

Для установления долгосрочных эффектов тренинга и оптимизации протоколов применения целесообразно проведение дальнейших исследований с увеличенной выборкой и многосеансовым дизайном. Перспективным направлением представляется изучение влияния повторных дыхательных тренингов на показатели тревожности, вегетативного статуса и субъективной оценки качества жизни пациентов.

ЗАКЛЮЧЕНИЕ

Проведенное пилотное исследование показало осуществимость структурированного респираторного тренинга с использованием технологий ВР и БОС в условиях амбулаторного стоматологического приема и позволило получить предварительные данные о его влиянии на дыхательную осознанность пациентов.

В основной группе отмечено повышение дыхательной осознанности (ШО) с 35,8±7,5 до 41,4±9,0 балла (p=0,052 по знаковому критерию и p=0,011 по критерию Вилкоксона) и самоэффективности релаксации (ШСР) с 4,8±3,6 до 7,0±3,5 балла (p=0,043 и p=0,006 соответственно). Межгрупповое различие достигнуто только по динамике дыхательной осознанности (p=0,038); по динамике самоэффективности релаксации различий между группами не выявлено (p=0,092).

Полученные данные позволяют рассматривать респираторный тренинг с иммерсивными технологиями как перспективный, неинвазивный и доступный инструмент развития навыков саморегуляции на стоматологическом приеме. Вместе с тем в настоящей работе не оценивались уровень тревожности, вегетативные показатели и приверженность лечению, поэтому вывод о клинической эффективности метода на данном этапе был бы преждевременным.

КОНФЛИКТ ИНТЕРЕСОВ

Программно-аппаратный комплекс, использованный в исследовании, разработан и производится СамГМУ; его сотрудниками являются пять из шести авторов. Иных конфликтов интересов авторы не декларируют. Финансирование из внешних источников не привлекалось.

Поступила/Received: 27.10.2025
Принята в печать/Accepted: 18.08.2026

ЛИТЕРАТУРА / REFERENCES:

1. **Митин Н.Е., Родина Т.С., Гуськов А.В., Юдин А.В.** Исследование психоэмоционального состояния пациентов на стоматологическом приеме. — *Клиническая стоматология*. — 2018; 4 (88): 80—82. eLibrary ID: 36517626
[**Mitin N.E., Rodina T.S., Guskov A.V., Yudin A.V.** Study of the psychoemotional state of patients at a dental appointment. — *Clinical Dentistry (Russia)*. — 2018; 4 (88): 80—82 (In Russian)].
DOI: 10.37988/1811-153X_2018_4_80
2. **Hoffmann B., Erwood K., Ncomanzi S., Fischer V., O›Brien D., Lee A.** Management strategies for adult patients with dental anxiety in the dental clinic: a systematic review. — *Aust Dent J*. — 2022; 67 Suppl 1 (Suppl 1): S3—S13. PMID: 35735746
3. **Silveira E.R., Cademartori M.G., Schuch H.S., Armfield J.A., Demarco F.F.** Estimated prevalence of dental fear in adults: A systematic review and meta-analysis. — *J Dent*. — 2021; 108: 103632. PMID: 33711405
4. **Chi S.I.** What is the gold standard of the dental anxiety scale? —*J Dent Anesth Pain Med*. — 2023; 23 (4): 193—212. PMID: 37559670
5. **Jerath R., Beveridge C.** Respiratory rhythm, autonomic modulation, and the spectrum of emotions: The future of emotion recognition and modulation. — *Front Psychol*. — 2020; 11: 1980. PMID: 32922338
6. **Hopper S.I., Murray S.L., Ferrara L.R., Singleton J.K.** Effectiveness of diaphragmatic breathing for reducing physiological and psychological stress in adults: a quantitative systematic review. — *JBI Database System Rev Implement Rep*. — 2019; 17 (9): 1855—1876. PMID: 31436595

7. **Захаров А.В., Широлапов И.В.** Потенциал нейробиоуправления в терапии инсомнии и улучшении качества сна (систематический обзор). — *Журнал неврологии и психиатрии им. С.С. Корсакова*. — 2025; 5—2: 57—63. eLibrary ID: 82366273
[**Zakharov A.V., Shirolapov I.V.** The potential of neurofeedback control in treating insomnia and improving sleep quality (a systematic review). — *S.S. Korsakov Journal of Neurology and Psychiatry*. — 2025; 5-2: 57—63 (In Russian)]. DOI: 10.17116/jnevro202512505257
8. **Mohapatra B., Lehrer P.M., Reed W.R., Behel P., Kim S., ACRM›s Complementary Integrative Rehabilitation Medicine Networking Group** Heart rate variability biofeedback training: An introduction for clinicians. — *Arch Phys Med Rehabil*. — 2024; 105 (2): 427—431. PMID: 37105257
9. **Lee E., Hong J.K., Choi H., Yoon I.Y.** Modest effects of neurofeedback-assisted meditation using a wearable device on stress reduction: A randomized, double-blind, and controlled study. — *J Korean Med Sci*. — 2024; 39 (9): e94. PMID: 38469966
10. **Широлапов И.В., Захаров А.В., Шишкина А.А., Сергеева М.С., Комарова Ю.С., Романчук Н.П., Баннов В.М., Кузнецова О.Г., Хивинцева Е.В.** Эффективность компьютеризированного когнитивного тренинга для профилактики когнитивных нарушений и стимуляции нейропластичности. — *Успехи геронтологии*. — 2024; 3: 221—229. eLibrary ID: 68583447
[**Shirolapov I.V., Zakharov A.V., Shishkina A.A., Sergeeva M.S., Komarova Yu.S., Romanchuk N.P., Bannov V.M., Kuznetsova O.G., Khivintseva E.V.** Efficiency of computerized cognitive training for prevention of cognitive impairments and stimulation of neuroplasticity. — *Adv Gerontol*. — 2024; 3: 221—229 (In Russian)]. DOI: 10.34922/AE.2024.37.3.007
11. **Tosti B., Corrado S., Mancone S., Di Libero T., Rodio A., Andrade A., Diotaiuti P.** Integrated use of biofeedback and neurofeedback techniques in treating pathological conditions and improving performance: a narrative review. — *Front Neurosci*. — 2024; 18: 1358481. PMID: 38567285
12. **Schleicher D., Jarvers I., Kocur M., Kandsperger S., Brunner R., Ecker A.** Does it need an app? — Differences between app-guided breathing and natural relaxation in adolescents after acute stress. — *Psychoneuroendocrinology*. — 2024; 169: 107148. PMID: 39116517
13. **Fan L., Zeng J., Ran L., Zhang C., Wang J., Yu C., Zhao N.** Virtual reality in managing dental pain and anxiety: a comprehensive review. — *Front Med (Lausanne)*. — 2023; 10: 1285142. PMID: 38131048
14. **Kouijzer M.M.T.E., Kip H., Bouman Y.H.A., Kelders S.M.** Implementation of virtual reality in healthcare: a scoping review on the implementation process of virtual reality in various healthcare settings. — *Implement Sci Commun*. — 2023; 4 (1): 67. PMID: 37328858
15. **Miner N.** Stairway to heaven: Breathing mindfulness into virtual reality: master's thesis. — Boston: Northeastern University, 2022. — 43 p. DOI: 10.17760/D20471083
16. **Brown K.W., Ryan R.M.** The benefits of being present: mindfulness and its role in psychological well-being. — *J Pers Soc Psychol*. — 2003; 84 (4): 822—48. PMID: 12703651
17. **Юмартова Н.М., Гришина Н.В.** Осознанность (mindfulness): психологические характеристики и адаптация инструментов измерения. — *Психологический журнал*. — 2016; 4: 105—115.
[**Yumartova N.M., Grishina N.V.** Mindfulness: psychological features and adaptation of questionnaires. — *Psychological Journal*. — 2016; 4: 105—115 (In Russian)]. eLibrary ID: 26468892
18. **Бобова А.В., Мазанкина Е.В., Труханова И.Г.** Роль использования метода биологической обратной связи в клинической практике. — *Фарматека*. — 2024; 4: 145—148. eLibrary ID: 69154518
[**Bobova A.V., Mazankina E.V., Trukhanova I.G.** The role of biofeedback in clinical practice. — *Farmateka*. — 2024; 4: 145—148 (In Russian)]. DOI: 10.18565/pharmateca.2024.4.145-148
19. **Nelson N.L.** Diaphragmatic breathing: the foundation of core stability. — *Strength Conditioning J*. — 2012; 34 (5): 34—40.
20. **Blum J., Rockstroh C., Göritz A.S.** Development and pilot test of a virtual reality respiratory biofeedback approach. — *Appl Psychophysiol Biofeedback*. — 2020; 45 (3): 153—163. PMID: 32361963
21. **Lan K.C., Li C.W., Cheung Y.** Slow breathing exercise with multimodal virtual reality: A feasibility study. — *Sensors (Basel)*. — 2021; 21 (16): 5462. PMID: 34450909
22. **Kang J., Hong J., Lee Y.H.** Development and feasibility test of a mouth contactless breathing exercise solution using virtual reality: A randomized crossover trial. — *Asian Nurs Res (Korean Soc Nurs Sci)*. — 2021; 15 (5): 345—352. PMID: 34920173
23. **Bateni H., Carruthers J., Mohan R., Pishva S.** Use of virtual reality in physical therapy as an intervention and diagnostic tool. — *Rehabil Res Pract*. — 2024; 2024: 1122286. PMID: 38304610
24. **Zakharov A.V., Bulanov V.A., Khivintseva E.V., Kolsanov A.V., Bushkova Y.V., Ivanova G.E.** Stroke affected lower limbs rehabilitation combining virtual reality with tactile feedback. — *Front Robot AI*. — 2020; 7: 81. PMID: 33501248

DOI: 10.37988/1811-153X_2026_3_217

Факторы, влияющие на качество медицинского образования студентов Ошского государственного университета

А.Н. Мамаджанов,
к.м.н., преподаватель кафедры «Общественное здравоохранение»
Ф.Ф. Муйдинов,
к.м.н., доцент, зав. кафедрой «Общественное здравоохранение»
ORCID: 0000-0002-2740-3884, SPIN-код: 2318-7411, AuthorID: 985538
Р.Ф. Галаутдинов,
старший преподаватель кафедры нормальной, патологической физиологии и фармакологии
Ш.Дж. Айтиева,
к.полит.н., доцент кафедры «Общественное здравоохранение»

ОшГУ, 723500, Ош, Кыргызстан

Реферат. Цель — изучить факторы, влияющие на качество образования студентов медицинского факультета Ошского государственного университета. **Материалы и методы.** В исследовании участвовали 240 студентов медицинского факультета (73 мужчины и 167 женщин), средний возраст — 20,5 года. Все участники — студенты I—IV курсов лечебного факультета, факультета стоматологии, факультета медико-профилактического дела и факультета фармации. Проводился опрос по 23 темам. **Результаты.** Из числа респондентов только 2,5% находятся в браке, 18,8% находятся в романтических отношениях, которые не влияют на их академическую успеваемость. Не испытывают трудностей в обучении только 29,9% студентов. Лень назвали одной из причин плохой успеваемости 50,8% студентов, 37,1% мешают учиться социальные сети и только 18,8% студентов нескучно на занятиях. **Заключение.** Для улучшения академической успеваемости следует провести комплексные мероприятия исходя из ответов студентов.

Ключевые слова: академическая успеваемость, исследование, медицинское образование, студенты, факторы, отношения

ДЛЯ ЦИТИРОВАНИЯ:

Мамаджанов А.Н., Муйдинов Ф.Ф., Галаутдинов Р.Ф., Айтиева Ш.Дж. Факторы, влияющие на качество медицинского образования студентов Ошского государственного университета. — *Клиническая стоматология*. — 2026; 29 (3): 217—221. DOI: 10.37988/1811-153X_2026_3_217

Factors impacting the quality of medical education among students of Osh State University (Kyrgyzstan)

A.N. Mamadzhanov,
PhD in Medical Sciences, lecturer at the Department of Public Health
F.F. Muidinov,
PhD in Medical Sciences, assistant professor and head of the Department of Public Health
R.F. Galautdinov,
senior Lecturer at the Department of Normal, pathological physiology and pharmacology
Sh.D. Ayitieva,
PhD in Political Science, assistant professor of the Department of Public Health

Osh State University, 723500, Osh, Kyrgyzstan

Abstract. Objective: to study the factors affecting the quality of education of students at the Faculty of Medicine at Osh State University. **Materials and methods.** The study involved 240 medical students (167 female and 73 male), with an average age of 20.5 years. The survey included students from the 1st to 4th years of medical, dental, medical-preventive, and pharmacy faculties, and consisted of 23 questions. **Results.** Of the respondents, only 2.5% are married, 18.8% are in a romantic relationship, and their romantic relationship does not affect their academic performance. Only 29.9% answered that they do not experience difficulties in their studies. We need to fight laziness among students, as about 50.8% of students reported laziness as one of the reasons for their poor academic performance, 37.1% of students reported social media as a hindrance, and only 18.75% of students reported that they were not bored in class. **Conclusions.** In order to improve students' academic performance, comprehensive measures should be taken based on all the answers.

Key words: academic performance, research, medical education, students, factors, relationships

FOR CITATION:

Mamadzhanov A.N., Muidinov F.F., Galautdinov R.F., Ayitieva Sh.D. Factors impacting the quality of medical education among students of Osh State University (Kyrgyzstan). *Clinical Dentistry (Russia)*. 2026; 29 (3): 217—221 (In Russian). DOI: 10.37988/1811-153X_2026_3_217

ВВЕДЕНИЕ

Последние два десятилетия медицинское образование радикально изменилось благодаря постоянному развитию фундаментальных наук, клинических навыков и профессионализма [1].

Получение и сохранения медицинских знаний — проблема, которую не решает традиционный метод обучения на основе лекции. Проблемно-ориентированный подход к обучению (PBL) впервые был разработан и реализован в университете Макмастера (Онтарио, Канада) в 1969 г. Его основной целью было содействие

активному обучению среди студентов посредством самостоятельного и группового обучения. Этот формат широко используется в медицинских школах, где студентов распределяют по небольшим группам и рассматривают случаи, напоминающие сценарии из реальной жизни. Таким образом, студенты участвуют в самостоятельном обучении с последующим групповыми дискуссиями, которые сопровождает преподаватель [1].

Е.С. Шмарихина в статье «Исследование факторов успеваемости обучающихся» (2018) описывает два фактора, с которыми сталкиваются студенты [2]:

1) Как студент пришел в вуз со средним образованием, уровень подготовки, системные ценности, отношение к обучению, информированность о вузе, представление о будущем профессии.
2) Организация образовательного процесса, уровень обучения и грамотность преподавателей, отношения между преподавателем и студентам и т.п. факторы, которые проявляются в процессе обучения.

Более весомое значение имеют факторы, проявляющиеся в процессе обучения.

Как известно, на академическую успеваемость и на результативность обучения студентов оказывают влияние различные факторы: состояние здоровья, материальные условия, особенности быта и учебного процесса. Также важную роль играют стилистика образовательного процесса, личные качества и профессиональные навыки преподавателей, стили обучения, мотивация студентов, их способность адаптироваться к учебной среде и многое другое [3].

Очень быстрое развитие биомедицинских наук и медицинской информации определенным образом подталкивает медицинских работников к непрерывному обучению, чтобы быть в курсе последних событий. Все вышесказанное подчеркивает, что врачам необходим быстрый доступ к медицинской информации о современных разработках и усовершенствованиях. Аналогичный доступ также требуется студентам-медикам, которые хотят повысить свою квалификацию и участвовать в фундаментальных или клинических исследованиях. Кроме того, студенты-медики нуждаются в качественном образовании, которое позволило бы им работать самостоятельно после окончания учебы, обладать практическими знаниями о том, как без промедления получать самую свежую медицинскую информацию, а также знаниями для поиска новых, наилучших из возможных и точных методов лечения [4].

Мы убеждены, что медицинское образование должно развиваться, так как будущие врачи будут сталкиваться с пациентами в совершенно иных условиях здравоохранения, чем сегодня. Повсеместные и цифровые системы здравоохранения позволяют врачам и пациентам легко получать доступ к биомедицинской информации. Преподавателям следует учитывать изменения в характере учеников и использовать больше командного, группового и интерактивного обучения, а не следовать только традиционным методам обучения. Следовательно, преподаватели должны разрабатывать и применять эффективные стратегии обучения, которые помогут привлечь и удержать внимание этих обучающихся [5].

Кажется парадоксальным, что медицинское образование значительно изменилось за последние несколько лет, однако сопротивление переменам среди преподавателей остается постоянной проблемой в университете. Непрерывное профессиональное развитие практикующих клиницистов остается сложной задачей, несмотря на достижения в области образования в университете [6].

Профессор Питер Денсен из Шарлоттсвилля (Вирджиния, США) в статье «Проблемы и возможности медицинского образования» (2011) написал об удвоении медицинских знаний студентов. По его данным, срок увеличения знаний в области медицины в 1950 г. составлял 50 лет, в 1980 г. — 7 лет, а в 2010 г. — 3,5 года. Он прогнозировал, что к 2020 г. удвоение объема знаний может занять 0,2 года, или всего 73 дня. Студенты, поступившие в медицинскую школу в 2010 г., по окончании 7-летнего обучения сталкиваются с тем, что объем накопленных знаний за это время увеличился примерно в 3 раза [7].

Цель исследования — изучить факторы, влияющие на получения образования среди студентов медицинского факультета Ошского государственного университета, в частности семейное положение студентов; трудности, встречающиеся во время обучения; романтические отношения и их влияние; заинтересованность родителей; отсутствие интереса к занятиям и др.

МАТЕРИАЛЫ И МЕТОДЫ

Исследование проводилось в Ошском государственном университете на базе медицинского факультета. В исследовании приняли 240 респондентов первых 4-х курсов обучения по специальностям «Лечебное дело», «Стоматология», «Медико-профилактическое дело» и «Фармация», из них:

- 17 (7,1%) студентов I курса;
- 62 (25,8%) студентов II курса;
- 130 (54,2%) студентов III курса;
- 31 (12,9%) студентов IV курса;

В опросник вошли 23 темы, отобранные руководителем исследования вместе со студентами.

Исследование было одобрено локальным этическим комитетом при отделе науки и инновации ОшГУ (протокол № 5 от 16.05.2024).

РЕЗУЛЬТАТЫ И ИХ ОБСУЖДЕНИЕ

В работе Г. и К. Бусселен (1975) показано, что студенты, состоящие в браке, более серьезно и компетентно относятся к учебе, у них более высокий средний балл, чем у тех, кто не состоит в браке [8]. По данным нашего опроса, 234 (97,5%) студентов не имели собственной семьи, в браке состояли только 6 (2,5%) человек. В романтических отношениях находились 45 (18,8%) опрошенных. Согласно проведенным исследованиям, эти отношения находятся в нейтральном положении, однако по другим данным, такие отношения позитивно влияют на учебный процесс [9, 10]. Исследование выявило положительное влияние романтических отношений на учебный процесс. По данным этих исследований,

влюбленные партнеры все более позитивно воспринимают и ведут себя уверенно: если у партнера успеваемость высокая, они тоже хотят не отставать. Э. Коллинз в 2003 г. в своей работе по романтическим отношениям утверждал, что они сближают людей [11].

По данным нашего опроса, среди студентов, находящихся в романтических отношениях, 33% считали, что это не влияет на учебу, а 31% отметили мотивацию, морально помогающую справиться с учебным стрессом.

У юношей, состоящих в романтических отношениях, наблюдался значительно более высокий уровень возбуждения и мании по сравнению с девушками. Это свидетельствует о том, что мужчины избегают строить долгосрочные планы и давать обещания своим партнерам, они ценят физическую привлекательность своих романтических партнеров больше, чем женщины, у мужчин больше игровой любви, чем у женщин, потому что они менее эмоционально вовлечены в свои отношения, чем женщины [12].

В ходе обучения всегда встречаются трудности, особенно у студентов медицинского факультета. На вопрос «Испытывает ли студент трудности во время обучения?» 27,9% опрошенных заявили, что не испытывают никаких затруднений, 35,8% студентам кажется слишком высокой учебная нагрузка, 21,3% отметили отсутствие интереса к изучаемым предметам и 15,4% — затруднения в общении с преподавателями. Неприятие у одногруппников как помеху учебе отметили 5,4% опрошенных, а языковой барьер — 17,1% (рис. 1).

Одна из причин плохого качества усвоения знаний у студентов — коммуникативно-языковой барьер, т.е. невозможность использовать имеющихся знаний в процессе коммуникации и сложности в выражении своего мнения на иностранном языке. Психоэмоциональные компоненты данного барьера проявляются в понимании и реакции на высказывания собеседников, когда возникают речевые трудности, что проявляется в затруднении выбора соответствующих слов, а также ощущается боязнь высказывания; тем самым студент не достигает цели коммуникации и решает поставленную задачу из-за боязни допущения речевых ошибок [13, 14]. Из 240 студентов 41 (17,1%) ответили, что испытывают трудности с языком обучения.

Несмотря на широкую распространенность, лень до сих пор до конца не изучена, на вопрос «Что мешает повышению уровня успеваемости?» большинства (50,8%) студентов ответили: это лень (рис. 2). По данным исследования, 29,25% студентов-медиков почти всегда откладывали академические задачи, 70% — в какой-то момент, а 50% постоянно. Таким образом, прокрастинация вызывает у студентов много проблем [15].

Так, основной причиной плохой успеваемости среди обследованных студентов стала лень, этот ответ составляет 50,8% среди всех причин. Девон Прайс в 2021 г. в своей книге «Лени не существует» заявлял о том, что внутри нас нет морально разложившейся ленивой силы, заставляющей нас быть непродуктивными без причины. После лени следует влияние социальной сети — 37,1%, и 24,6% студентов затруднились ответить [16].

На качество обучения студентов влияет много факторов, одним из ключевых является семейный. Семья играет важную роль: когда ребенок учится в школе, ему трудно принимать самостоятельные решения, так как он зависим от родителей; и тут семейный фактор играет огромную роль. Однако с поступлением в высшее учебное заведение студент становится более самостоятельным в принятии решений [17].

О.В. Котмина и А.И. Сажина (2021) пришли к выводу, что три пути влияют на успеваемость студентов: социально-экономический статус семьи, социально-психологический климат и заинтересованность родителей учебным процессом [18]. Высокий уровень вовлеченности родителей на этапах обучения положительно влияет на успеваемость, что находит свое подтверждение во многих исследованиях.

В обзоре зарубежных исследований О.В. Котмина и А.И. Сажина (2021) приводят данные о влияние семейных факторов, таких как уровень дохода

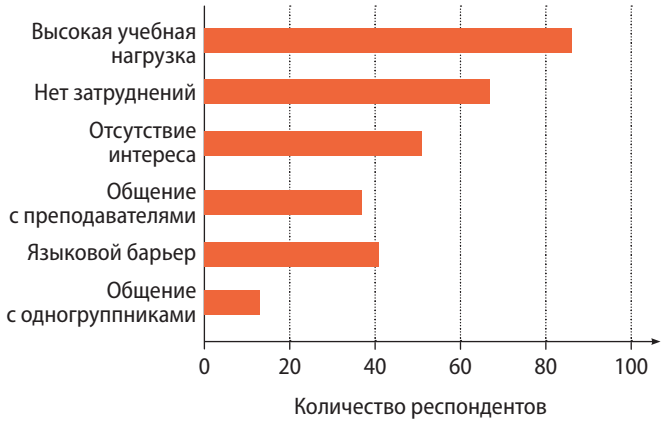

Рис. 1. Количество ответов на вопрос о факторах, вызывающих затруднения при обучении, среди опрошенных
Fig. 1. The number of responses to the question about the factors causing learning difficulties among the respondents

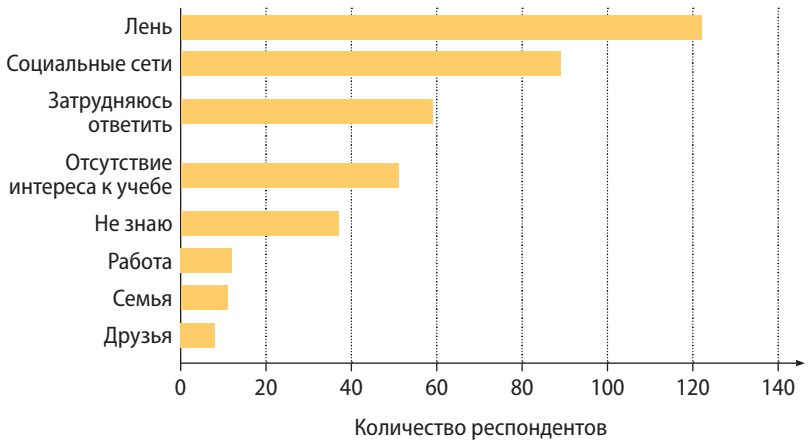

Рис. 2. Количество ответов на вопрос о факторах, мешающих повышению уровня успеваемости, среди опрошенных
Fig. 2. The number of responses to the question about the factors preventing the improvement of academic performance among the respondents

и образованность родителей, которые создают условия для обучения. Образованность родителей напрямую влияет на академическую успеваемость, так как родители с высшими образованиями более компетентно относятся к ребенку при оказании помощи. Социальный капитал тоже является одним из семейных факторов [19].

Заинтересованность родителей академической успеваемостью имеет значительное место в обучении: хотя студент и считается самостоятельной личностью, часто он нуждается в контроле. Родители должны интересоваться процессом обучения, быть в курсе процессов в университете, оказывать детям психологическую поддержку, когда те сталкиваются с трудностями обучения [19]. Родители 26,3% опрошенных контролируют обучение своих детей. Проявляют заинтересованность в учебе, но не контролируют ее родители 68,3% студентов. Здесь можно рассуждать по-разному, но это требует дополнительного изучения данной тематики.

Отсутствие интереса к учебному процессу в группе негативно влияет на здоровье студентов, а также может влиять на их процесс и результат обучения [20]. Из всех опрошенных только 18,8% студентам нескучно во время занятий, 60% студентов было скучно, 11,3% затруднялись ответить, 10% студентов не ответили. Анализ последних исследований показал, что энтузиазм учителя снижает скуку у учащихся, т.е. высокая степень воодушевления преподавателем — это эффективный способ уменьшения скуки у студентов [21, 22].

ЗАКЛЮЧЕНИЕ

Для улучшения качества медицинского образования требуется комплексный подход. Надо учитывать семейные факторы, включая уровень образования родителей и экономический уровень семьи, их заинтересованность и интересы самих студентов. Не последнюю роль играют отношения между студентами и их родителями. Романтические отношения студентов также являются мотивирующим фактором. Особое место в учебном процессе занимают борьба с ленью и заинтересованность студентов новыми информационными материалами. Все факторы, влияющие на качество образования студентов, следует постоянно анализировать и использовать полученные результаты для дальнейшего улучшения процесса обучения.

Поступила/Received: 06.07.2026
Принята в печать/Accepted: 04.08.2026

ЛИТЕРАТУРА / REFERENCES:

1. **Joshi T., Budhathoki P., Adhikari A., Poudel A., Raut S., Shrestha D.B.** Improving medical education: A narrative review. — *Cureus*. — 2021; 13 (10): e18773. PMID: 34804650
2. **Шмарихина Е.С.** Исследование факторов успеваемости обучающихся. — *Вестник НГУЭУ*. — 2018; 3: 130—143.
[**Shmarikhina E.S.** Investigation the factors of students performance. — *Vestnik NSUEM*. — 2018; 3: 130—143 (In Russian)]. eLibrary ID: 36002490
3. **Кузнецов В.В., Косилов К.В.** Влияние объективного состояния и самооценки здоровья на академическую успеваемость у студентов старших курсов медицинских и гуманитарных специальностей с учетом различных средовых факторов. — *Исследования и практика в медицине*. — 2020; 3: 108—118. eLibrary ID: 43918316
[**Kuznetsov V.V., Kosilov K.V.** The impact of the objective state and self-esteem of health on academic performance in senior students of medical and humanitarian specialties, taking into account various environmental factors. — *Research and Practical Medicine Journal*. — 2020; 3: 108—118 (In Russian)]. DOI: 10.17709/2409-2231-2020-7-3-11
4. **Masić I., Novo A., Deljković S., Omerhodzić I., Piralić A.** How to assess and improve quality of medical education: lessons learned from Faculty of Medicine in Sarajevo. — *Bosn J Basic Med Sci*. — 2007; 7 (1): 74—8. PMID: 17489774
5. **Friedman C.P., Donaldson K.M., Vantsevich A.V.** Educating medical students in the era of ubiquitous information. — *Med Teach*. — 2016; 38 (5): 504—9. PMID: 27027546
6. **Mennin S.** Ten global challenges in medical education: Wicked issues and options for action. — *Med Sci Educ*. — 2021; 31 (Suppl 1): 17—20. PMID: 34567834
7. **Densen P.** Challenges and opportunities facing medical education. — *Trans Am Clin Climatol Assoc*. — 2011; 122: 48—58. PMID: 21686208
8. **Busselen H. jr, Busselen C.K.** Adjustment differences between married and single undergraduate university students: An historical perspective. — *The Family Coordinator*. — 1975; 24 (3): 281—87. DOI: 10.2307/583178
9. **Manning W.D., Giordano P.C., Longmore M.A., Hocevar A.** Romantic relationships and academic/career trajectories in emerging adulthood. — In: Fincham F.D., Cui M. (eds.) Romantic relationships in emerging adulthood. Advances in personal relationships. — Cambridge University Press, 2010. — Pp. 317—334. DOI: 10.1017/CBO9780511761935.017
10. **Степанова А.В., Сандиярова Д.В., Калагина Е.С., Пушкина К.В.** Влияние романтических отношений на учебный процесс: сборник трудов конференции. — В: сб. тр. III научно.-практ. конф. магистрантов, аспирантов, стажеров «Психолого-педагогические исследования — Тульскому региону». — Чебоксары: Среда, 2023. — С. 289—293
[**Stepanova A.V., Sandiyarova D.V., Kalagina E.S., Pushkina K.V.** The influence of romantic relationships on the learning process. — In: proceedings of the 3rd scientific and practical conference of master's students, doctoral candidates, and interns, "Psychological and pedagogical research in the Tula Region". — Cheboksary: Sreda, 2023. — Pp. 289—293 (In Russian)].
11. **Dutt A., Singh R.** Exploring love attitude of young adults: Does culture, gender and age affect it? —*Journal of Pharmacognosy and Phytochemistry*. — 2020; 9: 509—514.
12. **Ge S.** The influence and significance of adolescent romantic relationships on adolescent psychological development. — *Journal of Education, Humanities and Social Sciences*. — 2024; 29: 56—63. DOI: 10.54097/tm132h92
13. **Полякова Л.О.** Коммуникативно-языковые барьеры в иноязычном обучении студентов вузов как психолого-педагогическая проблема. — *Современные наукоемкие технологии*. — 2016; 3—1: 199—202.
[**Polyakova L.O.** Communication-language barriers in foreign language training of students as psychological and pedagogical problem. — *Modern high technologies*. — 2016; 3—1: 199—202 (In Russian)].
eLibrary ID: 25815692
14. **Фирсова И.В.** Языковой барьер при обучении иностранному языку. — *Гуманитарные науки. Вестник Финансового университета*. — 2013; 1 (9): 89—92.
[**Firsova I.V.** Language barrier in the context of teaching foreign languages. — *Humanities and Social Sciences. Bulletin of the Financial University*. — 2013; 1 (9): 89—92 (In Russian)]. eLibrary ID: 20269358
15. **Cho M., Lee Y.S.** The effects of medical students' self-oriented perfectionism on academic procrastination: the mediating effect of fear of failure. — *Korean J Med Educ*. — 2022; 34 (2): 121—129. PMID: 35676879

16. **Price D.** Laziness does not exist. — NY: Atria Books, 2021. — 256 p.
17. **Suleiman A.H.** Factors that affect students' academic achievement in the faculty of social science at the University of Bosaso, Garowe, Somalia. — *Open Journal of Social Sciences*. — 2023; 02: 446—461. DOI: 10.4236/jss.2023.112029
18. **Котомина О.В., Сажина А.И.** Влияние семейных факторов на академическую успеваемость обучающихся. — *Отечественная и зарубежная педагогика*. — 2021; 1 (74): 143—156.
[**Kotomina O.V., Sazhina A.I.** The influence of family on the academic performance of schoolchildren and students. — *Domestic and Foreign Pedagogy*. — 2021; 1 (74): 143—156 (In Russian)]. eLibrary ID: 44792594
19. **Котомина О.В., Сажина А.И.** Влияние семейных факторов на успеваемость школьников и студентов: обзор зарубежных исследований. — *Образование и саморазвитие*. — 2021; 4: 74—92. eLibrary ID: 47720188
[**Kotomina O.V., Sazhina A.** The influence of family factors on the academic performance of schoolchildren and university students: Review of foreign studies. — *Education and Self-Development*. — 2021; 4: 74—92 (In Russian)]. DOI: 10.26907/esd.16.4.07
20. **Wang C., Hu Y., Zhang X., Wang J., Cui G., Cui G.** Stability of the mitigating effect of students' perceived teacher enthusiasm on class-related boredom: moderating role of boredom proneness and perceived task difficulty. — *Int J Environ Res Public Health*. — 2020; 17 (8): 2645. PMID: 32290592
21. **Cui G., Yao M., Zhang X.** Can nursing students' perceived teacher enthusiasm dampen their class-related boredom during theoretical lessons? A cross-sectional study among Chinese nursing students. — *Nurse Educ Today*. — 2017; 53: 29—33. PMID: 28426998
22. **Jenkins W.** "Laziness" and how it affects our students. — ATU Scholars Symposium 2023. 4. https://orc.library.atu.edu/atu_rs/2023/2023/4

25 октября 2026 г. заслуженному врачу Российской Федерации, доктору медицинских наук, профессору Василию Владимировичу Афанасьеву исполняется 80 лет

Карьера юбиляра неразрывно связана с родным вузом — ММСИ, МГМСУ им. А.И. Евдокимова, Российским университетом медицины. В 1970 г. он был зачислен ординатором кафедры пропедевтики хирургической стоматологии, которая была организована в 1955 г. на базе кафедры хирургической стоматологии, возглавляемой профессором А.И. Евдокимовым. В разное время ее возглавляли профессоры Г.А. Васильев (1955—1973), В.И. Заусаев (1973—1984), Т.Г. Робустова (1984—1996). В 1996 г. после образования на ее базе кафедры челюстно-лицевой травматологии (далее — травматологии челюстно-лицевой области, челюстно-лицевой хирургии и травматологии), ее возглавляет профессор В.В. Афанасьев.

После окончания ординатуры в 1972 г. Василий Владимирович прошел все ступени карьерного роста: старшего лаборанта, ассистента, доцента и профессора кафедры. Видные ученые, знаменитые хирурги, требовательные педагоги кафедры научили многому, передали секреты врачевания, привили интерес к научному познанию. Интерес, сфокусированный на заболеваниях слюнных желез, стал судьбоносным. В то время на кафедре формировалась научно-практическая школа сиалологии, появились основополагающие работы профессора Ирины Федоровны Ромачевой, проводились исследования, защищались диссертации, формировалась кооперация с другими специалистами и клиническими центрами. Многие ученые из этой плеяды продолжили общее дело на кафедрах вуза, а также в других вузах России и за рубежом. Василий Владимирович влился в этот процесс, результатом которого стала защита в 1975 г. кандидатской диссертации «Термовизиография лица в норме и при сиаладенитах», в 1993 г. — докторской диссертации «Сиаладенит (этиология, патогенез, клиника, диагностика и лечение)». В 1995 г. он получил звание профессора. Научным признанием стало его участие в качестве соавтора (наряду с профессорами И.Ф. Ромачевой и Л.А. Юдиным) в монографии «Заболевания и повреждения слюнных желез» (1987 г.). Основы сиалологии, изложенные в ней, сохраняют свою актуальность и сегодня.

Многогранный опыт, полученный в клиниках кафедры, был использован во время работы за рубежом: в Лаосе, Сирии, Нигере. Василию Владимировичу приходилось лечить взрослых и детей в пределах всей номенклатуры заболеваний и повреждений челюстно-лицевой области. Своеобразным итогом данного опыта стало издание в 2009 г. монографии «Нома. Водяной рак. *Cancer aquaticus. Cancerum oris*», которая не имеет аналогов. Заслуги советского врача были отмечены орденом «Свобода», медалью «30 лет демократической революции» от президента и премьер-министра Лаоса (1980), почетной грамотой Союза Обществ Красного Креста и Красного Полумесяца СССР за работу в Сирии (1982), почетной грамотой президиума Советского

Москва, 2016 г. Участники юбилейной научно-практической конференции «Итоги и перспективы отечественной стоматологии», посвященной 70-летию президента Ассоциации сиалологов России профессора Василия Владимировича Афанасьева. Рядом с Василием Владимировичем известные личности, большинство из них в представлении не нуждаются

Профессор В.В. Афанасьев в операционной, плечом к плечу, с учениками. Уникальные методики операций на слюнных железах получили признание многих специалистов

Москва, 2021 г. Коллектив кафедры челюстно-лицевой хирургии и травматологии, возглавляемой заслуженным врачом РФ, профессором Афанасьевым Василием Владимировичем (в центре). Рядом с заведующим в первом ряду Каштанов А.А., Медведев Ю.А., Новосельская В.Н., Титова О.Н., во втором ряду — Куценко Р.В., Кулаков О.Б., Дубов Д.В., Мухин П.Н., Щипский А.В., Шинкевич Д.С., Абдусаламов М.Р., Магилевец М.В., Айрапетян А.Э., Зухба А.С.

комитета солидарности стран Азии и Африки за оказание медицинской помощи палестинцам (1982), почетной грамотой правительства Республики Нигер (1990).

Под руководством профессора Афанасьева основанная в 1996 г. кафедра челюстно-лицевой хирургии и травматологии получила признание в качестве подразделения, сотрудники которого оказывают высококвалифицированную амбулаторную и стационарную медицинскую помощь по всем направлениям хирургической стоматологии и челюстно-лицевой хирургии, в том числе пациентам с заболеваниями и повреждениями слюнных желез. За помощью к профессору Афанасьеву обращаются пациенты из Москвы и регионов России. Обследование, дифференциальная диагностика, лечение, реабилитация и диспансерное наблюдение на базах кафедры составляют единую систему, нацеленную на выздоровление пациентов в самых сложных клинических случаях.

Кафедра ведет активную педагогическую деятельность, обучает студентов стоматологического («Болезни и травмы слюнных желез») и лечебного факультетов («Стоматология»), повышает квалификацию врачей («Слюнные железы. Болезни и травмы», 144 ч; «Заболевания и повреждения слюнных желез», 36 ч). Организаторский талант и личный пример позволили профессору Афанасьеву сформировать работу кафедры в качестве слаженного механизма, где каждый сотрудник является эффективным звеном. Под руководством Василия Владимировича и его учеников ведется постоянный научный поиск, результаты которого представлены в многочисленных публикациях, патентах, диссертационных работах. Под руководством профессора Афанасьева защищены 4 докторские и 25 кандидатских диссертаций. Полученные данные дополнили и окончательно сформировали научно-практическую школу по сиалологии, которая находится в развитии и открыта для адаптации научных данных других специалистов. Профессор Афанасьев является научным редактором и основным автором учебников по хирургической стоматологии и челюстно-лицевой хирургии, которые выдержали не одно издание, соавтором национальных руководств по специальности. Монографии, практические руководства по травматологии и заболеваниям слюнных желез получили признание у специалистов, являются настольными книгами для ординаторов, аспирантов, врачей, осваивающих данную специальность и повышающих свою квалификацию.

В 2007 г. решением СтАР была учреждена Ассоциация сиалологов России, президентом которой с момента ее образования является профессор Афанасьев. Ассоциация регулярно проводит научно-практические конференции в Москве и в других городах России (Барнауле, Екатеринбурге, Махачкале), издает труды с актуальной информацией от ведущих сиалологов. Учитывая специфику заболеваний слюнных желез, в работу ассоциации вовлечены врачи многих специальностей: лучевой диагностики, эндокринологии, ревматологии, психологии и пр. В результате сложной аналитической работы коллективом специалистов под руководством профессора Афанасьева были разработаны и утверждены клинические рекомендации по нозологии «Сиаладенит», которые наряду с тематическими курсами повышения квалификации, проводимыми специалистами кафедры, способствуют повышению качества оказания помощи пациентам с заболеваниями слюнных желез.

Заслуги профессора Афанасьева отмечены медалью «В память 850-летия Москвы» (1997), почетной грамотой Министерства здравоохранения Российской Федерации (2002 г.), благодарностями ректора (2005, 2011, 2016), почетной грамотой Министерства здравоохранения и социального развития РФ (2006), медалью «90 лет медицинской службы МВД» (2011). Василию Владимировичу присвоено звание «Ветеран труда» (2006), Заслуженный врач Российской Федерации (2017), почетное звание СтАР «Заслуженный стоматолог» (2018).

В преддверии своего юбилея Василий Владимирович полон сил и планов. Зная его ответственность и любовь к своему делу, можно не сомневаться в успешной реализации задуманного. Крепкого здоровья юбиляру и многая лета!

От имени кафедры челюстно-лицевой хирургии и травматологии Российского университета медицины, Ассоциации сиалологов России (СтАР), профессор кафедры и исполнительный секретарь ассоциации Александр Васильевич Щипский

Ре-корд эпи

ВЛАДМИВА

Ретракционная нить с эпинефрином

Встроенное лезвие

Линейка для измерения

Надежная фиксация нити

Размеры 280 см

для любых клинических случаев

№0	супертонкая
№1	тонкая
№2	средняя
№3	толстая

Зарегистрировано в РОСЗДРАВНАДЗОРЕ ✓

Удобство в применении ✓

Преимущества:

01 Быстрая и эффективная ретракция десны

02 Выраженный гемостатический эффект

03 Подходит для цифровых оттисков и CAD/CAM

04 Отличная визуализация уступа

05 Удобный дозатор со встроенным лезвием и линейкой

06 Плотное равномерное плетение

ⓘ Только для профессионального применения

На правах рекламы

ВЛАДМИВА

Беловакс

ВОСК *новинка*

На правах рекламы

Липкий

Брусок - 75 г

Предназначен для **склеивания звеньев металлических протезов и соединения фрагментов гипсовых моделей**

Для поднутрений

Брусок - 65 г

Предназначен для блокирования **поднутрений и полостей на гипсовых моделях**



Цервикальный

Брусок - 65 г

Предназначен для моделирования **шейки коронки**



Базовый

Брусок - 65 г

Предназначен для **выполнения вспомогательных работ**



Клеевой

Брусок - 65 г

Предназначен для **фиксации деталей протезов**



Фрезерный

Брусок - 65 г

Предназначен для моделирования **элементов протеза с последующей механической обработкой вращающимся инструментом**

Универсальный

Брусок - 65 г

Предназначен для **быстрого нанесения больших масс воска**

Теперь без ЭДТА

500
МИЛЛИОНОВ
ИНЪЕКЦИЙ
В ГОД
ПО ВСЕМУ
МИРУ

pH
ВЫШЕ

Septanest®

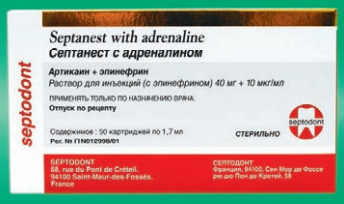

ЕДИНСТВЕННЫЙ
АНЕСТЕТИК
ДВОЙНОГО
ЦИКЛА
СТЕРИЛИЗАЦИИ

БОЛИ
НЕТ

ОДОБРЕН В 170 СТРАНАХ

ЭКСКЛЮЗИВНЫЙ ПРЕДСТАВИТЕЛЬ SEPTODONT В РОССИИ
123182, Москва, ул. Щукинская, 2, тел./факс: (495) 780–5245/46
бесплатный многоканальный телефон: 8–800–333–0646
www.stident.ru, mail@stident.ru

S.T.I. DENT®

На правах рекламы, только для профессионального применения. РУ № П N012998/01 от 09.07.2007