

# КЛИНИЧЕСКАЯ СТОМАТОЛОГИЯ

ЕЖЕКВАРТАЛЬНЫЙ ЖУРНАЛ ДЛЯ СТОМАТОЛОГОВ - ПРАКТИКОВ

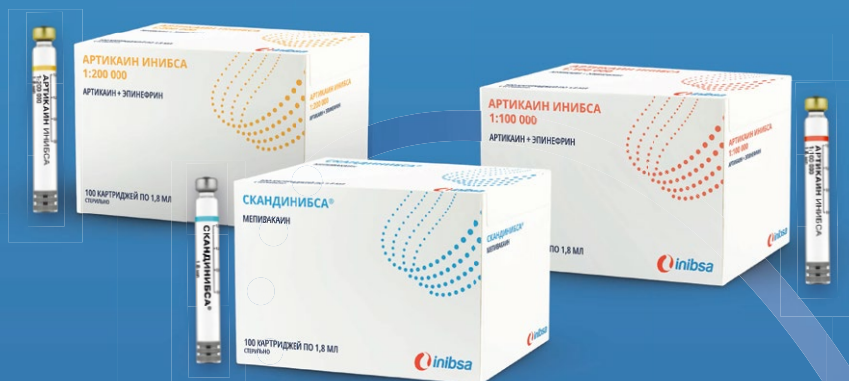## Clinical Dentistry (Russia)

**inibsa**

*Ваша профессиональная уверенность*

### Артикаин Инибса

- современный, высокоэффективный и малотоксичный местный анестетик
- высокая местноанестезирующая активность и продолжительность обезболивающего эффекта
- оптимальное сочетание артикаина и эpineфрина для большинства стоматологических вмешательств



ООО «РусФарм»  
(группа компаний JNB)  
Россия, Москва, ул. Часовая, д. 24,  
тел.: +7 (495) 504 10 64,  
info@inibsa.ru,  
www.inibsa.ru

**RP** RUSPHARM



**18**

Анализ многофакторности развития эрозии зубов

**37**

Современный взгляд на этиологию и патогенез дентиклей (обзор литературы)

**114**

Морфологические и морфометрические вариации нижней челюсти: наблюдательная типология

**126**

Разработка и математический сравнительный анализ ортодонтической якорной мини-пластины и мини-винтов

**132**

Цифровой метод индексной оценки окклюзионных контактов боковых зубов

**147**

Напряженно-деформированное состояние несъемного протеза на имплантатах при жевательной нагрузке в зависимости от угла наклона стенок абатмента

**158**

Нанотехнологии в стоматологии: гидрозоли наночастиц металлов — перспективные антибиотики



9 771811 153001



VLADMIVA JOURNAL  
ЖУРНАЛ ДЛЯ СТОМАТОЛОГОВ



С уважением к коллегам, с любовью к профессии



[vk.com/vladmiva\\_journal](https://vk.com/vladmiva_journal)



[youtube.com/user/Vladmiva](https://youtube.com/user/Vladmiva)

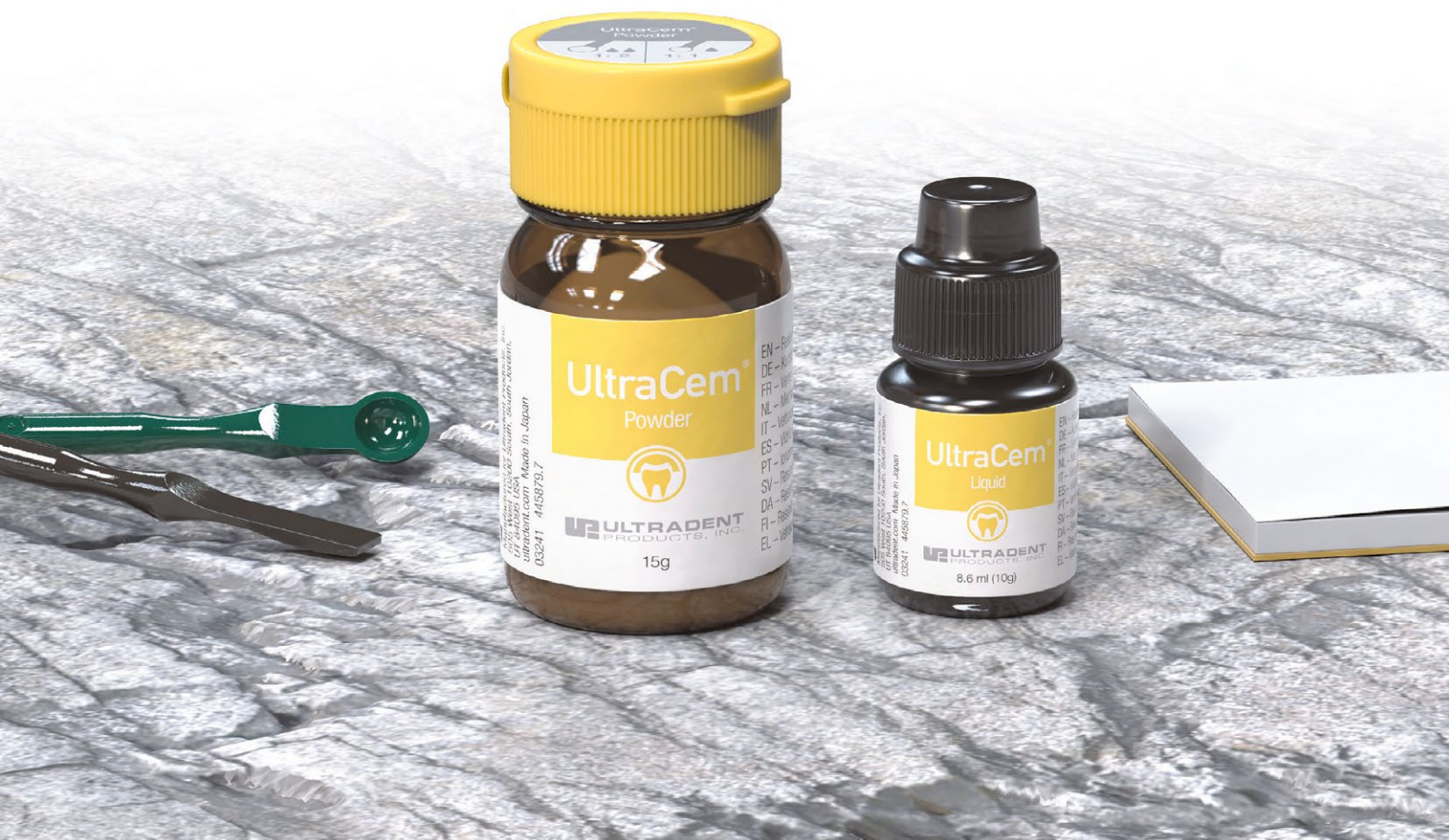

[t.me/vladmiva\\_journal](https://t.me/vladmiva_journal)

# ПРОЧНОСТЬ, которой нужно доверять

UltraCem обеспечивает наивысшие показатели силы адгезии в категории СИЦ, усиленных мономерами (RMGI) при фиксации коронок из оксида циркония и металлокерамики. Пластичная консистенция в сочетании с минимальной толщиной пленки не приведет к ошибке при постановке коронки или к нарушению окклюзии.

Классическая комплектация – порошок и жидкость для ручного замешивания сделают процесс фиксации простым, предсказуемым и быстрым



ЭКСКЛЮЗИВНЫЙ ПРЕДСТАВИТЕЛЬ ULTRADENT В РОССИИ  
123182, Москва, ул. Шукинская, 2, тел./факс: (495) 780-5245/46  
бесплатный многоканальный телефон: 8-800-333-0646  
[www.stident.ru](http://www.stident.ru), [mail@stident.ru](mailto:mail@stident.ru)

**S.T.I.**  
DENT





Научно-практический рецензируемый журнал «Клиническая стоматология» включен в Перечень ведущих российских рецензируемых научных журналов и изданий (ВАК), в ядро РИНЦ, в базу данных Russian Science Index на платформе Web of Science, в базу данных Scopus.

№ 1/2023

С 2018 г. выходит при спонсорской поддержке генерального директора «ВладМиВы» проф. Владимира Петровича Чуева

## Главные редакторы

**С.Ю. Иванов**, член-корр. РАН, д.м.н., профессор, зав. кафедрой челюстно-лицевой хирургии Первого МГМУ им. И.М. Сеченова, зав. кафедрой челюстно-лицевой хирургии и хирургической стоматологии медицинского института РУДН.

*Ответственный за разделы: хирургическая стоматология, имплантология, ортопедическая стоматология, ортодонтия, обезболивание в стоматологии, организация здравоохранения и общественное здоровье*

**И.М. Рабинович**, д.м.н., профессор, заведующий отделом терапевтической стоматологии ЦНИИСиЧЛХ; зав. кафедрой терапевтической стоматологии РМАНПО, заслуженный врач РФ.

*Ответственный за разделы: терапевтическая стоматология, заболевания слизистой оболочки рта, пародонтология, эстетическая стоматология, эндодонтия, детская стоматология*

## Научный редактор

**О.П. Максимова**, к.м.н., доцент детской и терапевтической стоматологии, ООО «Клиническая стоматология»

## Ответственный секретарь

**Ю.Л. Васильев**, д.м.н., профессор кафедры оперативной хирургии и топографической анатомии Первого МГМУ им. И.М. Сеченова

## Редколлегия

**С.И. Абакаров**, член-корр. РАН, д.м.н., профессор, зав. кафедрой ортопедической стоматологии, декан стоматологического факультета РМАНПО.

**И.М. Байриков**, член-корр. РАН, д.м.н., профессор, зав. кафедрой челюстно-лицевой хирургии и стоматологии СамГМУ.

**И.П. Балмасова**, д.м.н., профессор, зав. лабораторией патогенеза и методов лечения инфекционных заболеваний НИМСИ МГМСУ им. А.И. Евдокимова.

**А.А. Бахмет**, д.м.н., профессор кафедры анатомии человека Первого МГМУ им. И.М. Сеченова.

**Е.А. Булычева**, д.м.н., профессор кафедры стоматологии ортопедической и материаловедения с курсом ортодонтии ПСПбГМУ им. И.П. Павлова.

**В.Д. Вагнер**, д.м.н., профессор, заведующий отделом организации стоматологической помощи, лицензирования и аккредитации ЦНИИСиЧЛХ.

**С.И. Гажва**, д.м.н., профессор, зав. кафедрой стоматологии Приволжского исследовательского медицинского университета (Н. Новгород).

**Р.Ш. Гветадзе**, член-корр. РАН, д.м.н., профессор, директор НИИ стоматологии МГМСУ им. А.И. Евдокимова, заслуженный врач РФ.

**С.Н. Гонтарев**, д.м.н., профессор, зав. кафедрой детской стоматологии НИУ БелГУ.

**Л.А. Григорьянц**, д.м.н., профессор, зав. кафедрой постдипломного образования РУДН.

**Е.В. Зорян**, к.м.н., доцент кафедры обезболивания в стоматологии МГМСУ им. А.И. Евдокимова.

**Л.П. Кисельникова**, д.м.н., профессор, зав. кафедрой детской стоматологии МГМСУ им. А.И. Евдокимова, главный внештатный специалист Департамента здравоохранения Москвы по детской стоматологии.

**Д.А. Лежнев**, д.м.н., профессор, зав. кафедрой лучевой диагностики МГМСУ им. А.И. Евдокимова, вице-президент РОО «Общество рентгенологов, радиологов и специалистов ультразвуковой диагностики в Москве», эксперт научно-технической сферы НИИ РИНКЦЭ.

**Т.Н. Модина**, д.м.н., доцент, профессор кафедры челюстно-лицевой хирургии и стоматологии НМХЦ им. Н.И. Пирогова, генеральный директор пародонтологической клиники ООО «Клиника Модиноя».

**С.А. Николаенко**, д.м.н., профессор, директор ООО «Клиника профессора Николаенко» и ЦДПО «Профессорская практика», руководитель медико-производственного центра «Эпитетика» (Красноярск)

**В.Н. Олесова**, д.м.н., профессор, проректор по научной работе Академии постдипломного образования ФНЦ ФМБА РФ, зав. кафедрой стоматологии медико-биологического университета ФМБЦ им. А.И. Бурназяна ФМБА РФ.

**Г.Б. Оспанова**, д.м.н., научный консультант ЦНИИСиЧЛХ.

**Л.Ю. Плахтий**, д.м.н., профессор, зав. кафедрой микробиологии с вирусологией и иммунологией Северо-Осетинской государственной медицинской академии Кабардино-Балкарского университета.

**С.А. Рабинович**, д.м.н., профессор, зав. кафедрой обезболивания в стоматологии МГМСУ им. А.И. Евдокимова.

**Г.С. Рунова**, к.м.н., доцент кафедры пародонтологии МГМСУ им. А.И. Евдокимова.

**Р.А. Салеев**, д.м.н., профессор кафедры ортопедической стоматологии, декан стоматологического факультета КГМУ, главный врач стоматологической поликлиники КГМУ.

**А.Б. Слабковская**, д.м.н., профессор кафедры ортодонтии МГМСУ им. А.И. Евдокимова.

**В.Н. Царев**, д.м.н., профессор, директор Научно-исследовательского медико-стоматологического института, зав. кафедрой микробиологии, вирусологии, иммунологии МГМСУ им. А.И. Евдокимова.

**В.Н. Чиликин**, д.м.н., профессор, научный консультант НИКИЭТ.

**Р.М. Ахмедбейли**, д.м.н., доцент кафедры терапевтической стоматологии Азербайджанского медицинского университета, президент Азербайджанской ассоциации эстетической стоматологии.

**Ш. Дирикан-Ипчи**, д.м.н., профессор, зав. кафедрой пародонтологии и директор института последипломного образования университета Алтынбаш, Стамбул, Турция.

**Т. Ичинохе**, профессор, зав. кафедрой анестезиологии в стоматологии Токийского стоматологического колледжа, Япония.

**С. Маламед**, профессор стоматологического факультета Университета Южной Калифорнии, Лос-Анджелес, председатель общества «Анестезия и медицина», США.

**Б.К. Поту**, доцент кафедры анатомии человека Университета Персидского залива, Бахрейн.

**М. Соломонов**, д.м.н., профессор, директор программы последипломного образования по эндодонтии департамента эндодонтии госпиталя АОИ «Шиба», Тель-ха-Шомер, Израиль.



**ДЕТСКАЯ СТОМАТОЛОГИЯ**

- 6 Н.И. Имшенецкая, О.З. Топольницкий, Д.А. Лежнев, Ю.Л. Васильев, В.П. Трутень, И. Кучурка  
Клиническая значимость пре- и антенатального периода в выявлении дополнительных симптомов краниофациальной микросомии

**ТЕРАПИЯ**

- 12 М.А. Постников, М.С. Сабурова, О.В. Кондратенко, А.М. Хамадеева, С.И. Вырмаскин, О.Е. Симановская, А.В. Пашкова  
Стоматологический статус пациентов с мукосцидозом (обзор литературы)
- 18 Н.И. Крихели, Е.В. Пустовойт, З.Т. Дарсигова, И.Р. Аракелян, А.Т. Сампиев  
Анализ многофакторности развития эрозии зубов
- 24 С.И. Гажва, А.Г. Манукян, А.И. Тетерин, К.А. Янышева, Е.Ю. Якубова  
Влияние различных способов одонтопрепарирования на структуру и микроэлементный состав эмали
- 32 Е.Н. Анисимова, Н.Ю. Анисимова, М.А. Лабзенкова, С.М. Хабиб  
Применение нестероидных противовоспалительных препаратов в стоматологии у пациентов с патологией сердечно-сосудистой системы. Обзор литературы
- 37 В.А. Осипова, А.А. Коляда, В.А. Молокова  
Современный взгляд на этиологию и патогенез дентиклей (обзор литературы)
- 46 А.А. Ремизова, З.З. Моргоева, Э.С. Бритаева, Б.В. Легкоев, Н.О. Ремизов  
Влияние различных видов напитков на цветовые характеристики зубов и их реставраций
- 52 Н.Б. Петрухина, И.М. Рабинович, В.А. Венедиктова, М.В. Салтовец  
Клинико-лабораторный биоинформационный алгоритм по оптимизации эндодонтического лечения

**БОЛЕЗНИ СЛИЗИСТОЙ ОБОЛОЧКИ РТА**

- 60 С.И. Токмакова, К.В. Зяблицкая, О.В. Бондаренко, В.В. Прокопьев, Ю.В. Луницына, Е.В. Мокренко, Ю.Ю. Гуревич, Е.С. Жукова, Д.С. Бондаренко  
Антибактерицидная активность слюны при криолечении и озонотерапии верруктозной лейкоплакии слизистой оболочки рта

**ПАРОДОНТОЛОГИЯ**

- 68 Ф.Ф. Лосев, Е.К. Кречина, Е.В. Иванова, Е.Ю. Кукса  
Оценка состояния микрогемодинамики в тканях пародонта при лечении хронического генерализованного пародонтита с применением фотодинамической терапии
- 74 А.А. Ремизова, Ю.И. Тиньяева, М.Г. Дзгоева, Р.Б. Якубов, Н.О. Ремизов  
Постковидные отдаленные осложнения в тканях пародонта у лиц после стационарного лечения в красной зоне
- 84 С.Н. Гонтарев, И.С. Гонтарева, А.В. Цимбалистов, Д.С. Пунько  
Клинико-иммунологическая результативность нехирургического лечения хронического пародонтита

- 92 И.Ю. Чаусская, Д.Э. Никогосова, Е.И. Козликина, Д.И. Мелиев, М.С. Амриева, А.Ю. Дробышев  
Применение фотодинамической терапии с фотосенсибилизатором на основе куркумина при лечении пациентов с гингивитом

- 98 Д.Т. Цинеккер, Т.Н. Модина, И.Х. Хусаинов, Д.А. Цинеккер, А.А. Гаффарова, А.И. Шайдуллин, Е.В. Мамаева  
Коморбидность пародонтита и герпеса в постковидном периоде

**ИМПЛАНТОЛОГИЯ**

- 106 П.О. Гришин, Г.Т. Салеева, Р.А. Салеев, Е.В. Мамаева, Е.А. Калининкова  
Конечно-элементный анализ влияния угла приложения силы и смещения при операциях дентальной имплантации

**ХИРУРГИЯ**

- 114 Х.М. Дарауше, Р.В. Меллин, Ж.Б. Айдемирова, А.М. Воробьева, В.Ю. Рудь, Е.С. Войнова, М.С. Орленко, С. Подъезжих, С.А. Володченко, С.А. Трегубов, В.В. Татаркин, Ю.Л. Васильев  
Морфологические и морфометрические вариации нижней челюсти: наблюдательная типология
- 121 Д.В. Жучкова, С.П. Сысолятин  
Экспериментальное исследование эффекта ретропульсии при сиалолитотрипсии тулиевым лазером

**ОРТОДОНТИЯ**

- 126 Г.Г. Мазишвили, Н.А. Гусейнов, Т. Хаддад, А.М. Гусаров, Р.Ф. Мухаметшин, Н.Л. Лежава, С.Ю. Иванов  
Разработка и математический сравнительный анализ ортодонтической якорной мини-пластины и мини-винтов

**ГНАТОЛОГИЯ**

- 132 К.А. Прыгунов, Н.Н. Аболмасов, И.А. Адаева, И.А. Ковалева, И.Н. Аболмасов  
Цифровой метод индексной оценки окклюзионных контактов боковых зубов

**ОРТОПЕДИЯ**

- 138 С.А. Николаенко, А.А. Халапян, Л.А. Шапиро  
Сравнительная оценка эффективности реабилитации больных с тканевыми дефектами челюстно-лицевой области при применении эпитезов на магнитной и клеевой фиксации
- 147 С.И. Абакаров, Д.В. Сорокин, В.Ю. Лапушко, С.С. Абакарова  
Напряженно-деформированное состояние несъемного протеза на имплантатах при жевательной нагрузке в зависимости от угла наклона стенок абатмента

**НОВЫЕ ТЕХНОЛОГИИ**

- 158 С.Ю. Иванов, Я.Н. Карасенков, Н.В. Латута, В.В. Джатдаев, Е.А. Егоров, Е.К. Тарасова, Э.В. Козлова, П.А. Козлов  
Нанотехнологии в стоматологии: гидрозоли наночастиц металлов — перспективные антибиотики

Учредители

**ВЛАДМИВА**

Группа компаний «ВладМиВа»

**TBI**  
**COMPANY**

ООО «ТБИ Компания»

Издается при поддержке



Стоматологической Ассоциации России



Ассоциации торговых и промышленных предприятий стоматологии «Стоматологическая индустрия»

**РЕДАКЦИЯ**Шеф-редактор — **М. В. Елисеева**  
**melis1@yandex.ru, editor@kstm.ru**  
**+7 916 596-89-62**Литературный редактор, корректор — **Е.И. Макеева**  
Технический редактор, верстальщик, дизайнер — **А.А. Капитанников****АДРЕС РЕДАКЦИИ**119002, Москва, Сивцев вражек, 29/16, оф. 205  
Тел.: +7 916 596-89-62ПОДПИСАТЬСЯ НА ЖУРНАЛ  
МОЖНО В АГЕНТСТВАХ:«КНИГА-СЕРВИС» — ИНДЕКС E43036;  
«ПРЕССА РОССИИ» — ИНДЕКС 43036;  
«ПОЧТА РОССИИ» — ИНДЕКС ПС059;  
«УРАЛ-ПРЕСС» — ИНДЕКС 46329.

Журнал зарегистрирован в Министерстве РФ по делам печати, телерадиовещания и средств массовых коммуникаций. Свидетельство о регистрации ПИ № 77-1934

Все публикуемые статьи рецензируются. Статья может быть опубликована только после получения положительной экспертной оценки не менее чем от двух рецензентов.

Ответственность за содержание рекламных материалов несет рекламодатель. Ответственность за достоверность приводимых в опубликованных материалах сведений несут авторы статей.

Перепечатка только с письменного разрешения редакции. Эксклюзивные материалы журнала являются собственностью ООО «Клиническая стоматология».

Тираж 4000 экз. Цена свободная.  
© ООО «Клиническая стоматология», 2023



*The scientific and practical peer-reviewed journal "Clinical Dentistry (Russia)" is included into the Russian peer-reviewed scientific journals and publications leading list (HAC), in the core of the RSCI, in the Russian Science Index database on the Web of Science platform, and in the Scopus.*

№ 1/2023

As of 2018, sponsored by Prof. Vladimir CHUEV, General Director of VladMiVa Company

## Chief editors

**Ivanov S.Yu.**, Russian Academy of Science corresponding member, PhD in Medical Sciences, full professor of the Maxillofacial surgery Department at Sechenov University (Moscow, Russia); full professor of the Maxillofacial surgery and surgical dentistry Department at RUDN University (Moscow, Russia)

**Accountable for following sections:** *surgical dentistry, implantology, orthopedic dentistry, orthodontics, analgesia in dentistry, health management and public health.*

**Rabinovich I.M.**, PhD in Medical Sciences, full professor of the Therapeutic dentistry Department at Central Research Institute of Dental and Maxillofacial Surgery (Moscow, Russia); full professor of the Therapeutic dentistry Department at Russian Medical Academy of Continuous Professional Education (Moscow, Russia).

**Accountable for following sections:** *therapeutic dentistry, oral mucosa diseases, periodontics, aesthetic dentistry, endodontics, paediatric dentistry.*

## Science editor

**Maksimova O.P.**, PhD in Medical Sciences, associate professor of pediatric and therapeutic dentistry, "Clinical dentistry" LLC (Moscow, Russia).

## Executive secretary

**Vasil'ev Yu.L.**, PhD in Medical Sciences, full professor of the Operative surgery and topographic anatomy department at Sechenov university (Moscow, Russia).

## Editorial board

**Abakarov S.I.**, PhD in Medical Sciences, full professor of the Prosthodontics Department, dean of the Dentistry department at the Russian Medical Academy of Continuing Professional Education (Moscow, Russia).

**Bakhmet A.A.**, PhD in Medical Sciences, full professor of the Human anatomy Department at Sechenov university (Moscow, Russia).

**Balmasova I.P.**, PhD in Medical Sciences, full professor of the Infectious diseases pathogenesis and treatment Department at the Moscow State University of Medicine and Dentistry (Moscow, Russia).

**Bayrikov I.M.**, PhD in Medical Sciences, RAS corresponding member, full professor of the Maxillofacial surgery and dentistry Department at the Samara state medical university (Samara, Russia).

**Bulycheva E.A.**, PhD in medical sciences, full professor of the Prosthodontics and material science Department at the Pavlov University (Saint-Petersburg, Russia).

**Chilikin V.N.**, PhD in Medical Sciences, full professor, scientific advisor of N.A. Dollezhal Research and Development Institute of Power Engineering (Moscow, Russia).

**Gazhva S.I.**, PhD in Medical Sciences, full professor of the Dentistry Department at the Privolzhsky Research Medical University (Nizhny Novgorod, Russia).

**Gontarev S.N.**, PhD in Medical sciences, full professor of the Pediatric dentistry Department at the Belgorod State University, Russia (Belgorod, Russia).

**Grigoriants L.A.**, PhD in Medical sciences, full professor of Postgraduate education department at the RUDN University (Moscow, Russia).

**Gvetadze R.Sh.**, PhD in Medical Sciences, RAS corresponding member, full professor, Director of the Dental Research Institute at the Moscow State University of Medicine and Dentistry (Moscow, Russia).

**Kiselnikova L.P.**, PhD in Medical sciences, full professor of the Paediatric dentistry department at the Moscow State University of Medicine and Dentistry (Moscow, Russia).

**Lezhnev D.A.**, PhD in Medical sciences, full professor of the Radiodiagnosis Department at the Moscow State University of Medicine and Dentistry, vice-president of the "Moscow society of radiologists and ultrasound specialists," scientific expert of the Republican research and consulting center of expertise (Moscow, Russia).

**Modina T.N.**, PhD in Medical Sciences, full professor of the Maxillofacial dentistry department at Pirogov National Medical & Surgical Center (Moscow, Russia); General Director of the periodontal "Modina Clinic" (Moscow, Russia).

**Nikolaenko S.A.**, PhD in Medical Sciences, professor, director of the "Prof. Nikolaenko Clinic" and "Professorial Practice" training center, head of the "Epithetics" medical production facility (Krasnoyarsk, Russia).

**Olesova V.N.**, PhD in Medical Sciences, full professor, vice-rector for science of the Postgraduate education Academy at the Federal Scientific and Practical Center (Moscow, Russia); head of the Dentistry department at the Medicine and Biology University of the Federal agency for medicine and biology (Moscow, Russia).

**Ospanova G.B.**, PhD in Medical Sciences, scientific advisor of the Central research institute of dental and maxillofacial surgery (Moscow, Russia).

**Plakhtiy L.Yu.**, PhD in Medical Sciences, full professor of the Microbiology, Virology and Immunology Department at the North-Ossetian State Medical Academy (Vladikavkaz, Russia).

**Rabinovich S.A.**, PhD in Medical Sciences, full professor of the Pain management in dentistry Department at the Moscow State University of Medicine and Dentistry (Moscow, Russia).

**Runova G.S.**, PhD in Medical Sciences, associate professor of the Periodontology Department at Moscow State University of Medicine and Dentistry (Moscow, Russia).

**Saleev R.A.**, PhD in Medical Sciences, professor of the Prosthodontics department at Kazan State

Medical University, chief doctor of the University Dental Clinic (Kazan, Russia).

**Slabkovskaya A.B.**, PhD in Medical Sciences, full professor of Prosthodontics Department at the Moscow State University of Medicine and Dentistry (Moscow, Russia).

**Tsarev V.N.**, PhD in Medical sciences, full professor of the Microbiology, virology, immunology department, director of the Medico-dental research Institute at the Moscow State University of Medicine and Dentistry (Moscow, Russia).

**Vagner V.D.**, PhD in Medical sciences, full professor of the Dental service organization, licensing and accreditation department at the Central research institute of dental and maxillofacial surgery (Moscow, Russia).

**Zoryan E.V.**, PhD in Medical sciences, associate professor of the Therapeutic dentistry department at the Moscow State University of Medicine and Dentistry (Moscow, Russia).

**Ahmedbeyli R.M.**, DDS, MD, PhD, DMSci, professor of the Therapeutic dentistry Department at the Azerbaijan Medical University, President of the Azerbaijan Association of Esthetic Dentistry (Baku, Azerbaijan).

**Dirikan İpçi Ş.**, PhD, professor of the Periodontology department, director of Postgraduate health science Institute at Altınbaş University (Istanbul, Turkey).

**Ichinohe T.**, professor and chairman of the Dental anesthesiology department at the Tokyo dental college (Tokyo, Japan).

**Malamed S.F.**, professor of dentistry at the University of Southern California, the chairperson of the Anesthesia and medicine society (Los Angeles, USA).

**Potu B.K.**, PhD, associate professor of the Anatomy Department at the Arabian Gulf University (Manama, Bahrain).

**Solomonov M.**, DMD Endodontist, director of Postgraduate Endodontic Program at the IDF «Sheba» Medical Center (Tel-Ha-Shomer, Israel).

**■ PAEDIATRIC DENTISTRY**

- 6 N.I. Imshenetskaya, O.Z. Topol'nitskiy, D.A. Lezhnev, Yu.L. Vasil'ev, V.P. Truten', I. Kuchurka  
**Clinical significance of the pre- and antenatal period in identifying additional symptoms of craniofacial microsomia**

**■ THERAPY**

- 12 M.A. Postnikov, M.S. Saburova, O.V. Kondratenko, A.M. Khamadeeva, S.I. Vyrmaskin, O.E. Simanovskaya, A.V. Pashkova  
**Dental status of patients with cystic fibrosis (a review)**
- 18 N.I. Krikheli, E.V. Pustovojt, Z.T. Darsigova, I.R. Arakelyan, A.T. Sampiev  
**Exogenous and endogenous factors affecting the development of dental erosion**
- 24 S.I. Gazhva, A.G. Manukyan, A.I. Teterin, K.A. Yanyshva, E.Y. Yakubova  
**Structural and microelemental changes in enamel under the influence of various methods of preparation**
- 32 E.N. Anisimova, N.U. Anisimova, M.A. Labzenkova, S.M. Khabib  
**The use of non-steroidal anti-inflammatory drugs in dentistry in patients with pathology of the cardiovascular system: a review**
- 37 V.A. Osipova, A.A. Kolyada, V.A. Molokova  
**Current views on denticle etiology and pathogenesis (a review)**
- 46 A.A. Remizova, Z.Z. Morgoeva, E.S. Britaeva, B.V. Legkoev, N.O. Remizov  
**The influence of different types of drinks on the color characteristics of teeth and their restorations**
- 52 N.B. Petrukhina, I.M. Rabinovich, V.A. Venediktova, M.V. Saltovets  
**Clinical and laboratory bioinformatic algorithm for predicting the effectiveness of endodontic treatment**

**■ ORAL MUCOSAL DISEASES**

- 60 S.I. Tokmakova, K.V. Zablitskaia, O.V. Bondarenko, V.V. Prokopev, Yu.V. Lunitsyna, E.V. Mokrenko, Yu.Yu. Gurevich, E.S. Zhukova, D.S. Bondarenko  
**Bactericidal activity of saliva during cryotherapy and ozone therapy of verrucous leukoplakia of the oral mucosa**

**■ PERIODONTOLOGY**

- 68 F.F. Losev, E.K. Krechina, E.V. Ivanova, E.Yu. Kuksa  
**Assessment of microhemodynamics in periodontal tissues during treatment of chronic generalized periodontitis with photodynamic therapy**
- 74 A.A. Remizova, Yu.I. Tin'gaeva, M.G. Dzgoeva, R.B. Yakubov, N.O. Remizov  
**Postcovid distant complications in periodontal tissues in individuals after inpatient treatment in the red zone**
- 84 S.N. Gontarev, I.S. Gontareva, A.V. Cymbalistov, D.S. Punko  
**Clinical and immunological effectiveness of non-surgical treatment of chronic periodontitis**

- 92 I.Yu. Chauskaya, D.E. Nikogosova, E.I. Kozlikina, D.I. Meliev, M.S. Amrieva, A.Yu. Drobyshev  
**Photodynamic therapy with curcumin-based photosensitizer for treatment of gingivitis**
- 98 D.T. Tsinekker, T.N. Modina, I.H. Khusainov, D.A. Tsinekker, A.A. Gaffarova, A.I. Shaidullin, E.V. Mamaeva  
**Comorbidity of periodontitis and herpes in the postcovid period**

**■ IMPLANTOLOGY**

- 106 P.O. Grishin, G.T. Saleeva, R.A. Saleev, E.V. Mamaeva, E.A. Kalinnikova  
**Finite element analysis of the influence of the angle of application of force and displacement during dental implantation operations**

**■ SURGERY**

- 114 H.M. Darawshah, R.V. Mellin., Z.B. Aydemirova, A.M. Vorobeva, V.Yu. Rud, E.S. Voinova, M.S. Orlenko, S. Podiezhikh, S.A. Volodchenko, S.A. Tregubov, V.V. Tatarkin, Yu.L. Vasil'ev  
**Morphological and morphometric variations of the lower jaw: an observational typology**
- 121 D.V. Zhuchkova, S.P. Sysolyatin  
**Experimental investigation of the effect of retropulsion in sialolithotripsy with a thulium laser**

**■ ORTHODONTICS**

- 126 G.G. Maziashvili, N.A. Guseynov, T. Haddad, A.M. Gusarov, R.F. Mukhametshin, N.L. Lezhava, S.Yu. Ivanov  
**Development and mathematical comparative analysis of orthodontic anchor mini-plate and mini-screws**

**■ GNATHOLOGY**

- 132 K.A. Prygunov, N.N. Abolmasov, I.A. Adaeva, I.A. Kovaleva, I.N. Abolmasov  
**Digital method of index evaluation of occlusal contacts of lateral teeth**

**■ PROSTHODONTICS**

- 138 S.A. Nikolaenko, A.A. Khalapyan, L.A. Shapiro  
**Comparative assessment of the effectiveness of rehabilitation of patients with tissue defects of the maxillofacial area when using epitheses on magnetic and adhesive fixation**
- 147 S.I. Abakarov, D.V. Sorokin, V.Yu. Lapushko, S.S. Abakarova  
**Stress-deformed state of a non-removable prosthesis on implants under mustering load depending on the angle of abutment wall tilt**

**■ NEW TECHNOLOGIES**

- 158 S.Yu. Ivanov, Ya.N. Karasenkov, N.V. Latuta, V.V. Dzhatdaev, E.A. Egorov, E.K. Tarasova, E.V. Kozlova, P.A. Kozlov  
**Nanotechnology in dentistry: hydrosols of metal nanoparticles are promising antibiotics**

Founders


  
VLADMIVA

"VladMiVa" company group



"TBI Company" LLC

Supported by



Russian Dentistry Association



Association of commercial and industrial enterprises of dentistry "Dental industry"

**EDITORIAL**

Editor-in-Chief: Marina Eliseeva

melis1@yandex.ru, editor@kstm.ru

Tel: +7 916 596-89-62

Proofreader, copy editor: Elena Makeeva

Tech. editor, layout and pre-press

master: Anton Kapitannikov

**PUBLISHER ADDRESS:**Sivtsev Vrazhek per., 29/16, office 205,  
119002, Moscow, Russia  
Tel: +7 916 596-89-62FOREIGN READERS BETTER WOULD  
SUBSCRIBE TO THE HIGH-QUALITY PRINT  
VERSION OF OUR JOURNAL VIA EDITORIAL  
OFFICE.The journal is registered in the Department  
of press, broadcasting and mass media of the  
Russian Federation. Registration certificate:  
PR № 77-1934All published articles are reviewed. An  
article can be published only after receiving  
a positive expert assessment from at least  
2 reviewers.The advertiser is responsible for the adver-  
tising materials content. The article's authors  
are responsible for the accuracy of the infor-  
mation provided in the published materials.Reprints permitted only with the written  
permission of the editorial board. "Clinical  
dentistry" journal exclusive materials are  
the property of LLC "Clinical dentistry".

Circulation is 4000 copies. Free price.

© "Clinical dentistry", 2023



DOI: 10.37988/1811-153X\_2023\_1\_6

[Н.И. Имшенецкая](#)<sup>1,2</sup>,

к.м.н., доцент кафедры детской челюстно-лицевой хирургии; доцент кафедры стоматологии ФПДО

[О.З. Топольницкий](#)<sup>1</sup>,

д.м.н., профессор, зав. кафедрой детской челюстно-лицевой хирургии

[Д.А. Лежнев](#)<sup>1,3</sup>,

д.м.н., профессор, зав. кафедрой лучевой диагностики; профессор кафедры терапевтической стоматологии

[Ю.Л. Васильев](#)<sup>4,5</sup>,

д.м.н., профессор кафедры оперативной хирургии и топографической анатомии; профессор кафедры ортопедической стоматологии

[В.П. Трутень](#)<sup>1</sup>,

д.м.н., доцент, профессор кафедры лучевой диагностики

[И. Кучурка](#)<sup>6</sup>,

студент V курса лечебного факультета

<sup>1</sup> МГМСУ им. А.И. Евдокимова, 127473, Москва, Россия<sup>2</sup> Медицинский университет «РЕАВИЗ», 107564, Москва, Россия<sup>3</sup> РМАНПО, 125993, Москва, Россия<sup>4</sup> Первый МГМУ им. И.М. Сеченова, 119991, Москва, Россия<sup>5</sup> Казанский ГМУ, 420012, Казань, Россия<sup>6</sup> СЗГМУ им. И.И. Мечникова, 191015, Санкт-Петербург, Россия

## Клиническая значимость пре- и антенатального периода в выявлении дополнительных симптомов краниофациальной микросомии

**Реферат.** Синдром краниофациальной микросомии — одна из разновидностей челюстно-лицевых дизостозов. Его характерные симптомы описаны классификацией OMENSplus, где OMENS — анаграмма названий пораженных органов головы, plus — другие симптомы. Актуален поиск взаимосвязи в этиологии и патогенезе основных и дополнительных симптомов краниофациальной микросомии. **Цель исследования** — выявление особенностей течения беременности, родов и сопутствующих заболеваний у пациентов с синдромами краниофациальной микросомии. **Материалы и методы.** Изучены анамнез жизни, заболевания, заключения специалистов, у которых состояли на учете 111 пациентов от 0 до 18 лет с синдромом краниофациальной микросомии с 2011 по 2022 г. Результаты сравнивали с литературными данными. **Результаты.** У матерей обследованных детей преобладала первая по счету беременность (46%). Среди отягощенного акушерского анамнеза встречались обвитие пуповиной, гипоксия плода, преждевременная отслойка нормально расположенной плаценты, ретроплацентарная гематома, фенотипическая недостаточность, нарушение жирового обмена, гестационный сахарный диабет, анемия, инфекционные заболевания, в том числе пневмония, цитомегаловирусная инфекция, вирусный гепатит С, сифилис, а также ЭКО. Среди сопутствующих заболеваний пациентов преобладали нарушения центральной нервной системы (31%), аномалии развития сердца (25%), деформация грудной клетки (14%) и порочное положение головы (9%), что не противоречит литературным данным, но и не подтверждает их ввиду недостаточного количества наблюдений. **Выводы.** 1) Этиология возникновения краниофациальной микросомии многофакторная. 2) Сопутствующие патологии у пациентов с данной нозологией могут быть как самостоятельными заболеваниями, так и дополнительными симптомами синдрома. 3) Проведение анализа теста ДНК на дупликацию гена 22q11.2 следует внести в клинические рекомендации, однако даже при наличии результата данного генетического исследования оценить риск проявления симптомов синдрома краниофациальной микросомии не представляется возможным. 4) Для верификации диагноза необходим многопрофильный подход, включая лучевые методы обследования.

**Ключевые слова:** краниофациальная микросомия, гемифациальная микросомия, синдром Гольденхара, челюстно-лицевой дизостоз, врожденная аномалия, пороки развития лица

### ДЛЯ ЦИТИРОВАНИЯ:

Имшенецкая Н.И., Топольницкий О.З., Лежнев Д.А., Васильев Ю.Л., Трутень В.П., Кучурка И. Клиническая значимость пре- и антенатального периода в выявлении дополнительных симптомов краниофациальной микросомии. — *Клиническая стоматология*. — 2023; 26 (1): 6—11. DOI: 10.37988/1811-153X\_2023\_1\_6

[N.I. Imshenetskaya](#)<sup>1,2</sup>,

PhD in Medical Sciences, associate professor of the Pediatric Maxillo-Facial Surgery Department; associate professor of the Dentistry Department

[O.Z. Topol'nitskiy](#)<sup>1</sup>,

PhD in Medical Sciences, full professor of the Pediatric Maxillo-Facial Surgery Department

[D.A. Lezhnev](#)<sup>1,3</sup>,

PhD in Medical Sciences, full professor of the Radiology Department; professor of the Therapeutic dentistry Department

## Clinical significance of the pre- and antenatal period in identifying additional symptoms of craniofacial microsomia

**Abstract.** Craniofacial microsomia syndrome is one of the manifestations of maxillofacial dysostoses. Its characteristic symptoms are identified by the OMENSplus classification, where "OMENS" is an anagram of the named affected organs of the head, "plus" is other symptoms. The search for a relationship in the etiology and pathogenesis of the main and increased symptoms of craniofacial microsomia is relevant. **The purpose** of the study was to identify the features of the course of pregnancy, childbirth and concomitant diseases in patients with craniofacial microsomia syndromes. **Materials and methods.** The anamnesis of life, diseases, conclusions of specialists who

**Yu.L. Vasil'ev**<sup>4,5</sup>,

PhD in Medical Sciences, full professor of the Operative surgery and topographic anatomy Department; full professor of the Prosthodontics Department

**V.P. Truten'**<sup>1</sup>,

PhD in Medical Sciences, associate professor of the Radiology Department

**I. Kuchurka**<sup>6</sup>,

5<sup>th</sup> year student at the Medical faculty

<sup>1</sup> Moscow State University of Medicine and Dentistry, 127473, Moscow, Russia

<sup>2</sup> Moscow Medical University "REAVIZ", 107564, Moscow, Russia

<sup>3</sup> Russian Medical Academy of Continuous Professional Education, 125993, Moscow, Russia

<sup>4</sup> Sechenov University, 119991, Moscow, Russia

<sup>5</sup> Kazan State Medical University, 420012, Kazan, Russia

<sup>6</sup> Mechnikov North-West State Medical University, 191015, Saint-Petersburg, Russia

were registered with 111 patients from 0 to 18 years old with craniofacial microsomia syndrome from 2011 to 2022 were studied. The results were compared with literature data. **Results.** In mothers of the examined children, the first pregnancy in a row prevailed (46%). Among the aggravated obstetric anamnesis, there were: cord entanglement, fetal hypoxia, premature detachment of a normally located placenta, retroplacental hematoma, phenoplacental insufficiency, impaired fat metabolism, gestational diabetes mellitus, anemia, infectious diseases, including pneumonia, cytomegalovirus infection, viral hepatitis C, syphilis as well as IVF. Among the comorbidities of patients, the following prevailed: disorders of the central nervous system (31%), anomalies in the development of the heart (25%), chest deformity (14%) and a vicious head position (9%), which does not contradict the literature data, but does not confirm them. due to insufficient number of observations. **Conclusions.** 1) The etiology of craniofacial microsomia is multifactorial. 2) Concomitant pathologies in patients with craniofacial microsomia can be both independent diseases and additional symptoms of the syndrome. 3) The analysis of the DNA test for the duplication of the 22q11.2 gene should be included in the clinical recommendations, however, even if the result of this genetic study is available, it is not possible to assess the risk of symptoms of craniofacial microsomia syndrome. 4) To verify the diagnosis, a multidisciplinary approach is required, including radiation methods of examination.

**Key words:** craniofacial microsomia, hemifacial microsomia, Goldenhar syndrome, maxillofacial dysostosis, congenital anomaly, facial malformations

**FOR CITATION:**

Imshenetskaya N.I., Topol'nitskiy O.Z., Lezhnev D.A., Vasil'ev Yu.L., Truten' V.P., Kuchurka I. Clinical significance of the pre- and antenatal period in identifying additional symptoms of craniofacial microsomia. *Clinical Dentistry (Russia)*. 2023; 26 (1): 6—11 (In Russ.). DOI: 10.37988/1811-153X\_2023\_1\_6

**ВВЕДЕНИЕ**

Синдром краниофациальной микросомии — одна из разновидностей челюстно-лицевых дизостозов. По статистике за 2018—2021 гг., согласно данным литературы, частота рождаемости детей с данным заболеванием составляет 1: 3000—1: 5000 живорождений [1, 2].

Симптомокомплекс краниофациальной микросомии идентичен синдрому гемифациальной микросомии и Гольденхара, однако в связи с возможным возникновением двусторонних поражений это более корректный термин [3, 4]. Характерные симптомы описаны классификацией OMENSplus, в которой OMENS — анаграмма названий пораженных органов головы, а plus подразумевает указание других органов. Как правило, к дополнительным симптомам относятся наличие эпибульбарного липодермоида, деформации шейного отдела позвоночника, anomalies развития мочевыделительной системы [5]. Некоторые авторы указывают на пороки развития других органов и систем при краниофациальной микросомии, однако в этом случае требуется дифференциальная диагностика с другими челюстно-лицевыми дизостозами (например, с синдромами VATER, CHARGE и др.) [6—9].

Частота встречаемости врожденных пороков сердца у населения в целом составляет 19—75 на 1000 живорождений [10—13]. Среди всего разнообразия врожденных пороков развития anomalies почек и мочевыводящих путей являются ведущими и составляют до 20—50% всех выявляемых пороков развития плода [14—18].

Таким образом, данные anomalies встречаются гораздо чаще, чем синдром краниофациальной микросомии, к которому их относят некоторые авторы. Кроме того, нет достоверных статистических данных и сравнения с контрольной группой, которые бы подтверждали, что указанные авторами заболевания являются именно симптомами синдрома, а не самостоятельными сопутствующими заболеваниями.

В связи с этим актуален поиск взаимосвязи в этиологии и патогенезе основных и дополнительных симптомов краниофациальной микросомии

**Цель исследования** — выявление особенностей течения беременности, родов и сопутствующих заболеваний у пациентов с синдромами краниофациальной микросомии.

**МАТЕРИАЛЫ И МЕТОДЫ**

В исследование вошли 111 пациентов в возрасте до 18 лет с синдромом краниофациальной микросомии, находившихся на стационарном лечении на кафедре детской челюстно-лицевой хирургии МГМСУ им. А.И. Евдокимова с 2011 по сентябрь 2022 г.

Критерии исключения: другие врожденные патологии, в том числе другие схожие челюстно-лицевые дизостозы.

Был изучен анамнез жизни, анамнез заболевания, заключения педиатра и всех специалистов, у которых обследуемые дети состояли на учете. Далее был проведен анализ литературы, статистические данные,

полученные в ходе настоящего исследования, сравнивали с результатами других исследований.

**РЕЗУЛЬТАТЫ И ОБСУЖДЕНИЕ**

Из 111 детей (53 девочки и 58 мальчиков) присутствовали данные о номере по счету их беременности у матерей 56 пациентов, из них первая — у 26 (46%), вторая — у 14 (25%), третья — у 8 (14%), четвертая — у 3 (5%), пятая, шестая и восьмая — у 1 (2%), седьмая — у 2 (4%; рис. 1).

Из представленных данных следует, что преобладали первая и вторая беременности, а пятая, шестая и восьмая встречались в единичных случаях. Таким образом, нельзя сделать вывод о том, что количество беременностей матери способствовало повышенной вероятности рождения детей с патологией.

Данные о протекании беременности матери и родов наличествовали у 42 семей. Угроза прерывания беременности отмечалась у матерей 23 (21%) пациентов, срочные роды были у матерей 24 (22%) пациентов, из них у 14 в заключении педиатра указаны и угроза протекания беременности, и срочные роды одновременно (рис. 2).

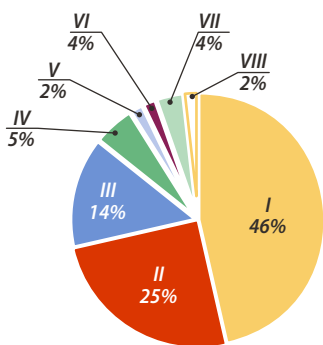


Рис. 1. Распределение пациентов по номеру беременности их матери  
Fig 1. Distribution of patients according to their mother's pregnancy number

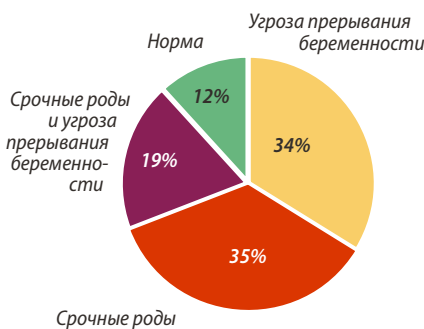

Рис. 2. Распределение анамнеза жизни по особенностям протекания беременности матери и родов  
Fig. 2. Distribution of the anamnesis of life according to the peculiarities of the course of the mother's pregnancy and childbirth

Исходя из полученных сведений можно предположить, что в большинстве случаев беременность плодом с врожденной патологией протекала с какими-то особенностями, однако были исключения — вариант нормы отмечался в 12% случаев.

У матерей 32 пациентов выявлен отягощенный акушерский анамнез:

- ПОНРП, РПГ, ФПН — у 3 женщин;
- ГСД, инсулиннезависимый — у 1 женщины;
- ЭКО — у 1 женщины;
- нарушение жирового обмена — у 4 женщин;
- аплазия артерии пуповины — у 1 женщины;
- обвитие пуповины, гипоксия плода — у 3 женщин;
- ОРВИ — у 4 женщин;
- сифилис — у 1 женщины;

- вирусный гепатит С — у 1 женщины;
- цитомегаловирусная инфекция — у 2 женщин;
- другие внутриутробные инфекции — у 4 женщин;
- обострение хронического пиелонефрита — у 4 женщин;
- анемия — у 4 женщин.

Необходимо отметить, что у 4 из 32 матерей во время беременности было несколько заболеваний, а возраст родителей на момент зачатия, вредные привычки и другие экзогенные факторы в настоящем исследовании не учитывались. Методом кесарева сечения было рождено 6 детей. У 8 женщин беременность и роды протекали без особенностей, при этом номер беременности по счету был различным.

Из представленной диаграммы видно, что какая-либо закономерность или количественное преобладание болезней матери во время беременностей не прослеживаются, так как встречаемость каждого случая отмечена от 1 до 4 раз. Однако к возможным эндогенным факторам, повлиявшим на органогенез плода, можно отнести обвитие пуповиной, гипоксию плода, преждевременную отслойку нормально расположенной плаценты, ретроплацентарную гематому, фенотипическую недостаточность, нарушение жирового обмена, инсулиннезависимый гестационный сахарный диабет,

анемию, инфекционные заболевания, в том числе пневмонию, цитомегаловирусную инфекцию, вирусный гепатит С, сифилис, а также современные репродуктивные технологии — ЭКО.

Для всех детей по предоставленной при госпитализации медицинской документации (выписка от педиатра и заключений специалистов, у которых дети, вошедшие в исследование, состояли на учете) проведен анализ сопутствующих заболеваний:

- порочное положение головы из-за сращения аксиса и атланта (C<sub>1</sub>—C<sub>II</sub> позвоночника), или врожденных пороков развития мышц шеи и связочного аппарата — у 14 (9%) пациентов;
- аномалия Киммерли — у 4 (3,6%) пациентов;
- деформация грудной клетки — у 16 (14%) детей;
- патология опорно-двигательной системы, включая пороки развития конечностей и пальцев, — у 7 (6,3%);
- патология мочевыделительной и половой системы — у 5 (4,5%);
- аномалии развития сердца — у 28 (25%);
- нарушения центральной нервной системы (ЦНС) — у 34 (31%);
- задержка физического развития — у 8 (7,2%).

Таким образом, в обследованной группе преобладали нарушения ЦНС, аномалии развития сердца, деформация грудной клетки и порочное положение головы, что не противоречит данным литературы, но и не подтверждает их ввиду недостаточного количества наблюдений.



Известно, что закладка всех основных органов и систем происходит: пищеварительной на — 4-й неделе, органов кроветворения — на 4–5-й неделе, дыхательной системы, органов мочевого выделения — на 5-й неделе, некоторых эндокринных желез — на 5–6-й неделе, мочеполовой системы — на 7–8-й неделе гистогенеза. При этом I и II жаберные дуги, являющиеся частью пищеварительной трубки, формируются примерно на 4-й неделе эмбриогенеза [19–20]. Таким образом, сроки гестации органов, пороки развития которых относят к основным и дополнительным симптомам синдромов краниофациальной микросомии, не совпадают. В связи с этим возникает нерешенный вопрос о корректности верификации диагноза при первичной консультации и способах дифференциальной диагностики.

Всем детям с врожденной патологией рекомендовано прохождение медико-генетического консультирования и проведения анализа ДНК. В литературе описано более 140 потенциальных генов, нарушения в которых могут привести к возникновению краниофациальной микросомии [21–23]. На сегодняшний день также появились генетические исследования, по результатам которых прослеживается влияние дупликации гена *22q11.2* на возникновение характерных симптомов краниофациальной микросомии [24].

Необходимо отметить, что среди пациентов, находившихся на стационарном лечении и принявших участие в настоящем исследовании, анализ теста ДНК проведен только у 2 детей, и у обоих не выявлено генетических изменений, характерных для синдрома краниофациальной микросомии. Однако у одной матери определялись маркеры хромосомной аномалии — микрогения, а у ее плода определялась аплазия артерии пуповины.

Вопрос о механизмах генетического контроля, особенно на ранних стадиях эмбриогенеза, а также биологический смысл подобных эмбриональных регуляций во многом не изучен. Вплоть до стадии бластулы и даже гаструлы зародыш синтезирует все необходимые ему белки на основе матричных РНК, полученных от матери. Гены зародыша начинают работать, только когда материнские РНК уничтожаются [19]. Помимо наследственных причин, необходимо учитывать экзогенные и эндогенные факторы. На сегодняшний день описано много случаев возникновения микросомии у детей матерей, страдающих сахарным диабетом [25, 26]. В настоящем исследовании зарегистрирован только 1 подобный случай.

Влияние экзогенных факторов на формирование синдрома краниофациальной микросомии находит подтверждение в нашем предыдущем исследовании [27], в ходе которого было выявлено, что, по данным Министерства природных ресурсов и экологии РФ, города, в которых проживали пациенты, являются экологически неблагоприятными. Среди факторов, имевших принципиальное значение, по результатам анкетирования были выделены вредные привычки родителей (курение, алкоголизм) — в 44,5% случаев (у 8 семей из 18, участвовавших в анкетировании).

По данным литературы, наряду с тератогенами, такими как никотин и алкоголь, стали придавать значение злоупотреблению кофеином во время беременности. Помимо расстройства сна и повышения артериального давления, кофеин активно связывает кальций и препятствует его проникновению в плод [28]. Проверить данное утверждение не представляется возможным.

Еще один класс тератогенов представлен вирусами. Н. Грегг (Gregg N., 1941) документально подтвердил, что у женщин, перенесших краснуху в первой трети беременности, в каждом 6-м случае рождались дети с катарактой, болезнями сердца и глухотой [29, 30]. Наличие вирусных заболеваний матери во время беременности также было отмечено в единичных случаях среди семей, входивших в настоящее исследование.

По данным литературы, тератогенные факторы вызывают гематомы в артериях плода и нарушение кровообращения в плаценте, способствуя возникновению симптомов краниофациальной микросомии [26, 31, 32]. Настоящее исследование не опровергает такую возможность, однако статистические данные для ее подтверждения недостаточны.

## ВЫВОДЫ

1. **Учитывая результаты полученных данных в настоящем исследовании, этиология возникновения синдромов краниофациальной микросомии многофакторная, определить значимость особенностей течения беременности родителей и родов не представляется возможным.**
2. **Сопутствующие патологии, выявляемые у пациентов с краниофациальной микросомией, могут быть как самостоятельными заболеваниями, так и являться дополнительными симптомами синдрома.**
3. **Следует предположить, что проведение анализа теста ДНК на дупликацию гена *22q11.2*, возможно, поможет выявить некую закономерность. Следует внести проведение данного исследования в клинические рекомендации. Однако учитывая тот факт, что на возникновение абсолютно всех врожденных аномалий оказывают влияние экзогенные и эндогенные факторы, даже при наличии результата данного генетического исследования достоверно оценить риск проявления симптомов синдрома краниофациальной микросомии в каждом конкретном случае не представляется возможным.**
4. **Для корректной верификации диагноза и проведения дифференциальной диагностики необходимо тщательное многопрофильное обследование, включая использование лучевых методов обследования.**

**Конфликт интересов.** Авторы декларируют отсутствие конфликта интересов.

**Поступила:** 19.12.2022     **Принята в печать:** 10.02.2023

**Conflict of interests.** The authors declare no conflict of interests.  
**Received:** 19.12.2022     **Accepted:** 10.02.2023

## ЛИТЕРАТУРА / REFERENCES:

- Birgfeld C., Heike C. Craniofacial microsomia. — *Clin Plast Surg.* — 2019; 46 (2): 207—221. PMID: 30851752
- Allam K.A. Hemifacial microsomia: Clinical features and associated anomalies. — *J Craniofac Surg.* — 2021; 32 (4): 1483—1486. PMID: 33587521
- Tuin J., Tahiri Y., Paliga J.T., Taylor J.A., Bartlett S.P. Distinguishing Goldenhar syndrome from craniofacial microsomia. — *J Craniofac Surg.* — 2015; 26 (6): 1887—92. PMID: 26267577
- Brandstetter K.A., Patel K.G. Craniofacial Microsomia. — *Facial Plast Surg Clin North Am.* — 2016; 24 (4): 495—515. PMID: 27712817
- Tuin A.J., Tahiri Y., Paine K.M., Paliga J.T., Taylor J.A., Bartlett S.P. Clarifying the relationships among the different features of the OMENS+ classification in craniofacial microsomia. — *Plast Reconstr Surg.* — 2015; 135 (1): 149e-156e. PMID: 25539322
- Caron C.J.J.M., Pluijmers B.I., Wolvius E.B., Looman C.W.N., Bulstrode N., Evans R.D., Ayliffe P., Mulliken J.B., Dunaway D., Padwa B., Koudstaal M.J. Craniofacial and extracraniofacial anomalies in craniofacial microsomia: a multicenter study of 755 patients<sup>1</sup>. — *J Craniomaxillofac Surg.* — 2017; 45 (8): 1302—1310. PMID: 28684073
- Renkema R.W., Caron C.J.J.M., Wolvius E.B., Dunaway D.J., Forrest C.R., Padwa B.L., Koudstaal M.J. Central nervous system anomalies in craniofacial microsomia: a systematic review. — *Int J Oral Maxillofac Surg.* — 2018; 47 (1): 27—34. PMID: 28736116
- Ronde E.M., Nolte J.W., Kruisinga F.H., Maas S.M., Lapid O., Ebbens F.A., Becking A.G., Breugem C.C. Evaluating international diagnostic, screening, and monitoring practices for craniofacial microsomia and microtia: A survey study. — *Cleft Palate Craniofac J.* — 2022; 10556656221093912. PMID: 35469463
- Имшенецкая Н.И., Топольницкий О.З., Смысленова М.В., Лежнев Д.А., Слюсар О.И. Анализ симптомокомплексов у пациентов с синдромом краниофациальной микросомии и их лечение. — *Стоматология детского возраста и профилактика.* — 2021; 4 (80): 245—250  
[Imshenetskaya N.I., Topolnitskiy O.Z., Smyslenova M.V., Lezhnev D.A., Slyus O.I. Analysis of signs and symptoms in patients with craniofacial microsomia and their treatment. — *Pediatric Dentistry and Profylaxis.* — 2021; 4 (80): 245—250 (In Russ.)]. eLibrary ID: 47868437
- Писарева С.Е., Чаша Т.В., Горожанина Т.З. Малые аномалии развития сердца у новорожденных в зависимости от срока гестации. — *Сибирский медицинский журнал (Иркутск).* — 2007; 2: 44—46  
[Pisareva S.E., Chasha T.V., Gorozanina T.Z. Insufficient anomalies of development of heart in newborn depending on the term of gestation. — *Siberian medical journal (Irkutsk).* — 2007; 2: 44—46 (In Russ.)]. eLibrary ID: 18050177
- Белозеров Ю.М., Брегель Л.В., Субботин В.М. Распространенность врожденных пороков сердца у детей на современном этапе. — *Российский вестник перинатологии и педиатрии.* — 2014; 6: 7—11  
[Belozerov Yu.M., Bregel L.V., Subbotin V.M. Prevalence of congenital heart diseases in children at the present stage. — *Russian Bulletin of Perinatology and Pediatrics.* — 2014; 6: 7—11 (In Russ.)]. eLibrary ID: 22705154
- Alexander B.T., Dasinger J.H., Intapad S. Fetal programming and cardiovascular pathology. — *Compr Physiol.* — 2015; 5 (2): 997—1025. PMID: 25880521
- Ефименко О.В., Княжева Е.Д. Роль малых аномалий сердца в структуре врожденных пороков сердца. — *NovalInfo.Ru.* — 2018; 90: 250—253  
[Efimenko O.V., Knyazheva E.D. The role of small heart anomalies in the structure of congenital heart disease. — *NovalInfo.Ru.* — 2018; 90: 250—253 (In Russ.)]. eLibrary ID: 36072890
- Жумадилаева Д.К. Врожденные аномалии развития мочевыделительной системы — причина развития инфекции мочевых путей. — *Вестник КазНМУ.* — 2013; 3 (2): 117—118.  
[Zhumadillaeva D.K. Congenital anomalies of the urinary system — Cause of urinary tract infections. — *Vestnik KazNMU.* — 2013; 3 (2): 117—118 (In Russ.)].
- Гусейнова С.Р. Распространенность аномалий органов мочевыделительной системы среди жителей республики Дагестан. — В: сб. тезисов 83-ей конф. студенческого научного общества им. проф. Н.П. Пятницкого. — Краснодар: КубГМУ, 2022. — С. 455—456.  
[Guseinova S.R. Prevalence of anomalies of the urinary system among the inhabitants of the Republic of Dagestan. — In: Proceedings of 83rd Conference of Student Scientific Society of Prof. N.P. Pyatnitsky. — Krasnodar: Kuban State Medical University, 2022. — Pp. 455—456 (In Russ.)]. eLibrary ID: 49356127
- Ануфриева В.С., Рудакова А.А., Савченко А.Ю. Роль генетических факторов риска в развитии аномалий мочевыделительной системы. — *Интегративные тенденции в медицине и образовании.* — 2022; 4: 23—27  
[Anufrieva V.S., Rudakova A.A., Savchenko A.Y. The role of genetic risk factors in the development of urinary system anomalies. — *Integrative trends in medicine and education.* — 2022; 4: 23—27 (In Russ.)]. eLibrary ID: 49965309
- Murugapopathy V., Gupta I.R. A primer on congenital anomalies of the kidneys and urinary tracts (CAKUT). — *Clin J Am Soc Nephrol.* — 2020; 15 (5): 723—731. PMID: 32188635
- Houat A.P., Guimarães C.T.S., Takahashi M.S., Rodi G.P., Gasparetto T.P.D., Blasbalg R., Velloni F.G. Congenital anomalies of the upper urinary tract: A comprehensive review. — *Radiographics.* — 2021; 41 (2): 462—486. PMID: 33513074
- Маслова Г.Т., Сидоров А.В. Биология развития. Органогенез и механизмы онтогенеза. Курс лекций. — Минск: БГУ, 2012. — С. 38—39.  
[Maslova G.T., Sidorov A.V. Developmental biology. Organogenesis and mechanisms of ontogenesis. Lecture course. — Minsk: Belarusian State University, 2012. — Pp. 38—39. (In Russ.)]. eLibrary ID: 38141391
- Ошурко А.П., Олійник І.Ю. Морфогенетичні перетворення зачатка верхньої щелепи та структур щелепно-лицевої ділянки передплідів людини 10—12 тижнів розвитку. — *Морфологія.* — 2017; 3: 13—20  
[Oshurko A.P., Oliynyk I.Yu. Morphogenetic transformations of the upper jaw rudiment and the structures of the maxillofacial region in human pre-fetuses aged 10—12 weeks of prenatal ontogenesis. — *Morphologia.* — 2017; 3: 13—20 (In Ukrainian)]. eLibrary ID: 35352339

21. Zhao S., Sun P., Li X., Xu X., Peng Q., Shu K., Ma L., Liang Y., Liu B., Zhang Z. Identification of hub genes in hemifacial microsomia: Evidence from bioinformatic analysis. — *J Craniofac Surg.* — 2022; 33 (2): e145–e149. [PMID: 34855631](#)
22. Spinelì-Silva S., Sgardioli I.C., Dos Santos A.P., Bergamini L.L., Monlleó I.L., Fontes M.I.B., Félix T.M., Ribeiro E.M., Xavier A.C., Lustosa-Mendes E., Gil-da-Silva-Lopes V.L., Vieira T.P. Genomic imbalances in craniofacial microsomia. — *Am J Med Genet C Semin Med Genet.* — 2020; 184 (4): 970—985. [PMID: 33215817](#)
23. Zhou Y.Q., Ji J., Mu X.Z., Zhang R.H., Wei M., Yu Z.Y. Diagnosis and classification of congenital craniofacial cleft deformities. — *J Craniofac Surg.* — 2006; 17 (1): 198—201. [PMID: 16432437](#)
24. Bartik L.E., Hughes S.S., Tracy M., Feldt M.M., Zhang L., Arganbright J., Kaye A. 22q11.2 duplications: Expanding the clinical presentation. — *Am J Med Genet A.* — 2022; 188 (3): 779—787. [PMID: 34845825](#)
25. Werler M.M., Sheehan J.E., Hayes C., Padwa B.L., Mitchell A.A., Mulliken J.B. Demographic and reproductive factors associated with hemifacial microsomia. — *Cleft Palate Craniofac J.* — 2004; 41 (5): 494—50. [PMID: 15352870](#)
26. Werler M.M., Sheehan J.E., Hayes C., Mitchell A.A., Mulliken J.B. Vasoactive exposures, vascular events, and hemifacial microsomia. — *Birth Defects Res A Clin Mol Teratol.* — 2004; 70 (6): 389—95. [PMID: 15211707](#)
27. Топольницкий О.З., Тутуева Т.А., Имшенецкая Н.И., Мамедов М.А. Внедрение дистанционных методов генетического консультирования родителей детей с синдромами краниофациальной микросомии. Определение частоты наследования форм ушных раковин. — *Эндодонтия Today.* — 2018; 3: 72—75 [Topolnitskiy O.Z., Tutueva T.A., Imshenetskaya N.I., Mamedov M.A. Introduction of the distance methods of genetic counseling for the parents of children with craniofacial microsomia. Determination of the frequency of inheritance of the shape of the auricle. — *Endodontics Today.* — 2018; 3: 72—75 (In Russ.)]. [eLibrary ID: 36499729](#)
28. McGrath-Morrow S.A., Gorzkowski J., Groner J.A., Rule A.M., Wilson K., Tanski S.E., Collaco J.M., Klein J.D. The effects of nicotine on development. — *Pediatrics.* — 2020; 145 (3): 10. [PMID: 32047098](#)
29. Chudnovets A., Liu J., Narasimhan H., Liu Y., Burd I. Role of inflammation in virus pathogenesis during pregnancy. — *J Virol.* — 2020; 95 (2): 10. [PMID: 33115865](#)
30. Miller E., Cradock-Watson J.E., Pollock T.M. Consequences of confirmed maternal rubella at successive stages of pregnancy. — *Lancet.* — 1982; 2 (8302): 781—4. [PMID: 6126663](#)
31. Poswillo D. The pathogenesis of the first and second branchial arch syndrome. — *Oral Surg Oral Med Oral Pathol.* — 1973; 35 (3): 302—28. [PMID: 4631568](#)
32. Poswillo D. The aetiology and pathogenesis of craniofacial deformity. — *Development.* — 1988; 103 Suppl: 207—12. [PMID: 3074909](#)



DOI: 10.37988/1811-153X\_2023\_1\_12

[М.А. Постников,](#)

д.м.н., профессор, зав. кафедрой терапевтической стоматологии

[М.С. Сабурова,](#)

ассистент кафедры терапевтической стоматологии

[О.В. Кондратенко,](#)

д.м.н., доцент кафедры общей и клинической микробиологии, иммунологии и аллергологии

[А.М. Хамадеева,](#)

д.м.н., профессор кафедры стоматологии детского возраста и ортодонтии

[С.И. Вырмаскин,](#)

к.м.н., доцент кафедры стоматологии ИПО

[О.Е. Симановская,](#)

к.м.н., доцент кафедры терапевтической стоматологии

[А.В. Пашкова,](#)

ординатор кафедры терапевтической стоматологии

СамГМУ, 443001, Самара, Россия

## Стоматологический статус пациентов с муковисцидозом (обзор литературы)

**Реферат.** Муковисцидоз — это генетически обусловленное заболевание, в основе которого лежит нарушение солевого обмена. Оно более распространено среди людей европейского происхождения. Данное заболевание является мультисистемным, поражению подвержены желудочно-кишечный тракт, поджелудочная железа, печень, дыхательные пути, слюнные и потовые железы, а также репродуктивная система. В 1950—1960-х годах муковисцидоз считался летальным заболеванием — подавляющее большинство больных не доживало до 5 лет. В настоящее время благодаря постоянному совершенствованию методов лечения и реабилитации продолжительность и качество жизни людей с данной патологией значительно выросли. Однако более чем в 90% случаев вследствие хронической недостаточности дыхательной системы развиваются тяжелые осложнения. Широкая доказательная база подтверждает негативное влияние химических и метаболических нарушений, сопровождающих заболевания и патологические состояния, на состояние органов и тканей полости рта. Нарушение водно-солевого обмена, поражение слюнных желез, длительные курсы антибиотико-, гормоно- и ферментотерапии при муковисцидозе отражаются на уровне стоматологического здоровья данных пациентов. Длительные курсы антибактериальной терапии являются причиной эксфолиативного и ангулярного хейлита, кандидоза слизистой оболочки полости рта, ксеростомии и геморрагии на слизистой оболочке полости рта становятся проявлением недостаточности слюнных желез, у ряда больных муковисцидозом наблюдается сочетание нескольких признаков патологии языка, широко распространены некариозные поражения твердых тканей зубов и заболевания пародонта. **Заключение.** Несмотря на доказанный факт наличия заболеваний полости рта у больных муковисцидозом вопросам диагностики, выявления факторов риска их развития не уделяется должного внимания.

**Ключевые слова:** муковисцидоз, слизистая оболочка полости рта, гингивит, кариес, неспецифическая резистентность полости рта

### ДЛЯ ЦИТИРОВАНИЯ:

Постников М.А., Сабурова М.С., Кондратенко О.В., Хамадеева А.М., Вырмаскин С.И., Симановская О.Е., Пашкова А.В. Стоматологический статус пациентов с муковисцидозом (обзор литературы). — *Клиническая стоматология*. — 2023; 26 (1): 12—17. DOI: 10.37988/1811-153X\_2023\_1\_12

[M.A. Postnikov,](#)

PhD in Medical Sciences, full professor of the Therapeutic dentistry Department

[M.S. Saburova,](#)

assistant at the Therapeutic dentistry Department

[O.V. Kondratenko,](#)

PhD in Medical science, associate professor of the General and clinical microbiology, immunology and allergology Department

[A.M. Khamadeeva,](#)

PhD in Medical Sciences, full professor of the Pediatric dentistry and orthodontics Department

[S.I. Vyrmaskin,](#)

PhD in Medical sciences, associate professor of the Dentistry department

## Dental status of patients with cystic fibrosis (a review)

**Abstract.** Cystic fibrosis is a genetically determined disease, which is based on a violation of salt metabolism. It is most common among people of European origin. This disease is multisystem, the gastrointestinal tract, pancreas, liver, respiratory tract, salivary and sweat glands, as well as the reproductive system are affected. In the 1950—1960s cystic fibrosis was considered a fatal disease, the vast majority of patients did not live to 5 years. Currently, due to the continuous improvement of treatment and rehabilitation methods, the duration and quality of life of people with this pathology has increased significantly. However, in more than 90% of cases, the development of severe complications due to chronic insufficiency of the respiratory system is observed. A broad evidence base confirms the negative impact of chemical and metabolic disorders accompanying diseases and pathological conditions on the condition of organs and tissues of the oral cavity. Violation of water-salt metabolism, damage to the salivary glands, prolonged courses of antibiotic, hormone and enzyme therapy for cystic fibrosis are reflected in the level of dental health of these patients. Long courses of antibacterial therapy are the cause of exfoliative and angular cheilitis, candidiasis of the oral mucosa, the presence of xerostomia and hemorrhages on the oral mucosa become a manifestation of salivary gland insufficiency, a number of patients with cystic fibrosis have a combination of several signs of tongue pathology, non-carious lesions of hard dental tissues and periodontal diseases are widespread. **Conclusion.** Despite the proven fact of the presence

**O.E. Simanovskaya,**

PhD in Medical sciences, associate professor  
of the Therapeutic dentistry Department

**A.V. Pashkova,**

resident at the Therapeutic dentistry  
Department

Samara State Medical University,  
443001, Samara, Russia

of oral diseases in patients with cystic fibrosis, the issues of diagnosis, identification of risk factors for their development are not given due attention.

**Key words:** cystic fibrosis, oral mucosa, gingivitis, caries, nonspecific resistance of the oral cavity

**FOR CITATION:**

Postnikov M.A., Saburova M.S., Kondratenko O.V., Khamadeeva A.M., Vyrmaskin S.I., Simanovskaya O.E., Pashkova A.V. Dental status of patients with cystic fibrosis (a review). *Clinical Dentistry (Russia)*. 2023; 26 (1): 12—17 (In Russ.). DOI: 10.37988/1811-153X\_2023\_1\_12

**ВВЕДЕНИЕ**

Муковисцидоз (кистозный фиброз) — моногенное заболевание, обусловленное системной дисфункцией экзокринных желез. Впервые он был описан в 1938 г. в США врачом-педиатром Дороти Андерсен. Общее число больных людей в мире превышает 100 тысяч [1]. Частота заболевания существенно варьирует в зависимости от популяций, наций и этнических групп, имеет тенденцию к снижению в большинстве стран мира [2]. Так, для представителей европеоидной расы показатель составляет 1: 2000—2500 живых новорожденных [3]. В современном мире наибольшая выживаемость при данном заболевании регистрируется в Америке [4], Австралии и странах Западной Европы [5]. Первые симптомы муковисцидоза появляются в возрасте  $0,72 \pm 0,16$  года для респираторного синдрома и  $0,45 \pm 0,10$  года для кишечного. Ставится диагноз «муковисцидоз» в среднем в возрасте 3,56 года. Границы возраста для установления диагноза варьируют от первых дней жизни до 17 лет [6].

В России данное заболевание выявляется приблизительно у 1 ребенка из 10 000. На 2022 г. количество больных составляет примерно 3169 человек [7]. Данные цифры могут быть занижены вследствие наличия недиагностированных больных [8]. Частота заболеваемости колеблется в зависимости от региона [9]. В настоящее время ситуация с диагностикой муковисцидоза значительно улучшилась в связи с внедрением с 1 января 2007 г. на территории Российской Федерации неонатального скрининга на муковисцидоз [10].

Развивается муковисцидоз из-за мутации гена на плече 7-й хромосомы. Мутация данного гена приводит к нарушению функции канала трансмембранного регулятора муковисцидоза — МВТР (CFTR), локализованного в эпителиальных клетках (в люминальной стороне клеточной мембраны ацинарных клеток и апикальной части цилиндрических клеток, выстилающих поперечнополосатые протоки) дыхательных путей, желудочно-кишечном тракте, потовых и слюнных железах и являющимся каналом для транспорта хлора, натрия, калия, кальция, бикарбонат-ионов и воды [11]. Из-за нарушения функции белка трансмембранного регулятора муковисцидоза, кодируемого геном муковисцидоза, в эпителиальных клетках органов блокируется перенос ионов хлора, но увеличивается абсорбция ионов натрия [12]. Изменяется электрический потенциал

в просвете выводных протоков, вследствие чего секрет большинства желез внешней секреции сгущается, снижается или полностью прекращается эвакуация жидкости через мембрану эпителия. Все это приводит к патологическим изменениям в органах-мишенях, наиболее серьезным — в бронхолегочной системе [13]. Последние исследования показывают, что больные муковисцидозом, как правило, рождаются без выполнения пренатальной диагностики генетических заболеваний, но при выяснении семейного анамнеза становится известно, что в данных семьях были случаи смерти детей в раннем возрасте от патологий легочной системы, а в некоторых случаях у детей был диагностирован муковисцидоз [14].

Лечение больных муковисцидозом происходит в специализированных центрах с комплексной медицинской помощью при участии психологов и социальных работников. Обязательным составляющим лечения у больных с муковисцидозом является пожизненное применение муколитиков, бронхолитиков, антибиотиков, нестероидных противовоспалительных препаратов, витаминов, а также ферментов поджелудочной железы, что также сказывается на состоянии зубочелюстной системы пациентов [15]. Ведение данных больных регламентируется:

- приказом Минздрава от 2 июня 2022 г. № 377н «Об утверждении стандарта медицинской помощи взрослым при кистозном фиброзе (муковисцидозе) (диагностика и лечение)»;
- приказом Минздрава от 6 августа 2021 г. № 835н «Об утверждении стандарта медицинской помощи детям при кистозном фиброзе (муковисцидозе) (диагностика и лечение)»;
- клиническими рекомендациями Минздрава РФ «Кистозный фиброз (муковисцидоз) — 2021—2022—2023» (24.09.2021).

Для того чтобы избежать распространения очаговой инфекции из полости рта и уменьшить частоту обострений бронхолегочной патологии, а также лекарственную нагрузку на организм, необходима ранняя диагностика стоматологического здоровья данных пациентов [16].

**ПРОЯВЛЕНИЯ НА СЛИЗИСТОЙ  
ОБОЛОЧКЕ ПОЛОСТИ РТА**

При внешнем осмотре больных муковисцидозом форма, размеры и пропорциональность лица, расположение складок и тонус мышц остаются в норме. При пальпации

мягких тканей следует обратить внимание на незначительное увеличение региональных лимфатических узлов. В 81% случаев у больных с муковисцидозом выявляется поражение губ [17]. Характерно приобретение бледного или цианотичного оттенка, сухости и стянутости, ангулярного и эксфолиативного хейлита. Имеются также сочетанные поражения кожи губ [18]. Длительный прием противомикробных препаратов вызывает дисбактериоз полости рта и присоединение патогенной флоры, что повышает риск возникновения хейлита [19]. Наличие вредной привычки прикусывания губ со временем приводит к хронизации процесса [20].

Исследование слизистой оболочки полости рта проводят по топографическим зонам последовательно, учитывая ее цвет, целостность, рельеф, степень увлажненности, отмечают наличие элементов поражения. Изменения встречаются в 92% случаев [21]. Отечность, бледность и цианотичность связывают с изменением деятельности сердечно-сосудистой системы и развитием хронического легочного сердца [22]. Иктеричность слизистой указывает на поражение печени и желчевыводящих путей [23]. Сухость и геморрагии говорят о функциональной недостаточности слюнных желез и витаминном дефиците [24]. Имеются изменения и на языке: отпечатки зубов на его боковых поверхностях, налет, десквамативный и географический глоссит [25]. Данные поражения также могут возникать из-за хронических воспалительных изменений кишечника и дыхательной системы [26]. Частота данных патологий увеличивается при утяжелении формы муковисцидоза [27]. Исследование неспецифической резистентности слизистой оболочки полости рта проводят на основании реакции адсорбции микроорганизмов (РАМ) (методика предложена Н.Ф. Данилевским, А.П. Самойловым и Т.А. Беленчуком в 1985 г.) [28]. У пациентов с муковисцидозом в среднем содержится 63% РАМ-положительных клеток, что соответствует удовлетворительному состоянию [29].

### СОСТОЯНИЕ СЛЮННЫХ ЖЕЛЕЗ

Муковисцидоз — это экзокринопатия, поэтому при данной патологии неизбежно поражаются слюнные железы. При оттоке вырабатываемой в секреторных ацинусах первичной слюны по выводным протокам происходит всасывание ионов натрия и хлора, а ионы калия и бикарбоната секретируются в их просвет, приводя к образованию вторичной слюны. Это проявляется уменьшением объема выделяемой слюны и повышением ее вязкости. Кроме того, увеличены концентрации кальция, фосфора и общего белка в составе слюны, снижен уровень амилазы [30]. Немаловажное значение имеет и определение рН слюны. У 83% больных реакция кислая [31]. Повышается риск поражения зубов кариесом, развития заболеваний периодонта и слизистой оболочки полости рта, нарушения вкусового восприятия. Но стоит обратить внимание, что снижение уровня слюноотделения у больных муковисцидозом может быть обусловлено и сопутствующей общесоматической

патологией, витаминодефицитом или являться побочным действием приема лекарственных препаратов.

В некоторых случаях слюнные железы могут быть гипертрофированы [32]. Пациенты с данным заболеванием имеют предрасположенность к развитию хронических сиалоденитов и образованию конкрементов в паренхиме и выводных протоках слюнных желез, что вызвано повышенным содержанием кальция в слюнной жидкости [33]. Имелись единичные случаи присоединения острых бактериальных инфекций желез, которые осложняли течение заболевания, но описания данных отечественных [34] и зарубежных [35] работ относятся к прошлому столетию. При рецидивирующих воспалениях слюнных желез необходимо провести тщательную диагностику для исключения ювенильного рецидивирующего паротита, а также аутоиммунных заболеваний [36].

### ПОРАЖЕНИЯ ТВЕРДЫХ ТКАНЕЙ ЗУБОВ

Гипосаливация, ведущая к застою бактериальной биопленки, и нарушение буферных свойств слюны ведут к росту кариозных поражений твердых тканей зубов у пациентов с муковисцидозом. Они встречаются в 93% случаев [37]. Интенсивность кариеса напрямую связана со степенью тяжести муковисцидоза. Наиболее часто кариозные полости возникают на контактных поверхностях моляров верхней и нижней челюсти и в пришеечной области верхних резцов. Особенность кариеса на молочных зубах — симметричное расположение обширных кариозных полостей. Нередко кариес осложняется и протекает как хронический процесс со стороны пульповой камеры, без выраженной симптоматики [38]. У больных с муковисцидозом число кариозных зубов превышает количество зубов с пломбами, что указывает на низкий уровень оказания стоматологической помощи. Эмалевая резистентность снижена и не может противостоять кариесогенным факторам [39].

Среди некариозных поражений чаще всего встречается системная гипоплазия эмали, в основном поражающая молочные зубы. Очаги располагаются симметричными желтыми или белыми пятнами на вестибулярной поверхности резцов [40]. Это говорит о том, что функциональные и морфологические изменения в органах негативно влияют на формирование зубов [41]. По некоторым данным, нарушение созревания эмали обусловлено угнетением амелобластов, так как, являясь специализированными эпителиальными клетками, они также имеют в мембранах хлоридный канал МВТР. Подкисляющие среду ионы водорода являются побочным продуктом образования кристаллов апатита при созревании эмали. Эти протоны должны быть нейтрализованы, чтобы обеспечить продолжение роста кристалла. Основная роль МВТР заключается в регулировании обмена хлора и бикарбоната через клеточные мембраны, тем самым нейтрализуя ионы водорода и обеспечивая нейтральную среду, необходимую для транспорта кальция и адекватной минерализации эмали.



У пациентов с циррозом печени и портальной гипертензией отмечают выраженный желтоватый оттенок на постоянных зубах [42].

### ФОРМИРОВАНИЕ ПРИКУСА

У больных муковисцидозом при легком течении в 60% случаев выявляется физиологический прикус [43]. Со среднетяжелыми проявлениями правильный прикус имеет половина пациентов. У пациентов с тяжелым течением болезни регистрируются аномалии прикуса. К ним относятся дистальный, перекрестный, мезиальный и открытый [44]. В 84% случаев у больных нарушается функция дыхания. Выявляют смешанный тип дыхания в 54% и ротовой в 30% случаев [45]. Нарушение дыхания приводит к патологиям губ и формированию неправильного прикуса [46].

### ГИГИЕНИЧЕСКИЙ СТАТУС

Неудовлетворительная гигиена полости рта выявляется у 85% больных. В 76% случаев диагностируются воспалительные заболевания пародонта. При муковисцидозе среднее значение пародонтального индекса Рассела составляет 0,7 [47]. Среднее значение индекса РМА у данных больных составляет 31%, что соответствует средней степени тяжести гингивита [48]. Проба Шиллера—Писарева у больных с муковисцидозом в 90% случаев была слабоположительная [49]. Однако следует заметить, что данные результаты не показывают существенной разницы между больными муковисцидозом и их ровесниками, не имеющими соматической патологии. Частая длительная ингаляционная фармакотерапия снижает патогенные свойства биопленки. Однако индивидуально-специфический баланс биопленки может быть нарушен из-за низкой резистентности больных к повреждающим факторам. Это приводит к внезапному возникновению бактериальных и грибковых воспалительных поражений полости рта.

### МИКРОБИОЛОГИЧЕСКИЙ СТАТУС

При изучении видового состава микрофлоры полости рта обнаружены *P. aeruginosa*, *S. aureus* и *H. influenzae*, которые являются основными возбудителями инфекции нижних дыхательных путей больных муковисцидозом.

В первые годы жизни доминирует золотистый стафилококк, после преобладает синегнойная палочка. В последнее время большую значимость приобретают плохо изученные микроорганизмы, значимые при муковисцидозе, которые также колонизируют полость рта. К ним относятся неферментирующие грамотрицательные микроорганизмы: *Burkholderia cepacia complex* (BCC), *Stenotrophomonas maltophilia*, *Achromobacter xylosoxidans*, нетуберкулезные микобактерии, грибы рода *Candida* и *Aspergillus*. Каждый из вышеперечисленных возбудителей способен вызвать воспаление, которое приводит к повреждению дыхательных путей, снижению легочной функции, ухудшению клинического статуса. При проведении бактериологических исследований было выяснено, что количественный и качественный состав флоры, выделенной из мокроты и соскобов из пародонтальных карманов и зубного налета, имеют близкие показатели по значению [50].

### ЗАКЛЮЧЕНИЕ

Можно сделать вывод, что у пациентов с муковисцидозом присутствуют изменения слизистой оболочки полости рта, губ, высокий уровень интенсивности кариеса, неудовлетворительный уровень гигиены полости рта, присутствуют заболевания пародонта и патологии прикуса. Степень тяжести заболевания и состояние здоровья полости рта оказывают взаимное влияние друг на друга. При работе с этой группой больных врачам-стоматологам необходимо уделять повышенное внимание профилактике и ранней диагностике патологии полости рта. Чем раньше было диагностировано заболевание и назначено лечение, в том числе на доклиническом этапе, тем лучше прогноз, эффективность лечения, а также это предотвращает развитие осложнений и отставание в развитии. Поэтому для диагностики и лечения должен использоваться полный спектр исследований, как клинических, так и клинико-лабораторных.

**Конфликт интересов.** Авторы декларируют отсутствие конфликта интересов.

**Поступила:** 20.09.2022      **Принята в печать:** 19.02.2023

**Conflict of interests.** The authors declare no conflict of interests.  
**Received:** 20.09.2022      **Accepted:** 19.02.2023

### ЛИТЕРАТУРА / REFERENCES:

1. Klimova B., Kuca K., Novotny M., Maresova P. Cystic fibrosis revisited — a review study. — *Med Chem.* — 2017; 13 (2): 102—109. [PMID: 27292156](#)
2. Scotet V., L'Hostis C., Férec C. The changing epidemiology of cystic fibrosis: incidence, survival and impact of the CFTR gene discovery. — *Genes (Basel).* — 2020; 11 (6): 589. [PMID: 32466381](#)
3. Hangül M., Pekcan S., Köse M., Acıcan D., Şahlar T.E., Erdoğan M., Kendirci M., Güney D., Öznavruz H., Demir O., Ercan Ö., Göçlü F. The incidence of cystic fibrosis in the central region of Anatolia in Turkey between 2015 and 2016. — *Balkan Med J.* — 2019; 36 (3): 179—183. [PMID: 30592194](#)
4. Parker-McGill K., Nugent M., Bersie R., Hoffman G., Rock M., Baker M., Farrell P.M., Simpson P., Levy H. Changing incidence of cystic fibrosis in Wisconsin, USA. — *Pediatr Pulmonol.* — 2015; 50 (11): 1065—1072. [PMID: 26258862](#)

5. Elborn J.S. Cystic fibrosis. — *Lancet*. — 2016; 388 (10059): 2519—2531. [PMID: 27140670](#)
6. Сергиенко Д.Ф., Башкина О.А., Галимзянов Х.М., Белопасова Н.А. Особенности клинических проявлений муковисцидоза у детей. — *Астраханский медицинский журнал*. — 2010; 3: 49—53  
[Sergienko D.F., Bashkina O.A., Galimzyanov H.M., Belopasova N.A. The peculiarities of clinical manifestations of mucoviscidosis in children. — *Astrakhan Medical Journal*. — 2010; 3: 49—53 (In Russ.)]. [eLibrary ID: 15210124](#)
7. Липов Д.С., Скворцов В.В., Лукина М.А., Горшенина М.В., Луговкина А.А., Салтовская Т.А. Муковисцидоз. — *Медицинская сестра*. — 2017; 4: 22—30  
[Lipov D.S., Skvortsov V.V., Lukina M.A., Gorshenina M.V., Lugovkina A.A. Cystic fibrosis. — *The Nurse*. — 2017; 4: 22—30 (In Russ.)]. [eLibrary ID: 29371812](#)
8. Красовский С.А., Адян Т.А., Амелина Е.Л., Сергиенко Д.Ф., Шадрина В.В., Гуцин М.Ю., Зоненко О.Г., Макарова М.А. Муковисцидоз: некоторые вопросы эпидемиологии и генетики. — *Практическая пульмонология*. — 2019; 4: 45—50  
[Krasovskiy S.A., Adyan T.A., Amelina E.L., Sergienko D.F., Shadrina V.V., Guschin M.Yu., Zonenko O.G., Makarova M.A. Cystic Fibrosis: Some Issues of Epidemiology and Genetics. — *Practical pulmonology*. — 2019; 4: 45—50 (In Russ.)]. [eLibrary ID: 42699182](#)
9. Евстратов А.А., Черемисин А.Е., Аббазов Р.Р., Сабирова Д.Р. Муковисцидоз — многогранная проблема. Обзор литературы и клинические примеры. — *Практическая медицина*. — 2019; 6-1: 11—14  
[Evstratov A.A., Cheremisin A.E., Abbazov R.R., Sabirova D.R. Cystic fibrosis as a multisided problem. Literature review and clinical examples. — *Practical medicine*. — 2019; 6-1: 11—14 (In Russ.)]. [eLibrary ID: 41461022](#)
10. Molina-García A., Castellanos-Cosano L., Machuca-Portillo G., Posada-de la Paz M. Impact of rare diseases in oral health. — *Med Oral Patol Oral Cir Bucal*. — 2016; 21 (5): e587—94. [PMID: 27475682](#)
11. Javaid M.A., Ahmed A.S., Durand R., Tran S.D. Saliva as a diagnostic tool for oral and systemic diseases. — *J Oral Biol Craniofac Res*. — 2016; 6 (1): 66—75. [PMID: 26937373](#)
12. Eick S. Biofilms. — *Monogr Oral Sci*. — 2021; 29: 1—11. [PMID: 33427230](#)
13. Matczuk J., Żendzian-Piotrowska M., Maciejczyk M., Kurek K. Salivary lipids: A review. — *Adv Clin Exp Med*. — 2017; 26 (6): 1021—1029. [PMID: 29068606](#)
14. Mantovani R.P., Sandri A., et al. Toothbrushes may convey bacteria to the cystic fibrosis lower airways. — *J Oral Microbiol*. — 2019; 11 (1): 1647036. [PMID: 31489126](#)
15. Willis J.R., Saus E., et al. Citizen-science based study of the oral microbiome in Cystic fibrosis and matched controls reveals major differences in diversity and abundance of bacterial and fungal species. — *J Oral Microbiol*. — 2021; 13 (1): 1897328. [PMID: 34104346](#)
16. Herman K., Kowalczyk-Zajac M., Pytrus T. Oral cavity health among cystic fibrosis patients: Literature overview. — *Adv Clin Exp Med*. — 2017; 26 (7): 1147—1153. [PMID: 29211365](#)
17. Coffey N., O'Leary F., Burke F., Roberts A., Hayes M. Periodontal and oral health status of people with Cystic Fibrosis: a systematic review. — *J Dent*. — 2020; 103: 103509. [PMID: 33129998](#)
18. Mantovani R.P., Sandri A., et al. Longitudinal monitoring of sino-nasal and oral bacterial reservoirs to prevent chronic lung infection in people with cystic fibrosis. — *ERJ Open Res*. — 2020; 6 (3): 00115—2020. [PMID: 32864382](#)
19. Арутюнян С.А., Симонян К.Г., Мкртчян Н.М., Каширская Н.Ю., Либик М., Мацек М. Сиалоаденит при муковисцидозе. — *Доктор.Ру*. — 2020; 10: 66—68  
[Harutyunyan S.A., Simonyan K.G., Mkrtychyan N.M., Kashirska-ya N.Yu., Libik M., Macek M. Sialadenitis in Cystic Fibrosis: Case Report. — *Doctor.Ru*. — 2020; 10: 66—68 (In Russ.)]. [eLibrary ID: 44313959](#)
20. Vyrmaskin S.I., Trunin D.A., Postnikov M.A., Shukhorova Yu.A., Simanovskaya O.E., Navasardyan N., Saburova M.S., Konnov V.V., Domenyuk D.A. Morphological features of wound process in patients with inflammatory and destructive periodontal diseases in case of diabetes mellitus. — *Archiv EuroMedica*. — 2021; 6: 100—106. [eLibrary ID: 47289304](#)
21. Pawlaczyk-Kamieńska T., Śniatała R., et al. Periodontal status and subgingival biofilms in cystic fibrosis adults. — *Pol J Microbiol*. — 2019; 68 (3): 377—382. [PMID: 31880883](#)
22. Rivas Caldas R., Le Gall F., Revert K., Rault G., Virmaux M., Gouriou S., Héry-Arnaud G., Barbier G., Boisramé S. Pseudomonas aeruginosa and periodontal pathogens in the oral cavity and lungs of cystic fibrosis patients: a case-control study. — *J Clin Microbiol*. — 2015; 53 (6): 1898—907. [PMID: 25854483](#)
23. Peker S., Kargul B., Tanboga I., Tunali-Akbay T., Yarat A., Karakoc F., Ersu R., Dagli E. Oral health and related factors in a group of children with cystic fibrosis in Istanbul, Turkey. — *Niger J Clin Pract*. — 2015; 18 (1): 56—60. [PMID: 25511345](#)
24. Pawlaczyk-Kamieńska T., Borysewicz-Lewicka M., Śniatała R. Periodontal condition and periodontal risk assessment in adult patients with cystic fibrosis. — *Ann Agric Environ Med*. — 2020; 27 (2): 235—239. [PMID: 32588599](#)
25. Pawlaczyk-Kamieńska T., Borysewicz-Lewicka M., Śniatała R., Batura-Gabryel H., Cofta S. Dental and periodontal manifestations in patients with cystic fibrosis — A systematic review. — *J Cyst Fibros*. — 2019; 18 (6): 762—771. [PMID: 30473190](#)
26. da Silva Modesto K.B., de Godói Simões J.B., de Souza A.F., Damaceno N., Duarte D.A., Leite M.F., de Almeida E.R. Salivary flow rate and biochemical composition analysis in stimulated whole saliva of children with cystic fibrosis. — *Arch Oral Biol*. — 2015; 60 (11): 1650—4. [PMID: 26351748](#)
27. Tkachenko M., Fomenko Y., Bondarenko A., Shevchuk V., Odushkina N., Nazaryan R. The use of miramistin in the treatment of chronic gingivitis in children with cystic fibrosis. — *Pharmacologyonline*. — 2021; 3: 398—404. [eLibrary ID: 48783723](#)
28. Сабурова М.С., Кондратенко О.В. Полость рта как локус инфекции при муковисцидозе. — *Проблемы медицинской микологии*. — 2022; 2: 125  
[Saburova M.S., Kondratenko O.V. Oral cavity as the locus of infection in cystic fibrosis. — *Problems in Medical Mycology*. — 2022; 2: 125 (In Russ.)]. [eLibrary ID: 48666195](#)
29. Самсонова М.В., Черняев А.Л., Красовский С.А., Амелина Е.Л., Усачева М.В. Патологическая анатомия муковисцидоза у взрослых. — *Клиническая и экспериментальная морфология*. — 2017; 4 (24): 31—37  
[Samsonova M.V., Chernyaev A.L., Krasovsky S.A., Amelina E.L., Usacheva M.V. Pathology of cystic fibrosis in adult patients. — *Clinical and Experimental Morphology*. — 2017; 4 (24): 31—37 (In Russ.)]. [eLibrary ID: 32231631](#)

30. Мановицкая Н.В., Харевич О.Н., Бородина Г.Л. Способ определения тяжести клинико-функционального состояния пациентов с муковисцидозом. — *Медицинский журнал*. — 2014; 1 (47): 87—89  
[Manovitskaya N.V., Harevich O.N., Borodina G.L. The method of determining the severity of clinical and functional status of patients with cystic fibrosis. — *Medical Journal*. — 2014; 1 (47): 87—89 (In Russ.)]. [eLibrary ID: 21304329](#)
31. Harrington N., Barry P.J., Barry S.M. Dental treatment for people with cystic fibrosis. — *Eur Arch Paediatr Dent*. — 2016; 17 (3): 195—203. [PMID: 27146508](#)
32. Хамраев Х.Т., Шавази Н.М., Рустамов М.Р., Атаева М.С., Лим М.В., Аметов Э.Т. Особенности течения и осложнений муковисцидоза в зависимости от возраста. — *Наука, образование и культура*. — 2020; 6 (50): 76—78  
[Khamraev Kh.T., Shavazi N.M., Rustamov M.R. Features of the course and complications of cystic fibrosis depending on age. — *Science, Education and Culture*. — 2020; 6 (50): 76—78 (In Russ.)]. [eLibrary ID: 43099498](#)
33. Винокурова Л.В., Баймаканова Г.Е. и др. Функциональная недостаточность поджелудочной железы и метаболическая активность микробиоты у взрослых больных муковисцидозом. — *Терапевтический архив*. — 2018; 10: 84—88  
[Vinokurova L.V., Baimakanova G.E., et al. Functional insufficiency of the pancreas and the metabolic activity of the microbiota in cystic fibrosis adults patients. — *Therapeutic Archive*. — 2018; 10: 84—88 (In Russ.)]. [eLibrary ID: 36298288](#)
34. Hildebrandt T., Zawilska A., et al. Estimation of proinflammatory factors in the saliva of adult patients with cystic fibrosis and dental caries. — *Medicina (Kaunas)*. — 2020; 56 (11): 612. [PMID: 33202617](#)
35. Alkhatieb A.A., Mancl L.A., et al. Unstimulated saliva-related caries risk factors in individuals with cystic fibrosis: A cross-sectional analysis of unstimulated salivary flow, pH, and buffering capacity. — *Caries Res*. — 2017; 51 (1): 1—6. [PMID: 27846621](#)
36. Gelzo M., Iacotucci P., et al. Impaired ratio of unsaturated to saturated non-esterified fatty acids in saliva from patients with cystic fibrosis. — *Diagnostics (Basel)*. — 2020; 10 (11): 915. [PMID: 33171650](#)
37. Castaldo A., Iacotucci P., et al. Salivary cytokines and airways disease severity in patients with cystic fibrosis. — *Diagnostics (Basel)*. — 2020; 10 (4): 222. [PMID: 32326546](#)
38. Abrami M., Ascenzioni F., et al. A novel approach based on low-field NMR for the detection of the pathological components of sputum in cystic fibrosis patients. — *Magn Reson Med*. — 2018; 79 (4): 2323—2331. [PMID: 28833401](#)
39. Chin M., Brennan A.L., Bell S.C. Emerging nonpulmonary complications for adults with cystic fibrosis: Adult cystic fibrosis series. — *Chest*. — 2022; 161 (5): 1211—1224. [PMID: 34774529](#)
40. Sinha A., Southern K.W. Cystic fibrosis transmembrane conductance regulator-related metabolic syndrome/cystic fibrosis screen positive, inconclusive diagnosis (CRMS/CFSPID). — *Breathe (Sheff)*. — 2021; 17 (3): 210088. [PMID: 35035555](#)
41. Mingora C.M., Flume P.A. Pulmonary complications in cystic fibrosis: past, present, and future: adult cystic fibrosis series. — *Chest*. — 2021; 160 (4): 1232—1240. [PMID: 34147501](#)
42. Regard L., Lavoeste H., Martin C., Chassagnon G., Burgel P.R. [Ageing with cystic fibrosis: Classical and emerging comorbidities in adults with cystic fibrosis]. — *Rev Pneumol Clin*. — 2018; 74 (5): 279—291 (In French). [PMID: 30316653](#)
43. Фурман Е.Г., Шадрина В.В., Максимычева Т.Ю., Шерман В.Д., Кондратьева Е.И. Стоимость терапии пациентов с муковисцидозом в разных возрастных группах с учетом инфекции дыхательного тракта и осложнений. — *Пульмонология*. — 2021; 2: 238—249  
[Furman E.G., Shadrina V.V., Maksimycheva T.Yu., Sherman V.D., Kondratyeva E.I. Cost of therapy for cystic fibrosis in different age groups with consideration to the respiratory tract infection and complications. — *Russian Pulmonology*. — 2021; 2: 238—249 (In Russ.)]. [eLibrary ID: 45604409](#)
44. Красовский С.А., Каширская Н.Ю., Усачева М.В., Амелина Е.Л., Черняк А.В., Науменко Ж.К. Влияние возраста постановки диагноза и начала специфической терапии на основные клинико-лабораторные проявления заболевания у больных муковисцидозом. — *Вопросы современной педиатрии*. — 2014; 2: 36—43  
[Krasovskii S.A., Kashirskaya N.Yu., Usacheva M.V., Amelina E.L., Chernyak A.V., Naumenko Zh.K. Influence of the age of the diagnosis and the beginning of specific therapy on main clinical and laboratory manifestations of a disease in patients with cystic fibrosis. — *Current Pediatrics (Moscow)*. — 2014; 2: 36—43 (In Russ.)]. [eLibrary ID: 21467353](#)
45. Almeslet A., Alnamlah S., Alanzan L., Aldriwesh R., AlWehaiby S. Role of salivary biomarkers in cystic fibrosis: a systematic review. — *Biomed Res Int*. — 2022; 2022: 5818840. [PMID: 35097122](#)
46. Кондратьева Е.И., Амелина Е.Л., Чернуха М.Ю., Шерман В.Д., Красовский С.А., Каширская Н.Ю., Симонова О.И., Авдеев С.Н., Намазова-Баранова Л.С., Гембицкая Т.Е., Куцев С.И. Обзор клинических рекомендаций "Кистозный фиброз (муковисцидоз)" (2020). — *Пульмонология*. — 2021; 2: 135—147  
[Kondratyeva E.I., Amelina E.L., Chernukha M.Yu., Sherman V.D., Krasovskiy S.A., Kashirskaya N.Yu., Simonova O.I., Avdeev S.N., Namazova-Baranova L.S., Gembitskaya T.E., Kutsev S.I. Review of clinical guidelines "Cystic fibrosis" (2020). — *Russian Pulmonology*. — 2021; 2: 135—147 (In Russ.)]. [eLibrary ID: 45604399](#)
47. Pawlaczyk-Kamińska T., Borysewicz-Lewicka M., et al. Oral care recommendation for cystic fibrosis patients—recommendation for dentists. — *J Clin Med*. — 2022; 11 (10): 2756. [PMID: 35628882](#)
48. Frías J.P., Ruiz E.P., López Castillo M.D.C., García P.C. The History of cystic fibrosis. — *Open Journal of Pediatrics and Child Health*. — 2019; 4: 001—006. [DOI: 10.17352/ojpch.000015](#)
49. Каширская Н.Ю., Капранов Н.И., Васильева Ю.И. Трудности в диагностике муковисцидоза. — *Вопросы современной педиатрии*. — 2005; 1: 89—92  
[Kashirskaya N.Yu., Kapranov N.I., Vasilieva Yu.I. Difficulties of diagnosing mucoviscidosis. — *Current Pediatrics (Moscow)*. — 2005; 1: 89—92 (In Russ.)]. [eLibrary ID: 18023076](#)
50. Горяйнова А.В., Красовский С.А., Семькин С.Ю., Донников А.Е. Фенотипические проявления четырех впервые выявленных мутаций в гене cfr. — *Медицинский вестник Северного Кавказа*. — 2020; 2: 182—185  
[Goryainova A.V., Krasovsky S.A., Semykin S.Yu., Donnikov A.E. Phenotypic manifestations of four newly identified mutations of the cfr gene. — *Medical News of North Caucasus*. — 2020; 2: 182—185 (In Russ.)]. [eLibrary ID: 43162707](#)



DOI: 10.37988/1811-153X\_2023\_1\_18

[Н.И. Крихели,](#)д.м.н., профессор, зав. кафедрой  
клинической стоматологии, проректор[Е.В. Пустовойт,](#)к.м.н., доцент кафедры клинической  
стоматологии[З.Т. Дарсигова,](#)к.м.н., ассистент кафедры клинической  
стоматологии[И.Р. Аракелян,](#)к.м.н., доцент кафедры клинической  
стоматологии[А.Т. Сампиев,](#)к.м.н., ассистент кафедры клинической  
стоматологииМГМСУ им. А.И. Евдокимова,  
127473, Москва, Россия

## Анализ многофакторности развития эрозии зубов

**Реферат.** В данной статье освещается многообразие факторов, влияющих на развитие эрозии зубов на основании изучения материалов, опубликованных в отечественной и зарубежной литературе. Были проанализированы результаты многочисленных исследований отечественных и зарубежных авторов по изучению этиопатогенетических механизмов развития эрозии твердых тканей зубов. **Результаты.** При анализе результатов многочисленных отечественных и зарубежных исследований по изучению механизма развития эрозии твердых тканей зубов нами было установлено, что эрозия зубов имеет многофакторный характер развития. Клинические изменения состояния твердых тканей зубов при эрозии характеризуются различной степенью выраженности, в большей степени обусловленной как прогрессированием соматических расстройств организма, так и применением различных по силе воздействия и свойствам фармакологических средств. Возникающее снижение естественной реминерализации зубов приводит к выраженной потере твердых тканей зубов в виде эрозий. Взаимодействие химических, а также биологических и поведенческих факторов имеет решающее значение и помогает объяснить, почему у некоторых людей необратимые эрозивные поражения твердых тканей зубов развиваются чаще, чем у других, даже когда они испытывают одинаковые кислотные провокации в своем питании. **Заключение.** Возникающее снижение естественной реминерализации зубов под воздействием множества экзо- и эндофакторов приводит к выраженной потере твердых тканей зубов в виде эрозий.

**Ключевые слова:** эрозия зубов, эндогенные факторы, экзогенные факторы, эрозивный потенциал, кислоты

### ДЛЯ ЦИТИРОВАНИЯ:

Крихели Н.И., Пустовойт Е.В., Дарсигова З.Т., Аракелян И.Р., Сампиев А.Т. Анализ многофакторности развития эрозии зубов. — *Клиническая стоматология*. — 2023; 26 (1): 18—22. DOI: 10.37988/1811-153X\_2023\_1\_18

[N.I. Krikheli,](#)PhD in Medical Sciences, full professor  
of the Clinical dentistry Department, vice-  
rector[E.V. Pustovojt,](#)PhD in Medical Sciences, associate professor  
of the Clinical dentistry Department[Z.T. Darsigova,](#)PhD in Medical Sciences, assistant professor  
of the Clinical dentistry Department[I.R. Arakelyan,](#)PhD in Medical Sciences, associate professor  
of the Clinical dentistry Department[A.T. Sampiev,](#)PhD in Medical Sciences, assistant professor  
of the Clinical dentistry DepartmentMoscow State University of Medicine  
and Dentistry, 127473, Moscow, Russia

## Exogenous and endogenous factors affecting the development of dental erosion

**Abstract.** This article describes the analysis of the multifactorial nature of the dental erosion development based on the studied domestic and foreign literature. The results of numerous studies of domestic and foreign authors on the study of etiopathogenetic mechanisms for the development of hard dental tissues erosion were analyzed. **Results.** Analyzing the results of numerous foreign and domestic studies on the mechanism of hard tissues of teeth erosion development, it was found that tooth erosion has a multifactorial nature of development. Clinical changes in the state of dental hard tissues during erosion are characterized by varying degrees of severity, due to a greater extent, both to the progression of somatic disorders of the body, and to the use of pharmacological agents of various strengths and properties. The resulting decrease in the natural remineralization of the teeth leads to a pronounced loss of hard tooth tissues in the form of erosion. It has been established that the occurrence of tooth erosion has a multifactorial nature of development. **Conclusions.** A review of the literature showed that tooth erosion has a multifactorial nature of development. The resulting decrease in the natural remineralization of the teeth leads to a pronounced loss of hard tooth tissues in the form of erosion.

**Key words:** tooth erosion, endogenous factors, exogenous factors, erosive potential, acids

### FOR CITATION:

Krikheli N.I., Pustovojt E.V., Darsigova Z.T., Arakelyan I.R., Sampiev A.T. Exogenous and endogenous factors affecting the development of dental erosion. *Clinical Dentistry (Russia)*. 2023; 26 (1): 18—22 (In Russ.). DOI: 10.37988/1811-153X\_2023\_1\_18

Согласно классификации МКБ-С-10 (K03.2), к эрозии зубов относят некариозное поражение твердых тканей зуба, характеризующееся прогрессирующей убылью эмали и дентина без участия продуктов метаболизма микроорганизмов. В России, как и во всем мире, непрерывно растет заболеваемость эрозией зубов, что вызывает серьезную озабоченность медицинского сообщества [1, 2]. Эта патология твердых тканей зубов с хроническим характером течения заболевания, приводящая к прогрессирующей убыли эмали и дентина зуба, может быть обусловлена соматическими расстройствами [3–5], осложнения которых с трудом поддаются прогнозу. Этиология эрозии многофакторна, тем важнее уловить клинические признаки заболевания на более ранней стадии его развития, когда не только отсутствуют начальные симптомы проявления, но и сам пациент не чувствует дискомфорта в зубах. В этом случае восстановительное лечение может быть наиболее щадящим и эффективным.

Причина возникновения эрозии зубов остается одним из главных вопросов в изучении этой патологии. В частности к этиологическим факторам эрозии зубов относятся несбалансированное питание, а также чрезмерное употребление продуктов питания и напитков, содержащих кислоты [6]. Результаты отечественных и зарубежных исследований, показывают, что чрезмерное употребление некоторых пищевых продуктов связано с появлением эрозии на вестибулярных поверхностях резцов, клыков и премоляров. Так, например, употребление цитрусовых более двух раз в день повышает риск возникновения эрозии зубов в 30–40 раз.

Вместе с тем в других исследованиях было установлено, что дефекты на небных поверхностях коронок зубов в виде эрозий встречались реже и были в основном связаны с хроническими рвотами у этих пациентов. Интересны результаты исследований, показывающие, что эрозия твердых тканей зубов может возникнуть в результате снижения вязкости, а также изменения буферной емкости слюны [7–9].

**Цель** нашего обзора — изучение и анализ результатов многочисленных отечественных и зарубежных исследований, посвященных развитию эрозивных поражений твердых тканей зубов.

Анализируя результаты научно-экспериментальных исследований за последние 15 лет, мы обратили внимание на интересные факты, указывающие на возможные причины возникновения эрозии твердых тканей зубов. Основными патологическими состояниями, которые сопровождаются повторяющимися эпизодами присутствия желудочного сока в полости рта, являются рвота и рефлюкс или регургитация [10, 11]. Исследования показали, что желудочный сок имеет более высокий эрозивный потенциал, чем некоторые популярные среди потребителей источники экзогенных (пищевых) кислот, такие как газированные напитки и апельсиновый сок [12, 13]. Желудочный сок содержит протеолитические ферменты (пепсин и трипсин), которые могут частично разрушать коллагеновый матрикс дентина,

снижая его резистентность к воздействию механических сил, возникающих при чистке зубов щеткой, что приводит к более выраженному поражению твердых тканей зуба [14, 15].

В ряде эпидемиологических исследований отмечена зависимость между частыми рвотами и эрозией зубов у этих пациентов. Было установлено, что у пациентов с нарушениями пищевого поведения риск развития эрозии зубов повышен в 12,4 раза [16–18]. К заболеваниям, связанным с нарушениями пищевого поведения, которые наиболее клинически ярко проявляются возникновением эрозий твердых тканей зубов относят *bulimia nervosa* и *anorexia nervosa*. Нередко эти синдромы сочетаются. У пациентов с анорексией может проявляться булимическое поведение, и наоборот [19]. Ряд исследователей отмечают, что гастроэзофагеальная рефлюксная болезнь также может быть важным фактором риска развития эрозии зубов [20, 21].

Было показано, что поражение небных поверхностей коронок верхних резцов — это часто встречающаяся клиническая картина эрозии твердых тканей зубов эндогенной природы, независимо от того, чем она была вызвана — частыми рвотами или регургитацией. Прогрессирование эрозивного процесса твердых тканей зуба характеризуется поражением язычных поверхностей коронок премоляров и моляров, а на более тяжелых стадиях заболевания эрозивный процесс распространяется на окклюзионные поверхности моляров и на вестибулярные поверхности всех зубов [22].

Длительное применение лекарственных средств также является важным фактором возникновения эрозии твердых тканей зубов.

В научных публикациях отмечалось, что частое употребление лекарственных средств, имеющих кислый вкус и непосредственно контактирующих с зубами, является фактором, способствующим развитию эрозии зубов. Обычно кислоты, входящие в состав лекарственных средств действуют как буферные агенты, способствующие химической стабильности, физиологической совместимости, дисперсии и улучшению вкуса лекарственных средств. Многочисленные исследования показали, что к развитию эрозии твердых тканей зубов приводит длительное применение ацетилсалициловой кислоты (аспирина), жидкой соляной кислоты, аскорбиновой кислоты (витамин С), кислых заменителей слюны, стимуляторов слюноотделения, тонизирующих средств, содержащих в своем составе железо, кокаин, а также кислых средств для гигиены полости рта, применяемых у лежачих больных [23].

Большинство растворимых анальгезирующих средств тоже содержат лимонную кислоту и обладают высоким эрозивным потенциалом [24].

Кроме того, установлена зависимость между длительным приемом витаминов и прогрессированием эрозии зубов. В ряде исследований отмечалась взаимосвязь между употреблением витамина С (аскорбиновой кислоты) в твердой лекарственной форме в виде шипучих таблеток и возникновением эрозии зубов [25].

В некоторых клинических исследованиях отмечался высокий риск развития эрозии зубов при использовании пациентами ингалятора с кортизолом в качестве противоастматического средства. По мнению авторов, возможный риск развития эрозии твердых тканей зубов объясняется главным образом тем, что большинство подобных средств имеет кислую природу, а следовательно, обладает выраженным эрозивным потенциалом. Кроме того, противоастматические средства могут снижать буферную емкость слюны и скорость слюноотделения [26, 27].

Интересен тот факт, что жидкие формы пероральных лекарственных средств для лечения анемии, астмы, бронхита, часто назначаемые в педиатрической практике, имеют кислую природу. Исследователями был изучен эрозивный потенциал ( $pH$  и титруемая кислотность) 8 жидких лекарственных форм пероральных средств и двух твердых лекарственных форм в виде шипучих таблеток, которые врачи часто назначают детям для приема в течение длительного времени. Установлено, что некоторые лекарственные средства, особенно шипучие таблетки, обладали выраженным эрозивным действием [28].

Также были приведены интересные факты в исследовании, в котором изучали эрозивный потенциал 97 жидких лекарственных средств, включая средства, содержащие сахар, и средства без сахара. Более половины (57%) лекарственных препаратов имели значения  $pH$  ниже 5,5. Жидкости (сиропы) и шипучие таблетки имели самые низкие уровни  $pH$  — 5,31 и 4,96 соответственно. Особое внимание было уделено шипучим таблеткам, имеющим повышенную титруемую кислотность, что указывало на их высокую способность длительно поддерживать низкое значение  $pH$ . Высокий эрозивный потенциал был обнаружен у лекарств, содержащих в своем составе сильнодействующие компоненты; этот факт можно объяснить большим содержанием кислот (главным образом лимонной), которые необходимы в качестве буфера, а также для маскировки вкуса активного ингредиента в составе лекарственного средства.

В другом исследовании, где изучали 23 жидкие формы лекарственных препаратов, часто применяемых в педиатрии, отмечен эрозивный потенциал у большинства антигистаминных, противокашлевых, бронхорасширяющих и муколитических лекарственных препаратов [29].

Дополнительно проведенное тестирование *in vitro* подтвердило наличие эрозивного потенциала у жидких форм лекарственных средств по отношению к эмали зубов. Были протестированы сиропы сальбутамола (противоастматическое средство), сульфата двухвалентного железа (биодобавка с железом и противоанемическое средство) и гвайфенезина (отхаркивающее средство). В эксперименте экспозиции этих лекарственных

препаратов на удаленных временных зубах в течение 28 дней было выявлено, что все тестируемые лекарственные средства способствовали снижению плотности поверхности эмали временных зубов, что указывало на их достаточно высокий эрозивный потенциал. Сальбутамол обладал самым высоким эрозивным потенциалом ввиду его более низкого уровня  $pH$  и высокой титруемой кислотности [30].

В ряде исследований было установлено, что у работников промышленных предприятий, которые постоянно участвуют в процессах, где длительно подвергаются воздействию кислых паров или аэрозолей с низким уровнем  $pH$ , часто диагностируется развитие эрозии зубов. У них повреждаются главным образом режущие края передних зубов, но также отмечается высокая частота встречаемости эрозивных поражений твердых тканей зубов жевательной группы. Такое токсическое воздействие обусловлено серной, азотной и соляной кислотами [31].

Рядом авторов было показано, что низкая скорость слюноотделения и низкая буферная емкость слюны являются факторами риска развития эрозии зубов. При этом гипосаливация может отмечаться как с возрастом, так и являться результатом воздействия некоторых лекарственных средств [32].

## ЗАКЛЮЧЕНИЕ

Данные многочисленных отечественных и зарубежных исследований, посвященных изучению механизма развития эрозии твердых тканей зубов, показали, что токсическое воздействие множества экзо- и эндофакторов, обладающих выраженным эрозивным потенциалом, способствует развитию эрозии зубов. Клинические изменения состояния твердых тканей зубов при эрозии характеризуются различной степенью выраженности и в большей степени обусловлены как прогрессирующим соматическими расстройствами организма, так и применением различных по силе воздействия и свойствам фармакологических средств. Возникающее снижение естественной реминерализации зубов приводит к выраженной потере твердых тканей зубов в виде эрозивных поражений. Для проведения профилактических мероприятий и лечения эрозии зубов важно как можно раньше и точнее выявлять возможные факторы риска и их токсическое взаимодействие, приводящее к возникновению и развитию этой патологии.

**Конфликт интересов.** Авторы декларируют отсутствие конфликта интересов.

**Поступила:** 09.11.2022      **Принята в печать:** 17.02.2023

**Conflict of interests.** The authors declare no conflict of interests.

**Received:** 09.11.2022      **Accepted:** 17.02.2023



## Л И Т Е Р А Т У Р А / R E F E R E N C E S :

- Mitronin A.V., Darsigova Z.T., Alikhanyan A.S., Prokopov A.A., Dashkova O.P. Рентгенофлуоресцентный анализ эмали зубов в норме и при эрозии. — *Эндодонтия Today*. — 2017; 3: 7—13 [Mitronin A.V., Darsigova Z.T., Alikhanyan A.S., Prokopov A.A., Dashkova O.P. X-ray fluorescence analysis of the normal teeth enamel and in case of erosion. — *Endodontics Today*. — 2017; 3: 7—13. (In Russ.)]. [eLibrary ID: 30043108](#)
- Крихели Н.И., Дарсигова З.Т., Позднякова Т.И. Факторы риска возникновения эрозии зубов: обзор литературы. — *Dental Forum*. — 2021; 2 (81): 29—31 [Krikheli N.I., Darsigova Z.T., Pozdnyakova T.I. Risk factors for development of dental erosion: review of literature. — *Dental Forum*. — 2021; 2 (81): 29—31. (In Russ.)]. [eLibrary ID: 45650294](#)
- Митронин А.В., Алекберова Г.И., Вавилова Т.П., Прокопов А.А., Пушкина М.А. Исследование факторов, влияющих на развитие некариозных поражений зубов у больных с хронической почечной недостаточностью. — *Эндодонтия Today*. — 2016; 4: 3—6 [Mitronin A.V., Alekberova G.I., Vavilova T.P., Prokopov A.A., Pushkina M.A. A study of factors influencing the development of carious lesions in patients with chronic renal failure. — *Endodontics Today*. — 2016; 4: 3—6. (In Russ.)]. [eLibrary ID: 27657703](#)
- Павлова Т.В., Пешкова Э.К., Гончаров И.Ю., Колесников Д.А., Нестеров А.В. Нарушения ультраструктуры и макро- и микроэлементного состава твердых тканей зубов при кариесе у больных гипотиреозом и без патологии щитовидной железы. — *Архив патологии*. — 2014; 2: 17—21 [Pavlova T.V., Peshkova É.K., Goncharov I.Iu., Kolesnikov D.A., Nesterov A.V. Impairments in the ultrastructure and macro- and microelement composition of hard tooth tissues in caries in patients with hypothyroidism and in those without thyroid disease. — *Archive of Pathology*. — 2014; 2: 17—21. (In Russ.)]. [eLibrary ID: 21535642](#)
- Bottoni U., Tiriolo R., Pullano S.A., Dastoli S., Amoruso G.F., Nisticò S.P., Fiorillo A.S. Infrared Saliva Analysis of Psoriatic and Diabetic Patients: Similarities in Protein Components. — *IEEE Trans Biomed Eng*. — 2016; 63 (2): 379—84. [PMID: 26208262](#)
- Shroff P., Gondivkar S.M., Kumbhare S.P., Sarode S., Gadbail A.R., Patil S. Analyses of the Erosive Potential of Various Soft Drinks and Packaged Fruit Juices on Teeth. — *J Contemp Dent Pract*. — 2018; 19 (12): 1546—1551. [PMID: 30713187](#)
- Пихур О.Л. Возрастные изменения состава и строения твердых тканей зуба взрослого человека: дис. ... д.м.н. — СПб, 2015. — 245 с. [Pikhur O.L. Age-related changes in the composition and structure of the hard tissues of the adult tooth: master's thesis. — Saint Petersburg, 2015. — 245 p. (In Russ.)].
- Alencar C.R., Mendonça F.L., Guerrini L.B., Jordão M.C., Oliveira G.C., Honório H.M., Magalhães A.C., Rios D. Effect of different salivary exposure times on the rehardening of acid-softened enamel. — *Braz Oral Res*. — 2016; 30 (1): e104. [PMID: 27737358](#)
- Lussi A., Strub M., Schürch E., Schaffner M., Bürgin W., Jaeggi T. Erosive tooth wear and wedge-shaped defects in 1996 and 2006: cross-sectional surveys of Swiss army recruits. — *Swiss Dent J*. — 2015; 125 (1): 13—27. [PMID: 25591747](#)
- Bartlett D. Intrinsic causes of erosion. — *Monogr Oral Sci*. — 2006; 20: 119—139. [PMID: 16687891](#)
- Moazzez R., Bartlett D. Intrinsic causes of erosion. — *Monogr Oral Sci*. — 2014; 25: 180—96. [PMID: 24993266](#)
- Yanushevich O.O., Maev I.V., Krikheli N.I., Andreev D.N., Lyamina S.V., Sokolov F.S., Bychkova M.N., Belyi P.A., Zaslavskaya K.Y. Prevalence and Risk of Dental Erosion in Patients with Gastroesophageal Reflux Disease: A Meta-Analysis. — *Dent J (Basel)*. — 2022; 10 (7): 126. [PMID: 35877400](#)
- Braga S.R., De Faria D.L., De Oliveira E., Sobral M.A. Morphological and mineral analysis of dental enamel after erosive challenge in gastric juice and orange juice. — *Microsc Res Tech*. — 2011; 74 (12): 1083—7. [PMID: 21538693](#)
- Schlueter N., Glatzki J., Klimek J., Ganss C. Erosive-abrasive tissue loss in dentine under simulated bulimic conditions. — *Arch Oral Biol*. — 2012; 57 (9): 1176—82. [PMID: 22554994](#)
- Schlueter N., Hardt M., Klimek J., Ganss C. Influence of the digestive enzymes trypsin and pepsin in vitro on the progression of erosion in dentine. — *Arch Oral Biol*. — 2010; 55 (4): 294—9. [PMID: 20197186](#)
- Bartlett D.W., Lussi A., West N.X., Bouchard P., Sanz M., Bourgeois D. Prevalence of tooth wear on buccal and lingual surfaces and possible risk factors in young European adults. — *J Dent*. — 2013; 41 (11): 1007—13. [PMID: 24004965](#)
- Hamasha A.A., Zawaideh F.I., Al-Hadithy R.T. Risk indicators associated with dental erosion among Jordanian school children aged 12—14 years of age. — *Int J Paediatr Dent*. — 2014; 24 (1): 56—68. [PMID: 23432693](#)
- Hermont A.P., Oliveira P.A., Martins C.C., Paiva S.M., Pordeus I.A., Auad S.M. Tooth erosion and eating disorders: a systematic review and meta-analysis. — *PLoS One*. — 2014; 9 (11): e111123. [PMID: 25379668](#)
- Vakil N., van Zanten S.V., Kahrilas P., Dent J., Jones R., Global Consensus Group The Montreal definition and classification of gastroesophageal reflux disease: a global evidence-based consensus. — *Am J Gastroenterol*. — 2006; 101 (8): 1900—20; quiz 1943. [PMID: 16928254](#)
- Buzalaf M.A.R., Magalhães A.C., Rios D. Prevention of erosive tooth wear: targeting nutritional and patient-related risks factors. — *Br Dent J*. — 2018; 224 (5): 371—378. [PMID: 29495031](#)
- Valinoti A.C., Pierro V.S., Da Silva E.M., Maia L.C. In vitro alterations in dental enamel exposed to acidic medicines. — *Int J Paediatr Dent*. — 2011; 21 (2): 141—50. [PMID: 20961343](#)
- Крихели Н.И., Пустовойт Е.В., Поликанова Е.Н. Эстетика восстановления эрозий эмали у больных с сопутствующей патологией желудочно-кишечного тракта. — *Российская стоматология*. — 2012; 2: 25—30 [Krikheli N.I., Pustovoit E.V., Polikanova E.N. Aesthetic restoration of the dental erosion lesions in the patients presenting with concomitant pathology of the gastrointestinal tract. — *Russian Stomatology*. — 2012; 2: 25—30. (In Russ.)]. [eLibrary ID: 20810010](#)
- El Aidi H., Bronkhorst E.M., Huysmans M.C., Truin G.J. Multifactorial analysis of factors associated with the incidence and progression of erosive tooth wear. — *Caries Res*. — 2011; 45 (3): 303—12. [PMID: 21654171](#)

24. Grace E.G., Sarlani E., Kaplan S. Tooth erosion caused by chewing aspirin. — *J Am Dent Assoc.* — 2004; 135 (7): 911—4. [PMID: 15354902](#)
25. Søvik J.B., Skudutyte-Rysstad R., Tveit A.B., Sandvik L., Mulic A. Sour sweets and acidic beverage consumption are risk indicators for dental erosion. — *Caries Res.* — 2015; 49 (3): 243—50. [PMID: 25765077](#)
26. McNally L.M., Barbour M.E., O'Sullivan D.J., Jagger D.C. An in vitro investigation of the effect of some analgesics on human enamel. — *J Oral Rehabil.* — 2006; 33 (7): 529—32. [PMID: 16774512](#)
27. Scaramucci T., Carvalho J.C., Hara A.T. et al. Causes of dental erosion: Intrinsic factors. — In: Amaechi B.T. (ed.) *Dental erosion and its clinical management.* — Switzerland: Springer, 2015. — P. 35—67.
28. Mahoney E., Beattie J., Swain M., Kilpatrick N. Preliminary in vitro assessment of erosive potential using the ultra-micro-indentation system. — *Caries Res.* — 2003; 37 (3): 218—24. [PMID: 12740547](#)
29. Nomoto R., McCabe J.F. A simple acid erosion test for dental water-based cements. — *Dent Mater.* — 2001; 17 (1): 53—9. [PMID: 11124414](#)
30. Scatena C., de Mesquita-Guimarães K.S.F., Galafassi D., Palma-Dibb R.G., Borsatto M.C., Serra M.C. Effects of a potentially erosive antiasthmatic medicine on the enamel and dentin of primary teeth: An in situ study. — *Microsc Res Tech.* — 2018; 81 (9): 1077—1083. [PMID: 30351522](#)
31. Bamise C.T., Esan T.A., Ajayi J.O., Olagundoye O., Oziegbe E.O. Dental erosion in a road-side battery technician: case report and a review of the literature. — *Oral Health Prev Dent.* — 2008; 6 (3): 249—53. [PMID: 19119580](#)
32. Scatena C., Galafassi D., Gomes-Silva J.M., Borsatto M.C., Serra M.C. In vitro erosive effect of pediatric medicines on deciduous tooth enamel. — *Braz Dent J.* — 2014; 25 (1): 22—7. [PMID: 24789287](#)

## РЕВОЛЮЦИОННОЕ СОБЫТИЕ В ОБРАЗОВАТЕЛЬНОМ СЕКТОРЕ

В Российском университете дружбы народов (РУДН) открылся первый в РФ и СНГ Институт цифровой стоматологии.

Структурное подразделение медицинского института РУДН официально было образовано в ноябре 2022 г., хотя подготовка к этому событию проходила довольно давно.

Директором Института цифровой стоматологии РУДН назначен д.м.н., заслуженный изобретатель РФ, Самвел Владиславович Апресян, который

известен своим вкладом в развитие инновационных технологий в России. Команда нового института представлена ведущими специалистами, известными в научных и в клинических аспектах.

Образовательные программы в новой структуре представлены в виде программ ординатуры по специальностям «стоматология ортопедическая», «стоматология хирургическая», «стоматология терапевтическая» и «стоматология общей практики», а также аспирантуры и докторантуры. Помимо этого, практикующим специалистам доступны программы дополнительного стоматологического образования по многим инновационным направлениям стоматологии.

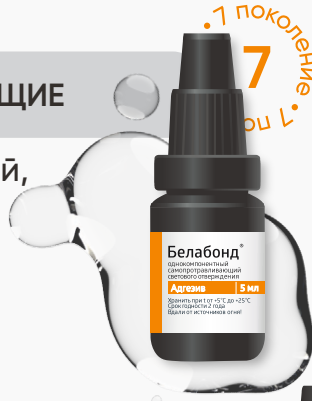Важные направления Института цифровой стоматологии — научные исследования и разработка новых материалов и методов лечения. Приоритетное направление научной деятельности института — реабилитация пациентов с дефектами лица, челюстей и сложными стоматологическими состояниями. Комплекс инновационных решений включает разработку трехмерного программного обеспечения для моделирования протезов лица и конструкционных материалов методом объемной печати.

Директор института цифровой стоматологии С.В. Апресян  
и профессор А.Г. Степанов



**САМОПРОТРАВЛИВАЮЩИЕ**

Однокомпонентный,  
 универсальный,  
 наполненный



Содержит  
 10-Methacryloyloxydecyl  
 dihydrogen phosphate

**СВОЙСТВА**

- > количество операций – 1
- > наполненность – 7%
- > трехкомпонентная система растворителей: вода, этанол, ацетон

**САМОПРОТРАВЛИВАЮЩИЕ**

Двухкомпонентный,  
 универсальный,  
 наполненный



**СВОЙСТВА**

- > количество операций – 2
- > наполненность – 15%
- > трехкомпонентная система растворителей: вода, этанол, ацетон

**ТОТАЛЬНОГО ТРАВЛЕНИЯ**

Однокомпонентный,  
 наполненный



**СВОЙСТВА**

- > количество операций – 2
- > наполненность – 15%
- > растворитель: этанол

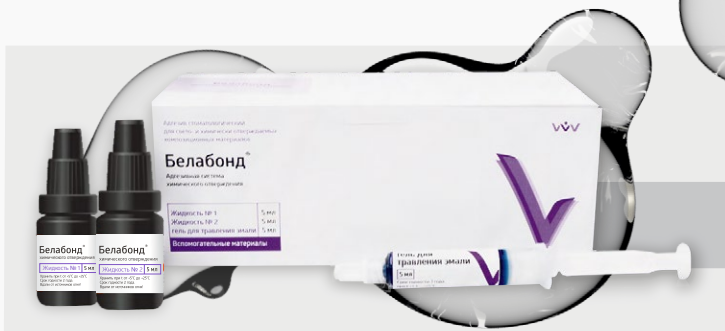**ТОТАЛЬНОГО ТРАВЛЕНИЯ**

Двухкомпонентный,  
 наполненный



**СВОЙСТВА**

- > количество операций – 3
- > наполненность – 48%
- > растворитель: вода, этанол



**ХИМИЧЕСКОГО ОТВЕРЖДЕНИЯ**





DOI: 10.37988/1811-153X\_2023\_1\_24

[С.И. Гажва,](#)д.м.н., профессор, зав. кафедрой  
стоматологии ФДПО[А.Г. Манукян,](#)

стоматолог-ортопед

[А.И. Тетерин,](#)

к.м.н., доцент, стоматолог-ортопед

[К.А. Янышева,](#)

аспирант кафедры стоматологии ФДПО

[Е.Ю. Якубова,](#)

к.м.н., стоматолог-терапевт

Приволжский исследовательский  
медицинский университет,  
603005, Нижний Новгород, Россия**ДЛЯ ЦИТИРОВАНИЯ:**

Гажва С.И., Манукян А.Г., Тетерин А.И., Янышева К.А., Якубова Е.Ю. Влияние различных способов одонтопрепарирования на структуру и микроэлементный состав эмали. — Клиническая стоматология. — 2023; 26 (1): 24—31. DOI: 10.37988/1811-153X\_2023\_1\_24

[S.I. Gazhva,](#)PhD in Medical Sciences, full professor  
of the Dentistry Department[A.G. Manukyan,](#)

prosthodontist

[A.I. Teterin,](#)PhD in Medical Sciences, assistant professor,  
prosthodontist[K.A. Yanysheva,](#)

postgraduate at the Dentistry Department

[E.Y. Yakubova,](#)

PhD in Medical Sciences, dentist

Privolzhsky Research Medical University,  
603005, Nizhny Novgorod, Russia

## Влияние различных способов одонтопрепарирования на структуру и микроэлементный состав эмали

**Реферат.** Проведенные ранее научные изыскания и достигнутые практические результаты свидетельствуют о том, что до настоящего времени выбор оптимальной технологии одонтопрепарирования является предметом дальнейшего научного поиска. **Цель** — изучить *in vitro* влияние способов одонтопрепарирования на поверхность эмали, ее структуру, качественный и количественный микроэлементный состав на этапах подготовки зубов к микропротезированию. **Материалы и методы.** Исследовали 45 образцов зубов, удаленных по ортодонтическим и ортопедическим показаниям, подготовленных по специальной методике, которые поделены на 3 равные группы в зависимости от способа препарирования: I группа — интактная эмаль, II — препарирование алмазными борами, III — аэроабразивная обработка порошком оксида алюминия ( $Al_2O_3$ ). Поверхность эмали на образцах изучали под растровым электронным микроскопом с увеличением от 400 до 6000 раз. Проводили микрорентгено-спектральный анализ с определением массовой доли C, O, Na, Mg, Al, Ca и P. **Результаты.** В образцах зубов интактная эмаль характеризуется однородной структурой поверхности на фоне ее стабильного количественного и качественного микроэлементного состава. На поверхности эмали, скомпрометированной механическим воздействием от различных способов препарирования (использование алмазных боров и аэроабразии), наблюдаются нарушения различной степени выраженности: от незначительных углублений размером 5 мкм (III группа) до волнообразных — размером 5—60 мкм, с наличием горизонтальных микротрещин, осколков эмалевых призм, со следами алмазного напыления от повторяющихся однонаправленных движений граней бора (II группа). При этом во II группе на фоне увеличения доли кальция с 32,56 до 34,48% и фосфора с 12,42 до 14,99% незначительно уменьшается количество углерода, магния и алюминия (на 0,49, 0,36 и 0,30% соответственно) по сравнению с I группой. В III группе отмечается увеличение доли кислорода с 32,66 до 36,06% и фосфора с 12,42 до 15,14% на фоне отрицательной динамики содержания углерода, магния и алюминия. Сравнительный анализ результатов биологических образцов показал уменьшение содержания углерода в 1,3 раза и увеличение содержания магния в 1,85 раза в III группе по сравнению со II группой. **Заключение.** При одонтопрепарировании под малоинвазивные керамические реставрации меняется поверхность эмали, происходят ее структурные изменения, нарушается равновесие между количественным и качественным микроэлементным составом, степень выраженности которых зависит от способа препарирования. При этом подготовка зуба аэроабразивным методом является более щадящей в плане сохранности структуры эмали, но менее стабильной в отношении количественного микроэлементного состава.

**Ключевые слова:** препарирование, эмаль, микроэлементный состав, микроинвазивные технологии

## Structural and microelemental changes in enamel under the influence of various methods of preparation

**Abstract.** Previous scientific researches and obtained practical results show that the choice of the optimal technology of odontopreparation is still a subject of further scientific research. **Objective** — To study *in vitro* influence of methods of odontopreparation on the surface of enamel, its structure, qualitative and quantitative composition of microelements at the stages of preparation of teeth for microprosthetics. **Materials and methods.** 45 samples of teeth extracted for orthodontic and prosthetic indications and prepared by a special technique were studied. They were divided into 3 equal groups according to the method of preparation: Group I — intact enamel, II — preparation with diamond burs, III — air abrasion. The enamel surface of the specimens was examined under a scanning electron microscope with a magnification from 400 to 6000 times. Micro X-ray spectral analysis with determination of mass fractions of C, O, Na, Mg, Al, Ca and P was carried out. **Results.** In intact tooth samples, enamel is characterized by a homogeneous surface structure against the background of its stable quantitative and qualitative microelement composition.

## FOR CITATION:

Gazhva S.I., Manukyan A.G., Teterin A.I., Yanyshva K.A., Yakubova E.Y. Structural and microelemental changes in enamel under the influence of various methods of preparation. *Clinical Dentistry (Russia)*. 2023; 26 (1): 24—31 (In Russ.). DOI: 10.37988/1811-153X\_2023\_1\_24

On the surface of enamel affected by mechanical influence of various methods of preparation (use of diamond drills and aeroabrasion), disturbances of various degree of expressiveness are observed: from insignificant grooves of the size of 5  $\mu\text{m}$  (III group) to wavy — 5—60  $\mu\text{m}$ , with the presence of horizontal microcracks, fragments of enamel prisms, with traces of diamond splashes from repeated unidirectional movements of drill facets (II group). At the same time in group II against the background of increase in the proportion of calcium from 32.56 to 34.48% and phosphorus from 12.42 to 14.99% slightly decreased the amount of carbon, magnesium and aluminum (by 0.49, 0.36 and 0.30%, respectively) in comparison with group I. In group III there is an increase in the proportion of oxygen from 32.66 to 36.06% and phosphorus from 12.42 to 15.14% against the background of negative dynamics of carbon, magnesium and aluminum. Comparative analysis of the results of biological samples showed a 1.3-fold decrease in carbon content and a 1.85-fold increase in magnesium content in group III compared to group II. **Conclusion.** During odontopreparation with minimally invasive ceramic restorations, the enamel surface changes, its structure is altered, and the balance between the quantitative and qualitative microelement composition changes, the degree of which depends on the preparation method. In this case, preparation of the tooth by air abrasion is more gentle in terms of preserving the enamel structure, but less stable in terms of quantitative trace element composition.

**Key words:** preparation, enamel, trace element composition, microinvasive technologies

## ВВЕДЕНИЕ

В структуре стоматологической заболеваемости достаточно часто встречается патология, которая для большинства пациентов представляет эстетический функциональный и психологический дискомфорт, связанный с изменением цвета, формы и размеров зубов [1—4]. Одним из распространенных способов эффективного устранения эстетических дефектов во всех возрастных периодах является использование малоинвазивных органосохраняющих техник для изготовления адгезивных керамических реставраций с предварительным препарированием зубов в пределах эмали для создания адгезивной поверхности [5, 6].

Для этих целей используются как традиционные, так и инновационные методы препарирования, к которым относится и абразия (кинетический метод) [7, 8]. Несмотря на появление новых видов препарирования, его принципы остаются неизменными: минимальное травмирование твердых и мягких тканей зуба, максимальное сохранение структуры эмали, ее микроэлементного состава, создание оптимальной адгезионной поверхности [9, 10].

Известно, что эмаль представляет собой не только уникальный биокomпозитный материал, содержащий в своем составе как органические, так и неорганические компоненты, она является самой твердой минерализованной тканью в организме человека из-за доминирующего неорганического состава с четко определенной архитектурой, однако отсутствие способности к регенерации делает ее уязвимой со стороны внешних факторов [11—14]. Поэтому одонтопрепарирование, реализованное с помощью различных техник, имеющих как сильные, так и слабые стороны, не исключает повреждения микроструктуры твердых тканей зубов. Даже минимальное шлифование эмали (0,3—0,5 мм) приводит к изменениям в эмали, дентине, пульпе на разных уровнях [15, 16].

A. Gil-Vona и соавт. (2020) утверждают, что при клиническом препарировании зубов алмазными борами происходит механическое повреждение эмали в виде царапин, углублений и трещин, которые приводят к повреждению и ее более глубоких слоев [17, 18]. Кроме того, по данным А.А. Беленчекова (2017), механическое воздействие с помощью ротационных инструментов на эмаль приводит также к изменению ее количественного и качественного состава, нарушению целостности эмалевых призм, способствуя появлению чувствительности и снижению прочности зубов [19].

Вместе с тем вопросам, связанным с выбором метода препарирования на этапе подготовки к эстетической реставрации, оценке его эффективности уделяется недостаточно внимания, как в научном мире, так и в профессиональном сообществе, его результат не всегда удается оценить сразу, а последствия приходится устранять в отдаленные сроки [20—23]. Поэтому выбор оптимальной технологии для препарирования эмали на этапе подготовки к эстетическим реставрациям до настоящего времени является предметом научного поиска и требует дальнейшего изучения [24—26].

**Цель** — изучить *in vitro* влияние способов одонтопрепарирования на поверхность эмали, ее структуру, качественный и количественный микроэлементный состав на этапах подготовки зубов к микропротезированию.

## МАТЕРИАЛЫ И МЕТОДЫ

Исследование проводилось на базе кафедры стоматологии ПИМУ (Нижний Новгород) и лаборатории электронной микроскопии и малоугловой рентгеновской дифрактометрии кафедры общей физики Мордовского государственного университета им. Н.П. Огарева (Саранск). Материал исследования — зубы (4 резца и 11 премоляров), удаленные по ортодонтическим и ортопедическим показаниям у пациентов обоего пола в возрасте от 23 до 45 лет; из них изготовлено

45 биологических образцов по методике О.С. Гилевой, Е.С. Ерофеевой [27]. В зависимости от вида одонтопрепарирования они были разделены на 3 равные группы:

- I — биологические образцы зубов с интактной эмалью;
- II — образцы, одонтопрепарирование которых проводили алмазными борами;
- III — образцы зубов, подвергшиеся аэроабразивной обработке.

Для стандартизации результатов дизайн исследования включал поэтапную подготовку образцов. Сначала изготовили и исследовали образцы с интактной эмалью (I группа). Затем из них путем сепарации в вертикальном направлении было получено 30 образцов для II и III группы. Таким образом, исследуемые образцы были изготовлены из одних и тех же зубов, исследовались по одним и тем же технологиям. Следовательно,

полученные результаты сопоставимы, и ультраструктурные различия рельефа эмали поверхности разных групп зубов скорее всего принципиального значения не имеют.

Одонтопрепарирование во II группе осуществляли в пределах эмалевого слоя зуба турбинным повышающим наконечником борами Komet Dental (Германия) с зеленой и красной насечкой в трех плоскостях с формированием уступа по традиционной методике, повторяя естественный угол наклона вестибулярной поверхности зуба.

В III группе зубы в течение 15–30 секунд обрабатывали порошком оксида алюминия с размером частиц 27 мкм из воздушно-абразивного наконечника.

Структурные особенности образцов изучали с помощью растрового электронного микроскопа Quanta 200i 3D FEI. Всего получили 180 цифровых копий образцов зубов, по 60 в каждой группе, с увеличением 400, 800, 3000 и 6000. Микрорентгеноспектральный анализ проводили с помощью энергодисперсионного кремневого детектора Apollo X, которым укомплектован электронный микроскоп (он позволяет изучать элементный состав эмали).

При статистической обработке данных для определения нормальности распределения использовали критерий Шапиро–Уилка. Для сравнения групп применяли параметрический *t*-критерий для двух независимых выборок, дисперсионный анализ, непараметрический критерии Пирсона и Манна–Уитни для двух независимых выборок, Краскелла–Уоллиса для нескольких выборок, при необходимости — с поправкой на множественные сравнения Бонферрони. Различия считали статистически достоверно значимыми при  $p < 0,05$ .




Рис. 1. Интактная эмаль: А — увеличение 400, В — увеличение 800  
Fig. 1. Intact enamel: A — magnification 400×, B — magnification 800×




Рис. 2. Интактная эмаль: А — увеличение 3000, В — увеличение 6000  
Fig. 2. Intact enamel: A — magnification 3000×, B — magnification 6000×

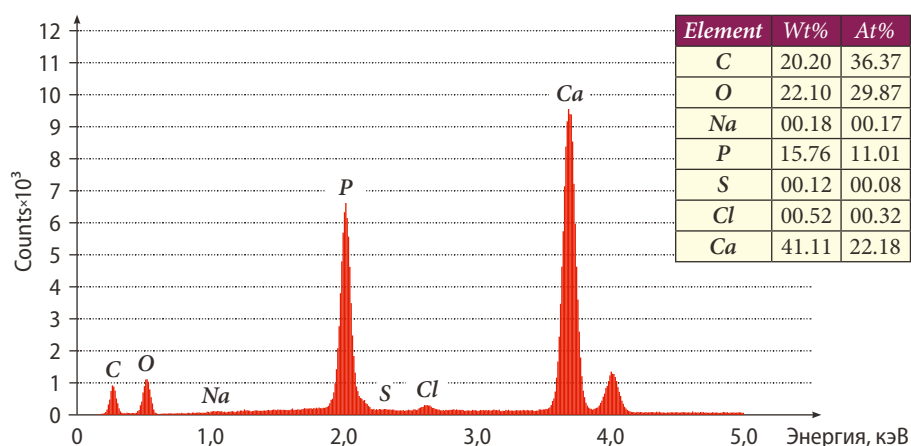


Рис. 3. Элементный состав интактной эмали  
Fig. 3. Elemental composition of intact enamel



## РЕЗУЛЬТАТЫ

На образцах I группы при увеличении 400 и 800 визуализируется достаточно гладкая, относительно однородная структура поверхностного слоя эмали (рис. 1). Однако при увеличении 3000 и 6000 обнаружены участки со значительным количеством пор разного диаметра — от 485 до 695 нм, эмалевые призмы четко структурированы, несмотря на различные варианты расположения кристаллов гидроксиапатита (рис. 2). Анализ микрофотографий структуры эмали свидетельствует о том, что для нее в норме характерна однородная, ровная структура поверхности, архитектура соответствует критериям нормы на фоне ее стабильного качественного и количественного состава (см. таблицу), который подтвержден с помощью энергодисперсионного микроанализа (рис. 3).

Во II группе анализ электронных копий показал видимые изменения поверхности эмали, как ее структуры, так и рельефа: на поверхности видны следы повторяющегося однонаправленного движения граней бора со следами алмазного напыления (рис. 4).

Грани алмазного напыления бора оставляют волнообразные углубления, в которых фиксированы осколки эмалевых призм в пределах от 5 до 60 мкм (рис. 5A). При увеличении в 6000 раз визуализированы частично разрушенные пучки эмалевых призм, их множественные осколки, которые можно рассценивать как плотные конгломераты на поверхности горизонтальной исчерченности, которые принципиально меняют поверхность эмали. Подтверждением травмирующего действия бора, покрытого алмазным напылением, являются изменения поверхности эмали с различной архитектурикой: от пластинчатых наслоений бесструктурного вещества до горизонтальных микротрещин, широких узур, за счет разрушения эмалевых призм и их однонаправленного сдвига (рис. 5B).

Качественный и количественный состав препарированной алмазным бором эмали ощутимо меняется по сравнению с интактной (рис. 6). На фоне заметного увеличения доли кальция на 1,99%

и фосфора на 2,57% незначительно уменьшается количество углерода (на 0,49%), магния (на 0,36%) и алюминия (на 0,30%), что делает поверхность эмали более шероховатой и менее стабильной в плане микроэлементного состава.

В образцах III группы выявлены микроструктуральные изменения, которые представляют определенный «пейзаж» поверхности эмали: однородный графический




Рис. 4. Эмаль после обработки алмазным бором: А — увеличение 400, В — увеличение 800  
Fig. 4. Enamel prepared with a diamond burr: A — magnification 400×, B — magnification 800×




Рис. 5. Эмаль после обработки алмазным бором: А — увеличение 3000, В — увеличение 6000  
Fig. 5. Enamel prepared with a diamond burr: A — magnification 3000×, B — magnification 6000×

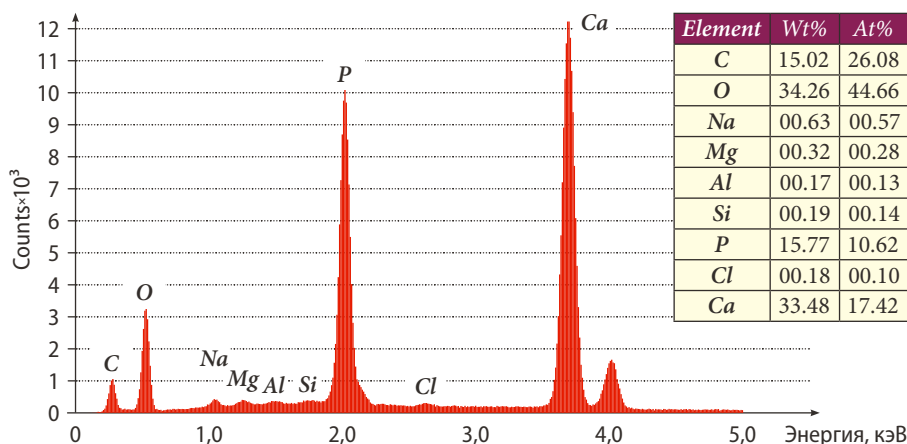


Рис. 6. Элементный состав эмали, препарированной алмазным бором  
Fig. 6. Elemental composition of enamel prepared with a diamond burr

рельеф, образованный мелкозернистой структурой, отчетливо различимый при увеличении от 400 раз (рис. 7, 8А). Увеличение в 6000 раз позволяет наблюдать значительное число углублений неправильной формы от 2 до 5 нм в эмали, ее фрагменты — как результат эффекта раскалывания (рис. 8В).




Рис. 7. Эмаль после аэроабразивной обработки: А — увеличение 400, В — увеличение 800  
Fig. 7. Enamel prepared by the aeroabrasive method: A — magnification 400×, B — magnification 800×




Рис. 8. Эмаль после аэроабразивной обработки: А — увеличение 3000, В — увеличение 6000  
Fig. 8. Enamel prepared by the aeroabrasive method: A — magnification 3000×, B — magnification 6000×

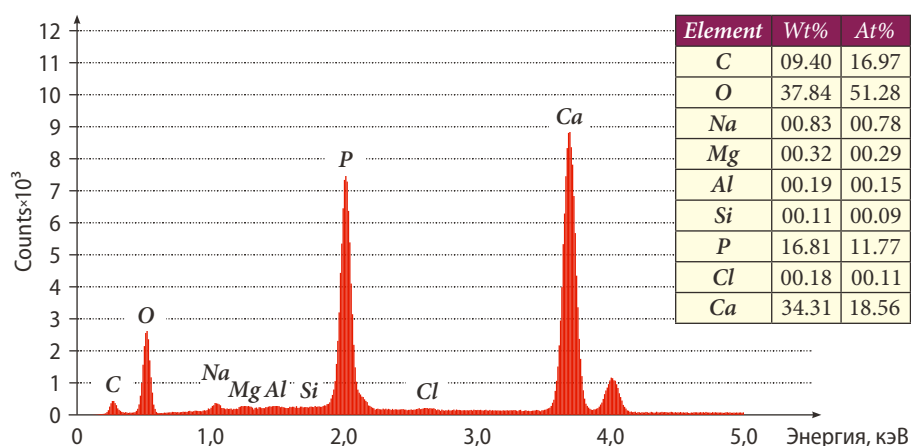


Рис. 9. Элементный состав эмали, препарированной аэроабразивным методом  
Fig. 9. Elemental composition of enamel prepared by aeroabrasive method

Качественный и количественный состав подготовленной аэроабразивным методом эмали значительно меняется, заметна динамика в сторону уменьшения доли углерода (на 4,49%), магния (на 0,19%) и алюминия (на 0,30%) при значительном увеличении доли кислорода (на 3,40%) и фосфора (на 2,72%; рис. 9).

Анализ количественного элементного состава поверхности эмали выявил различия между содержанием углерода — в образцах II и III группы сдвиг в сторону уменьшения углерода (до 15,64 и 11,64% соответственно) относительно I группы (16,13%). Однофакторный дисперсионный анализ, который был использован для сравнения содержания углерода в образцах I—III групп, выявил значения  $F=4,422$  ( $p=0,020$ ). Установлены статистически значимые различия между I и III группой ( $p=0,020$ ) и II и III группой ( $p=0,075$ ). Принимая во внимание множественные сравнения, приведены скорректированные значения  $p$ .

В образцах III группы наблюдается увеличение содержания кислорода и натрия. Так, доля кислорода увеличивается с 32,66 до 36,06%, а натрия — с 0,62 до 0,75%, что свидетельствует о нарушении количественного состава данных микроэлементов в структуре эмали. Для определения характера распределения использован критерий Шапиро—Уилка. Оценку различий между группами выполняли при помощи однофакторного дисперсионного анализа с последующим проведением апостериорного теста (поправки Бонферрони). Статистически значимых различий между группами не выявлено: для кислорода  $F=1,699$  ( $p=0,198$ ); для натрия  $F=1,497$  ( $p=0,238$ ).

Содержание магния в образцах III группы оказалось в 1,85 раза выше, чем в образцах II группы (рис. 13). Принадлежность выборок к нормальному распределению определяли с помощью критерия Шапиро—Уилка и графиков квантилей (содержание магния имеет асимметричное распределение). Для анализа различий качественных данных использовали таблицы сопряженности и критерий Пирсона —  $\chi^2=9,110$  ( $p=0,010$ ).



Статистически значимые различия наблюдаются между образцами I и II группы ( $p=0,019$ ).

Количество алюминия в эмали образцов II и III групп значительно меньше по сравнению с I группой. Для анализа качественных данных использовали таблицы сопряженности и критерий Пирсона. Статистически значимых различий не выявлено:  $\chi^2=1,523$  ( $p=0,467$ ).

При этом во II группе наблюдается тенденция к увеличению доли кальция и фосфора по сравнению с образцами III группы. Для кальция  $F=0,249$  ( $p=0,153$ ), для фосфора  $\chi^2=3,757$  ( $p=0,153$ ).

Сравнивая химический состав биологических образцов интактной эмали с образцами, одонтопрепарированные которых проводилось с использованием алмазных боров и абразивной обработки порошком оксида алюминия, было отмечено следующее: при абразивной обработке наблюдается снижение доли углерода в 1,5 раза, повышение содержания кислорода, снижение количества магния, алюминия, тогда как во 2 группе — снижение содержания магния, алюминия.

При анализе результатов препарирования эмали на основе расшифровки отчетов-протоколов было обнаружено уменьшение содержания углерода в 1,3 раза и увеличение содержания магния в 1,85 раза в III группе.

## ОБСУЖДЕНИЕ

Несмотря на достаточно востребованную технологию малоинвазивных реставраций на практике, проведенный научный поиск в информационных поисковых системах eLIBRARY, Scopus, PubMed и базе патентов на сайте Федерального института промышленной собственности показал ограниченное количество научных публикаций. Кроме того, публикации, посвященные вопросам одонтопрепарирования как этапа подготовки к керамическим реставрациям, не дают полного представления о механизмах повреждения эмали и способах ее реабилитации. Поэтому полученные нами результаты направлены на расширение научных знаний специалистов стоматологического профиля и повышение эффективности ортопедического лечения стоматологической патологии.

Понимание процессов, которые происходят в эмали под воздействием препарирования, достигается глубокими теоретическими знаниями в области ее строения (95–96% — неорганические вещества, 1% — органическая матрица, 3% — вода), количественного и качественного микроэлементного состава [28].

Несмотря на то что эмаль является практически самой твердой тканью, благодаря своим механизмам образования, она не способна к регенерации, а значит, не способна самостоятельно восстанавливаться и подвергается регрессивным физическим изменениям в результате препарирования [29]. Подтверждением этой концепции являются полученные нами результаты расшифровки цифровых копий биологических образцов интактной и препарированной двумя способами эмали, полученных с помощью растровой электронной микроскопии. Доказано, что препарирование в любом виде

## Элементный состав эмали в группах сравнения (в % по массе) Elemental composition of enamel in groups (in % by weight)

Элемент	I группа	II группа	III группа
Углерод	16,13±4,88	15,64±3,62	11,64±2,85 <sup>†#</sup>
Кислород	32,66±6,34	32,05±6,35	36,06±5,04
Натрий	0,62±0,24	0,61±0,23	0,75±0,19
Магний	0,56±0,27	0,20±0,24*	0,37±0,37
Алюминий	0,58±0,91	0,28±0,14	0,28±0,39
Кальций	32,56±7,42	34,48±6,17	33,45±6,18
Фосфор	12,42±5,14	14,99±1,01	15,14±1,42

Примечание. Различия статистически достоверно значимы ( $p<0,05$ ): \* — между I и II группой, † — между I и III группой, # — между II и III группой.

меняет не только поверхность эмали, но и способствует ее структурным изменениям, скорее всего за счет образования дефектов и нарушения баланса между ее количественным и качественным микроэлементным составом.

По сравнению с нормальной структурой эмали в образцах II группы визуализируются волнообразные неровности (борозды) размером 5–60 мкм с осколками эмалевых призм и горизонтальными микротрещинами, тогда как для образцов III группы характерен однородный рельеф, незначительные углубления размером от 2 до 5 мкм, без обломков эмалевых призм.

При абразивной обработке наблюдается тенденция к потере углерода в эмали. Из-за неконтролируемой глубины проникновения порошка оксида алюминия в эмаль зуба нарушается кристаллическая решетка карбоната, который составляет 17% от общего числа апатитов эмали. На фоне роста доли натрия увеличивается количество кислорода.

Сохранность таких микроэлементов, как фосфор и кальций, в образцах II группы, а также их количество говорит о стабильности элементного состава при одонтопрепарировании алмазными борами.

## ЗАКЛЮЧЕНИЕ

При одонтопрепарировании под малоинвазивные керамические реставрации меняется поверхность эмали, происходят ее структурные изменения, нарушается равновесие между количественным и качественным микроэлементным составом, степень выраженности которых зависит от способа препарирования. Подготовка зуба абразивным методом более щадяща в плане сохранности структуры эмали, но менее стабильна в отношении микроэлементного состава.

**Конфликт интересов.** Авторы декларируют отсутствие конфликта интересов.

**Поступила:** 30.01.2023 **Принята в печать:** 22.02.2023

**Conflict of interests.** The authors declare no conflict of interests.  
**Received:** 30.01.2023 **Accepted:** 22.02.2023



## Л И Т Е Р А Т У Р А :

1. Жулев Е.Н., Тетерин А.И., Епифанов А.С., Лебедев Е.Г. Отдаленные результаты протезирования искусственными коронками. — *Современные проблемы науки и образования*. — 2014; 5: 482 [eLibrary ID: 22566884](#)
2. Ипполитов И.Ю. Клинико-лабораторная оценка эффективности применения материалов для снижения повышенной чувствительности твердых тканей зуба после препарирования под несъемную ортопедическую конструкцию. — *Вестник новых медицинских технологий*. — 2013; 2: 80—83 [eLibrary ID: 20161490](#)
3. Гажва С.И., Яковлев Д.Н., Песцова Е.А. Технология CAD/CAM трехмерного моделирования зубов в одно посещение. — В: сб. тезисов IV Всероссийской научно-практ. конф. «3D-технологии в медицине». — Нижний Новгород: Приволжский исследовательский медицинский университет, 2019. — С. 54—55. [eLibrary ID: 37210186](#)
4. Гажва С.И., Шурова Н.Н., Киптилова Т.А., Еремеева Д.А. Использование зубных паст для лечения гиперестезии дентина (обзор). — *Современные проблемы науки и образования*. — 2012; 3: 51 [eLibrary ID: 17822291](#)
5. Гажва С.И., Тетерин А.И., Кушиева А.О. Использование цифровых технологий в ортопедической стоматологии. — *Dental Forum*. — 2020; 4 (79): 12—13 [eLibrary ID: 44082018](#)
6. Ильченко М.Б. Уровень информированности населения о малоинвазивных методах препарирования зубов. — В: сб. матер. конф. «Теоретические и практические аспекты современной медицины». — Симферополь: Медицинская академия им. С.И. Георгиевского, 2021. — С. 318—319. [eLibrary ID: 45955104](#)
7. Huang C.T., Kim J., Arce C., Lawson N.C. Intraoral air abrasion: a review of devices, materials, evidence, and clinical applications in restorative dentistry. — *Compend Contin Educ Dent*. — 2019; 40 (8): 508—513; quiz 514. [PMID: 31478697](#)
8. Kramer N., García-Godoy F., et al. Preparation for invasive pit and fissure sealing: air-abrasion or bur? — *Am J Dent*. — 2008; 21 (6): 383—7. [PMID: 19146132](#)
9. Шумилович Б.Р., Санеев А.В., Малыхина И.Е., Чертовских А.В. Морфологические особенности микроструктуры эмали и дентина при их препарировании ротационным инструментом (исследование in vitro). — *Журнал анатомии и гистопатологии*. — 2016; 1: 69—75 [eLibrary ID: 25672477](#)
10. Шумилович Б.Р., Лещева Е.А., Харитонов Д.Ю., Морозов А.Н., Санеев А.В. Изменение микроструктуры эмали и дентина под влиянием ротационного инструмента при лечении кариеса (исследование in vitro). — *Российский стоматологический журнал*. — 2017; 2: 68—71 [eLibrary ID: 29115814](#)
11. Костиленко Ю.П., Саркисян Е.Г., Аветиков Д.С., Бойко И.В. Структура эмали и ее конфигурационные отношения с дентином жевательных зубов человека. — *Вестник проблем биологии и медицины*. — 2014; 2 (107): 193—198 [eLibrary ID: 23454033](#)
12. Гажва С.И., Якубова Е.Ю., Айвазян В.В., Гажва Ю.В. Микроструктура эмали при клиновидных дефектах I и II классов. — *Стоматология для всех*. — 2019; 4 (89): 28—32 [eLibrary ID: 41510287](#)
13. Gzhva S.I., Yakubova E.Yu., Gzhva Yu.V., Gorbato R.O., Lezhava N.L. The effect of minimally invasive techniques on the microstructure of the enamel in the wedge-shaped defect. — *Indo American Journal of Pharmaceutical Sciences*. — 2020; 2: 239—246. [eLibrary ID: 42774509](#)
14. Шестель И.Л., Педдер В.В., Леонтьев В.К., Голых Р.Н., Иванова Г.Г., Лосев А.С., Рогачев Е.А. Микроскопическая

## R E F E R E N C E S :

1. Zhulev E.N., Teterin A.I., Epifanov A.S., Lebedev E.G. Long-term results of prosthetics with artificial crown. *Modern Problems of Science and Education*. 2014; 5: 482. (In Russ.) [eLibrary ID: 22566884](#)
2. Ippolitov I.Yu. Clinico-laboratory assessment of effectiveness of the materials for hypersensitivity reduction of hard dental tissues after the fixed prosthetic construction preparation. *Journal of New Medical Technologies*. 2013; 2: 80—83. (In Russ.) [eLibrary ID: 20161490](#)
3. Gzhva S.I., Yakovlev D.N., Pestsova E.A. CAD/CAM technology for three-dimensional modeling of teeth in one visit. In: Abstracts of the “3D technologies in medicine” conference. Nizhny Novgorod: Privolzhsky Research Medical University, 2019. Pp. 54—55 (In Russ.). [eLibrary ID: 37210186](#)
4. Gzhva S.I., Shurova N.N., Kiptilova T.A., Eremeeva D.A. Use toothpaste for treatment hyperesthesia dentin (review). *Modern Problems of Science and Education*. 2012; 3: 51. (In Russ.) [eLibrary ID: 17822291](#)
5. Gzhva S.I., Teterin A.I., Kushieva A.O. The use of digital technologies in prosthodontic dentistry. *Dental Forum*. 2020; 4 (79): 12—13. (In Russ.) [eLibrary ID: 44082018](#)
6. Ilchenko M.B. The level of public awareness of minimally invasive methods of tooth preparation. In: Proceedings “Theoretical and practical aspects of modern medicine”. Simferopol: Georgievsky Medical Academy, 2021. Pp. 318—319 (In Russ.). [eLibrary ID: 45955104](#)
7. Huang C.T., Kim J., Arce C., Lawson N.C. Intraoral air abrasion: A review of devices, materials, evidence, and clinical applications in restorative dentistry. *Compend Contin Educ Dent*. 2019; 40 (8): 508—513; quiz 514. [PMID: 31478697](#)
8. Kramer N., García-Godoy F., Lohbauer U., Schneider K., Assmann I., Frankenberger R. Preparation for invasive pit and fissure sealing: air-abrasion or bur? *Am J Dent*. 2008; 21 (6): 383—7. [PMID: 19146132](#)
9. Shumilovich B.R., Saneev A.V., Malykhina I.E., Chertovskikh A.V. Morphological features of the microstructure of enamel and dentin in their dissection rotary tool (in vitro study). *Journal of Anatomy and Histopathology*. 2016; 1: 69—75. (In Russ.) [eLibrary ID: 25672477](#)
10. Shumilovich B.R., Leshcheva E.A., Kharitonov D.Yu., Morozov A.N., Saneev A.V. Change of the microstructure of enamel and dentin under the influence of the rotary tool in the treatment of caries (in vitro study). *Russian Journal of Dentistry*. 2017; 2: 68—71. (In Russ.) [eLibrary ID: 29115814](#)
11. Kostilenko Y.P., Sarkisyan E.G., Avetikov D.S., Boyko I.V. Enamel structure and its configurational relations with dentin of chewing teeth of human. *Bulletin of Problems Biology and Medicine*. 2014; 2 (107): 193—198. (In Russ.) [eLibrary ID: 23454033](#)
12. Gzhva S.I., Yakubova E.Yu., Ayzvazyan V.V., Gzhva Yu.V. Enamel microstructure at wedge-shaped defects of class I and II. *International Dental Review*. 2019; 4 (89): 28—32. (In Russ.) [eLibrary ID: 41510287](#)
13. Gzhva S.I., Yakubova E.Yu., Gzhva Yu.V., Gorbato R.O., Lezhava N.L. The effect of minimally invasive techniques on the microstructure of the enamel in the wedge-shaped defect. *Indo American Journal of Pharmaceutical Sciences*. 2020; 2: 239—246. [eLibrary ID: 42774509](#)
14. Shestel I.L., Pedder V.V., Leontyev V.K., Golykh R.N., Ivanova G.G., Losev A.S., Rogachev E.A. Microscopic characteristics of structural

- характеристика структурной неоднородности интактной зубной эмали. — *Южно-Сибирский научный вестник*. — 2021; 5 (39): 149—158 [eLibrary ID: 47237024](#)
15. Coceska E., Gjorgievska E., Coleman N.J., Gabric D., Slipper I.J., Stevanovic M., Nicholson J.W. Enamel alteration following tooth bleaching and remineralization. — *J Microsc.* — 2016; 262 (3): 232—44. [PMID: 27197087](#)
  16. Thompson V.P. The tooth: An analogue for biomimetic materials design and processing. — *Dent Mater.* — 2020; 36 (1): 25—42. [PMID: 31543376](#)
  17. Gil-Bona A., Bidlack F.B. Tooth enamel and its dynamic protein matrix. — *Int J Mol Sci.* — 2020; 21 (12): 4458. [PMID: 32585904](#)
  18. Xu H.H., Kelly J.R., Jahanmir S., Thompson V.P., Rekow E.D. Enamel subsurface damage due to tooth preparation with diamonds. — *J Dent Res.* — 1997; 76 (10): 1698—706. [PMID: 9326903](#)
  19. Беленчиков А.А., Бирагова А.К., Епхивев А.А. Оценка изменений микроструктуры твердых тканей зуба, после препарирования различными видами боров. — *Журнал научных статей Здоровье и образование в XXI веке*. — 2017; 9: 27—28 [eLibrary ID: 29308545](#)
  20. Николаев Ю.М. Структурно-функциональные изменения, происходящие в тканях зуба вследствие одонтопрепарирования. — *Проблемы стоматологии*. — 2007; 6: 40—41 [eLibrary ID: 27331442](#)
  21. Шнип Е.В., Наумович С.А. Влияние современных методов препарирования на состоянии тканей зубов в ортопедической стоматологии. — *Современная стоматология (Беларусь)*. — 2016; 4 (65): 14—17 [eLibrary ID: 27639462](#)
  22. Vinagre A., Ramos J., et al. Microtensile bond strength and micromorphology of bur-cut enamel using five adhesive systems. — *J Adhes Dent.* — 2015; 17 (2): 107—16. [PMID: 25911962](#)
  23. Kilic M., Gurbuz T. Evaluation of the effects of different remineralisation agents on initial enamel lesions by scanning electron microscope and energy-distributed X-ray analysis. — *Int J Clin Pract.* — 2021; 75 (8): e14299. [PMID: 33930242](#)
  24. Жолудев С.Е., Димитрова Ю.В. Современные методы профилактики и лечения постоперативной гиперестезии в с>ртопедической стоматологии. — *Проблемы стоматологии*. — 2013; 1: 8—15 [eLibrary ID: 18976549](#)
  25. Панахов Н.А., Абдуллаева П.Ш. Состояние пульпы зубов, препарированных под виниры. — *Эндодонтия Today*. — 2018; 1: 4—7 [eLibrary ID: 35001906](#)
  26. Гончаров В.Д., Антонова И.Н., Кипчук А.В., Скоробогатова А.И. Методика морфологического и морфометрического анализа поверхности эмали зуба человека с помощью атомно-силовой микроскопии. — *Морфология*. — 2016; 5: 71—76 [eLibrary ID: 27639097](#)
  27. Ерофеева Е.С., Гилева О.С., Наймарк О.Б., Ляпунова Е.А., Гилева Е.С. Экспериментальная оценка влияния профессионального отбеливания на микроархитектонику эмали зуба. — *Пермский медицинский журнал*. — 2010; 3: 104—108 [eLibrary ID: 15561215](#)
  28. Beniash E., Stifler C.A., Sun C.Y., Jung G.S., Qin Z., Buehler M.J., Gilbert P.U.P.A. The hidden structure of human enamel. — *Nat Commun.* — 2019; 10 (1): 4383. [PMID: 31558712](#)
  29. Ramadoss R., Padmanaban R., Subramanian B. Role of bioglass in enamel remineralization: Existing strategies and future prospects-A narrative review. — *J Biomed Mater Res B Appl Biomater.* — 2022; 110 (1): 45—66. [PMID: 34245107](#)
  - heterogeneity of intact tooth enamel. *South-Siberian Scientific Bulletin*. 2021; 5 (39): 149—158. (In Russ.) [eLibrary ID: 47237024](#)
  15. Coceska E., Gjorgievska E., Coleman N.J., Gabric D., Slipper I.J., Stevanovic M., Nicholson J.W. Enamel alteration following tooth bleaching and remineralization. *J Microsc.* 2016; 262 (3): 232—44. [PMID: 27197087](#)
  16. Thompson V.P. The tooth: An analogue for biomimetic materials design and processing. *Dent Mater.* 2020; 36 (1): 25—42. [PMID: 31543376](#)
  17. Gil-Bona A., Bidlack F.B. Tooth enamel and its dynamic protein matrix. *Int J Mol Sci.* 2020; 21 (12): 4458. [PMID: 32585904](#)
  18. Xu H.H., Kelly J.R., Jahanmir S., Thompson V.P., Rekow E.D. Enamel subsurface damage due to tooth preparation with diamonds. *J Dent Res.* 1997; 76 (10): 1698—706. [PMID: 9326903](#)
  19. Belenchekov A.A., Biragova A.K., Ephiev A.A. Assessment of changes in microstructure of hard tooth tissues after dissection with various types of burs. *Health and Education Millennium*. 2017; 9: 27—28. (In Russ.) [eLibrary ID: 29308545](#)
  20. Nikolaev Yu.M. Structural and functional changes occurring in the tooth tissues due to odontopreparation. *Actual Problems in Dentistry*. 2007; 6: 40—41. (In Russ.) [eLibrary ID: 27331442](#)
  21. Shnip E.V., Naumovich S.A. The impact of modern methods of preparation on the state of dental tissues in prosthetic dentistry. *Sovremennaya stomatologiya (Belarus)*. 2016; 4 (65): 14—17. (In Russ.) [eLibrary ID: 27639462](#)
  22. Vinagre A., Ramos J., Messias A., Marques F., Caramelo F., Mata A. Microtensile bond strength and micromorphology of bur-cut enamel using five adhesive systems. *J Adhes Dent.* 2015; 17 (2): 107—16. [PMID: 25911962](#)
  23. Kilic M., Gurbuz T. Evaluation of the effects of different remineralisation agents on initial enamel lesions by scanning electron microscope and energy-distributed X-ray analysis. *Int J Clin Pract.* 2021; 75 (8): e14299. [PMID: 33930242](#)
  24. Zholudev S.E., Dimitrova Yu.V. Modern methods of prevention and treatment of postoperative hyperesthesia in prosthodontics. *Actual Problems in Dentistry*. 2013; 1: 8—15. (In Russ.) [eLibrary ID: 18976549](#)
  25. Panakhov, N.A. Abdullaeva P.Sh. The state of the tooth pulp, prepared for veneers. *Endodontics Today*. 2018; 1: 4—7. (In Russ.) [eLibrary ID: 35001906](#)
  26. Goncharov V.D., Antonova I.N., Kipchuk A.V., Skorobogatova A.I. Method for morphological and morphometric analysis of human tooth enamel using atomic force microscopy. *Morphology*. 2016; 5: 71—76. (In Russ.) [eLibrary ID: 27639097](#)
  27. Erofeeva E.S., Gilyova O.S., Naimark O.B., Lyapunova E.A., Gilyova E.S. Experimental assessment of professional whitening effect on dental enamel microarchitectonic. *Perm Medical Journal*. 2010; 3: 104—108. (In Russ.) [eLibrary ID: 15561215](#)
  28. Beniash E., Stifler C.A., Sun C.Y., Jung G.S., Qin Z., Buehler M.J., Gilbert P.U.P.A. The hidden structure of human enamel. *Nat Commun.* 2019; 10 (1): 4383. [PMID: 31558712](#)
  29. Ramadoss R., Padmanaban R., Subramanian B. Role of bioglass in enamel remineralization: Existing strategies and future prospects-A narrative review. *J Biomed Mater Res B Appl Biomater.* 2022; 110 (1): 45—66. [PMID: 34245107](#)

DOI: 10.37988/1811-153X\_2023\_1\_32

[Е.Н. Анисимова,](#)к.м.н., доцент, профессор кафедры  
обезболивания в стоматологии[Н.Ю. Анисимова,](#)к.м.н., доцент кафедры обезболивания  
в стоматологии[М.А. Лабзенкова,](#)ассистент кафедры обезболивания  
в стоматологии, хирург-стоматолог[С.М. Хабиб,](#)сотрудник кафедры обезболивания  
в стоматологииМГМСУ им. А.И. Евдокимова,  
127473, Москва, Россия

## ДЛЯ ЦИТИРОВАНИЯ:

Анисимова Е.Н., Анисимова Н.Ю., Лабзенкова М.А., Хабиб С.М. Применение нестероидных противовоспалительных препаратов в стоматологии у пациентов с патологией сердечно-сосудистой системы. Обзор литературы. — *Клиническая стоматология*. — 2023; 26 (1): 32—36.  
DOI: 10.37988/1811-153X\_2023\_1\_32

## Применение нестероидных противовоспалительных препаратов в стоматологии у пациентов с патологией сердечно-сосудистой системы. Обзор литературы

**Реферат.** Тенденция к назначению нестероидных противовоспалительных препаратов (НПВП) в стоматологии сталкивается с двумя вопросами: выбор врачами препарата у пациентов с сердечно-сосудистой патологией (в том числе с инфарктом миокарда в анамнезе) и риски при самостоятельном назначении препарата пациентами. **Цель** — изучить вопрос о безопасном использовании НПВП на стоматологическом приеме у пациентов с сердечно-сосудистой патологией, в том числе после перенесенного инфаркта миокарда. Приведен анализ научных работ по теме с последовательным сравнением безопасности и эффективности НПВП как с опиоидными анальгетиками, так и с селективными ингибиторами ЦОГ-2 внутри группы. **Результаты.** Выявлены данные о небезопасности и, как следствие, о нецелесообразности использования опиоидных анальгетиков. Эффективной и безопасной альтернативой для пациентов с сердечно-сосудистой патологией являются препараты группы НПВП, обладающие противовоспалительным действием и не вызывающие зависимости. В процессе исследования было подтверждено, что селективные ингибиторы ЦОГ-2 имеют наименьшую кардиотоксичность по сравнению с группой неселективного действия. Была выявлена эффективность применения препарата на основе нимесулида для коррекции боли на стоматологическом приеме у пациентов с сердечно-сосудистой патологией и инфарктом миокарда в анамнезе. **Заключение.** Пациентам с сердечно-сосудистой патологией, в том числе с инфарктом миокарда в анамнезе, для снижения рисков, ассоциированных со стрессом из-за испытываемой боли, при проведении стоматологических вмешательств рекомендованы превентивная анальгезия и послеоперационное обезболивание препаратами на основе нимесулида. Необходимо разработать методические рекомендации для врачей-стоматологов по применению нимесулида у коморбидных пациентов и для населения — об опасности самостоятельного назначения препаратов.

**Ключевые слова:** стоматология, анальгетики, нимесулид, сердечно-сосудистая система, инфаркт миокарда

[E.N. Anisimova,](#)PhD in Medical Sciences, professor of the Pain  
management in dentistry Department[N.U. Anisimova,](#)PhD in Medical Sciences, associate professor  
of the Pain management in dentistry  
Department[M.A. Labzenkova,](#)assistant at the Pain management in dentistry  
Department[S.M. Khabib,](#)dentist at the Pain management in dentistry  
DepartmentMoscow State University of Medicine  
and Dentistry, 127473, Moscow, Russia

## The use of non-steroidal anti-inflammatory drugs in dentistry in patients with pathology of the cardiovascular system: a review

**Abstract.** The trend towards the prescription of non-steroidal anti-inflammatory drugs in dentistry faces two issues: the choice of the drug by doctors in patients with cardiovascular pathology (including those with a history of myocardial infarction) and the risks of self-prescribing the drug by patients. **Objectives:** to study the issue of the safe use of non-steroidal anti-inflammatory drugs (NSAIDs) at a dental appointment in patients with cardiovascular pathology, including patients after myocardial infarction. The study presents an analysis of 18 scientific papers on the topic with a consistent comparison of the safety and efficiency of NSAIDs with both opioid analgesics and selective COX-2 inhibitors within the group. **Results.** A comparative analysis of the scientific literature revealed data on the unsafety and, as a result, inappropriate use of opioid analgesics. An effective and safe alternative for patients with cardiovascular pathology are drugs of the NSAID group, which have anti-inflammatory effects and do not cause dependence. In the process of research, it was confirmed that selective COX-2 inhibitors have the lowest cardiotoxicity compared to the non-selective group. The effectiveness of the use of the drug based on nimesulide for the correction of pain at a dental appointment in patients with cardiovascular pathology and a history of myocardial infarction was revealed. **Conclusions.** In patients with cardiovascular pathology, including those with a history of myocardial infarction, to reduce the risks associated with stress



## FOR CITATION:

Anisimova E.N., Anisimova N.U., Labzenkova M.A., Khabib S.M. The use of non-steroidal anti-inflammatory drugs in dentistry in patients with pathology of the cardiovascular system: a review. *Clinical Dentistry (Russia)*. 2023; 26 (1): 32—36 (In Russ.). DOI: 10.37988/1811-153X\_2023\_1\_32

due to pain experienced, preventive analgesia and postoperative pain relief with nimesulide-based drugs during dental interventions are recommended. It is imperative to develop guidelines both for dentists on the use of nimesulide in comorbid patients, and for the population about the dangers of self-prescribing drugs.

**Key words:** dentistry, analgesics, nimesulide, nonsteroidal anti-inflammatory drugs, cardiovascular system, myocardial infarction

## ВВЕДЕНИЕ

В стоматологии существует тенденция использовать нестероидные противовоспалительные препараты (НПВП) как обезболивающие и противовоспалительные средства в послеоперационном периоде или в качестве превентивной анальгезии. Опрос с участием 100 стоматологов, проведенный в рамках исследования Maria Monisha с соавт. в 2019 г., продемонстрировал отсутствие единой схемы коррекции послеоперационных болевых ощущений; больше всего мнения врачей расходятся относительно назначения обезболивающих препаратов пациентам с сопутствующей патологией [1]. В то же время А.В. Наумов с соавт. (2019 г.) отмечают статистическое увеличение количества коморбидных больных с заболеваниями сердечно-сосудистой системы (ССС) и хроническими болями различной этиологии, а также связанное с этим повышение количества назначений НПВП [2].

Из исследования А.И. Дягилева и А.К. Иорданишвили (2018 г.) известно, что 88,6% пациентов принимают НПВП симптоматически, без консультации врача. Те же авторы отметили, что большинство пациентов отдает предпочтение Кеторолаку и Ибупрофену [3]. По мнению А.А. Шостак с соавт. (2020 г.), такое применение НПВП коморбидными пациентами с артериальной гипертензией не исключает риска развития инфаркта миокарда [4]. Проявили важность рационального выбора назначаемого пациенту обезболивающего препарата также Н.Ю. Вельц с соавт. (2018). Авторы сделали вывод, что неправильный выбор НПВП и самостоятельное назначение пациентами препарата без учета индивидуальных особенностей и сопутствующих заболеваний вместо ожидаемого симптоматического лечения могут вызвать нежелательные реакции и побочные эффекты [5].

Проблеме бесконтрольного приема НПВП пациентами с патологией ССС посвятили свое исследование в 2021 г. А.П. Ребров с соавт.: из 190 госпитализируемых в отделение экстренной кардиологии 48% пациентов в последний месяц принимали НПВП, из них 60% — по назначению врача, и только у 32 пациентов с НПВП в лекарственном анамнезе (что составляет 62%) врач при назначении уточнил наличие патологии ССС [6]. Неосведомленность пациентов и отсутствие общепринятых рекомендаций по обезболиванию пациентов с патологией ССС составляют основную причину возникающих осложнений. Открытым остается вопрос о выборе безопасного НПВП при стоматологическом лечении

пациентов с сердечно-сосудистой патологией, в частности с недавно перенесенным инфарктом миокарда.

**Цель** обзора — актуализировать обоснованность выбора НПВП у пациентов с сердечно-сосудистой патологией на амбулаторном стоматологическом приеме, основываясь на научные исследования последних 10 лет.

## РЕЗУЛЬТАТЫ

На сегодняшний день показано, что НПВП по эффективности не уступают опиоидам [2]. Более того, согласно исследованию Hersh с соавт. (2020 г.), увеличение дозы анальгетика из группы опиоидов не приводит к повышению эффективности обезбоживания и способствует вероятности появления зависимости у пациента. В то же время стандартной дозировки НПВП достаточно для комфортного течения восстановительного периода после удаления третьего моляра [7]. В качестве причины существенной разницы в эффективности препаратов Leanne Teoh (2020 г.) указывает механизмы действия: в то время как опиоидные анальгетики блокируют исключительно восприятие боли, НПВП еще влияют на воспалительную природу возникновения боли после стоматологических вмешательств [8]. Согласно данным, представленным Martin H. Thornhill с соавт. в 2019 г., на сегодняшний день существует тенденция полного отказа от назначения опиоидов в стоматологической практике [9].

Исследования А.И. Дягилева и И.К. Иорданишвили (2018 г.) подтверждают, что послеоперационный болевой синдром при приеме НПВП наблюдается лишь в 2,2% случаев; по мнению авторов, это связано как с осложнениями в послеоперационном периоде, так и с психосенсорными особенностями, выявленными у пациента [3].

Ранее существовало мнение о негативном влиянии НПВП на ССС. Основываясь на небезопасности применения противовоспалительных препаратов, группа авторов (Ana María Pello Lázaro с соавт.) для оценки необходимости назначения противовоспалительных препаратов предложила разработать биомаркеры для определения уровня воспалительного процесса у пациентов из группы сердечно-сосудистого риска [10]. Однако есть авторы, полагающие, что данные опасения вызваны компрометирующим влиянием на результаты исследований протекающего воспаления. Так, Н.В. Пырикова с соавт. (2019) отметили, что воспалительные процессы, влияющие на метаболизм арахидоновой кислоты, провоцируют дисбаланс в сторону увеличения процента

метаболизм, имеющих кардиотоксическое действие. Эта же группа авторов продемонстрировала точку зрения о том, что само воспаление провоцирует дисбаланс вазоконстрикторных, вазодилаторных компонентов ренин-ангиотензиновой системы, вызывая осложнения со стороны ССС, купирование которых обеспечивается приемом НПВП [11].

Более того, в 2019 г. группой M. Vakhriansyah с соавт. в исследовании типа «случай—контроль» было проанализировано более 10 000 клинических случаев и определено, что прием препаратов, относящихся к селективным ингибиторам ЦОГ-2, и прочих препаратов группы НПВП не ассоциирован с повышением риска возникновения сердечно-сосудистых событий [12].

При назначении НПВП пациентам с недавно перенесенным инфарктом миокарда и риском его рецидива стоит учитывать групповую принадлежность назначаемого препарата. D.O. Kang и соавт. (2020 г.) считают оправданным риск использования НПВП у данной группы пациентов, но при этом демонстрируют статистическую безопасность использования препаратов из группы селективных ингибиторов ЦОГ-2 по сравнению с неселективными ингибиторами [13]. Учитывая доказанные сниженные риски, продемонстрирована достаточная эффективность селективных ингибиторов ЦОГ-2 в стоматологической практике.

В 2022 г. группой Bianca Santos и соавт. было продемонстрировано, что нимесулид как селективный ингибитор ЦОГ-2 по сравнению с ибупрофеном (препаратом неселективного действия на ЦОГ-1 и ЦОГ-2) имеет лучшие результаты в первые сутки и в отдаленном периоде после проведения операции [14]. Б.В. Заводовский и Л.Е. Сиворова в 2018 г. в своей публикации указали, что все препараты, если не подвергать их условному разделению на группы, имеют индивидуальный профиль кардиобезопасности и уровень кардиотоксичности, потому необходимо проводить узкую выборку внутри одной группы [15].

Так, проводившиеся сравнительные анализы эффективности и влияния на течение артериальной гипертензии при использовании нимесулида (Найза) показали, что при его приеме не происходит значимых изменений гемодинамики и подъема артериального давления, что дало всей группе пациентов, принимавших Найз, пройти полный 3-недельный курс приема препарата без необходимости прерывания курса или дополнительной профилактической терапии [16]. Найз также успешно применяется для лечения системных заболеваний, имеющих проявления в полости рта. Н.Д. Чернышева, А.А. Епишова отметили его эффективность в лечении многоформной экссудативной эритемы: снижение болевых ощущений при диффузном поражении слизистой оболочки полости рта, уменьшение лимфоузлов, снижение симптомов интоксикации в первые дни терапии [17]. Эффективность нимесулида при проведении сложных хирургических вмешательств в качестве превентивной

аналгезии и профилактики хронических послеоперационных болей как в амбулаторной стоматологии, так и в челюстно-лицевой хирургии демонстрируется в публикации О.И. Медведевой от 2022 г. [18].

## ЗАКЛЮЧЕНИЕ

Несмотря на мнение отдельных авторов о том, что пациентам с тяжелой сопутствующей патологией со стороны ССС нельзя назначать НПВП [2], в стоматологической практике адекватная превентивная и послеоперационная анальгезия данной группе пациентов необходима для снижения рисков, ассоциированных со стрессом из-за испытываемой боли.

Стоит отметить, что пациенты, имеющие в анамнезе сердечно-сосудистые заболевания и случаи инфаркта миокарда, требуют детального изучения их общесоматического статуса и тщательного сбора лекарственного анамнеза для выбора обезболивающего препарата. Кроме того, отдельного изучения требуют меры профилактики при назначении НПВП.

К существующим способам можно отнести следующие рекомендации: пациентам с диагностированной артериальной гипертензией, принимающих блокаторы ренин-ангиотензиновой системы, фактором, снижающим риск сердечно-сосудистых событий, служит добавление антигипертензивного препарата другой группы или увеличение дозы принимаемого препарата. Риск возникновения инфаркта миокарда при приеме НПВП снижается при параллельном приеме статинов и антиагрегантов [4]. Кроме того, значительное снижение сердечно-сосудистого риска обеспечивается местным применением НПВП, но эффективность препаратов при этом способе несравненно мала [15].

Анализ используемой в данном обзоре литературы показал благоприятный профиль безопасности при приеме нимесулида (Найз) у пациентов с перенесенными сердечно-сосудистыми событиями, артериальной гипертензией, инфарктом миокарда и стенокардией в анамнезе. Поэтому абсолютно очевидна необходимость разработки алгоритмов назначений НПВП в стоматологической практике пациентам с сердечно-сосудистыми событиями в анамнезе, которые должны быть представлены в клинических и методических рекомендациях. Не менее очевидна необходимость просвещения населения, особенно из групп риска, об опасности самостоятельного выбора и применения обезболивающих препаратов при зубной боли.

**Конфликт интересов.** Авторы декларируют отсутствие конфликта интересов.

**Поступила:** 25.01.2023      **Принята в печать:** 05.02.2023

**Conflict of interests.** The authors declare no conflict of interests.  
**Received:** 25.01.2023      **Accepted:** 05.02.2023

## Л И Т Е Р А Т У Р А :

1. Monisha M., Elengickal T.J., Ram S.K.M., Madhu M.L., Raghuveeran M., Pillai R.R. Attitude and awareness of dentists practicing in Southern India toward non-steroidal anti-inflammatory drugs. — *J Pharm Bioallied Sci.* — 2019; 11 (Suppl 2): S355-S359. [PMID: 31198368](#)
2. Наумов А.В., Ткачева О.Н., Ховасова Н.О. К вопросу безопасности нестероидных противовоспалительных препаратов у пациентов с сердечно-сосудистым риском. — *Терапевтический архив.* — 2019; 1: 108—113 [eLibrary ID: 36907386](#)
3. Дягилев А.И., Иорданишвили А.К. Применение нестероидных противовоспалительных препаратов для купирования болевого синдрома в стоматологической практике. — *Курский научно-практический вестник Человек и его здоровье.* — 2018; 2: 49—53 [eLibrary ID: 35250470](#)
4. Шостак Н.А., Клименко А.А., Демидова Н.А., Аничков Д.А. Безопасность селективных нестероидных противовоспалительных препаратов: анализ данных последних лет. — *Клиницист.* — 2020; 1—2: 91—99 [eLibrary ID: 42786123](#)
5. Вельц Н.Ю., Журавлева Е.О., Букатина Т.М., Кутехова Г.В. Нестероидные противовоспалительные препараты: проблемы безопасности применения. — *Безопасность и риск фармакотерапии.* — 2018; 1: 11—18 [eLibrary ID: 32669889](#)
6. Ребров А.П., Тяпкина М.А., Кошелева Н.А. Пациенты с сердечно-сосудистыми заболеваниями и прием НПВП: реальная клиническая практика. — *Архивъ внутренней медицины.* — 2021; 1 (57): 5—10 [eLibrary ID: 44599058](#)
7. Hersh E.V., Moore P.A., Grosser T., Polomano R.C., Farrar J.T., Saraghi M., Juska S.A., Mitchell C.H., Theken K.N. Nonsteroidal anti-inflammatory drugs and opioids in postsurgical dental pain. — *J Dent Res.* — 2020; 99 (7): 777—786. [PMID: 32286125](#)
8. Teoh L. Opioid prescribing in dentistry — is there a problem? — *Aust Prescr.* — 2020; 43 (5): 144—145. [PMID: 33093738](#)
9. Thornhill M.H., Suda K.J., Durkin M.J., Lockhart P.B. Is it time US dentistry ended its opioid dependence? — *J Am Dent Assoc.* — 2019; 150 (10): 883—889. [PMID: 31561762](#)
10. Pello Lázaro A.M., Blanco-Colio L.M., Franco Peláez J.A., Tuñón J. Anti-inflammatory drugs in patients with ischemic heart disease. — *J Clin Med.* — 2021; 10 (13): 2835. [PMID: 34198968](#)
11. Пырикова Н.В., Антропова О.Н., Осипова И.В. Нежелательные реакции со стороны сердечно-сосудистой системы при приеме нестероидных противовоспалительных препаратов, и пути их снижения. — *Рациональная фармакотерапия в кардиологии.* — 2019; 5: 750—758 [eLibrary ID: 41244646](#)
12. Bakhriansyah M., Souverein P.C., Klungel O.H., de Boer A., Blom M.T., Tan H.L. Non-steroidal anti-inflammatory drugs and the risk of out-of-hospital cardiac arrest: a case-control study. — *Europace.* — 2019; 21 (1): 99—105. [PMID: 30107407](#)
13. Kang D.O., An H., et al. Cardiovascular and bleeding risks associated with nonsteroidal anti-inflammatory drugs after myocardial infarction. — *J Am Coll Cardiol.* — 2020; 76 (5): 518—529. [PMID: 32731930](#)
14. Santos B.F.E., Costa F.O., Vasconcelos A.M.A., Cyrino R.M., Cota L.O.M. Preemptive effects of ibuprofen and nimesulide on postoperative pain control after open flap periodontal surgeries: A randomized placebo-controlled split-mouth clinical trial. — *J Periodontol.* — 2022; 93 (2): 298—307. [PMID: 34031888](#)

## R E F E R E N C E S :

1. Monisha M., Elengickal T.J., Ram S.K.M., Madhu M.L., Raghuveeran M., Pillai R.R. Attitude and awareness of dentists practicing in Southern India toward non-steroidal anti-inflammatory drugs. *J Pharm Bioallied Sci.* 2019; 11 (Suppl 2): S355-S359. [PMID: 31198368](#)
2. Naumov A.V., Tkacheva O.N., Khovasova N.O. Safety of non-steroidal anti-inflammatory drugs in patients with cardiovascular risk. *Therapeutic Archive.* 2019; 1: 108—113. (In Russ.). [eLibrary ID: 36907386](#)
3. Diaghilev A.I., Iordanishvili A.K. Use of non-steroidal anti-inflammatory drugs for pain relief in dental practice. *Kursk Scientific and Practical Bulletin "Man and His Health".* 2018; 2: 49—53. (In Russ.). [eLibrary ID: 35250470](#)
4. Shostak N.A., Klimenko A.A., Demidova N.A., Anichkov D.A. Safety of selective non-steroidal anti-inflammatory drugs: analysis of the last years data. *The Clinician.* 2020; 1—2: 91—99. (In Russ.). [eLibrary ID: 42786123](#)
5. Velts N.Yu., Zhuravleva E.O., Bukatina T.M., Kutekhova G.V. Nonsteroidal anti-inflammatory drugs: problems of safe use. *Safety and Risk of Pharmacotherapy.* 2018; 1: 11—18. (In Russ.). [eLibrary ID: 32669889](#)
6. Rebrov A.P., Tyapkina M.A., Kosheleva N.A. Patients with cardiovascular diseases and NSAIDs use: real clinical practice. *The Russian Archives of Internal Medicine.* 2021; 1 (57): 5—10. (In Russ.). [eLibrary ID: 44599058](#)
7. Hersh E.V., Moore P.A., Grosser T., Polomano R.C., Farrar J.T., Saraghi M., Juska S.A., Mitchell C.H., Theken K.N. Nonsteroidal anti-inflammatory drugs and opioids in postsurgical dental pain. *J Dent Res.* 2020; 99 (7): 777—786. [PMID: 32286125](#)
8. Teoh L. Opioid prescribing in dentistry is there a problem? *Aust Prescr.* 2020; 43 (5): 144—145. [PMID: 33093738](#)
9. Thornhill M.H., Suda K.J., Durkin M.J., Lockhart P.B. Is it time US dentistry ended its opioid dependence? *J Am Dent Assoc.* 2019; 150 (10): 883—889. [PMID: 31561762](#)
10. Pello Lázaro A.M., Blanco-Colio L.M., Franco Peláez J.A., Tuñón J. Anti-inflammatory drugs in patients with ischemic heart disease. *J Clin Med.* 2021; 10 (13): 2835. [PMID: 34198968](#)
11. Pyrikova N.V., Antropova O.N., Osipova I.V. Adverse reactions of the cardiovascular system when taking nonsteroidal anti-inflammatory drugs and ways to reduce them. *Rational Pharmacotherapy in Cardiology.* 2019; 5: 750—758. (In Russ.). [eLibrary ID: 41244646](#)
12. Bakhriansyah M., Souverein P.C., Klungel O.H., de Boer A., Blom M.T., Tan H.L. Non-steroidal anti-inflammatory drugs and the risk of out-of-hospital cardiac arrest: a case-control study. *Europace.* 2019; 21 (1): 99—105. [PMID: 30107407](#)
13. Kang D.O., An H., Park G.U., Yum Y., Park E.J., Park Y., Jang W.Y., Kim W., Choi J.Y., Roh S.Y., Na J.O., Kim J.W., Kim E.J., Rha S.W., Park C.G., Seo H.S., Choi C.U. Cardiovascular and bleeding risks associated with nonsteroidal anti-inflammatory drugs after myocardial infarction. *J Am Coll Cardiol.* 2020; 76 (5): 518—529. [PMID: 32731930](#)
14. Santos B.F.E., Costa F.O., Vasconcelos A.M.A., Cyrino R.M., Cota L.O.M. Preemptive effects of ibuprofen and nimesulide on postoperative pain control after open flap periodontal surgeries: A randomized placebo-controlled split-mouth clinical trial. *J Periodontol.* 2022; 93 (2): 298—307. [PMID: 34031888](#)



15. Заводовский Б.В., Сивордова Л.Е. Кардиоваскулярная безопасность применения нестероидных противовоспалительных препаратов при хронических воспалительных ревматических заболеваниях. — *Терапевтический архив*. — 2018; 8: 101—106 [eLibrary ID: 35411865](#)
16. Пахомова И.Г., Кнорринг Г.Ю. Применение нестероидных противовоспалительных препаратов при сердечно-сосудистых заболеваниях: проблемы и решения. — *Доктор.Ру*. — 2021; 11: 28—33 [eLibrary ID: 47423015](#)
17. Чернышева Н.Д., Епишова А.А. Опыт использования препарата Найз при лечении многоформной экссудативной эритемы. — *Проблемы стоматологии*. — 2012; 2: 42—45 [eLibrary ID: 17772574](#)
18. Медведева Л.А., Загорулько О.И., Чурюканов М.В. Применение нестероидных противовоспалительных препаратов для профилактики хронизации послеоперационной боли. — *Клиническая и экспериментальная хирургия. Журнал имени академика Б.В. Петровского*. — 2022; 2 (36): 120—125 [eLibrary ID: 49126882](#)
15. Zavodovsky B.V., Sivordova L.E. Cardiovascular safety of non-steroidal anti-inflammatory drugs in chronic inflammatory rheumatic diseases. *Therapeutic Archive*. 2018; 8: 101—106. (In Russ.). [eLibrary ID: 35411865](#)
16. Pakhomova I.G., Knorring G.Yu. Use of nonsteroidal anti-inflammatory drugs in cardiovascular diseases: problems and solutions. *Doctor.Ru*. 2021; 11: 28—33. (In Russ.). [eLibrary ID: 47423015](#)
17. Chernyshova N.D., Yepishova A.A. The experience of using of drug Nise in the treatment of erythema multiforme. *Actual Problems in Dentistry*. 2012; 2: 42—45. (In Russ.). [eLibrary ID: 17772574](#)
18. Medvedeva L.A., Zagorulko O.I., Churyukanov M.V. The use of non-steroidal anti-inflammatory drugs for the prevention of chronic postoperative pain. *Clinical and Experimental Surgery. Petrovsky journal*. 2022; 2 (36): 120—125. (In Russ.). [eLibrary ID: 49126882](#)

DOI: 10.37988/1811-153X\_2023\_1\_37

[V.A. Осипова](#),к.м.н., доцент кафедры пропедевтики  
стоматологических заболеваний

A.A. Коляда,

студентка IV курса

V.A. Молокова,

врач-стоматолог

ПСПбГМУ им. акад. И.П. Павлова,  
197022, Санкт-Петербург, Россия**ДЛЯ ЦИТИРОВАНИЯ:**Осипова В.А., Коляда А.А., Молокова В.А.  
Современный взгляд на этиологию и патогенез  
дентиклей (обзор литературы). — *Клиническая стоматология*. — 2023; 26 (1): 37—45.  
DOI: 10.37988/1811-153X\_2023\_1\_37[V.A. Osipova](#),PhD in Medical sciences, associate professor  
of the Dentistry diseases propeaedeutics  
Department[A.A. Kolyada](#),4<sup>th</sup> year student[V.A. Molokova](#),

dentist

Pavlov University, 197022,  
Saint-Petersburg, Russia**FOR CITATION:**Osipova V.A., Kolyada A.A., Molokova V.A.  
Current views on denticle etiology and  
pathogenesis (a review). *Clinical Dentistry (Russia)*. 2023; 26 (1): 37—45 (In Russ.).  
DOI: 10.37988/1811-153X\_2023\_1\_37

## Современный взгляд на этиологию и патогенез дентиклей (обзор литературы)

**Реферат.** Несмотря на достижения отечественной терапевтической стоматологии дентикли продолжают вызывать затруднения при эндодонтическом лечении. Вопреки статистическим данным, указывающим на высокую частоту встречаемости дентиклей, и, невзирая на сложность, которые они создают, препятствуя проведению качественного эндодонтического лечения зубов, в доступной литературе недостаточно сведений об этиологии и патогенезе данного вида патологии. **Цель** исследования — проанализировать сведения из различных научных источников о вариантах классификации, этиологии, патогенезе, особенностях гистологического строения, морфологии, химического состава, распространенности дентиклей, а также их связи с общесоматической патологией. Изучение научных источников позволило сделать вывод о мультифакториальности дентиклей как изолированной и сочетанной патологии пульпы зуба. На их возникновение могут влиять стираемость зубов, наследственные нарушения формирования твердых тканей, а также патологические процессы в самих зубах и окружающих их тканях. Кроме того, важна роль возраста как этиологического фактора развития кальцификатов в полости зубов, поскольку с возрастом изменяются синтетические свойства одонтобластов и увеличивается интенсивность склеротических процессов в тканях пульпы. Многофакторность данной патологии коррелирует с патогенетическими механизмами ее возникновения, освещенными в литературе с разных сторон. Дентикли могут возникать в результате дегенеративных изменений в пульпе, не последнюю роль при этом играет феномен избыточного образования одонтобластов из преодонтобластов. Рассматривается также микробиологический механизм патогенеза дентиклей (*Nanobacterium sanguineum*). Важное значение в формировании петрификатов также может иметь механическая нагрузка, действующая на зубы в процессе ортодонтического лечения. **Заключение.** Учитывая большую сложность, которую создают дентикли при проведении эндодонтического лечения, подробный анализ и изучение этиологии и механизмов их возникновения представляют большой интерес для современной практической стоматологии.

**Ключевые слова:** дентикли, кальцификаты, конкрементозный пульпит, петрификаты пульпы, этиология, патогенез

## Current views on denticle etiology and pathogenesis (a review)

**Abstract.** In the modern world, despite the achievements of domestic therapeutic dentistry, denticles continue to cause difficulties in endodontic treatment. At the same time, the available literature contains insufficient information about the etiology, pathogenesis, as well as approaches to diagnosis and treatment options for this type of pathology. **The aim** of the study: Is to analyze scientific publications on the etiology, pathogenesis, features of the histological structure, morphology, chemical composition, classification and prevalence of denticles, as well as their relationship with general somatic pathology. The study of various scientific sources made it possible to conclude that denticles are multifactorial as an isolated and combined pathology of the dental pulp. Their occurrence can be influenced by teeth abrasion, hereditary disorders in the hard tissues formation, as well as pathological processes within teeth and surrounding tissues. In addition, the role of age as an etiological factor in the development of calcifications in the dental cavity is important, since the synthetic properties of odontoblasts change with age and the intensity of sclerotic processes in the pulp tissues increases. The multifactorial nature of this pathology correlates with the pathogenetic mechanisms of its occurrence, which are covered in the literature from different perspectives. Denticles can occur as a result of degenerative changes in the pulp, significant role is played by the phenomenon of excessive formation of odontoblasts from preodontoblasts. The microbiological mechanism of the pathogenesis of denticles (*Nanobacterium Sanguineum*) is also considered. The mechanical load acting on the teeth during orthodontic treatment can also play an important role in the formation of petrifications. **Conclusions.** Taking into consideration the great complexity that denticles create during endodontic treatment, a detailed analysis and study of their etiology and mechanisms of occurrence are of great interest to modern practical dentistry.

**Key words:** denticles, calcifications, calculus pulpitis, pulp petrification, etiology, pathogenesis

**ВВЕДЕНИЕ**

Результаты лечения заболеваний пульпы и периодонта зубов зависят от многих факторов, в том числе от качества и эффективности проведения механической обработки корневых каналов [1]. Несмотря на успехи, достигнутые отечественной терапевтической стоматологией, одна из важнейших проблем: качество эндодонтического лечения при наличии дентиклей в полости зубов — до сегодняшнего дня остается во многом нерешенной [2]. В одном зубе может находиться от 1 до 12 и более дентиклей, размеры которых варьируют от мельчайших частиц до больших масс, перекрывающих собой всю полость зуба и затрудняющих диагностику и лечение осложнений кариеса [3].

По данным современных литературных источников, вопрос об этиологии, патогенезе и распространенности дентиклей в полости зуба, которые приводят к нарушению жизнеспособности пульпы и, как следствие, к осложненным формам кариеса, недостаточно изучен. Встречаются разные определения понятия «дентикль». По мнению В.Л. Быкова (2014), дентикли — это округлые или неправильной формы обызвествленные образования переменных размеров (до 2–3 мм), лежащие в коронковой или корневой пульпе [4].

На рис. 1 схематично изображены варианты локализации дентиклей [4]. По мнению Ю.И. Афанасьева (2014), дентикли — это вторичный, или заместительный, дентин, отличающийся нечеткой направленностью дентинных канальцев, наличием многочисленных интерглобулярных пространств, который может располагаться как в преддентине, так и пульпе [5]. В классификации МКБ-10 дентикли, пульпарные кальцификации и пульпарные камни являются самостоятельными нозологическими формами патологии и относятся к группе «Дегенерация пульпы» — K04.2. В научных статьях также можно встретить определение дентиклей, которое характеризует их как результат дегенеративных изменений в пульпе зуба, т.е. результат приспособительных

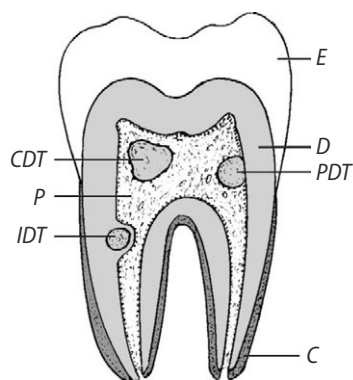


Рис. 1. Дентикли в пульпе зуба: E — эмаль, D — дентин, C — цемент, P — пульпа, CDT — свободный дентикль, PDT — пристеночный дентикль, IDT — интерстициальный дентикль [4]

Fig. 1. Denticles in the dental pulp: E — enamel, D — dentin, C — cement, P — pulp, CDT — free denticle, PDT — parietal denticle, IDT — interstitial denticle [4]

реакций пульпы [6]. Наличие разнообразных, иногда противоречащих друг другу определений данного понятия отражает многообразие мнений авторов о данной проблеме и позволяет предположить необходимость уточнения патогенетических механизмов развития дентиклей.

Актуальность данной темы также связана с особенностями клинического течения конкрементозного пульпита, вызванного наличием дентиклей в полости зуба, которое может отличаться от классического течения. По данным научных источников, встречается латентное течение без выраженных клинических проявлений, при этом дентикли выявляются случайно при проведении рентгенологического исследования по поводу другой патологии, но в отдельных случаях в зубе могут появляться самопроизвольные боли [7]. Подробное изучение вопросов этиологии и патогенеза дентиклей даст возможность уточнить и обосновать тактику лечения конкрементозного пульпита, а также будет полезно для профилактики данной патологии.

**ОСОБЕННОСТИ ГИСТОЛОГИЧЕСКОГО СТРОЕНИЯ, МОРФОЛОГИИ И ХИМИЧЕСКОГО СОСТАВА**

Дентикли состоят из тубулярного дентина, который окружает центральный эпителий. Со временем эпителий дегенерирует, а каналцы в дентине склерозируются, что затрудняет их обнаружение и создает трудности в различении истинных и ложных дентиклей. Иногда встречаются дентикли с неоднородным строением: в одной части они являются высокоорганизованными, а в другой — низкоорганизованными. Это может быть связано с различной способностью тех или иных участков пульпы продуцировать дентин [8].

Минеральная составляющая дентиклей в 98% случаев представлена аморфными кристаллами франколита, гидрокси-, хлор- и фторapatитами. В свою очередь неapatитные формы (вода и органические вещества) составляют менее 2%. По химическому составу дентикли, в отличие от дентина, характеризуются более высоким содержанием кальция и фосфора с нарушением их пропорции [8].

Более современное исследование, проведенное Д.В. Киселевой и соавт. в 2018 г., дополнило сведения о химическом и микроэлементарном составе дентиклей и позволило сделать несколько значимых выводов [9]. Так, по результатам данного исследования, было подтверждено, что дентикли обладают гетерогенной пористой, параллельно-волоконистой и спутанно-волоконистой структурой (рис. 2), при этом в них присутствуют как участки с высоким содержанием органических веществ, так и существенно минерализованные участки.

Минеральный компонент представлен биогенным апатитом переменного состава, пленками хлор-серакремнисто-глиноземистого состава. Были обнаружены повышенные содержания натрия, магния, калия, алюминия и кремния, а в некоторых местах также цинка и стронция. Среди анионов отмечаются повышенное



содержание хлора и серы [10]. По данным J.L. Burguera, M. Burguera (2009), сера является важным компонентом деятельности одонтобластов, что может подтверждать одну из теорий их возникновения в результате активации синтетической функции данных клеток [11]. Высокое содержание цинка и меди было подтверждено в работе F. Veres и соавт. (2016), что может быть связано с высокой активностью цинк- и медьсодержащего

фермента-антиоксиданта супероксиддисмутазы на фоне окислительного стресса, вызванного воспалительными процессами в пульпе зуба, что в свою очередь уже приведет к избыточной активации минерализации и образованию дентиклей [12]. Наличие свинца в составе дентиклей также может указывать на развитие воспалительного процесса в пульпе зуба, предшествующего появлению очагов минерализации. Так, например,

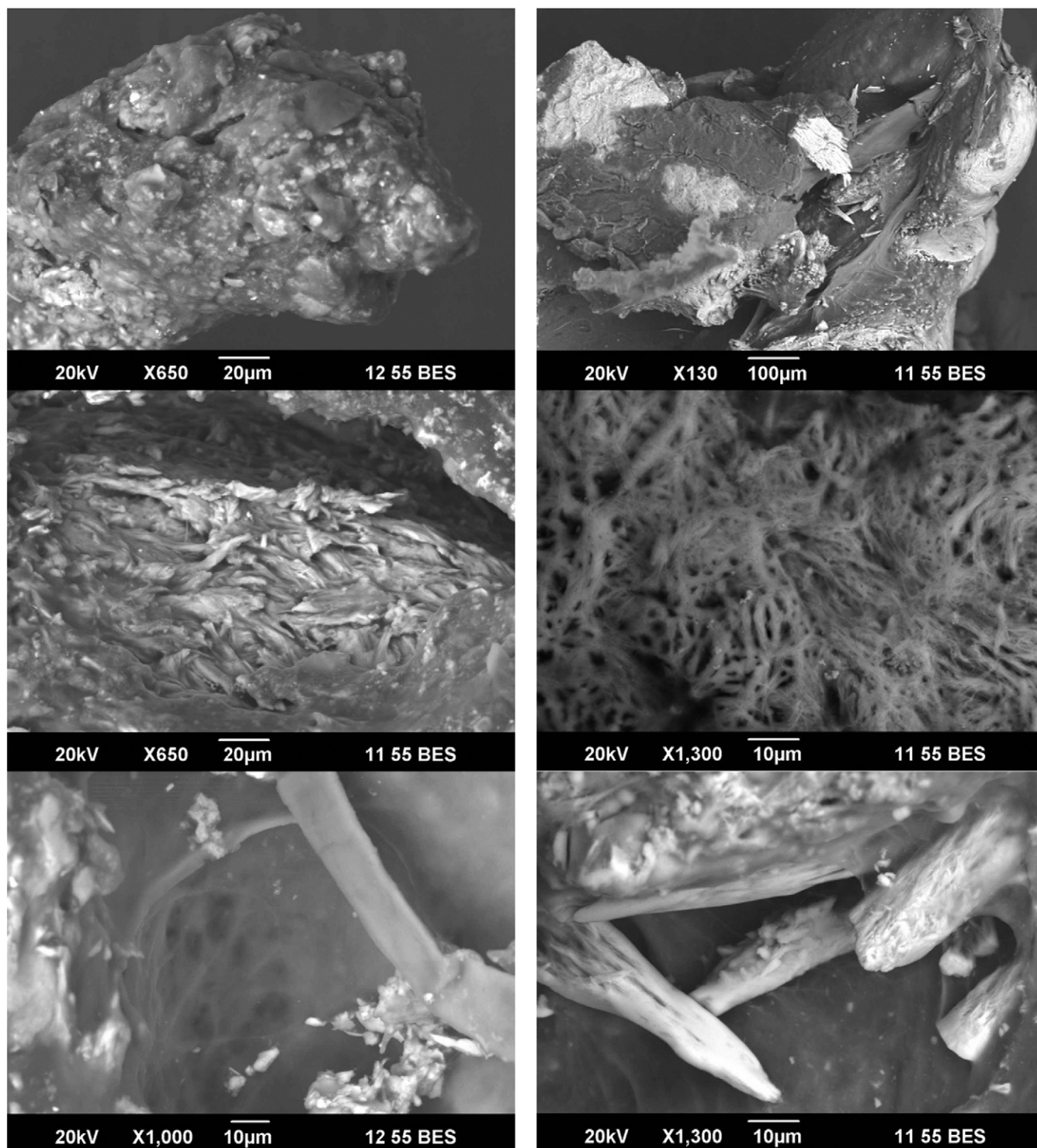


Рис. 2. СЭМ-изображения дентиклей [9]  
Fig. 2. SEM images of denticles [9]

проведенное в 2015 г. исследование доказало, что длительное воздействие на организм высоких концентраций свинца может привести к различным негативным последствиям, в том числе к появлению дентиклей [13].

По данным исследования А. Palatyńska-Ulatowska и соавт. (2022), морфология и химический состав дентиклей во многом зависят от их расположения в полости зуба. Авторами исследования было выявлено, что дентикли, расположенные в коронковой части полости зуба, имели узловатую морфологию, а дентикли, расположенные в корневых каналах, — диффузную морфологию, напоминающую анатомию корневых каналов [14]. Исследователи предполагают, что большое количество клеток в коронковом отделе пульпы предрасполагает к узловатой морфологии дентиклей, образующихся вокруг поврежденных клеток, тогда как наличие сосудистых пучков большего калибра и более высокое содержание коллагеновых волокон в корневой пульпе определяют диффузную морфологическую картину дентиклей данной области. Кроме того, было установлено, что дентикли, расположенные в корневых каналах, содержали меньше кальция и фосфора, чем дентикли, расположенные в коронковой части пульпы.

### КЛАССИФИКАЦИЯ ДЕНТИКЛЕЙ

Существует множество различных классификаций дентиклей и столько же принципов их деления.

По расположению в полости зуба дентикли подразделяются на свободные (со всех сторон окружены пульпой), пристеночные (соприкасаются со стенкой полости зуба) и интерстициальные, или замурованные (включенные в дентин) [14]. Также в зависимости от их организации дентикли подразделяются на истинные и ложные.

Истинные (высокоорганизованные) дентикли — это участки гетеротопического отложения дентина в пульпе, которые состоят из обызвествленного дентина, по периферии они окружены одонтобластами, как правило, содержат дентинные трубочки. Источником их формирования считают преодонтобласты, превращающиеся в одонтобласты под влиянием неясных индуцирующих факторов.

Ложные (низкоорганизованные) дентикли — это образования, состоящие из концентрических слоев обызвествленного материала, обычно откладывающегося вокруг некротизированных клеток и не содержащего дентинных трубочек. Они встречаются в пульпе значительно чаще.

Некоторые авторы выделяют дополнительно третий тип — диффузные или аморфные дентикли. Они имеют более неправильную форму, чем ложные дентикли, и возникают в тесной связи с кровеносными сосудами [14].

Дентикли могут быть единичными, множественными и спаянными между собой с образованием конгломератов. Иногда они могут быть настолько крупными, что облитерируют полость зуба и корневые каналы.

В зависимости от топографии дентикли могут быть коронковыми и корневыми. При этом дентикли встречаются как у здоровых людей, так и у людей с патологиями местного и общего характера [14].

По происхождению дентикли можно разделить также на активно образуемые, которые в свою очередь делятся на высоко- и низкоорганизованные; пассивно образуемые, к которым относятся крахмальные тельца, петрификация (окаменение, обызвествление) межклеточного вещества и обызвествление сосудов и нервов [14].

### ЭТИОЛОГИЯ ДЕНТИКЛЕЙ

Существует множество различных причин и условий, способствующих возникновению, развитию и увеличению дентиклей в размере.

Дентикли могут развиваться при генетических нарушениях развития зуба: например несовершенный дентиногенез приводит к тому, что вся пульпа может быть заполнена дентиклями. Дисплазия Стентона—Кадепона, которая является генетическим детерминирующим заболеванием (проявляющееся нарушением эмали и дентина), приводит к появлению дентиклей, а также к сужению и уменьшению объемов полости зуба [14].

Ряд авторов отмечает образование периферических и центрально расположенных дентиклей в пульпе зуба при патологической стираемости III степени. Не имея возможности при резких воспалительных изменениях пульпы зуба нормально функционировать, одонтобласты (и в первую очередь частично сохранившиеся преодонтобласты) повсеместно формируют периферические и центрально расположенные дентикли, значительно затрудняющие нормальную деятельность как самих одонтобластов, так и других клеточных и тканевых структур пульпы [15].

Патологические процессы в самих зубах и в окружающих их тканях, например кариес, пульпит, периодонтит, наличие общесоматических патологий, например сахарного диабета, может приводить к появлению дентиклей [16], а также нарушения обменных процессов в организме, хронические заболевания, гиповитаминозы А, С, D, болезни эндокринной системы (например, синдром Кушинга).

Действие травматического фактора (ушибы, вывихи, подвывихи, переломы корня и коронки), а также действие хронической механической нагрузки в результате использования ортодонтических или ортопедических конструкций являются важными этиологическими факторами и приводят к образованию дентиклей в полости зуба.

### ПАТОГЕНЕЗ ДЕНТИКЛЕЙ

Многие авторы рассматривают патогенез возникновения и развития дентиклей с разных сторон. Большинство научных источников указывают на то, что дентикли являются результатом дегенеративных изменений



в пульпе, при этом степень реактивности самой пульпы играет далеко не второстепенную роль [16]. Немалую роль играют и приспособительные реакции пульпы, которые активируются в результате действия факторов альтерации, результатом чего являются дентикли. Однако другие авторы указывают на возможное образование дентиклей в результате выпадения кристаллов вокруг бактерий или погибших колоний с их последующим увеличением в размере, при этом вокруг дентиклей нередко формируется грануляционная ткань, которая затем трансформируется в соединительную, что также способствует облитерации полости зуба. Данное мнение противоречит теории возникновения дентиклей, ассоциированной с одонтобластами [17].

По данным других научных источников, патогенез дентиклей напрямую ассоциирован с физиологическим старением клеток пульпы. Так, в исследовании A. Nozu и соавт. (2018) было установлено, что клеточное строение связано с изменением выработки различных цитокинов. Известно, что концентрация фактора некроза опухоли альфа (ФНО- $\alpha$ , TNF- $\alpha$ ) выше в крови пожилых людей по сравнению с молодыми. До недавнего времени точное влияние TNF- $\alpha$  на одонтобластическую дифференцировку клеток пульпы было спорным, однако исследование продемонстрировало, что при повышении содержания в крови TNF- $\alpha$  увеличивается активность дифференцировки одонтобластических клеток, а также снижается степень минерализации продуктов их деятельности. Таким образом, образование дентиклей с возрастом может быть связано с повышенной реактивностью клеток пульпы на TNF- $\alpha$  [18].

Другие авторы указывают на то, что в развитии кальцификатов в пульпе определенную роль играют нанобактерии, например *Nanobacterium sanguineum* [19].

Дентикли нередко возникают при некоторых общесоматических патологиях, при этом патогенез их развития отличается от идиопатического. Так, например, характерно образование дентиклей при сахарном диабете. К тому же к возникновению дентиклей могут приводить некоторые патологические процессы, например микроангиопатии, при которых повышается проницаемость эндотелия, в результате чего происходит накопление белков в стенке капилляров, что в свою очередь приводит к ухудшению кровоснабжения тканей, развитию ишемических процессов в пульпе и дистрофии с возможным отложением кристаллов и формированием дентиклей в последующем; сахарный диабет также ведет к изменениям в активности одонтобластов, что может сказаться на их синтетической функции [16–19].

О.А. Фролов с соавт. (2017) провели исследование сосудистых изменений пульпы на фоне ортодонтического лечения и выявили некоторые изменения со стороны гемодинамики [20]. Так, например, было выявлено статистически достоверное снижение индекса периферического сопротивления (Пурсело) группы наблюдений после лечения, что свидетельствует об уменьшении сосудистого сопротивления току крови. Поскольку размер площади капиллярной фильтрации,

величина транскапиллярного обмена и объемная скорость капиллярного кровотока в большей мере зависят от функциональной емкости капиллярного русла, определяемой числом открытых капилляров, между этими параметрами имеется прямая зависимость. При этом снижение индекса Пурсело объясняется появлением артериоловеноулярных и веноулоулярных анастомозов. Иными словами, в результате длительно существующей нагрузки (ортодонтическое лечение) происходит сброс крови по шунтам, при этом уменьшается нутритивный и увеличивается юкстакапиллярный кровоток.

Кроме того, Dr. Jose George и соавт. (2018) выявили корреляцию возникновения дентиклей и воздействия на зуб ортодонтической нагрузки [21]. Данный факт они объясняют тем, что хроническое ортодонтическое воздействие на зуб может привести к нарушению кровообращения в пульпе, а также возможно возникновение воспалительной реакции со стороны пародонта в результате приложенной ортодонтической силы, что в совокупности или по отдельности будет приводить к появлению дентиклей.

В данном исследовании также отмечена связь возникновения дентиклей и поражений зуба или окружающих его тканей кариесом и периодонтитом, что подтверждается многими другими литературными источниками. Так, например, одни авторы предположили, что патологические процессы в пародонте нарушают кровоснабжение и питание пульпы, уменьшая количество клеточных элементов и увеличивая интенсивность обызвествления [22].

#### РАСПРОСТРАНЕННОСТЬ И ЧАСТОТА ВСТРЕЧАЕМОСТИ ДЕНТИКЛЕЙ

Частота выявления дентиклей при обследовании различных возрастных групп и людей обоих полов достигает 39,9–53,9% [23]. Согласно другим научным источникам, частота выявления дентиклей может достигать 90%. Можно сделать вывод, что такие значительные различия статистических данных о распространенности дентиклей обусловлены тем, что чаще всего при рентгенологическом исследовании в полости зуба обнаруживаются дентикли диаметром более 200 мкм, поэтому не все дентикли, действительно находящиеся в зубе, можно обнаружить при использовании данного вида исследования. Надо предполагать, что при проведении гистологического исследования данные о встречаемости дентиклей могли быть выше.

Dr. Jose George и соавт. (2018) также утверждают, что чаще всего дентикли встречаются в молярах, и это согласуется с другими исследованиями [21–23]. Согласно данному научному источнику, в то же время частота встречаемости дентиклей на верхней челюсти значительно превышает такую на нижней челюсти (верхняя челюсть — 67,3%, нижняя челюсть — 32,7%), что противоречит данным других авторов [21–23].

Наиболее часто встречаются свободнолежащие дентикли, расположенные в самой пульпе, реже



обнаруживаются дентикли с пристеночным расположением. Образование дентиклей связано с возрастом, действием раздражающих факторов на ткани зуба, а также нарушением обмена веществ при местных воспалительных процессах [23]. Так, например, частота выявления дентиклей гораздо выше у людей среднего и старческого возраста по сравнению с молодыми людьми и детьми, что подтверждается многочисленными исследованиями [21–23].

Dr. Jose George и соавт. в исследовании 2018 г. выявили связь возникновения дентиклей с возрастом и половой принадлежностью. Так, например, согласно их исследованию, чаще всего дентикли возникают в возрастной группе 32–42 года, что согласуется с данными других источников [21–23].

### СВЯЗЬ ДЕНТИКЛЕЙ С ОБЩЕСОМАТИЧЕСКОЙ ПАТОЛОГИЕЙ

Во многих научных источниках можно встретить связь между образованием дентиклей и наличием у пациентов общесоматической патологии.

Так, например, считается, что существует прямая корреляция образования дентиклей и наличия у пациентов метаболического дисбаланса, и это связано с нарушением обменных процессов в организме [24]. В научных источниках авторы указывают на отсутствие связи дентиклей с желчнокаменной болезнью, литиазом почек, подагрой, гиперцементозом, мигренью, но говорят о значительной корреляции с наличием атеросклероза и акромегалии [25, 26]. При этом в исследовании N. Movahhedian (2018) оценивалась связь между появлением дентиклей в пульпе и образованием камней в почках [27]. И хотя значимой корреляции между наличием или отсутствием дентиклей в полости зуба и камней в почках не было установлено, была выявлена статистически значимая связь между количеством зубов с дентиклями у пациента и наличием камней в почках. Таким образом, вероятность наличия камней в почках в 5,78 раз выше у лиц с дентиклями в трех и более зубах.

Существуют данные о случаях, когда дентикли обнаруживались в зубах у людей с различными заболеваниями. К ним относятся опухолевый кальциноз, дисплазия дентина, семейный остеолит, одонтомы [28–31]. Сообщалось о необычных случаях идиопатического генерализованного образования дентиклей в пульпе, хотя иногда отмечалась генетическая предрасположенность [32, 33]. Кроме того, известно, что существует корреляция дентиклей в пульпе с сердечно-сосудистыми заболеваниями [34, 35]. В исследовании S. Nachiappan и соавт. (2021) изучалась распространенность дентиклей у пациентов с ишемической болезнью сердца (ИБС). В данном исследовании приняли участие 300 человек в возрасте от 25 до 65 лет, которые были разделены на две группы: исследовательская группа, включающая

150 пациентов (113 мужчин и 37 женщин), и контрольная (150 здоровых человек, соответствующих возрасту и полу). У пациентов с ИБС наблюдалась 100%-ная распространенность камней в пульпе, и разница оказалась статистически значимой, хотя наблюдалась значительная разница в среднем количестве камней в пульпе, наблюдаемых в основной и контрольной группах, при этом в основной группе было выявлено 2217 камней в пульпе против 639 камней в пульпе в контрольной группе [36].

Считается, что остеоопонтин способствует образованию дентиклей и является компонентом атеросклеротических бляшек. В пользу этой гипотезы свидетельствует нахождение дентиклей в почечных и сонных артериях при применении остеоопонтина. Предполагается, что развитие камней в пульпе, камней в почках, кальцификации суставов и атеросклеротических бляшек в артериях происходит по одному и тому же механизму образования апатита. Теория заключается в том, что биологический апатит, который нанобактерии вырабатывают на своих клеточных стенках, сравнимый с камнями в почках и кальцинированной тканью суставов, может быть частой причиной как камней в пульпе, так и атеросклеротических бляшек, наблюдаемых при ИБС [37].

Кроме того, обсуждается связь возникновения дентиклей и наличия у пациента диабета. Клетки пульпы зуба обладают способностью реагировать на местные и системные раздражители, активируя остеоопонтин, формируя дентикли пульпы, закупоривая корневые каналы и изменяя их анатомию. У людей с сахарным диабетом эти реакции усугубляются способностью клеток пульпы зуба выполнять подобные действия более активно из-за повышенного уровня глюкозы в крови. Высокий уровень глюкозы активирует остеоопонтин у людей при сахарном диабете, при этом было замечено, что у таких пациентов чаще развиваются дентикли [37].

### ЗАКЛЮЧЕНИЕ

Проанализировав отечественную и зарубежную литературу, можно сделать заключение, что авторы имеют разный взгляд на этиологию и патогенез дентиклей. Противоречивость данных в различных научных источниках об этиологии и патогенезе дентиклей подчеркивает необходимость и актуальность дальнейших исследований в данной области.

**Конфликт интересов.** Авторы декларируют отсутствие конфликта интересов.

**Поступила:** 24.11.2022      **Принята в печать:** 14.02.2023

**Conflict of interests.** The authors declare no conflict of interests.  
**Received:** 24.11.2022      **Accepted:** 14.02.2023

## Л И Т Е Р А Т У Р А :

1. Алейников А.С., Максимовский Ю.М., Гринин В.М. Эффективность повторного эндодонтического лечения после пломбирования наиболее распространенными пастами. — *Эндодонтия Today*. — 2008; 2: 67—72 [eLibrary ID: 11586774](#)
2. Арутюнов С.Д., Диханова В.Г., Кицул И.С. Методические подходы к оценке качества эндодонтического лечения с позиции выбора и соблюдения медицинских технологий. — *Сибирский медицинский журнал (Иркутск)*. — 2011; 2: 104—106 [eLibrary ID: 16394864](#)
3. Goga R., Chandler N.P., Oginni A.O. Pulp stones: a review. — *Int Endod J*. — 2008; 41 (6): 457—68. [PMID: 18422587](#)
4. Быков В.Л. Гистология и эмбриональное развитие органов полости рта человека. — СПб.: Спец. лит, 2014. — С. 228—230. [http://kstom.ru/upload/BykovVL\\_Histology\\_2014.pdf](http://kstom.ru/upload/BykovVL_Histology_2014.pdf)
5. Афанасьев Ю.И., Юрина Н.А., Винников Я.А., Радостина А.И., Ченцов Ю.С. Гистология, эмбриология и цитология. — М.: ГЭОТАР-Медиа, 2014. — С. 503—505.
6. Лужкова Е.Л. Воспаление пульпы. Этиология, патогенез, классификация. — В: сб. тр. XXXIII Международной научной конференции «Исследования молодых ученых». — Казань, 2022. — С. 15—22. [eLIBRARY ID: 48451169](#)
7. Chen G., Huang L.G., Yeh P.C. Detecting calcified pulp stones in patients with periodontal diseases using digital panoramic and periapical radiographies. — *J Dent Sci*. — 2022; 17 (2): 965—972. [PMID: 35756760](#)
8. Рукавишников Л.И. Кальцификации в пульпе зуба и их влияние на эндодонтическое лечение. — 2011: 1—7. [eLibrary ID: 23367920](#)
9. Киселева Д.В., Шагалов Е.С., Зайцева М.В., Панкрушина Е.А., Суставов С.Г., Спивак Н. Физико-химические характеристики патогенных кальцификатов зубной пульпы. — В: сб. матер. конф. «Минералы: строение, свойства, методы исследования». — Екатеринбург, 2018. — С. 90—93. [eLibrary ID: 34903251](#)
10. Митронин А.В., Бурда А.Г., Емельдяев И.В., Исламова Э.Ш., Шумский А.В., Супильников А.А., Волова Л.Т. Степень минерализации кальцификатов пульпы зуба и выбор тактики эндодонтического лечения. — *Cathedra — Кафедра. Стоматологическое образование*. — 2016; 55: 21—22 [eLibrary ID: 27495263](#)
11. Burguera J.L., Burguera M. Recent on-line processing procedures for biological samples for determination of trace elements by atomic spectrometric methods. — *Spectrochimica Acta Part B*. — 2009; 64 (6): 451—458. [DOI: 10.1016/j.sab.2009.01.004](#)
12. Berès F., Isaac J., Mouton L., Rouzière S., Berdal A., Simon S., Dessombz A. Comparative Physicochemical Analysis of Pulp Stone and Dentin. — *J Endod*. — 2016; 42 (3): 432—8. [PMID: 26794341](#)
13. Куцевляк В.Ф., Горголь Н.И., Бобровская Н.П. Морфологические изменения в дентине зубов крыс в условиях повышенного содержания свинца. — *Вестник стоматологии*. — 2015; 1 (90): 32—35 [eLibrary ID: 25933506](#)
14. Palatyńska-Ulatowska A., Fernandes M.C., Pietrzycka K., Kopro-wicz A., Klimek L., Souza R.A., Pradebon M., de Figueiredo J.A.P. The pulp stones: Morphological analysis in scanning electron microscopy and spectroscopic chemical quantification. — *Medicina (Kaunas)*. — 2021; 58 (1): 5. [PMID: 35056314](#)

## R E F E R E N C E S :

1. Aleynikov S.A., Maksimovskiy Yu.M., Grinin V.M. The effectiveness of endodontic re-treatment of teeth after filling the roots with the most-used pasts. *Endodontics Today*. 2008; 2: 67—72 (In Russ.). [eLibrary ID: 11586774](#)
2. Arutyunov S.D., Dihanova V.G., Kitsul I.S. Technical approaches to estimation of quality of treatment of root channels of teeth from a position of choice and observance of medical technologies. *Siberian medical journal (Irkutsk)*. 2011; 2: 104—106 (In Russ.). [eLibrary ID: 16394864](#)
3. Goga R., Chandler N.P., Oginni A.O. Pulp stones: a review. *Int Endod J*. 2008; 41 (6): 457—68. [PMID: 18422587](#)
4. Bykov V.L. Histology and embryonic development of the organs of the human oral cavity. St. Petersburg: Spec. lit., 2014. Pp. 228—230 (In Russ.). [http://kstom.ru/upload/BykovVL\\_Histology\\_2014.pdf](http://kstom.ru/upload/BykovVL_Histology_2014.pdf)
5. Afanasiev Yu.I., Yurina N.A., Vinnikov Ya.A., Radostina A.I., Chentsov Yu.S. Histology, embryology and cytology. Moscow: GEOTAR-Media, 2014. Pp. 503—505 (In Russ.).
6. Luzhkov E.L. Inflammation of the pulp. Etiology, pathogenesis, classification. In: Proceedings of the XXXIII International Scientific Conference “Young academics research”. Kazan, 2022. Pp. 15—22 (In Russ.). [eLIBRARY ID: 48451169](#)
7. Chen G., Huang L.G., Yeh P.C. Detecting calcified pulp stones in patients with periodontal diseases using digital panoramic and periapical radiographies. *J Dent Sci*. 2022; 17 (2): 965—972. [PMID: 35756760](#)
8. Rukavishnikova L.I. Calcifications in the tooth pulp and their effect on endodontic treatment. 2011: 1—7 (In Russ.). [eLibrary ID: 23367920](#)
9. Kiseleva D.V., Shagalov E.S., Zaitseva M.V., Pankrushina E.A., Joints S.G., Spivak N. Physico-chemical characteristics of pathogenic calcifications of dental pulp. Ekaterinburg, 2018. Pp. 90—93 (In Russ.). [eLibrary ID: 34903251](#)
10. Mitronin A., Burda A., Emeldyazhev I., Islamova E., Shumsky A., Supilnikov A., Volova L. The degree of calcification of the pulp of the tooth mineralization and the choice of tactics of endodontic treatment. *Cathedra. Dental education*. 2016; 55: 21—22 (In Russ.). [eLibrary ID: 27495263](#)
11. Burguera J.L., Burguera M. Recent on-line processing procedures for biological samples for determination of trace elements by atomic spectrometric methods. *Spectrochimica Acta Part B*. 2009; 64 (6): 451—458. [DOI: 10.1016/j.sab.2009.01.004](#)
12. Berès F., Isaac J., Mouton L., Rouzière S., Berdal A., Simon S., Dessombz A. Comparative Physicochemical Analysis of Pulp Stone and Dentin. *J Endod*. 2016; 42 (3): 432—8. [PMID: 26794341](#)
13. Kutsevlyak V.F., Gorgol N.I., Bobrovskaya N.P. Morphological changes in the dentin of the teeth of rats in conditions of high lead content. *Bulletin of Dentistry*. 2015; 1 (90): 32—35 (In Russ.). [eLibrary ID: 25933506](#)
14. Palatyńska-Ulatowska A., Fernandes M.C., Pietrzycka K., Kopro-wicz A., Klimek L., Souza R.A., Pradebon M., de Figueiredo J.A.P. The pulp stones: Morphological analysis in scanning electron microscopy and spectroscopic chemical quantification. *Medicina (Kaunas)*. 2021; 58 (1): 5. [PMID: 35056314](#)

15. Григорьев С.С., Сайпеев К.А. Повышенная стираемость твердых тканей зубов. Обзор литературы. — *Уральский медицинский журнал*. — 2014; 5 (119): 16—20. [eLibrary ID: 21982437](#)
16. Нормуродова Р.З., Дадабаева М.У., Мирхوشимова М.Ф., Бабакханов Р.Г., Рахманова М.Д. Обоснование стоматологического статуса у больных, страдающих сахарным диабетом в условиях стационара. — *Современная наука: проблемы, идеи, тенденции*. — 2021: 358—366. [eLibrary ID: 44783881](#)
17. Камилевич А.А. Клинические особенности и структура микробиоты тканей пародонта у лиц молодого возраста: дис. ... к.м.н. — Казань, 2019. — Рр. 50—51. [eLibrary ID: 46184854](#)
18. Nozu A., Hamano S., Tomokiyo A., Hasegawa D., Sugii H., Yoshida S., Mitarai H., Taniguchi S., Wada N., Maeda H. Senescence and odontoblastic differentiation of dental pulp cells. — *J Cell Physiol*. — 2018; 234 (1): 849—859. [PMID: 30078208](#)
19. Kumar C., Bagga M., Mohan V., Raghav N. An overview on clinical implications of nanobacteria. — *Indian Academy of Oral Medicine and Radiology*. — 2011; 23 (5): 354—359.
20. Фролов А.О., Попов С.А., Артюшенко Н.К., Шалак О.В. Ультразвуковая доплерография в диагностике сосудистых изменений пульпы вертикально перемещаемых зубов с опорой на мини-имплантаты. — *Институт стоматологии*. — 2017; 1 (74): 64—66. [eLibrary ID: 28965089](#)
21. George J., David R.M., Thomas P., Bindhu P.R., Pillai R.K. Radiographic assessment of pulp stones: a retrospective study. — *International Journal of Current Research*. — 2018; 10 (9): 73837—73841.
22. Sübay R.K., Kaya H., Tarim B., Sübay A., Cox C.F. Response of human pulpal tissue to orthodontic extrusive applications. — *J Endod*. — 2001; 27 (8): 508—11. [PMID: 11501587](#)
23. Ravichandran S., Vadivel J.K. Prevalence of pulp stones in IOPA radiographs. — *J Adv Pharm Technol Res*. — 2022; 13 (Suppl 1): S63-S66. [PMID: 36643118](#)
24. Babu S.J., Swarnalatha C., Rao A.P., Kumar B.B., Tilak B.P., Naidu R.B., Nayyar A.S. Pulp stones as risk predictors for coronary artery disease. — *Int J Prev Med*. — 2020; 11: 7. [PMID: 32089807](#)
25. Ertas E.T., Inci M., Demirtas A., Ertas H., Yengil E., Sisman Y., Gokce C. A radiographic correlation between renal and pulp stones. — *West Indian Med J*. — 2014; 63 (6): 620—5. [PMID: 25803378](#)
26. Elyas M.A., Al Obaid H.H., Aljumaah N.S., Alqahtani M.W., Aljafar A.A., Alhasher K.H., Alqarni M.F., Alzahib H.A., Alyousef S.N., Alqarni M.K., Zuhair F. A.. Pulp stones and its relation with co-morbid diseases. — *International Journal of Community Medicine and Public Health*. — 2023; 10 (2): 883—6. [DOI: 10.18203/2394-6040.ijcmph20230018](#)
27. Movahhedian N., Haghnegahdar A., Owji F. How the prevalence of pulp stone in a population predicts the risk for kidney stone. — *Iran Endod J*. — 2018; 13 (2): 246—250. [PMID: 29707023](#)
28. Boyce A.M., Lee A.E., Roszko K.L., Gafni R.I. Hyperphosphatemic tumoral calcinosis: Pathogenesis, clinical presentation, and challenges in management. — *Front Endocrinol (Lausanne)*. — 2020; 11: 293. [PMID: 32457699](#)
29. Perlea P., Dragomir C., Bodeanu A., Temelcea A.N., Iliescu A.A. A rare case diagnosed as dentin dysplasia type II. — *Rom J Morphol Embryol*. — 2018; 59 (1): 359—365. [PMID: 29940650](#)
15. Grigoriev S.S., Saypееv K.A. Increased abrasion of hard dental tissues. Review. *Ural Medical Journal*. 2014; 5 (119): 16—20 (In Russ.). [eLibrary ID: 21982437](#)
16. Normurodova R.Z., Dadabaeva M.U., Mirkhoshimova M.F., Babakhanov R.G., Rakhmanova M.D. Substantiation of dental status in patients suffering from diabetes mellitus in a hospital setting. *Modern science: problems, ideas, trends*. 2021: 358—366 (In Russ.). [eLibrary ID: 44783881](#)
17. Kamilevich A.A. Clinical features and structure of the microbiota of periodontal tissues in young people: master's thesis. Kazan, 2019. Pp. 50—51 (In Russ.). [eLibrary ID: 46184854](#)
18. Nozu A., Hamano S., Tomokiyo A., Hasegawa D., Sugii H., Yoshida S., Mitarai H., Taniguchi S., Wada N., Maeda H. Senescence and odontoblastic differentiation of dental pulp cells. *J Cell Physiol*. 2018; 234 (1): 849—859. [PMID: 30078208](#)
19. Kumar C., Bagga M., Mohan V., Raghav N. An overview on clinical implications of nanobacteria. *Indian Academy of Oral Medicine and Radiology*. 2011; 23 (5): 354—359.
20. Frolov A.O., Popov S.A., Artushenko N.K., Shalak O.V. Doppler ultrasound pulp diagnosis of teeth intruded with temporary anchorage devices. *The Dental Institute*. 2017; 1 (74): 64—66 (In Russ.). [eLibrary ID: 28965089](#)
21. George J., David R.M., Thomas P., Bindhu P.R., Pillai R.K. Radiographic assessment of pulp stones: a retrospective study. *International Journal of Current Research*. 2018; 10 (9): 73837—73841.
22. Sübay R.K., Kaya H., Tarim B., Sübay A., Cox C.F. Response of human pulpal tissue to orthodontic extrusive applications. *J Endod*. 2001; 27 (8): 508—11. [PMID: 11501587](#)
23. Ravichandran S., Vadivel J.K. Prevalence of pulp stones in IOPA radiographs. *J Adv Pharm Technol Res*. 2022; 13 (Suppl 1): S63-S66. [PMID: 36643118](#)
24. Babu S.J., Swarnalatha C., Rao A.P., Kumar B.B., Tilak B.P., Naidu R.B., Nayyar A.S. Pulp stones as risk predictors for coronary artery disease. *Int J Prev Med*. 2020; 11: 7. [PMID: 32089807](#)
25. Ertas E.T., Inci M., Demirtas A., Ertas H., Yengil E., Sisman Y., Gokce C. A radiographic correlation between renal and pulp stones. *West Indian Med J*. 2014; 63 (6): 620—5. [PMID: 25803378](#)
26. Elyas M.A., Al Obaid H.H., Aljumaah N.S., Alqahtani M.W., Aljafar A.A., Alhasher K.H., Alqarni M.F., Alzahib H.A., Alyousef S.N., Alqarni M.K., Zuhair F. A.. Pulp stones and its relation with co-morbid diseases. *International Journal of Community Medicine and Public Health*. 2023; 10 (2): 883—6. [DOI: 10.18203/2394-6040.ijcmph20230018](#)
27. Movahhedian N., Haghnegahdar A., Owji F. How the prevalence of pulp stone in a population predicts the risk for kidney stone. *Iran Endod J*. 2018; 13 (2): 246—250. [PMID: 29707023](#)
28. Boyce A.M., Lee A.E., Roszko K.L., Gafni R.I. Hyperphosphatemic tumoral calcinosis: Pathogenesis, clinical presentation, and challenges in management. *Front Endocrinol (Lausanne)*. 2020; 11: 293. [PMID: 32457699](#)
29. Perlea P., Dragomir C., Bodeanu A., Temelcea A.N., Iliescu A.A. A rare case diagnosed as dentin dysplasia type II. *Rom J Morphol Embryol*. 2018; 59 (1): 359—365. [PMID: 29940650](#)



30. Marik I., Marikova A., Hyankova E., Kozlowski K. Familial expansile osteolysis—not exclusively an adult disorder. — *Skeletal Radiol.* — 2006; 35 (11): 872—5. [PMID: 16470392](#)
31. Sarode G.S., Sarode S.C., Anand R., Waknis P. True pulp stones in compound odontome: an unusual finding. — *World Journal of Dentistry.* — 2015; 6 (4): 241—242. [DOI: 10.5005/jp-journals-10015-1352](#)
32. Satheeshkumar P.S., Mohan M.P., Saji S., Sadanandan S., George G. Idiopathic dental pulp calcifications in a tertiary care setting in South India. — *J Conserv Dent.* — 2013; 16 (1): 50—5. [PMID: 23349577](#)
33. Marwaha M., Chopra R., Chaudhuri P., Gupta A., Sachdev J. Multiple pulp stones in primary and developing permanent dentition: a report of 4 cases. — *Case Rep Dent.* — 2012; 2012: 408045. [PMID: 22970392](#)
34. Edds A.C., Walden J.E., Scheetz J.P., Goldsmith L.J., Drisko C.L., Eleazer P.D. Pilot study of correlation of pulp stones with cardiovascular disease. — *J Endod.* — 2005; 31 (7): 504—6. [PMID: 15980708](#)
35. Swathy S., Sukumaran G., Varsha S.L. Prevalence of pulp stones in patients with history of cardiac diseases. — *Research Journal of Pharmacy and Technology.* — 2015; 8 (12): 1625—1628. [DOI: 10.5958/0974-360X.2015.00291.7](#)
36. S.N., Chandran A., B.S., S.G., A.M., Muddebihal F., Nayyar A.S. Pulp Stones: Diagnostic Significance in Early Diagnosis and Radiographic Correlation with Ischemic Heart Diseases. — *Indian J Radiol Imaging.* — 2021; 31 (2): 277—283. [PMID: 34556908](#)
37. Schaffner M., Stich H., Lussi A. [Denticles: dental pulp calculi]. — *Swiss Dent J.* — 2014; 124 (4): 416—7 (In German). [PMID: 24805138](#)
30. Marik I., Marikova A., Hyankova E., Kozlowski K. Familial expansile osteolysis—not exclusively an adult disorder. *Skeletal Radiol.* 2006; 35 (11): 872—5. [PMID: 16470392](#)
31. Sarode G.S., Sarode S.C., Anand R., Waknis P. True pulp stones in compound odontome: an unusual finding. *World Journal of Dentistry.* 2015; 6 (4): 241—242. [DOI: 10.5005/jp-journals-10015-1352](#)
32. Satheeshkumar P.S., Mohan M.P., Saji S., Sadanandan S., George G. Idiopathic dental pulp calcifications in a tertiary care setting in South India. *J Conserv Dent.* 2013; 16 (1): 50—5. [PMID: 23349577](#)
33. Marwaha M., Chopra R., Chaudhuri P., Gupta A., Sachdev J. Multiple pulp stones in primary and developing permanent dentition: a report of 4 cases. *Case Rep Dent.* 2012; 2012: 408045. [PMID: 22970392](#)
34. Edds A.C., Walden J.E., Scheetz J.P., Goldsmith L.J., Drisko C.L., Eleazer P.D. Pilot study of correlation of pulp stones with cardiovascular disease. *J Endod.* 2005; 31 (7): 504—6. [PMID: 15980708](#)
35. Swathy S., Sukumaran G., Varsha S.L. Prevalence of pulp stones in patients with history of cardiac diseases. *Research Journal of Pharmacy and Technology.* 2015; 8 (12): 1625—1628. [DOI: 10.5958/0974-360X.2015.00291.7](#)
36. S.N., Chandran A., B.S., S.G., A.M., Muddebihal F., Nayyar A.S. Pulp Stones: Diagnostic Significance in Early Diagnosis and Radiographic Correlation with Ischemic Heart Diseases. *Indian J Radiol Imaging.* 2021; 31 (2): 277—283. [PMID: 34556908](#)
37. Schaffner M., Stich H., Lussi A. [Denticles: dental pulp calculi]. *Swiss Dent J.* 2014; 124 (4): 416—7 (In German). [PMID: 24805138](#)

DOI: 10.37988/1811-153X\_2023\_1\_46

[А.А. Ремизова](#)<sup>1</sup>,

д.м.н., зав. кафедрой стоматологии № 3

[З.З. Моргоева](#)<sup>1</sup>,

к.м.н., доцент кафедры стоматологии № 3,

[Э.С. Бритаева](#)<sup>1</sup>,

Студентка V курса стоматологического факультета

[Б.В. Легкоев](#)<sup>1</sup>,

Студент V курса стоматологического факультета

[Н.О. Ремизов](#)<sup>2</sup>,

студент I курса стоматологического факультета

<sup>1</sup> Северо-Осетинская государственная медицинская академия, 362019, Владикавказ, Россия

<sup>2</sup> МГМСУ им. А.И. Евдокимова, 127473, Москва, Россия

**ДЛЯ ЦИТИРОВАНИЯ:**

Ремизова А.А., Моргоева З.З., Бритаева Э.С., Легкоев Б.В., Ремизов Н.О. Влияние различных видов напитков на цветовые характеристики зубов и их реставраций. — *Клиническая стоматология*. — 2023; 26 (1): 46—50. DOI: 10.37988/1811-153X\_2023\_1\_46

[A.A. Remizova](#)<sup>1</sup>,

PhD in Medical Sciences, full professor of the Dentistry Department No. 3

[Z.Z. Morgoeva](#)<sup>1</sup>,

PhD in Medical Sciences, associate professor of the Dentistry Department No. 3

[E.S. Britaeva](#)<sup>1</sup>,5<sup>th</sup> year student at the Dental Faculty[B.V. Legkoev](#)<sup>1</sup>,5<sup>th</sup> year student at the Dental Faculty[N.O. Remizov](#)<sup>2</sup>,1<sup>st</sup> year student at the Dental Faculty

<sup>1</sup> North Ossetian State Medical Academy, 362019, Vladikavkaz, Russia

<sup>2</sup> Moscow State University of Medicine and Dentistry, 127473, Moscow, Russia

## Влияние различных видов напитков на цветовые характеристики зубов и их реставраций

**Реферат.** На сегодняшний день наиболее популярным методом лечения дефектов твердых тканей зубов является их замещение пломбирочными материалами из светоотверждаемых композитов. Композитные материалы в полной мере имитируют цвет и оттенок зубов, однако экзогенные красители из продуктов питания и напитков способны окрашивать их. Поэтому остается актуальным вопрос, связанный с цветовой стабильностью композитных материалов, определяющий важнейшие свойства, влияющие на клиническую долговечность реставрации.

**Цели исследования** — оценка стабильности цвета и определение степени окрашивания пломбирочного материала после погружения в различные напитки, а также разработка рекомендаций для пациентов с композитными реставрациями. **Материалы и методы.** Изучали 262 удаленных зуба, которые были разделены на 9 групп, при этом зубы из первой группы выдерживали в физиологическом растворе, а остальные — в свежесваренных пищевых напитках (чай и кофе), имитируя их ежедневный прием. Через 2 нед зубы извлекали из сред, тщательно промывали под проточной водой, высушивали и фотографировали. Стоматологическим спектрофотометром определяли цвет реставраций и эмали исследуемых зубов по шкале Vita. В качестве реставрационного материала использовали микрогибридный композитный материал Estelite Sigma Quick, однокомпонентный самопротравливающий адгезив Tokuyama bond Force II. Для индикации зубного налета применяли жидкость PresiDent Plaque Test. **Результаты.** Пищевые красители, находящиеся в напитках, не влияют на поверхность эмали, но при этом изменяют цветовые характеристики композитных реставраций. **Заключение.** Для более длительного сохранения первоначального вида реставрации и увеличения срока службы пломбы пациентам следует рекомендовать: ограничить употребление кофе без молока, использовать заварные (листовые) формы чая.

**Ключевые слова:** светоотверждаемый композит, реставрация, пищевые красители, цветостабильность

## The influence of different types of drinks on the color characteristics of teeth and their restorations

**Abstract.** To date, the most popular method of treating dental hard tissue defects is to replace them with restorative light-curing composites. Composite materials fully mimic the color and shade of teeth, but exogenous dyes from food and beverages can stain them. Therefore, the issue of color stability of composite materials remains relevant. **The purpose** of this study was to evaluate the color stability and determine the level of staining of restorative materials after immersion in various beverages and to develop recommendations for patients with composite restorations. **Materials and methods.** We studied 262 extracted teeth divided into 9 groups, with teeth from the first group kept in physiological solution and the rest in freshly brewed tea and coffee, simulating their daily consumption. After 2 weeks, the teeth were removed from the media, thoroughly rinsed under running water, dried, and photographed. The color of the restorations and enamel of the studied teeth was determined with a dental spectrophotometer using the Vita scale. Estelite Sigma Quick microhybrid composite and Tokuyama Bond Force II single-component self-etching adhesive were used as restorative materials. The PresiDent Plaque Test was used to detect plaque. **Results.** Food coloring in beverages does not affect the enamel surface while altering

the shade characteristics of composite restorations. **Conclusions.** To prolong the original appearance of the restoration and prolong the life of the filling, patients should be advised to limit the consumption of coffee without milk, use brewed (leaf) forms of tea.

**Key words:** light-curing composite, restoration, food dyes, color stability

**FOR CITATION:**

Remizova A.A., Morgoeva Z.Z., Britaeva E.S., Legkoev B.V., Remizov N.O. The influence of different types of drinks on the color characteristics of teeth and their restorations. *Clinical Dentistry (Russia)*. 2023; 26 (1): 46—50 (In Russ.). DOI: 10.37988/1811-153X\_2023\_1\_46

## ВВЕДЕНИЕ

Кариес зубов и его осложнения на сегодняшний день являются основной проблемой всех стоматологических пациентов [1–3]. Прямые композитные реставрации остаются самым востребованным и быстрым методом лечения кариеса и некариозных поражений ввиду их доступности, скорости изготовления и удовлетворительных эстетических свойств [4, 5]. Однако анализ отдаленных результатов лечения патологии твердых тканей зубов с применением светоотверждаемых материалов показывает достаточно высокий процент неудач, ошибок и осложнений.

Вопрос цветостабильности остается актуальным, так как со временем и под действием различных красящих агентов ухудшается эстетический вид реставрации [6]. И это одна из основных причин повторного проведения реставрации. Окрашивание напитками композиционных материалов — основная проблема в эстетических реставрациях, требующая частого проведения регулярных полировок реставраций, что приводит к снижению срока их службы. Зачастую по этой причине прибегают к более дорогим видам коррекции, таким как коронки, виниры, люминиры [7–10].

Увеличение объемов производства и оборота тонирующих напитков доказывает факт роста количества людей, отдающих предпочтение этой группе пищевых продуктов. Основными потребителями являются молодые люди в возрасте 18–35 лет. По данным опроса, проведенного в 2021 г., 64% россиян регулярно пьют кофе, 54% отдают предпочтение чаю, третье место занимают лимонад и иные напитки — 27% [11]. Существуют различные формы этих напитков. Чай листовой, гранулированный или пакетированный, кофе заварной или растворимый — вот наиболее часто употребляемые формы. Их влияние на поверхность зубов и реставраций в сравнительной характеристике ранее не проводилось [12, 13].

**Цель** — изучить влияние различных часто употребляемых тонирующих напитков на композиционные пломбировочные материалы и эмаль зубов:

- 1) Оценить влияние различных напитков на поверхность композиционного материала в полостях V класса.
- 2) Сравнить влияние напитков на эмаль зубов.
- 3) Разработать рекомендации для пациентов с композиционными реставрациями.

## МАТЕРИАЛЫ И МЕТОДЫ

В качестве реставрационного материала использовали микрогибридный композитный материал Estelite Sigma Quick (Tokuyama Dental, Япония), который за последние 10 лет является одним из самых популярных универсальных пломбировочных материалов в нашей стране [14–18]. Также использовался однокомпонентный самопротравливающий адгезив Tokuyama bond force II, полировочный набор, силиконовая слепочная масса Zeta Plus, стандартный стоматологический лоток с инструментами, жидкость для индикации зубного налета PRESIDENT Plaque Test, турбинный и угловой накопители, дентальный микроскоп, стоматологический спектрофотометр Vita Easyshade Advance, дентальный микроскоп, лабораторный мини-термостат.

Из напитков для исследования выбрали наиболее употребляемые: кофе заварной, кофе заварной с молоком, кофе растворимый, кофе растворимый с молоком, чай черный заварной, чай черный пакетированный, чай зеленый заварной, чай зеленый пакетированный. Все виды кофе были продукции Tchibo Арабика, все виды чая — марки Ahmad Tea.

Исследование проводилось на 262 удаленных зубах. Зубы фиксировали в силиконовой массе Zetta для создания зубного блока, препарировали бочковидным бором диаметром 3,0 мм на глубину 2 мм (V класс по Блэку), пломбировали композитным материалом оттенка А3 по стандартной методике и полировали до сухого блеска. Сразу после финишной обработки оценивали качество краевого прилегания с прокрашиванием зубов жидкостью для индикации зубного налета PRESIDENT Plaque Test [11]. Зубы с прокрашенным ободком реставрации дополировывали или полностью переделывали до полного отсутствия окрашивания и ретенции красителя на границе реставрации с тканями зуба.

Зубы были поделены на 9 групп, по 30 штук во всех группах, кроме первой:

- I — (контрольная) физиологический раствор ( $n=22$ );
- II — чай зеленый пакетированный;
- III — чай черный пакетированный;
- IV — чай зеленый листовой;
- V — чай черный листовой;
- VI — кофе заварной;
- VII — кофе заварной с молоком;
- VIII — кофе растворимый;
- IX — кофе растворимый с молоком.



Все зубы после пломбирования 24 часа выдерживали в физрастворе при 37°C, после чего погружали в свежеприготовленные напитки с температурой 60°C. Исследуемые зубы выдерживали в свежесваренных средах, имитируя ежедневный прием этих напитков. Через 2 недели зубы извлекали из сред, тщательно промывали под проточной водой, высушивали и фотографировали. Стоматологическим спектрофотометром Vita Easyshade Advance определяли цвет реставраций и эмали исследуемых зубов по шкале Vita.

Для статистического анализа окрашивание границы реставрации выражалось в баллах:

- 1 — отсутствие окрашивания границы (рис. 1);
- 2 — окрашивание до половины длины окружности пломбы;
- 3 — окрашивание более половины окружности (рис. 2).

Наличие выраженных пигментаций на поверхности реставраций также оценивали в баллах:

- 1 — отсутствие пигментации;
- 2 — наличие пигментации.

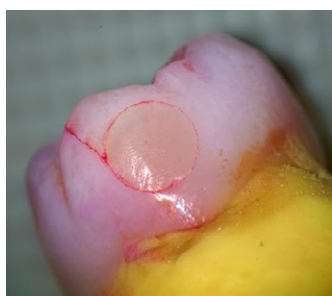

Рис. 1. Полное окрашивание границ реставрации  
Fig. 1. Full coloring of restoration borders

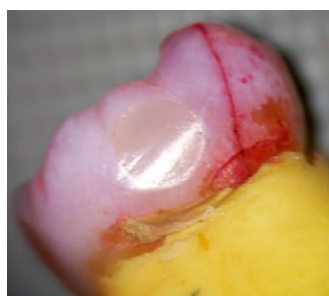


Рис. 2. Отсутствие окрашивания границ реставрации  
Fig. 2. No staining of restoration borders

Затем все зубы окрашивали жидкостью PRESIDENT Plaque Test для оценки состояния границы пломба—зуб и количество зубного налета на вестибуло-оральных и контактных поверхностях. Окклюзионную поверхность не учитывали из-за неровности рельефа.

Статистические различия между группами определяли с помощью критерия Тьюки.

## РЕЗУЛЬТАТЫ И ОБСУЖДЕНИЕ

Цвет реставраций непосредственно после ее проведения соответствовал оттенку А3 во всех зубах. После 2-недельной экспозиции зубов в средах наблюдалось потемнение реставраций всех групп зубов, кроме контрольной, в различной степени. Однако цвет эмали реставрируемых зубов во всех группах не имел статистически значимых различий с контрольной группой (рис. 3).

Потемнение реставраций на полтона, на тон и более было подсчитано в каждой группе и выражено в процентах. Изменение цвета реставрации на тон и более произошло в 15% в VI группе (кофе заварной), в 6% — во II группе (чай черный пакетированный), в 10% — в III и VIII группе (кофе растворимый), в 3% — в V группе. Первоначальный цвет реставрации лучше всего сохранился в группах с листовыми заварными видами чая: в 94% — в IV группе, в 76% — в V группе, во II и IX группе сохранился цвет в 55% зубов, наименьшую цветостабильность показали VI и III группы (23%) и VIII группа (32%; рис. 1).

Окрашивание границы пломба—зуб было более выражено в группах с заварным кофе, где отклонение от контрольной группы составило 82%, в группе растворимого кофе и пакетированного черного чая отклонение было приблизительно одинаковым — 45 и 42% соответственно, в группах, где в кофе добавлялось молоко, наблюдалась значительно меньшая

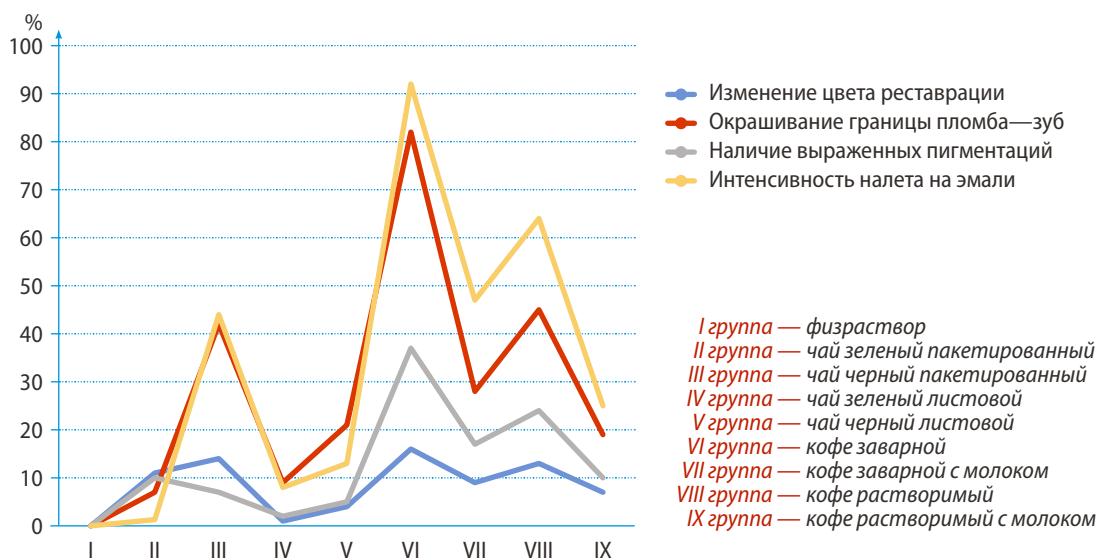


Рис. 3. Изменение цветовых характеристик реставраций  
Fig. 3. Changing the color characteristics of restorations

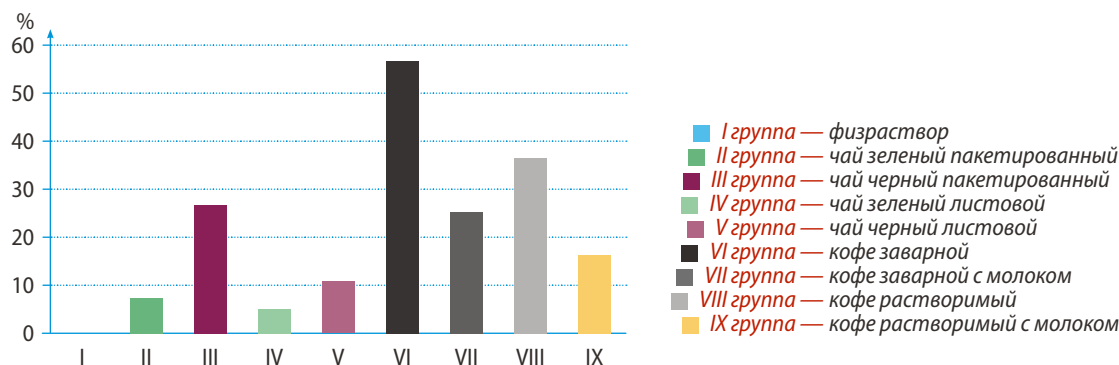


Рис. 4. Средний процент отклонения от контрольной группы  
Fig. 4. Average percentage deviation from the control group

пигментация по границе реставрации (28% — VII группа, 19% — IX группа). Статистически значимых различий с контрольной группой не имели образцы из сред с зеленым чаем (рис. 4).

За 2 недели исследования используемые напитки не вызвали изменения эмали зубов, но влияли на поверхность композиционного материала из наногибридного материала Estelite Sigma Quick, вызывая изменение его цветовых характеристик. Выраженное ухудшение внешнего вида реставрируемых зубов отмечалось от заварного кофе (отклонение от контрольной группы составило 56,7%), от растворимого кофе — 36,5%; из пакетированных форм чая зеленый оказывает значительно меньшее влияние на поверхность реставраций, чем пакетированный черный чай, — 7,3 и 26,7% соответственно; кофе заварной и растворимый с молоком показали процент отклонения — 25,2 и 16,3%; минимальные изменения наблюдались в группах с заварными видами

зеленого и черного чая — 5 и 10,8% соответственно ( $p=0,001$ ; рис. 4).

## ВЫВОДЫ

Для более длительного сохранения первоначального вида реставрации и увеличения срока службы пломбы пациентам рекомендовать:

- 1) ограничить употребление кофе без молока;
- 2) использовать в рационе заварные формы чая.

**Конфликт интересов.** Авторы декларируют отсутствие конфликта интересов.

**Поступила:** 08.12.2022     **Принята в печать:** 06.03.2023

**Conflict of interests.** The authors declare no conflict of interests.  
**Received:** 08.12.2022     **Accepted:** 06.03.2023

## ЛИТЕРАТУРА:

1. Петерсен П.Э., Кузьмина Э.М. Распространенность стоматологических заболеваний. Факторы риска и здоровье полости рта. Основные проблемы общественного здравоохранения. — *Dental Forum*. — 2017; 1: 2—11. [eLibrary ID: 29823998](#)
2. Смирнова Е.А. Лабораторно-клиническое исследование цветостабильности композитных пломбировочных материалов: дис. ... к.м.н. — М., 2011. — 90 с. [eLibrary ID: 19255375](#)
3. Lopes R.G., Oliveira-Reis B., Maluly-Proni A.T., Silva M.H.T., Briso A.L.F., Dos Santos P.H. Influence of green tea extract in the color of composite resin restorations. — *J Mech Behav Biomed Mater*. — 2019; 100: 103408. [PMID: 31476552](#)
4. Горохова Д. Эстетическая реабилитация зубов с помощью прямой композитной реставрации. — *Эстетическая стоматология*. — 2020; 1—4: 85—89. [eLibrary ID: 49341086](#)
5. Жабина Ю.А. Сравнительная характеристика прямого и непрямого методов реставрации. — *Бюллетень медицинских интернет-конференций*. — 2017; 10: 1520—1522. [eLibrary ID: 30775030](#)

## REFERENCES:

1. Petersen P.E., Kuzmina E.M. The burden of oral disease and risks to oral health major challenges in public health. *Dental Forum*. 2017; 1: 2—11 (In Russ.). [eLibrary ID: 29823998](#)
2. Smirnova E.A. Laboratory and clinical study of color stability of composite filling materials: master's thesis. Moscow, 2011. 90 p. (In Russ.). [eLibrary ID: 19255375](#)
3. Lopes R.G., Oliveira-Reis B., Maluly-Proni A.T., Silva M.H.T., Briso A.L.F., Dos Santos P.H. Influence of green tea extract in the color of composite resin restorations. *J Mech Behav Biomed Mater*. 2019; 100: 103408. [PMID: 31476552](#)
4. Gorokhova D. Aesthetic dental rehabilitation with direct composite restoration. *Aesthetic Dentistry*. 2020; 1—4: 85—89 (In Russ.). [eLibrary ID: 49341086](#)
5. Zhabina Yu.A. Comparative characteristics of direct and indirect methods of restoration. *Bulletin of Medical Internet Conferences*. 2017; 10: 1520—1522 (In Russ.). [eLibrary ID: 30775030](#)

6. Аракелян А.В., Сафарян З.В. Преимущества и недостатки прямой композитной реставрации перед непрямой реставрацией из керамики. — *Бюллетень медицинских интернет-конференций*. — 2018; 4: 156—157. [eLibrary ID: 34989509](#)
7. Глебова Д.А., Галанова Т.А., Гурко Ю.П., Николаев А.И. Сравнительная оценка цветостойкости композитных реставрационных стоматологических материалов. — *Смоленский медицинский альманах*. — 2020; 3: 67—70. [eLibrary ID: 44096924](#)
8. Кодзаева З.С., Туркина А.Ю., Дорошина В.Ю. Отдаленные результаты реставрации зубов композитными материалами светового отверждения: обзор литературы. — *Стоматология*. — 2019; 3: 117—122. [eLibrary ID: 39131044](#)
9. Николаев А.И., Гильмияров Э.М., Митронин А.В., Садовский В.В. Критерии оценки композитных реставраций зубов. — М.: МЕДпрес-информ, 2015. — 96 с.
10. Николаев А.И. Системный подход к диагностике и комплексному лечению кариозных и пришеечных некариозных поражений твердых тканей зубов (клинико-лабораторное исследование): автореф. дис. ... д.м.н. — Смоленск, 2012. — 37 с. [eLibrary ID: 30369038](#)
11. Марченко А.А., Суиди М. Особенности трансформации культуры потребления кофе в России и в Алжире. — *Бюллетень науки и практики*. — 2020; 7: 272—276. [eLibrary ID: 43322752](#)
12. Dinç Ata G., Gokay O., Müjdecı A., Kivrak T.C., Mokhtari Tavana A. Effect of various teas on color stability of resin composites. — *Am J Dent*. — 2017; 30 (6): 323—328. [PMID: 29251455](#)
13. Malek Afzali B., Ghasemi A., Mirani A., Abdolazimi Z., Akbarzade Baghban A., Kharazifard M.J. Effect of Ingested Liquids on Color Change of Composite Resins. — *J Dent (Tehran)*. — 2015; 12 (8): 577—84. [PMID: 27123017](#)
14. Евневич Е.П., Конышко А.С., Крикова А.В. Анализ предпочтений в выборе стоматологических материалов врачами стоматологами-терапевтами в России. — *Здоровье — основа человеческого потенциала: проблемы и пути их решения*. — 2020; 1: 535—544. [eLibrary ID: 44481888](#)
15. Комиссаров В.А. Эффект хамелеона у пломбировочных стоматологических материалов. — *Бюллетень медицинских интернет-конференций*. — 2017; 10: 1560—1563. [eLibrary ID: 30775043](#)
16. Михальченко В.Ф., Федотова Ю.М., Михальченко А.В., Ковалева А.А. Сравнительный анализ эффективности композитной реставрации «Estelite flowquick» и «Filtek flow» при закрытии клиновидных дефектов. — *Крымский терапевтический журнал*. — 2018; 4: 46—50. [eLibrary ID: 36807154](#)
17. Мороз Б.Т., Дворникова Т.С., Жукова Л.В. Композиционные материалы для эстетической реставрации японской фирмы TOKUYAMA DENTAL. — *Институт стоматологии*. — 2006; 1 (30): 106—109. [eLibrary ID: 15267522](#)
18. Черкасов С.М. Анализ распространенности заболеваний зубочелюстной системы, формирующих спрос на стоматологические услуги. — *Фундаментальные исследования*. — 2014; 2: 186—189. [eLibrary ID: 21370245](#)
6. Arakelyan A.V., Safaryan Z.V. Advantages and disadvantages of direct composite restoration over indirect ceramic restoration. *Bulletin of Medical Internet Conferences*. 2018; 4: 156—157 (In Russ.). [eLibrary ID: 34989509](#)
7. Glebova D.A., Galanova T.A., Gurco Y.P., Nikolaev A.I. Comparative assessment of color resistance of composite restorative dentistry materials. *Smolensk Medical Almanac*. 2020; 3: 67—70 (In Russ.). [eLibrary ID: 44096924](#)
8. Kodzaeva Z.S., Turkina A.Yu., Doroshina V.Yu. The long-term results of teeth restoration with composite resin materials: a systematic literature review. *Stomatology*. 2019; 3: 117—122 (In Russ.). [eLibrary ID: 39131044](#)
9. Nikolaev A.I., Gilmiyarov E.M., Mitronin A.V., Sadovsky V.V. Evaluation criteria for composite dental restorations. Moscow: MEDpresinform, 2015. 96 p. (In Russ.).
10. Nikolaev A.I. A systematic approach to the diagnosis and complex treatment of carious and cervical non-carious lesions of hard tissues of teeth (clinical and laboratory study): dissertation abstract. Smolemsk, 2012. 37 p. (In Russ.). [eLibrary ID: 30369038](#)
11. Marchenko A., Suidi M. Features of Transformation of the Culture of Coffee Consumption in Russia and in Algeria. *Bulletin of Science and Practice*. 2020; 7: 272—276 (In Russ.). [eLibrary ID: 43322752](#)
12. Dinç Ata G., Gokay O., Müjdecı A., Kivrak T.C., Mokhtari Tavana A. Effect of various teas on color stability of resin composites. *Am J Dent*. 2017; 30 (6): 323—328. [PMID: 29251455](#)
13. Malek Afzali B., Ghasemi A., Mirani A., Abdolazimi Z., Akbarzade Baghban A., Kharazifard M.J. Effect of Ingested Liquids on Color Change of Composite Resins. *J Dent (Tehran)*. 2015; 12 (8): 577—84. [PMID: 27123017](#)
14. Evnevich E.P., Konyshko A.S., Krikova A.V. Analysis of preferences in the choice of dental materials by dentists-therapists in Russia. *Health the basis of human potential: problems and solutions*. 2020; 1: 535—544 (In Russ.). [eLibrary ID: 44481888](#)
15. Komissarov V.A. Chameleon effect in dental filling materials. *Bulletin of Medical Internet Conferences*. 2017; 10: 1560—1563 (In Russ.). [eLibrary ID: 30775043](#)
16. Mikhalchenko V.F., Fedotova Y.M., Mikhalchenko A.V., Kovaleva A.A. Comparative analysis of remote results of composite restoration “Estelite flow quick” and Filtek flow. *Crimean Journal of Internal Diseases*. 2018; 4: 46—50 (In Russ.). [eLibrary ID: 36807154](#)
17. Moroz B.T., Dvornikova T.S., Zhukova L.V. Composite materials for aesthetic restoration of the Japanese company TOKUYAMA DENTAL. *The Dental Institute*. 2006; 1 (30): 106—109 (In Russ.). [eLibrary ID: 15267522](#)
18. Cherkasov S.M. The analysis of prevalence of dental systems, forming the demand for dental services. *Fundamental research*. 2014; 2: 186—189 (In Russ.). [eLibrary ID: 21370245](#)



# Гипоаллергенная\* зубная паста PRESIDENT® Zero 0+

Забота о деснах – снижение степени  
воспаления десны на **47,4%**

(по индексу PMA)\*

Очищает на **58,4%** эффективнее

(уменьшение показателя индекса гигиены PHP)\*



Походит для детей,  
склонных к аллергии



Безопасно  
при проглатывании



Без цвета и запаха



\*Согласно клиническому исследованию  
кафедры стоматологии Московского  
медицинского университета «Реавиз»

Показатель контролируемой  
абразивности (шкала RDA):

20-25 RDA для  
чувствительных  
зубов

25-50 RDA для  
детей и деликатного  
очистения

70-80 RDA для  
ежедневного  
очистения

80-100 RDA для  
ежедневного  
отбеливания

120-200 RDA для  
интенсивного  
отбеливания



DOI: 10.37988/1811-153X\_2023\_1\_52

[Н.Б. Петрухина](#)<sup>1,2</sup>,

д.м.н., доцент, профессор кафедры клинической фармакологии и пропедевтики внутренних болезней; научный сотрудник группы кариесологии и эндодонтии

[И.М. Рабинович](#)<sup>2</sup>,

д.м.н., профессор, зав. отделом терапевтической стоматологии

[В.А. Венедиктова](#)<sup>1</sup>,

аспирант кафедры клинической фармакологии и пропедевтики внутренних болезней

[М.В. Салтовец](#)<sup>3</sup>,

к.м.н., доцент кафедры клинической стоматологии с курсом хирургической стоматологии и ЧЛХ

<sup>1</sup> Первый МГМУ им. И.М. Сеченова, 119991, Москва, Россия

<sup>2</sup> ЦНИИСиЧЛХ, 119021, Москва, Россия

<sup>3</sup> Пятигорский медико-фармацевтический институт, 357500, Пятигорск, Россия

**ДЛЯ ЦИТИРОВАНИЯ:**

Петрухина Н.Б., Рабинович И.М., Венедиктова В.А., Салтовец М.В. Клинико-лабораторный биоинформационный алгоритм по оптимизации эндодонтического лечения. — *Клиническая стоматология*. — 2023; 26 (1): 52—58. DOI: 10.37988/1811-153X\_2023\_1\_52

## Клинико-лабораторный биоинформационный алгоритм по оптимизации эндодонтического лечения

**Реферат.** Знание анатоми-томографических особенностей строения корневых каналов зубов с учетом возраста пациентов еще на этапах диагностики позволяет правильно спланировать объем лечебных вмешательств при эндодонтическом лечении. **Цель** — разработка алгоритма эндодонтического лечения и оценки его отдаленной эффективности с учетом локализации поражения, анатоми-топографического строения корневых каналов зубов, лабораторных показателей и возраста. **Материалы и методы.** В исследование были включены 90 пациентов обоего пола с диагнозом «хронический пульпит» или «хронический периодонтит» от 18 до 75 лет с показаниями к эндодонтическому лечению. Диагностические мероприятия включали проведение конусно-лучевой компьютерной томографии (КЛКТ) с использованием оптического увеличения при эндодонтическом лечении. В дентальной крови определяли концентрацию антиапоптозного протеина Bcl-xL и фактора некроза опухоли-α (ФНО), в лизате мононуклеарных клеток дентальной крови — содержание p65 ядерного фактора транскрипции NF-κB. Разработка комплексной модели оценки эффективности эндодонтического лечения проведена методом логистической регрессии. **Результаты.** Для прогноза эффективности эндодонтического лечения необходимо учитывать лабораторные показатели интенсивности апоптоза, баланса воспалительных и транскрипционных механизмов (концентрация Bcl-xL и ФНО в дентальной крови, уровень p65 в мононуклеарной фракции дентальной крови) и по разработанной математической модели рассчитывать коэффициент прогноза с определением риска обострения хронического воспаления. **Заключение.** Оптимизация диагностических мероприятий с помощью использования оптико-волоконного увеличения, КЛКТ и лечебных мероприятий путем применения самоадаптирующегося эндодонтического файла (SAF) для полной трехмерной обработки и очистки корневого канала сопровождалась повышением эффективности эндодонтического лечения по сравнению со стандартными методами диагностики и лечения.

**Ключевые слова:** хронический пульпит, хронический периодонтит, эндодонтическое лечение, эффективность

[N.B. Petrukhnina](#)<sup>1,2</sup>,

PhD in Medical Sciences, full professor of the Clinical pharmacology and internal diseases propaedeutics Department; researcher in the Group of cariesology and endodontics

[I.M. Rabinovich](#)<sup>2</sup>,

PhD in Medical Sciences, full professor of the Therapeutic dentistry Department

[V.A. Venediktova](#)<sup>1</sup>,

postgraduate at the Clinical pharmacology and internal diseases propaedeutics Department

[M.V. Saltovets](#)<sup>3</sup>,

PhD in Medical Sciences, associate professor of the Clinical, surgical, and maxillofacial surgery Department

<sup>1</sup> Sechenov University, 119991, Moscow, Russia

## Clinical and laboratory bioinformatic algorithm for predicting the effectiveness of endodontic treatment

**Abstract.** The knowledge of the anatomical and tomographic peculiarities of the root canal structure, taking into account the age of the patient at the stages of diagnosis, helps to plan the correct volume of the therapeutic intervention in endodontic treatment. **The aim** was to develop the algorithm of endodontic treatment and evaluate its long-term efficiency taking into account the localization of the lesion, anatomical and topographic structure of root canals, laboratory indices and age. **Materials and Methods.** 90 patients of both sexes with the diagnosis of “chronic pulpitis” or “chronic periodontitis”, aged between 18 and 75 years, with indications for endodontic treatment were included in the study. Diagnostic measures included cone beam computed tomography (CBCT) with optical magnification during endodontic treatment. The levels of anti-apoptosis protein Bcl-xL and tumor necrosis factor-α (TNF) were determined in dental blood, and the levels of p65 nuclear transcription factor NF-κB were determined in dental blood mononuclear cell lysate. The development of a complex model to assess the efficacy of endodontic treatment was carried out using the method of logistic regression. **Results.** To predict the effectiveness of endodontic treatment it is necessary to take into account the laboratory indices of apoptosis intensity, the balance of inflammatory and transcriptional mechanisms (concentration of Bcl-xL and TNF in dental blood, the level of p65 in dental mononuclear fraction) and by the developed mathematical model to calculate the

<sup>2</sup> Central Research Institute  
of Dental and Maxillofacial Surgery,  
119021, Moscow, Russia

<sup>3</sup> Pyatigorsk Medical and Pharmaceutical  
Institute, 357500, Pyatigorsk, Russia

prognostic coefficient with estimation of the risk of exacerbation of chronic inflammation. **Conclusion.** Optimization of diagnostic measures using fiberoptic magnification, CBCT and treatment measures using self-adaptive endodontic file (SAF) for full three-dimensional treatment and cleaning of the root canal was associated with increased efficiency of endodontic treatment compared with standard diagnostic and treatment methods.

**Key words:** chronic pulpitis, chronic periodontitis, endodontic treatment, efficiency

**FOR CITATION:**

Petrukhina N.B., Rabinovich I.M., Venediktova V.A., Saltovets M.V. Clinical and laboratory bioinformatic algorithm for predicting the effectiveness of endodontic treatment. *Clinical Dentistry (Russia)*. 2023; 26 (1): 52—58 (In Russ.). DOI: 10.37988/1811-153X\_2023\_1\_52

## ВВЕДЕНИЕ

В современной стоматологии вопросы качественного эндодонтического лечения корневых каналов зубов и получение прогнозируемого результата по-прежнему остаются актуальными. Многие проблемы, которые возникают на этапах лечения и после их завершения, связаны с диагностическими ошибками при определении количества корневых каналов и их анатомо-топографических особенностей [1, 2]. Анатомия корневых каналов напрямую влияет на формирование доступа к полости зуба, выбранный инструментарий и методику obturации корневых каналов, а в конечном итоге и на прогнозируемый результат в целом [3—5].

С внедрением в медицину конусно-лучевой компьютерной томографии (КЛКТ) появилась возможность трехмерной визуализации топографии корневых каналов и оценки качества эндодонтического лечения на пошаговых срезах зуба в различных проекциях [6—9]. Ценную диагностическую информацию, способствующую повышению эффективности эндодонтического лечения, предоставляет также операционный микроскоп. Он обеспечивает стереоскопическую трехмерную визуализацию пульповой камеры, повышая возможность обнаружения устьев корневых каналов, трещин и переломов корня, а также создает условия для более качественной механической обработки и obturации каналов [10, 11].

Знание анатомо-топографических особенностей строения корневых каналов зубов с учетом возраста пациентов еще на этапах диагностики позволяет правильно спланировать объем лечебных вмешательств (кратность посещения, выбор инструментария, технику пломбирования корневых каналов), снизить процент ошибок на всех этапах лечения и сделать эндодонтическое лечение более успешным, увеличив срок функционирования зуба [12—14].

К пожилому возрасту пульповая камера зуба у человека заметно сужается за счет системных патофизиологических изменений [15]. Перитубулярный дентин после третьего десятилетия жизни человека становится все более минерализованным, наблюдается уменьшение среднего числа дентинных канальцев на единицу объема, сужение канальцев вплоть до их полной облитерации [16].

По мере старения организма гидратация дентина снижается, а структура коллагена видоизменяется, что сопровождается потерей прочности, вязкости и эластичности ткани. В результате в пожилом возрасте чаще наблюдаются прогрессивное вертикальное разрушение корня и развитие апикального периодонтита [17, 18].

Иммунологические изменения в тканях в процессе старения обусловлены перестройкой в клетках пульпы экспрессионной активности генов, связанных с хемотаксисом макрофагов в воспалительные ткани [19]. Кроме того, наблюдается снижение экспрессии генов, регулирующих транскрипцию мРНК и активность белкового синтеза, а также усиление экспрессии генов, участвующих в регуляции апоптотических процессов [20]. В качестве патогенетических факторов, способствующих изменению морфологии канально-корневой системы моляров, требующих особого диагностического и лечебного подхода при эндодонтическом лечении пульпитов и периодонтитов, можно назвать многократное повышение в крови провоспалительных цитокинов, не сопровождающееся однонаправленным сдвигом р65 в мононуклеарных клетках, снижение антиапоптотического фактора Bcl-xL, что по совокупности свидетельствует об усилении апоптоза клеток-эффекторов с противоположной направленностью и затяжном характере изменений в очаге воспаления [21, 22].

В связи с вышеизложенным **целью** работы стала разработка алгоритма по оптимизации эндодонтического лечения с учетом возраста пациентов, диагноза (хронический пульпит или хронический периодонтит), локализации поражения, анатомо-топографического строения корневых каналов зубов и лабораторных показателей.

## МАТЕРИАЛЫ И МЕТОДЫ

В исследование были включены 90 пациентов обоего пола от 18 до 75 лет с показаниями к эндодонтическому лечению, в том числе 43 человека с хроническим пульпитом (K04.0 по МКБ-10) и 47 — с хроническим периодонтитом (K04.5 по МКБ-10). Из них 27 пациентов по классификации ВОЗ были молодого возраста (18—44 года), 30 — среднего (45—59 лет) и 33 — пожилого (60—74 года).



Критерии включения в исследование:

- значения индексов Силнес—Лоу и Мюллемана—Козулла не более 1,0;
- отсутствие в анамнезе тяжелых соматических и аллергических заболеваний.

Критерии исключения:

- системные, соматические заболевания в стадии обострения и декомпенсации;
- острые и хронические инфекционные и вирусные заболевания;
- онкологические заболевания;
- курение;
- беременность и лактация.

Всем участникам проводили стандартное стоматологическое обследование. Диагностические мероприятия включали проведение КЛКТ, а также использование оптического увеличения при эндодонтическом лечении. В работе использовали дентальный цифровой 3D-конусно-лучевой компьютерный томограф Vatech (Южная Корея), который позволяет получать минимальную толщину среза до 0,1 мм. С помощью программы Ez3D Plus осуществляли трехмерную визуализацию изображений и трассировку корневых каналов.

Объектом изучения служили первые моляры нижней челюсти (НЧ) и центральные резцы верхней челюсти (ВЧ), которые прорезываются в числе первых в постоянном прикусе. В общей сложности лечению подлежали 55 первых моляров нижней челюсти (81 канал дистального корня) и 35 центральных резцов верхней челюсти. Первые моляры играют важную роль в стабилизации прикуса и имеют сложное анатомо-топографическое строение корневой системы, а кроме того, наряду с верхними резцами чаще других зубов имеют овальную форму дистального канала. При проведении исследования фиксировали количество корней, корневых каналов и тип их строения. Для идентификации типа строения корневых каналов использовали классификацию, разработанную F. Vertucci (1979), согласно которой выделяют 8 типов.

Для лабораторного исследования у всех пациентов до лечения проводили забор дентальной крови из переходной складки полости рта в области причинного зуба. Разрез слизистой оболочки длиной 2 мм проводили по переходной складке в месте перехода прикрепленной десны в подвижную часть, направляя скальпель под углом 45° к кости. Количество забираемой крови — не менее 1 мл. Разрез промывали хлоргексидином. Сразу после получения кровь помещали в стерильную пробирку для транспортировки в иммунологическую лабораторию. В лаборатории 1 мл цельной крови вносили в питательную среду DMEM 4 мл, добавляли гентамицин (100 мкг/мл), гепарин (2,5 ед./мл) и L-глутамин (0,6 мг/мл). Использовали наборы для культивирования клеток цельной крови

«Цитокин-Стимул-Бест» (Вектор Бест, Россия). Образцы крови в среде инкубировали 24 ч. Затем отбирали 1 мл супернатанта и методом иммуноферментного анализа (ИФА) определяли концентрацию антиапоптозного протеина Vcl-xL и фактора некроза опухоли- $\alpha$  (ФНО- $\alpha$ ).

Фракцию мононуклеарных клеток периферической крови получали путем наслаивания 4 мл клеточной суспензии на раствор фиколлверографина (МедБио-Спектр, Россия) с дальнейшим центрифугированием (5000 об/мин) в течение 30 мин. Выделенные мононуклеарные клетки дважды отмывали в фосфатно-солевом буфере и 1 мл клеточной суспензии, содержащей  $5 \times 10^6$  клеток, лизировали в специальном растворе (Sigma Aldrich, США), добавляли 1%-ный раствор ингибитора протеаз (Sigma Aldrich, США), выдерживали на льду при температуре 4–5°C в течение 15 мин, аликвотировали и замораживали при температуре –76°C. В полученных лизатах методом ИФА определяли содержание субъединицы p65 ядерного фактора транскрипции NF- $\kappa$ B. Для определения содержания Vcl-xL применяли набор для ИФА «Human Vcl-xL» (Cusabio, Китай), p65 — набор «NF- $\kappa$ Bp65» (Invitrogen, США), ФНО- $\alpha$  — набор «Альфа-ФНО-ИФА-БЕСТ» (Вектор Бест, Россия).

При статистической обработке данных для определения зон высокого и низкого риска события в зависимости от величины предиктора использовали ROC-анализ, а при разработке комплексной модели — метод логистической регрессии.

## РЕЗУЛЬТАТЫ И ОБСУЖДЕНИЕ

Для расчета прогноза эффективности эндодонтического лечения оценивали активность апоптоза и баланс воспалительных и транскрипционных механизмов по лабораторным данным (показатели Vcl-xL, ФНО и p65).

Из 90 пациентов в течение 2 лет наблюдения после эндодонтического лечения обострение хронического пульпита или хронического периодонтита наблюдали у 27 (30%) больных. Ретроспективно у 63 пациентов с ремиссией и у 27 с обострением хронического воспаления оценивали исходные величины лабораторных показателей до лечения, определяя их прогностический потенциал (см. таблицу).

### Параметры лабораторных показателей в группах с ремиссией и обострением хронического воспаления

Values of laboratory indices in groups with remission and exacerbation of chronic inflammation

Показатель	Ремиссия (n=63)		Обострение хронического воспаления (n=27)		p
	M±m	Me [Q <sub>1</sub> —Q <sub>2</sub> ]	M±m	Me [Q <sub>1</sub> —Q <sub>2</sub> ]	
Vcl-xL, нг/мл	0,613±0,051	$\frac{0,609}{[0,563-0,902]}$	0,479±0,044	$\frac{0,468}{[0,336-0,591]}$	0,002
ФНО- $\alpha$ , пг/мл	13,4±0,94	$\frac{13,1}{[11,4-15,8]}$	55,8±1,8	$\frac{54,6}{[42,3-67,8]}$	<0,001
p65, нг/мл	1,015±0,059	$\frac{1,002}{[0,728-1,395]}$	0,582±0,043	$\frac{0,547}{[0,402-0,690]}$	0,004

У пациентов с рецидивом хронического воспаления после эндодонтического лечения исходно концентрация Vcl-xL в крови была более низкой, чем у пациентов с ремиссией (0,479 против 0,613 нг/мл,  $p=0,002$ ); уровень ФНО — более высоким (55,8 против 13,4 пг/мл,  $p<0,001$ ) на фоне более низкого содержания р65 в мононуклеарной фракции крови (0,582 против 1,015 нг/мл,  $p=0,004$ ).

Методом ROC-анализа были определены дифференциально-разделительные точки (cut-off) для концентрации лабораторно-иммунологических показателей, сдвиги относительно которых сопряжены с повышением риска рецидива хронического пульпита или хронического периодонтита после эндодонтического лечения.

Для ФНО- $\alpha$  в крови такой разделительной точкой была концентрация 24,6 пг/мл, для р65 в мононуклеарной фракции крови — 0,604 нг/мл и для концентрации Vcl-xL в крови — 0,480 нг/мл.

На следующем этапе с помощью метода логит-регрессии по совокупности лабораторных параметров дентальной крови была разработана комплексная модель по прогнозированию исхода эндодонтического лечения.

Полученное математическое выражение для расчета величины риска обострения хронического воспаления после эндодонтического лечения в течение 1 года, имело вид:

$$Z = \frac{e^K}{1 + e^K},$$

где  $Z$  — критерий прогноза;  $K$  — коэффициент множественной регрессии  $K = 0,33 \cdot B + 0,74 \cdot T - 27,2 \cdot p - 23,1$ ;  $B$  — концентрация маркера Vcl-xL в дентальной крови, нг/мл;  $T$  — концентрация цитокина ФНО- $\alpha$  в дентальной крови, пг/мл;  $p$  — концентрация маркера р65 в мононуклеарных клетках, нг/мл.

Коэффициенты и постоянная получены методом логистической регрессии при анализе результатов обследования опытной выборки из 90 пациентов. Статистическая значимость модели была высокой ( $\chi^2=109,54$  при  $p<0,001$ ).

По результатам ROC-анализа при  $Z \geq 0,24$  включительно, с диагностической чувствительностью 89% и диагностической специфичностью 92% формировали вывод о высоком риске обострения хронического воспаления после эндодонтического лечения в течение 1 года.

Практическое применение разработанной комплексной модели заключается в следующем. У пациентов при наличии неблагоприятных факторов, снижающих эффективность эндодонтического лечения, выявляют:

- II–VI тип строения корневых каналов по F.J. Verucci;
- перешейки;
- дополнительные каналы;
- ответвления;
- щелевидную форму входного отверстия;
- S-образный канал для первого моляра НЧ;
- овальную форму для центрального резца ВЧ;
- возраст от 18 до 44 лет.

Дополнительно в дентальной крови определяют концентрацию Vcl-xL, ФНО- $\alpha$  и р65 и по комплексной модели оценивают величину риска обострения хронического воспаления после эндодонтического лечения в течение 1 года.

Если риск обострения хронического воспаления высокий, тактика эндодонтического лечения изменяется: для полной трехмерной обработки и очистки корневого канала применяются самоадаптирующиеся эндодонтические файлы (SAF), рентгеноконтроль осуществляют по 3 снимкам (диагностический, с инструментами в корневых каналах; с мастер-штифтами и после obturation корневых каналов). Кроме того, придерживаются особых рекомендаций по мониторингу состояния пациентов: кратность динамического наблюдения после завершения эндодонтического лечения в первый год должна составлять 1 раз в 3 месяца; длительность динамического наблюдения после завершения эндодонтического лечения — 4 года; отдаленные эндодонтические результаты контролируют с помощью КЛКТ.

Использование прогностической модели продемонстрируем на двух примерах.

### Клинический пример 1

Пациентка А., 24 года, обратилась с жалобами на боль и припухлость десны в области передних зубов верхней челюсти справа. В анамнезе — 10 лет назад травма зуба 1.1. При осмотре: переходная складка в области зубов 1.2 и 1.1 отечна, гиперемирована, болезненна при пальпации; на слизистой оболочке десневого края между проекциями корней зубов 1.1 и 1.2 — свищевой ход с гнойным отделяемым (рис. 1). Перкуссия зубов 1.2 и 1.1 болезненна, холодовая проба зуба 1.2 положительна, зуба 1.1 отрицательна. Подвижность I степени зуба 1.1 со старой обширной композитной реставрацией.

При планировании эндодонтического лечения была проведена ортопантомография (рис. 2), КЛКТ (рис. 3), в результате которой в зубе 1.1 был визуализирован

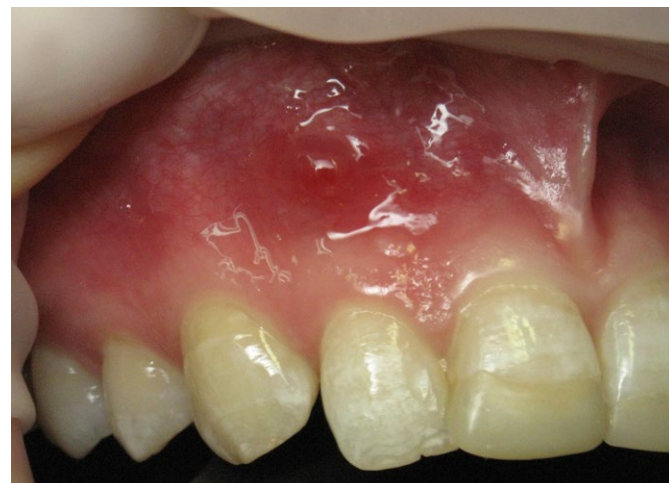

Рис. 1. На фото свищевой ход на слизистой оболочке переходной складки в проекции корней зубов 1.1 и 1.2

Fig. 1. In the photo the fistulous tract on the mucous membrane of the transitional fold in the projection of the roots 1.1 and 1.2



одиночный канал овальной формы на всем протяжении, заканчивающийся одним апикальным отверстием (I тип каналов). Под операционным микроскопом выявлена щелевидная форма входного устья каналов. Диагноз — «хронический апикальный периодонтит зуба 1.1» (K04.5).

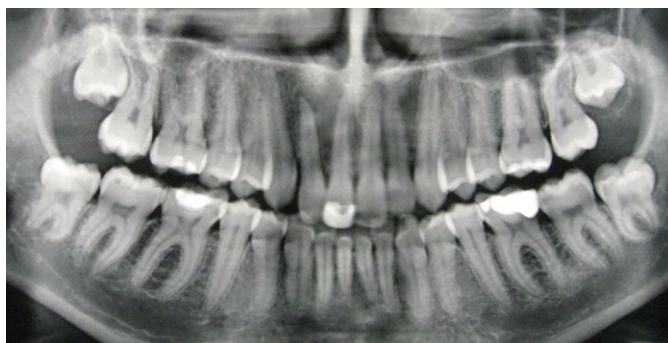


Рис. 2. Ортопантомограмма пациента А. до лечения  
Fig. 2. Orthopantomogram of patient A. before treatment

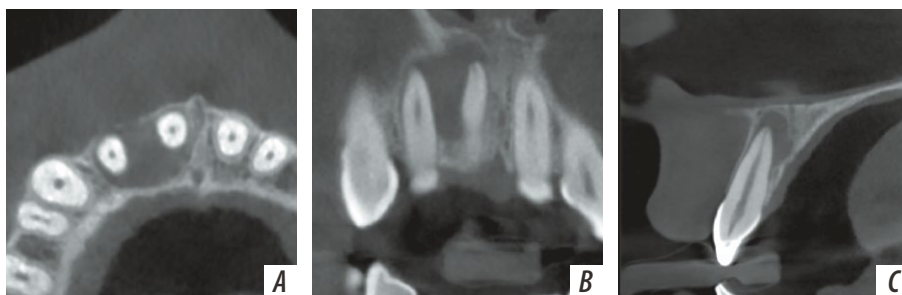


Рис. 3. КЛКТ пациентки А. до лечения: А — аксиальный срез, очаг разрежения костной ткани в проекции корней зубов 1.1 и 1.2, разрушение целостности кортикальной пластинки; В — корональный срез, очаг разрежения костной ткани в проекции корней зубов 1.1 и 1.2; С — сагиттальный срез, очаг разрежения костной ткани с нечеткими контурами в проекции корня зуба 1.1  
fig. 3. CBCT of patient A. before treatment: A — axial section, focus of bone tissue rarefaction in the projection of the roots of teeth 1.1 and 1.2, destruction of the integrity of the cortical plate; B — coronal section, the focus of rarefaction in the projection of the roots of teeth 1.1 and 1.2; C — sagittal section, focus of rarefaction of bone tissue with fuzzy contours in the projection of the tooth root 1.1

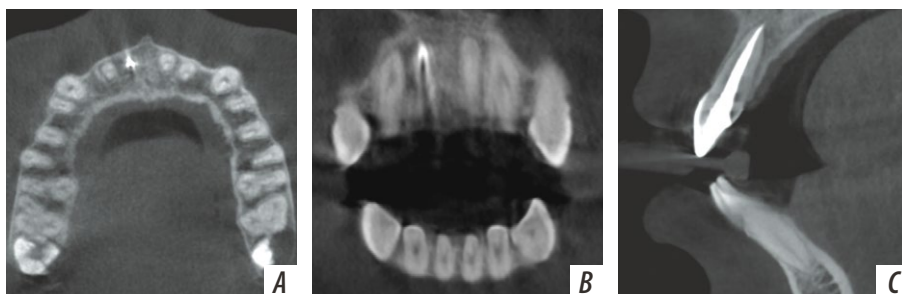


Рис. 4. КЛКТ пациентки А. через 12 месяцев после лечения: А — аксиальный срез, восстановление кортикальной пластинки на всем протяжении в проекции корней зубов 1.1 и 1.2; В — корональный срез, рисунок костной ткани в проекции корней зубов 1.1 и 1.2 без видимых патологических изменений; С — пломбировочный материал контрастируется на всем протяжении корневого канала, периодонтальная щель на всем протяжении канала не расширена, рисунок костной ткани в области корня зуба 1.1 без видимых патологических изменений  
Fig. 4. CBCT of patient A. 12 months after treatment: A — axial section, restoration of the cortical plate throughout in the projection of the roots of teeth 1.1 and 1.2; B — coronal section, drawing of bone tissue in the projection of the roots of teeth 1.1 and 1.2 without visible pathological changes; C — the filling material is contrasted throughout the entire length of the root canal, the periodontal gap is not expanded along the entire length of the canal, the pattern of bone tissue in the projection of the root of the tooth 1.1 without visible pathological changes

Лечение проводилось с промежуточным временным пломбированием корневого канала в зубе 1.1 кальций-содержащим материалом до полного закрытия свищевого хода и исчезновения клинических симптомов, для трехмерной обработки корневого канала применяли самоадаптирующийся файл. Постоянное пломбирование корневых каналов с помощью эпоксидного герметика АН-plus и гуттаперчи комбинированным методом латеральной и вертикальной компакции. Через 12 месяцев после лечения при повторном обследовании выявлена высокая эффективность лечения (рис. 4).

При исследовании крови концентрация ФНО- $\alpha$  составила 45,9 пг/мл, Vcl-xL — 0,617 нг/мл, содержание в мононуклеарной фракции крови р65 — 0,655 нг/мл. В результате расчета по разработанной модели риск повторных обострений воспалительных процессов после эндодонтического лечения Z был равен 0,0012:

$$Z = \frac{e^{(0,33 \cdot 0,617 + 0,74 \cdot 45,9 - 27,2 \cdot 0,655 - 23,1)}}{1 + e^{(0,33 \cdot 0,617 + 0,74 \cdot 45,9 - 27,2 \cdot 0,655 - 23,1)}} = 0,0012.$$

### Клинический пример 2

Пациентка Л., 28 лет, с жалобами на боль при надкусывании в области зубов на нижней челюсти слева. В анамнезе — лечение зуба 3.6 по поводу кариеса более 5 лет назад. Объективно: слизистая оболочка переходной складки розовая, при пальпации в проекции корней зуба 3.6 — болезненность и припухлость; на жевательно-контактных поверхностях зуба 3.6 — композитная реставрация с признаками нарушения краевого прилегания; перкуссия зуба 3.6 болезненна, зуб 3.7 безболезненна.

При планировании эндодонтического лечения была проведена КЛКТ, в результате которой визуализирован одиночный канал дистального корня овальной формы на всем протяжении, заканчивающийся широким апикальным отверстием (I тип каналов, рис. 5). При использовании операционного дентального микроскопа выявлена овальная форма входного устья каналов. Диагноз — «хронический апикальный периодонтит зуба 3.6» (K04.5).

При исследовании крови концентрация ФНО- $\alpha$  составила 55,3 пг/мл, Vcl-xL — 0,712 нг/мл, содержание в мононуклеарной фракции крови р65 — 0,985 нг/мл. В результате расчета по разработанной модели риск повторных обострений



воспалительных процессов после эндодонтического лечения Z был низким, равен 0,0002:

$$Z = \frac{e^{(0,33-0,712+0,74-55,3-27,2-0,985-23,1)}}{1 + e^{(0,33-0,712+0,74-55,3-27,2-0,985-23,1)}} = 0,0002.$$

Лечение проводилось с промежуточным временным пломбированием корневых каналов кальцийсодержащим материалом и обработкой дистального (овального) корневого канала самоадаптирующимся эндодонтическим файлом. Постоянное пломбирование корневых каналов с помощью эпоксидного герметика AN-plus и гуттаперчи, комбинированным методом латеральной и вертикальной компакции после полного исчезновения клинических симптомов (слизистая оболочка переходной складки в области зуба 3.6 бледно-розового цвета без патологических изменений, перкуссия зуба 3.6 безболезненная, жевательная функция не нарушена). Коронковая часть зуба 3.6 восстановлена с помощью композитной реставрации.

Повторное обследование через 12 месяцев после лечения выявило благоприятный результат лечения (рис. 6). Пломбировочный материал контрастировался на всем протяжении корней, в области корней зубов 3.6 костный рисунок и кортикальная пластинка восстановлены.

Контрольная группа для проверки разработанного алгоритма была создана из 35 пациентов обоего пола от 18 до 75 лет с показаниями к эндодонтическому лечению. При этом обострение хронического воспаления после эндодонтического лечения в первый год наблюдения имело место у 12 человек. Диагностическая чувствительность алгоритма в контрольной группе составила 83,3%, а диагностическая специфичность — 87%.

Таким образом, разработанный алгоритм принятия решения в эндодонтической практике с высокой прогностической эффективностью позволил определить успех лечения и тактику наблюдения.

## ВЫВОДЫ

1. Комплексная прогностическая модель позволяет выявить высокий риск осложнений и оптимизировать тактику эндодонтического лечения.
2. Для расчета прогноза эффективности эндодонтического лечения необходимо учитывать лабораторные показатели интенсивности апоптоза, баланса воспалительных и транскрипционных механизмов (концентрация Vcl-xL и ФНО в дентальной крови, уровень p65 в мононуклеарной фракции дентальной крови) и по разработанной математической модели рассчитать коэффициент прогноза с определением риска обострения хронического воспаления.
3. При снижении относительно разделительных уровней исходной концентрация Vcl-xL в дентальной крови на фоне повышения содержания ФНО и низкого содержания p65 в мононуклеарной фракции риск обострения воспалительных процессов после эндодонтического лечения высокий, что указывает на необходимость

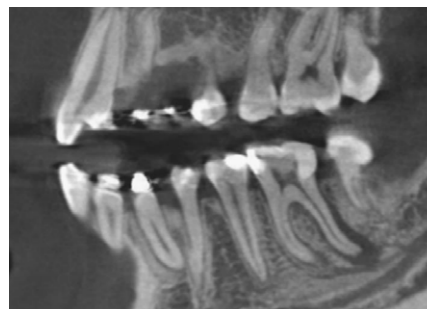


Рис. 5. КЛКТ пациентки Л. до лечения, сагиттальный срез: расширение периодонтальной щели на всем протяжении медиального и дистального корней, очаг разрежения костной ткани с нечеткими контурами в области корней зуба 3.6

Fig. 5. CBCT of patient L. before treatment, sagittal section: expansion of the periodontal fissure along the entire length of the medial and distal roots, a focus of rarefaction of bone tissue with fuzzy contours in the projection of the roots of the tooth 3.6

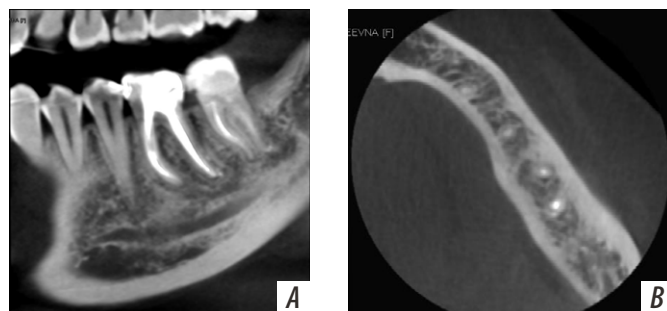


Рис. 6. КЛКТ пациентки Л. через 12 месяцев после лечения, сагиттальный (А) и аксиальный (В) срезы: пломбировочный материал контрастируется на всем протяжении корней, наблюдается восстановление костного рисунка и кортикальной пластинки альвеолярной части нижней челюсти на всем протяжении в проекции корней зуба 3.6

Fig. 6. CBCT of patient L. 12 months after treatment, sagittal (A) and axial (B) sections: the filling material is contrasted throughout the roots, restoration of the bone pattern and cortical plate throughout the projection of the roots of the teeth 3.6

использования следующей тактики: применение самоадаптирующихся эндодонтических файлов для полной трехмерной обработки и очистки корневого канала, контроль с помощью трех рентгеновских снимков на этапе эндодонтического лечения зуба (диагностический снимок с инструментами в корневых каналах; с мастер-штифтами; после obturации корневых каналов); динамическое наблюдение в первый год после завершения эндодонтического лечения кратностью 1 раз в 3 месяца; общая длительность динамического наблюдения после завершения эндодонтического лечения — 4 года, контроль отдаленных эндодонтических результатов по данным КЛКТ.

Конфликт интересов. Авторы декларируют отсутствие конфликта интересов.

Поступила: 09.11.2022 Принята в печать: 16.01.2023

Conflict of interests. The authors declare no conflict of interests.

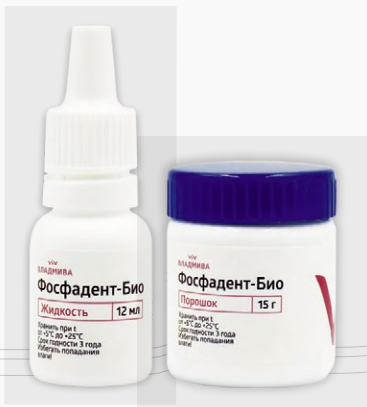Received: 09.11.2022 Accepted: 16.01.2023

## Л И Т Е Р А Т У Р А / R E F E R E N C E S :

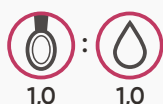1. Tabassum S., Khan F.R. Failure of endodontic treatment: The usual suspects. — *Eur J Dent.* — 2016; 10 (1): 144—147. [PMID: 27011754](#)
2. Yamaguchi M., Noiri Y., Itoh Y., Komichi S., Yagi K., Uemura R., Naruse H., Matsui S., Kuriki N., Hayashi M., Ebisu S. Factors that cause endodontic failures in general practices in Japan. — *BMC Oral Health.* — 2018; 18 (1): 70. [PMID: 29703201](#)
3. Корнетова И.В., Митронин А.В., Рабинович И.М. Современные возможности первичного эндодонтического лечения хронического апикального периодонтита эндодонтического происхождения. — *Эндодонтия Today.* — 2021; 4: 338—342 [Kornetova I.V., Mitronin A.V., Rabinovich I.M. Current opportunities of primary endodontic treatment of chronic apical periodontitis with endoperio origin. — *Endodontics Today.* — 2021; 4: 338—342 (In Russ.)]. [eLibrary ID: 47578345](#)
4. Ghasemi N., Rahimi S., Shahi S., Samiei M., Frough Reyhani M., Ranjkesh B. A Review on root anatomy and canal configuration of the maxillary second molars. — *Iran Endod J.* — 2017; 12 (1): 1—9. [PMID: 28179915](#)
5. Olczak K., Pawlicka H. The morphology of maxillary first and second molars analyzed by cone-beam computed tomography in a polish population. — *BMC Med Imaging.* — 2017; 17 (1): 68. [PMID: 29284426](#)
6. Аржанцев А.П., Ахмедова З.Р., Перфильев С.А., Винниченко Ю.А. Совершенствование рентгенологического исследования корневых каналов зубов (лабораторно-клиническое исследование). — *Медицинский алфавит.* — 2010; 5: 5—9 [Arzhantsev A.P., Akhmedova Z.R., Perfil'ev S.A., Vinnichenko Iu.A. Perfection of dental root canals X-Ray study (lab-clinical study). — *Medical alphabet.* — 2010; 5: 5—9 (In Russ.)]. [eLibrary ID: 16563173](#)
7. Мхитарян А.К., Нечаева Н.К., Долгалев А.А., Бражникова А.Н. Применение конусно-лучевой компьютерной томографии в процессе диагностики и планирования лечения кариеса и его осложнений. — *Эндодонтия Today.* — 2018; 3: 4—7 [Mkhitaryan A.K., Nechaeva N.K., Dolgalev A.A., Brazhnikova A.N. The use of cone-beam computed tomography in the diagnosis and planning of treatment of caries and its complications. — *Endodontics Today.* — 2018; 3: 4—7. (In Russ.)]. [eLibrary ID: 36499713](#)
8. Разумова С.Н., Браго А.С., Хасханова Л.М., Баракат Х.Б., Хуайжи А., Манвелян А.С. Анатомия системы корневых каналов зубов нижней челюсти по данным конусно-лучевой компьютерной томографии. — *Эндодонтия Today.* — 2018; 4: 50—52 [Razumova S.N., Brago A.S., Khaskhanova L.M., Barakat Kh.B., Khuayzhi A., Manvelyan A.S. Anatomy of the root canal system of the mandible teeth according to cone-beam computed tomography. — *Endodontics Today.* — 2018; 4: 50—52 (In Russ.)]. [eLibrary ID: 37064698](#)
9. Solomonov M., Itzhak J.B., Levin A., Katzenell V., Shemesh A. Successful orthograde treatment of dens invaginatus Type 3 with a main C-shaped canal based on cone-beam computed tomography evaluation. — *J Conserv Dent.* — 2016; 19 (6): 587—590. [PMID: 27994325](#)
10. Bud M., Jitaru S., Lucaciu O., Korkut B., Dumitrascu-Timis L., Ionescu C., Cimpean S., Delean A. The advantages of the dental operative microscope in restorative dentistry. — *Med Pharm Rep.* — 2021; 94 (1): 22—27. [PMID: 33629044](#)
11. Honap M.N., Devadiga D., Hegde M.N. To assess the occurrence of middle mesial canal using cone-beam computed tomography and dental operating microscope: An in vitro study. — *J Conserv Dent.* — 2020; 23 (1): 51—56. [PMID: 33223642](#)
12. Петрухина Н.Б., Зорина О.А., Борискина О.А., Беркутова И.С., Венедиктова В.А., Салтовец Р.Р. Клинико-рентгенологическая оценка анатомо-топографического строения корневых каналов зубов у пациентов разных возрастных групп. — *Стоматология.* — 2020; 5: 32—37 [Petrukhina N.B., Zorina O.A., Boriskina O.A., Berkutova I.S., Venediktova V.A., Saltovets R.R. Clinical and radiological assessment of the anatomical and topographic structure of the root canals of teeth in patients of different age groups. — *Stomatology.* — 2020; 5: 32—37. (In Russ.)]. [eLibrary ID: 44027955](#)
13. Петрухина Н.Б., Зорина О.А., Венедиктова В.А. Механизмы возрастных изменений морфологии системы пульпы первых нижних моляров. — *Стоматология.* — 2022; 2: 19—24 [Petrukhina N.B., Zorina O.A., Venediktova V.A. Mechanisms of age-related changes in the morphology of the pulp system of the first lower molars. — *Stomatology.* — 2022; 2: 19—24. (In Russ.)]. [eLibrary ID: 48239901](#)
14. Chaleefong M., Prapayasatok S., Nalampang S., Louwakul P. Comparing the pulp/tooth area ratio and dentin thickness of mandibular first molars in different age groups: A cone-beam computed tomography study. — *J Conserv Dent.* — 2021; 24 (2): 158—162. [PMID: 34759582](#)
15. Alraies A., Alaidaroos N.Y., Waddington R.J., Moseley R., Sloan A.J. Variation in human dental pulp stem cell ageing profiles reflect contrasting proliferative and regenerative capabilities. — *BMC Cell Biol.* — 2017; 18 (1): 12. [PMID: 28148303](#)
16. Sato M., Kawase-Koga Y., Yamakawa D., Fujii Y., Chikazu D. Bone regeneration potential of human dental pulp stem cells derived from elderly patients and osteo-induced by a helioxanthin derivative. — *Int J Mol Sci.* — 2020; 21 (20): 10. [PMID: 33086667](#)
17. Рабинович И.М., Снегирев М.В., Голубева С.А., Мархеев Ч.И. Инвазивная цервикальная резорбция твердых тканей зуба. — *Стоматология.* — 2022; 1: 73—78 [Rabinovich I.M., Snegirev M.V., Golubeva S.A., Markheev C.I. External cervical tooth root resorption. — *Stomatology.* — 2022; 1: 73—78. (In Russ.)]. [eLibrary ID: 48239891](#)
18. Yan W., Montoya C., Øilo M., Ossa A., Paranjpe A., Zhang H., Aro-la D. Reduction in Fracture Resistance of the Root with Aging. — *J Endod.* — 2017; 43 (9): 1494—1498. [PMID: 28712639](#)
19. Özdemir R.B., Özdemir A.T., et al. Age-related changes in the immunomodulatory effects of human dental pulp derived mesenchymal stem cells on the CD4 (+) T cell subsets. — *Cytokine.* — 2021; 138: 155367. [PMID: 33223447](#)
20. Aminoshariae A., Kulild J.C., Mickel A., Fouad A.F. Association between Systemic Diseases and Endodontic Outcome: A Systematic Review. — *J Endod.* — 2017; 43 (4): 514—519. [PMID: 28190585](#)
21. Borrás C., Mas-Bargues C., et al. BCL-xL, a mitochondrial protein involved in successful aging: from *C. elegans* to human centenarians. — *Int J Mol Sci.* — 2020; 21 (2): 10. [PMID: 31936510](#)
22. Riedlinger T., Liefke R., Meier-Soelch J., Jurida L., Nist A., Stiewe T., Kracht M., Schmitz M.L. NF-κB p65 dimerization and DNA-binding is important for inflammatory gene expression. — *FASEB J.* — 2019; 33 (3): 4188—4202. [PMID: 30526044](#)

## Фосфадент БИО

для эндодонтического лечения инфицированных каналов



порошок : жидкость

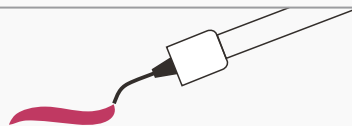


## Фосфадент

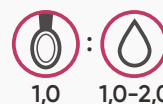для постоянного пломбирования корневых каналов



паста



порошок : жидкость



### активные компоненты

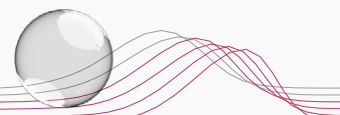- гидроксид кальция
- оксид кальция
- фосфат кальция
- рентгеноконтрастный наполнитель

- оксид кальция
- фосфат кальция
- силикаты кальция
- рентгеноконтрастный наполнитель

- гидроксид кальция
- фосфаты кальция
- рентгеноконтрастный наполнитель

## ПРЕИМУЩЕСТВА

- ВЫСОКАЯ БИОСОВМЕСТИМОСТЬ
- АНТИБАКТЕРИАЛЬНОЕ ДЕЙСТВИЕ
- ХОРОШАЯ РЕНТГЕНОКОНТРАСТНОСТЬ
- ГЕРМЕТИЗИРУЮЩИЕ СВОЙСТВА
- СТИМУЛИРОВАНИЕ РЕГЕНЕРАЦИИ КОСТНОЙ ТКАНИ
- ЛЕГКОЕ УДАЛЕНИЕ ВО ВРЕМЯ ПОВТОРНОЙ ОБРАБОТКИ





DOI: 10.37988/1811-153X\_2023\_1\_60

[С.И. Токмакова](#)<sup>1</sup>,д.м.н., профессор, зав. кафедрой  
терапевтической стоматологии[К.В. Зяблицкая](#)<sup>1</sup>,ассистент кафедры терапевтической  
стоматологии[О.В. Бондаренко](#)<sup>1</sup>,к.м.н., доцент кафедры терапевтической  
стоматологии[В.В. Прокопьев](#)<sup>1</sup>,к.б.н., доцент кафедры эпидемиологии,  
микробиологии и вирусологии[Ю.В. Луницына](#)<sup>1</sup>,к.м.н., доцент кафедры терапевтической  
стоматологии[Е.В. Мокренко](#)<sup>2</sup>,д.м.н., профессор кафедры ортопедической  
стоматологии[Ю.Ю. Гуревич](#)<sup>1</sup>,к.м.н., доцент кафедры ортопедической  
стоматологии[Е.С. Жукова](#)<sup>1</sup>,к.м.н., доцент кафедры терапевтической  
стоматологии[Д.С. Бондаренко](#)<sup>1</sup>,студент III курса института клинической  
медицины<sup>1</sup> АГМУ, 656038, Барнаул, Россия<sup>2</sup> ИГМУ, 664003, Иркутск, Россия

## Антибактерицидная активность слюны при криолечении и озонотерапии веррукозной лейкоплакии слизистой оболочки рта

**Реферат.** Лейкоплакия слизистой оболочки рта имеет высокий риск малигнизации. Одним из вариантов радикального лечения является криохирургия. Заживление криораны зависит от метода послеоперационного ведения и свойств ротовой жидкости. Использование в этом периоде озонированного оливкового масла с высоким окислительно-восстановительным потенциалом обеспечивает противовоспалительное, обезболивающее и противомикробное действие. **Цель** — оценить эффективность применения озонированного масла у пациентов с веррукозной лейкоплакией после криохирургического удаления очагов. **Материалы и методы.** Пролечено 62 больных с лейкоплакией методом криодеструкции жидким азотом. В послеоперационном периоде пациентам основной группы на рану наносили озонированное масло, пациентам группы сравнения назначали полоскание хлоргексидином (0,06%). Использовали сравнительный анализ антибактерицидной активности слюны с 1-го по 7-й дни после криодеструкции по изменению оптической плотности фильтратов (ОПФ) ротовой жидкости. **Результаты.** Исследуемые показатели ОПФ условно-патогенных микроорганизмов в группе с озонотерапией были достоверно ниже по сравнению с традиционным лечением на протяжении 3 ч инкубации на всех сроках. Во всех точках измерения ОПФ *Streptococcus pneumoniae* варьировали в пределах от 0,081 до 0,096; *Escherichia coli* — от 0,079 до 0,198; *Staphylococcus aureus* — от 0,082 до 0,143, *Pseudomonas aeruginosa* — от 0,091 до 0,104. Это было значимо ниже контроля в среднем на 20% и меньше, чем в группе сравнения. В фильтратах *Candida albicans* прослеживали сходную тенденцию различий ОПФ. **Заключение.** Выявленная более низкая ОПФ ротовой жидкости в группе с озонотерапией на протяжении всего периода инкубации свидетельствует о сохранении более выраженного антибактериального эффекта слюны под действием озонированного масла в течение 3 ч после аппликации по сравнению с раствором хлоргексидина. Это позволяет обосновать пролонгированный антисептический эффект озонотерапии в комплексном ведении криораны после криодеструкции веррукозной лейкоплакии слизистой оболочки рта.

**Ключевые слова:** веррукозная лейкоплакия, озонотерапия, микробиоценоз полости рта, ротовая жидкость, бактерицидная активность

### ДЛЯ ЦИТИРОВАНИЯ:

Токмакова С.И., Зяблицкая К.В., Бондаренко О.В., Прокопьев В.В., Луницына Ю.В., Мокренко Е.В., Гуревич Ю.Ю., Жукова Е.С., Бондаренко Д.С. Антибактерицидная активность слюны при криолечении и озонотерапии веррукозной лейкоплакии слизистой оболочки рта. — *Клиническая стоматология*. — 2023; 26 (1): 60—67. DOI: 10.37988/1811-153X\_2023\_1\_60

[S.I. Tokmakova](#)<sup>1</sup>,PhD in Medical Sciences, full professor  
of the Therapeutic dentistry Department[K.V. Ziablitskaia](#)<sup>1</sup>,assistant at the Therapeutic dentistry  
Department[O.V. Bondarenko](#)<sup>1</sup>,PhD in Medical Sciences, associate professor  
of the Therapeutic dentistry Department[V.V. Prokopyev](#)<sup>1</sup>,PhD in Biological Sciences, assistant professor  
of the Epidemiology, Microbiology and  
Virology Department

## Bactericidal activity of saliva during cryotherapy and ozone therapy of verrucous leukoplakia of the oral mucosa

**Abstract.** Leukoplakia of the oral mucosa has a high risk of malignancy. One of the options for radical treatment is cryosurgery. The healing of the wound depends on the method of postoperative management and the properties of the oral fluid. The use of ozonated olive oil with a high redox potential in this period provides anti-inflammatory, analgesic and antimicrobial effects. **The aim** is to evaluate the effectiveness of the use of ozonated oil in patients with verrucous leukoplakia after cryosurgical removal of foci. **Materials and methods.** 62 patients with leukoplakia were treated by cryodestruction with liquid nitrogen. In the postoperative period, ozonated oil was applied to the wound in patients of the main group, rinsing with chlorhexidine (0.06%) was applied

**Yu.V. Lunitsyna**<sup>1</sup>,

PhD in Medical Sciences, associate professor  
of the Therapeutic dentistry Department

**E.V. Mokrenko**<sup>2</sup>,

PhD in Medical Sciences, full professor  
of the Prosthodontics Department

**Yu.Yu. Gurevich**<sup>1</sup>,

PhD in Medical Sciences, associate professor  
of the Prosthodontics Department

**E.S. Zhukova**<sup>1</sup>,

PhD in Medical Sciences, associate professor  
of the Therapeutic dentistry Department

**D.S. Bondarenko**<sup>1</sup>,

3rd year student at the Institute of Clinical  
Medicine

<sup>1</sup> Altai State Medical University,  
656038, Barnaul, Russia

<sup>2</sup> Irkutsk State Medical University,  
664003, Irkutsk, Russia

to the comparison group. We used a comparative analysis of the antibacterial activity of saliva from 1 to 7 days after cryodestruction by changing the optical density of filtrates (ODF) of oral fluid. **Results.** The studied indicators of OPF of opportunistic microorganisms in the group with ozone therapy were significantly lower compared to traditional treatment during 3 hours of incubation all study periods. At all points of measurement, the ODF of *Streptococcus pneumoniae* varied from 0.081 to 0.096; *Escherichia coli* — from 0.079 to 0.198; *Staphylococcus aureus* — from 0.082 to 0.143, *Pseudomonas aeruginosa* — from 0.091 to 0.104. It was significantly lower than the control by an average of 20% and less than in the comparison group. In *Candida albicans* filtrates, a similar trend of ODF differences was traced. **Conclusion.** The revealed lower optical density of oral fluid filtrates in the group with ozone therapy throughout the incubation period indicates the preservation of a more pronounced antibacterial effect of saliva under the action of ozonated oil for 3 hours after application compared with chlorhexidine solution. It allows to justify the prolonged antiseptic effect of ozone therapy in the complex treatment after cryodestruction of oral verrucous leukoplakia.

**Keywords:** verrucous leukoplakia, ozone therapy, oral microbiocenosis, oral fluid, bactericidal activity

**FOR CITATION:**

Tokmakova S.I., Ziablitskaia K.V., Bondarenko O.V., Prokopev V.V., Lunitsyna Yu.V., Mokrenko E.V., Gurevich Yu.Yu., Zhukova E.S., Bondarenko D.S. Bactericidal activity of saliva during cryotherapy and ozone therapy of verrucous leukoplakia of the oral mucosa. *Clinical Dentistry (Russia)*. 2023; 26 (1): 60—67 (In Russ.). DOI: 10.37988/1811-153X\_2023\_1\_60

**ВВЕДЕНИЕ**

Известно, что лейкоплакия слизистой оболочки полости рта относится к факультативным предраковым заболеваниям, высокий риск малигнизации которой заставляет задуматься о действенных методах ее лечения. Подход к выбору лечения лейкоплакии должен быть комплексным, однако в случае веррукозной формы показана только радикальная терапия. Помимо традиционного хирургического вмешательства, на сегодняшний день особую популярность получают альтернативные методы, в том числе криохирургия [1—5].

После хирургического лечения возникает вопрос о послеоперационном ведении криораны, заживление которой во многом зависит от микробного пейзажа и иммунологических характеристик окружающих тканей, а также слюны и ротовой жидкости. Прямой предпосылкой для использования озонотерапии в послеоперационном периоде после криодеструкции веррукозной лейкоплакии является ее высокий окислительно-восстановительный потенциал, определяющийся противовоспалительными, обезболивающими свойствами, а также противомикробным эффектом [6—10].

Анализ основных микробиологических характеристик слюны позволяет заключить, что в норме слюна, секретлируемая слюнными железами, является стерильной биологической жидкостью. Только попадая в ротовую полость, она смешивается с другими биологическими жидкостями и контактирует со слизистой оболочкой, которые имеют свой относительно стабильный микробиоценоз. В полости рта происходит непрерывное заселение микробами и самоочищение под влиянием лизоцима, ингибина и других факторов, вследствие чего формируется более или менее постоянная микрофлора,

наиболее частыми представителями которой являются стафилококки, стрептококки, лактобактерии, спирохеты, грибы рода *Candida*, простейшие и многие другие. Это позволяет говорить о микробиоценозе ротовой полости, нарушения которого приводят к развитию заболеваний, осложняют их течение и удлиняют период репарации тканей [11, 12].

Известно, что слюна обладает противомикробными, противовирусными и антимикотическими свойствами и представляет основной барьер для проникновения патогенных микроорганизмов в пищеварительный тракт. Антимикробные компоненты слюны, особенно лизоцим, секреторный IgA, подавляют адгезию посторонних микробов к эпителиоцитам. В то же время колонизации постоянной частью микрофлоры способствует фибронектин, покрывающий эпителиоциты слизистой оболочки [13, 14].

В течение длительного времени существовала устойчивая парадигма о микробном пейзаже условно-патогенных бактерий как о простой сумме этиологических агентов, вызвавших заболевание. В настоящее время весьма активно проводятся исследования различных типов взаимодействия бактерий друг с другом [15—18]. В некоторых исследованиях антагонистическую форму взаимодействия как борьбу за место адгезии и питания определяют бактериоцины. К мутуалистическим факторам относят включение микроорганизмов в общие питательные цепочки или взаимовыгодные отношения аэробных и анаэробных бактерий, когда первые, поглощая кислород, дают размножаться вторым [19—23]. Разработанные методы определения лизоцимной активности бактерий, резистентности условно-патогенных микроорганизмов к бактерицидной активности слюны (БАС) и модифицированная [24, 25] методика антиБАС

позволяют косвенно оценить интегральную способность микроорганизмов противостоять факторам защиты макроорганизма, а соответственно, и патогенность микроорганизмов.

На основе обширного клинического материала стало возможно проведение оценки взаимных влияний бесклеточных фильтратов суточной культуры условно-патогенных бактерий на антиБАС и скорость роста других условно-патогенных бактерий — участников смешанной инфекции слизистой оболочки полости рта при криолечении веррукозной лейкоплакии.

**Цель исследования** — оценить эффективность применения озонированного масла у пациентов с веррукозной лейкоплакией слизистой оболочки рта после криохирургического удаления очагов в сравнении с традиционным послеоперационным лечением.

## МАТЕРИАЛЫ И МЕТОДЫ

Проведено клиническое обследование 62 больных (33 женщины и 29 мужчин) от 30 до 75 лет с веррукозной формой лейкоплакии. После заключения онколога проводили криодеструкцию очага поражения жидким азотом автономными криоаппликаторами из пористого никелида титана. Пораженную часть слизистой оболочки полости рта замораживали при полном контакте рабочей части инструмента с ее поверхностью в течение 90 секунд.

В зависимости от послеоперационного ведения раны больных поделили на 2 равные группы:

- I — основная, пациентам которой после криодеструкции на рану наносили стандартизированное озонированное**

**ное оливковое масло с известным пероксидным числом ОТРИ 6000 на 15 мин, далее аппликации проводили 5 раз в сутки в течение 7 дней;**

- II — сравнения, пациентам которой проводилось полоскание 0,06%-ным раствором хлоргексидина.**

Для оценки эффективности метода послеоперационного ведения раны выбрали показатель антиБАС.

Забор образцов ротовой жидкости производили в стерильные пробирки через 24 ч после оперативного вмешательства, на 3-и, 5-е и 7-е сутки. Для исследования антиБАС использовали суточные культуры микроорганизмов, выращенные на мясопептонном бульоне (МПБ): штаммы *Streptococcus pneumoniae* ATCC49619, *Escherichia coli* ATCC25922, *Staphylococcus aureus* ATCC29213, *Pseudomonas aeruginosa* ATCC27853, *Candida albicans* ATCC10231.

Оценку антиБАС проводили по модифицированной методике Керашевой и Рахтановой в планшетах на 96 лунок [24, 25]. В контрольный набор лунок вносили 180 мкл МПБ и 20 мкл суточной культуры исследуемого организма. В экспериментальные наборы лунок вносили 170 мкл МПБ, 10 мкл фильтрата слюны и 20 мкл суточной культуры микроорганизмов. Оптическую плотность измеряли на приборе Multiskan Ascent с интервалом 1 ч в течение 5 ч при длине волны 540 нм.

При статистической обработке данных для оценки типа распределения признаков использовали критерий Шапиро—Уилка. В случаях нормального распределения, а также равенства дисперсий для сравнения средних использовали *T*-критерий Стьюдента. Равенство дисперсий оценивали по *F*-критерию Фишера. В случае распределений, не соответствующих нормальному закону, а также

при неравенстве дисперсий, использовали непараметрический *U*-критерий Манна—Уитни. Статистически значимыми считали различия при  $p < 0,05$ , где  $p$  — вероятность ошибки первого рода при проверке нулевой гипотезы. Во всех случаях использовали двусторонние варианты критериев. При сравнении нескольких групп между собой использовали поправку Бонферрони на множественность сравнений.

**Таблица 1. Оптическая плотность фильтрата *Streptococcus pneumoniae* ATCC49619**

Table 1. Optical density of *Streptococcus pneumoniae* filtrate ATCC49619

Срок, сутки	Время, ч	I группа (n=31)	II группа (n=31)	Контроль роста (n=31)	<i>p</i>	<i>p</i> <sub>1</sub>	<i>p</i> <sub>2</sub>
1	0	0,084±0,003	0,084±0,002	0,088±0,003	1,000	0,870	0,734
	1	0,084±0,002	0,088±0,004	0,094±0,004	0,598	0,053	0,763
	2	0,084±0,002	0,087±0,003	0,093±0,002	0,781	0,047	0,432
	3	0,086±0,002	0,093±0,003	0,105±0,006	0,132	0,002	0,257
3	0	0,081±0,002	0,087±0,003	0,092±0,003	0,214	0,060	0,717
	1	0,081±0,003	0,093±0,002	0,093±0,003	0,069	0,012	1,000
	2	0,082±0,003	0,090±0,003	0,100±0,005	0,161	0,020	0,223
	3	0,082±0,002	0,106±0,005	0,110±0,014	0,002	<0,001	0,991
5	0	0,084±0,001	0,082±0,001	0,093±0,005	0,371	0,654	0,020
	1	0,087±0,003	0,090±0,002	0,096±0,005	0,884	0,438	0,476
	2	0,089±0,002	0,089±0,006	0,093±0,002	1,000	0,903	0,617
	3	0,090±0,006	0,096±0,003	0,104±0,007	0,786	0,552	0,636
7	0	0,081±0,004	0,075±0,005	0,083±0,002	0,271	0,170	0,311
	1	0,082±0,002	0,087±0,003	0,091±0,003	0,200	0,077	0,786
	2	0,091±0,004	0,091±0,010	0,095±0,003	1,000	0,967	0,902
	3	0,092±0,002	0,095±0,003	0,099±0,003	0,802	0,767	0,812

Примечание. Статистическая значимость различий: *p* — между I и II группой; *p*<sub>1</sub> — между I группой и контролем, *p*<sub>2</sub> — между II группой и контролем.

## РЕЗУЛЬТАТЫ

В 1-е сутки заживления криораны оптическая плотность фильтратов (ОПФ) сразу после посева находилась на одном уровне в обеих исследуемых группах и составляла 0,084, т.е. практически не отличалась от контроля (табл. 1, рис. 1). Через 1 ч инкубации в I группе оптическая плотность не изменилась, в то время как во II группе и в контроле она увеличилась по сравнению с исходным уровнем и была выше, чем в I группе.



Через 2 ч эта тенденция сохранялась, а через 3 ч инкубации среднее значение ОПФ в основной группе было равно 0,086, что значимо ниже (на 21%), чем в контроле, и меньше по сравнению с группой сравнения. Аналогичная тенденция различий в ОПФ ротовой жидкости в группах с применением озонированного масла и без него отмечена на 3-и сутки заживления криораны. В течение всего периода инкубации фильтратов средние значения ОПФ в основной группе с озонотерапией изменялись незначительно — от 0,081 в исходной точке до 0,082 через 3 ч инкубации (рис. 2). Через 1, 2 и 3 ч инкубации показатель основной группы был достоверно ниже, чем в контроле. Во все периоды измерения ОПФ ее средние значения в группе без озона были выше, чем в основной группе пациентов с озонотерапией, но не достигали контрольных цифр.

Через 5 и 7 дней после инкубации была выявлена схожая динамика ОПФ ротовой жидкости исследуемых групп. Несмотря на то что в эти сроки не обнаружено достоверных различий, прослеживается аналогичный характер изменений. ОПФ в группе пациентов, которым проводили озонотерапию в послеоперационном периоде, во все точки измерения была ниже по сравнению и с группой сравнения (пациенты без озона), и с контрольными значениями.

В результате анализа изменений ОПФ *Escherichia coli* ATCC25922 выявлено их различное влияние

Таблица 2. Оптическая плотность фильтрата *Escherichia coli* ATCC25922

Table 2. Optical density of *Escherichia coli* filtrate ATCC25922

Срок, сутки	Время, ч	I группа (n=31)	II группа (n=31)	Контроль роста (n=31)	p	p <sub>1</sub>	p <sub>2</sub>
1	0	0,079±0,001	0,080±0,002	0,091±0,003	0,948	0,025	0,211
	1	0,081±0,001	0,082±0,002	0,097±0,003	0,981	0,001	0,021
	2	0,100±0,002	0,102±0,003	0,139±0,003	0,935	<0,001	<0,001
	3	0,169±0,005	0,173±0,014	0,226±0,008	0,986	<0,001	0,009
3	0	0,079±0,001	0,083±0,002	0,084±0,001	0,477	0,025	0,843
	1	0,081±0,002	0,087±0,004	0,091±0,002	0,434	0,001	0,428
	2	0,104±0,004	0,115±0,011	0,135±0,003	0,567	<0,001	0,096
	3	0,185±0,012	0,206±0,032	0,218±0,008	0,818	0,137	0,984
5	0	0,079±0,001	0,080±0,002	0,082±0,002	0,972	0,385	0,870
	1	0,082±0,001	0,083±0,002	0,088±0,002	0,999	0,016	0,177
	2	0,106±0,003	0,105±0,005	0,131±0,004	1,000	<0,001	0,009
	3	0,196±0,012	0,195±0,032	0,209±0,011	1,000	0,849	0,938
7	0	0,082±0,001	0,083±0,001	0,086±0,003	0,999	0,793	0,928
	1	0,083±0,002	0,085±0,001	0,093±0,003	0,865	0,005	0,180
	2	0,107±0,003	0,109±0,005	0,128±0,004	0,992	0,002	0,055
	3	0,198±0,010	0,203±0,018	0,205±0,007	0,997	0,955	0,998

Примечание. Статистическая значимость различий: p — между I и II группой; p<sub>1</sub> — между I группой и контролем, p<sub>2</sub> — между II группой и контролем.

на антиБАС пациентов в зависимости от метода послеоперационного лечения (табл. 2).

Через 24 ч после криодеструкции во всех временных точках измерения наблюдали значимые отличия показателей ОПФ слюны пациентов обеих групп по сравнению с контролем. При этом средние значения исследуемого параметра в I группе были лишь незначительно ниже, чем в группе сравнения. На 3-и сутки выявленная тенденция изменения ОПФ сохранялась (рис. 3).

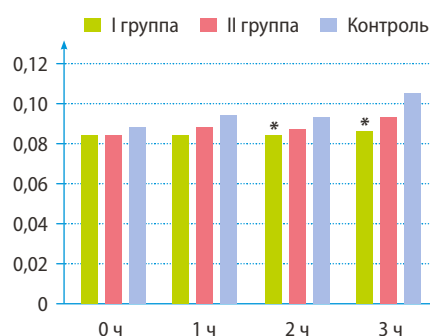


Рис. 1. Оптическая плотность фильтрата *Streptococcus pneumoniae* ATCC49619 на 1-е сутки после криодеструкции: \* — статистически достоверно значимое отличие от контроля роста ( $p < 0,05$ )

Fig. 1. Optical density of filtrate *Streptococcus pneumoniae* ATCC49619 on the 1st day after cryodestruction: \* — statistically significant difference from growth control ( $p < 0,05$ )

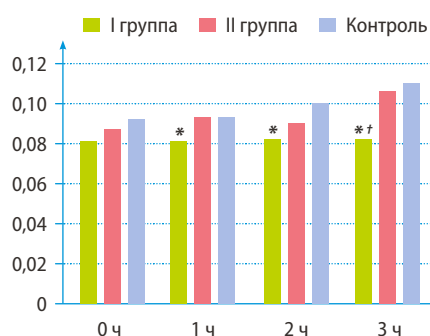


Рис. 2. Оптическая плотность фильтрата *Streptococcus pneumoniae* ATCC49619 на 3-и сутки после криодеструкции: \* — достоверно значимое отличие от контроля роста ( $p < 0,05$ ), † — достоверно значимое отличие от II группы ( $p < 0,05$ )

Fig. 2. Optical density of filtrate *Streptococcus pneumoniae* ATCC49619 on the 3rd day after cryodestruction: \* — statistically significant difference from growth control ( $p < 0,05$ ), † — statistically significant difference from group II ( $p < 0,05$ )

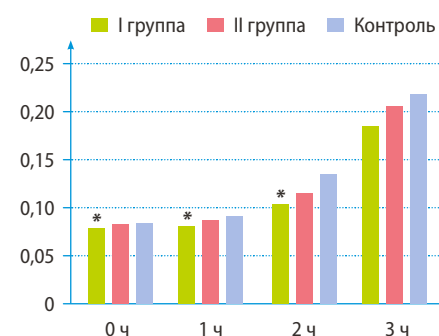


Рис. 3. Оптическая плотность фильтрата *Escherichia coli* ATCC25922 на 3-и сутки после криодеструкции: \* — статистически достоверно значимое отличие от контроля роста ( $p < 0,05$ )

Fig. 3. Optical density of filtrate *Escherichia coli* ATCC25922 on the 3rd day after cryodestruction: \* — statistically significant difference from growth control ( $p < 0,05$ )

Через 1 ч после инкубации фильтратов *Escherichia coli* ATCC25922 среднее значение показателя в I группе составляло 0,081 и было значимо ниже, чем соответствующий показатель в контроле. Кроме того, этот показатель был ниже и по сравнению со II группой, где ОПФ в среднем была равна 0,087, что сопоставимо с контрольными цифрами. Через 2 ч инкубации разница в ОПФ

в I и во II группе значимо увеличивалась, в то же время во II группе средний уровень ОПФ был выше, чем в I группе, но не достигал контрольных значений. Аналогичные изменения ОПФ прослеживались в следующей точке измерения через 3 ч инкубации фильтратов *Escherichia coli* ATCC25922.

Анализ ОПФ ротовой жидкости на 5-е и 7-е дни после криодеструкции очагов веррукозной лейкоплаки показал сходную тенденцию. Во всех временных точках измерения ОПФ на протяжении всего периода инкубации отмечали более низкие значения изучаемого параметра в I группе в послеоперационном периоде по сравнению с контролем. В то же время во II группе средние значения ОПФ были сопоставимы с аналогичными значениями основной группы и также были ниже, чем в контроле.

Анализ динамики ОПФ *Staphylococcus aureus* ATCC29213 в зависимости от способа послеоперационного ведения криораны отражен в табл. 3. Выявлены сходные изменения изучаемого параметра на 1-е, 3-и, 5-е и 7-е сутки после проведения криодеструкции. Средние значения ОПФ *Staphylococcus aureus* ATCC29213 в I и во II группах через 1 и 2 ч инкубации находились на одном уровне и были незначительно ниже контрольных цифр. Через 3 ч инкубации показатель ОПФ в I группе был значимо ниже по сравнению и с контрольной группой, и со II группой, где озон для обработки криораны не использовали (табл. 3).

Исследование изменений ОПФ *Pseudomonas aeruginosa* ATCC27853 показало значимые отличия I группы в течение всего периода наблюдения (табл. 4). Среднее значение ОПФ пациентов I группы на 3-и сутки применения озонированного масла было достоверно ниже, чем в контроле, и немного превышало соответствующий показатель II группы (рис. 4).

На 5-й и 7-й дни наблюдения в динамике ОПФ отмечена сходная тенденция: ее достоверно более высокие средние значения в I группе на протяжении всего периода инкубации фильтратов во все точки измерения. Кроме того, после 7-дневного курса применения озонированного масла на криорану значения ОПФ пациентов этой группы через 3 ч инкубации были достоверно ниже по сравнению как с контролем, так и со II группой

Таблица 3. Оптическая плотность фильтрата *Staphylococcus aureus* ATCC29213

Table 3. Optical density of *Staphylococcus aureus* filtrate ATCC29213

Срок, сутки	Время, ч	I группа (n=31)	II группа (n=31)	Контроль роста (n=31)	p	p <sub>1</sub>	p <sub>2</sub>
1	0	0,082±0,001	0,084±0,003	0,084±0,002	0,919	0,719	0,998
	1	0,085±0,001	0,088±0,002	0,093±0,009	0,487	0,815	0,927
	2	0,101±0,001	0,101±0,003	0,110±0,014	1,000	0,928	0,931
	3	0,143±0,004	0,167±0,006	0,170±0,005	0,020	0,001	0,983
3	0	0,085±0,002	0,082±0,001	0,085±0,001	0,578	0,996	0,129
	1	0,089±0,003	0,086±0,001	0,089±0,002	0,859	0,997	0,594
	2	0,102±0,004	0,103±0,002	0,106±0,004	0,998	0,805	0,935
	3	0,140±0,004	0,171±0,007	0,172±0,003	0,005	<0,001	0,994
5	0	0,082±0,001	0,082±0,001	0,083±0,001	1,000	0,851	0,929
	1	0,086±0,001	0,087±0,001	0,090±0,003	0,917	0,647	0,547
	2	0,099±0,002	0,102±0,001	0,105±0,003	0,560	0,338	0,607
	3	0,138±0,003	0,173±0,006	0,176±0,003	<0,001	<0,001	0,869
7	0	0,084±0,002	0,083±0,001	0,085±0,001	0,991	0,982	0,711
	1	0,086±0,001	0,089±0,002	0,088±0,001	0,402	0,789	0,823
	2	0,102±0,002	0,100±0,002	0,107±0,004	0,887	0,519	0,369
	3	0,136±0,003	0,169±0,004	0,173±0,003	<0,001	<0,001	0,898

Примечание. Статистическая значимость различий: p — между I и II группой; p<sub>1</sub> — между I группой и контролем, p<sub>2</sub> — между II группой и контролем.

Таблица 4. Оптическая плотность фильтрата *Pseudomonas aeruginosa* ATCC27853

Table 4. Optical density of *Pseudomonas aeruginosa* filtrate ATCC27853

Срок, сутки	Время, ч	I группа (n=31)	II группа (n=31)	Контроль роста (n=31)	p	p <sub>1</sub>	p <sub>2</sub>
1	0	0,091±0,002	0,094±0,004	0,101±0,004	0,855	0,052	0,629
	1	0,089±0,003	0,094±0,007	0,098±0,003	0,893	0,128	0,838
	2	0,093±0,002	0,095±0,004	0,100±0,002	0,986	0,125	0,501
	3	0,102±0,003	0,106±0,005	0,110±0,003	0,854	0,158	0,861
3	0	0,088±0,002	0,093±0,004	0,104±0,003	0,894	0,001	0,110
	1	0,088±0,002	0,090±0,004	0,104±0,003	0,984	0,001	0,034
	2	0,092±0,002	0,094±0,004	0,105±0,003	0,926	0,002	0,093
	3	0,099±0,002	0,103±0,003	0,115±0,004	0,786	0,002	0,181
5	0	0,090±0,002	0,088±0,002	0,105±0,003	0,503	0,009	0,003
	1	0,091±0,003	0,088±0,003	0,105±0,003	0,937	0,009	0,009
	2	0,092±0,003	0,095±0,003	0,102±0,002	0,919	0,067	0,160
	3	0,104±0,004	0,100±0,003	0,115±0,002	0,924	0,040	0,002
7	0	0,088±0,001	0,090±0,002	0,105±0,012	0,122	0,021	0,573
	1	0,088±0,001	0,095±0,011	0,102±0,003	0,678	0,023	0,992
	2	0,095±0,003	0,095±0,002	0,103±0,002	0,995	0,077	0,058
	3	0,100±0,001	0,110±0,003	0,119±0,002	0,035	0,001	0,160

Примечание. Статистическая значимость различий: p — между I и II группой; p<sub>1</sub> — между I группой и контролем, p<sub>2</sub> — между II группой и контролем.

(рис. 5). В результате анализа ОПФ *Candida albicans* ATCC10231 выявлены небольшие отличия во влиянии фильтратов штаммов исследуемого микроорганизма на антиБАС в разных группах пациентов на различных этапах заживления криораны (табл. 5).

Во все временные отрезки средние значения ОПФ находились в пределах от 0,063 до 0,065 и были сопоставимы в I и во II группе, практически не отличаясь от контроля. В течение 3 ч инкубации отмечены схожие изменения изучаемого параметра, однако на всех этапах забор слюны у пациентов I группы ОПФ была ниже, чем в контроле.

## ОБСУЖДЕНИЕ

Криодеструкция очагов веррукозной лейкоплакии, являясь одним из вариантов хирургического лечения, позволяет снизить риск малигнизации и стимулировать регенерацию слизистой оболочки рта [1, 3]. Известно применение местной озонотерапии в комплексном лечении заболеваний слизистой полости рта, что определяется противовоспалительным, обезболивающим и противомикробным эффектами озона [6, 7]. Это позволяет обосновать назначение аппликаций озонированного оливкового масла в послеоперационном периоде для предупреждения инфицирования и стимуляции процессов заживления.

Проведенное исследование подтверждает, что за счет своего высокого окислительно-восстановительного потенциала озон обладает мощным антисептическим эффектом. В частности, отмечено его антибактериальное действие на различные штаммы условно-патогенной микрофлоры полости рта, в том числе на такие устойчивые, как *Staphylococcus aureus*, *Pseudomonas aeruginosa* и *Candida albicans*. Кроме того, местное применение озонированного оливкового масла обосновано в связи с его пролонгированным эффектом за счет постепенного высвобождения озона [9], что и доказывает проведенное исследование.

Во то же время озон не разрушает ткани человека, поскольку они, в отличие от микроорганизмов, обладают механизмами антиоксидантной защиты [9, 11], а также способствует активации репаративных процессов

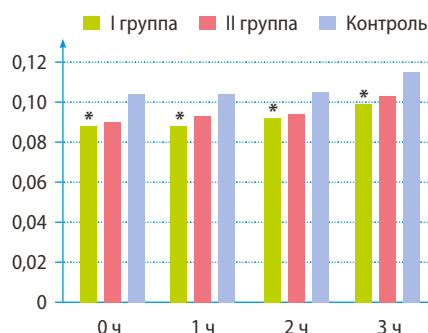


Рис. 4. Оптическая плотность фильтрата *Pseudomonas aeruginosa* ATCC27853 на 3-и сутки после криодеструкции: \* — статистически достоверно значимое отличие от контроля роста ( $p < 0,05$ )

Fig. 4. Optical density of filtrate *Pseudomonas aeruginosa* ATCC27853 on the 3rd day after cryodestruction: \* — statistically significant difference from growth control ( $p < 0.05$ )

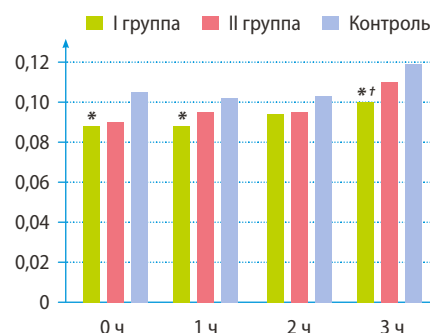


Рис. 5. Оптическая плотность фильтрата *Pseudomonas aeruginosa* ATCC27853 на 7-е сутки после криодеструкции: \* — статистически достоверно значимое отличие от контроля роста ( $p < 0,05$ ), † — статистически достоверно значимое отличие от II группы ( $p < 0,05$ )

Fig. 5. Optical density of filtrate *Pseudomonas aeruginosa* ATCC27853 on the 7th day after cryodestruction: \* — statistically significant difference from growth control ( $p < 0.05$ ), † — statistically significant difference from group II ( $p < 0.05$ )

Таблица 5. Оптическая плотность фильтрата *Candida albicans* ATCC10231

Table 5. Optical density of *Candida albicans* filtrate ATCC10231

Срок, сутки	Время, ч	I группа (n=31)	II группа (n=31)	Контроль роста (n=31)	p	p <sub>1</sub>	p <sub>2</sub>
1	0	0,064±0,001	0,064±0,001	0,065±0,001	0,757	0,757	1,000
	1	0,064±0,001	0,064±0,001	0,065±0,001	0,986	0,986	1,000
	2	0,065±0,001	0,065±0,001	0,065±0,001	1,000	1,000	1,000
	3	0,065±0,001	0,067±0,001	0,067±0,001	0,508	0,673	1,000
3	0	0,063±0,001	0,064±0,001	0,064±0,001	0,825	0,825	1,000
	1	0,063±0,001	0,064±0,001	0,064±0,001	0,831	0,831	1,000
	2	0,064±0,001	0,064±0,001	0,065±0,001	1,000	0,936	0,936
	3	0,065±0,001	0,065±0,001	0,066±0,001	1,000	0,988	0,847
5	0	0,064±0,001	0,064±0,001	0,065±0,001	1,000	0,893	0,945
	1	0,064±0,002	0,064±0,001	0,065±0,001	1,000	0,945	0,945
	2	0,066±0,001	0,066±0,002	0,066±0,001	1,000	1,000	1,000
	3	0,066±0,002	0,067±0,001	0,067±0,001	1,000	0,990	0,990
7	0	0,064±0,001	0,065±0,001	0,065±0,001	0,833	0,987	1,000
	1	0,064±0,003	0,065±0,001	0,065±0,001	0,723	0,590	1,000
	2	0,064±0,002	0,065±0,001	0,066±0,001	0,773	0,586	0,876
	3	0,065±0,001	0,066±0,001	0,068±0,001	0,876	0,135	0,430

Примечание. Статистическая значимость различий: p — между I и II группой; p<sub>1</sub> — между I группой и контролем, p<sub>2</sub> — между II группой и контролем.

и ликвидации воспалительных явлений [8, 10]. Это позволяет рекомендовать аппликации озонированного оливкового масла после криодеструкции веррукозной лейкоплакии слизистой оболочки полости рта.

## ЗАКЛЮЧЕНИЕ

Таким образом, анализ динамики оптической плотности бесклеточных фильтратов суточных культур условно-патогенных штаммов *Streptococcus pneumoniae* ATCC49619, *Escherichia coli* ATCC25922, *Staphylococcus*



*aureus* ATCC29213, *Pseudomonas aeruginosa* ATCC27853, *Candida albicans* ATCC10231 показал различное влияние бактерицидной активности слюны на исследуемые микроорганизмы в группах пациентов на этапах заживления криораны в зависимости от метода послеоперационного лечения. Выявленные колебания оптической плотности в динамике свидетельствуют об изменении антибактерицидной активности слюны с течением времени. Так, более низкие цифры оптической плотности в группе с озонотерапией в различные временные точки изменения на протяжении 1, 3, 5 и 7 дней заживления криораны свидетельствуют о более высокой БАС. Тенденция к меньшей оптической плотности по сравнению с контролем и с группой сравнения на протяжении всего периода инкубации подтверждают сохранение более

выраженного антибактериального эффекта слюны под действием озонированного масла в течение 3 ч после аппликации по сравнению с раствором хлоргексидина. Полученные результаты позволяют обосновать пролонгированный антисептический эффект озонированного оливкового масла в комплексном ведении криораны после криодеструкции веррукозной лейкоплакии слизистой оболочки рта.

**Конфликт интересов.** Авторы декларируют отсутствие конфликта интересов.

**Поступила:** 28.12.2023 **Принята в печать:** 27.01.2023

**Conflict of interests.** The authors declare no conflict of interests.  
**Received:** 28.12.2023 **Accepted:** 27.01.2023

#### ЛИТЕРАТУРА:

1. Рабинович О.Ф., Рабинович И.М., Семкин В.А., Абрамова Е.С., Умарова К.В., Агапитова Л.П., Безруков А.А. Оценка эффективности комплексного лечения пациентов с веррукозной формой лейкоплакии слизистой оболочки рта. — *Клиническая стоматология*. — 2016; 1 (77): 32—35 [eLibrary ID: 25718063](#)
2. Базикян Э.А., Клиновская А.С., Ильина М.А., Чунихин А.А. Систематический обзор применения методов хирургического лечения лейкоплакии слизистой оболочки полости рта. — *Российская стоматология*. — 2022; 1: 38—40 [eLibrary ID: 48470538](#)
3. Токмакова С.И., Бондаренко О.В., Улько Т.Н. Структура, диагностика, клинические особенности заболеваний слизистой оболочки полости рта и современные технологии комплексного лечения. — *Бюллетень медицинской науки*. — 2017; 1 (5): 90—92. [eLibrary ID: 30450454](#)
4. Ивина А.А., Родионов В.Э., Бабиченко И.И. Клинико-морфологические особенности лейкоплакии слизистой оболочки рта. — *Архив патологии*. — 2020; 4: 79—83 [eLibrary ID: 43175507](#)
5. Ивина А.А., Семкин В.А., Рабинович О.Ф., Бабиченко И.И. К вопросу о злокачественном потенциале пролиферирующей веррукозной лейкоплакии. — *Архив патологии*. — 2020; 3: 13—17 [eLibrary ID: 43028968](#)
6. Makeeva M.K. Применение озона в комплексном лечении стоматологических заболеваний. — *Cathedra — Кафедра. Стоматологическое образование*. — 2014; 47: 52—54 [eLibrary ID: 22991459](#)
7. Токмакова С.И., Бондаренко О.В., Шилова Ю.Н. Оценка эффективности применения местной озонотерапии после криодеструкции очагов веррукозной лейкоплакии слизистой оболочки полости рта. — *Российский онкологический журнал*. — 2017; 4: 184—187 [eLibrary ID: 30032305](#)
8. Галиева Н.В., Фазылов В.Х., Чижова М.А. Физико-химические свойства озона и его применение в медицине (клинико-экспериментальное обоснование). — *Вестник Технологического университета*. — 2016; 17: 172—175 [eLibrary ID: 27193242](#)
9. Григорьян А.С., Григорьянц Д.А., Гучетль М.Н. Экспериментально-морфологическое исследование противовоспалительного действия аппликаций комплекса озон—перфторан. — *Стоматология*. — 2008; 2: 4—9 [eLibrary ID: 11517378](#)
10. Грудянов А.И., Makeeva M.K. Применение озона при лечении кариеса. — *Стоматология*. — 2011; 5: 73—75 [eLibrary ID: 18124404](#)

#### REFERENCES:

1. Rabinovich O.F., Rabinovich I.M., Semkin V.A., Abramova E.S., Umarova K.V., Agapitova L.P., Bezrukov A.A. Evaluating the effectiveness of complex treatment of patients with verrucous leukoplakia of the oral mucosa. *Clinical Dentistry (Russia)*. 2016; 1 (77): 32—35 (In Russ.). [eLibrary ID: 25718063](#)
2. Bazikyan E.A., Kalinovskaya A.S., Ilyina M.A., Chunikhin A.A. A systematic review of the use of surgical methods for the treatment of leukoplakia of the oral mucosa. *Russian Stomatology*. 2022; 1: 38—40 (In Russ.). [eLibrary ID: 48470538](#)
3. Tokmakova S.I., Bondarenko O.V., Ulko T.N. The structure, diagnosis, clinical features of oral mucosa diseases and modern technologies of combination therapy. *Bulletin of Medical Science*. 2017; 1 (5): 90—92 (In Russ.).
4. Ivina A.A., Rodionov V.E., Babichenko I.I. Clinical and morphological features of oral leukoplakia. *Archive of Pathology*. 2020; 4: 79—83 (In Russ.). [eLibrary ID: 43175507](#)
5. Ivina A.A., Semkin V.A., Rabinovich O.F., Babichenko I.I. To the question of proliferative verrucous leukoplakia malignant potential. *Archive of Pathology*. 2020; 3: 13—17 (In Russ.). [eLibrary ID: 43028968](#)
6. Makeeva M. The use of ozone in the complex treatment of dental diseases. *Cathedra. Dental education*. 2014; 47: 52—54 (In Russ.). [eLibrary ID: 22991459](#)
7. Tokmakova S.I., Bondarenko O.V., Shilova J.N. The evaluation of the effectiveness of local application of ozone therapy following cryotherapy of lesions of verrucous leukoplakia of the oral mucous membrane. *Russian Journal of Oncology*. 2017; 4: 184—187 (In Russ.). [eLibrary ID: 30032305](#)
8. Galeeva N.V., Fazylov V.H., Chizhova M.A. Physico-chemical properties of ozone and its application in medicine (clinical and experimental substantiation). *Bulletin of the Technological University*. 2016; 17: 172—175 (In Russ.). [eLibrary ID: 27193242](#)
9. Grigoryan A.S., Grigoryants D.A., Guchetl N.M. Experimental-morphological study of the anti-inflammatory action of ozone-perfluorane complex application. *Stomatology*. 2008; 2: 4—9 (In Russ.). [eLibrary ID: 11517378](#)
10. Grudyanov A.I., Makeeva M.K. Using ozone for dental caries treatment. *Stomatology*. 2011; 5: 73—75 (In Russ.). [eLibrary ID: 18124404](#)

11. Грохотов И.О., Орешака О.В., Звездкина Г.С. Изучение влияния локальной озонотерапии на ткани пародонта у пациентов, пользующихся съемными протезами. — *Пародонтология*. — 2013; 4 (69): 64—67 [eLibrary ID: 21458997](#)
12. Кочергин В.Н. Сравнительный анализ состава слюны и основных характеристик ротовой полости пациентов с кариесом и природной санацией. — *Современная наука: актуальные проблемы теории и практики. Серия: Естественные и технические науки*. — 2020; 3—2: 97—102 [eLibrary ID: 43043518](#)
13. Жаркова М.С., Макарова Т.О., Орлов Д.С., Копейкин П.М., Орлов С.Б., Шамова О.В. Совместное антибактериальное действие in vitro пролин-богатого пептида слюны человека P-F (43—61) и катионных антимикробных пептидов. — *Современные проблемы науки и образования*. — 2018; 6: 64 [eLibrary ID: 36870945](#)
14. Хиштова Н.С. Сравнение антибактерицидной активности E. coli M-17 из препарата колибактерин и культур бактерий, выделенных при дисбактериозе. — *Кубанский научный медицинский вестник*. — 2006; 11: 52—53 [eLibrary ID: 9320179](#)
15. Сухина М.А., Чистякова Д.А. Применение бактериоцинов лактобактерий для борьбы с полирезистентными штаммами микроорганизмов. — *Russian Journal of Environmental and Rehabilitation Medicine*. — 2022; 3: 37—47 [eLibrary ID: 50032997](#)
16. Chow J., Lee S.M., Shen Y., Khosravi A., Mazmanian S.K. Host-bacterial symbiosis in health and disease. — *Adv Immunol*. — 2010; 107: 243—74. [PMID: 21034976](#)
17. Avila M., Ojcius D.M., Yilmaz O. The oral microbiota: living with a permanent guest. — *DNA Cell Biol*. — 2009; 28 (8): 405—11. [PMID: 19485767](#)
18. Miller M.B., Bassler B.L. Quorum sensing in bacteria. — *Annu Rev Microbiol*. — 2001; 55: 165—99. [PMID: 11544353](#)
19. Yang S.C., Lin C.H., Sung C.T., Fang J.Y. Antibacterial activities of bacteriocins: application in foods and pharmaceuticals. — *Front Microbiol*. — 2014; 5: 241. [PMID: 24904554](#)
20. Grandclément C., Tannières M., Moréra S., Dessaux Y., Faure D. Quorum quenching: role in nature and applied developments. — *FEMS Microbiol Rev*. — 2016; 40 (1): 86—116. [PMID: 26432822](#)
21. Reina J.C., Pérez-Victoria I., Martín J., Llamas I. A Quorum-sensing inhibitor strain of vibrio alginolyticus blocks Qs-controlled phenotypes in Chromobacterium violaceum and Pseudomonas aeruginosa. — *Mar Drugs*. — 2019; 17 (9): 494. [PMID: 31450549](#)
22. Vadakkan K., Choudhury A.A., Gunasekaran R., Hemapriya J., Vijayanand S. Quorum sensing intervened bacterial signaling: Pursuit of its cognizance and repression. — *J Genet Eng Biotechnol*. — 2018; 16 (2): 239—252. [PMID: 30733731](#)
23. Berlanga M., Guerrero R. Living together in biofilms: the microbial cell factory and its biotechnological implications. — *Microb Cell Fact*. — 2016; 15 (1): 165. [PMID: 27716327](#)
24. Прокулевич В.А., Зайцева А.В., Дремач Г.Э., Зайцева В.В. Влияние препарата «Энрофлоксаветферон-Б» на бактерицидную и лизоцимную активность сыворотки крови и фагоцитарную активность нейтрофилов. — *Ученые записки Витебской академии ветеринарной медицины*. — 2018; 3: 30—36 [eLibrary ID: 36290603](#)
25. Карабасова Е.Б. Влияние плазмафереза и лазерного воздействия на состояние микрофлоры мочи при хроническом пиелонефрите: автореф. дис. ... к.б.н. — Барнаул, 1997. — 19 с. [eLibrary ID: 30111584](#)
11. Grokhotov I.O., Oreshaka O.V. Modification of periodontal tissue's condition by local ozone therapy in patients using removable dentures. *Parodontologiya*. 2013; 4 (69): 64—67 (In Russ.). [eLibrary ID: 21458997](#)
12. Kochergin V.N. Comparative analysis of the composition of salivary and main characteristics of the oral cavity of patients with caries and natural sanitation. *Modern Science: Actual Problems of Theory and Practice. Series: Natural and Technical Sciences*. 2020; 3—2: 97—102 (In Russ.). [eLibrary ID: 43043518](#)
13. Zharkova M.S., Makarova T.O., Orlov D.S., Kopeykin P.M., Orlov S.B., Shamova O.V. Combined antibacterial effect in vitro of human salivary proline-rich peptide P-F (43—61) and cationic antimicrobial peptides. *Modern Problems of Science and Education*. 2018; 6: 64 (In Russ.). [eLibrary ID: 36870945](#)
14. Hishtova N.S. Comparative of antibactericidae activity of e. Coli m-17 strain of colibacterin preparations and cultures of bacteria allocated at dysbacteriosis. *Kuban Scientific Medical Bulletin*. 2006; 11: 52—53 (In Russ.). [eLibrary ID: 9320179](#)
15. Sukhina M.A., Chistyakova D.A. The use of lactobacillus bacteriocins to control multiresistant strains of microorganisms. *Russian Journal of Environmental and Rehabilitation Medicine*. 2022; 3: 37—47 (In Russ.). [eLibrary ID: 50032997](#)
16. Chow J., Lee S.M., Shen Y., Khosravi A., Mazmanian S.K. Host-bacterial symbiosis in health and disease. *Adv Immunol*. 2010; 107: 243—74. [PMID: 21034976](#)
17. Avila M., Ojcius D.M., Yilmaz O. The oral microbiota: living with a permanent guest. *DNA Cell Biol*. 2009; 28 (8): 405—11. [PMID: 19485767](#)
18. Miller M.B., Bassler B.L. Quorum sensing in bacteria. *Annu Rev Microbiol*. 2001; 55: 165—99. [PMID: 11544353](#)
19. Yang S.C., Lin C.H., Sung C.T., Fang J.Y. Antibacterial activities of bacteriocins: application in foods and pharmaceuticals. *Front Microbiol*. 2014; 5: 241. [PMID: 24904554](#)
20. Grandclément C., Tannières M., Moréra S., Dessaux Y., Faure D. Quorum quenching: role in nature and applied developments. *FEMS Microbiol Rev*. 2016; 40 (1): 86—116. [PMID: 26432822](#)
21. Reina J.C., Pérez-Victoria I., Martín J., Llamas I. A Quorum-sensing inhibitor strain of vibrio alginolyticus blocks Qs-controlled phenotypes in Chromobacterium violaceum and Pseudomonas aeruginosa. *Mar Drugs*. 2019; 17 (9): 494. [PMID: 31450549](#)
22. Vadakkan K., Choudhury A.A., Gunasekaran R., Hemapriya J., Vijayanand S. Quorum sensing intervened bacterial signaling: Pursuit of its cognizance and repression. *J Genet Eng Biotechnol*. 2018; 16 (2): 239—252. [PMID: 30733731](#)
23. Berlanga M., Guerrero R. Living together in biofilms: the microbial cell factory and its biotechnological implications. *Microb Cell Fact*. 2016; 15 (1): 165. [PMID: 27716327](#)
24. Prakulevich U.A., Zaitsava A.U., Dremach H.E., Zaitsava V.U. The effect of the medicine “Enrofloxavetferon-B” on the bactericidal and lysozyme activity of blood serum and the phagocytic activity of neutrophils. *Transactions of the Vitebsk State Veterinary Academy*. 2018; 3: 30—36 (In Russ.). [eLibrary ID: 36290603](#)
25. Karabasova E.B. The effect of plasmapheresis and laser exposure on the state of urine microflora in chronic pyelonephritis: master's thesis abstract. Barnaul, 1997. 19 p. (In Russ.). [eLibrary ID: 30111584](#)

DOI: 10.37988/1811-153X\_2023\_1\_68

[Ф.Ф. Лосев](#)<sup>1</sup>,

д.м.н., профессор, директор

[Е.К. Кречина](#)<sup>1</sup>,д.м.н., профессор, зав. отделением  
функциональной диагностики[Е.В. Иванова](#)<sup>2</sup>,д.м.н., доцент, профессор кафедры  
терапевтической стоматологии[Е.Ю. Кукса](#)<sup>1</sup>,соискатель отделения функциональной  
диагностики<sup>1</sup> ЦНИИСиЧЛХ, 119021, Москва, Россия<sup>2</sup> РМАНПО, 125993, Москва, Россия**ДЛЯ ЦИТИРОВАНИЯ:**

Лосев Ф.Ф., Кречина Е.К., Иванова Е.В., Кукса Е.Ю. Оценка состояния микрогемодинамики в тканях пародонта при лечении хронического генерализованного пародонтита с применением фотодинамической терапии. — *Клиническая стоматология*. — 2023; 26 (1): 68—72.  
DOI: 10.37988/1811-153X\_2023\_1\_68

## Оценка состояния микрогемодинамики в тканях пародонта при лечении хронического генерализованного пародонтита с применением фотодинамической терапии

**Реферат. Цель работы** — изучение эффективности фотодинамической терапии (ФДТ) по данным микрогемодинамики и кислородного метаболизма в тканях пародонта при лечении хронического генерализованного пародонтита (ХГП) средней степени. **Материалы и методы.** Проведено клинико-функциональное исследование и лечение ХГП средней степени у 60 человек (24 мужчины и 36 женщин) в возрасте от 35 до 50 лет ( $42,5 \pm 2,7$  года) без соматической патологии, с ортогнатическим прикусом. В зависимости от вида лечения пациентов поделили на 2 равные группы: I (основная), пациенты которой после санации полости рта, удаления зубных отложений, избирательного пришлифовывания зубов, кюретажа пародонтальных карманов и обучения рациональной гигиене получали ФДТ с 1%-ным гелем Гелеофор (660 нм, 2,5 Вт/см<sup>2</sup>, 8 мин, 4 процедуры); II (контрольная), пациентам которой проводили стандартное лечение. Методом ультразвуковой доплерографии (УЗДГ) исследовали гемодинамику в тканях пародонта с определением систолической, средней и диастолической скорости кровотока, систолической и средней объемной скорости кровотока, индекса пульсации и индекса периферического сопротивления кровотоку. Также методом оптической тканевой оксиметрии исследовали оксигенацию в тканях пародонта с измерением индексов оксигенации, удельного потребления кислорода и индекса перфузионной сатурации кислорода. Все измерения проводили до и после лечения, а также через 6 и 12 мес. **Результаты.** По данным УЗДГ, после лечения линейная и объемная скорости кровотока выросли на 50—200%, что свидетельствовало о нормализации микрогемодинамики, которая в I группе сохранилась через 6 и 12 месяцев. В I группе после ФДТ уровни перфузионной сатурации и удельного потребления кислорода повысились на 30 и 19% соответственно и не падали в течение 6 и 12 мес. Во II группе после лечения микрогемодинамика усилилась менее значительно — на 30—70%, достигнутые показатели сохранялись до 6 мес, а через 12 мес снизились до исходного уровня. Улучшение кислородного метаболизма было менее выраженным — на 10—38%, а через 6 и 12 мес показатели вернулись к исходным значениям. **Заключение.** Применение ФДТ с 1%-ным гелем Гелеофор активизирует микрогемодинамику и процессы кислородного метаболизма.

**Ключевые слова:** пародонтит, микрогемодинамика, оксигенация, светодиодное излучение, ФДТ

[F.F. Losev](#)<sup>1</sup>,PhD in Medical Sciences, full professor,  
director[E.K. Krechina](#)<sup>1</sup>,PhD in Medical Sciences, full professor  
of the Functional diagnostics Department[E.V. Ivanova](#)<sup>2</sup>,PhD in Medical Sciences, full professor  
of the Therapeutic dentistry Department[E.Yu. Kuksa](#)<sup>1</sup>,PhD candidate at the Functional diagnostics  
Department<sup>1</sup> Central Research Institute  
of Dental and Maxillofacial Surgery,  
119021, Moscow, Russia<sup>2</sup> Russian Medical Academy  
of Continuous Professional Education,  
125993, Moscow, Russia

## Assessment of microhemodynamics in periodontal tissues during treatment of chronic generalized periodontitis with photodynamic therapy

**Abstract. The aim** of the work was to study the effectiveness of photodynamic therapy (PDT) according to the data of microhemodynamics and oxygen metabolism in periodontal tissues during the treatment of moderate chronic generalized periodontitis (CGP). **Materials and methods.** Clinical and functional examination and treatment of moderate CGP were carried out in 60 people (24 men and 36 women) aged 35 to 50 years ( $42.5 \pm 2.7$  years) without somatic pathology and with orthognathic bite. The patients were divided into 2 equal groups according to the type of treatment: I (main), whose patients received PDT with 1% Geleofor gel (660 nm, 2.5 W/cm<sup>2</sup>, 8 min, 4 sessions) after oral hygiene, plaque removal, selective grinding of teeth, curettage of periodontal pockets and training in rational hygiene; II (control), whose patients received standard treatment. The hemodynamics in the periodontal tissues with determination of systolic, average and diastolic blood flow, systolic and average volumetric blood flow, pulsatility index and peripheral blood flow resistance index were studied by ultrasonic dopplerography (USDG). Oxygenation in the periodontal tissues was also studied by optical tissue oximetry with measurement of oxygenation index,



**FOR CITATION:**

Losev F.F., Krechina E.K., Ivanova E.V., Kuksa E.Yu. Assessment of microhemodynamics in periodontal tissues during treatment of chronic generalized periodontitis with photodynamic therapy. *Clinical Dentistry (Russia)*. 2023; 26 (1): 68—72 (In Russ.). DOI: 10.37988/1811-153X\_2023\_1\_68

specific oxygen consumption and perfusion oxygen saturation index. All measurements were made before and after treatment as well as after 6 and 12 months. **Results.** According to USDG data, linear and volumetric blood flow velocities increased by 50—200% after treatment, which indicated normalization of microhemodynamics, which remained after 6 and 12 months in group I. In group I after PDT, the levels of perfusion saturation and specific oxygen consumption increased by 30 and 19%, respectively, and did not fall within 6 and 12 months. In group II after treatment, microhemodynamics increased less significantly — by 30—70%, the achieved indices were maintained up to 6 months, and in 12 months they decreased to their baseline levels. Improvement of oxygen metabolism was less significant — by 10—38%, and the parameters restored to their baseline values in 6 and 12 months. **Conclusion.** The application of PDT with 1% gel Geleofor activates microhemodynamics and oxygen metabolism processes.

**Key words:** periodontitis, microhemodynamics, oxygenation, LED radiation, PDT

**ВВЕДЕНИЕ**

В связи с широким распространением заболеваний пародонта поиск новых методов лечения остается актуальным [1—5].

В последнее время в медицине широкое распространение получила фотодинамическая терапия (ФДТ) [6—11]. Этот метод заключается во введении фотосенсибилизатора в зону поражения и локальной активации лазерным излучением накопившегося в тканях фотосенсибилизатора; в присутствии кислорода это приводит к развитию фотохимической реакции, разрушающей пораженные клетки [12, 13]. В последнее время появились работы по изучению фотодинамического воздействия в стоматологии, в том числе при заболеваниях пародонта [14—21].

Однако в связи с расширением спектра применяемых фотосенсибилизаторов при ФДТ требуется разработать режимы и мощности фотодиодного воздействия при применении фотопрепаратов [22]. До настоящего времени недостаточно изучены механизмы фотодинамического воздействия на процессы регенерации при воспалительных заболеваниях пародонта, включая систему микроциркуляции, что и определяет актуальность исследования.

**Цель** — изучение эффективности ФДТ по данным микрогемодинамики и кислородного метаболизма в тканях пародонта при лечении хронического генерализованного пародонтита средней степени (ХГП).

**МАТЕРИАЛЫ И МЕТОДЫ**

Проведено клинико-функциональное исследование и лечение ХГП средней степени у 60 человек (24 мужчины и 36 женщин) от 35 до 50 лет (средний возраст  $42,5 \pm 2,7$  года) без соматической патологии с ортогнатическим прикусом, диагнозом K05.3 по МКБ-10. В зависимости от вида лечения пациентов поделили на 2 равные группы:

- I — 17 мужчин и 13 женщин (средний возраст —  $42,5 \pm 3,3$  года), им была проведена ФДТ (основная группа);
- II — 11 мужчин и 19 женщин (средний возраст —  $43,0 \pm 2,1$  года), им проводилась местная противовоспалительная терапия (контрольная группа).

Критерии включения: ХГП средней степени; возраст от 35 до 50 лет; отсутствие соматических заболеваний. Критерии исключения: сахарный диабет; аутоиммунные, инфекционные, вирусные, психические заболевания; злокачественные новообразования различных органов и систем; беременность и лактация.

После санации полости рта, удаления зубных отложений, избирательного пришлифовывания зубов, кюретажа пародонтальных карманов и обучения рациональной гигиене пациентам I группы была проведена ФДТ с использованием 1%-ного геля Гелеофор. Гель из шприца наносили на десневой край половины одной из челюстей на 5 минут, предварительно изолировав десневой край ватными валиками, затем смывали и проводили воздействие светодиодным излучением с длиной волны 660 нм в непрерывном режиме (плотность энергии —  $2,5 \text{ Вт/см}^2$ , время воздействия — 8 минут). В следующее посещение, через 1—2 дня, процедуру повторяли на другом участке. Курс лечения составил 4 процедуры.

Пациентам II группы провели стандартное лечение наложением на 2 ч защитной повязки с оксидом цинка и искусственным дентином без применения лекарственных препаратов курсом из 4 процедур. В течение 10 дней назначали полоскание 0,1%-ным раствором хлоргексидина.

Исследование гемодинамики в тканях пародонта проводили методом ультразвуковой доплерографии (УЗДГ). Измеряли систолическую, среднюю и диастолическую скорость кровотока ( $V_{as}$ ,  $V_{am}$ ,  $V_{akd}$ ); систолическую и среднюю объемную скорость кровотока ( $Q_{as}$ ,  $Q_{am}$ ); индекс пульсации (PI) и индекс периферического сопротивления кровотоку (RI). Оксигенацию в тканях пародонта измеряли методом оптической тканевой оксиметрии на приборе ЛАКК-М в режиме спектрофотометрии. Определяли индекс перфузионной сатурации кислорода ( $S_m$ ), индекс удельного потребления кислорода (U) и уровень оксигенации ( $SpO_2$ ). Измерения проводили до и после лечения, а также через 6 и 12 мес.

**РЕЗУЛЬТАТЫ И ОБСУЖДЕНИЕ**

После лечения методом ФДТ с Гелеофором гемодинамика в тканях пародонта у пациентов I группы значительно

**Таблица 1. Показатели микрогемодинамики до и после лечения хронического генерализованного пародонтита**  
**Table 1. Microhemodynamic values before and after treatment of chronic generalized periodontitis**

Показатель	I группа (n=30)				II группа (n=30)				Норма
	до лечения	после лечения	через 6 мес	через 12 мес	до лечения	после лечения	через 6 мес	через 12 мес	
$V_{as}$ , см/с	0,4040±0,0018	0,6080±0,0024	0,6180±0,0084	0,6380±0,0088	0,4200±0,0031	0,5900±0,0022	0,5000±0,0034	0,4800±0,0037	0,6990±0,0020
$V_{am}$ , см/с	0,2030±0,0060	0,3860±0,0045	0,3880±0,0022	0,3950±0,0040*	0,1840±0,0030	0,3210±0,0082	0,2200±0,0067	0,2200±0,0032	0,4140±0,0020
$V_{akd}$ , см/с	0,1820±0,0059	0,2370±0,0032	0,2370±0,0022	0,2500±0,0025*	0,2000±0,0035	0,2200±0,0030	0,2000±0,0024	0,2000±0,0026*	0,2510±0,0050
$Q_{as}$ , мл/мин	0,0230±0,0033	0,0380±0,0127	0,0380±0,0029	0,0350±0,0028	0,0190±0,0052	0,0280±0,0009	0,0270±0,0026	0,0170±0,0081*	0,0496±0,0017
$Q_{am}$ , мл/мин	0,0190±0,0024	0,0260±0,0033	0,0280±0,0032	0,0280±0,0033	0,0170±0,0034	0,0230±0,0032	0,0190±0,0041	0,0120±0,0057*	0,0329±0,0021
RI	0,9872±0,0060	0,7310±0,0125	0,7310±0,0065	0,7320±0,0022*	0,8900±0,0028	0,7620±0,0039	0,7640±0,0030*	0,8900±0,0028	0,7320±0,0050
PI	2,2870±0,0030	1,7200±0,0046	1,7200±0,0056	1,7100±0,0023	2,3010±0,0038	1,9000±0,0037	1,9100±0,0020*	2,3120±0,0020	1,7400±0,0090

Примечание. Различия в сравнении с показателями до лечения статистически достоверно значимы ( $p < 0,05$ ), кроме отмеченных звездочкой (\*).

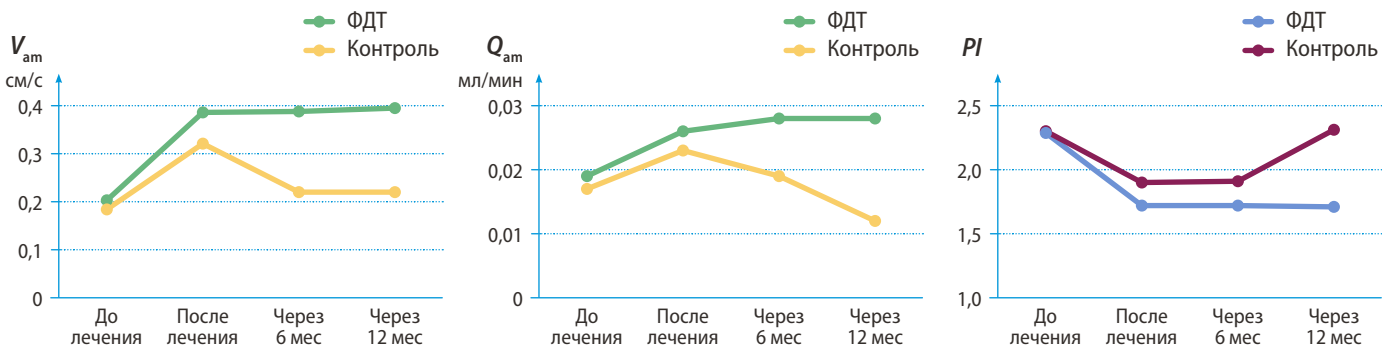


Рис. 1. Динамика средней линейной ( $V_{am}$ ) и объемной ( $Q_{am}$ ) скорости кровотока, а также индекса пульсации (PI) в тканях десны по данным УЗДГ после ФДТ

Fig. 1. Dynamics of average linear ( $V_{am}$ ) and volumetric ( $Q_{am}$ ) blood flow rate and pulsation index (PI) in gingival tissues according to ultrasonic Doppler sonography after PDT

улучшалась. По данным УЗДГ,  $V_{as}$  и  $Q_{as}$  увеличились на 50% и в 1,9 раза соответственно, что характеризовало усиление кровотока в микроциркуляторном русле.  $V_{am}$  выросла в 1,9 раза,  $V_{akd}$  увеличилась на 30%,  $Q_{am}$  и  $Q_{as}$  выросли на 65 и 36% соответственно, что характеризовало улучшение микроциркуляции в тканях десны. RI и PI снизились на 34 и 32%, что свидетельствовало о нормализации венозного оттока в микроциркуляторном русле в тканях пародонта. Через 6 и 12 мес показатели микрогемодинамики в тканях пародонта сохраняли свои значения (табл. 1, рис. 1).

Во II (контрольной) группе после лечения  $V_{as}$  имела тенденцию к усилению кровотока на 40%.  $V_{am}$  выросла на 71%, что характеризовало усиление кровотока в микрососудах.  $V_{akd}$  увеличилась на 10% по сравнению с исходной.  $Q_{as}$  и  $Q_{am}$  также увеличились на 47 и 35% соответственно. RI и PI снизились на 17 и 21% соответственно, оставаясь выше нормы, что характеризовало наличие венозного застоя и вазоконстрикции. Хотя показатели гемодинамики во II группе заметно улучшались, они не достигали нормы и были ниже, чем в I группе. Через 6 мес скорость кровотока имела тенденцию снижения на 16–45%, через 12 мес снижалась на 22–64%,

приближаясь к исходному уровню. RI и PI после лечения повышались, что характеризовало усиление гемодинамических нарушений.

Таким образом, ФДТ с Гелеофором значительно улучшила показатели микрогемодинамики, которые сохранялись на протяжении 6 и 12 мес.

По данным оксиметрии в I группе после лечения в тканях десны  $S_m$  повышался на 30%, а U возрастал на 19%,  $SpO_2$  выросла на 10%, что свидетельствовало об интенсификации кислородного метаболизма вследствие купирования гипоксии в тканях пародонта, которая сохранялась через 6 и 12 мес (табл. 2, рис. 2).

**Таблица 2. Динамика показателей кислородного метаболизма в тканях пародонта до и после лечения хронического генерализованного пародонтита**

**Table 2. Dynamics of oxygen metabolism values in periodontal tissues before and after treatment of chronic generalized periodontitis**

Срок	$SpO_2$ , %		$S_m$ , %		U, %	
	II группа	I группа	II группа	I группа	II группа	I группа
До лечения	92,00±1,20	89,00±1,20	3,25±0,08	3,45±0,08	1,22±0,10	1,22±0,10
После лечения	95,00±1,30	98,00±1,50	4,49±0,09	4,49±0,09	1,35±0,15	1,45±0,11
Через 6 мес	92,00±1,40*	98,00±1,40	3,39±0,10	4,99±0,10	1,30±0,13*	1,50±0,14
Через 12 мес	92,00±1,50*	98,00±1,40	3,25±0,20*	4,99±0,12*	1,20±0,10*	1,45±0,10
Норма	98,00±1,30		4,49±0,52		1,45±0,20	

Примечание. Различия в сравнении с показателями до лечения статистически достоверно значимы ( $p < 0,05$ ), кроме отмеченных звездочкой (\*).

Во II группе после лечения показатели оксигенации в тканях десны повысились на 10–38%, но через 6 мес снизились на 15–17%, а через 12 мес упали до исходного уровня.

## ЗАКЛЮЧЕНИЕ

Исследование показало, что ФДТ с применением 1%-ного геля Гелефор при лечении ХГП средней степени эффективно для нормализации микрогемодинамики и кислородного метаболизма в тканях пародонта.

**Конфликт интересов.** Авторы декларируют отсутствие конфликта интересов.

**Поступила:** 11.02.2023 **Принята в печать:** 15.02.2023

**Conflict of interests.** The authors declare no conflict of interests.

**Received:** 11.02.2023 **Accepted:** 15.02.2023

## ЛИТЕРАТУРА:

1. Грудянов А.И., Фоменко Е.В. Методы консервативного лечения воспалительных заболеваний пародонта. — Москва, 2013. — 87 с.
2. Грудянов А.И., Фоменко Е.В., Калужин О.В. Роль NOD-подобных рецепторов клеток врожденного иммунитета в патогенезе хронического пародонтита. Обзор литературы. — *Стоматология для всех*. — 2021; 1 (94): 34—39 [eLibrary ID: 44910896](#)
3. Грудянов А.И. Вопросы диагностики и классификации болезней пародонта. — М.: МИА, 2021. — 164 с.
4. Дмитриева Л.А., Максимовский Ю.М. Терапевтическая стоматология: национальное руководство. — М.: ГЭОТАР-Медиа, 2015. — 881 с.
5. Garcia V.G., Longo M., Fernandes L.A., Gualberto E.C. Jr, Santonni Cdos S., Bosco A.F., Nagata M.J., Theodoro L.H. Treatment of experimental periodontitis in rats using repeated adjunctive antimicrobial photodynamic therapy. — *Lasers Med Sci*. — 2013; 28 (1): 143—50. [PMID: 22526974](#)
6. Гадзацева З.М. Повышение эффективности комплексного лечения хронического генерализованного пародонтита путем применения лазерной фотодинамической системы «HELBO»: автореф. дис. ... к.м.н. — Ставрополь, 2010. — 22 с.
7. Ягудаев Д.М., Сорокаты А.Е., Гейниц А.В., Трухманов Р.С. Современный взгляд на механизм фотодинамической терапии. Фотосенсибилизаторы и их биодоступность. — *Урология*. — 2006; 5: 94—98 [eLibrary ID: 9252830](#)
8. Ahad A., Lamba A.K., Faraz F., Tandon S., Chawla K., Yadav N. Effect of Antimicrobial Photodynamic Therapy as an Adjunct to Non-surgical Treatment of Deep Periodontal Pockets: A Clinical Study. — *J Lasers Med Sci*. — 2016; 7 (4): 220—226. [PMID: 28491256](#)
9. Akram Z., Abduljabbar T., Sauro S., Daood U. Effect of photodynamic therapy and laser alone as adjunct to scaling and root planing on gingival crevicular fluid inflammatory proteins in periodontal disease: A systematic review. — *Photodiagnosis Photodyn Ther*. — 2016; 16: 142—153. [PMID: 27619532](#)

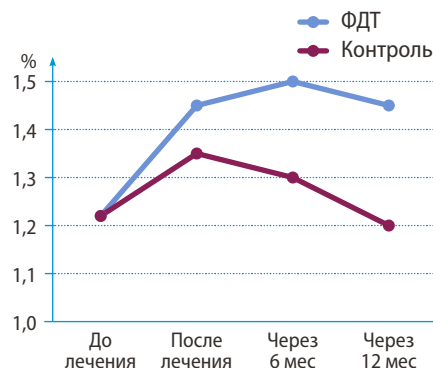


Рис. 2. Динамика удельного потребления кислорода в тканях пародонта по данным оптической тканевой оксиметрии при лечении хронического генерализованного пародонтита средней степени  
Fig. 2. Dynamics of specific oxygen consumption in periodontal tissues according to optical tissue oximetry during treatment of moderate chronic generalized periodontitis

## REFERENCES:


1. Grudyanov A.I., Fomenko E.V. Methods of conservative treatment of inflammatory periodontal diseases. Moscow, 2013. 87 p. (In Russ.).
2. Grudyanov A.I., Fomenko E.V., Kalyuzhin O.V. The role of NOD-like receptors of innate immune cells in the pathogenesis of chronic periodontitis. Literature review. *International Dental Review*. 2021; 1 (94): 34—39 (In Russ.). [eLibrary ID: 44910896](#)
3. Grudyanov A.I. Issues of diagnosis and classification of periodontal diseases. Moscow: Medical Information Agency, 2021. 164 p. (In Russ.).
4. Dmitrieva L.A., Maksimovsky Y.M. Therapeutic dentistry: national guidelines. Moscow: GEOTAR-Media, 2015. 881 p. (In Russ.).
5. Garcia V.G., Longo M., Fernandes L.A., Gualberto E.C. Jr, Santonni Cdos S., Bosco A.F., Nagata M.J., Theodoro L.H. Treatment of experimental periodontitis in rats using repeated adjunctive antimicrobial photodynamic therapy. *Lasers Med Sci*. 2013; 28 (1): 143—50. [PMID: 22526974](#)
6. Gadzatseva Z.M. Improving the effectiveness of complex treatment of chronic generalized periodontitis through the use of laser photodynamic system "HELBO": master's thesis. Stavropol, 2010. 22 p. (In Russ.).
7. Yagudaev D.M., Sorokaty A.E., Geinits A.V., Trukhmanov R.S. Current views on the mechanism of photodynamic therapy. *Urologia*. 2006; 5: 94—98 (In Russ.). [eLibrary ID: 9252830](#)
8. Ahad A., Lamba A.K., Faraz F., Tandon S., Chawla K., Yadav N. Effect of Antimicrobial Photodynamic Therapy as an Adjunct to Non-surgical Treatment of Deep Periodontal Pockets: A Clinical Study. *J Lasers Med Sci*. 2016; 7 (4): 220—226. [PMID: 28491256](#)
9. Akram Z., Abduljabbar T., Sauro S., Daood U. Effect of photodynamic therapy and laser alone as adjunct to scaling and root planing on gingival crevicular fluid inflammatory proteins in periodontal disease: A systematic review. *Photodiagnosis Photodyn Ther*. 2016; 16: 142—153. [PMID: 27619532](#)



10. Cappuyns I., Cionca N., Wick P., Giannopoulou C., Mombelli A. Treatment of residual pockets with photodynamic therapy, diode laser, or deep scaling. A randomized, split-mouth controlled clinical trial. — *Lasers Med Sci.* — 2012; 27 (5): 979—86. [PMID: 22105837](#)
11. Goh E.X., Tan K.S., Chan Y.H., Lim L.P. Effects of root debridement and adjunctive photodynamic therapy in residual pockets of patients on supportive periodontal therapy: A randomized split-mouth trial. — *Photodiagnosis Photodyn Ther.* — 2017; 18: 342—348. [PMID: 28366818](#)
12. Странадко Е.Ф., Кулешов И.Ю., Караханов Г.И. Фотодинамическое воздействие на патогенные микроорганизмы (Современное состояние проблемы антимикробной фотодинамической терапии). — *Лазерная медицина.* — 2010; 2: 52—56 [eLibrary ID: 14866925](#)
13. Biel M.A. Photodynamic therapy of bacterial and fungal biofilm infections. — *Methods Mol Biol.* — 2010; 635: 175—94. [PMID: 20552348](#)
14. Демина К.Ю., Гришилова Е.Н., Бразжникова А.Н., Гаража С.Н., Батчаева Д.Д., Готлиб А.О., Гаража Н.Н., Хачатуров С.С. Влияние фотодинамической терапии на гемодинамику в тканях пародонта при лечении хронического генерализованного пародонтита. — *Фундаментальные исследования.* — 2014; 10—6: 1094—1097 [eLibrary ID: 22633954](#)
15. Ефремова Н.В., Кречина Е.К., Волков А.В. Эффективность ФДТ в коррекции воспалительных изменений в тканях пародонта по данным экспериментальных исследований. — *Эндодонтия Today.* — 2016; 2: 8—10 [eLibrary ID: 27187960](#)
16. Попова А.Е. Оптимизация методов фотодинамической терапии в комплексном лечении хронического генерализованного пародонтита средней степени тяжести: автореф. дис. ... к.м.н. — М., 2014. — 27 с.
17. Еременко А.В., Караков К.Г., Хачатурян Э.Э., Шацкая Н.В., Касимова Г.В., Ванченко Н.Б. Результаты комплексной пародонтальной терапии с применением аппарата «Вектор» и антибактериальной фотодинамической лазерной системы. — *Современные проблемы науки и образования.* — 2016; 5: 147 [eLibrary ID: 27181770](#)
18. Орехова Л.Ю., Лобода Е.С., Обоева М.Л. Фотодинамическая терапия в комплексном лечении воспалительных заболеваний пародонта. — *Пародонтология.* — 2015; 1 (74): 44—49 [eLibrary ID: 23413723](#)
19. Цепов Л.М., Наконечный Д.А., Голева Н.А., Нестерова М.М., Койфман О.Б. Фотодинамическая терапия в комплексном лечении пародонтита (клиническое наблюдение). — *Институт стоматологии.* — 2011; 3 (52): 58—59 [eLibrary ID: 17350552](#)
20. Bürgermeister L., López F.R., Schulz W. Physical and mathematical modeling of antimicrobial photodynamic therapy. — *J Biomed Opt.* — 2014; 19 (7): 71411. [PMID: 24849516](#)
21. Segarra-Vidal M., Guerra-Ojeda S., Vallés L.S., López-Roldán A., Mauricio M.D., Aldasoro M., Alpiste-Illueca F., Vila J.M. Effects of photodynamic therapy in periodontal treatment: A randomized, controlled clinical trial. — *J Clin Periodontol.* — 2017; 44 (9): 915—925. [PMID: 28667678](#)
22. Chitsazi M.T., Shirmohammadi A., Pourabbas R., Abolfazli N., Farhoudi I., Daghigh Azar B., Farhadi F. Clinical and Microbiological Effects of Photodynamic Therapy Associated with Non-surgical Treatment in Aggressive Periodontitis. — *J Dent Res Dent Clin Dent Prospects.* — 2014; 8 (3): 153—9. [PMID: 25346834](#)
10. Cappuyns I., Cionca N., Wick P., Giannopoulou C., Mombelli A. Treatment of residual pockets with photodynamic therapy, diode laser, or deep scaling. A randomized, split-mouth controlled clinical trial. *Lasers Med Sci.* 2012; 27 (5): 979—86. [PMID: 22105837](#)
11. Goh E.X., Tan K.S., Chan Y.H., Lim L.P. Effects of root debridement and adjunctive photodynamic therapy in residual pockets of patients on supportive periodontal therapy: A randomized split-mouth trial. *Photodiagnosis Photodyn Ther.* 2017; 18: 342—348. [PMID: 28366818](#)
12. Stranadko E.F., Kuleshov I.Yu., Karakhanov G.I. Photodynamic effects on pathogenic microorganisms (Modern state-of-art in antimicrobial photodynamic therapy). *Laser Medicine.* 2010; 2: 52—56 (In Russ.). [eLibrary ID: 14866925](#)
13. Biel M.A. Photodynamic therapy of bacterial and fungal biofilm infections. *Methods Mol Biol.* 2010; 635: 175—94. [PMID: 20552348](#)
14. Demina K.Y., Grishilova E.N., Brazhnikova A.N., Garazha S.N., Batchaeva D.D., Gotlib A.O., Garazha N.N., Khachaturov S.S. Influence photodynamic therapy on hemodynamics in periodontal tissues in chronic generalized periodontitis. *Fundamental research.* 2014; 10—6: 1094—1097 (In Russ.). [eLibrary ID: 22633954](#)
15. Yefremova N.V., Krechina E.K., Volkov A.V. The effectiveness of PDT in the correction of inflammatory changes in periodontal tissues according to the experimental studies. *Endodontics Today.* 2016; 2: 8—10 (In Russ.). [eLibrary ID: 27187960](#)
16. Popova A.E. Optimization of methods of photodynamic therapy in the complex treatment of chronic generalized periodontitis of moderate severity: master's thesis. Moscow, 2014. 27 p. (In Russ.).
17. Eremenko A.V., Karakov K.G., Khachaturov E.E., Shatskaya N.V., Kasimova G.V., Vanchenko N.B. The results of a comprehensive periodontal therapy using the device "Vector" and antimicrobial photodynamic laser system. *Modern Problems of Science and Education.* 2016; 5: 147 (In Russ.). [eLibrary ID: 27181770](#)
18. Orekhova L.Yu., LOBODA E.S., Oboyeva M.L. Photodynamic therapy in complex treatment of inflammatory periodontal diseases. *Parodontologiya.* 2015; 1 (74): 44—49 (In Russ.). [eLibrary ID: 23413723](#)
19. Tsepov L.M., Nakonechnyi D.A., Goleva N.A., Nesterova M.M., Koifman O.B. Photodynamic therapy in the treatment of periodontitis (clinical observation). *The Dental Institute.* 2011; 3 (52): 58—59 (In Russ.). [eLibrary ID: 17350552](#)
20. Bürgermeister L., López F.R., Schulz W. Physical and mathematical modeling of antimicrobial photodynamic therapy. *J Biomed Opt.* 2014; 19 (7): 71411. [PMID: 24849516](#)
21. Segarra-Vidal M., Guerra-Ojeda S., Vallés L.S., López-Roldán A., Mauricio M.D., Aldasoro M., Alpiste-Illueca F., Vila J.M. Effects of photodynamic therapy in periodontal treatment: A randomized, controlled clinical trial. *J Clin Periodontol.* 2017; 44 (9): 915—925. [PMID: 28667678](#)
22. Chitsazi M.T., Shirmohammadi A., Pourabbas R., Abolfazli N., Farhoudi I., Daghigh Azar B., Farhadi F. Clinical and Microbiological Effects of Photodynamic Therapy Associated with Non-surgical Treatment in Aggressive Periodontitis. *J Dent Res Dent Clin Dent Prospects.* 2014; 8 (3): 153—9. [PMID: 25346834](#)

# БелСол

## №2

 хлоргексидина  
биглюконат




2%	жидкость гель	концентрат готовая консистенция	лечение гнойных форм периодонтитов
0,05%	жидкость	готовая к применению	профилактическая обработка полости рта
0,2%	гель	готовая консистенция	в качестве лечебного материала для временного пломбирования каналов в пародонтологии

## №1


 алюминия хлорид



 профилактические  
полоскания полости рта  
перед приемом, перед  
снятием слепков

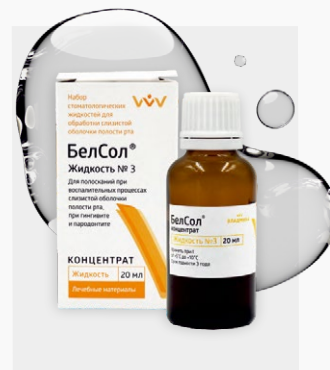 натрия фторид




 фторирование,  
предотвращение кариеса,  
заболеваний десен

## №3

 бета-каротин, витамин Е,  
витамин С



 полоскание при воспалительных  
процессах, при гингивите,  
пародонтите



DOI: 10.37988/1811-153X\_2023\_1\_74

[А.А. Ремизова](#)<sup>1</sup>,

д.м.н., доцент, зав. кафедрой стоматологии № 3

[Ю.И. Тиньгаева](#)<sup>1</sup>,

аспирант кафедры стоматологии № 3

[М.Г. Дзгоева](#)<sup>1</sup>,

д.м.н., доцент, зав. кафедрой стоматологии № 1

[Р.Б. Якубов](#)<sup>1</sup>,

к.м.н., доцент кафедры стоматологии № 2

[Н.О. Ремизов](#)<sup>2</sup>,

студент I курса стоматологического факультета

<sup>1</sup> Северо-Осетинская государственная медицинская академия, 362019, Владикавказ, Россия<sup>2</sup> МГМСУ им. А.И. Евдокимова, 127473, Москва, Россия

## Постковидные отдаленные осложнения в тканях пародонта у лиц после стационарного лечения в красной зоне

**Реферат.** В литературе отсутствуют данные об отдаленных осложнениях в тканях пародонта вследствие перенесенной коронавирусной инфекции. **Цель** — изучить постковидные осложнения, возникающие в тканях пародонта, у пациентов на фоне общесоматической патологии. **Материалы и методы.** На первом этапе обследовано 296 пациентов, проходивших лечение в стационарах по поводу COVID-19, и 128 человек — группа сравнения — без сопутствующей патологии, которых поделили на 6 возрастных групп. Обследование включало измерение показателя микроциркуляции (ПМ) и определение степени оксигенации в тканях пародонта по данным лазерной доплеровской флоуметрии. На втором этапе у 74 пациентов с осложнениями после COVID-19 в виде пародонтитов определяли те же показатели, а также проводили индексную оценку тканей пародонта: РМА, пародонтальный индекс (ПИ). Оценивали степень тяжести патологии пародонта и периода ее возникновения в зависимости от возраста пациентов, а также влияние постковидных васкулитов на состояние микроциркуляторного русла и характер течения патологических процессов в пародонте. На доплерограммах выявляли предикторы развития тяжелой формы патологии пародонта. **Результаты.** Интегральный показатель микроциркуляции и уровень оксигенации в пародонте и на фаланге пальца у пациентов с COVID-19, находящихся на стационарном лечении, были статистически значимо ниже, чем у пациентов контрольных групп. На фоне улучшения показателей микроциркуляции и оксигенации тканей пародонта к 3-му месяцу после перенесенной коронавирусной инфекции отмечается снижение показателей индексов РМА и ПИ. К 6-му и еще более 9-му месяцу у обследованных выявляли падение показателей региональной кровотока и уровня сатурации тканей на фоне повышения показателей индексов РМА и ПИ. **Заключение.** Наибольшее количество патологических процессов в тканях пародонта возникало в период от 6 до 9 месяцев, наиболее выраженные отмечались в возрастной группе 65—80 лет — у 43,1%, 55—64 года — у 41,3%, 45—54 года — у 31,3% больных. У пациентов с геморрагическим васкулитом тяжелой формы (1,1%) наблюдались наиболее выраженные изменения тканей пародонта. У данной категории пациентов через 3 месяца после перенесенной инфекции отмечалось резкое развитие быстро прогрессирующей пародонтопатии, а к 9-му месяцу происходила полная потеря зубов. Тяжелая форма геморрагического васкулита характеризовалась выраженными нарушениями микроциркуляции в тканях пародонта (ПМ=16,1±0,9). Предикторами развития воспалительных изменений в тканях пародонта являются показатели микроциркуляции (ПМ) ниже 17,1 и сатурации гемоглобина кислородом (SO<sub>2</sub>) ниже 77,9.

**Ключевые слова:** постковидные осложнения, васкулит, COVID-19, клинические симптомы, стоматологический статус

### ДЛЯ ЦИТИРОВАНИЯ:

Ремизова А.А., Тиньгаева Ю.И., Дзгоева М.Г., Якубов Р.Б., Ремизов Н.О. Постковидные отдаленные осложнения в тканях пародонта у лиц после стационарного лечения в красной зоне. — *Клиническая стоматология*. — 2023; 26 (1): 74—82. DOI: 10.37988/1811-153X\_2023\_1\_74

[А.А. Remizova](#)<sup>1</sup>,

PhD in Medical Sciences, associate professor and head of the Dentistry Department No. 3

[Yu.I. Tin'gaeva](#)<sup>1</sup>,

postgraduate at the Dentistry Department No. 3

[M.G. Dzgoeva](#)<sup>1</sup>,

PhD in Medical Sciences, associate professor and head of the Dentistry Department No. 3

## Postcovid distant complications in periodontal tissues in individuals after inpatient treatment in the red zone

**Abstract.** There are no data in the literature on long-term complications in periodontal tissues due to a coronavirus infection. **The aim** is to study postcovid complications arising in periodontal tissues in patients with general somatic pathology. **Materials and methods.** At the first stage, 296 patients were examined who were treated in hospitals for COVID-19 and 128 people — the comparison group — without concomitant pathology, who were divided into 6 age groups. The examination included measuring the microcirculation index (MI) and determining the degree



**R.B. Yakubov**<sup>1</sup>,

PhD in Medical Sciences, associate professor of the Dentistry Department No. 2

**N.O. Remizov**<sup>2</sup>,

1<sup>st</sup> year student at the Dental Faculty

<sup>1</sup> North Ossetian State Medical Academy, 362019, Vladikavkaz, Russia

<sup>2</sup> Moscow State University of Medicine and Dentistry, 127473, Moscow, Russia

of oxygenation in periodontal tissues according to Laser Doppler Flowmetry (LDF) data. At the second stage, the same indicators were determined in 74 patients with complications after COVID-19 in the form of periodontitis, and an index evaluation of periodontal tissues was also performed: periodontal index (PI). The severity of periodontal pathology and the period of its occurrence were assessed depending on the age of patients, the effect of postcovid vasculitis on the state of the microcirculatory bed and the nature of the course of pathological processes in the periodontal. Dopplerograms revealed predictors of the development of severe periodontal pathology. **Results.** The integral microcirculation index and the level of oxygenation in the periodontium and on the phalanx of the finger in patients with COVID-19 undergoing inpatient treatment were statistically significantly lower than in patients of control groups. Against the background of improved microcirculation and oxygenation of periodontal tissues by 3 months after coronavirus infection, there is a decrease in PMA and PI indices. By the 6th and even more than the 9th month, the examined patients showed a drop in the indicators of regional blood flow and the level of tissue saturation against the background of an increase in the indices of PMA and PI. **Conclusions.** The greatest number of pathological processes in periodontal tissues occurred in the period from 6 to 9 months, the most pronounced in the age group of 65–80 years — 43.1%, 55–64 years — 41.3%, 45–54 years — in 31.3% of patients. In patients with severe hemorrhagic vasculitis (1.1%), the most pronounced changes in periodontal tissues were observed. In this category of patients, 3 months after the infection, there was a sharp development of rapidly progressive periodontopathy, and by the 9th month there was a complete loss of teeth. The severe form of hemorrhagic vasculitis was characterized by severe microcirculation disorders in periodontal tissues (PM=16.1±0.9). The indicators of microcirculation (PM) below 17.1 and hemoglobin oxygen saturation (SO<sub>2</sub>) below 77.9 are predictors of the development of inflammatory changes in periodontal tissues.

**Key words:** post-COVID complications, vasculitis, COVID-19, clinical symptoms, dental status

**FOR CITATION:**

Remizova A.A., Tin'gaeva Yu.I., Dzgoeva M.G., Yakubov R.B., Remizov N.O. Postcovid distant complications in periodontal tissues in individuals after inpatient treatment in the red zone. *Clinical Dentistry (Russia)*. 2023; 26 (1): 74—82 (In Russ.). DOI: 10.37988/1811-153X\_2023\_1\_74

**ВВЕДЕНИЕ**

Имеется множество публикаций, посвященных патологическим процессам в системе гемостаза, нервной и сердечно-сосудистой системах организма на фоне тяжелой респираторной инфекции, вызываемой вирусом SARS-CoV-2. Доказано отрицательное влияние коронавирусной инфекции на течение уже имеющейся общесоматической патологии у пациентов [1–4].

Согласно современным представлениям, можно выделить несколько путей воздействия вируса на компоненты сердечно-сосудистой системы: дисрегуляция в системе АПФ/АПФ2, повреждение эндотелия и расстройство системы регуляции агрегатного состояния крови [5–7]. По мнению ряда авторов, изменения, происходящие в сердечно-сосудистой системе вследствие инфицирования человека новой коронавирусной инфекцией, не могут не отражаться на состоянии полости рта и тканей пародонта [8–12]. Пациенты старшей возрастной группы с тяжелой формой заболевания COVID-19 имеют более распространенные и тяжелые поражения полости рта [13–16].

Установлено, что отсутствие гигиены полости рта, оппортунистические инфекции, стресс, иммуносупрессия, васкулит и гипертоническая реакция являются предрасполагающими факторами для возникновения поражений полости рта у пациентов с COVID-19 [17–19].

Интерес вызывают работы некоторых авторов, которые отмечают, что на фоне COVID-19 наблюдается увеличенное тромбообразование, вследствие которого возникают коагулопатии и развиваются тромбоэмболии сосудов [20, 21]. Также при COVID-19 описано возникновение микроангиопатии с воспалением и тромбозом в мелких сосудах без признаков тромбоэмболии. Данное явление связывают не только с активацией процессов тромбообразования, но и с возможным непосредственным воздействием вируса SARS-CoV-2 на эндотелий, а также с выраженным иммунным воспалением, запускающим процессы иммунотромбоза [22–24].

В доступной литературе имеются единичные сообщения об особенностях клинической симптоматики в полости рта у пациентов с новой коронавирусной инфекцией. При этом сведения противоречивы и не всегда связаны с соматическими заболеваниями. Отсутствуют данные о наличии и особенностях течения патологических процессов в тканях пародонта у пациентов, прошедших лечение в ковид-госпиталях.

Нет исследований, направленных на выявление отдаленных осложнений в тканях пародонта в соответствии с действием заболеваний, возникших как следствие перенесенной коронавирусной инфекции. Данный факт диктует необходимость детального изучения риска возникновения и характера возможных осложнений

в тканях зубочелюстной системы и пародонта, в частности у пациентов после перенесенного COVID-19.

**Цель исследования** — изучить постковидные осложнения, возникающие в тканях пародонта у пациентов на фоне общесоматической патологии:

- 1) Оценить степень тяжести патологии пародонта и период ее возникновения в зависимости от возраста пациентов, ранее находившихся на стационарном лечении с диагнозом «COVID-19».
- 2) Оценить влияние постковидных васкулитов на состояние микроциркуляторного русла и характер течения патологических процессов в пародонте.
- 3) Выявить предикторы развития тяжелой формы патологии пародонта по данным лазерной доплеровской флоуметрии (ЛДФ).

## МАТЕРИАЛЫ И МЕТОДЫ

Исследование проходило в два этапа. На первом этапе обследовано 296 пациентов, проходивших лечение в стационарах по поводу новой коронавирусной инфекции COVID-19 и 128 человек — группа сравнения — без сопутствующей патологии. Состояние всех обследованных в стационаре расценивалось как тяжелое или средней степени тяжести. Все пациенты распределены на 6 возрастных групп, согласно рекомендациям ВОЗ (табл. 1).

Среди всех пациентов, госпитализированных в стационар, сопутствующие заболевания отмечались в 53,0% случаев:

- в возрасте 18–24 лет — у 9,1% пациентов;
- в возрасте 25–34 года — у 31,4% пациентов;
- в возрасте 35–44 года — у 33,3% пациентов;
- в возрасте 45–54 года — у 53,1% пациентов;
- в возрасте 55–64 года — у 74,6% пациентов;
- в возрасте 64–80 лет — у 78,5% пациентов.

В структуре общих заболеваний преобладала гипертоническая болезнь (21,7%), сахарный диабет 2-го типа (19,2%) и ишемическая болезнь сердца (16,7%). В 19,2% случаев отмечалось сочетание гипертонической болезни и ишемической болезни сердца. Реже у обследованных в стационаре пациентов выявляли такие сопутствующие заболевания, как холецистит (5,2%), полиартрит (6,5%) и иные (11,5%).

**Таблица 1. Распределение участников исследования по возрасту и полу**

Table. 1. Distribution of study participants by age and gender

Возраст, лет	Мужчины		Женщины		Всего	
	COVID	контроль	COVID	контроль	COVID	контроль
18—24	17	10	16	10	33	20
25—34	17	11	18	9	35	20
35—44	18	10	18	11	36	21
45—54	32	11	32	11	64	22
55—64	31	11	32	11	63	22
65—80	32	12	33	11	65	23
<b>Итого</b>	<b>147</b>	<b>65</b>	<b>149</b>	<b>63</b>	<b>296</b>	<b>128</b>

В ходе исследования измеряли:

- показатель микроциркуляции (ПМ) крови в тканях пародонта и на указательном пальце по данным ЛДФ;
- степень насыщения гемоглобина кислородом в тканях пародонта и фаланге указательного пальца по данным ЛДФ.

Второй этап включал обследование 74 пациентов, у которых после перенесенной коронавирусной инфекции произошло развитие пародонтита. Проведено изучение состояния микроциркуляции, оксигенации и индексная оценка тканей пародонта через 1, 3, 6 и 9 месяцев после выписки из стационара.

ЛДФ проводилась на аппарате ЛАКК-М (ЛАЗМА, Россия).

## РЕЗУЛЬТАТЫ

Выраженные нарушения гемостаза, характерные для новой коронавирусной инфекции COVID-19, безусловно, оказывают свое влияние на состояние тканей пародонта. Анализ результатов ЛДФ в COVID-19 и в контрольных группах позволил выявить определенные особенности микроциркуляции. Интегральный показатель микроциркуляции (ПМ) в пародонте и на фаланге пальца у пациентов с COVID-19 был статистически значимо ниже, чем у пациентов контрольных групп (табл. 2; рис. 1, 2). Значение данного показателя на пальце руки в сравнении с пародонтом было незначительно понижено как в COVID-группе, так и в контроле. ПМ в пародонте, хоть и незначительно, увеличивался с возрастом как у пациентов с COVID-19, так и в контроле. Все вышперечисленное свидетельствует о нарушении перфузии тканей пародонта кровью у пациентов с новой коронавирусной инфекцией. Анализ микроциркуляции на фаланге пальца показал более низкие показатели — возможно, это обусловлено исходно лучшей васкуляризацией тканей пародонта. Незначительное увеличение ПМ в пародонте с возрастом сложно объяснить, однако подобное явление может быть связано с венозным застоем и увеличением количества эритроцитов в единице объема исследуемых тканей.

Возможности аппарата ЛАКК-М позволяют измерить сатурацию гемоглобина кислородом (SO<sub>2</sub>) в исследуемых тканях (табл. 3; рис. 3, 4). Так, у пациентов с COVID-19 в стационаре в сравнении с контролем во всех возрастных группах уровень сатурации в пародонте был статистически ниже. Насыщение гемоглобина кислородом у пациентов с новой коронавирусной инфекцией и на фаланге пальца было ниже в группах контроля. При этом значения показателя не имели возрастной динамики. Сатурация тканей на фаланге пальца была ниже, чем в пародонте, во всех группах пациентов, при этом статистически достоверно только в группах контроля.

Исследование в отдаленные сроки позволило выявить среди пациентов, перенесших COVID-19 средней и тяжелой формы, значительное число постковидных

**Таблица 2. Показатель микроциркуляции (ПМ) у пациентов с COVID-19 и у здоровых лиц по данным ЛДФ (в перф.ед.)**

Table 2. Microcirculation index (PM) in patients with COVID-19 and in healthy individuals according to LDF data (in perfusion units)

Возраст, лет	Ткани пародонта		Палец	
	COVID-19	контроль	COVID-19	контроль
18—24	16,2±1,7*	34,8±2,2	12,8±1,1*	26,0±2,1 <sup>‡</sup>
25—34	16,5±2,0*	33,9±2,4	11,7±1,3**	24,9±2,0 <sup>‡</sup>
35—44	15,9±1,6*	35,8±3,3	12,4±1,9*	25,9±2,7 <sup>‡</sup>
45—54	17,6±1,8*	36,3±2,9	12,0±2,2**	25,6±2,5 <sup>‡</sup>
55—64	17,8±2,1*	36,7±3,7	11,9±1,4**	25,8±3,4 <sup>‡</sup>
65—80	17,9±2,1*	36,1±3,6	11,8±1,3**	25,0±3,3 <sup>‡</sup>

Примечание. Различия статистически достоверно значимы: \* — по сравнению с контрольной группой ( $p < 0,001$ ); <sup>‡</sup> — статистическая достоверность различий между показателем в пародонте и фаланге пальца в контроле ( $p < 0,05$ ); \*\* — статистическая достоверность различий между показателем в пародонте и фаланге пальца в контроле ( $p < 0,01$ ).

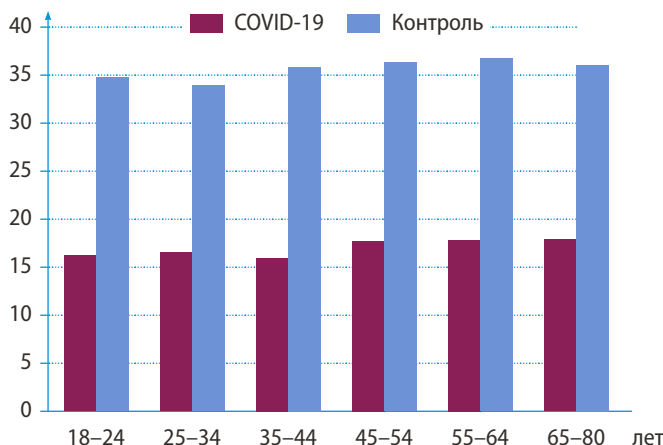


Рис. 1. Показатель микроциркуляции (ПМ) в пародонте по данным ЛДФ у пациентов с COVID-19 и у здоровых лиц  
Fig. 1. Microcirculation index (MI) in periodontal according to LDF data in patients with COVID-19 and in healthy individuals

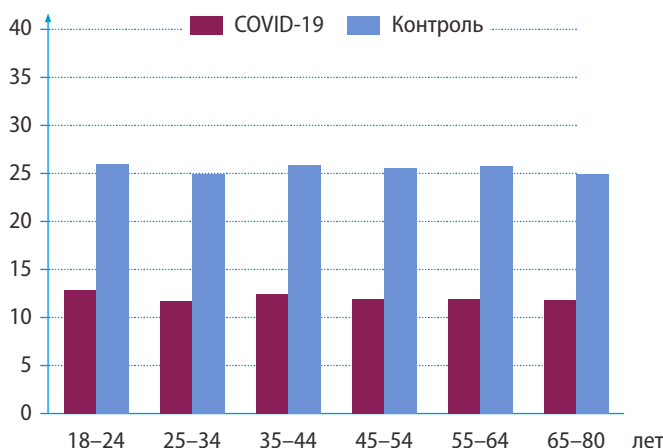


Рис. 2. Показатель микроциркуляции (ПМ) на фаланге пальца по данным ЛДФ у пациентов с COVID-19 и у здоровых лиц  
Fig. 2. Microcirculation index (MI) on the phalanx of the finger according to LDF data in patients with COVID-19 and in healthy individuals

**Таблица 3. Сатурация гемоглобина кислородом у пациентов после COVID-19 и у здоровых лиц (в %)**

Table 3. Oxygen saturation of hemoglobin in patients after COVID-19 and in healthy individuals (in %)

Возраст, лет	Ткани пародонта		Палец	
	COVID-19	контроль	COVID-19	контроль
18—24	80,7±2,9*	91,6±4,1	77,1±3,4	80,4±2,9 <sup>‡</sup>
25—34	79,5±4,1*	90,4±3,7	76,9±3,9	79,5±2,4 <sup>‡</sup>
35—44	78,6±3,3*	91,5±3,6	77,2±4,0	80,0±2,4 <sup>‡</sup>
45—54	79,1±3,7*	91,2±3,1	78,4±3,5	81,1±2,6 <sup>‡</sup>
55—64	78,3±3,1*	91,1±4,2	75,9±3,2	77,8±3,0 <sup>‡</sup>
65—80	78,4±3,1*	91,5±4,3	75,8±3,2	78,4±3,1 <sup>‡</sup>

Примечание. Различия статистически достоверно значимы: \* — по сравнению с контрольной группой ( $p < 0,05$ ); <sup>‡</sup> — статистическая достоверность различий между показателем в пародонте и фаланге пальца в контроле ( $p < 0,05$ ); \* — статистическая достоверность различия сатурации в пародонте и фаланге пальца в контроле ( $p < 0,01$ ).

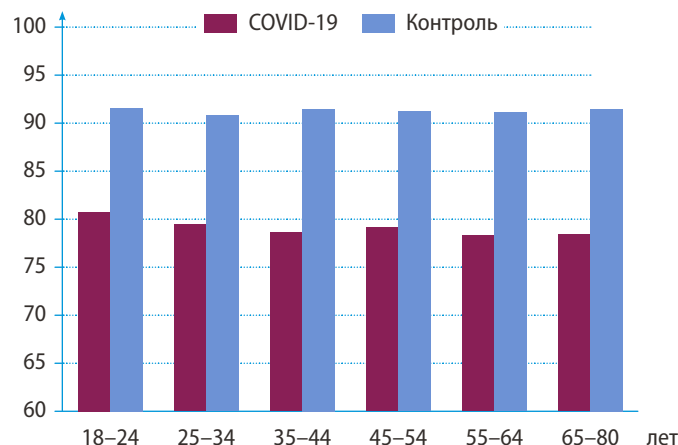


Рис. 3. Уровень сатурации гемоглобина кислородом в пародонте у пациентов с COVID-19 и у здоровых лиц  
Fig. 3. The level of hemoglobin oxygen saturation in periodontal in patients with COVID-19 and in healthy individuals

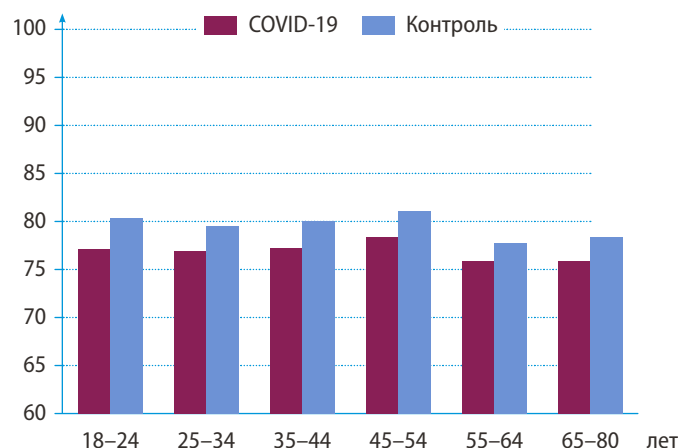


Рис. 4. Уровень сатурации гемоглобина кислородом на фаланге пальца у пациентов с COVID-19 и у здоровых лиц  
Fig. 4. The level of hemoglobin oxygen saturation on the phalanx of the finger in patients with COVID-19 and in healthy individuals



осложнений. Наиболее частыми из них были поражения сердечно-сосудистой системы (повышение АД, тахикардия, миокардиты и др.), которые встречались у 63,8% пациентов. Осложнения неврогенного характера отмечались у 21,9% пациентов, перенесших коронавирусную инфекцию: нарушение сна, депрессии, апатия и др. Наличие крапивницы отмечалось у 17,9% обследованных пациентов, перенесших COVID-19. Наличие системных васкулитов отмечалось у 9 (3,04%) человек в возрасте 55–64 лет, у 3 из них отмечалось тяжелое течение патологии. У данной категории больных наблюдались выраженные нарушения микроциркуляции как во время течения патологии, так и в отдаленные сроки: ПМ в среднем составлял 16,23,  $SO_2$  – 78,3%.

Спустя 9 месяцев у пациентов с тяжелой формой системного васкулита развилась быстро прогрессирующая пародонтопатия с тотальной потерей зубов. Среди осложнений у 4 (1,4%) человек отмечена редкая патология, проявляющаяся полинейропатией (синдром Гийена–Барре).

У незначительной части пациентов с тяжелой формой течения коронавирусной инфекции отмечались тромбозы и инфаркты миокарда (2,03%), завершившиеся летальным исходом.

**Таблица 4. Значения ПМ тканей пародонта у пациентов с пародонтизом после перенесенного COVID-19 средней и тяжелой формы по данным ЛДФ (в перф. ед.)**

Table 4. Values of PM of periodontal tissues in patients with periodontitis after moderate and severe COVID-19 according to LDF data (in perfusion units)

Возрастная группа, лет	В стационаре	Через 1 месяц	Через 3 месяца	Через 6 месяцев	Через 9 месяцев
45–54 (n=16)	16,8±0,7	20,9±0,8*	21,9±0,9*	19,1±0,7†	16,7±0,5
55–64 (n=21)	16,9±0,8	21,1±0,9*	22,3±0,9*	19,9±0,7†	16,2±0,6
65–80 (n=22)	17,1±0,8	21,8±0,9*	23,1±1,0*	19,8±0,7†	17,3±0,6

Примечание. Различия с показателями в стационаре статистически достоверно значимы: \* –  $p < 0,001$ , † –  $p < 0,01$ , ‡ –  $p < 0,05$ .

**Таблица 5. Оксигенация тканей пародонта у пациентов с пародонтопатией на фоне перенесенного COVID-19 по данным ЛДФ (в %)**

Table 5. Oxygenation of periodontal tissues in patients with periodontal disease on the background of COVID-19 according to LDF data (in%)

Возрастная группа, лет	В стационаре	Через 1 месяц	Через 3 месяца	Через 6 месяцев	Через 9 месяцев
45–54 (n=16)	78,9±3,7	88,2±3,8	91,3±3,9*	81,2±3,7	78,2±3,5
55–64 (n=21)	78,0±3,6	91,6±3,7†	90,5±3,8*	80,2±3,6	77,3±3,4
65–80 (n=22)	77,9±3,5	85,4±3,7	88,6±3,8*	80,5±3,6	78,1±3,5

Примечание. Различия с показателями в стационаре статистически достоверно значимы: \* –  $p < 0,05$ , † –  $p < 0,01$ .

У 74 пациентов с развитием пародонитов в постковидном периоде изучали состояние микроциркуляции, оксигенации и выполняли индексную оценку тканей пародонта в следующие временные промежутки после перенесенной инфекции: через 1, 3, 6 и 9 месяцев. Осложнение в виде пародонитов отмечались лишь в трех старших возрастных группах: 45–54 года – 20 пациентов, 55–64 года – 26 пациентов, 65–80 лет – 28 пациента.

Анализ данных ЛДФ выявил у пациентов с осложнениями в виде пародонитов во всех возрастных группах статистически достоверное улучшение показателей микроциркуляции к 3-му месяцу наблюдений: в возрастной группе 45–54 года ПМ составлял 21,9±0,9, в возрасте 55–64 года – 22,3±0,9, в возрасте 65–80 лет – 23,1±1,0 соответственно. Возможно, данный факт можно объяснить проведением длительной общей терапии после выписки из стационара: прием антикоагулянтных препаратов, витаминных комплексов, метаболических средств. В эти сроки очень высока мотивация пациентов к соблюдению принципов здорового образа жизни: питание, физические нагрузки, дыхательная гимнастика, режим сна.

Спустя 6 месяцев происходило ухудшение показателей кровоснабжения тканей пародонта: в возрастной группе 45–54 года показатель микроциркуляции составлял 19,1±0,7, в возрасте 55–64 года – 19,9±0,7, в возрасте 65–80 лет – 19,8±0,7 соответственно. По данным ЛДФ, микроциркуляторные расстройства нарастали к 9-му месяцу наблюдений у пациентов в постковидном периоде. Так, ПМ в возрасте 45–54 года снизился до 16,7±0,5, в возрасте 55–64 года – до 16,2±0,6, в возрасте 65–80 лет – до 17,3±0,6 (табл. 4).

Также ЛДФ в динамике позволила выявить выраженные нарушения оксигенации тканей пародонта у пациентов с осложнениями в виде пародонитов, перенесших COVID-19 (табл. 5).

Динамическое наблюдение показало в течение 3 месяцев и в трех группах от 45 лет и более к 3-му месяцу у всех пациентов наблюдалось статистически значимое увеличение показателей насыщения тканей кислородом (в возрасте 45–54 года до 91,3±3,9, в возрасте 55–64 года – до 90,5±3,8, в возрасте 65–80 лет – до 88,6±3,8). Через 6 месяцев отмечалось падение данного показателя во всех трех обследованных группах. К 9-му месяцу наблюдений в исследуемых тканях сатурации гемоглобина кислородом ( $SO_2$ ) снижалась еще значительно: в возрасте 45–54 года – до 78,2±3,5, в возрасте 55–64 года – до 77,3±3,4, в возрасте 65–80 лет – до 78,1±3,5.

Более низкие показатели сатурации гемоглобина кислородом в группе 55–64 года могут быть обусловлены тем, что пациенты в данном возрасте не принимали антикоагулянтные препараты, витаминные комплексы, метаболические средства, так как не имели особо тяжелых общесоматических заболеваний.

Индексная оценка тканей пародонта позволяет оценить динамику тяжести течения воспалительного

процесса в тканях (табл. 6). Так, индекс РМА имел статистически достоверное снижение показателей к 3-му месяцу после COVID-19 и в возрасте 45–54 года достигал  $35,2 \pm 1,41$ , в возрасте 55–64 года —  $37,2 \pm 1,43$ , в возрасте 65–80 лет —  $38,2 \pm 1,54$ . Несмотря на улучшение состояния тканей пародонта, согласно индексу РМА, его значения соответствовали средней степени поражения. Спустя 6 месяцев после госпитализации у обследованных пациентов отмечается нарастание показателей индекса (45–54 года —  $41,2 \pm 1,58$ , 55–64 года —  $43,4 \pm 1,57$ , в возрасте 65–80 лет —  $44,5 \pm 1,61$ ). Через 9 месяцев степень распространения воспалительного процесса в пародонте стала еще выше. Так, индекс РМА вырос до  $48,5 \pm 1,68$  у пациентов в возрастной группе 45–54 года, до  $49,8 \pm 1,62$  — в возрасте 55–64 года и  $50,9 \pm 1,63$  — в возрасте 65–80 лет соответственно.

Индекс Рассела позволяет установить не только уровень воспалительных явлений, но и степень деструктивных изменений в пародонтальном комплексе. Оценка показателей данного индекса у пациентов, перенесших госпитализацию по поводу коронавирусной инфекции, позволила выявить следующие тенденции (табл. 7). Статически достоверное снижение показателя ПИ во всех возрастных группах к 3-му месяцу (в 45–54 года — до  $2,21 \pm 0,14$ , в 55–64 года — до  $2,29 \pm 0,14$ , в 65–80 лет — до  $2,48 \pm 0,14$ ) сменяется его нарастанием к 6-му месяцу (в 45–54 года — до  $3,33 \pm 0,14$ , в 55–64 года — до  $3,37 \pm 0,14$ , в 65–80 лет — до  $3,53 \pm 0,13$ ). Через 9 месяцев состояние тканей пародонта еще больше ухудшалось. Так, индекс ПИ достигал  $4,96 \pm 0,16$  в группе пациентов 45–54 лет,  $4,92 \pm 0,15$  — в возрастной группе 55–64 года и  $5,15 \pm 0,14$  — в 65–80 лет соответственно.

Индексная оценка тканей пародонта позволила установить соответствие тенденций, выявленных при проведении ЛДФ. Так, на фоне улучшения показателей микроциркуляции и оксигенации тканей пародонта к 3-му месяцу отмечается снижение показателей индексов РМА и ПИ. К 6-му и еще более к 9-му месяцу у обследованных выявляли падение показателей регионального кровотока и уровня сатурации тканей на фоне повышения показателей индексов РМА и ПИ. Этот факт можно связать с прекращением общей терапии, что вызывало усугубление патологического процесса в пародонте с ухудшением всех показателей.

## ОБСУЖДЕНИЕ

Нарушения гемостаза, характерные для новой коронавирусной инфекции COVID-19, безусловно, оказывают свое влияние на состояние стоматологического статуса, нарушая питание тканей пародонта. Однако клинические проявления патологического воздействия возникают не сразу, а через 3 месяца и проявляются на 6-м месяце в виде отдаленных осложнений. Особенно значимо патологическое влияние на состояние тканей пародонта у пациентов с осложнениями в виде гемморагического

**Таблица 6. Индекс РМА у пациентов с пародонтитом после COVID-19 средней и тяжелой формы**

Table. 6. PMA index in patients with periodontitis after COVID-19 of moderate and severe form

Возрастная группа, лет	В стационаре	Через 1 месяц	Через 3 месяца	Через 6 месяцев	Через 9 месяцев
45—54 (n=16)	44,5±1,7	37,4±1,4*	35,2±1,4*	41,2±1,6	48,5±1,7
55—64 (n=21)	46,9±1,5	39,1±1,5*	37,2±1,4*	43,4±1,6	49,8±1,6
65—80 (n=22)	48,1±1,6	40,7±1,6*	38,2±1,5*	44,5±1,6	50,9±1,6

Примечание: \* — различия с показателями в стационаре статистически достоверно значимы ( $p < 0,001$ ).

**Таблица 7. Пародонтальный индекс у пациентов с пародонтитом после перенесенного COVID-19 средней и тяжелой формы**

Table. 7. Periodontal index in patients with periodontitis after COVID-19 of moderate and severe form

Возрастная группа, лет	В стационаре	Через 1 месяц	Через 3 месяца	Через 6 месяцев	Через 9 месяцев
45—54 (n=16)	3,36±0,16	3,29±0,15	2,21±0,14*	3,33±0,14	4,96±0,16*
55—64 (n=21)	3,42±0,15	3,35±0,14	2,29±0,14*	3,37±0,14	4,92±0,15*
65—80 (n=22)	3,57±0,14	3,51±0,14	2,48±0,14*	3,53±0,13	5,15±0,14*

Примечание: \* — различия с показателями в стационаре статистически достоверно значимы ( $p < 0,001$ ).

васкулита, при тяжелом течении приводящего к полной потере зубов. Изучение микрогемодинамических расстройств позволило выявить характерные особенности у пациентов, ранее проходивших лечение в ковид-госпиталях, в различные временные периоды. Отмечено незначительное улучшение показателей ПМ и оксигенации в течение 3 месяцев и значительное ухудшение спустя 6 и 9 месяцев. Осложнения в виде пародонтитов отмечались в возрастных группах старше 45 лет, при этом частота патологии увеличивалась в соответствии с возрастом.

В этой связи необходимо проводить динамическое наблюдение в различные временные периоды за состоянием пациентов, перенесших COVID-19. Это позволит не только выявить ряд новых и значимых факторов в патогенезе развития стоматологической патологии, но и разработать комплекс профилактических мер, направленных на предупреждение осложнений. Согласно выявленным нарушениям микроциркуляции и оксигенации в тканях пародонта не исключено, что придется рассмотреть вопрос оказания специализированной стоматологической помощи пациентам, перенесшим COVID-19.

Улучшение показателей регионального кровотока спустя 3 месяца после госпитализации может быть связано с формированием коллатералей в микроциркуляторном русле пародонта на фоне проводимой общей терапии. Падение показателей микрогемодинамики

и оксигенации тканей пародонта у пациентов через 6 и 9 месяцев после перенесенной коронавирусной инфекции могут быть следствием повреждающего влияния вируса SARS-CoV-2 на эндотелий микрососудов пародонта, что, безусловно, будет сопровождаться нарушениями трофики тканей. Кроме того, вследствие гипоксемии происходит активация тромбоцитов за счет влияния на их рецепторный аппарат фактора фон Виллебранда. Все это приводит к повышению вязкости и снижению скорости движения крови в микрососудах. Подобное состояние усугубляет гипоксию в тканях, приводя к нарушениям трофики и развитию воспалительно-дистрофических процессов в пародонте.

Следует отметить, что изменения, возникающие у пациентов в период от 3 до 9 месяцев, способствуют усугублению тяжелого состояния пациентов и могут привести к летальному исходу. В нашем исследовании смерть пациентов 65–80 лет наступала в 7,7% случаев спустя 6 месяцев после выписки. В возрастной группе 55–64 года летальный исход наблюдался в 1,6%.

В основном это происходило по причине таких осложнений, как тромбоз эмболия, инфаркты, внезапная смерть. Это говорит о том, что пациенты, перенесшие коронавирусную инфекцию, должны не менее года следить за своим здоровьем, особенно за состоянием сердечно-сосудистой системы и показателями свертываемости крови.

## ЗАКЛЮЧЕНИЕ

Наибольшее число осложнений, проявляющихся патологическими процессами в тканях пародонта, возникали у пациентов в период от 6 до 9 месяцев: наиболее выраженные были в возрастной группе 65–80 лет — у 43,1%,

55–64 года — у 41,3%, 45–54 года — у 31,3% соответственно.

У пациентов с геморрагическим васкулитом тяжелой формы (1,1%) наблюдались наиболее выраженные изменения тканей пародонта. У данной категории пациентов через 3 месяца после перенесенной инфекции отмечалось резкое развитие быстро прогрессирующей пародонтопатии, а к 9-му месяцу происходила полная потеря зубов. Осложнения в виде геморрагического васкулита средней степени тяжести отмечались у 1,4% (4 человека) обследованных пациентов.

Тяжелая форма геморрагического васкулита характеризовалась выраженными нарушениями микроциркуляции в тканях пародонта (ПМ=16,1±0,9). Таким образом, данный критически низкий показатель микроциркуляции можно считать предиктором развития быстро прогрессирующего пародонтита. Менее выраженные расстройства региональной гемодинамики отмечались у пациентов со средней степенью тяжести течения васкулита: ПМ=16,3±1,1.

Предикторами развития воспалительных изменений в тканях пародонта являются показатели микроциркуляции (ПМ) ниже 17,1 и показатели сатурации гемоглобина кислородом (SO<sub>2</sub>) ниже 77,9. Предикторы предынсультного состояния — показатели сатурации (74%).

**Конфликт интересов.** Авторы декларируют отсутствие конфликта интересов.

**Поступила:** 06.12.2022 **Принята в печать:** 20.01.2023

**Conflict of interests.** The authors declare no conflict of interests.  
**Received:** 06.12.2022 **Accepted:** 20.01.2023

## ЛИТЕРАТУРА:

1. Анаев Э.Х., Князешская Н.П. Коагулопатия при COVID-19: фокус на антикоагулянтную терапию. — *Практическая пульмонология*. — 2020; 1: 3—13 [eLibrary ID: 43863883](#)
2. Намитокоев А.М., Ишевская О.П., Фетисова В.И., Космачева Е.Д., Порханов В.А. Основные подходы к диагностике и лечению острого коронарного синдрома во время пандемии новой коронавирусной инфекции COVID-19. — *Российский кардиологический журнал*. — 2020; 4: 86—94 [eLibrary ID: 42818937](#)
3. Remizova A.A., Dzugoeva M.G., Tingaeva Yu.I., Khubulov S.A., Gutnov V.M., Bitarov P.A., Tserekova A.A. Tissue dental status and features of periodontal microcirculation in patients with new coronavirus infection COVID-19. — *Pharmacophore*. — 2021; 12 (2): 6—13. [doi: 10.51847/5JlbnUbHKT](#)
4. Bhujel N., Zaheer K., Singh R.P. Oral mucosal lesions in patients with COVID-19: a systematic review. — *Br J Oral Maxillofac Surg*. — 2021; 59 (9): 1024—1030. [PMID: 34563354](#)
5. Замечник Т.В., Рогова Л.Н. Гипоксия как пусковой фактор развития эндотелиальной дисфункции и воспаления сосудистой

## REFERENCES:

1. Anaev E.Kh., Knyazheskaya N.P. Coagulopathy in COVID-19: Focus on anticoagulant therapy. *Practical pulmonology*. 2020; 1: 3—13 (In Russ.). [eLibrary ID: 43863883](#)
2. Namitokov A.M., Ishevskaya O.P., Fetisova V.I., Kosmacheva E.D., Porkhanov V.A. Diagnosis and treatment of acute coronary syndrome during the novel coronavirus infection COVID-19 pandemic. *Russian Journal of Cardiology*. 2020; 4: 86—94 (In Russ.). [eLibrary ID: 42818937](#)
3. Remizova A.A., Dzugoeva M.G., Tingaeva Yu.I., Khubulov S.A., Gutnov V.M., Bitarov P.A., Tserekova A.A. Tissue dental status and features of periodontal microcirculation in patients with new coronavirus infection COVID-19. *Pharmacophore*. 2021; 12 (2): 6—13. [doi: 10.51847/5JlbnUbHKT](#)
4. Bhujel N., Zaheer K., Singh R.P. Oral mucosal lesions in patients with COVID-19: a systematic review. *Br J Oral Maxillofac Surg*. 2021; 59 (9): 1024—1030. [PMID: 34563354](#)
5. Zamechnik T.V., Rogova L.N. Hypoxia as starting factor of development of endothelial dysfunction and inflammation of the vascular



- стенки (обзор литературы). — *Вестник новых медицинских технологий*. — 2012; 2: 393—394 [eLibrary ID: 17879029](#)
6. Петриков С.С., Иванников А.А., Васильченко М.К., Эсауленко А.Н., Алиджанова Х.Г. COVID-19 и сердечно-сосудистая система. Часть 1. Патофизиология, патоморфология, осложнения, долгосрочный прогноз. — *Неотложная медицинская помощь. Журнал им. Н.В. Склифосовского*. — 2021; 1: 14—26 [eLibrary ID: 45479075](#)
  7. Fantozzi P.J., Pampena E., Di Vanna D., Pellegrino E., Corbi D., Mammucari S., Alessi F., Pampena R., Bertazzoni G., Minisola S., Mastroianni C.M., Polimeni A., Romeo U., Villa A. Xerostomia, gustatory and olfactory dysfunctions in patients with COVID-19. — *Am J Otolaryngol*. — 2020; 41 (6): 102721. [PMID: 32977063](#)
  8. Карякин Н.Н., Костина О.В., Галова Е.А., Поповичева А.Н., Соснина Л.Н., Преснякова М.В., Макарова Е.В., Туличев А.А. Нарушения реологических свойств эритроцитов у пациентов с COVID-19. — *Медицинский альманах*. — 2020; 3 (64): 52—56 [eLibrary ID: 44018585](#)
  9. Никифоров В.В., Суранова Т.Г., Чернобровкина Т.Я., Янковская Я.Д., Бурова С.В. Новая коронавирусная инфекция (COVID-19): клинико-эпидемиологические аспекты. — *Архивъ внутренней медицины*. — 2020; 2 (52): 87—93 [eLibrary ID: 42620165](#)
  10. Григорьева Н.Ю., Тарловская Е.И. Тактика ведения пациентов с острым коронарным синдромом на фоне коронавирусной инфекции. — *Медицинский альманах*. — 2020; 2 (63): 49—57 [eLibrary ID: 43118604](#)
  11. Farid H., Khan M., Jamal S., Ghafoor R. Oral manifestations of Covid-19 — A literature review. — *Rev Med Virol*. — 2022; 32 (1): e2248. [PMID: 34028129](#)
  12. Perico L., Benigni A., Remuzzi G. Should COVID-19 concern Nephrologists? Why and to what extent? The emerging impasse of angiotensin blockade. — *Nephron*. — 2020; 144 (5): 213—221. [PMID: 32203970](#)
  13. Ларина В.Н., Головкин М.Г., Ларин В.Г. Влияние коронавирусной инфекции (COVID-19) на сердечно-сосудистую систему. — *Вестник РГМУ*. — 2020; 2: 5—13. [DOI: 10.24075/vrgmu.2020.020](#)
  14. Мakedонова Ю.А., Поройский С.В., Гаврикова Л.М., Афанасьева О.Ю. Проявление заболеваний слизистой полости рта у больных, перенесших COVID-19. — *Вестник Волгоградского государственного медицинского университета*. — 2021; 1 (77): 110—115 [eLibrary ID: 45153499](#)
  15. Хабдадзе З.С., Соболев К.Э., Тодуа И.М., Морданов О.С. Изменения слизистой оболочки полости рта и общих показателей при COVID 19 (SARS-CoV-2): одноцентровое описательное исследование. — *Эндодонтия Today*. — 2020; 2: 4—9 [eLibrary ID: 43326778](#)
  16. Thachil J., Tang N., Gando S., Falanga A., Cattaneo M., Levi M., Clark C., Iba T. ISTH interim guidance on recognition and management of coagulopathy in COVID-19. — *J ThrombHaemost*. — 2020; 18 (5): 1023—1026. [PMID: 32338827](#)
  17. Gando S., Levi M., Toh C.H. Disseminated intravascular coagulation. — *Nat Rev Dis Primers*. — 2016; 2: 16037. [PMID: 27250996](#)
  18. Smeda M., Chlopicki S. Endothelial barrier integrity in COVID-19-dependent hyperinflammation: does the protective facet of platelet function matter? — *Cardiovasc Res*. — 2020; 116 (10): e118-e121. [PMID: 32707576](#)
  19. Yavelov I.S., Drapkina O.M. Covid-19: hemostatic parameters and specifics of antithrombotic treatment. *Cardiovascular Therapy and Prevention*. — 2020; 3: 310—318 (In Russ.). [eLibrary ID: 43050198](#)
  20. wall (literature review). *Journal of New Medical Technologies*. 2012; 2: 393—394 (In Russ.). [eLibrary ID: 17879029](#)
  6. Petrikov S.S., Ivannikov A.A., Vasilchenko M.K., Esaulenko A.N., Alidzhanova K.G. COVID-19 and cardiovascular system. Part 1. Pathophysiology, pathomorphology, complications, long-term prognosis. *Russian Sklifosovsky Journal of Emergency Medical Care*. 2021; 1: 14—26 (In Russ.). [eLibrary ID: 45479075](#)
  7. Fantozzi P.J., Pampena E., Di Vanna D., Pellegrino E., Corbi D., Mammucari S., Alessi F., Pampena R., Bertazzoni G., Minisola S., Mastroianni C.M., Polimeni A., Romeo U., Villa A. Xerostomia, gustatory and olfactory dysfunctions in patients with COVID-19. *Am J Otolaryngol*. 2020; 41 (6): 102721. [PMID: 32977063](#)
  8. Karyakin N.N., Kostina O.V., Galova E.A., Popovicheva A.N., Sosnina L.N., Presnyakova M.V., Makarova E.V., Tulichev A.A. Disorders of the erythrocytes rheological properties in patients with COVID-19. *Medical Almanac*. 2020; 3 (64): 52—56 (In Russ.). [eLibrary ID: 44018585](#)
  9. Nikiforov V.V., Suranova T.G., Chernobrovkina T.Ya., Yankovskaya Y.D., Burova S.V. New coronavirus infection (Covid-19): Clinical and epidemiological aspects. *The Russian Archives of Internal Medicine*. 2020; 2 (52): 87—93 (In Russ.). [eLibrary ID: 42620165](#)
  10. Grigoryeva N.Yu., Tarlovskaya E.I. Management strategies of patients with acute coronary syndrome during COVID-19 pandemic. *Medical Almanac*. 2020; 2 (63): 49—57 (In Russ.). [eLibrary ID: 43118604](#)
  11. Farid H., Khan M., Jamal S., Ghafoor R. Oral manifestations of Covid-19 A literature review. *Rev Med Virol*. 2022; 32 (1): e2248. [PMID: 34028129](#)
  12. Perico L., Benigni A., Remuzzi G. Should COVID-19 concern nephrologists? Why and to what extent? The emerging impasse of angiotensin blockade. *Nephron*. 2020; 144 (5): 213—221. [PMID: 32203970](#)
  13. Larina V.N., Golovko M.G., Larin V.G. Possible effects of coronavirus infection (COVID-19) on the cardiovascular system. *Bulletin of Russian State Medical University*. 2020; 2: 5—13. [DOI: 10.24075/brsmu.2020.020](#)
  14. Makedonova Yu.A., Poroisky S.V., Gavrikova L.M., Afanasieva O.Y. Manifestation of the oral mucosa diseases in patients with COVID-19. *Vestnik VSMU*. 2021; 1 (77): 110—115 (In Russ.). [eLibrary ID: 45153499](#)
  15. Khabadze Z.S., Sobolev K.E., Todua I.M., Mordanov O.S. Changes in the oral mucosa and general indicators with COVID 19 (SARS-CoV-2): a single-center descriptive study. *Endodontics Today*. 2020; 2: 4—9 (In Russ.). [eLibrary ID: 43326778](#)
  16. Thachil J., Tang N., Gando S., Falanga A., Cattaneo M., Levi M., Clark C., Iba T. ISTH interim guidance on recognition and management of coagulopathy in COVID-19. *J ThrombHaemost*. 2020; 18 (5): 1023—1026. [PMID: 32338827](#)
  17. Gando S., Levi M., Toh C.H. Disseminated intravascular coagulation. *Nat Rev Dis Primers*. 2016; 2: 16037. [PMID: 27250996](#)
  18. Smeda M., Chlopicki S. Endothelial barrier integrity in COVID-19-dependent hyperinflammation: does the protective facet of platelet function matter? *Cardiovasc Res*. 2020; 116 (10): e118-e121. [PMID: 32707576](#)
  19. Yavelov I.S., Drapkina O.M. Covid-19: hemostatic parameters and specifics of antithrombotic treatment. *Cardiovascular Therapy and Prevention*. 2020; 3: 310—318 (In Russ.). [eLibrary ID: 43050198](#)


19. Явелов И.С., Драпкина О.М. Covid-19: состояние системы гемостаза и особенности антитромботической терапии. — *Кардиоваскулярная терапия и профилактика*. — 2020; 3: 310—318 [eLibrary ID: 43050198](#)
20. Xydakis M.S., Dehghani-Mobaraki P., Holbrook E.H., Geisthoff U.W., Bauer C., Hautefort C., Herman P., Manley G.T., Lyon D.M., Hopkins C. Smell and taste dysfunction in patients with COVID-19. — *Lancet Infect Dis*. — 2020; 20 (9): 1015—1016. [PMID: 32304629](#)
21. Brandão T.B., Gueiros L.A., Melo T.S., Prado-Ribeiro A.C., Nesralah A.C.F.A., Prado G.V.B., Santos-Silva A.R., Migliorati C.A. Oral lesions in patients with SARS-CoV-2 infection: could the oral cavity be a target organ? — *Oral Surg Oral Med Oral Pathol Oral Radiol*. — 2021; 131 (2): e45-e51. [PMID: 32888876](#)
22. Hendren N.S., Drazner M.H., Bozkurt B., Cooper L.T. Jr Description and proposed management of the acute COVID-19 cardiovascular syndrome. — *Circulation*. — 2020; 141 (23): 1903—1914. [PMID: 32297796](#)
23. Nouchi A., Chastang J., Miyara M., Lejeune J., Soares A., Ibanez G., Saadoun D., Morélot-Panzini C., Similowski T., Amoura Z., Bodaert J., Caumes E., Bleibtreu A., Lorenzo A., Tubach F., Pouchier V. Prevalence of hyposmia and hypogeusia in 390 COVID-19 hospitalized patients and outpatients: a cross-sectional study. — *Eur J Clin Microbiol Infect Dis*. — 2021; 40 (4): 691—697. [PMID: 33033955](#)
24. Wang J., Hajizadeh N., Moore E.E., McIntyre R.C., Moore P.K., Veress L.A., Yaffe M.B., Moore H.B., Barrett C.D. Tissue plasminogen activator (tPA) treatment for COVID-19 associated acute respiratory distress syndrome (ARDS): A case series. — *J ThrombHaemost*. — 2020; 18 (7): 1752—1755. [PMID: 32267998](#)
20. Xydakis M.S., Dehghani-Mobaraki P., Holbrook E.H., Geisthoff U.W., Bauer C., Hautefort C., Herman P., Manley G.T., Lyon D.M., Hopkins C. Smell and taste dysfunction in patients with COVID-19. — *Lancet Infect Dis*. 2020; 20 (9): 1015—1016. [PMID: 32304629](#)
21. Brandão T.B., Gueiros L.A., Melo T.S., Prado-Ribeiro A.C., Nesralah A.C.F.A., Prado G.V.B., Santos-Silva A.R., Migliorati C.A. Oral lesions in patients with SARS-CoV-2 infection: could the oral cavity be a target organ? — *Oral Surg Oral Med Oral Pathol Oral Radiol*. 2021; 131 (2): e45-e51. [PMID: 32888876](#)
22. Hendren N.S., Drazner M.H., Bozkurt B., Cooper L.T. Jr Description and proposed management of the acute COVID-19 cardiovascular syndrome. — *Circulation*. 2020; 141 (23): 1903—1914. [PMID: 32297796](#)
23. Nouchi A., Chastang J., Miyara M., Lejeune J., Soares A., Ibanez G., Saadoun D., Morélot-Panzini C., Similowski T., Amoura Z., Bodaert J., Caumes E., Bleibtreu A., Lorenzo A., Tubach F., Pouchier V. Prevalence of hyposmia and hypogeusia in 390 COVID-19 hospitalized patients and outpatients: a cross-sectional study. — *Eur J Clin Microbiol Infect Dis*. 2021; 40 (4): 691—697. [PMID: 33033955](#)
24. Wang J., Hajizadeh N., Moore E.E., McIntyre R.C., Moore P.K., Veress L.A., Yaffe M.B., Moore H.B., Barrett C.D. Tissue plasminogen activator (tPA) treatment for COVID-19 associated acute respiratory distress syndrome (ARDS): A case series. — *J ThrombHaemost*. 2020; 18 (7): 1752—1755. [PMID: 32267998](#)

# CAD/CAM

## АВТОМАТИЗИРОВАННЫЕ СИСТЕМЫ ДЛЯ ФРЕЗЕРОВАНИЯ

### Беловакс диски

🔗 воск зуботехнический



- > белый для безметалловых реставраций
- > синий для металлокерамики
- > серый для металлокерамики

### Эсткер диски

🔗 оксид циркония



- > NT прозрачные
- > ST суперпрозрачные
- > UT ультрапрозрачные
- > 3D-PRO многослойные

### Белакрил диски

🔗 полиметилметакрилат «ПММА»



### Нолатек блоки, диски

🔗 светоотверждаемый композит

### Нолатек жидкости для 3D печати

🔗 фотополимерный материал

- > Временные коронки
- > Модели высокой точности
- > Ортодонтические, диагностические модели
- > Модели десен
- > Индивидуальные оттисковые ложки
- > Выжигаемые модели



диски совместимы со всеми CAD/CAM системами  
блоки для систем CEREC



тип печати: SLA, LCD/DLP



🌐 [www.tdvladmiva.ru](http://www.tdvladmiva.ru)  
✉ [market@tdvladmiva.ru](mailto:market@tdvladmiva.ru)  
☎ (4722) 200-555

📍 Торговый Дом «ВЛАДМИВА»,  
308023, г. Белгород,  
ул. Садовая, 118



DOI: 10.37988/1811-153X\_2023\_1\_84

[С.Н. Гонтарев](#)<sup>1</sup>,

д.м.н., профессор, зав. кафедрой детской стоматологии

[И.С. Гонтарева](#)<sup>1</sup>,

к.м.н., доцент кафедры стоматологии общей практики, доцент кафедры детской стоматологии

[А.В. Цимбалистов](#)<sup>1</sup>,

д.м.н., профессор, зав. кафедрой ортопедической стоматологии, профессор кафедры стоматологии общей практики

[Д.С. Пунько](#)<sup>2</sup>,

врач-стоматолог

<sup>1</sup> НИУ БелГУ, 308015, Белгород, Россия<sup>2</sup> Социальная стоматология Белогорья. Объединенная стоматологическая поликлиника Старооскольского городского округа, 309516, Старый Оскол, Россия**ДЛЯ ЦИТИРОВАНИЯ:**

Гонтарев С.Н., Гонтарева И.С., Цимбалистов А.В., Пунько Д.С. Клинико-иммунологическая результативность нехирургического лечения хронического пародонтита. — *Клиническая стоматология*. — 2023; 26 (1): 84—90. DOI: 10.37988/1811-153X\_2023\_1\_84

## Клинико-иммунологическая результативность нехирургического лечения хронического пародонтита

**Реферат.** Хронический пародонтит — это распространенное инфекционно-воспалительное заболевание, приводящее к дисфункции зубочелюстной системы, потере зубов и серьезным финансовым затратам на лечение со стороны пациентов и государства. Поэтому повышение эффективности консервативной терапии хронического пародонтита не теряет актуальности и в настоящее время. **Цель исследования** — анализ клинико-иммунологической результативности нехирургического лечения хронического пародонтита. **Материалы и методы.** В клинических условиях были сформированы 2 группы пациентов с хроническим пародонтитом: основная ( $n=52$ ) и контрольная ( $n=43$ ). Пациенты основной группы дополнительно к стандартной терапии получали местно 2,0%-ный гель хлоргексидина 4 раза в день, воздействие диодным лазером с длиной волны 810 нм и мощностью 0,5 Вт по 2 минуты через день на области поражения и препарат с сульфадиазином (400 мг) и триметопримом (80 мг) по 1 таблетке 2 раза в день во время еды перорально в течение 11 дней. Пациенты контрольной группы получали стандартное консервативное лечение. Изучены клинические индексы по общепринятой методике и интерлейкиновый статус десневой жидкости иммуноферментным анализом. **Результаты.** Оптимизированная терапия способствовала улучшению стоматологических индексов, особенно индекса гигиены апроксимальных поверхностей зубов — с 80,2 до 34,7% через 12 дней и до 27,9% через 3 месяца ( $p<0,001$ ) против 76,2, 49,1 и 38,9% в контроле, папиллярно-маргинально-альвеолярного индекса — с 52,4 до 21,9 и 15,4% против 50,9, 31,6 и 24,1% в контроле. Среди местных интерлейкинов наиболее существенно и достоверно уменьшился уровень IL-4 — с 30,3 до 20,8 и до 4,1 пг/мл в основной группе против 34,2, 28,5 и 12,7 пг/мл в контроле. Снизилась также концентрация IL-1 $\beta$ , IL-6, IL-8, IL-17 ( $p<0,01$ ) в обеих группах, но более существенно на фоне трехкомпонентной терапии, предложенной нами. **Заключение.** Разработанная нехирургическая терапия хронического пародонтита показывает высокую клинико-иммунологическую результативность.

**Ключевые слова:** хронический пародонтит, консервативная терапия, диодный лазер, гель хлоргексидина, сульфаниламидный препарат, интерлейкины, стоматологические индексы, нехирургическое лечение

[S.N. Gontarev](#)<sup>1</sup>,

PhD in Medical Sciences, full professor of the Paediatric dentistry Department

[I.S. Gontareva](#)<sup>1</sup>,

PhD in Medical Sciences, associate professor of the General dentistry Department, associate professor of the Paediatric dentistry Department

[A.V. Cymbalistov](#)<sup>1</sup>,

PhD in Medical Sciences, full professor of the Prosthodontics Department, professor of the of General dentistry Department

[D.S. Punko](#)<sup>2</sup>,

dentist

<sup>1</sup> Belgorod State University, 308015, Belgorod, Russia<sup>2</sup> United Dental Polyclinic of Stary Oskol City District, 309516, Stary Oskol, Russia

## Clinical and immunological effectiveness of non-surgical treatment of chronic periodontitis

**Abstract.** Chronic periodontitis is a common infectious and inflammatory disease that leads to serious financial costs for treatment by patients and the state, dysfunction of the dental system and tooth loss. Therefore, increasing the effectiveness of conservative therapy of chronic periodontitis does not lose relevance at the present time. **The aim** was to analysis of clinical and immunological effectiveness of non-surgical treatment of chronic periodontitis. **Materials and methods.** Two groups of patients with chronic periodontitis were formed in clinical conditions — the main ( $n=52$ ) and control ( $n=43$ ), distinguished by conservative therapy. Patients of the main group, in addition to standard therapy, received topically 2.0% chlorhexidine gel 4 times a day, exposure to a diode laser with a wavelength of 810 nm and a power of 0.5 W for 2 minutes every other day on the affected area and a drug with sulfadiazine (400 mg) and trimethoprim (80 mg) 1 tablet 2 times a day during time to eat for 11 days. The interleukin status of gingival fluid was studied by enzyme immunoassay and clinical indices according to the generally accepted method. **Results.** The optimized therapy contributed to the improvement of dental indices and especially the hygiene index of the approximal surfaces of teeth from 80.2 to 34.7% after 12 days and up to 27.9% after

3 months ( $p < 0.001$ ) against 76.2, 49.1 and 38.9% in the control, PMA index from 52.4 to 21.9 and 15.4% against 50.9, 31.6 and 24.1% in control. Among local interleukins, the level of IL-4 decreased most significantly and significantly from 30.3 to 20.8 and to 4.1 pg/ml in the main group versus 34.2, 28.5 and 12.7 pg/ml in the control group. The concentration of IL-1 $\beta$ , IL-6, IL-8, and IL-17 also decreased ( $p < 0.01$ ) in both groups, but more significantly against the background of the three-component therapy proposed by us. **Conclusion.** The developed non-surgical therapy of chronic periodontitis shows high clinical and immunological effectiveness.

## ВВЕДЕНИЕ

Высокая распространенность хронического пародонтита среди взрослого населения разных стран, а также обусловленные частая потеря зубов и дисфункция зубочелюстной системы способствуют развитию и формированию заболеваний паренхиматозных органов, желудочно-кишечного тракта вследствие очагово-локализованной инфекции и хронического воспалительного процесса, что определяет безусловное медико-социальное значение и реализацию новых подходов к медикаментозному лечению данной категории [1, 2].

Если хронический пародонтит должным образом не лечить, он приводит к разрушению тканей, поддерживающих зуб и, в конечном итоге, к потере зубов. Это заболевание выступает основной причиной потери зубов у взрослых [2, 3], что отрицательно сказывается не только на жевательной функции, эстетике полости рта, качестве жизни пациентов, но и требует существенных финансовых расходов. Из-за самого заболевания и замены отсутствующих зубов хронический пародонтит вносит значительный вклад в затраты, прямо или косвенно вызванные обсуждаемой патологией, — 544 млрд долларов в год. В США, в частности, расходы на лечение хронического пародонтита составляют 79 млрд долларов, усиливая социальное неравенство среди населения [4].

Хронический пародонтит характеризуется прогрессирующей деструкцией связочного аппарата пародонта, разрушением зубодесневого соединения, кровоточивостью на фоне воспалительного процесса тканей пародонта, в совокупности приводящих к последующей утрате зубов [5, 6]. Поэтому хронический пародонтит представляет одно из наиболее распространенных инфекционных заболеваний зубочелюстной системы, приводящих к потере зубов, инвалидности и негативно влияющих на функцию жевания и эстетику [7]. Состояние пародонта ухудшается в результате прямого воздействия микробной инвазии и непрямого разрушения тканей пародонта из-за некомпенсированной защитной реакции организма больного. При этом основным фактором разрушения тканей пародонта выступает диффузия бактериальных субстратов (антигенов, липополисахаридов) через соединительный эпителий вследствие стимулирования иммуновоспалительной реакции пациента [8].

Нарушение иммунорегуляторных процессов в организме пациентов с хроническим пародонтитом

**Key words:** chronic periodontitis, conservative therapy, diode laser, chlorhexidine gel, sulfonamide preparation, interleukins, dental indices, non-surgical treatment

## FOR CITATION:

Gontarev S.N., Gontareva I.S., Cymbalistov A.V., Punko D.S. Clinical and immunological effectiveness of non-surgical treatment of chronic periodontitis. *Clinical Dentistry (Russia)*. 2023; 26 (1): 84—90 (In Russ.). DOI: 10.37988/1811-153X\_2023\_1\_84

сопровождается изменением содержания интерлейкинов в десневой жидкости, что усугубляет патологию и способствует ее прогрессированию. Вместе с тем важным считается восстановление интерлейкинового профиля на фоне нехирургической терапии, но влияние сочетанной терапии местно гелем хлоргексидина, диодным лазером и сульфаниламидным препаратом сульфадиазин + триметоприм как на локальный интерлейкиновый профиль, так и на клинические стоматологические индексы остается неизвестным.

Цель исследования — анализ клинико-иммунологической результативности нехирургического лечения хронического пародонтита.

## МАТЕРИАЛЫ И МЕТОДЫ

Проведено обследование и лечение 52 пациентов с хроническим пародонтитом легкой и средней степени тяжести, составивших основную группу пациентов, и 43 пациентов с аналогичной патологией, вошедших в контрольную группу. Степень тяжести заболевания определяли в соответствии с Международной классификацией — 2018 (ХП/СЛ) [9].

В исследование не включали пациентов, прошедших стоматологическое лечение по поводу других заболеваний в последние полгода, перенесших острые стоматологические и респираторные инфекции, а также другие формы инфекционных и аутоиммунных заболеваний, коронавирусную инфекцию, принимавшие антибиотики и сульфаниламиды в течение последних 6 месяцев, имеющих выраженную хроническую соматическую патологию и онкологические заболевания.

У пациентов сравниваемых групп были сопоставимые соматический фон, возрастно-половой состав, но группы отличались используемыми методами консервативного лечения. Пациенты основной группы дополнительно к терапии, предусмотренной клиническими рекомендациями, получали местно 2,0%-ный гель хлоргексидина в поддесневую борозду 4 раза в день, воздействие диодным лазером с длиной волны 810 нм и мощностью 0,5 Вт через сутки по 2 минуты на проблемный зуб и сульфаниламидный препарат Антрима (400 мг сульфадиазина + 80 мг триметоприма) по 1 таблетке 2 раза в день во время еды в течение 11 дней. Пациентам контрольной группы проводилась стандартная консервативная терапия, включающая профессиональную гигиену полости рта с удалением с поверхности

зубов мягких и твердых отложений с помощью ультразвукового аппарата, кювет Грейси и дистиллированной воды, антисептическую обработку зубов. Дентин корней зубов обрабатывали глюфторедом, по показаниям выполняли противовоспалительную терапию, в соответствии с клиническими рекомендациями Стоматологической ассоциации России при диагнозе «пародонтит», при необходимости выполняли шинирование зубов.

У всех пациентов по общепринятой методике определяли клинические стоматологические индексы, содержание интерлейкинов в десневой жидкости при обращении за медицинской помощью, через 12 дней и 3 месяца. Содержание интерлейкинов в десневой жидкости определяли иммуноферментным методом с использованием отечественного набора «Протеиновый контур». У всех пациентов изучали содержание интерлейкинов (IL) — IL-1 $\beta$ , IL-2, IL-4, IL-6, IL-8, IL-17 и TNF- $\alpha$ .

При статистической обработке результатов для проверки распределения использовали критерий Шапиро—Уилка. Для оценки достоверности различий применяли непараметрический критерий  $\chi^2$ , а различие считалось статистически значимым при  $p < 0,05$ .

## РЕЗУЛЬТАТЫ

Показатели состояния тканей пародонта при выполнении разработанной нами нехирургической терапии среди пациентов основной группы претерпели существенные изменения по сравнению с исходными значениями. На момент обращения отмечалось наибольшее отклонение от нормы величины индекса гигиены апроксимальных поверхностей зубов и папиллярно-маргинально-альвеолярного индекса. Кроме того, также было повышено значение упрощенного индекса гигиены полости рта, индекса кровоточивости десневой борозды, пародонтального индекса (табл. 1).

Реализованная нехирургическая терапия способствовала снижению стоматологических индексов в этой группе больных после 12 дней наблюдения: отмечалось выраженное и статистически значимое уменьшение индекса гигиены апроксимальных поверхностей зубов, папиллярно-маргинально-альвеолярного индекса более чем в 2,5 раза. К этому сроку понизились пародонтальный индекс, упрощенный индекс гигиены полости рта, индекс кровоточивости десневой борозды по сравнению с исходными величинами. В меньшей степени лечение повлияло на величины глубины пародонтальных карманов и подвижности зубов,

хотя названные пародонтальные параметры достоверно ухудшились.

Оценивая исследованные индексы больных хроническим пародонтитом в контрольной группе при первичном обращении, следует отметить, что они, как и в раннее рассмотренной основной группе, существенно отличались от референтных параметров. Прежде всего это относится к индексу гигиены апроксимальных поверхностей зубов и индексу кровоточивости десневой борозды. Высокие значения также имел папиллярно-маргинально-альвеолярный индекс. Глубине пародонтальных карманов и показателю подвижности зубов соответствовали достаточно высокие величины.

Ситуация существенно изменилась под влиянием стандартной консервативной терапии, которая на 12-й день наблюдения привела к статистически достоверному улучшению индекса гигиены апроксимальных поверхностей зубов и папиллярно-маргинально-альвеолярному индексу с максимальным регрессом по отношению к другим параметрам состояния тканей пародонта.

Существенно, но в меньшей степени, чем предыдущие показатели, уменьшился индекс кровоточивости десневой борозды. Достоверное уменьшение среди пациентов, страдающих хроническим пародонтитом, к 12-му дню присуще глубине пародонтальных карманов и подвижности зубов (табл. 2).

По прошествии 3 месяцев динамического наблюдения у пациентов обсуждаемой клинической группы отмечалось достоверное улучшение состояния тканей пародонта, прежде всего по индексу кровоточивости

**Таблица 1. Индексы состояния тканей пародонта у больных хроническим пародонтитом в основной группе**

Table 1. Indices of periodontal tissue condition in patients with chronic periodontitis in the main group

Индекс	При обращении	После 12 дней лечения		Через 3 месяца		
		$M \pm m$	$\chi^2$	$M \pm m$	$\chi^2_{2-3}$	$\chi^2_{1-3}$
Упрощенный индекс гигиены полости рта (ОНИ-s), %	3,1 $\pm$ 0,11	2,0 $\pm$ 0,08*	9,14	1,7 $\pm$ 0,06 $^{\dagger}$	7,49	13,82
Индекс гигиены апроксимальных поверхностей зубов (API), %	80,2 $\pm$ 3,02	34,6 $\pm$ 2,19*	27,85	27,9 $\pm$ 1,92 $^{\dagger}$	6,25	38,43
Индекс кровоточивости десневой борозды (SBI), %	69,9 $\pm$ 3,15	57,4 $\pm$ 2,06*	8,54	48,1 $\pm$ 2,11 $^{**}$	5,84	11,37
Папиллярно-маргинально-альвеолярный индекс (ПМА), %	52,4 $\pm$ 2,23	21,9 $\pm$ 1,42*	13,85	15,4 $\pm$ 1,06 $^{\dagger}$	6,92	27,45
Пародонтальный индекс (ПИ), баллы	4,2 $\pm$ 0,18	2,7 $\pm$ 0,13*	9,06	2,2 $\pm$ 0,08*	2,18	11,46
Глубина пародонтальных карманов, мм	7,1 $\pm$ 0,21	5,8 $\pm$ 0,08*	7,64	4,3 $\pm$ 0,11 $^{**}$	6,18	8,27
Подвижность зубов, баллы	2,6 $\pm$ 0,09	1,7 $\pm$ 0,07 $^{\#}$	5,48	1,5 $\pm$ 0,06 $^{\#}$	0,94	4,27

Примечание. Различия статистически достоверно значимы: \* — по сравнению с исходным значением ( $p < 0,01$ ),  $^{\#}$  — по сравнению с исходным значением ( $p < 0,05$ ),  $^{\dagger}$  — по сравнению с исходным значением ( $p < 0,001$ ),  $^{**}$  — по сравнению со значением после лечения ( $p < 0,05$ ).



десневой борозды, индексу гигиены апроксимальных поверхностей зубов, глубине пародонтальных карманов. Позитивно характеризуется и изменение упрощенного индекса гигиены полости рта при использовании стандартной схемы консервативного лечения. Кроме того, по сравнению с исходными величинами уменьшились показатели глубины пародонтальных карманов и степени нарушения зубодесневого прикрепления, но в последнем случае без достоверной разницы.

И в контрольной, и в основной группе в процессе лечения наиболее существенно изменились индекс гигиены апроксимальных поверхностей зубов, индекс кровоточивости десневой борозды и папиллярно-маргинально-альвеолярный индекс, которые следует считать ведущими индексами для оценки результативности выполненных лечебных мероприятий. Поэтому нами проведено сравнение вышеназванных индексов на фоне терапии в различные сроки.

Из сравнительной диаграммы, показывающей особенности влияния различных схем консервативной терапии на ведущие стоматологические индексы у больных хроническим пародонтитом, следует существенность различий в улучшении данных параметров состояния тканей пародонта. Так, большая эффективность созданной нами схемы нехирургического лечения подтверждается достоверностью различий в основной и в контрольной группе на 12-й день папиллярно-маргинально-альвеолярного индекса и индекса гигиены апроксимальных поверхностей зубов и только на указанный срок отсутствовали значимые различия между группами по индексу кровоточивости десневой борозды. Аналогичная закономерность установлена и через 3 месяца наблюдения — отсутствие различий по последнему параметру и наличие достоверной разницы по папиллярно-маргинально-альвеолярному индексу и индексу гигиены апроксимальных поверхностей зубов (см. рисунок).

При оценке местного иммунитета по содержанию интерлейкинов в десневой жидкости среди пациентов с хроническим пародонтитом, получавших предложенное нами нехирургическое лечение, произошло снижение цитокинов в исследованном биоматериале в сравнении с первоначальными величинами. До начала лечебных мероприятий диагностировано существенное увеличение в десневой жидкости IL-4, IL-6, IL-8. Высокими также были концентрации IL-1 $\beta$ , IL-17, TNF- $\alpha$ .

Оптимизация нехирургического метода терапии хронического пародонтита позволила улучшить местный интерлейкиновый статус, а следовательно, снизить

**Таблица 2. Индексы состояния тканей пародонта у больных хроническим пародонтитом в контрольной группе**

Table 2. Indices of periodontal tissue condition in patients with chronic periodontitis in the control group

Индекс	При обращении	После 12 дней лечения		Через 3 месяца		
		M $\pm$ m	$\chi^2$	M $\pm$ m	$\chi^2_{2-3}$	$\chi^2_{1-3}$
Упрощенный индекс гигиены полости рта (ОИ-с), %	3,0 $\pm$ 0,09	2,4 $\pm$ 0,07 <sup>†</sup>	5,82	2,18 $\pm$ 0,06 <sup>†*</sup>	4,18	8,09
Индекс гигиены апроксимальных поверхностей зубов (API), %	76,2 $\pm$ 3,15	49,1 $\pm$ 2,82 <sup>†</sup>	28,45	38,92 $\pm$ 2,64 <sup>†</sup>	13,62	28,73
Индекс кровоточивости десневой борозды (SBI), %	72,3 $\pm$ 3,08	65,5 $\pm$ 2,87 <sup>†</sup>	15,44	52,29 $\pm$ 2,13 <sup>†*</sup>	10,24	17,59
Папиллярно-маргинально-альвеолярный индекс (ПМА), %	50,9 $\pm$ 2,31	31,6 $\pm$ 1,71 <sup>†</sup>	16,49	24,08 $\pm$ 1,25 <sup>†*</sup>	6,89	22,83
Пародонтальный индекс (ПИ), баллы	4,0 $\pm$ 0,19	3,8 $\pm$ 0,18	1,43	3,31 $\pm$ 0,20*	6,43	8,75
Глубина пародонтальных карманов (ПК), мм	7,1 $\pm$ 0,26	6,2 $\pm$ 0,31 <sup>#</sup>	5,86	5,37 $\pm$ 0,29 <sup>**</sup>	8,93	11,56
Подвижность зубов, баллы	2,5 $\pm$ 0,14	2,1 $\pm$ 0,15 <sup>#</sup>	4,92	1,87 $\pm$ 0,13*	1,63	7,54

Примечание. Различия статистически достоверно значимы: \* — по сравнению с исходным значением ( $p < 0,01$ ), # — по сравнению с исходным значением ( $p < 0,05$ ), † — по сравнению с исходным значением ( $p < 0,001$ ), \* — по сравнению со значением после лечения ( $p < 0,05$ ).

воспалительный процесс через 12 дней по некоторым параметрам иммунограммы. В частности, наиболее значительно уменьшилась концентрация IL-4, IL-17, IL-6 со статистически достоверной разницей к первичным величинам. К этому моменту времени отмечалось существенное понижение уровня таких цитокинов, как TNF- $\alpha$ , IL-8. Уровень IL-2 в десневой жидкости остался без значимых изменений на 12-е сутки консервативного

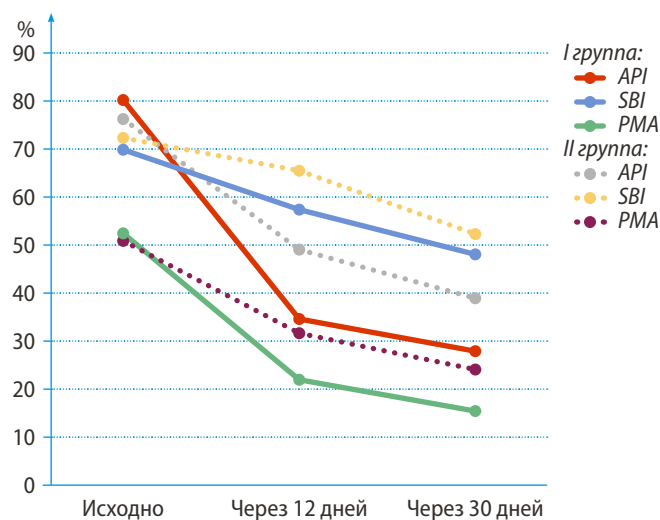


Рис. 1. Влияние нехирургического (I) и традиционного (II) лечения на параметры ведущих индексов, отражающих состояние тканей пародонта у больных хроническим пародонтитом

Fig. 1. The effect of non-surgical (I) and traditional (II) treatment on the parameters of the leading indices reflecting the state of periodontal tissues in patients with chronic periodontitis

лечения больных хроническим пародонтитом в основной группе (табл. 3).

Улучшение локального иммунного спектра продолжилось и через 3 месяца, когда в обсуждаемой когорте статистически значимо уменьшилась концентрация практически всех интерлейкинов в десневой жидкости, за исключением IL-2. При этом особенно выраженное снижение присуще IL-4, IL-8, IL-17, IL-6. В отличие от предыдущего периода наблюдения, достоверным оказалось и уменьшение IL-1 $\beta$ . TNF- $\alpha$ , как и другие параметры локального иммунитета, существенно снизился.

Иммунный профиль пациентов с хроническим пародонтитом на местном уровне в контрольной группе характеризовался исходно повышением концентрации ряда интерлейкинов: IL-1 $\beta$ , IL-4, IL-8, TNF- $\alpha$ . В раннем посттерапевтическом периоде содержание IL-1 $\beta$  и IL-2

в десневой жидкости осталось без изменений, как и IL-6, IL-17 ( $p>0,05$ ). К 12-му дню наблюдения статистически значимо снизились только уровни IL-4 и IL-8. В более поздние сроки в контрольной группе зарегистрированы изменения содержания в десневой жидкости больных хроническим пародонтитом IL-4, IL-6, IL-8, TNF- $\alpha$  по сравнению с обследованием на 12-е сутки. По сравнению с исходными величинами интерлейкинов все показатели после 3 месяцев достоверно снизились (табл. 4).

### ОБСУЖДЕНИЕ

Среди антибактериальных препаратов, обладающих подобными фармакологическими свойствами, в практике врача-стоматолога чаще всего применяются следующие противомикробные средства: линкомицин, клиндамицин, доксициклин и метронидазол [10, 11].

В этой связи актуальными являются совершенствование антимикробной терапии хронического пародонтита, позволяющей оказывать непосредственное воздействие на конкретные патогенные штаммы микроорганизмов, и выработка тактики антибактериальной терапии при хроническом генерализованном пародонтите. Для этого мы использовали сульфаниламидный препарат сульфадиазин + триметоприм.

После проведения системной антибактериальной терапии линкомицином происходило заметное улучшение состояния полости рта у всех обследованных пациентов. После курса лечения и при оценке отсроченного результата (через неделю после лечения) у большинства обследованных пациентов исчезли клинические признаки воспаления десны. Таким образом, после лечения с использованием линкомицина наблюдалась нормализация клинической картины: существенно снижались ОНI-s, PMA, SBI, исчезли кровоточивость, отек и воспаление десен, уменьшилась глубина пародонтальных карманов [12]. В нашем исследовании в основной группе установлена большая эффективность влияния консервативного лечения на стоматологические индексы.

Исследовано влияние инфракрасного лазерного и низкоинтенсивного красного излучения у пациентов с генерализованным хроническим пародонтитом на длине волн 806 и 650 нм, а также с другой длиной волн и показано, что при длине волны 650 нм в разведении — 2 количество лактобактерий в основной группе недостоверно повысилось [12]. В течение периода наблюдения осложнений, связанных с проводимым лечением, не возникло. Индекс зубного налета и десневой индекс

**Таблица 3. Локальный интерлейкиновый статус больных хроническим пародонтитом в основной группе**

Table 3. Local interleukin status of patients with chronic periodontitis in the main group

Показатель	При обращении	После 12 дней лечения		Через 3 месяца		
		$M\pm m$	$\chi^2$	$M\pm m$	$\chi^2_{2-3}$	$\chi^2_{1-3}$
IL-1 $\beta$ , пг/мл	23,90 $\pm$ 0,42	20,00 $\pm$ 0,38	1,23	15,30 $\pm$ 0,30* $\ddagger$	4,18	6,29
IL-2, пг/мл	11,40 $\pm$ 0,18	9,90 $\pm$ 0,21	0,64	8,20 $\pm$ 0,22 $\ddagger$	60,54	3,06
IL-4, пг/мл	36,30 $\pm$ 0,54	20,80 $\pm$ 0,68	9,87	4,10 $\pm$ 0,13* $\ddagger$	13,86	27,04
IL-6, пг/мл	10,70 $\pm$ 1,05	6,20 $\pm$ 0,54	4,83	3,20 $\pm$ 0,27* $\ddagger$	5,93	14,22
IL-8, пг/мл	12,40 $\pm$ 0,62	7,20 $\pm$ 0,43	5,94	3,30 $\pm$ 0,31* $\ddagger$	11,96	18,74
IL-17, пг/мл	4,20 $\pm$ 0,15	1,30 $\pm$ 0,18	4,76	0,60 $\pm$ 0,12* $\ddagger$	5,64	14,27
TNF- $\alpha$ , пг/мл	17,50 $\pm$ 0,29	14,30 $\pm$ 0,37	5,86	8,10 $\pm$ 0,24* $\ddagger$	3,67	4,89

Примечание. Различия статистически достоверно значимы: \* — по сравнению с исходным значением ( $p<0,01$ ), # — по сравнению с исходным значением ( $p<0,05$ ),  $\ddagger$  — по сравнению с исходным значением ( $p<0,001$ ),  $\ddagger$  — по сравнению со значением после лечения ( $p<0,05$ ).

**Таблица 4. Локальный интерлейкиновый статус больных хроническим пародонтитом в контрольной группе**

Table 4. Local interleukin status of patients with chronic periodontitis in the control group

Показатель	При обращении	После 12 дней лечения		Через 3 месяца		
		$M\pm m$	$\chi^2$	$M\pm m$	$\chi^2_{2-3}$	$\chi^2_{1-3}$
IL-1 $\beta$ , пг/мл	24,2 $\pm$ 0,56	22,84 $\pm$ 0,32	1,13	17,28 $\pm$ 0,31*	0,92	6,58
IL-2, пг/мл	10,2 $\pm$ 0,29	9,37 $\pm$ 0,34	0,58	7,64 $\pm$ 0,28#	0,85	4,19
IL-4, пг/мл	34,2 $\pm$ 0,49	28,45 $\pm$ 0,52*	5,83	12,72 $\pm$ 0,67 $\ddagger$	13,15	18,76
IL-6, пг/мл	9,3 $\pm$ 0,94	8,31 $\pm$ 0,46	0,67	6,59 $\pm$ 0,42* $\ddagger$	3,85	4,18
IL-8, пг/мл	13,4 $\pm$ 0,56	10,06 $\pm$ 0,31*	4,93	6,52 $\pm$ 0,28 $\ddagger$	5,12	12,47
IL-17, пг/мл	3,9 $\pm$ 0,22	2,45 $\pm$ 0,17	0,75	2,1 $\pm$ 0,14#	0,71	4,97
TNF- $\alpha$ , пг/мл	16,7 $\pm$ 0,65	14,51 $\pm$ 0,52	0,43	11,85 $\pm$ 0,28* $\ddagger$	3,94	4,86

Примечание. Различия статистически достоверно значимы: \* — по сравнению с исходным значением ( $p<0,01$ ), # — по сравнению с исходным значением ( $p<0,05$ ),  $\ddagger$  — по сравнению с исходным значением ( $p<0,001$ ),  $\ddagger$  — по сравнению со значением после лечения ( $p<0,05$ ).

показали статистически значимое уменьшение как через 1 месяц, так и через 3 месяца и более существенно в группе с воздействием непрерывного диодного лазера [13]. В частности, индекс кровоточивости уменьшился с исходной величины 64,1 до 41,1 через месяц и до 38,0 через 3 месяца ( $p < 0,001$ ). Одновременно наблюдалось снижение в десневой жидкости пациентов с хроническим пародонтитом уровня IL-6 — с 8,65 пг/мл при обращении до 4,29 пг/мл через 3 месяца, а в контроле — с 8,48 до 5,83 пг/мл, IL-8 — с 456,53 до 308,16 пг/мл и с 454,25 до 379,51 пг/мл соответственно, но уровень IL-10 достоверно увеличился в обеих группах ( $p < 0,001$ ); по некоторым параметрам это соответствует результатам настоящего исследования.

Общая эффективность в основной группе (94,34%) была выше, чем в контрольной (79,25%,  $p < 0,05$ ) [14]. Клинические параметры в основной группе: глубина зондирования пародонта — 5,28 мм; клиническая потеря прикрепления — 4,81 мм; кровоточивость — 3,37; десневой индекс — 1,38; индекс зубного налета — 2,05 — существенно не отличались от таковых в контрольной группе: 5,51 и 5,09 мм, 3,51, 1,41, 1,98 до лечения. Однако после лечения параметры в основной группе соответственно составили 2,97 и 2,71 мм, 2,07, 0,51 и 1,29 и были ниже, чем в контрольной группе — 3,71 и 3,60 мм, 2,80, 0,78, 1,70 ( $p < 0,05$ ).

Различия в концентрации в ротовой жидкости TNF- $\alpha$  (7,82 нг/мл), IL-6 (11,67 нг/мл) и IL-8 (12,12 пг/мл) в исследуемой и в контрольных группах (TNF- $\alpha$  — 9,06 нг/мл, IL-6 — 12,13 нг/мл, IL-8 — 10,99 пг/мл) до терапии были незначительными.

Аналогичная динамика установлена и в нашем исследовании. После лечения показатели были значительно ниже в основной группе (TNF- $\alpha$  — 2,04 нг/мл, IL-6 — 4,60 нг/мл, IL-8 — 3,15 пг/мл), чем в контрольной

(TNF- $\alpha$  — 3,11 нг/мл, IL-6 — 6,25 нг/мл, IL-8 — 4,64 пг/мл;  $p < 0,05$ ).

Разница бактериальной обсемененности (в исследуемой группе —  $367,91 \times 10^4$  КОЕ/мл, в контрольной группе —  $371,09 \times 10^4$  КОЕ/мл) до начала терапии не была значимой, но снизилась в обеих группах после терапии, и это значение было ниже в основной группе ( $36,09 \times 10^4$  КОЕ/мл), чем в контрольной ( $45,89 \times 10^4$  КОЕ/мл;  $p < 0,05$ ) [14]. Следовательно, двухволновая лазерная терапия улучшила состояние тканей пародонта, что привело к позитивному результату.

## ЗАКЛЮЧЕНИЕ

Предложенная трехкомпонентная нехирургическая терапия хронического пародонтита результативнее, чем традиционная. Она обеспечивает раннее и стойкое улучшение гигиены полости рта по упрощенному индексу гигиены полости рта с 3,1 до 2,0% после 12 суток и до 1,7% после 3 месяцев относительно традиционного лечения (3,0, 2,4 и 2,2% соответственно;  $p < 0,001$ ), индексу гигиены апроксимальных поверхностей зубов с 80,2 до 34,6 и 27,9% относительно 76,2, 49,0 и 38,9% ( $p < 0,001$ ), структурно-функционального состояния тканей пародонта по всем исследованным стоматологическим критериям и индексам, интерлейкинового профиля десневой жидкости по уровню интерлейкинов 1 $\beta$ , 4, 6, 8, 17, фактору некроза опухоли  $\alpha$ .

**Конфликт интересов.** Авторы декларируют отсутствие конфликта интересов.

**Поступила:** 16.12.2022 **Принята в печать:** 13.02.2023

**Conflict of interests.** The authors declare no conflict of interests.

**Received:** 16.12.2022 **Accepted:** 13.02.2023

## ЛИТЕРАТУРА:

1. Пузин С.Н., Пряников И.В., Ванченко Н.Б., Караков К.Г., Шургая М.А. Медико-социальные аспекты хронического генерализованного пародонтита. — *Медико-социальная экспертиза и реабилитация*. — 2018; 3—4: 129—133 [eLibrary ID: 37188622](#)
2. Fischer R.G., Lira-Junior R., et al. Periodontal disease and its impact on general health in Latin America. Section V: Treatment of periodontitis. — *Braz Oral Res*. — 2020; 34 (suppl 1): e026. [PMID: 32294679](#)
3. Trovik T.A., Klock K.S., Haugejorden O. Trends in reasons for tooth extractions in Norway from 1968 to 1998. — *Acta Odontol Scand*. — 2000; 58 (2): 89—96. [PMID: 10894431](#)
4. Listl S., Galloway J., Mossey P.A., Marcenes W. Global economic impact of dental diseases. — *J Dent Res*. — 2015; 94 (10): 1355—61. [PMID: 26318590](#)
5. Гонтарев С.Н., Гонтарева И.С., Мустафа Я.М., Кобзева Г.Б. Способы достижения положительной динамики при ведении пациентов с хроническим генерализованным пародонтитом легкой степени тяжести. — *Клиническая стоматология*. — 2022; 2: 38—44 [eLibrary ID: 48679073](#)

## REFERENCES:

1. Puzin S.N., Pryanikov I.V., Vanchenko N.B., Karakov K.G., Shurgaya M.A. Medical and social aspects of chronic general parodontitis. *Medical and Social Expert Evaluation and Rehabilitation*. 2018; 3—4: 129—133 (In Russ.). [eLibrary ID: 37188622](#)
2. Fischer R.G., Lira-Junior R., Retamal-Valdes B., Figueiredo L.C., Malheiros Z., Stewart B., Feres M. Periodontal disease and its impact on general health in Latin America. Section V: Treatment of periodontitis. *Braz Oral Res*. 2020; 34 (suppl 1): e026. [PMID: 32294679](#)
3. Trovik T.A., Klock K.S., Haugejorden O. Trends in reasons for tooth extractions in Norway from 1968 to 1998. *Acta Odontol Scand*. 2000; 58 (2): 89—96. [PMID: 10894431](#)
4. Listl S., Galloway J., Mossey P.A., Marcenes W. Global economic impact of dental diseases. *J Dent Res*. 2015; 94 (10): 1355—61. [PMID: 26318590](#)
5. Gontarev S.N., Gontareva I.S., Yasin M., Kobzeva G.B. Ways to achieve positive dynamics in the management of patients with a chronic generalized periodontitis of mild severity. *Clinical Dentistry (Russia)*. 2022; 2: 38—44 (In Russ.). [eLibrary ID: 48679073](#)



6. Царев В.Н., Ягодина Е.А., Царева Т.В., Николаева Е.Н. Значение вирусно-бактериального консорциума в возникновении и развитии хронического пародонтита. — *Пародонтология*. — 2020; 2: 84—89 [eLibrary ID: 42820275](#)
7. Aslroosta H., Yaghobee S., Akbari S., Kanounisabet N. The effects of topical erythropoietin on non-surgical treatment of periodontitis: a preliminary study. — *BMC Oral Health*. — 2021; 21 (1): 240. [PMID: 33957902](#)
8. Грибовская И.А., Солодилова М.А., Маль Г.С. Эффективность розувастатина у пожилых больных ишемической болезнью сердца на фоне острой респираторной вирусной инфекции в зависимости от полиморфизма генов интерлейкинов. — *Научные результаты биомедицинских исследований*. — 2021; 4: 410—420 [eLibrary ID: 47565158](#)
9. Янушевич О.О., Кузьмина Э.М., Максимовский Ю.М., Мальный А.Ю., Дмитриева Л.А., Ревазова З.Э., Почтаренко В.А., Эктова А.И., Вагнер В.Д., Грудянов А.И., Смирнова Л.Е. Клинические рекомендации (протоколы лечения) при диагнозе пародонтит. — М.: МГМСУ, 2018. — 116 с.
10. Агарков Н.М., Глаголева Я.В., Замулин Д.О., Гонтарева И.С. Динамика параметров гуморального иммунитета десневой жидкости на фоне сочетанной иммунотерапии больных детей с обострением хронического гранулирующего пародонтита. — *Медицинская иммунология*. — 2020; 3: 557—562 [eLibrary ID: 42847914](#)
11. Грудянов А.И., Овчинникова И.И., Дмитриева Н.А. Антибактериальная и противовоспалительная терапия в пародонтологии. — М.: МИА, 2004. — С. 24—39.
12. Иванова Н.Н., Королева И.В., Михайлова Е.С. Клинико-микробиологическая оценка эффективности применения антибактериальной терапии у пациентов с хроническим генерализованным пародонтитом. — *Евразийское Научное Объединение*. — 2019; 5—3 (51): 178—181 [eLibrary ID: 38225105](#)
13. Бобкова И.Л., Зиновенко О.Г. Выбор параметров низкоинтенсивного лазерного излучения для использования в комплексной терапии хронического генерализованного пародонтита. — *Стоматология. Эстетика. Инновации*. — 2021; 3: 288—293 [eLibrary ID: 47131552](#)
14. Kharkov V.V., Kolte A.P., Kolte R.A., Bawankar P.V., Lathiya V.N., Bodhare G.H. Influence of adjunctive photodynamic therapy on interleukin-6, interleukin-8, and interleukin-10 gingival crevicular fluid levels in chronic periodontitis — A randomized controlled trial. — *Contemp Clin Dent*. — 2021; 12 (3): 235—240. [PMID: 34759679](#)
6. Tsarev V.N., Yagodina E.A., Tsareva T.V., Nikolaeva E.N. The impact of the viral-bacterial consortium on occurrence and development of chronic periodontitis. *Parodontologiya*. 2020; 2: 84—89 (In Russ.). [eLibrary ID: 42820275](#)
7. Aslroosta H., Yaghobee S., Akbari S., Kanounisabet N. The effects of topical erythropoietin on non-surgical treatment of periodontitis: a preliminary study. *BMC Oral Health*. 2021; 21 (1): 240. [PMID: 33957902](#)
8. Gribovskaya I.A., Solodilova M.A., Mal G.S. The efficacy of Rosuvastatin in elderly patients with coronary heart disease on the background of acute respiratory viral infection with various polymorphic variants of interleukin genes. *Research Results in Biomedicine*. 2021; 4: 410—420 (In Russ.). [eLibrary ID: 47565158](#)
9. Yanushevich O.O., Kuzmina E.M., Maksimovsky Y.M., Maly A.Yu., Dmitrieva L.A., Revazova Z.E., Pochtarenko V.A., Ektova A.I., Wagner V.D., Grudyanov A.I., Smirnova L.E. Clinical recommendations (treatment protocols) for the diagnosis of periodontitis. Moscow: Moscow State University of Medicine and Dentistry, 2018. 116 p. (In Russ.).
10. Agarkov N.M., Glagoleva Ya.V., Zamulin D.O., Gontareva S.N. Dynamics of humoral immunity in gingival fluid during combined immunotherapy in pediatric patients with exacerbation of chronic granulomatous periodontitis. *Medical Immunology (Russia)*. 2020; 3: 557—562 (In Russ.). [eLibrary ID: 42847914](#)
11. Grudyanov A.I., Ovchinnikova I.I., Dmitrieva N.A. Antimicrobial and anti-inflammatory therapy in periodontology. Moscow: Medical Information Agency, 2004. Pp. 24—39 (In Russ.).
12. Ivanova N.N., Koroleva I.V., Mikhailova E.S. Effectiveness of antibacterial therapy in patients with chronic generalised periodontitis clinical and microbiological evaluation. *Eurasian Scientific Association*. 2019; 5—3 (51): 178—181 (In Russ.). [eLibrary ID: 38225105](#)
13. Bobkova I., Zinovenko O. Choice of low-Intensity laser radiation parameters for use in complex therapy of chronic generalized periodontitis. *Dentistry. Aesthetics. Innovations*. 2021; 3: 288—293 (In Russ.). [eLibrary ID: 47131552](#)
14. Kharkov V.V., Kolte A.P., Kolte R.A., Bawankar P.V., Lathiya V.N., Bodhare G.H. Influence of adjunctive photodynamic therapy on interleukin-6, interleukin-8, and interleukin-10 gingival crevicular fluid levels in chronic periodontitis A randomized controlled trial. *Contemp Clin Dent*. 2021; 12 (3): 235—240. [PMID: 34759679](#)

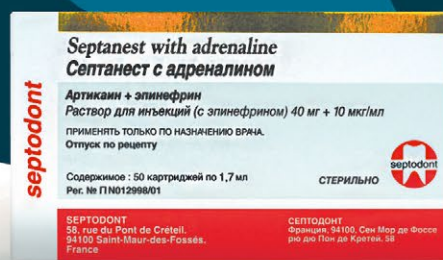

- Анестетик с самым высоким уровнем рН, обеспечивающий быстрое наступление анестезии и сохраняющий свою эффективность при воспалительных процессах
- Поршни карпул Septanest® изготовлены без использования латекса, что снижает риск аллергических реакций
- Каждую секунду в мире проводится 4 инъекции Septanest®

500  
МИЛЛИОНОВ  
ИНЪЕКЦИЙ  
В ГОД  
ПО ВСЕМУ  
МИРУ  
4 ИНЪЕКЦИИ  
КАЖДУЮ СЕКУНДУ

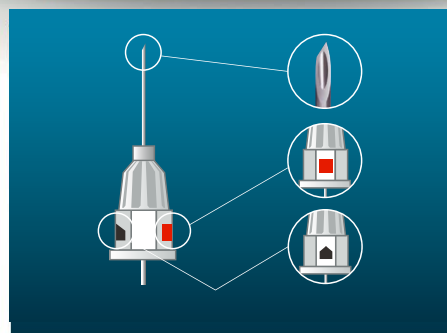
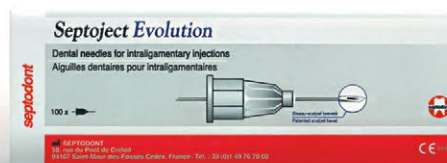
## Septanest®

Единственный анестетик двойного цикла стерилизации, отвечающий всем требованиям фармацевтической отрасли в 170 странах мира



## Septoject® Evolution

- Скос, имитирующий лезвие хирургического скальпеля
- Трехмерная конструкция кончика иглы
- Отсутствие колебаний иглы от точки вкола
- Равномерное распределение нагрузки без разрыва тканей



Отметка, обозначающая расположение скоса



Отметка, противоположная скосу. Предназначена для улучшения визуального контроля ориентации иглы

ЭКСКЛЮЗИВНЫЙ ПРЕДСТАВИТЕЛЬ SEPTODONT В РОССИИ  
123182, Москва, ул. Щукинская, 2, тел./факс: (495) 780-5245/46  
бесплатный многоканальный телефон: 8-800-333-0646  
www.stident.ru, mail@stident.ru

S.T.I.®  
IDENT

DOI: 10.37988/1811-153X\_2023\_1\_92

[И.Ю. Чаусская](#)<sup>1</sup>,

к.м.н., доцент кафедры челюстно-лицевой и пластической хирургии

[Д.Э. Никогосова](#)<sup>1</sup>,

старший лаборант кафедры челюстно-лицевой и пластической хирургии

[Е.И. Козликина](#)<sup>2,3</sup>,

инженер лаборатории лазерной биоспектроскопии отдела светоиндуцированных поверхностных явлений; магистрант кафедры лазерных микро-, нано и биотехнологий

[Д.И. Мелиев](#)<sup>1</sup>,

старший лаборант кафедры челюстно-лицевой и пластической хирургии

[М.С. Амриева](#)<sup>1</sup>,

аспирант кафедры челюстно-лицевой и пластической хирургии

[А.Ю. Дробышев](#)<sup>1</sup>,

д.м.н., профессор, зав. кафедрой челюстно-лицевой и пластической хирургии

<sup>1</sup> МГМСУ им. А.И. Евдокимова, 127473, Москва, Россия<sup>2</sup> Институт общей физики РАН, 119991, Москва, Россия<sup>3</sup> НИЯУ МИФИ, 115409, Москва, Россия

## Применение фотодинамической терапии с фотосенсибилизатором на основе куркумина при лечении пациентов с гингивитом

**Реферат.** Гингивит — наиболее распространенное стоматологическое заболевание. Из-за высокой частоты встречаемости данной патологии поиск новых методов профилактики и лечения остаются актуальными задачами. Препараты на основе куркумина имеют противовоспалительные, антиоксидантные и фотосенсибилизирующие свойства. Применение куркумина совместно с фотодинамической терапией (ФДТ) считается перспективным неинвазивным методом лечения данного заболевания. В настоящей работе представлены результаты клинического исследования эффективности ФДТ с применением флуоресцентной навигации и нового фотосенсибилизатора (ФС) на основе куркумина. Клиническая часть исследования включала 5 пациентов с диагнозом «хронический катаральный гингивит». В процессе исследования было зарегистрировано высокое избирательное накопление нового ФС в зонах патологии. Каждому пациенту был проведен 1 сеанс ФДТ с разной энергетической дозой. При проведении ФДТ степень фотообесцвечивания препарата варьировалась в диапазоне 76—85%. После завершения лечения пациенты наблюдались в течение 1 месяца. На контрольных осмотрах пациентов замечено исчезновение симптомов и полный регресс всех очагов патологии. Таким образом, применение нового ФС на основе куркумина и контролируемой ФДТ позволило достичь выздоровления всех пациентов и может считаться перспективным методом лечения.

**Ключевые слова:** фотодинамическая терапия, фотосенсибилизатор, куркумин, флуоресцентная диагностика, гингивит

### ДЛЯ ЦИТИРОВАНИЯ:

Чаусская И.Ю., Никогосова Д.Э., Козликина Е.И., Мелиев Д.И., Амриева М.С., Дробышев А.Ю. Применение фотодинамической терапии с фотосенсибилизатором на основе куркумина при лечении пациентов с гингивитом. — *Клиническая стоматология*. — 2023; 26 (1): 92—97. DOI: 10.37988/1811-153X\_2023\_1\_92

[I.Yu. Chausskaya](#)<sup>1</sup>,

PhD in Medical Sciences, associate professor of the Maxillofacial and plastic surgery Department

[D.E. Nikogosova](#)<sup>1</sup>,

senior laboratory technician at the Maxillofacial and plastic surgery Department

[E.I. Kozlikina](#)<sup>2,3</sup>,

engineer at the Laser biospectroscopy Lab of the Light-induced surface phenomena Division; Graduate student at the Laser Micro-Nano and Biotechnology Department

[D.I. Meliev](#)<sup>1</sup>,

senior laboratory technician at the Maxillofacial and plastic surgery Department

## Photodynamic therapy with curcumin-based photosensitizer for treatment of gingivitis

**Abstract.** Gingivitis is a disease most often occurs in dental practice. The search for novel prevention and treatment approaches is a relevant problem due to the high prevalence of gingivitis. Medications based on curcumin have anti-inflammatory, antioxidant, and photosensitizing properties. Photodynamic therapy (PDT) with curcumin photosensitizer (PS) is a non-invasive perspective treatment option. Clinical outcomes of PDT and fluorescence navigation with novel PS are reported in the present study. The clinical trial involved 5 patients with chronic catarrhal gingivitis (CCG). The data showed accumulation of PS in pathological areas in high concentrations. Each patient received 1 PDT procedure with various energy doses. The PS photobleaching rate ranged from 76 to 85%. Follow-up of the patients was one months. Resolution of symptoms and complete regression of pathological sites were noted at the control examinations. Therefore, controlled PDT with curcumin-based PS led to recovery in the whole group of patients and can be considered as a perspective method of treatment.

**Key words:** photodynamic therapy, photosensitizer, curcumin, fluorescence diagnostics, gingivitis



[M.S. Amrieva](#)<sup>1</sup>,

postgraduate at the Maxillofacial and plastic surgery Department

[A.Yu. Drobyshev](#)<sup>1</sup>,

PhD in Medical Sciences, full professor of the Maxillofacial and plastic surgery Department

**FOR CITATION:**

Chausskaya I.Yu., Nikogosova D.E., Kozlikina E.I., Meliev D.I., Amrieva M.S., Drobyshev A.Yu. Photodynamic therapy with curcumin-based photosensitizer for treatment of gingivitis. *Clinical Dentistry (Russia)*. 2023; 26 (1): 92—97 (In Russ.). DOI: 10.37988/1811-153X\_2023\_1\_92

<sup>1</sup> Moscow State University of Medicine and Dentistry, 127473, Moscow, Russia

<sup>2</sup> Prokhorov General Physics Institute of the Russian Academy of Sciences, 119991, Moscow, Russia

<sup>3</sup> Moscow Engineering Physics Institute, 115409, Moscow, Russia

## ВВЕДЕНИЕ

В связи с высокой распространенностью хронического гингивита оптимизация методов его профилактики и лечения является одной из наиболее актуальных проблем современной стоматологии [1–3].

Гингивит — самое распространенное стоматологическое заболевание, которое проявляется как покраснение, отек и кровотечение десен [4]. Главным этиологическим фактором в развитии заболеваний является микробная биопленка [5]. Основные возбудители — грамотрицательные бактерии: *Porphyromonas gingivalis*, *Tannerella forsythia* и *Treponema denticola*. В составе их клеточной стенки содержится липополисахарид, под действием которого происходит угнетение иммунного ответа, что вызывает избыточный рост микроорганизмов [6].

Лечение данных заболеваний заключается в проведении профессиональной гигиены полости рта с целью механического удаления мягких и твердых зубных отложений, применение антисептических и антимикробных лекарственных средств, а также подбор и коррекция индивидуальной гигиены полости рта. Использование антисептических и антибактериальных препаратов оказывает временный эффект, а также способствует возникновению устойчивых штаммов микроорганизмов. Одним из перспективных методов лечения пациентов с хроническим гингивитом является фотодинамическая терапия (ФДТ) с флуоресцентной диагностикой (ФД).

Метод ФД основан на сенсбилизации патологических тканей фотосенсибилизатором (ФС) с последующим воздействием на них лазерным излучением с длиной волны, соответствующей спектральному диапазону максимального поглощения препарата, и регистрации возбуждаемого излучением сигнала флуоресценции ФС [7]. Флуоресцентная диагностика позволяет более точно локализовать патологические очаги путем регистрации спектров флуоресценции используемого ФС.

ФДТ является альтернативным неинвазивным методом лечения воспалительных заболеваний полости рта. Механизм действия ФДТ основан на избирательном

накоплении ФС в патологических очагах с последующим воздействием на них светом с длиной волны, лежащей в диапазоне максимального поглощения ФС, включает взаимодействие излучения с накопленным в тканях ФС в присутствии кислорода. При облучении светом ФС способны генерировать активные формы кислорода, которые приводят к фотоповреждению и гибели клеток, накопивших ФС [8]. Выбор ФС и его лечебной формы для проведения ФД и ФДТ остается актуальной задачей.

В последние годы начались активные исследования куркумина из-за его антибактериальных [9], противовоспалительных [10], антиоксидантных [11] и противоопухолевых свойств [12]. Препараты на основе куркумина активно исследовали как *in vitro*, так и в рамках клинических исследований. Противовоспалительные свойства куркумина обуславливаются его возможностью регуляции воспалительных путей и факторов транскрипции, таких как ядерный фактор NF-κB, активаторный белок-1 (AP-1) и митоген-активируемая протеинкиназа (MAP Kinas), и ингибирования активации медиаторов воспаления [13]. Исследование показало, что гель на основе куркумина, применяемый в качестве дополнения к нехирургическим методам терапии (SRP-терапии) при лечении хронического гингивита, оказался более эффективным, чем гель с хлоргексидином, т.е. его можно эффективно использовать при инактивации мультивидовых биопленок при проведении антибактериальной ФДТ [14]. Также эффективность использования куркумина в качестве ФС была исследована *in vitro* на многих клеточных линиях [15].

Таким образом, применение ФД и ФДТ — это перспективное направление в рамках неинвазивного лечения заболеваний пародонта.

**Цель работы** — оценка эффективности применения нового типа ФС на основе куркумина и ФДТ с флуоресцентным контролем для лечения гингивита. Основные задачи работы: определение степени накопления ФС в патологических очагах, выявление зон инвазии, определение степени фотообесцвечивания препарата при проведении ФДТ и контроль состояния пациентов.

**МАТЕРИАЛЫ И МЕТОДЫ****Клинические данные**

Клиническая часть исследования включала 5 пациентов от 27 до 45 лет с диагнозом «хронический катаральный гингивит» (ХКГ).

Критерии включения: не менее 20 зубов на верхней и нижней челюсти; индекс гингивита (GI)  $\geq 1$  балла; индекс РМА  $\geq 50\%$ ; не получали пародонтологическое лечение в течение последних 6 месяцев.

Критерии невключения: аллергическая реакция на куркумин; беременность и лактация; антибактериальная терапия; острые общесоматические заболевания; обострение хронических заболеваний.

Основные клинические проявления при диагнозе ХКГ — мягкие и твердые зубные отложения, отечность и гиперемия десны, кровоточивость при зондировании зубодесневой борозды. Изначально у всех пациентов определяли пародонтологические индексы для оценки степени тяжести гингивита (табл. 1).

**Таблица 1. Общие данные пациентов и клинические проявления**

Table 1. Total information of patients and clinical manifestations of CCG

Параметр	Пациент З.	Пациент К.	Пациент С.	Пациент У.	Пациент Ш.
Пол	Ж	М	Ж	М	Ж
Возраст, лет	27	31	26	45	37
Степень тяжести ХКГ	Средняя	Средняя	Средняя	Тяжелая	Средняя
Основные клинические проявления	Отечность и гиперемия десны, зубные отложения				
GI, баллы	1,8	2,0	1,8	2,2	1,5
РМА, %	50	56	53	68	52
Профессиональная гигиена полости рта	Более года назад	Более 2 лет назад	—	—	Более 6 месяцев назад

**Оборудование**

Для проведения флуоресцентной диагностики использовался лазерный электронный спектроанализатор ЛЭСА-01 («Биоспек», Россия) с оптическим фильтром и источник лазерного излучения с длиной волны 405 нм. Для доставки и приема излучения использовался диагностический оптический зонд с центральным осветительным волокном, подводящим к ткани возбуждающее флуоресценцию лазерное излучение и шестью периферийными волокнами, собирающими излучение. Сигнал регистрировался в диапазоне 385–600 нм, с максимумом интенсивности флуоресценции ФС в диапазоне 510–520 нм.

ФДТ проводилась с использованием источника лазерного излучения WOLF TruBlue (A.R.C. Laser, Германия) с длиной волны 445 нм в непрерывном режиме. Данный источник позволяет варьировать плотность мощности выходного лазерного излучения в диапазоне 0,5–5,0 Вт/см<sup>2</sup>. Для

подведения излучения к зоне патологии использовался фокусирующий наконечник с оптической линзой (300 нм – 1 мм).

**План исследования**

Всем пациентам за 2 ч до начала флуоресцентной диагностики наносили ФС в концентрации 1 ммоль на область десны. Перед началом исследования пациент прополаскивал ротовую полость для удаления излишков геля. Далее проводилась ФД патологического очага для оценки накопления ФС и определения более точных границ патологического очага. В процессе ФД регистрировали спектры флуоресценции препарата и рассчитывали индекс флуоресценции по следующей формуле:

$$\eta = \frac{S_F}{S_L}$$

где  $S_F$  — площадь под пиком флуоресцентного сигнала,  $S_L$  — площадь под пиком рассеянного назад лазерного излучения.

После определения границ патологии с помощью источника лазерного излучения с длиной волны 445 нм проводилась ФДТ. Плотность мощности выходного излучения составляла 300 мВт/см<sup>2</sup> с учетом потерь на зонде. После проведения ФДТ проводился повторный спектральный анализ для определения степени фотообесцвечивания препарата.

**КЛИНИЧЕСКИЕ СЛУЧАИ**

В каждом клиническом случае через 2 ч после нанесения препарата проводилась ФД. В процессе диагностики у каждого пациента зарегистрировано высокое накопление препарата в зонах патологии. ФДТ проводилась на каждом участке с повышенной интенсивностью флуоресценции ФС (параметры терапии представлены в табл. 2). Во время проведения ФДТ оптическое волокно фиксировалось на таком расстоянии от поверхности патологии, чтобы вся область флуоресцирующего участка биологической ткани находилась под пятном лазерного луча. После проведения ФДТ проводилась повторная ФД для оценки эффективности проведенной терапии. Спектры флуоресценции, зарегистрированные при ФД до и после ФДТ, представлены на рис. 1–5.

**Таблица 2. Энергетические дозы и скорость фотообесцвечивания для каждого пациента**

Table 2. Energy doses and photobleaching rates for each patient

	Пациент З.	Пациент К.	Пациент С.	Пациент У.	Пациент Ш.
Энергетическая доза на каждый участок с повышенной интенсивностью флуоресценции, Дж/см <sup>2</sup>	75	85	70	75	80
Фотобликинг ФС, %	84,8 $\pm$ 0,2	82,3 $\pm$ 0,1	78,6 $\pm$ 0,2	77,07 $\pm$ 0,2	76,8 $\pm$ 0,1

На зарегистрированных спектрах флуоресценции при проведении ФД после ФДТ наблюдается снижение интенсивности рассеянного назад лазерного излучения. Данный факт может быть связан с увеличением кровотока в области воздействия. [16] При анализе спектров флуоресценции до и после ФДТ можно заметить понижение интегральной интенсивности флуоресценции препарата в облучаемой области за счет его элиминации. Индекс флуоресценции препарата и степень его фотообесцвечивания рассчитывали для каждого клинического случая. Степень фотообесцвечивания ФС варьировалась в диапазоне 76–85%.

### ЗАКЛЮЧЕНИЕ

Из-за высокой распространенности ХКГ среди населения лечение данной патологии является актуальной задачей стоматологии [17]. Текущее лечение включает проведение профессиональной гигиены полости рта и ФДТ. В рамках клинического исследования проводилась ФДТ пациентов с ХКГ с флуоресцентным контролем и применением нового ФС на основе куркумина.

Куркумин начал активно применяться в стоматологии при красном плоском лишае [18], подслизистом фиброзе [19] полости рта и заболеваниях пародонта, включая гингивит [20]. Основными преимуществами данного препарата являются его противовоспалительные свойства, включая ингибирование NF-κB и подавление провоспалительного фермента циклооксигеназы-2 посредством ингибирования экспрессии генов цитокинов. Однако на данный момент существует малое количество работ о применении куркумина в качестве ФС для проведения ФДТ при патологиях полости рта.

### ВЫВОДЫ

В данной работе представлены клинические результаты применения ФД и ФДТ 5 пациентам с ХКГ с использованием нового фотосенсибилизатора на основе куркумина.

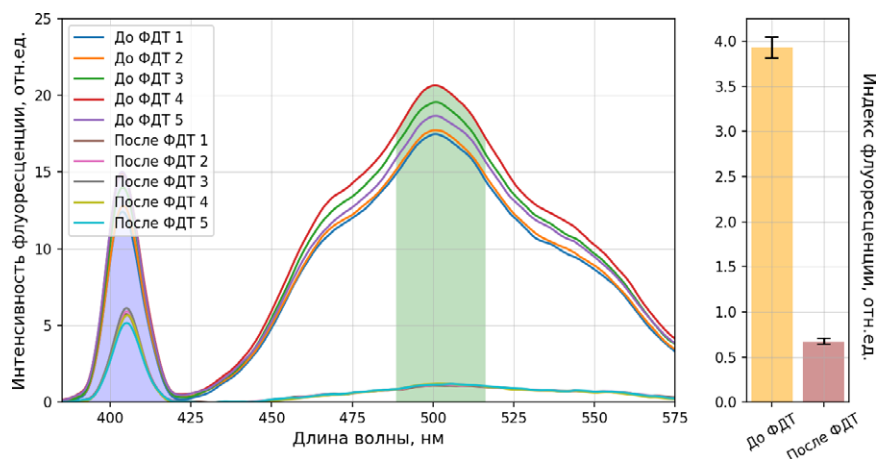


Рис. 1. Пациент Z., спектры и индексы флуоресценции ФС до и после ФДТ: зеленым выделена площадь под пиком флуоресценции, синим — площадь под пиком лазерной линии  
Fig. 1. Patient Z., fluorescence emission spectra and fluorescence indices histogram of PS accumulated in pathological tissue before and after PDT: area under the fluorescence peak highlighted in green, area under the laser peak highlighted in blue

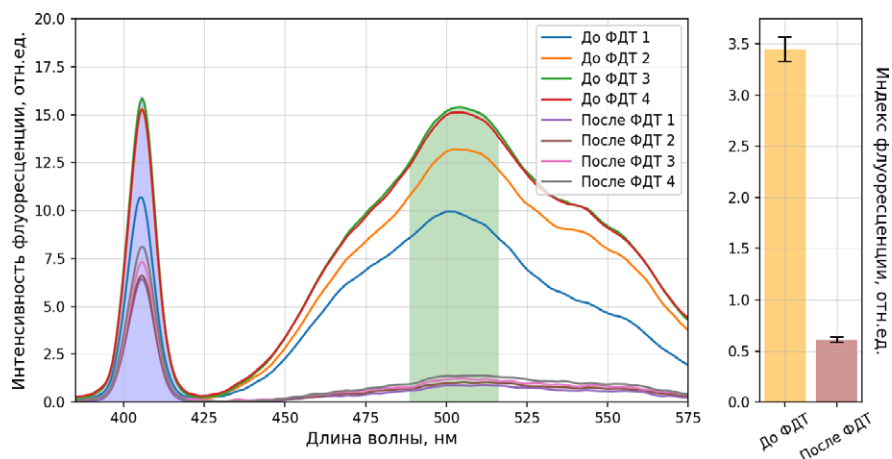


Рис. 2. Пациент K., спектры и индексы флуоресценции ФС до и после ФДТ: зеленым выделена площадь под пиком флуоресценции, синим — площадь под пиком лазерной линии  
Fig. 2. Patient K., fluorescence emission spectra and fluorescence indices histogram of PS accumulated in pathological tissue before and after PDT: area under the fluorescence peak highlighted in green, area under the laser peak highlighted in blue

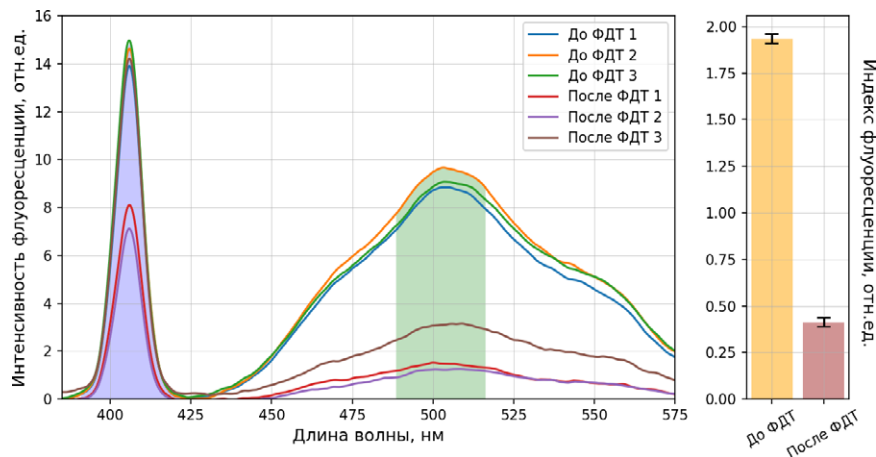


Рис. 3. Пациент S., спектры и индексы флуоресценции ФС до и после ФДТ: зеленым выделена площадь под пиком флуоресценции, синим — площадь под пиком лазерной линии  
Fig. 3. Patient S., fluorescence emission spectra and fluorescence indices histogram of PS accumulated in pathological tissue before and after PDT: area under the fluorescence peak highlighted in green, area under the laser peak highlighted in blue



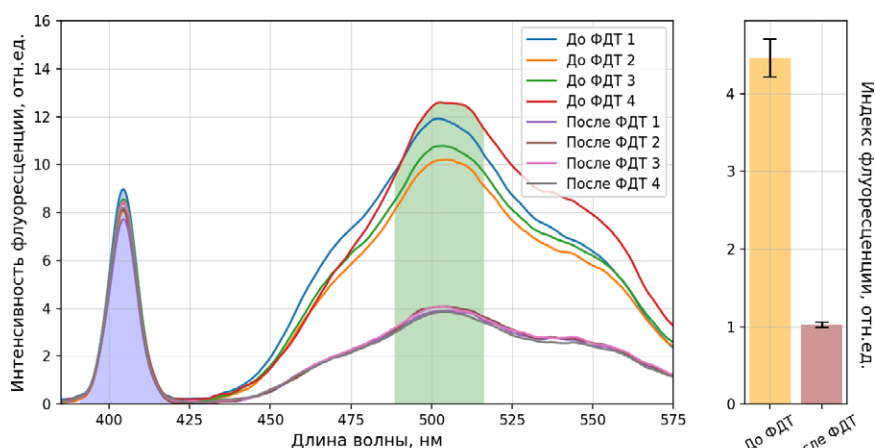


Рис. 4. Пациент У., спектры и индексы флуоресценции ФС до и после ФДТ: зеленым выделена площадь под пиком флуоресценции, синим — площадь под пиком лазерной линии

Fig. 4. Patient U., fluorescence emission spectra and fluorescence indices histogram of PS accumulated in pathological tissue before and after PDT: area under the fluorescence peak highlighted in green, area under the laser peak highlighted in blue

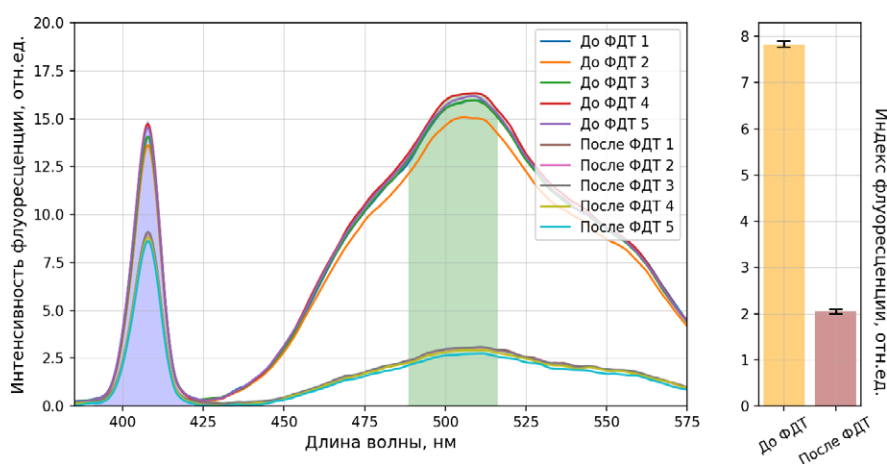


Рис. 5. Пациент Ш., спектры и индексы флуоресценции ФС до и после ФДТ: зеленым выделена площадь под пиком флуоресценции, синим — площадь под пиком лазерной линии

Fig. 5. Patient Sh., fluorescence emission spectra and fluorescence indices histogram of PS accumulated in pathological tissue before and after PDT: area under the fluorescence peak highlighted in green, area under the laser peak highlighted in blue

ЛИТЕРАТУРА / REFERENCES:

1. Кисельникова Л.П., Кузнецова Г.И. Применение фотодинамической терапии при лечении гингивита в детском возрасте. — *Клиническая стоматология*. — 2016; 2 (78): 4—8 [Kiselnikova L.P., Kuznetsova G.I. Photodynamic therapy in treatment of gingivitis at children. — *Clinical Dentistry (Russia)*. — 2016; 2 (78): 4—8. (In Russ.)]. [eLibrary ID: 26134222](#)
2. Шугайлов И.А., Джанчатова А.Р., Максименко А.А. Оценка эффективности фотодинамической терапии с новым фотосенсибилизатором «Рададент плюс» при лечении воспалительных стоматологических заболеваний. — *Российский стоматологический журнал*. — 2013; 2: 38—42 [Shugaylov I.A., Dganchatova A.R., Maximenko A.A. The assessment of the efficiency of photodynamic therapy with the new photosensitizer «Radadent plus» in the treatment of inflammatory diseases of the oral cavity. — *Russian Journal of Dentistry*. — 2013; 2: 38—42. (In Russ.)]. [eLibrary ID: 19014764](#)

3. Бриль Е.А., Смирнова Я.В., Ящук В.О., Решетнева И.Т., Бриль В.И. Применение фотодинамического эффекта в профилактике воспалительных заболеваний пародонта у ортодонтических пациентов. — *Современные проблемы науки и образования*. — 2015; 6: 183 [Bril E.A., Smirnova Ya.V., Yaschuk V.O., Reshetneva I.T., Bril V.I. The use photodynamic effect in the prevention of inflammatory periodontal diseases at orthodontic patients. — *Modern Problems of Science and Education*. — 2015; 6: 183. (In Russ.)]. [eLibrary ID: 25389763](#)
4. Trombelli L., Farina R., Silva C.O., Tatakis D.N. Plaque-induced gingivitis: Case definition and diagnostic considerations. — *J Periodontol*. — 2018; 89 Suppl 1: S46-S73. [PMID: 29926936](#)
5. Nazir M.A. Prevalence of periodontal disease, its association with systemic diseases and prevention. — *Int J Health Sci (Qassim)*. — 2017; 11 (2): 72—80. [PMID: 28539867](#)

В каждом случае ФС был тропен к зонам патологии и имел высокий уровень накопления. После проведения ФДТ у всех пациентов степень фотообесцвечивания превышала 75%, а этого, по предварительным данным, достаточно для проведения эффективной ФДТ. При осмотре пациентов через 2 недели после лечения был замечен полный регресс очагов воспаления, а также улучшение общего состояния пациентов. Так как гингивит ухудшает качество жизни пациентов, а дальнейшее прогрессирование патологии может привести к развитию пародонтита и вторичной адентии, применение ФДТ в комбинации с новым ФС на основе куркумина является перспективным методом лечения с высокой терапевтической эффективностью.

**Конфликт интересов.** Авторы декларируют отсутствие конфликта интересов.

**Поступила:** 23.12.2022

**Принята в печать:** 13.02.2023

**Conflict of interests.** The authors declare no conflict of interests.

**Received:** 23.12.2022

**Accepted:** 13.02.2023

6. Fine D.H., Kaplan J.B., Kachlany S.C., Schreiner H.C. How we got attached to *Actinobacillus actinomycetemcomitans*: A model for infectious diseases. — *Periodontol 2000*. — 2006; 42: 114—57. [PMID: 16930309](#)
7. Hegyi J., Hegyi V., Ruzicka T., Arenberger P., Berking C. New developments in fluorescence diagnostics. — *J Dtsch Dermatol Ges*. — 2011; 9 (5): 368—72. [PMID: 21251227](#)
8. Chau L., Jabara J.T., Lai W., Svider P.F., Warner B.M., Lin H.S., Raza S.N., Fribley A.M. Topical agents for oral cancer chemoprevention: A systematic review of the literature. — *Oral Oncol*. — 2017; 67: 153—159. [PMID: 28351570](#)
9. Shlar I., Droby S., Rodov V. Modes of antibacterial action of curcumin under dark and light conditions: A toxicoproteomics approach. — *J Proteomics*. — 2017; 160: 8—20. [PMID: 28315482](#)
10. Chin K.Y. The spice for joint inflammation: anti-inflammatory role of curcumin in treating osteoarthritis. — *Drug Des Devel Ther*. — 2016; 10: 3029—3042. [PMID: 27703331](#)
11. Ailioaie L.M., Litscher G. Curcumin and photobiomodulation in chronic viral hepatitis and hepatocellular carcinoma. — *Int J Mol Sci*. — 2020; 21 (19): 7150. [PMID: 32998270](#)
12. Ashrafizadeh M., Zarrabi A., Hashemi F., Zabolian A., Saleki H., Bagherian M., Azami N., Bejandi A.K., Hushmandi K., Ang H.L., Makvandi P., Khan H., Kumar A.P. Polychemotherapy with curcumin and doxorubicin via biological nanoplatforms: Enhancing antitumor activity. — *Pharmaceutics*. — 2020; 12 (11): 1084. [PMID: 33187385](#)
13. Farjana H.N., Chandrasekaran S.C., Gita B. Effect of oral curcuma gel in gingivitis management — a pilot study. — *J Clin Diagn Res*. — 2014; 8 (12): ZC08—10. [PMID: 25654020](#)
14. Hugar S.S., Patil S., Metgud R., Nanjwade B., Hugar S.M. Influence of application of chlorhexidine gel and curcumin gel as an adjunct to scaling and root planing: A interventional study. — *J Nat Sci Biol Med*. — 2016; 7 (2): 149—54. [PMID: 27433065](#)
15. Buss S., Dobra J., Goerg K., Hoffmann S., Kippenberger S., Kaufmann R., Hofmann M., Bernd A. Visible light is a better co-inducer of apoptosis for curcumin-treated human melanoma cells than UVA. — *PLoS One*. — 2013; 8 (11): e79748. [PMID: 24255713](#)
16. Vladimirov Y.A., Osipov A.N., Klebanov G.I. Photobiological principles of therapeutic applications of laser radiation. — *Biochemistry (Mosc)*. — 2004; 69 (1): 81—90. [PMID: 14972023](#)
17. Waghmare P.F., Chaudhari A.U., Karhadkar V.M., Jamkhande A.S. Comparative evaluation of turmeric and chlorhexidine gluconate mouthwash in prevention of plaque formation and gingivitis: a clinical and microbiological study. — *J Contemp Dent Pract*. — 2011; 12 (4): 221—4. [PMID: 22186854](#)
18. Nosratzahi T., Arbabi-Kalati F., Hamishehkar H., Bagheri S. Comparison of the effects of curcumin mucoadhesive paste and local corticosteroid on the treatment of erosive oral lichen planus lesions. — *J Natl Med Assoc*. — 2018; 110 (1): 92—97. [PMID: 29510851](#)
19. Yadav M., Aravinda K., Saxena V.S., Srinivas K., Ratnakar P., Gupta J., Sachdev A.S., Shivhare P. Comparison of curcumin with intralesional steroid injections in oral submucous fibrosis — A randomized, open-label interventional study. — *J Oral Biol Craniofac Res*. — 2014; 4 (3): 169—73. [PMID: 25737939](#)
20. Mali A.M., Behal R., Gilda S.S. Comparative evaluation of 0.1% turmeric mouthwash with 0.2% chlorhexidine gluconate in prevention of plaque and gingivitis: A clinical and microbiological study. — *J Indian Soc Periodontol*. — 2012; 16 (3): 386—91. [PMID: 23162334](#)

DOI: 10.37988/1811-153X\_2023\_1\_98

[Д.Т. Цинеккер](#)<sup>1</sup>,ассистент, аспирант кафедры стоматологии  
детского возраста[Т.Н. Модина](#)<sup>2</sup>,д.м.н., профессор кафедры челюстно-  
лицевой хирургии и стоматологии[И.Х. Хусаинов](#)<sup>1</sup>,аспирант кафедры биохимии  
и клинической лабораторной диагностики[Д.А. Цинеккер](#)<sup>1</sup>,к.м.н., доцент кафедры стоматологии  
детского возраста[А.А. Гаффарова](#)<sup>1</sup>,

студентка V курса

[А.И. Шайдуллин](#)<sup>1</sup>,

студент V курса

[Е.В. Мамаева](#)<sup>1</sup>,д.м.н., профессор кафедры стоматологии  
детского возраста<sup>1</sup> Казанский ГМУ, 420012, Казань, Россия<sup>2</sup> НМХЦ им. Н.И. Пирогова,  
105203, Москва, Россия

## Коморбидность пародонтита и герпеса в постковидном периоде

**Реферат.** Совершенствование диагностики и оказания стоматологической помощи пациентам с хроническим пародонтитом в сочетании с герпетическими заболеваниями — актуальная цель многих исследований. При этом пандемия COVID-19, в том числе течение постковидного периода, несколько изменила взгляд специалистов на диагностику и лечение указанных коморбидных заболеваний. **Цель исследования** — метагеномный анализ микробиоты пациентов с пародонтитом в сочетании с герпетическими поражениями в постковидном периоде. **Материалы и методы.** Обследовано 28 человек в возрасте 18—19 лет: 8 пациентов с хроническим пародонтитом и герпесом губ в постковидном периоде (I группа), 9 пациентов с хроническим пародонтитом и герпетиформным стоматитом в постковидном периоде (II группа), 11 условно здоровых молодых людей (III группа, сравнения). Отбор биоматериала произведен после профессиональной гигиены рта из пародонтальных пространств; метагеномный анализ проведен с использованием спектрофотометра Nanodrop ND-2000, наборов для анализа «Quant-iT dsDNA HS» и секвенатора MiSeq (Illumina). **Результаты.** Проанализированы структуры микробных сообществ 28 образцов микробиома пародонтальных пространств, средняя длина результирующих последовательностей составила 460 пар оснований, в среднем на выборку приходилось 13 974 последовательностей, выявлено 183 филотипа, относящихся к 17 типам, из них выделено 46 наиболее многочисленных филотипов. Относительно группы сравнения в экспериментальных группах определена тенденция к снижению нормальной микробиоты (*Streptococcus*, *Rothia*), увеличению биоразнообразия Шеннона и отдельных представителей условно-патогенного спектра (I группа — *Prevotella*, *Fusobacterium*, *Campylobacter*, *Haemophilus*, *Selenomonas*, *Treponema*, *Tannerella* и *Filifactor*; II группа — unclassified *TM7-3*, *Actinomyces*, *Veillonella*, unclassified *Gemellaceae*, *Porphyromonas*). **Заключение.** Выявлены особенности микробиома пародонтального кармана у коморбидных пациентов с пародонтитом и герпесом в постковидный период, идентифицированы отдельные представители микробиома, описаны их особенности, что дает основания к применению различных методов лечения, в том числе с использованием малоинвазивной терапии на фоне противовирусных средств.

**Ключевые слова:** COVID-19, пародонтит, герпес губ, герпетиформный стоматит, метагеномный анализ

### ДЛЯ ЦИТИРОВАНИЯ:

Цинеккер Д.Т., Модина Т.Н., Хусаинов И.Х., Цинеккер Д.А., Гаффарова А.А., Шайдуллин А.И., Мамаева Е.В. Коморбидность пародонтита и герпеса в постковидном периоде. — *Клиническая стоматология*. — 2023; 26 (1): 98—104. DOI: 10.37988/1811-153X\_2023\_1\_98

[D.T. Tsinekker](#)<sup>1</sup>,assistant, postgraduate at the Pediatric  
dentistry Department[T.N. Modina](#)<sup>2</sup>,PhD in Medical Sciences, full professor  
of the Maxillofacial dentistry Department[I.H. Khusainov](#)<sup>1</sup>,postgraduate at the Biochemistry and clinical  
laboratory diagnostics Department[D.A. Tsinekker](#)<sup>1</sup>,PhD in Medical Sciences, associate professor  
of the Pediatric dentistry Department[A.A. Gaffarova](#)<sup>1</sup>,5<sup>th</sup> year student

## Comorbidity of periodontitis and herpes in the postcovid period

**Abstract.** Improving the diagnosis and provision of dental care for patients with chronic periodontitis in combination with herpetic diseases is an urgent goal of many studies. At the same time, the COVID-19 pandemic, including the course of its post-covid period, has somewhat changed the view of specialists on the diagnosis and treatment of these comorbid diseases. **The aim** of the study was a metagenomic analysis of the microbiota of patients with periodontitis in combination with herpetic lesions in the postcovid period. **Materials and methods.** 28 people aged 18—19 years were examined: 8 patients with chronic periodontitis and herpes of the lips in the postcovid period (group I), 9 patients with chronic periodontitis and herpetiform stomatitis in the postcovid period (group II), 11 conditionally healthy young people (group III, comparisons). The biomaterial was selected after professional oral hygiene from periodontal spaces; metagenomic analysis was carried out using a Nanodrop ND-2000 spectrophotometer, “Quant-iT dsDNA HS” analysis kits and “MiSeq” sequencer (Illumina). **Results.** The structures of microbial communities of 28 samples of the microbiome of periodontal spaces were analyzed, the average length of the resulting sequences was 460 base pairs, an average of 13 974 sequences accounted for



[A.I. Shaidullin](#)<sup>1</sup>,

5<sup>th</sup> year student

[E.V. Mamaeva](#)<sup>1</sup>,

PhD in Medical Sciences, full professor  
of the Pediatric dentistry Department

<sup>1</sup> Kazan State Medical University,  
420012, Kazan, Russia

<sup>2</sup> Pirogov National Medical & Surgical  
Center, 105203, Moscow, Russia

the sample, 183 phylotypes belonging to 17 types were identified, of which 46 of the most numerous phylotypes were identified. Relative to the comparison group, the experimental groups showed a tendency to decrease the normal microbiota (*Streptococcus*, *Rothia*), an increase in the biodiversity of Shannon and individual representatives of the conditionally pathogenic spectrum (group I — *Prevotella*, *Fusobacterium*, *Campylobacter*, *Haemophilus*, *Selenomonas*, *Treponema*, *Tannerella* and *Filifactor*; group II — unclassified *TM7-3*, *Actinomyces*, *Veillonella*, unclassified *Gemellaceae*, *Porphyromonas*). **Conclusion.** The features of the microbiome of the periodontal pocket in comorbid patients with periodontitis and herpes in the postcovid period were revealed, individual representatives of the microbiome were identified, their features were described, which gives grounds for the use of various treatment methods, including using minimally invasive therapy against the background of antiviral agents.

**Key words:** COVID-19, periodontitis, lip herpes, herpetic stomatitis, metagenomic analysis

**FOR CITATION:**

Tsinekker D.T., Modina T.N., Khusainov I.H., Tsinekker D.A., Gaffarova A.A., Shaidullin A.I., Mamaeva E.V. Comorbidity of periodontitis and herpes in the postcovid period. *Clinical Dentistry (Russia)*. 2023; 26 (1): 98—104 (In Russ.). DOI: 10.37988/1811-153X\_2023\_1\_98

## ВВЕДЕНИЕ

Совершенствование диагностики и оказания стоматологической помощи пациентам с хроническим пародонтитом в сочетании с герпетическими заболеваниями — актуальная цель многих исследований. При этом пандемия COVID-19, в том числе течение постковидного периода, несколько изменила взгляд специалистов на диагностику и лечение указанных коморбидных заболеваний. При COVID-19 нейродегенеративные реакции изменяют локальный иммунитет и микробиом в сторону увеличения количества условно-патогенной микробиоты на фоне «цитокинового шторма» [1, 2], а постковидный период стимулирует прогрессирование патологических процессов у коморбидных пациентов с пародонтитом и герпетическими поражениями [3].

Развитие пародонтита связано с активным потенциалом пародонтопатогенных бактерий [4], зависимым как от факторов вирулентности бактерий, так и от взаимодействия различных видов микроорганизмов, способных ускорять или замедлять прогрессирование местного неспецифического и специфического иммунитета. Этиопатогенную роль в развитии пародонтита отводят в том числе вирусной инфекции (простой герпес, цитомегаловирус, вирус Эпштейна—Барр), которая способствует прогрессированию патологического процесса с прямо пропорциональным увеличением глубины пародонтальных карманов. В сочетании с анаэробной микробиотой вирусами активно поражаются пародонтальные клетки защиты: моноциты/макрофаги Т- и В-лимфоциты, — которые продуцируют провоспалительные цитокины, снижающие хемотаксис [4—6].

По данным литературы и наших собственных наблюдений, на фоне пандемии коронавирусной инфекции COVID-19 было зарегистрировано значительное количество случаев герпетических поражений у стоматологических пациентов. Как в виде проявлений простого герпеса (*Herpes simplex*) и опоясывающего герпеса (*Herpes zoster*) самостоятельно, так и у коморбидных

пациентов с пародонтитом и герпетическими поражениями. При этом у пациентов, обратившихся за стоматологической помощью, отмечались массивные герпетические высыпания кожи (спина, живот, ноги, руки, ягодицы, промежность); герпес губ и герпетический стоматит [7—9].

Нейротропные коронавирусы идентифицируются на глиальных клетках и нейронах, что делает их потенциальной мишенью для цитотоксических механизмов иммунной реакции и последующих деструктивных процессов [10]. Так, тип глиальных клеток (астроциты) играет решающую роль в реализации репликационного цикла SARS-CoV-2 в нервной системе, а разные штаммы SARS-CoV-2 могут вызывать и различные неврологические симптомы [11] — в общем статусе отмечены депрессия, ипохондрия, страхи и панические атаки (тревожные состояния).

Ухудшение локального стоматологического статуса отмечается у пациентов с новой коронавирусной инфекцией COVID-19. Наиболее вероятно, что обострение хронического генерализованного пародонтита у пациентов с COVID-19 не связано с репродукцией SARS-CoV-2 в полости рта и скорее всего является следствием гиперактивации иммунных и воспалительных защитных механизмов [12].

Анализ доступных литературных источников выявил, что пародонтит и герпес — заболевания, сопутствующие новой коронавирусной инфекции COVID-19, которые инициируются, обостряются или выходят из состояния ремиссии как за счет «цитокинового шторма», так и за счет снижения иммунного статуса, а их коморбидность представляет определенный научный и клинический интерес. Результаты недавних исследований подтверждают мнение о том, что герпесвирусы играют значительно большую роль в этиопатогенезе воспалительных заболеваний полости рта, включая гингивит и хронический пародонтит, чем это считалось ранее. При этом исследователи отмечают выраженные статистически достоверные связи, характеризующие

взаимодействие герпесвирусов и ведущих представителей анаэробной пародонтопатогенной микробиоты. На этом основании при оценке прогноза заболеваний пародонта рекомендуется использовать широкий спектр методов молекулярно-генетической и микробиологической диагностики. Это позволит дифференцировать типы вирусов и форму герпесвирусной инфекции [13].

С другой стороны, ряд исследователей указывает на возможную сопряженность коронавирусной инфекции с вирусами герпеса в аспекте коинфицирования на фоне иммунокомпрометированного состояния пациентов с COVID-19 [8, 9, 12].

Среди рекомендуемых современных диагностических методов следует назвать полимеразную цепную реакцию с количественным учетом, обратную гибридизацию ДНК–ДНК, метагеномное секвенирование с последующим биоинформационным анализом состава орального микробиома [13–15].

Кроме того, хочется отметить, что патогенез COVID-19 интересен и уникален, а данных об изменении спектра пародонтопатогенной и нормальной микробиоты при рассматриваемой патологии практически нет, поэтому применение метагеномного анализа орального микробиома на фоне перенесенной коронавирусной инфекции расширит представления о течении указанных коморбидных заболеваний. Лечебные мероприятия с целью снижения вирусной нагрузки в тканях пародонта могут способствовать улучшению состояния при воспалительных заболеваниях полости рта.

**Цель исследования** — метагеномный анализ микробиоты пациентов с пародонтитом в сочетании с герпетическими поражениями в постковидном периоде.

## МАТЕРИАЛЫ И МЕТОДЫ

В обследование вошли 28 человек в возрасте 18–19 лет, не вакцинированные, без вредных привычек. Женщины (16 чел.) не были беременны и не использовали методы гормональной контрацепции. Все участники не принимали антибиотики и не использовали антисептики в течение последних 3 месяцев.

Всех исследуемых разделили на 3 группы:

- I — 8 человек с пародонтитом средней степени тяжести и герпетическим везикулярным дерматитом губ в постковидном периоде;
- II — 9 человек с пародонтитом средней степени тяжести и герпетическим стоматитом в постковидном периоде;
- III — 11 условно здоровых человек с интактным пародонтом, не инфицированных SARS-CoV-2 (группа сравнения).

Все участники прошли комплексное стоматологическое обследование, имели полные зубные ряды, были без мукогингивальной и ортодонтической патологии, не использовали ортопедические и ортодонтические конструкции.

Пациенты экспериментальных I и II группы за 6–8 недель до обследования перенесли новую

коронавирусную инфекцию среднетяжелой степени тяжести (U07.1). Согласно временным методическим рекомендациям (версия 15 от 22.02.22), они получали симптоматическое лечение:

- купирование лихорадки (жаропонижающие препараты — парацетамол или ибупрофен);
- комплексная терапия ринита и/или ринофарингита (увлажняющие/элиминационные препараты, назальные деконгестанты);
- комплексная терапия бронхита (мукоактивные, бронхолитические средства).

Пациенты в период болезни не принимали антибиотики и гормональные препараты.

У всех участников исследования после профессиональной гигиены рта отбирали образцы биоматериала из пародонтальных пространств: в I и во II группе — из пародонтального кармана, в группе сравнения — из зубодесневой борозды пяти случайно выбранных зубов. Пробы помещали в микроцентрифужные пробирки объемом 2 мл и замораживали при  $-20^{\circ}\text{C}$ .

С применением набора для широкого спектра биологических образцов (QIAamp DNA Mini Kit Qiagen, Германия) выделяли и очищали суммарную ДНК. Общее количество ДНК измеряли спектрофотометром Nanodrop ND-2000 (Wilmington, США); хранили в морозильной камере при  $-20^{\circ}\text{C}$ .

Затем фрагменты полученных бактериальных генов 16S рРНК амплифицировали со штрихкодированными праймерами Bakt\_341F (5'-CCT ACG GGN GGC WGC AG-3') и Bakt\_805R (5'-GAC TAC HVG GGT ATC TAA TCC-3') с использованием Phusion High-Fidelity ДНК-полимеразы (Thermo Fisher Scientific, США) в трех повторениях для каждого образца. Полученный ампликон для каждого образца объединяли и очищали с использованием гранул Agencourt AMPure XP (Beckman Coulter, США). Количество ДНК определяли с использованием набора для анализа Quant-iT dsDNA HS. Секвенирование проводили на секвенаторе MiSeq (Illumina, США).

На первом этапе была проведена подготовка библиотеки и генерация кластеров. Выделенные ампликоны случайным образом фрагментировали с помощью фермента транспозазы и получали короткие цепочки ДНК (200–600 пар оснований). К фрагментам лигировали специальные адаптеры. Полученные фрагменты амплифицировали с помощью ПЦР, далее очищали.

Секвенирование было вторым этапом: после клональной амплификации обратную ssDNA отщепляли и вымывали, оставляя только прямую ssDNA. Для дальнейшей детекции присоединяли меченые флуорохромы (ddNTP). Повторение цикла идет до получения полного, последовательного секвенирования.

На третьем этапе проводили автоматизированный анализ данных с использованием классификатора RPD.

## РЕЗУЛЬТАТЫ И ОБСУЖДЕНИЕ

При сборе анамнеза определено стабильное общее самочувствие пациентов, но с отличительной слабостью,

мышечными и суставными болями по вечерам; подчелюстные лимфатические узлы были увеличены, при пальпации умеренно болезненны; температура в промежутке 36,8–37,2°C. Саливация усилена; слюна вязкая, тягучая.

Пациенты I группы жаловались на образования на губе, болезненность губ и, как следствие, затруднения в артикуляции и приеме пищи. Объективно: губы гиперемированы, с выраженным отеком; на границе с красной каймой губ и кожи вокруг губ определяются одиночные и сгруппированные множественные мелкие пузырьки размером 1–2 мм с прозрачным содержимым; кожа вокруг губ покрыта корочкой эрозии. Высыпания в разной стадии формирования в количестве 4–6. Пальпация резко болезненна. ПЦР на вирус простого герпеса 1-го и 2-го типа (*Herpes simplex virus* – HSV-1, 2) положительная. Диагноз – герпетический везикулярный дерматит губ (B00.1; рис. 1).

Пациенты II группы предъявляли жалобы на наличие язв во рту; боль, усиливающуюся во время еды и при разговоре. Объективно: на поверхности преддверия рта или слизистой щеки определяются афты округлой или овальной формы диаметром 1,2–6 мм на инфильтрированном и гиперемированном основании. У двух пациентов из группы афты были покрыты фибриновым налетом, у одного – некротическим налетом и напоминали вид кратера. Пальпация резко болезненна, афты мягкие с инфильтратом в основании. Фибриновый налет удалялся с обнажением кровоточащей поверхности. ПЦР на вирус простого герпеса 1-го и 2-го типа (*Herpes simplex virus* – HSV-1, 2) положительная. Диагноз – герпетиформный стоматит (K12.02; рис. 2).

не превышала 2,5 мм, отсутствовали над- и поддесневой камень и кровоточивость десен; маргинальная часть десны была остроконечной формы; на ортопантограмме деструкции костной ткани не наблюдалось [14].

В ходе исследования были проанализированы структуры микробных сообществ 28 образцов микробиома пародонтальных пространств\* (пародонтального кармана и зубодесневой борозды) с использованием секвенирования фрагментов генов рРНК бактерий 16S (области V3 и V4).

После объединения парных чтений средняя длина результирующих последовательностей составила 460 пар оснований. В среднем на выборку приходилось 13 974 последовательностей. Затем они были таксономически классифицированы на основе сходства с известными последовательностями.

Методом секвенирования было выявлено 183 фило-типа, относящихся к 17 типам. Из них выделено 46 наиболее многочисленных фило-типов и проведено сравнение их данных между двумя экспериментальными группами и группой сравнения (см. таблицу). Анализ результатов исследования показал факт доминирования различных микроорганизмов в I и во II группах.

Разнообразие микробиома пародонтальных пространств (пародонтального кармана и зубодесневой борозды) в нашем исследовании определялось индексом биоразнообразия Шеннона. В результате определено, что в экспериментальных группах биоразнообразие Шеннона было выше, чем в группе сравнения. Подобное увеличение биоразнообразия может свидетельствовать о его влиянии на снижение иммунной защиты хозяина (рис. 4).

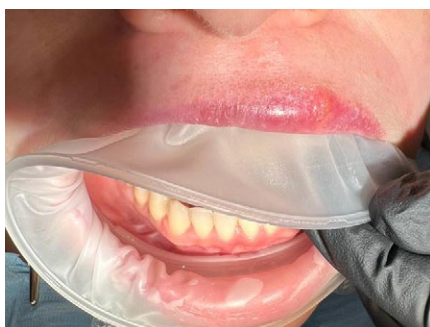

Рис. 1. Пациент В., 18 лет, I группа, герпетический везикулярный дерматит губ (B00.1)

Fig. 1. Patient V, 18 years old, I group, herpetic vesicular dermatitis of the lips (B00.1)

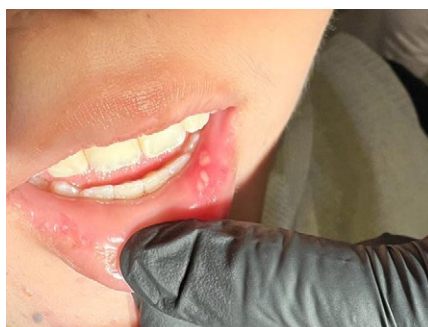


Рис. 2. Пациент К., 19 лет, II группа, герпетиформный стоматит (K12.02)

Fig. 2. Patient K., 19 years old, II group, chronic recurrent aphthous stomatitis (K12.0)

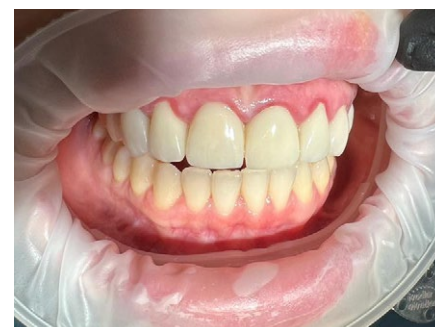

Рис. 3. Пациент К., 19 лет, II группа, хронический генерализованный пародонтит средней степени тяжести (K05.3)

Fig. 3. Patient K., 19 years old, II group, chronic generalized periodontitis of moderate severity (K05.3)

Пародонтологический статус участников I и II группы соответствовал диагнозу «хронический генерализованный пародонтит средней степени тяжести» (K05.3; рис. 3).

Пародонтологический статус группы сравнения соответствовал диагнозу «интактный пародонт», при котором глубина зондирования зубодесневой борозды

\* Термин «пародонтальные пространства» зарегистрирован в реестре Банка интеллектуальной собственности информационных ресурсов ИжГМА № 10.22 от 21.12.2022. Авторы Цинеккер Д.Т., Шумский А.В., Модина Т.Н., Цинеккер Д.А., Громова С.Н., Кайсина Т.Н., Шакирова Р.Р., Мосеева М.В., Мамаева Е.В.



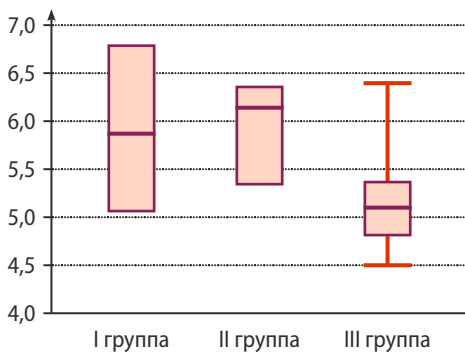


Рис. 4. Сравнение биоразнообразия исследуемых групп  
Fig. 4. Comparison of the biodiversity of the studied groups

Было показано, что в обеих экспериментальных группах имелась тенденция к снижению представителей таксономической группы *Streptococcus* относительно группы сравнения на 4 единицы *Rothia*, в 6 раз. Также в I группе было снижено количество представителей *Neisseria* в 3,7 раза. Указанные микроорганизмы обычно рассматриваются как маркеры нормобиоты пародонта, а их количественное уменьшение позволяет судить

о развитии дисбиоза на фоне снижения местного или общего иммунитета.

В группе сравнения были увеличены *Escherichia*, *Comamonas*, *Aggregatibacter*, *Eikenella*, *Actinobacillus*, *Peptostreptococcus*, *Halomonas*. Интересен факт снижения количества *Neisseria* только в одной экспериментальной группе (на 4 единицы), также проявили себя *Leptotrichia*, unclassified *Lachnospiraceae*, *Abiotrophia*, *Eikenella*, *Oribacterium*.

В I группе с хроническим пародонтитом и герпетическим везикулярным дерматитом губ в постковидном периоде имело место явное увеличение следующих представителей: *Prevotella* (10,2%; ее уровень был максимален и увеличен в 2–2,5 раза относительно двух других групп); *Fusobacterium* (8,10%); *Campylobacter* (7,03%); *Haemophilus* (5,78%); *Selenomonas* (2,82%). Определено превышение уровня в несколько раз *Treponema*, *Tannerella* и *Filifactor*, *Corynebacterium*, unclassified *Bacteroidales*, *Schwartzia*, *Atopobium*, unclassified *Mogibacteriaceae*, *Paludibacter*, *Dialister*, *Megasphaera*.

*Prevotella* — пародонтопатогенная бактерия, относящаяся к пародонтопатогенным видам II порядка (консорциум «оранжевого комплекса» биопленки по старой

**Относительное обилие видов/филотипов, распределенных между образцами и пересчитанных в процентное соотношение по метагеномным данным (медианное значение в %)**

Relative abundance of species/phylotypes distributed between samples and converted to a percentage based on metagenomic data (median value in percent)

Филотип	I группа	II группа	III группа	Филотип	I группа	II группа	III группа
<i>Streptococcus</i>	24,767	26,333	31,041	<i>Aggregatibacter</i>	0,157	0,022	0,623
<i>Neisseria</i>	2,000	7,763	7,460	<i>Eikenella</i>	—	—	0,114
<i>Rothia</i>	1,500	1,303	6,131	<i>Atopobium</i>	0,560	0,361	0,362
<i>Fusobacterium</i>	8,100	3,073	6,604	<i>Tannerella</i>	0,624	0,076	0,207
<i>Veillonella</i>	4,900	7,943	3,798	<i>Bulleidia</i>	0,136	—	0,151
<i>Granulicatella</i>	1,500	1,927	2,853	unclassified <i>Lachnospiraceae</i>	—	—	1,264
<i>Prevotella</i>	10,200	5,350	3,962	unclassified <i>Mogibacteriaceae</i>	0,884	0,101	0,224
<i>Actinomyces</i>	3,384	8,89	4,916	<i>Paludibacter</i>	0,428	0,101	0,121
<i>Leptotrichia</i>	1,280	4,239	4,828	<i>Abiotrophia</i>	—	—	0,082
<i>Haemophilus</i>	5,781	2,900	2,801	<i>Actinobacillus</i>	—	—	0,178
unclassified <i>Gemellaceae</i>	0,872	3,686	2,202	<i>Treponema</i>	1,993	0,067	0,172
<i>Capnocytophaga</i>	2,200	2,929	1,113	<i>Dialister</i>	1,400	0,084	0,142
<i>Porphyromonas</i>	1,849	3,403	1,903	<i>Megasphaera</i>	0,239	0,025	0,104
<i>Escherichia</i>	—	—	3,847	<i>Peptostreptococcus</i>	0,026	0,008	0,155
unclassified <i>TM7-3</i>	5,563	9,460	2,691	unclassified <i>Dethiosulfovibrionaceae</i>	—	—	0,077
unclassified <i>Lachnospiraceae</i>	0,245	0,420	0,385	unclassified <i>Bacteroidales</i>	1,045	—	0,015
<i>Oribacterium</i>	0,152	0,025	0,556	<i>Halomonas</i>	—	—	0,492
<i>Corynebacterium</i>	1,039	0,975	0,319	unclassified <i>Tissierellaceae</i>	0,077	—	0,039
unclassified <i>Weeksellaceae</i>	0,244	0,463	0,256	<i>Filifactor</i>	0,445	—	0,047
<i>Campylobacter</i>	7,033	0,471	0,787	<i>Schwartzia</i>	0,658	0,008	0,023
<i>Lautropia</i>	0,379	0,782	0,362	unclassified <i>Leptotrichiaceae</i>	—	—	0,013
<i>Parvimonas</i>	1,587	0,217	0,164	unclassified <i>Rs-045</i>	—	—	0,003
<i>Comamonas</i>	—	—	0,635				
<i>Selenomonas</i>	2,816	0,973	0,475				

Примечание. Зеленым выделено максимальное относительное обилие вида/фила между образцами, пересчитанное в процентное соотношение по метагеномным данным.

классификации) [15–17]. *Fusobacterium* — анаэробная грамотрицательная бактерия, влияющая на симбиоз ранних и поздних колонизационных бактерий в зубном налете, провоцируя пероральные и экстраоральные инфекции [18]. *Campylobacter* — грамотрицательная бактерия, высокий уровень которой способствует образованию пародонтальных карманов [19]. *Selenomonas* — анаэробная грамотрицательная бактерия, которая в основном выделяется у пациентов с генерализованным агрессивным пародонтитом [20]. Принадлежность *Treponema denticola*, *Tannerella forsythia* и *Filifactor alocis* в настоящее время многими исследователями рассматривается как доказательство их отношения к пародонтопатогенам I порядка [21, 22].

Во II группе с хроническим пародонтитом и герпетическим стоматитом в постковидном периоде имело место значительно увеличение следующих представителей: unclassified TM7-3 (9,46%) (ее уровень был максимален и увеличен в 2–3,5 раза относительно двух других групп); *Actinomyces* (8,83%); *Veillonella* (7,94%); unclassified Gemellaceae (3,68%), *Porphyromonas* (3,40%). Подобным образом повели себя unclassified Weeksellaceae, unclassified Lachnospiraceae.

Известно о способности unclassified TM7-3 (9,46%) поддерживать не только свой рост [23, 24], но и отрицательно влиять на течение пародонтита. *Porphyromonas* — пародонтопатогенная бактерия I порядка — консорциум «красного комплекса», образует поддесневую биопленку, вызывая воспаление и деструкцию [15, 22]. При этом значительная доля приходилась на представителей нормобиоты, которые отдельными авторами рассматриваются как возможные участники воспалительного процесса: *Actinomyces* — грамположительная бактерия, увеличение представительства которой в пародонтальных карманах сопровождается афтозом, гнойничковыми абсцессами [25]. *Veillonella* — облигатная анаэробная грамотрицательная бактерия, которая избирательно накапливается на поверхностях зубов (фиссура, контактная поверхность), образуя зубные бляшки и играя основную роль в антагонизме с кариесогенными стрептококками *S. mutans*, *S. sobrinus*. Однако возможная роль данной таксономической группы в развитии пародонтита остается открытой [22].

#### ЛИТЕРАТУРА / REFERENCES:

- Riad A., Kassem I., Stanek J., Badrah M., Klugarova J., Klugar M. Aphthous stomatitis in COVID-19 patients: Case-series and literature review. — *Dermatol Ther.* — 2021; 34 (1): e14735. PMID: 33389769
- Сукманська Г.Д., Крижановська А.В. Особливості перебігу хронічного рецидивуючого афтозного стоматиту після перенесеної COVID-19. — *Вісник проблем біології і медицини.* — 2022 (163): 208—213. [Sukmanska G.D., Kryzhanovskaya A.V. Features of chronic recurrent aphthosis stomatitis after COVID-19. — *Bulletin of problems*

#### ЗАКЛЮЧЕНИЕ

Метагеномный анализ позволил нам выявить особенности микробиома пародонтальных пространств (пародонтального кармана и зубодесневой борозды) у коморбидных пациентов в постковидный период. Метагеномный анализ был использован для получения возможности для расширенного таксономического анализа на основе секвенирования генома ДНК гена 16S рРНК, а в дальнейшей перспективе дополнения его данными ПЦР с видоспецифическими олигонуклеотидными праймерами.

Было выявлено 183 флотипа, относящихся к 17 типам; выделено 46 наиболее многочисленных флотипов. Средняя длина результирующих последовательностей составила 460 пар оснований, в среднем на выборку приходилось 13 974 последовательностей.

Нами идентифицированы отдельные представители микробиома у коморбидных пациентов с хроническим пародонтитом и герпесом в постковидный период, описаны их особенности. Выявлена разница между результатами метагеномного анализа пациентов с везикулярным дерматитом губ и герпетическим стоматитом, что дает основания к применению различных методов лечения у таких пародонтологических пациентов, в том числе с использованием малоинвазивной терапии на фоне противовирусных средств.

#### БЛАГОДАРНОСТИ

Выделение ДНК гена 16S рРНК и секвенирование выполнено в Междисциплинарном центре протеомных исследований Казанского (Приволжского) федерального университета.

#### ACKNOWLEDGEMENTS

DNA isolation of the 16S rRNA gene and sequencing were performed at the Interdisciplinary Center for Proteomic Research of the Kazan Federal University (Kazan, Russia).

**Конфликт интересов.** Авторы декларируют отсутствие конфликта интересов.

**Поступила:** 28.10.2022 **Принята в печать:** 13.02.2023

**Conflict of interests.** The authors declare no conflict of interests.

**Received:** 28.10.2022 **Accepted:** 13.02.2023

*biology and medicine.* — 2022 (163): 208—213 (In Ukrainian)].

DOI: 10.29254/2077-4214-2022-1-163-208-213

- Steardo L., Steardo L. Jr, Zorec R., Verkhatsky A. Neuroinfection may contribute to pathophysiology and clinical manifestations of COVID-19. — *Acta Physiol (Oxf).* — 2020; 229 (3): e13473. PMID: 32223077
- Slots J. Herpesviruses, the missing link between gingivitis and periodontitis? — *J Int Acad Periodontol.* — 2004; 6 (4): 113—9. PMID: 15553977
- Das S., Krithiga G.S., Gopalakrishnan S. Detection of human herpes viruses in patients with chronic and aggressive periodontitis

- and relationship between viruses and clinical parameters. — *J Oral Maxillofac Pathol.* — 2012; 16 (2): 203—9. [PMID: 22923891](#)
6. Kazi M.M.A.G., Bharadwaj R. Role of herpesviruses in chronic periodontitis and their association with clinical parameters and in increasing severity of the disease. — *Eur J Dent.* — 2017; 11 (3): 299—304. [PMID: 28932137](#)
7. Swain S.K., Debta P., Sahu A., Lenka S. Oral cavity manifestations by COVID-19 infections: a review. — *International Journal of Otorhinolaryngology and Head and Neck Surgery.* — 2021; 7 (8): 1391—1397. [DOI: 10.18203/issn.2454-5929.ijohns20212914](#)
8. Kämmerer T., Walch J., Flaig M., French L.E. COVID-19-associated herpetic gingivostomatitis. — *Clin Exp Dermatol.* — 2021; 46 (1): 174—176. [PMID: 33405295](#)
9. Maldonado M.D., Romero-Aibar J., Pérez-San-Gregorio M.A. COVID-19 pandemic as a risk factor for the reactivation of herpes viruses. — *Epidemiol Infect.* — 2021; 149: e145. [PMID: 34130765](#)
10. Baig A.M., Khaleeq A., Ali U., Syeda H. Evidence of the COVID-19 virus targeting the CNS: Tissue distribution, host-virus interaction, and proposed neurotropic mechanisms. — *ACS Chem Neurosci.* — 2020; 11 (7): 995—998. [PMID: 32167747](#)
11. Tavčar P., Potokar M., Kolenc M., Korva M., Avšič-Županc T., Zorec R., Jorgačevski J. Neurotropic viruses, astrocytes, and COVID-19. — *Front Cell Neurosci.* — 2021; 15: 662578. [PMID: 33897376](#)
12. Модина Т.Н., Цинеккер Д.Т., Харитоновна М.А., Махди М.М.М., Мамаева Е.В., Усманова И.Н. SARS-COV-2 в полости рта и обострение хронической пародонтальной патологии у пациентов с новой коронавирусной инфекцией (COVID-19). — *Проблемы стоматологии.* — 2021; 1: 70—75  
[Modina T., Zinecker D., Kharitonova M., Mahdi M., Mamaeva E., Usmanova I. Oral viral load of SARS-COV-2 and exacerbation of chronic periodontal disease in patients with novel coronavirus infection (COVID-19). — *Actual Problems in Dentistry.* — 2021; 1: 70—75 (In Russ.)]. [eLibrary ID: 45699798](#)
13. Царев В.Н., Ягодина Е.А., Царева Т.В., Николаева Е.Н. Значение вирусно-бактериального консорциума в возникновении и развитии хронического пародонтита. — *Пародонтология.* — 2020; 2: 84—89.  
[Tsarev V.N., Yagodina E.A., Tsareva T.V., Nikolaeva E.N. The impact of the viral-bacterial consortium on occurrence and development of chronic periodontitis. — *Parodontologiya.* — 2020; 2: 84—89 (In Russ.)]. [eLibrary ID: 42820275](#)
14. Saleev R.A., Modina T.N., Abdrakhmanov A.K., Zinecker D.T., Ilyinskaya Oh.N., Yakovleva G.Yu., Saleeva G.T., Mamaeva E.V. Metagenome of dentogingival sulcus's communities by the young people with intact periodontium. — *Indo American Journal of Pharmaceutical Sciences.* — 2019; 06 (03): 5320—5326. [DOI: 10.5281/zenodo.2593675](#)
15. Balmasova I.P., Olekhovich E.I., Klimina K.M., Korenkova A.A., Vakhitova M.T., Babaev E.A., Ovchinnikova L.A., Lomakin Y.A., Smirnov I.V., Tsarev V.N., Mkrtyumyan A.M., Belogurov A.A. jr, Gabibov A.G., Ilina E.N., Arutyunov S.D. Drift of the subgingival periodontal microbiome during chronic periodontitis in type 2 diabetes mellitus patients. — *Pathogens.* — 2021; 10 (5): 504. [PMID: 33922308](#)
16. Ishiguro K., Washio J., Sasaki K., Takahashi N. Real-time monitoring of the metabolic activity of periodontopathic bacteria. — *J Microbiol Methods.* — 2015; 115: 22—6. [PMID: 25986950](#)
17. García Carretero R., Luna-Heredia E., Olid-Velilla M., Vazquez-Gomez O. Bacteraemia due to *Parvimonas micra*, a commensal pathogen, in a patient with an oesophageal tumour. — *BMJ Case Rep.* — 2016; 2016: bcr2016217740. [PMID: 27864301](#)
18. Thurnheer T., Karygianni L., Flury M., Belibasakis G.N. Fusobacterium species and subspecies differentially affect the composition and architecture of supra- and subgingival biofilms models. — *Front Microbiol.* — 2019; 10: 1716. [PMID: 31417514](#)
19. Liu F., Ma R., Wang Y., Zhang L. The clinical importance of *Campylobacter concisus* and other human hosted *Campylobacter* species. — *Front Cell Infect Microbiol.* — 2018; 8: 243. [PMID: 30087857](#)
20. Gonçalves L.F., Fermiano D., Feres M., Figueiredo L.C., Teles F.R., Mayer M.P., Faveri M. Levels of *Selenomonas* species in generalized aggressive periodontitis. — *J Periodontal Res.* — 2012; 47 (6): 711—8. [PMID: 22612405](#)
21. Settem R.P., El-Hassan A.T., Honma K., Stafford G.P., Sharma A. *Fusobacterium nucleatum* and *Tannerella forsythia* induce synergistic alveolar bone loss in a mouse periodontitis model. — *Infect Immun.* — 2012; 80 (7): 2436—43. [PMID: 22547549](#)
22. Балмасова И.П., Царев В.Н., Янушевич О.О., Маев И.В. Микроэкология пародонта. Взаимосвязь локальных и системных эффектов. — М.: Практическая медицина, 2021. — 264 с.  
[Balmasova I.P., Tsarev V.N., Yanushevich O.O. Microecology of periodontal disease. The relationship of local and systemic effects. — Moscow: Practical Medicine, 2021. — 264 p. (In Russ.)].
23. Brinig M.M., Lepp P.W., Ouverney C.C., Armitage G.C., Relman D.A. Prevalence of bacteria of division TM7 in human subgingival plaque and their association with disease. — *Appl Environ Microbiol.* — 2003; 69 (3): 1687—94. [PMID: 12620860](#)
24. Paster B.J., Boches S.K., Galvin J.L., Ericson R.E., Lau C.N., Levanos V.A., Sahasrabudhe A., Dewhirst F.E. Bacterial diversity in human subgingival plaque. — *J Bacteriol.* — 2001; 183 (12): 3770—83. [PMID: 11371542](#)
25. Thukral R., Shrivastav K., Mathur V., Barodiya A., Shrivastav S. Actinomyces: a deceptive infection of oral cavity. — *J Korean Assoc Oral Maxillofac Surg.* — 2017; 43 (4): 282—285. [PMID: 28875145](#)



Москва, Россия  
24-27.04.2023



# ДЕНТАЛ САЛОН

53-Й МОСКОВСКИЙ  
МЕЖДУНАРОДНЫЙ  
СТОМАТОЛОГИЧЕСКИЙ  
ФОРУМ И ВЫСТАВКА

Москва, Крокус Экспо, павильон 2  
[www.dental-expo.com](http://www.dental-expo.com)




На правах  
рекламы 16+

КРУПНЕЙШАЯ ВЫСТАВКА, ПЛОЩАДКА ОБУЧЕНИЯ И НЕТВОРКИНГА

Организатор:



**DENTALEXPO®**  
+7 499 707 23 07 | [info@dental-expo.com](mailto:info@dental-expo.com)

Стратегический партнер:

  
Стоматологическая  
Ассоциация  
России (СТАР)

Генеральный спонсор:

  
GREEN  
DENT

 [vk.com/dentalexposcow](https://vk.com/dentalexposcow)  
 [t.me/dentalexporussia](https://t.me/dentalexporussia)



DOI: 10.37988/1811-153X\_2023\_1\_106

[П.О. Гришин](#)<sup>1</sup>,

к.м.н., доцент кафедры челюстно-лицевой хирургии и хирургической стоматологии

[Г.Т. Салеева](#)<sup>1</sup>,

д.м.н., профессор, зав. кафедрой ортопедической стоматологии

[Р.А. Салеев](#)<sup>1</sup>,

д.м.н., профессор кафедры ортопедической стоматологии, декан стоматологического факультета

[Е.В. Мамаева](#)<sup>1</sup>,

д.м.н., профессор кафедры стоматологии детского возраста

[Е.А. Калининкова](#)<sup>2</sup>,

ординатор кафедры хирургической стоматологии

<sup>1</sup> Казанский ГМУ, 420012, Казань, Россия<sup>2</sup> Институт усовершенствования врачей Министерства здравоохранения Чувашской Республики, 428018, Чебоксары, Россия**ДЛЯ ЦИТИРОВАНИЯ:**

Гришин П.О., Салеева Г.Т., Салеев Р.А., Мамаева Е.В., Калининкова Е.А. Конечно-элементный анализ влияния угла приложения силы и смещения при операциях дентальной имплантации. — *Клиническая стоматология*. — 2023; 26 (1): 106—113. DOI: 10.37988/1811-153X\_2023\_1\_106

[P.O. Grishin](#)<sup>1</sup>,

PhD in Medical Sciences, associate professor of the Maxillofacial surgery Department

[G.T. Saleeva](#)<sup>1</sup>,

PhD in Medical Sciences, full professor of the Prosthodontics Department

[R.A. Saleev](#)<sup>1</sup>,

PhD in Medical Sciences, full professor of the Prosthodontics Department, dean of the Dental Faculty

[E.V. Mamaeva](#)<sup>1</sup>,

PhD in Medical Sciences, full professor of the Pediatric dentistry Department

[E.A. Kalinnikova](#)<sup>2</sup>,

resident of the Surgical dentistry Department

## Конечно-элементный анализ влияния угла приложения силы и смещения при операциях дентальной имплантации

**Реферат. Цель** — определить величину напряжений в костной ткани, окружающей имплантат при расположении его вертикально или конфигурации смещения с оценкой эффекта осевой и неаксиальной нагрузки. **Материалы и методы.** Для определения и сравнения величины напряжений в имплантате, костной ткани, окружающей имплантат, интерфейсе «имплантат—кость» и «абатмент—имплантат», а также выработки оптимальных вариантов при расположении имплантатов в различных конфигурациях (прямой линии или под углом) был проведен трехмерный конечно-элементный анализ (МКЭ) при разных углах наклона имплантата. В качестве примера были смоделированы цилиндрический имплантат BioSink и конический Vega (Humana Dental) диаметром 3,5 мм и длиной 11,5 мм с соответствующими абатментами, закрепленные винтом. Данная модель МКЭ позволяет моделировать различные клинические ситуации и определять лучший вариант размещения имплантата и протетической конструкции с биомеханической точки зрения. **Результаты.** Максимальное напряжение в костной ткани, окружающей имплантат, выявлено с вертикальной нагрузкой имплантата. Изменение угла приложения силы на 10° привело к увеличению напряжения в костной ткани, окружающей имплантат. При этом созданное смещение приводит к полной компенсации увеличения напряжения. В моделях при лингвальном и буккальном расположении имплантатов основные показатели напряжения по Мизесу возникли при вертикальной нагрузке на мезиальную и дистальную области имплантата. Наиболее высокое напряжение было отмечено в области шейки имплантатов как для прямой, так и для угловой системы. При этом не выявлены концентрации напряжения на внутренних и внешних углах имплантатов, расположенных под углом, а также в области периимплантной щели вдоль тела имплантата или на вершине. **Заключение.** Угол установки имплантата оказывает значительное влияние на величину и распределение напряжений в самом имплантате и особенно в кости. Наименьшее напряжение в костной ткани, окружающей имплантат, выявлено при вертикальной нагрузке имплантата (6,7—7,2 МПа). С увеличением угла расположения имплантатов значительно увеличиваются максимальные эквивалентные напряжения в интерфейсе «имплантат—кость» вплоть до роста в несколько раз при установке имплантата под углом 30°.

**Ключевые слова:** стоматология, дентальные имплантаты, математическое моделирование, трехмерный конечноэлементный анализ, напряжение, угол наклона

## Finite element analysis of the influence of the angle of application of force and displacement during dental implantation operations

**Abstract. The objective** was to determine the magnitude of stresses in the bone tissue surrounding the implant when it is placed vertically or in a displaced configuration, with an assessment of the effect of axial and nonaxial loading. **Materials and methods.** Three-dimensional finite element analysis (FEA) was performed at various angles of implant inclination to determine and compare stresses in the implant, surrounding bone, implant-bone interface, and abutment-implant interface, and to determine the optimal options for placing the implants in different configurations (straight or angled). As an example, a cylindrical BioSink implant and a conical Vega (Humana Dental) with a diameter of 3.5 mm and a length of 11.5 mm were modeled with the corresponding screw-retained abutments. This FEM model makes it possible to simulate different clinical situations and determine the best option for implant and prosthetic placement from a biomechanical point of view. **Results.** The maximum stress in the bone tissue surrounding the

<sup>1</sup> Kazan State Medical University,  
420012, Kazan, Russia

<sup>2</sup> Institute of Medical Education  
of the Chuvash Republic Ministry  
of Health, 428018, Cheboksary, Russia

implant was determined with the vertical load of the implant. Changing the angle of force application by 10° resulted in an increase in tension in the bone tissue surrounding the implant. At the same time, the resulting displacement fully compensates for the increase in stress. In the lingual and buccal implant placement models, the main Mises stress values occurred in the mesial and distal regions of the implant with vertical loading. The highest stress was observed at the implant neck for both the straight and angled systems. No stress concentrations were detected at the inner and outer corners of the angled implants, nor in the area of the peri-implant slot along the implant body or at the apex.

**Keywords:** dentistry, dental implants, mathematical modeling, 3D finite element analysis, stress, tilt angle

**FOR CITATION:**

Grishin P.O., Saleeva G.T., Saleev R.A., Mamaeva E.V., Kalinnikova E.A. Finite element analysis of the influence of the angle of application of force and displacement during dental implantation operations. *Clinical Dentistry (Russia)*. 2023; 26 (1): 106—113 (In Russ.). DOI: 10.37988/1811-153X\_2023\_1\_106

## ВВЕДЕНИЕ

Существуют определенные анатомические ограничения, при которых нет возможности установить имплантаты в их в традиционном варианте. Из-за разнообразия анатомических структур и положений имплантаты не всегда могут быть размещены в наиболее желательных местах. В таких случаях имплантаты иногда устанавливаются в наклонном положении. Смещение имплантата по отношению к ортопедической конструкции — одно из решений данной проблемы. При этом клинический успех и долговременное функционирование ортопедической конструкции зубных протезов в значительной степени зависят от биомеханики дентальных имплантатов, распределения функциональной нагрузки на границе «имплантат—кость».

Учитывая биомеханику дентальных имплантатов, необходимо особое внимание обращать как на нагрузку самого имплантата, так и на перенесенную нагрузку на кость [1]. При этом ключевым моментом успеха или неудачи дентальной имплантации является то, как механическая нагрузка передается на окружающую имплантат костную ткань [2]. Также интересен вопрос передачи нагрузки при несъемных протезов с опорой на имплантаты — при этом возникает ряд вопросов, связанных с их изготовлением. Многие авторы поднимают вопрос о необходимой степени угла наклона стенок абатментов для улучшения пассивной припасовки и устойчивости протеза. Методом конечных элементов исследовали напряженно-деформированное состояние составляющих несъемного протеза (керамическая облицовка, каркас, цемент, абатмент) при цементировании на абатмент в зависимости от конструкции протеза, высоты и угла наклона стенок абатмента — это еще один актуальный вопрос современной стоматологии [3].

Размещение дентальных имплантатов затруднено при близости верхнечелюстной пазухи или нижнечелюстного канала, а также при недостаточном объеме качественной костной ткани в области проведения имплантации. Эту проблему можно решить, установив

имплантат со смещением по отношению к конструкции будущего протеза [4].

В то же время имеются некоторые опасения относительно биомеханики смещенных имплантатов и распределения нагрузки на окружающую их костную ткань из-за приложенных к ним неаксиальных сил. Исходя из вышеизложенного важно убедиться, что распределение напряжения происходит вокруг смещенных имплантатов [5].

Для оценки распределения напряжения вокруг дентальных имплантатов применяются разные методы. Многочисленные экспериментальные и клинические исследования убедительно свидетельствуют о том, что для прогнозирования закономерностей распределения напряжений в компонентах имплантата и окружающей его костной ткани при различных клинических ситуациях наиболее информативным и перспективным методом является трехмерное математическое моделирование напряженно-деформированного состояния (3D-FEA). FEA позволяет моделировать различные клинические ситуации и определять лучший вариант размещения имплантата и протетической конструкции с биомеханической точки зрения. Последнее имеет первостепенное значение, поскольку распределение напряжений в периимплантатной кости считается ключевым фактором успеха интеграции дентальных имплантатов [6, 7].

Согласно углам наклона тела нижней челюсти, при расположении имплантатов в вестибулярно-язычном направлении на различных участках альвеолярного гребня они не могут быть параллельными между собой. Устранение отсутствия параллельности должно проводиться с использованием угловых абатментов или промежуточных мезоструктур после анализа диагностических моделей в параллеломере [8].

За последние три десятилетия анализ методом конечных элементов стал более полезным инструментом для прогнозирования стрессовых воздействий на имплантаты и окружающую кость. Трехмерное математическое моделирование напряженно-деформированного состояния костной ткани вокруг имплантатов



в настоящее время — это наиболее эффективный и информативный практический метод биомеханического планирования количества, размеров имплантатов, особенностей хирургического этапа и протезирования, на основании установленных величин максимальных напряжений в зависимости от объема костной ткани и размеров имплантата [9].

Вертикальные и наклонные нагрузки от жевания вызывают осевые силы и изгибающие моменты, которые приводят к градиентам напряжений в имплантате, в том числе в кости. Согласно литературным источникам, успех или неудача дентальной имплантации зависит от того, какие нагрузки переносятся [10].

По данным ряда авторов, вертикальная нагрузка протеза с опорой на имплантат вызывает наименьшее напряжение опорной кости. Изменение угла приложения силы привело бы к большому напряжению в костной ткани, окружающей имплантат [4].

До сих пор спорным является вопрос использования угловых абатментов при смещенном расположении имплантатов. При этом имеются указания на то, что в данных клинических ситуациях отмечена повышенная нагрузка на имплантаты и окружающую костную ткань [11].

В то же время сравнение показателей клинического успеха дентальной имплантации с использованием угловых и прямых абатментов не выявило существенных различий. Более того в результате проведенных исследований установлено, что использование угловых абатментов может привести к снижению нагрузки на костную ткань, окружающую имплантат и является ключом к разгадке спора о влиянии и использовании угловых абатментов [12].

Отдаленные результаты использования угловых абатментов в основном удовлетворительные. Кроме того, существует ряд преимуществ использования угловых абатментов: облегчение параллельной установки невыровненных имплантатов, сокращение времени лечения и необходимости проведения управляемой регенерации костной ткани [4, 13].

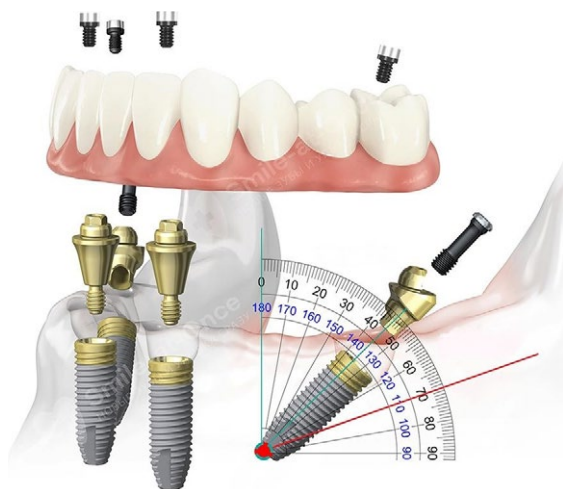


Рис. 1. Схема установки имплантатов под разными углами  
Fig. 1. The scheme of implant placement at different angles

Во многих клинических исследованиях сообщается о высокой выживаемости имплантатов, установленных под наклоном. При этом указывается, что наклоненные имплантаты передают повышенную нагрузку на периимплантатную кость по сравнению с вертикально установленными имплантатами [5, 14].

Вышеизложенное позволяет определить приоритетные направления дальнейших исследований биомеханического подхода в выявлении напряжения в имплантате и костной ткани при протезировании с опорой на внутрикостные имплантаты. Результаты этих исследований могут лечь в основу выработки методов, позволяющих в нестандартных клинических ситуациях (расположение имплантата под углом, отсутствие их параллельности) изготовить и правильно разместить супраструктуры с учетом функциональной жевательной нагрузки [15, 16].

**Цель** — методом математического моделирования напряженно-деформированного состояния конечных элементов определить величину напряжений в костной ткани, окружающей имплантат, при расположении его вертикально.

## МАТЕРИАЛЫ И МЕТОДЫ

Для определения и сравнения величины напряжений в имплантате, костной ткани, окружающей имплантат и интерфейсах «имплантат—кость», «абатмент—имплантат», а также выработки оптимальных, наиболее благоприятных вариантов при расположении имплантатов в различных конфигурациях (прямой линии или под углом) был проведен трехмерный конечно-элементный анализ при различных наклонах имплантата.

В качестве примера были смоделированы имплантаты BioSink и Vega (Humana Dental Implants & Accessories, Германия) диаметром 3,5 мм и длиной 11,5 мм с соответствующими абатментами, закрепленными винтом (рис. 1, 2). Выбор имплантатов был обоснован их доступностью на момент начала исследования как образцов цилиндрической (BioSink) и конической (Vega) формы. В настоящее время эти импланты не производятся, компания-производитель поглощена XGATE




Рис. 2. Имплантаты BioSink (A) и Vega (B)  
Fig. 2. BioSink (A) and Vega (B) implants

Dental (США—Израиль). Аналоги BioSink и Vega выпускает компания SUNRAN (Израиль) в серии Harmonious (цилиндрические импланты) и Victorious (конические импланты).

Необходимо подчеркнуть, что модель FEA позволяет моделировать различные клинические ситуации и определять лучший вариант размещения имплантата и протетической конструкции с биомеханической точки зрения. Последнее имеет первостепенное значение, поскольку распределение напряжений в периимплантатной кости считается ключевым фактором успеха интеграции дентальных имплантатов.

Имплантаты были установлены в модель кости под углом 0, 10, 20 и 30°. Несмотря на то что для каждого угла установки применяется абатмент особой формы, для упрощения расчетов во всех случаях были применены одни и те же абатменты, предназначенные для угла 0°. Это принималось как допустимый факт, так как дизайн исследования предполагал изучение напряжения в абатменте из-за его предназначения лишь как способ передачи нагрузки. Однако в каждом конкретном случае место приложения нагрузки выбиралось таким образом, чтобы обеспечить момент, соответствующий применению абатмента с правильным углом наклона (рис. 3–5).

В связи с тем, что в задачу исследования входило изучение именно глобального распределения напряжений в кости и интерфейсах, в данном расчете не моделировалась микроструктура резьбы, а между имплантатом и костью задавался жесткий контакт без проскальзывания.

Имплантат, абатмент и винт были изготовлены из титана Grade 5 (табл. 1).

Для расчета нами использовалась конечно-элементная сетка, состоящая преимущественно из brick-элементов первого порядка, в имплантате использованы элементы второго порядка. С целью повышения точности расчета в участке кости, где был установлен имплантат, использовалось замеление сетки (рис. 5).

Между имплантатом и костью, имплантатом и абатментом, а также винтом задавался жесткий контакт без проскальзывания, соответствующий используемому резьбовому соединению. Во всех расчетных случаях к верхней части абатмента прикладывалась вертикальная нагрузка 200 Н, передающаяся посредством

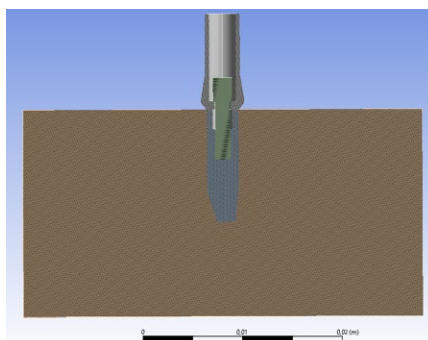


Рис. 3. Модель имплантата BioSink в кости с углом установки 0° (сечение вертикальной плоскостью)

Fig. 3. BioSink bone implant model with 0° installation angle (vertical plane section)


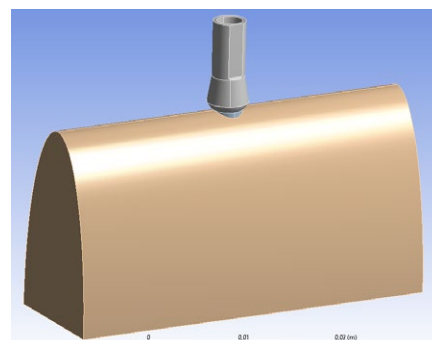



Рис. 4. Модель имплантата Vega в кости под углом установки 30° (сечение вертикальной плоскостью)

Fig. 4. BioSink bone implant model with 0° installation angle (vertical plane section)



**Таблица 1. Механические характеристики кости и имплантатов**

Table 1. Mechanical characteristics of bone and implants

	Титан	Кость
Модуль Юнга, ГПа	110	1
Коэффициент Пуассона	0,35	0,30

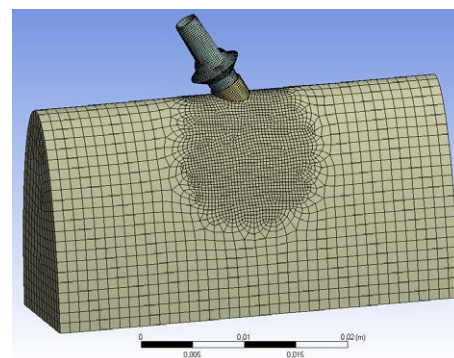


Рис. 5. Конечно-элементная сетка имплантата Vega под углом 30°

Fig. 5. The finite element mesh of the Vega implant at an angle of 30°

МРС-элементов. Точка приложения нагрузки была выбрана таким образом, чтобы обеспечить момент, соответствующий использованию абатмента с нужным углом установки (рис. 6, 7).

Расчет производился в программном комплексе ANSYS согласно уравнению линейной теории упругости. Во всех случаях оценивались максимальные эквивалентные напряжения по Мизесу:

$$\sigma_{\text{эКВ}} = \sqrt{\frac{(\sigma_1 - \sigma_2)^2 + (\sigma_2 - \sigma_3)^2 + (\sigma_3 - \sigma_1)^2}{2}},$$

где  $\sigma_i$  — главные напряжения в данной точке.

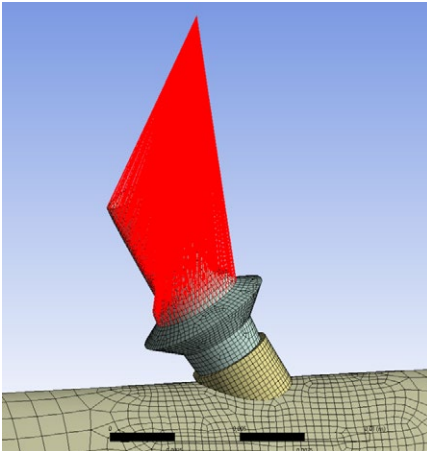


Рис. 6. Схема передачи нагрузки к верхней части абатмента

Fig. 6. Scheme of transferring the load to the top of the abutment

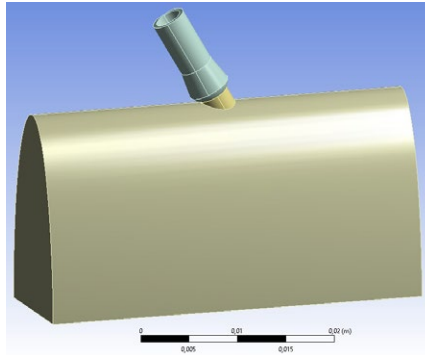


Рис. 7. Вертикальная сила 200 Н приложена в точке, обеспечивающей нужный момент  
Fig. 7. A vertical force of 200 N is applied at the point providing the desired moment

## РЕЗУЛЬТАТЫ

Наименьшее напряжение в костной ткани, окружающей имплантат, выявлено при вертикальной нагрузке имплантата в 6,7–7,2 МПа. Изменение угла приложения

силы на  $10^\circ$  привело к увеличению напряжения в костной ткани вокруг имплантата на 8,4 МПа для BioSink и на 9,6 МПа для Vega ( $p < 0,001$ ). При этом созданное смещение не привело к полной компенсации увеличения напряжения.

Полученные данные продемонстрировали, что в образцах (лингвальное и буккальное расположение имплантатов) основные показатели напряжения по Мизесу возникли при вертикальной нагрузке на мезиальную и дистальную области имплантата и составили 6,304 МПа при прямом расположении имплантата, 8,173 МПа — при лингвальном расположении и 8,173 МПа — при расположении под углом буккально ( $p < 0,05$ ). Наиболее высокое напряжение 6,835 МПа было отмечено в области шейки имплантатов для прямой системы и 8,511 МПа для угловой системы. При этом не выявлено концентрации напряжения на внутренних и внешних углах имплантатов, расположенных под углом, а также в области периимплантатной щели вдоль тела имплантата или на вершине.

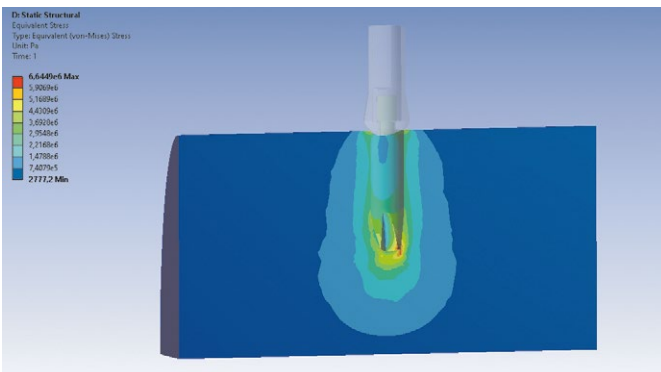


Рис. 8. Эквивалентные напряжения в кости для имплантатов BioSink с углом установки  $0^\circ$

Fig. 8. Equivalent bone stresses for BioSink implants with an installation angle of  $0^\circ$

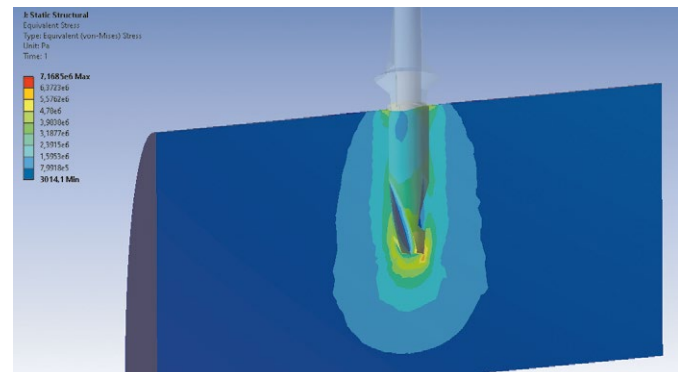


Рис. 10. Эквивалентные напряжения в кости для имплантата Vega с углом установки  $0^\circ$

Fig. 10. Equivalent stresses in the bone for a Vega implant with an installation angle of  $0^\circ$

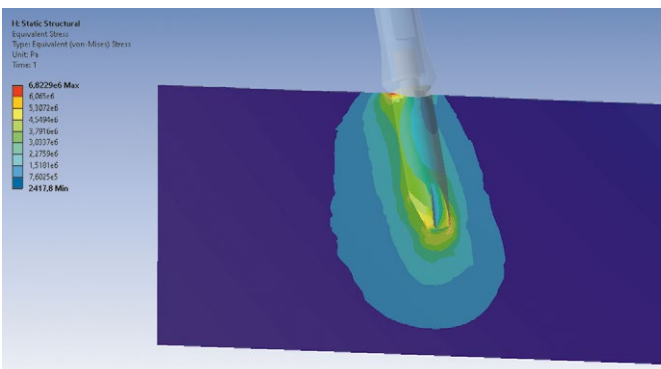


Рис. 9. Эквивалентные напряжения в кости для имплантатов BioSink с углом установки  $10^\circ$

Fig. 9. Equivalent bone stresses for BioSink implants with a  $10^\circ$  installation angle

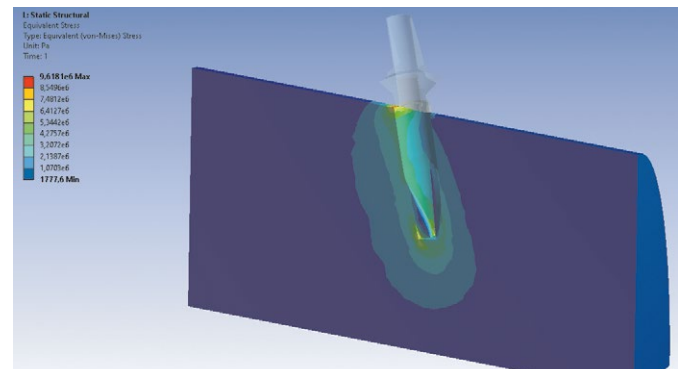


Рис. 11. Эквивалентные напряжения в кости для имплантата Vega с углом установки  $10^\circ$

Fig. 11. Equivalent stresses in the bone for a Vega implant with an installation angle of  $10^\circ$



Проведенные нами расчеты показали, что с увеличением угла установки имплантатов растут и максимальные эквивалентные напряжения в кости (15,9–25,7 МПа) и имплантате (197,3–248,2 МПа;  $p < 0,001$ ). Это обусловлено тем фактом, что при строго вертикальной соосной нагрузке напряжения распределяются более равномерно, однако с появлением эксцентриситета нагрузка перераспределяется в сторону области более острого контакта (рис. 8–11).

Из представленных рисунков следует, что в обоих случаях уже при угле установки имплантатов в  $10^\circ$  основная концентрация напряжений начинает наблюдаться на границе кости, в то время как при вертикальной установке максимальные напряжения достигаются в нижней части интерфейса «имплантат—кость».

При увеличении угла установки имплантатов максимальные эквивалентные напряжения все больше возрастают, перераспределяясь в сторону границы кости в месте взаимодействия с имплантатом (рис. 12).

Аналогичная ситуация наблюдается и на границе интерфейса «абатмент—имплантат»: в случае вертикальной установки напряжения распределяются более равномерно, и поэтому максимальные эквивалентные напряжения не столь велики, однако при появлении угла напряжения они начинают концентрироваться в одной точке (рис. 13).

Расположение имплантатов под углом не приводило к концентрации напряжения в какой-либо точке вокруг имплантата, отличной от таковой при вертикальном его положении. При этом существенных различий распределения напряжения в представленных вариантах размещения имплантатов не отмечено ( $p > 0,05$ ). В то же время изменение угла приложения силы приводило к увеличению нагрузки на костную ткань, окружающей имплантат.

Максимальные эквивалентные напряжения в имплантате, костной ткани, окружающей имплантат, в интерфейсах «имплантат—кость» и «имплантат—абатмент» представлены в табл. 2.

Как следует из данных табл. 2, максимальные эквивалентные напряжения в имплантате достигаются именно на границе взаимодействия с абатментом. Аналогично максимальные эквивалентные напряжения в кости отмечены на границе с имплантатом, за исключением небольшого расхождения в некоторых случаях,

**Таблица 2. Максимальные эквивалентные напряжения в различных участках при разных расчетных случаях, МПа**  
 Table 2. Maximum equivalent stresses in different sections for different design cases (in MPa)

Участок	BioSink				Vega			
	0°	10°	20°	30°	0°	10°	20°	30°
Кость	6,7	6,8	11,9	15,9	7,2	9,6	19,9	25,7
Имплантат	128,6	150,7	177,6	197,3	87,3	109,6	177,7	248,2
Имплантат—кость	6,6	6,8	11,9	15,9	6,9	9,6	19,9	22,7
Имплантат—абатмент	128,6	150,7	177,6	197,3	87,3	109,6	177,7	248,2

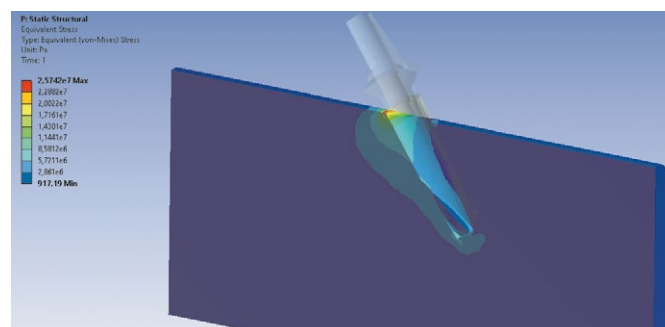


Рис. 12. Эквивалентные напряжения в кости для имплантата Vega с углом установки  $30^\circ$

Fig. 12. Equivalent bone stresses for Vega implant with  $30^\circ$  installation angle

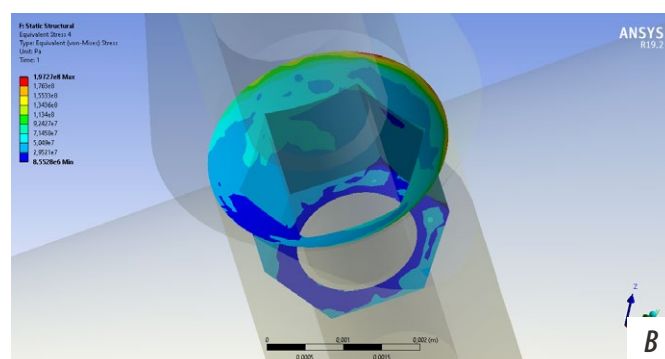
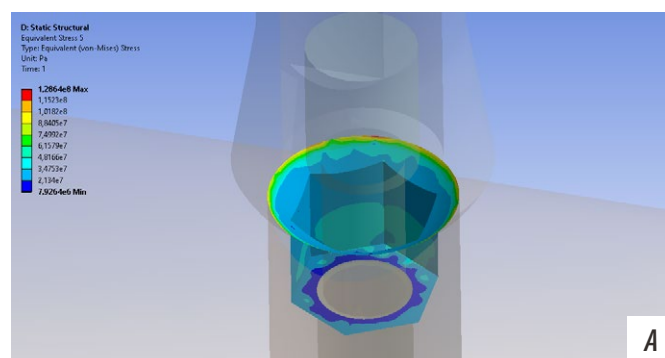


Рис. 13. Эквивалентные напряжения в интерфейсе имплантат—абатмент для имплантата BioSink с углом установки  $0^\circ$  (A) и  $30^\circ$  (B)

Fig. 13. Equivalent voltages in the implant—abutment interface for a BioSink implant with an installation angle of  $0^\circ$  (A) and  $30^\circ$  (B)

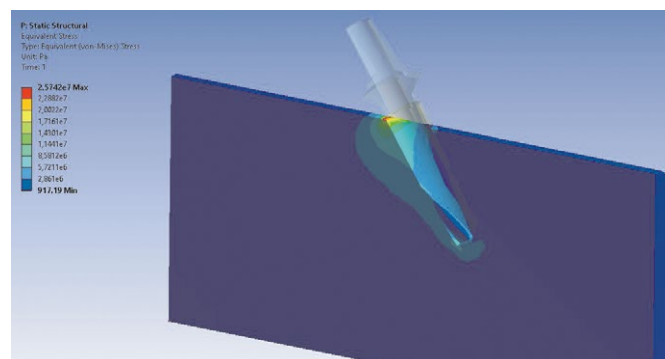


Рис. 14. Эквивалентные напряжения в кости в пришеечной области: имплантат Vega, угол наклона  $30^\circ$

Fig. 14. Equivalent stresses in the bone in the cervical region: Vega implant, angle of inclination  $30^\circ$

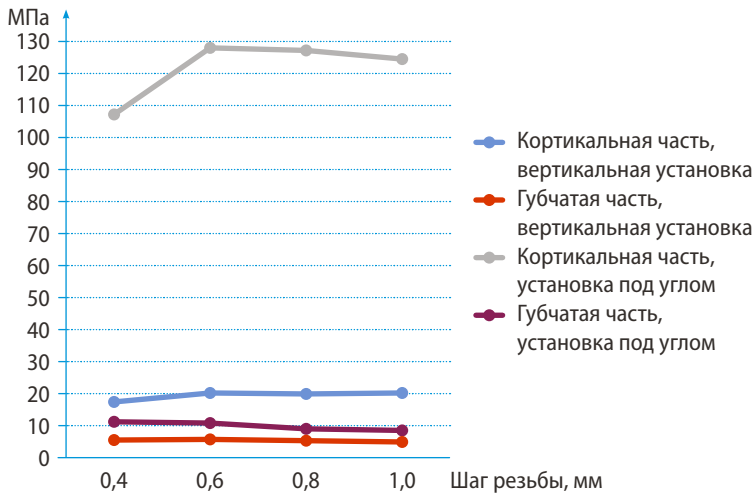


Рис. 15. Эквивалентные напряжения в зависимости от шага резьбы в импланте BioSink, МПа

Fig. 15. Equivalent stresses depending on the thread pitch in the BioSink implant, MPa

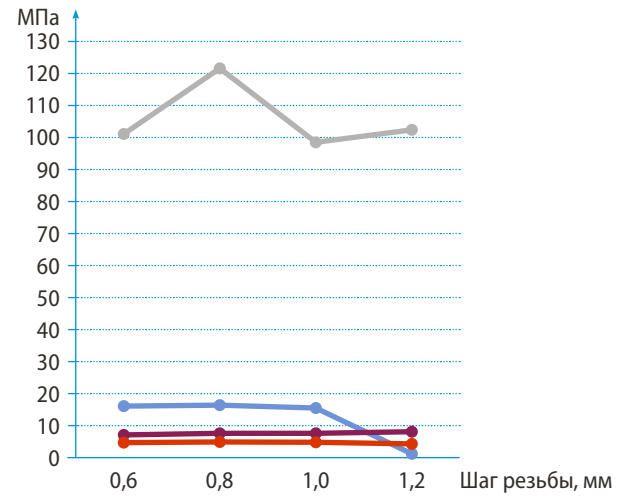


Рис. 16. Эквивалентные напряжения в зависимости от шага резьбы в импланте Vega, МПа

Fig. 16. Equivalent stresses depending on the thread pitch in the Vega implant, MPa

объясняемого смятием. При этом локализация основного концентратора напряжений не меняется (рис. 14).

Расчеты показали, что во всех исследуемых зонах максимальные эквивалентные напряжения с увеличением угла установки имплантатов растут практически линейно. Некоторое исключение составляют напряжения в кости при строго вертикальной нагрузке, так как в данном случае максимальные напряжения сосредоточены в другом месте, чем при установке имплантата под углом.

Зависимость максимальных эквивалентных напряжений от угла установки имплантатов в интерфейсах «имплантат—кость», «имплантат—абатмент» и в кости представлена на рис. 15 и 16 (табл. 3).

## ЗАКЛЮЧЕНИЕ

Угол установки имплантата оказывает значительное влияние на величину и распределение напряжений в самом имплантате и, особенно, в кости. Так, с увеличением угла установки сильно растут максимальные эквивалентные напряжения в интерфейсе «имплантат—кость», вплоть до нескольких раз при установке имплантата под углом 30°. Можно предположить, что при расположении имплантата под углом для нивелирования возникающих

Таблица 3. Эквивалентные напряжения в зависимости от шага резьбы в имплантатах BioSink и Vega, МПа

Table 3. Equivalent stresses depending on the thread pitch in the BioSink and Vega implants, MPa

Шаг резьбы, мм	BioSink				Vega			
	0,4	0,6	0,8	1	0,6	0,8	1	1,2
Кортикальная часть, вертикальная установка	17,4	20,2	19,9	20,2	16,1	16,4	15,5	1,2
Губчатая часть, вертикальная установка	5,5	5,7	5,3	4,9	4,7	4,9	4,8	4,3
Кортикальная часть, установка под углом	107,2	128,0	127,2	124,5	101,1	121,6	98,5	102,4
Губчатая часть, установка под углом	11,2	10,8	9,0	8,5	7,1	7,6	7,6	8,1

максимальных напряжений в костных структурах и имплантатах необходимо использовать абатменты с угловой конструкцией в зависимости от степени наклона имплантата, что коррелирует возникающее напряжение на костную ткань вокруг имплантата.

**Конфликт интересов.** Авторы декларируют отсутствие конфликта интересов.

**Поступила:** 21.11.2022      **Принята в печать:** 21.02.2023

**Conflict of interests.** The authors declare no conflict of interests.

**Received:** 21.11.2022      **Accepted:** 21.02.2023

## ЛИТЕРАТУРА / REFERENCES:

- Chrcanovic B.R., Kisch J., Albrektsson T., Wennerberg A. Factors influencing the fracture of dental implants. — *Clin Implant Dent Relat Res.* — 2018; 20 (1): 58—67. [PMID: 29210188](https://pubmed.ncbi.nlm.nih.gov/29210188/)
- Doganay O., Kilic E. Comparative finite element analysis of short implants with different treatment approaches in the atrophic mandible. — *Int J Oral Maxillofac Implants.* — 2020; 35 (4): e69—e76. [PMID: 32724926](https://pubmed.ncbi.nlm.nih.gov/32724926/)

3. de Souza Rendohl E., Brandt W.C. Stress distribution with extra-short implants in an angled frictional system: A finite element analysis study. — *J Prosthet Dent.* — 2020; 124 (6): 728.e1—728.e9. [PMID: 32694020](#)
4. Farronato D., Manfredini M., Stevanello A., Campana V., Azzi L., Farronato M. A Comparative 3D Finite Element Computational Study of Three Connections. — *Materials (Basel).* — 2019; 12 (19): 3135. [PMID: 31561421](#)
5. Абакаров С.И., Сорокин Д.В., Лапушко В.Ю., Абакарова С.С. Напряженно-деформированное состояние несъемного протеза на имплантатах в процессе цементирования в зависимости от угла наклона стенок абатмента. — *Клиническая стоматология.* — 2022; 4: 150—158  
[Abakarov S.I., Sorokin D.V., Lapushko V.Yu., Abakarova S.S. Stress-deformed state of a non-removable prosthesis on implants in the process of cementing, depending on the angle of the abutment walls. — *Clinical Dentistry (Russia).* — 2022; 4: 150—158 (In Russ.)]. [eLibrary ID: 49940630](#)
6. Гришин П.О., Мамаева Е.В., Калининкова Е.А., Козлов А.В., Кушнер Е.Н., Чигарина С.Е. Влияние микроструктуры поверхности, конструктивных и размерных особенностей дентальных имплантатов на их стабильность и процесс остеоинтеграции при проведении непосредственной и отсроченной имплантации. Часть II. — *Современная стоматология.* — 2021; 4 (108): 34—38  
[Grishin P., Mamaeva E., Kalinnikova E., Kozlov A., Kushner E., Chigarina C. The effect of microstructure of the surface, the design and dimension of dental implants on their stability and the process of osteointegration during immediate and delayed implantation. Part II. — *Actual Dentistry.* — 2021; 4 (108): 34—38 (In Russ.)]. [eLibrary ID: 47294872](#)
7. Makary C., Menhall A., Zammarie C., Lombardi T., Lee S.Y., Stacchi C., Park K.B. Primary stability optimization by using fixtures with different thread depth according to bone density: A clinical prospective study on early loaded implants. — *Materials (Basel).* — 2019; 12 (15): 2398. [PMID: 31357620](#)
8. Marenzi G., Spagnuolo G., Sammartino J.C., Gasparro R., Rebaudi A., Salerno M. Micro-scale surface patterning of titanium dental implants by anodization in the presence of modifying salts. — *Materials (Basel).* — 2019; 12 (11): 10. [PMID: 31151141](#)
9. Fiorillo L., Cicciù M., D'Amico C., Maueri R., Oteri G., Cervino G. Finite element method and Von Mises investigation on bone response to dynamic stress with a novel conical dental implant connection. — *Biomed Res Int.* — 2020; 2020: 2976067. [PMID: 33102577](#)
10. Bahuguna R., Anand B., Kumar D., Aeran H., Anand V., Gulati M. Evaluation of stress patterns in bone around dental implant for different abutment angulations under axial and oblique loading: A finite element analysis. — *Natl J Maxillofac Surg.* — 2013; 4 (1): 46—51. [PMID: 24163552](#)
11. Rizzo R., Quaranta A., De Paoli M., Rappelli G., Piemontese M. Three-dimensional bone augmentation and immediate implant placement via transcresal sinus lift: 8-year clinical outcomes. — *Int J Periodontics Restorative Dent.* — 2018; 38 (3): 423—429. [PMID: 29641633](#)
12. Paracchini L., Barbieri C., Redaelli M., Di Croce D., Vincenzi C., Guarnieri R. Finite element analysis of a new dental design optimized for the desirable stress distribution in surrounding bone region. — *Prosthesis.* — 2020; 2 (3): 225—236. DOI: 10.3390/prosthesis2030019
13. Hussein F.A., Salloomi K.N., Abdulrahman B.Y., Al-Zahawi A.R., Sabri L.A. Effect of thread depth and implant shape on stress distribution in anterior and posterior regions of mandible bone: A finite element analysis. — *Dent Res J (Isfahan).* — 2019; 16 (3): 200—207. [PMID: 31040877](#)
14. Kilic E., Doganay O. Evaluation of stress in tilted implant concept with variable diameters in the atrophic mandible: Three-dimensional finite element analysis. — *J Oral Implantol.* — 2020; 46 (1): 19—26. [PMID: 31647683](#)
15. Seo J.G., Cho J.H. Clinical outcomes of rigid and non-rigid telescopic double-crown-retained removable dental prostheses: An analytical review. — *J Adv Prosthodont.* — 2020; 12 (1): 38—48. [PMID: 32128085](#)
16. Shi M., Li H., Liu X. Multidisciplinary design optimization of dental implant based on finite element method and surrogate models. — *Journal of Mechanical Science and Technology.* — 2017; 31: 5067—5073. DOI: 10.1007/S12206-017-0955-X



DOI: 10.37988/1811-153X\_2023\_1\_114

[Х.М. Дарауше](#)<sup>1</sup>,

врач-исследователь, челюстно-лицевой хирург

[Р.В. Меллин](#)<sup>2,3</sup>,

аспирант кафедры ЧЛХ и стоматологии общей практики; зав. отделением челюстно-лицевой и пластической хирургии, главный внештатный челюстно-лицевой хирург Республики Хакасия

[Ж.Б. Айдемирова](#)<sup>4</sup>, [А.М. Воробьева](#)<sup>4</sup>,  
[В.Ю. Рудь](#)<sup>4</sup>, [Е.С. Войнова](#)<sup>4</sup>,  
[М.С. Орленко](#)<sup>4</sup>, [С. Подъезжих](#)<sup>4</sup>,  
[С.А. Володченко](#)<sup>4</sup>,

студенты VI курса

[С.А. Трегубов](#)<sup>1</sup>,

студент III курса

[В.В. Татаркин](#)<sup>4</sup>,

к.м.н., доцент кафедры оперативной и клинической хирургии с топографической анатомией им. С.А. Симбирцева

[Ю.Л. Васильев](#)<sup>1,5</sup>,

д.м.н., профессор кафедры оперативной хирургии и топографической анатомии; профессор кафедры ортопедической стоматологии

<sup>1</sup> Первый МГМУ им. И.М. Сеченова, 119435, Москва, Россия<sup>2</sup> Новокузнецкий государственный институт усовершенствования врачей, 654005, Новокузнецк, Россия<sup>3</sup> Республиканская клиническая больница, 655012, Абакан, Россия<sup>4</sup> СЗГМУ им. И.И. Мечникова, 191015, Санкт-Петербург, Россия<sup>5</sup> Казанский ГМУ, 420012, Казань, Россия

## Морфологические и морфометрические вариации нижней челюсти: наблюдательная типология

**Реферат.** Анатомо-морфологическое строение нижней челюсти значительно варьирует среди популяций и во многом зависит от многих факторов, таких как процесс развития, а также от сопутствующих и перенесенных заболеваний. **Цель** данного исследования — анализ морфометрических характеристик мыщелкового, венечного отростков и нижнечелюстной вырезки соответственно. **Материалы и методы.** Исследование проведено на паспортизированном анатомическом материале. В исследование было включено 49 нижних челюстей. Измерения проводили на нижних челюстях с помощью штангенциркуля и глубиномера. Анализировали следующие параметры: для мыщелкового отростка (МО) — форма, ширина в поперечном и сагиттальном сечениях, толщина и длина основания, высота; для венечного отростка (ВО) — высота, длина и толщина основания, форма; для вырезки — форма, ширина и глубина. **Результаты.** Средний возраст нижней челюсти мужчин и женщин составил  $72,31 \pm 2,25$  и  $74,15 \pm 2,34$  года соответственно. Разница между возрастом нижней челюсти мужчин и женщин не была статистически значимой ( $p > 0,05$ ). В нижней челюсти у женщин наблюдалась меньшая высота ВО ( $p = 0,028$  для правой стороны,  $0,036$  — для левой). У мужчин в среднем отмечены более высокие морфометрические показатели МО. Отмечено, что при овальной форме МО высота ВО справа меньше, чем при других формах ХДП ( $p < 0,05$ ). Наиболее часто встречалась треугольная форма ВО, как с правой, так и с левой стороны соответственно. Чаще всего с обеих сторон наблюдалась круглая выемка. **Заключение.** Наше исследование выявило гендерные различия в строении отростков нижней челюсти и нижнечелюстной вырезки соответственно. В мужской выборке в среднем отмечены более высокие морфометрические показатели мыщелкового и венечного отростка. Глубина вырезки у женщин была меньше, а ширина почти такая же, как у мужчин.

**Ключевые слова:** морфометрическое исследование, морфологическое исследование, мыщелковый отросток, венечный отросток, нижнечелюстная вырезка

### ДЛЯ ЦИТИРОВАНИЯ:

Дарауше Х.М., Меллин Р.В., Айдемирова Ж.Б., Воробьева А.М., Рудь В.Ю., Войнова Е.С., Орленко М.С., Подъезжих С., Володченко С.А., Трегубов С.А., Татаркин В.В., Васильев Ю.Л. Морфологические и морфометрические вариации нижней челюсти: наблюдательная типология. — *Клиническая стоматология*. — 2023; 26 (1): 114—120. DOI: 10.37988/1811-153X\_2023\_1\_114

[H.M. Darawsheh](#)<sup>1</sup>,

researcher, maxillofacial surgeon

[R.V. Mellin](#)<sup>2,3</sup>,

postgraduate at the Maxillofacial surgery and general dentistry Department; head of the Maxillofacial and reconstructive plastic surgery Division, chief external maxillofacial surgeon of the Republic of Khakassia

[Z.B. Aydemirova](#)<sup>4</sup>, [A.M. Vorobeva](#)<sup>4</sup>,  
[V.Yu. Rud](#)<sup>4</sup>, [E.S. Voynova](#)<sup>4</sup>,  
[M.S. Orlenko](#)<sup>4</sup>, [S. Podiezhikh](#)<sup>4</sup>,  
[S.A. Volodchenko](#)<sup>4</sup>,6<sup>th</sup> year students[S.A. Tregubov](#)<sup>1</sup>,3<sup>rd</sup> year student

## Morphological and morphometric variations of the lower jaw: an observational typology

**Abstract.** The anatomical and morphological structure of the mandible varies significantly among populations and depends largely on many factors such as developmental process, and on concomitant and past diseases, respectively. **The purpose** of this study was to analyze the morphometric characteristics of the condylar, coronoid processes and the mandibular notch, respectively. **Materials and methods.** This study was conducted on certified anatomical material. The study included 49 mandibles. Measurements were conducted on the mandibles using a caliper and a depth gauge. The following parameters were analyzed: for the condylar process (CdP) — shape, width in transverse and sagittal sections, thickness and length of the base, height; for the coronoid process (CrP) — height, length and thickness of the base, shape; for cutting — shape, width, and depth.

**V.V. Tatarkin**<sup>4</sup>,

PhD in Medical Sciences, associate professor of the Surgical and Clinical Anatomy Department

**Yu.L. Vasil'ev**<sup>1,5</sup>,

PhD in Medical Sciences, full professor of the Operative surgery and topographic anatomy Department; professor of the Prosthetic dentistry Department

<sup>1</sup> Sechenov University,  
119435, Moscow, Russia

<sup>2</sup> Novokuznetsk State Institute  
for Advanced Medical Training,  
654005, Novokuznetsk, Russia

<sup>3</sup> Republican Clinical Hospital,  
655012, Abakan, Russia

<sup>4</sup> Mechnikov North-West  
State Medical University,  
195015, Saint-Petersburg, Russia

<sup>5</sup> Kazan State Medical University,  
420012, Kazan, Russia

**Results.** The average age of male and female mandibles was  $72.31 \pm 2.25$  and  $74.15 \pm 2.34$ , respectively. The difference between the age of male and female mandibles was not statistically significant ( $p > 0.05$ ). In female mandibles, a lower CdP height was observed (on the right —  $p = 0.028$ ; on the left —  $p = 0.036$ ). In male mandibles, on an average, larger morphometric indicators of CdP were noted. It was noted that with oval CdP there was a lower height of the CrP on the right than with other forms of CdP ( $p < 0.05$ ). The triangular shape of the CrP was the most common, both on the right and left sides, respectively. Most often, a round notch was observed on both sides.

**Conclusions.** Our study showed gender differences in its structure of the condylar, coronoid process and mandibular notch, respectively. In male sample, on an average, larger morphometric indicators of MO and CrP were noted. The depth of the tenderloin in female sample was less, and the width was almost the same as the male.

**Key words:** morphometric study, morphological study, condylar process, coronoid process, mandibular notch

**FOR CITATION:**

Darawshah H.M., Mellin R.V., Aydemirova Z.B., Vorobeva A.M., Rud V.Yu., Voynova E.S., Orlenko M.S., Podiezhikh S., Volodchenko S.A., Tregubov S.A., Tatarkin V.V., Vasil'ev Yu.L. Morphological and morphometric variations of the lower jaw: an observational typology. *Clinical Dentistry (Russia)*. 2023; 26 (1): 114—120 (In Russ.). DOI: 10.37988/1811-153X\_2023\_1\_114

**ВВЕДЕНИЕ**

Нижняя челюсть — это самая крупная и прочная кость лица, которая состоит из плоских костей, при этом тело нижней челюсти толще ветвей. Точки максимальной толщины располагаются на уровне косой линии и нижнечелюстно-подъязычной линии. Это места максимального напряжения, возникающего при сжатии челюстей.

Строение компактной кости чрезвычайно плотное, а наружная и внутренняя кортикальные пластинки особенно толстые у основания нижней челюсти. Форма нижней челюсти формируется мышцами и связками, которые прикрепляются к этой кости [1]. Кроме того, различные морфологические признаки нижней челюсти изменяются в зависимости от возраста и пола [2, 3].

Морфометрические характеристики компонентов ветви нижней челюсти имеют клиническое значение для стоматологов всех профилей, челюстно-лицевых хирургов, онкологов, пластических хирургов с целью обеспечения безопасной работы в данных областях и прогнозирования возможных осложнений.

Так, для обеспечения эффективности и безопасности проводникового обезболивания на нижней челюсти необходимо учитывать не только фармакологические особенности местного анестетика, траекторию ведения иглы, но и вариантную анатомию нижней челюсти и крылочелюстного пространства [4–8].

Тонкий верхний край ветви нижней челюсти имеет 2 отростка: передний венечный и задний — мышцелковый. Эти два отростка разделены нижнечелюстной вырезкой.

Мыщелок нижней челюсти значительно варьирует как по размеру, так и по форме. Известна следующая

классификация, применяемая в травматологической практике:

- вытянутые мышцелковые отростки (толщина основания — 4–8,5 мм),
- уплощенные мышцелковые отростки (толщина основания — 11,5–19,5 мм) [9].

Обратим внимание на то, что венечный отросток (ВО) также претерпевает значительные изменения в ходе индивидуального развития. Он подвержен влиянию напряжения, создаваемого височной мышцей, которая прикрепляется к ВО. Широкий и низкий ВО является признаком интенсивного развития височной мышцы, а высокий и остроконечный подтверждает обратное [10–13].

В случае нарушения миодинамического равновесия и при врожденных аномалиях возможно формирование гипертрофии ВО, которое при выраженной степени может привести к нарушению открывания рта и требует хирургического лечения [14].

Необходимо отметить, что форма нижнечелюстной вырезки в норме различна у лиц разной этнической принадлежности, что также должно учитываться в клинической практике [15].

При врожденной гипоплазии нижней челюсти, а также при костно-деструктивных патологических процессах мышцелкового отростка (идиопатический полиартрит, остеоартроз, анкилоз) или при новообразованиях происходит уплощение нижнечелюстной вырезки, что приводит к нарушению анатомо-топографических ориентиров и отрицательно сказывается на состоянии верхнечелюстной артерии [16–19].

В связи с вышеизложенным анализ морфологических особенностей отростков нижней челюсти весьма

актуален. Поэтому мы предприняли это исследование для анализа морфометрических характеристик мышечкового, венечного отростков и вырезки нижней челюсти.

**Цель исследования** — провести анализ морфометрических характеристик мышечкового, венечного отростков и вырезки нижней челюсти.

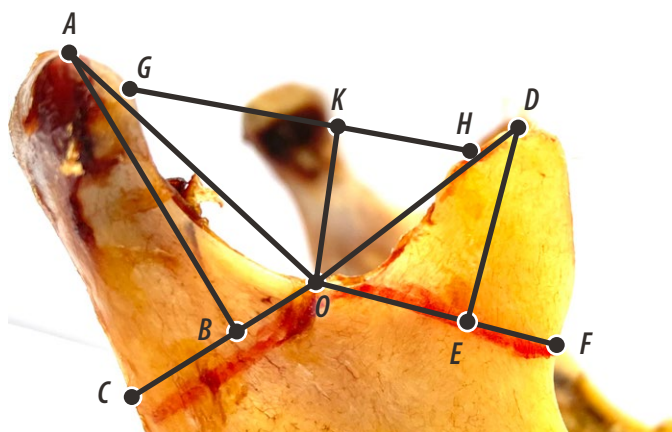


Рис. 1. Методика проведения замеров: O — самая низко расположенная точка вырезки нижней челюсти; CO — длина основания мышечкового отростка; OF — длина основания венечного отростка; AB — высота мышечкового отростка; DE — высота венечного отростка; GH — ширина вырезки; KO — глубина вырезки

Fig. 1. Measurement techniques used: O — the lowest point of the mandibular notch; CO is the length of the base of the condylar process; OF is the length of the base of the coronoid process; AB is the height of the condylar process; DE is the height of the coronoid process; GH — cutting width; KO — cutting depth

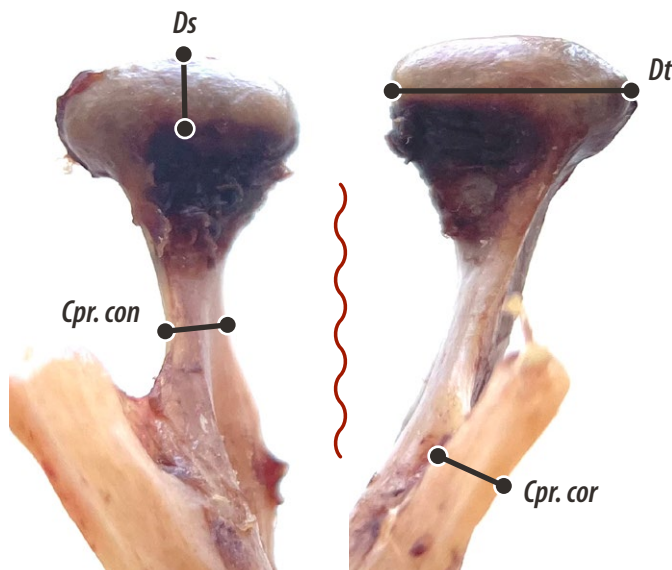


Рис. 2. Препарат нижней челюсти, ориентиры для проведения измерений: Cpr. cor — толщина основания венечного отростка; Cpr. con — толщина основания мышечкового отростка (МО); Ds — ширина МО в сагиттальном сечении; Dt — ширина МО в поперечном сечении

Fig. 2. Preparation of the lower jaw, landmarks used for measurements: Cpr. cor — thickness of the base of the coronoid process; Cpr. con is the thickness of the base of the condylar process; Ds is the MO width in the sagittal section; Dt is the width of the MO in the cross section

**МАТЕРИАЛЫ И МЕТОДЫ**

Это исследование проводилось на паспортизованном анатомическом материале из музейной коллекции кафедры оперативной хирургии и топографической анатомии Первого МГМУ им. И.М. Сеченова. Было изучено 49 нижних челюстей. На скелетированном препарате проводили измерения с помощью штангенциркуля и глубиномера с точностью 0,01 мм.

Средний возраст биологических объектов мужского пола составил  $72,31 \pm 2,25$  лет, женского пола —  $74,15 \pm 2,34$ . При этом определена незначительная асимметрия в зависимости от стороны наблюдения.

Анализировали следующие параметры, распределенные по полу и возрасту (рис. 1, 2): для мышечкового отростка (МО) — форма, ширина в поперечном и сагиттальном сечении, толщина и длина основания, высота (рис. 3); для ВО — высота, длина и толщина основания,

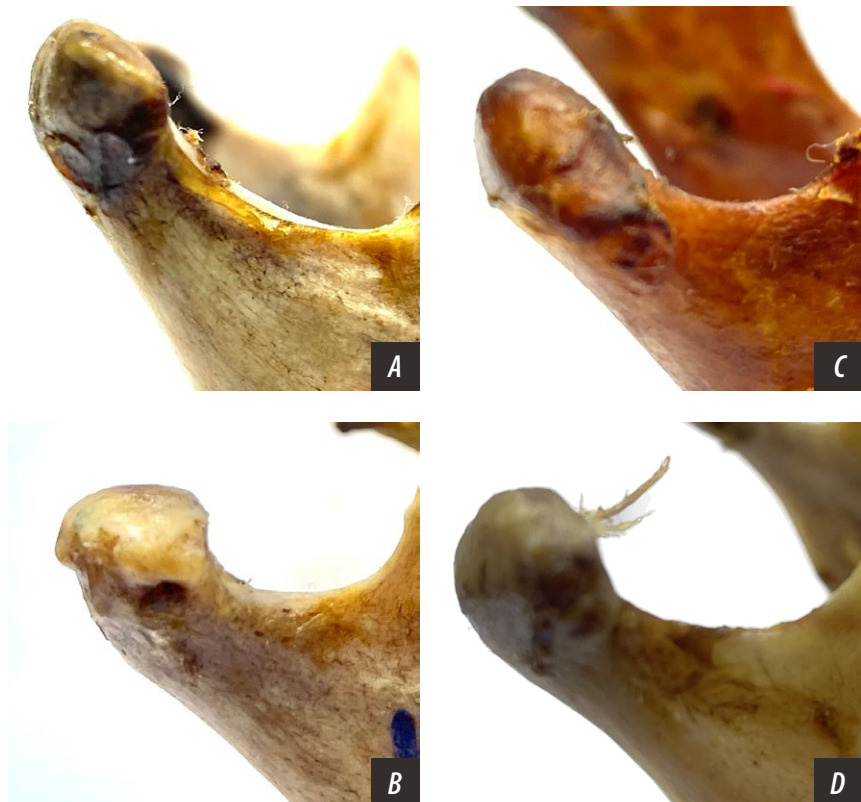

Рис. 3. Вариантная анатомия мышечкового отростка: A — ромбовидная форма, B — крючковидная форма, C — овальная форма, D — перевернутая L-образная форма

Fig. 3. Anatomical variants of the condylar process: A — rhomboid shape, B — hook shape, C — oval shape, D — inverted L-shaped



форма; для вырезки — форма, ширина и глубина (рис. 4, 5).

По форме МО были распределены следующим образом: овальный, крючковидный, ромбовидный, Г-образный. Распределение ВО по форме: треугольный, круглый, крючковидный, плоский. Форма нижнечелюстной вырезки тоже имела разновидности: U-образная, ладьевидная и широкая.

При статистической обработке данных использовали коэффициент корреляции Спирмена и *U*-критерий Манна—Уитни. Статистически значимыми считали различия при  $p < 0,05$ . При этом учитывали величины коэффициента корреляции, которые являются, по меньшей мере, средними по силе и  $> 0,500$ .

## РЕЗУЛЬТАТЫ

По форме МО распределились следующим образом (по количеству макропрепаратов соответственно):

- овальная (12 справа и 12 слева);
- крючковидная (7 справа и 6 слева);
- ромбовидная (13 справа и 17 слева);
- перевернутая L-образная (17 справа и 14 слева).

Было отмечено, что при овальном МО наблюдается наименьшая высота ВО справа, чем при остальных формах МО ( $p < 0,05$ ). Толщина основания МО справа среди мужчин составила  $0,69 \pm 0,03$  мм, среди женщин —  $0,67 \pm 0,03$  мм. Толщина основания МО слева среди мужчин составила  $0,72 \pm 0,03$  мм, среди женщин —  $0,68 \pm 0,03$  мм. Высота МО справа среди мужчин составила  $2,46 \pm 0,46$  мм, среди женщин —  $1,81 \pm 0,08$  мм. Высота МО слева среди мужчин составила  $1,88 \pm 0,07$  мм, среди женщин —  $1,73 \pm 0,07$  мм (рис. 5). Таким образом, у женщин наблюдается меньшая высота МО ( $p = 0,028$  справа,  $p = 0,036$  слева).

Длина основания МО справа среди мужчин составила  $1,54 \pm 0,04$  мм, среди женщин —  $1,45 \pm 0,03$  мм. Длина основания МО слева среди мужчин составила  $1,51 \pm 0,04$  мм, среди женщин —  $1,39 \pm 0,04$  мм. Ширина МО в поперечном сечении справа среди мужчин составила  $2,03 \pm 0,04$  мм, среди женщин —  $1,89 \pm 0,05$  мм ( $p = 0,016$ ). Ширина МО в поперечном сечении слева среди мужчин составила  $2,02 \pm 0,05$  мм, среди

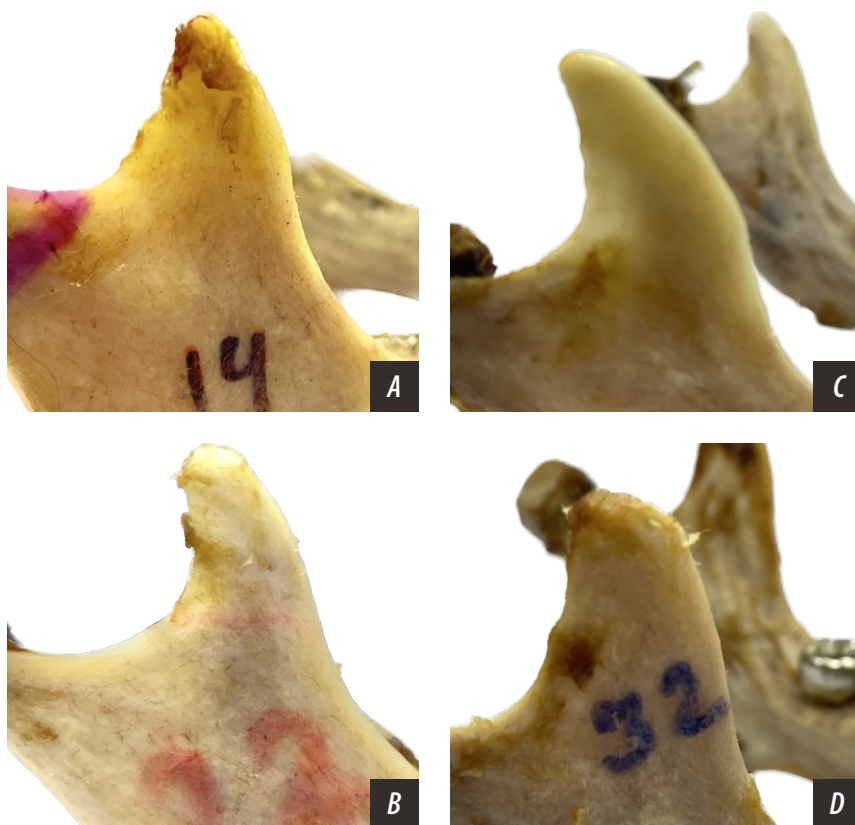


Рис. 4. Вариантная анатомия венечного отростка: А — треугольная форма, В — круглая форма, С — крючковидная форма, D — плоская форма

Fig. 4. Anatomical variants of the coronoid process: A — triangular shape, B — round form, C — hook shape, D — flat shape

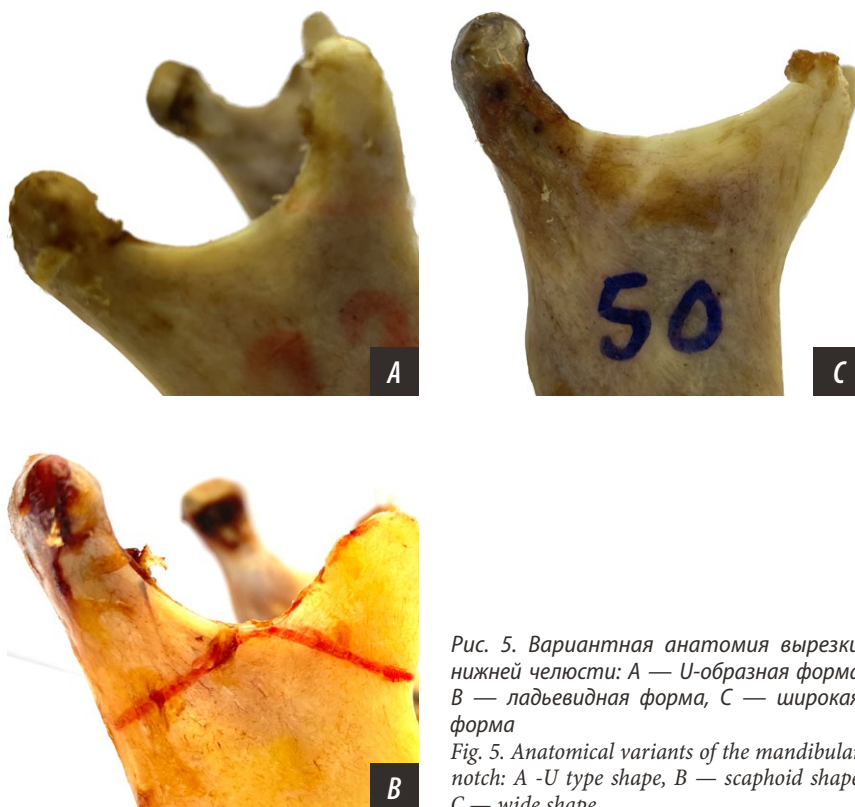

Рис. 5. Вариантная анатомия вырезки нижней челюсти: А — U-образная форма, В — ладьевидная форма, С — широкая форма

Fig. 5. Anatomical variants of the mandibular notch: A - U type shape, B — scaphoid shape, C — wide shape

женщин —  $1,93 \pm 0,05$  мм. Ширина МО в сагиттальном сечении справа среди мужчин составила  $0,86 \pm 0,03$  мм, среди женщин —  $0,81 \pm 0,03$  мм. Ширина МО в сагиттальном сечении слева среди мужчин составила  $0,9 \pm 0,04$  мм, среди женщин —  $0,84 \pm 0,03$  мм. Таким образом, у мужчин в среднем отмечались более крупные морфометрические показатели МО.

По форме ВО были распределены следующим образом:

- треугольный (17 справа и 23 слева);
- круглый (12 справа и 7 слева);
- крючковидный (14 справа и 15 слева);
- плоский (6 справа и 4 слева).

Итак, мы наиболее часто наблюдали треугольный ВО как справа, так и слева. Разница между мужчинами и женщинами статистически недостоверная.

По форме вырезки нижней челюсти распределились следующим образом:

- U-образная (22 справа и 25 слева);
- ладьевидная (12 справа и 12 слева);
- широкая (15 справа и 12 слева).

Мы наиболее часто наблюдали круглую вырезку как справа, так и слева. Разница между мужчинами и женщинами статистически недостоверная.

Высота ВО справа среди мужчин составила  $1,86 \pm 0,05$  мм, среди женщин —  $1,73 \pm 0,05$  мм. Высота ВО слева среди мужчин составила  $1,88 \pm 0,04$  мм, среди женщин —  $1,76 \pm 0,04$  мм (рис. 6). Длина основания ВО справа среди мужчин составила  $1,8 \pm 0,04$  мм, среди женщин —  $1,64 \pm 0,04$  мм. Длина основания ВО слева среди мужчин составила  $1,78 \pm 0,03$  мм, среди женщин —  $1,62 \pm 0,04$  мм. Таким образом, у женщин наблюдается меньшая длина основания ВО ( $p=0,003$  справа,  $p=0,004$  слева). Толщина основания ВО справа среди мужчин составила  $0,4 \pm 0,02$  мм, среди женщин —  $0,38 \pm 0,02$  мм. Толщина основания ВО слева среди мужчин составила  $0,38 \pm 0,02$  мм, среди женщин —  $0,37 \pm 0,02$  мм.

Ширина вырезки справа среди мужчин составила  $2,78 \pm 0,08$  мм, среди женщин —  $2,61 \pm 0,07$  мм. Ширина вырезки слева среди мужчин составила  $2,69 \pm 0,06$  мм, среди женщин —  $2,63 \pm 0,08$  мм (рис. 7). Глубина вырезки справа среди мужчин составила  $14,87 \pm 0,35$  мм, среди женщин —  $13,67 \pm 0,43$  мм. Глубина вырезки слева среди мужчин составила  $15,36 \pm 0,38$  мм, среди женщин —  $14,08 \pm 0,39$  мм ( $p=0,035$ ).

Результаты корреляционного анализа показали среднюю положительную корреляцию между длиной основания ВО и шириной вырезки справа ( $r=0,506$ ;  $p<0,0001$ ), высотой ВО справа, слева и глубиной вырезки справа ( $r=0,716$ ;  $p<0,0001$ ) и слева ( $r=0,617$ ;  $p<0,0001$ ).

## ОБСУЖДЕНИЕ

В работе М.М. Anisuzzaman и соавт. было проанализировано 200 пар МО [18]. Из них 60% имели овальную форму, за ними следовал «птичий клюв» (29%), ромбовидный МО (9%) и «кривой палец» (2%). Авторы отмечают, что сочетание овальных форм наблюдалось

наиболее часто (67%), тогда как «кривой палец» был редкостью. В нашем исследовании чаще всего мы наблюдали тип «кривой палец» (именуемый в данном исследовании «Г-образный») и ромбовидный МО, причем справа чаще встречался Г-образный, а слева — ромбовидный МО. Разница между мужчинами и женщинами в нашем исследовании была статистически недостоверная.

Заметим, что М.М. Anisuzzaman и соавт. анализировали МО населения Бангладеш, при этом использовали результаты ортопантомографии. А как отмечают М.С. Coombs и соавт. [20], физические измерения после вскрытия больше, чем измерения на основе компьютерной или магнитно-резонансной томографии [21]. Поэтому сопоставить морфометрические показатели из литературных данных с полученными нами результатами не представляется возможным. Данные авторы предложили классификацию, которая учитывает только одну проекцию МО, ввиду возможностей и методики проведения плоскостного рентгенологического исследования. Исследования также показали, что двумерные снимки имеют ограничения с точки зрения ошибок увеличения, искажения, наложения и перекрытия структур [22, 23].

Мы считаем, что предложенные нами выводы более объективны за счет оценки параметра на трехмерном биологическом материале в двух проекциях. Трехмерное изображение и его интерпретация очень важны, особенно в судебной медицине и стоматологии [24]. Мы считаем, что предложенная нами классификация более объективна ввиду оценки параметра на трехмерном биологическом материале в двух проекциях.

Высота МО также измерялась в работе J. Vadgama и A. Zalawadia [25]. Однако данные невозможно сопоставить, так как мышечковую высоту они измеряли по расстоянию от самой краниальной точки МО до самой каудальной точки нижнечелюстной вырезки. В этом исследовании средняя высота МО справа у нижней челюсти с зубами составила 22,07 мм, а высота МО беззубой нижней челюсти справа — 22,02 мм, что статистически незначимо. Средняя высота МО слева у нижней челюсти составила 22,38 мм, а высота МО слева у беззубой нижней челюсти — 22,81 мм, что также статистически незначимо. Как видно, литературные данные не совпадают с полученными нами результатами, однако в нашем исследовании не проводилось разделения беззубых челюстей и с зубами на отдельные группы.

Е. Ayıldiz и соавт. также отметили статистически значимую разницу между полами по различным измерениям, относящимся к МО, суставному бугорку, нижнечелюстной ямке, ветви нижней челюсти и суставной щели, что не противоречит полученным нами результатам [26].

В исследовании Dathar Sahithi и соавт. (2016) чаще встречалась овальная форма МО, в то время как мы чаще наблюдали ромбовидную. В данном литературном источнике описано преобладание треугольной формы ВО, что совпадает с нашими данными. Авторы

отмечают, что более распространена широкая форма нижнечелюстной вырезки, однако это противоречит нашим результатам — наибольшей частоте встречаемости U-образной формы.

В исследовании S. Ishwarkumar и соавт. (2019) не обнаружено статистически значимой разницы между формой нижнечелюстной вырезки в зависимости от возраста, пола и расы ( $p>0,05$ ). При этом авторы указывают на большую ширину нижнечелюстной вырезки у мужчин по сравнению с женщинами, что не совпадает с полученными нами результатами [15]. Все эти морфологические вариации нижней челюсти, о которых сообщалось в различных исследованиях, в том числе и в нашем, могут быть связаны с несоответствиями в процессе развития, эпигенетическими факторами и, что не менее важно, с гормональными влияниями.

Наше исследование находит подтверждение в работе M. Manoj и соавт. (2022), которые показали, как генетические и эпигенетические факторы придают индивиду отличительный фенотип: из-за различий в расположении и действии жевательных мышц (особенно височной мышцы), окклюзионной нагрузки, гормонов и различных генетических причин форма венечной кости, мышелка и промежуточной сигмовидной выемки варьируется в зависимости от пола и с правой, и левой стороны [27].

## ЗАКЛЮЧЕНИЕ

Таким образом, исследование МО и ВО, а также нижнечелюстной вырезки показало отличие морфометрических значений, изученных на биологическом материале, от рентгенологических показателей, описанных в литературе. В нашем исследовании выявлены индивидуальные и половые различия в форме и строении МО и ВО, у мужчин в среднем отмечались более крупные морфометрические показатели. При этом формы МО, ВО и нижнечелюстной вырезки не зависели от пола. Из полученных результатов также следует, что наиболее часто встречалась ромбовидная форма МО, треугольная форма ВО и U-образная форма нижнечелюстной вырезки. Полученные нами данные как совпадали, так и отличались от результатов других исследователей.

## ЛИТЕРАТУРА / REFERENCES :

- Vasil'ev Y., Paulsen F., Dydykin S. Anatomical and radiological features of the bone organization of the anterior part of the mandible. — *Ann Anat.* — 2020; 231: 151512. PMID: 32240730
- Rusu M.C., Pop F., Leonardi R., Motoc A.G., Jianu A.M. Morphologic features of the fetal mandibular condyle: layers, canals and microvascular pattern. — *Ann Anat.* — 2011; 193 (5): 436—46. PMID: 21530206
- Reicheneder C., Kardari Z., Proff P., Fanghaenel J., Faltermeier A., Römer P. Correlation of condylar kinematics in children with gender, facial type and weight. — *Ann Anat.* — 2013; 195 (3): 243—7. PMID: 23484954
- Chin K.J., Lirk P., Hollmann M.W., Schwarz S.K.W. Mechanisms of action of fascial plane blocks: a narrative review. — *Reg Anesth Pain Med.* — 2021; 46 (7): 618—628. PMID: 34145073
- Predoiu M., Rusu M.C., Chiriță A.L. A rare anatomic variation: Triple mental foramina. — *Morphologie.* — 2019; 103 (341 Pt 2): 110—115. PMID: 31103465
- Wu Z., Wang Y. Development of guidance techniques for regional anesthesia: Past, present and future. — *J Pain Res.* — 2021; 14: 1631—1641. PMID: 34135627
- Дарауше Х.М., Васильев Ю.Л., Каштанов А.Д., Лякишева А.А., Лежнев Д.А., Панин А.М. Рентгеноанатомическое обоснование

В результате проведенного исследования была предложена классификация, описывающая различные варианты формы МО, ВО и нижнечелюстной вырезки, которая в дальнейшем может быть использована в клинической практике.

## Классификация отростков и вырезки ветви нижней челюсти

Венечный отросток:

- треугольный;
- круглый;
- крючковидный;
- плоский.

Вырезка нижней челюсти:

- U-образная;
- ладьевидная;
- широкая.

Мышелковый отросток:

- овальный;
- крючковидный;
- ромбовидный;
- перевернутая L-образная форма.

Учитывая все вышесказанное, данная тема актуальна, требует дальнейшего исследования с большей выборкой в будущем, чтобы получить более статистически значимые результаты для их достоверной интерпретации.

## БЛАГОДАРНОСТИ

Б.К. Поту, доценту кафедры анатомии человека Университета Персидского залива (Бахрейн), за ценные советы и комментарии к нашей работе.

## ACKNOWLEDGMENTS

Bhagath Kumar Potu, Department of Anatomy, college of medicine and medical Sciences from Arabian Gulf University, Manama, Kingdom of Bahrain for valuable advice and comments on our work.

**Конфликт интересов.** Авторы декларируют отсутствие конфликта интересов.

**Поступила:** 24.12.2022      **Принята в печать:** 17.02.2023

**Conflict of interests.** The authors declare no conflict of interests.  
**Received:** 24.12.2022      **Accepted:** 17.02.2023



- выбора оптимальной траектории проводниковой анестезии на нижней челюсти. — *Оперативная хирургия и клиническая анатомия (Пироговский научный журнал)*. — 2022; 2: 5—12 [Darawsheh H.M., Vasil'ev Yu.L., Kashtanov A.D., Lyakisheva A.A., Lezhnev D.A., Panin A.M. X-ray anatomical proveoment of the right trajectory choice during mandible regional anaesthesia. — *Russian Journal of Operative Surgery and Clinical Anatomy*. — 2022; 2: 5—12. (In Russ.)]. [eLibrary ID: 48577685](#)
8. Дарауше Х.М., Васильев Ю.Л., Панин А.М., Кузнецов А.И., Хейгетян А.В., Караммаева М.Р. Морфометрическое исследование мышечного отростка нижней челюсти. — *Клиническая стоматология*. — 2022; 2: 28—33 [Darawsheh H.M., Vasil'ev U.L., Panin A.M., Kuznetsov A.I., Heigetyan A.V., Karammaeva M.R. Morphometric study of the condylar process of the mandible. — *Clinical Dentistry (Russia)*. — 2022; 2: 28—33. (In Russ.)]. [eLibrary ID: 48679071](#)
9. Bielecki-Kowalski B., Kozakiewicz M. Clinico-anatomical classification of the processus condylaris mandibulae for traumatological purposes. — *Ann Anat*. — 2021; 234: 151616. [PMID: 33098979](#)
10. Kharoshah M.A., Almadani O., Ghaleb S.S., Zaki M.K., Fattah Y.A. Sexual dimorphism of the mandible in a modern Egyptian population. — *J Forensic Leg Med*. — 2010; 17 (4): 213—5. [PMID: 20382358](#)
11. Mérida-Velasco J.R., Rodríguez-Vázquez J.F., De La Cuadra C., Mérida-Velasco J.A., Jiménez-Collado J. The course of the buccal nerve: relationships with the temporalis muscle during the prenatal period. — *J Anat*. — 2001; 198 (Pt 4): 423—9. [PMID: 11327204](#)
12. Merrot O., Vacher C., Merrot S., Godlewski G., Frigard B., Goudot P. Changes in the edentate mandible in the elderly. — *Surg Radiol Anat*. — 2005; 27 (4): 265—70. [PMID: 16215657](#)
13. Zurowski R., Gosek M., Aleksandrowicz R. Dimensions and geometry of the temporomandibular joint and masseter muscles. — *Pol Med Sci Hist Bull (1973)*. — 1976; 15 (3): 291—5. [PMID: 995764](#)
14. Théophile M., Jean-François D., Emilie F., Etienne S., Muriel B. Contribution of anatomical criteria to surgical approach for treatment of bilateral coronoid hyperplasia. — *J Stomatol Oral Maxillofac Surg*. — 2022; 123 (6): 597—600. [PMID: 35691557](#)
15. Ishwarkumar S., Pillay P., De-Gama B.Z., Satyapal K.S. Osteometric and radiological study of the mandibular notch. — *International Journal of Morphology*. — 2019; 37 (2): 491—497. [DOI: 10.4067/S0717-95022019000200491](#)
16. Schönegg D., Ferrari R., Ebner J., Blumer M., Lanzer M., Gander T. Proximity of the middle meningeal artery and maxillary artery to the mandibular head and mandibular neck as revealed by three-dimensional time-of-flight magnetic resonance angiography. — *Oral Maxillofac Surg*. — 2022; 26 (1): 139—146. [PMID: 34024006](#)
17. Odaka K., Matsunaga S. Course of the maxillary vein and its positional relationship with the mandibular ramus require attention during mandibuloplasty. — *J Craniofac Surg*. — 2020; 31 (3): 861—864. [PMID: 31842072](#)
18. Anisuzzaman M.M., Khan S.R., Khan M.T.I., Abdullah M.K., Afrin A. Evaluation of mandibular condylar morphology by orthopantomogram in Bangladeshi population. — *Update Dental College Journal*. — 2019; 9 (1): 29—31. [DOI: 10.3329/updcj.v9i1.41203](#)
19. Maia F.P.A., de Sousa Filho G.C., Pacifico F.A., Albuquerque L.C.A., de Melo Vasconcelos A.F., do Egito Vasconcelos B.C. Proximity of the maxillary artery to the neck of the mandibular condyle: anatomical study. — *Oral Maxillofac Surg*. — 2019; 23 (4): 423—427. [PMID: 31278592](#)
20. Coombs M.C., Bonthius D.J., Nie X., Lecholph M.K., Steed M.B., Yao H. Effect of measurement technique on TMJ mandibular condyle and articular disc morphometry: CBCT, MRI, and physical measurements. — *J Oral Maxillofac Surg*. — 2019; 77 (1): 42—53. [PMID: 30076808](#)
21. Agudelo M., Ortiz M., Herrera A. Condylar morphometry in adults with sagittal intermaxillary relationship class I, II and III using cone beam computed tomography in a Colombian population. — *Morphologie*. — 2022; 106 (355): 287—293. [PMID: 34600835](#)
22. Aqeel Al-Saedi I.L., Al-Tae R., Al-Jasim N.H., Al-Bakhakh B. A panoramic study of the morphology of mandibular condyle in a sample of population from Basrah city. — *International Journal of Morphology*. — 2020; 38 (6): 1707—1712. [DOI: 10.4067/S0717-95022020000601707](#)
23. Jeon K.J., Han S.S., Lee C., Choi Y.J., Jung H.I., Kim Y.H. Application of panoramic radiography with a multilayer imaging program for detecting proximal caries: a preliminary clinical study. — *Dentomaxillofac Radiol*. — 2020; 49 (8): 20190467. [PMID: 32348170](#)
24. Singh S., Bavle R.M., Konda P., Venugopal R., Bopaiah S., Kumar S. Assessment of the most reliable sites in mandibular bone for the best deoxyribonucleic acid yield for expeditive human identification in forensics. — *J Oral Maxillofac Pathol*. — 2017; 21 (3): 447—453. [PMID: 29391725](#)
25. Chrcanovic B.R., Abreu M.H., Custódio A.L. Morphological variation in dentate and edentulous human mandibles. — *Surg Radiol Anat*. — 2011; 33 (3): 203—13. [PMID: 20878404](#)
26. Ayyıldız E., Orhan M., Bahşi İ., Yalçın E.D. Morphometric evaluation of the temporomandibular joint on cone-beam computed tomography. — *Surg Radiol Anat*. — 2021; 43 (6): 975—996. [PMID: 33221971](#)
27. Manoj M., Mathew L., Natarajan S., Yellapurkar S., Shetty S., Denny C., Dahal S. Morphometric analysis of mandibular coronoid, condyle and sigmoid shape using panoramic view for personal identification in south Indian population. — *J Clin Imaging Sci*. — 2022; 12: 25. [PMID: 35673587](#)

DOI: 10.37988/1811-153X\_2023\_1\_121

[Д.В. Жучкова](#)<sup>1,2</sup>,стоматолог-хирург, ассистент  
кафедры челюстно-лицевой хирургии  
и хирургической стоматологии[С.П. Сысолятин](#)<sup>1,2,3</sup>,д.м.н., профессор кафедры пропедевтики  
стоматологических заболеваний; челюстно-  
лицевой хирург; профессор кафедры  
стоматологии<sup>1</sup> РУДН, 117198, Москва, Россия<sup>2</sup> Клиника «Эндостом»,  
125252, Москва, Россия<sup>3</sup> Медико-биологический  
университет им. А.И. Бурназяна,  
123098, Москва, Россия**ДЛЯ ЦИТИРОВАНИЯ:**Жучкова Д.В., Сысолятин С.П. Экспериментальное исследование эффекта ретропульсии при сиалолитотрипсии тулиевым лазером. — *Клиническая стоматология*. — 2023; 26 (1): 121—125. DOI: 10.37988/1811-153X\_2023\_1\_121

## Экспериментальное исследование эффекта ретропульсии при сиалолитотрипсии тулиевым лазером

**Реферат.** Размер конкремента влияет на эффективность его удаления методом сиалоэн-доскопии. Сравнительные исследования лазеров разного типа в дроблении конкрементов показали, что преимущественным интракорпоральным литотриптером остается гольмиевый YAG-лазер. Однако проблема эффекта отталкивания (ретропульсии) конкремента остается нерешенной. Положительные результаты урологов в литотрипсии тулиевым лазером послужили основанием для проведения собственного исследования на слюнных камнях. **Цель** — оценить эффект ретропульсии при дроблении сиалолитов тулиевым лазером в различных режимах *in vitro*. **Материалы и методы.** Для проведения исследования были отобраны 14 сиалолитов округлой формы диаметром 5—6 мм. Нами разработана модель, состоящая из вакутейнера: прозрачной стеклянной пробирки диаметром 8 мм цилиндрической формы, имитирующей проток слюнной железы. Через колпачок модели подводили волокно лазера FiberLase U2 и последовательно проводили серию литотрипсий в трех режимах аппарата при максимальном и минимальном значениях энергии и частоты импульса, дополнительно исследовали фрагментацию при средних значениях частоты и энергии импульса режима Popcorning. **Результаты.** Эффект ретропульсии сиалолитов наблюдался в результате подачи лазерного импульса во всех трех режимах аппарата FiberLase U2, однако числовые значения эффекта варьировали от 2 до 10 мм в зависимости от выбранного режима и его мощности. Также образовывались пузырьки воздуха, искры и мелкие фрагменты разной степени выраженности. **Заключение.** Тулиевый лазер FiberLase U2 является эффективным средством дробления во всех режимах. Увеличение энергии и частоты импульса повышает эффект ретропульсии и представляет опасность для тканей. Таким образом, клиническое исследование должно быть проведено на минимальных значениях энергии и частоты лазерного импульса.

**Ключевые слова:** сиалолит, литотрипсия, слюнно-каменная болезнь, фрагментация[D.V. Zhuchkova](#)<sup>1,2</sup>,dental surgeon, assistant at the Oral and  
maxillofacial surgery Department[S.P. Sysolyatin](#)<sup>1,2,3</sup>,PhD in Medical Sciences, full professor  
of the Dentistry diseases propaedeutics  
Department; maxillofacial surgeon; full  
professor of the Dentistry Department<sup>1</sup> RUDN University,  
117198, Moscow, Russia<sup>2</sup> "Endostom" Clinic,  
125252, Moscow, Russia<sup>3</sup> Medical and Biological University  
of the State Medical Center named after  
A.I. Burnazyan, 123098, Moscow, Russia**FOR CITATION:**Zhuchkova D.V., Sysolyatin S.P. Experimental investigation of the effect of repulsion in sialolithotripsy with a thulium laser. *Clinical Dentistry (Russia)*. 2023; 26 (1): 121—125 (In Russ.). DOI: 10.37988/1811-153X\_2023\_1\_121

## Experimental investigation of the effect of repulsion in sialolithotripsy with a thulium laser

**Abstract.** The size of the concretion affects the effectiveness of its removal by sialoendoscopy. Comparative studies of lasers of various types in the crushing of concretions have shown that the holmium YAG laser remains the predominant intracorporeal lithotripter. However, the problem of the effect of repulsion (retropulsion) of the concretion remains unresolved. The positive results of urologists in lithotripsy with the FiberLase U2 thulium laser served as the basis for conducting their own research on salivary stones. **Aim:** to evaluate the effect of repulsion when crushing sialoliths with a thulium laser FiberLase U2 in various modes *in vitro*. **Material and methods.** 14 round-shaped sialoliths with a diameter of 5—6 mm were selected for the study. We have developed a model consisting of a vacutainer: a transparent glass tube with a diameter of 8 mm, cylindrical in shape, simulating the duct of the salivary gland. A FiberLase U2 laser fiber was fed through the cap of the model and a series of lithotripsies were sequentially performed in three modes of the device at maximum and minimum values of pulse energy and frequency, fragmentation was additionally investigated at average values of frequency and pulse energy of the Popcorning mode. Results: The effect of sialolith repulsion was observed as a result of the laser pulse in all three modes of the FiberLase U2 device, however, the numerical values of the effect varied from 2 to 10 mm depending on the selected mode and its power. Air bubbles, sparks and small fragments were also formed in varying degrees of severity. **Conclusion.** The FiberLase U2 thulium laser is an effective means of crushing in all modes. An increase in the energy and frequency of the pulse increases the effect of repulsion and poses a danger to tissues. Thus, the clinical study should be conducted at the minimum values of the energy and frequency of the laser pulse.

**Keywords:** sialoliths, lithotripsy, salivary stone disease, fragmentation

## ВВЕДЕНИЕ

Эффективность удаления конкрементов с помощью сиалоэндоскопии снижается по мере увеличения размера камня [1–4]. Решить эту проблему может лазерная сиалолитотрипсия. Поиск и сравнительные исследования лазеров разного типа (эксимерный, неодимовый, александритовый и т.д.) для дробления конкрементов в последние 10 лет показали, что преимущественным интракорпоральным литотриптером является гольмиевый YAG-лазер [5–11]. Однако и этот лазер имеет существенные недостатки, в частности проблема эффекта отталкивания (ретропульсии) конкремента остается нерешенной и напрямую влияет на исход операции. В последние годы в литературе появились результаты исследований дробления почечных камней с помощью тулиевого лазера FiberLase U2 [12–14]. Согласно данным урологов, фрагментация с помощью данного литотриптера имеет преимущества перед YAG-лазером [11, 13–15], в том числе по уменьшению эффекта ретропульсии при ударе [13, 14]. Положительные результаты урологической литотрипсии стали основанием для нашего исследования дробления слюнных камней тулиевым лазером.

**Цель** — оценить эффект ретропульсии при дроблении сиалолитов тулиевым лазером FiberLase U2 в различных режимах *in vitro*

## МАТЕРИАЛЫ И МЕТОДЫ

Медицинский лазер российского производства FiberLase U2 позволяет работать в трех режимах:

- 1) Popcorning — 175–240 Гц, 0,025 до 0,200 Дж;
- 2) Dusting — 43,8–60 Гц, 0,1–0,8 Дж;
- 3) Fragmentation — 6–7,8 Гц, 1,0–4,5 Дж.

Для исследования были отобраны 14 ранее удаленных сиалолитов округлой формы, диаметром 5–6 мм и рентгеновской плотностью 700–800 НУ. Нами разработана модель, состоящая из вакутейнера — прозрачной стеклянной пробирки диаметром 8 мм цилиндрической формы. Пробирку заполняли физиологическим раствором хлорида натрия 0,09% и помещали конкремент, затем закрывали резиновым колпачком. Экспериментальную модель-вакутейнер располагали горизонтально и прикладывали к ней измерительную линейку. Далее резиновый колпачок пробирки прокалывали и волокно лазера диаметром 400 мкм подводили к поверхности слюнного камня (рис. 1). Данная модель симулировала

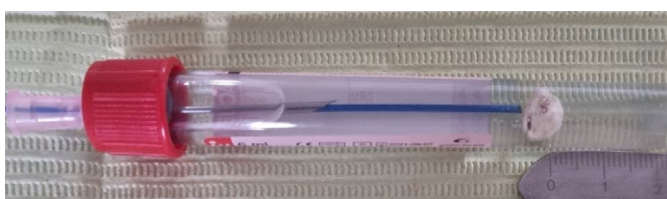

Рис. 1. Экспериментальная модель для исследования эффекта ретропульсии при дроблении сиалолита  
Fig. 1. Experimental model for the study of the effect of retropropulsion during crushing of sialolite

процесс дробления в клинических условиях. Лазерный удар наносили коротким нажатием на педаль. Процесс фрагментации фиксировали на видео. Была проведена серия литотрипсии 14 конкрементов (по 2 сиалолита в каждом режиме) поочередно в трех режимах (Popcorning, Dusting, Fragmentation) на минимальной и максимальной мощностях. Дополнительно рассмотрено воздействие лазерного луча на конкремент в режиме Popcorning при средней мощности (частота импульсов — 250 Гц, пульсовая энергия — 0,1 Дж), так как данный режим рекомендован разработчиками лазерного аппарата, а также в связи с положительными результатами уролитотрипсии.

## РЕЗУЛЬТАТЫ

Фрагментировать конкременты удалось во всех трех режимах, в том числе от минимально заданных параметров мощности. Числовые значения эффекта ретропульсии при работе в каждом режиме сведены в таблицу.

На первом этапе мы проводили лазерное дробление при максимальном значении энергии и частоты импульса. В момент подачи импульса во всех трех режимах возникала горящая искра, в большом количестве образовывались крупные пузырьки воздуха и откалывающиеся мелкие фрагменты (рис. 2). Раствор в трубке становился мутным, видимость нарушалась из-за взвеси частиц с пузырьками. При каждом лазерном ударе мы наблюдали отбрасывание камня от волокна на разную длину (рис. 3; таблица).

В режиме Fragmentation эффект ретропульсии сопровождался скачкообразными движениями камня вокруг своей оси. На поверхности конкремента образовывались крупные кратерообразные очаги обугливания черного цвета (рис. 4). Далее литотрипсия проводилась при минимальных значениях энергии и частоты лазерного импульса. Во всех трех режимах камень отскакивал

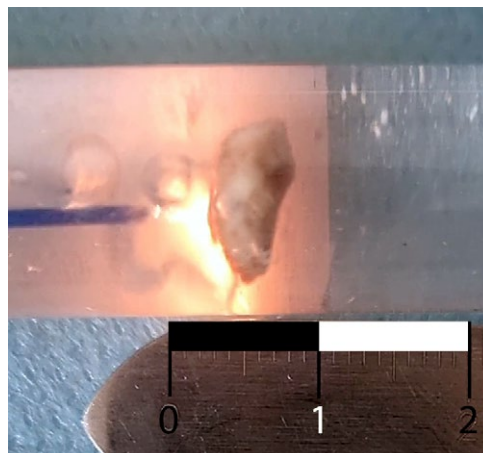


Рис. 2. Образование горячей искры при работе тулиевого лазера в режиме Fragmentation при максимальном значении энергии и частоты импульса

Fig. 2. The formation of a burning spark during the operation of a thule laser in the Fragmentation mode at the maximum value of the pulse energy and frequency



### Значения эффекта ретропульсии при дроблении сиалолитов тулиевым лазером FiberLase U2 в эксперименте

Values of the effect of retropulsion when crushing sialolites with a thule laser FiberLase U2 in the experiment

Режим	Сиалолит	Энергия и частота импульса	Ретропульсия, мм
Popcorning	1	0,025 Дж, 240 Гц	2
	2		3
	1	0,1 Дж, 250 Гц	5
	2		6
	1	0,2 Дж, 175 Гц	8
	2		9
Dusting	1	0,1 Дж, 60 Гц	2
	2		3
	1	0,8 Дж, 43,8 Гц	7
	2		8
Fragmentation	1	1 Дж, 6 Гц	8
	2		9
	1	4,5 Дж, 7,8 Гц	10
	2		8

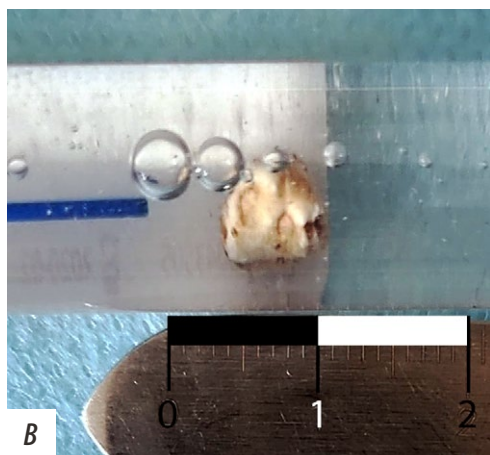
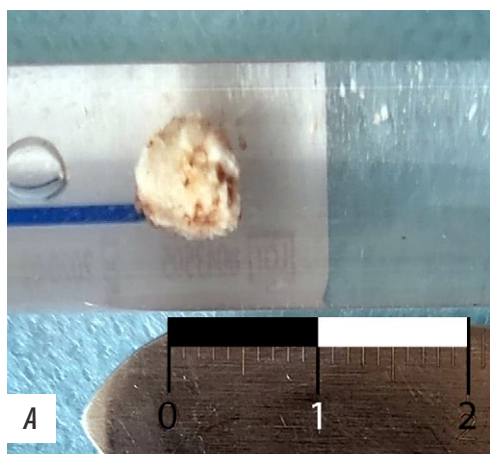


Рис. 3. Результат отбрасывания сиалолита при подаче лазерного импульса в режиме Popcorning при максимальных заданных параметрах: **A** — положение до лазерного удара, **B** — сразу после лазерного удара  
Fig. 3. The result of sialolite discarding when a laser pulse is applied in Popcorning mode at the maximum set parameters: **A** — position before the laser strike, **B** — immediately after the laser strike

от кончика волокна, однако на меньшую длину в сравнении с результатами первого этапа эксперимента. Исключением стал режим Fragmentation. В последнем величина эффекта ретропульсии близка к ранее полученной при максимальных параметрах (см. таблицу). Также во всех трех режимах мы наблюдали возникновение пузырьков воздуха, мелких фрагментов и образование кратерообразных очагов на поверхности камней, но меньшего объема и диаметра. При исследовании режима Popcorning при средней мощности (частота импульсов — 250 Гц, пульсовая энергия — 0,1 Дж) образовывались крупные пузырьки воздуха, которые вместе с отколовшимися фрагментами собирались на проксимальном конце трубки. Раствор становился мутным, визуализация нарушалась, как и при дроблении в максимальных значениях энергии и частоты импульса. В момент подачи импульса эпизодически возникала искра, сопровождающаяся скачкообразным движением камня. Фрагментация во всех трех режимах при минимальных значениях протекала заметно медленнее, чем при дроблении при максимально установленных значениях лазера.

### ОБСУЖДЕНИЕ

Для проведения эксперимента необходимо было создать модель, которая будет имитировать работу в протоке и позволит оценить эффект ретропульсии. За основу мы взяли прототип, ранее предложенный другими авторами [16, 17], и модифицировали его. Наша модель имела измерительную линейку, также процесс дробления проходил при видеофиксации. Это позволило измерить



Рис. 4. Кратерообразные очаги обугливания на поверхности конкремента при работе в режиме Fragmentation  
Fig. 4. Crater-like foci of charring on the surface of the concretion when operating in Fragmentation mode

расстояние, на которое происходит отбрасывание камня от торца волокна, и наблюдать другие сопутствующие эффекты.

Раздробить сиалолиты удалось во всех трех режимах лазера FiberLase U2, независимо от энергии и частоты импульса. Увеличение мощности импульса приводило к откалыванию крупных фрагментов вместе с частицами в большом объеме, что ухудшало визуализацию, при этом дробление происходило быстрее.

Тулиевый лазер FiberLase U2 работает в импульсно-периодическом режиме и при поглощении излучения образуется парогазовый пузырь. При его схлопывании распространяется взрывная волна, которая разрушает камень, вместе с тем отбрасывая его от торца волокна.

Также мы наблюдали зоны обугливания на поверхности сиалолита, которые могут указывать на малое содержание воды в его структуре, в отличие от почечных камней. Локальный перегрев камня приводит к механическим напряжениям, как следствие, усиливает его разрушение и эффект ретропульсии.

Мы считаем, что увеличение мощности импульса приводит к повышению скорости фрагментации и, как следствие к повышению температуры промывной жидкости, что представляет опасность для тканей. Детального изучения требуют и другие эффекты, образующиеся в процессе дробления, в том числе влияние размера конкремента на величину эффекта ретропульсии,

а также сравнительное исследование литотрипсии тулиевым лазером FiberLase U2 и гольмиевым YAG-лазером.

## ЗАКЛЮЧЕНИЕ

Независимо от значения лазерной энергии ретропульсия (отбрасывание камня) наблюдалась в момент удара в каждом режиме аппарата FiberLase U2, при этом ее значение зависело от энергии и частоты лазерного импульса. Эксперимент показал, что применение лазера при максимальных параметрах в клинической практике может быть неэффективно и опасно для протокового аппарата железы. Дробление в режимах Porcorning при частоте 240 Гц и энергии импульса 0,025 Дж, Dusting при частоте 60 Гц и энергии 0,1 Дж сопровождалось минимальной ретропульсией из измеренных, при этом другие эффекты, возникающие в процессе фрагментации также отличались наименьшей степенью выраженности. Необходимо проведение дальнейших экспериментальных и клинических исследований.

**Конфликт интересов.** Авторы декларируют отсутствие конфликта интересов.

**Поступила:** 25.10.2022      **Принята в печать:** 20.01.2023

**Conflict of interests.** The authors declare no conflict of interests.  
**Received:** 25.10.2022      **Accepted:** 20.01.2023

## ЛИТЕРАТУРА / REFERENCES:

1. Marchal F, Dulguerov P, Becker M, Barki G, Disant F, Lehmann W. Specificity of parotid sialendoscopy. — *Laryngoscope*. — 2001; 111 (2): 264—71. [PMID: 11210873](#)
2. Жучкова Д.В., Сысолятин С.П., Банникова К.А. Первый опыт лазерной литотрипсии при сиалолитиазе. — *Вестник Российского университета дружбы народов. Серия: Медицина*. — 2022; 2: 170—179  
[Zhuchkova D.V., Sysolyatin S.P., Bannikova K.A. The first experience of laser lithotripsy in sialolithiasis. — *Bulletin of the Peoples' Friendship University of Russia. Series: Medicine*. — 2022; 2: 170—179 (In Russ.)]. [eLibrary ID: 48694353](#)
3. Банникова К.А., Босых Ю.Ю., Гайтова В.Г., Сысолятин П.Г., Сысолятин С.П. Показания к применению метода эндосиалоскопии при сиалолитиазе. — *Современные технологии в медицине*. — 2020; 3: 41—46  
[Bannikova K.A., Bosykh Yu.Yu., Gaitova V.G., Sysolyatin P.G., Sysolyatin S.P. Indications for the use of sialoendoscopy in sialolithiasis. — *Modern Technologies in Medicine*. — 2020; 3: 41—46 (In Russ.)]. [eLibrary ID: 43820364](#)
4. Sionis S., Caria R.A., Trucas M., Brennan P.A., Puxeddu R. Sialoendoscopy with and without holmium:YAG laser-assisted lithotripsy in the management of obstructive sialadenitis of major salivary glands. — *Br J Oral Maxillofac Surg*. — 2014; 52 (1): 58—62. [PMID: 24280118](#)
5. Koch M., Hung S.H., Su C.H., Lee K.S., Iro H., Mantsopoulos K. Intraductal lithotripsy in sialolithiasis with two different Ho:YAG lasers: presetting parameters, effectiveness, success rates. — *Eur Rev Med Pharmacol Sci*. — 2019; 23 (13): 5548—5557. [PMID: 31298306](#)
6. Faklaris I., Bouropoulos N., Vainos N.A. Sialolithiasis: Application parameters for an optimal laser therapy. — *J Biophotonics*. — 2020; 13 (7): e202000044. [PMID: 32277604](#)
7. Koch M., Schapher M., Mantsopoulos K., Iro H. Intraductal lithotripsy in sialolithiasis using the Calculase III™ Ho:YAG laser: first experiences. — *Lasers Surg Med*. — 2021; 53 (4): 488—498. [PMID: 32997838](#)
8. Schrötzlmair F., Müller M., Pongratz T., Eder M., Johnson T., Vogeser M., von Holzschuher V., Zengel P., Sroka R. Laser lithotripsy of salivary stones: Correlation with physical and radiological parameters. — *Lasers Surg Med*. — 2015; 47 (4): 342—9. [PMID: 25788338](#)
9. Martellucci S., Pagliuca G., de Vincentiis M., Greco A., Fusconi M., De Virgilio A., Gallipoli C., Gallo A. Ho:Yag laser for sialolithiasis of Wharton's duct. — *Otolaryngol Head Neck Surg*. — 2013; 148 (5): 770—4. [PMID: 23462654](#)
10. Capaccio P., Torretta S., Pignataro L., Koch M. Salivary lithotripsy in the era of sialendoscopy. — *Acta Otorhinolaryngol Ital*. — 2017; 37 (2): 113—121. [PMID: 28516973](#)
11. Traxer O., Keller E.X. Thulium fiber laser: the new player for kidney stone treatment? A comparison with Holmium:YAG laser. — *World J Urol*. — 2020; 38 (8): 1883—1894. [PMID: 30729311](#)

12. Enikeev D., Grigoryan V., Fokin I., Morozov A., Taratkin M., Klimov R., Kozlov V., Gabdullina S., Glybochko P. Endoscopic lithotripsy with a SuperPulsed thulium-fiber laser for ureteral stones: A single-center experience. — *Int J Urol.* — 2021; 28 (3): 261—265. [PMID: 33258271](#)
13. Мартов А.Г., Баранов А.В., Биктимиров Р.Г., Альпин Д.М., Биктимиров Т.Р. Применение лазерного излучения в урологии. — *Лазерная медицина.* — 2020; 1: 57—62  
[Martov A.G., Baranov A.V., Biktimirov R.G., Alpin D.M., Biktimirov T.R. Application of laser radiation in urology. — *Laser Medicine.* — 2020; 1: 57—62 (In Russ.)]. [eLibrary ID: 43959831](#)
14. Мартов А.Г., Ергаков Д.В., Гусейнов М.А., Андронов А.С., Дутов С.В., Винниченко В.А., Коваленко А.А. Первоначальный опыт клинического применения тулиевой контактной литотрипсии в трансуретральном лечении мочекаменной болезни. — *Урология.* — 2018; 1: 112—120  
[Martov A.G., Ergakov D.V., Guseinov M.A., Andronov A.S., Dutov S.V., Vinnichenko V.A., Kovalenko A.A. Initial experience in clinical application of thulium laser contact lithotripsy for transurethral treatment of urolithiasis. — *Urologija.* — 2018; 1: 112—120 (In Russ.)]. [eLibrary ID: 32582512](#)
15. Blackmon R.L., Irby P.B., Fried N.M. Comparison of holmium:YAG and thulium fiber laser lithotripsy: ablation thresholds, ablation rates, and retropulsion effects. — *J Biomed Opt.* — 2011; 16 (7): 071403. [PMID: 21806249](#)
16. Hardy L.A., Wilson C.R., Irby P.B., Fried N.M. Thulium fiber laser lithotripsy in an in vitro ureter model. — *J Biomed Opt.* — 2014; 19 (12): 128001. [PMID: 25518001](#)
17. Золотухин С.Ю. Эндоскопические технологии в лечении больных слюнокаменной болезнью: автореф. дис... к.м.н. — М.: ЦНИИСиЧЛХ, 2021. — 24 с.  
[Zolotukhin S.Yu. Endoscopic technologies in the treatment of patients with salivary stone disease: dissertation abstract. — Moscow: Central Research Institute of Dentistry and Maxillofacial Surgery, 2021. — 24 p. (In Russ.)].



DOI: 10.37988/1811-153X\_2023\_1\_126

Г.Г. Мазишвили<sup>1</sup>,

аспирант кафедры челюстно-лицевой хирургии и хирургической стоматологии

[Н.А. Гусейнов<sup>1</sup>](#),

аспирант кафедры челюстно-лицевой хирургии и хирургической стоматологии

Т. Хаддад<sup>1</sup>,

учебный мастер кафедры челюстно-лицевой хирургии и хирургической стоматологии

[А.М. Гусаров<sup>2</sup>](#),

к.м.н., доцент кафедры челюстно-лицевой хирургии

[Р.Ф. Мухаметшин<sup>1</sup>](#),

к.м.н., ассистент кафедры челюстно-лицевой хирургии и хирургической стоматологии

[Н.Л. Лежава<sup>1</sup>](#),

к.м.н., ассистент кафедры челюстно-лицевой хирургии и хирургической стоматологии

[С.Ю. Иванов<sup>1,2</sup>](#),

д.м.н., профессор, член-корр. РАН, зав. кафедрой челюстно-лицевой хирургии и хирургической стоматологии; зав. кафедрой челюстно-лицевой хирургии

<sup>1</sup> РУДН, 117198, Москва, Россия<sup>2</sup> Первый МГМУ им. И.М. Сеченова, 119991, Москва, Россия

## Разработка и математический сравнительный анализ ортодонтической якорной мини-пластины и мини-винтов

**Реферат.** Применение ортодонтических мини-винтов возможно в амбулаторных условиях, так как данная процедура не требует специальной дополнительной подготовки и инструментария. Применение мини-винтов в качестве скелетной опоры — один из незаменимых инструментов для дистализации зубов. Однако при их использовании могут возникнуть дезинтеграция мини-винта, перфорация гайморовой пазухи и т.д. В клинической практике все чаще применяются ортодонтические мини-пластины, которые в некоторых случаях нивелируют недостатки мини-винтов. **Цель** — разработка и обоснование применения ортодонтических мини-пластин как альтернативы мини-винтам при ортодонтическом лечении. **Материалы и методы.** Разработана виртуальная модель титановой пластины и мини-винта, проведены математическое моделирование и сравнительный анализ. Изготовление самой пластины проводилось методом 3D-печати титаном марки ВТ6. Построение изделия происходит в аргонной среде для предотвращения произвольного возгорания и сохранения технологических свойств титана. Изготовленные изделия помещаются в камеру термической обработки, в которой снимаются внутренние напряжения кристаллической решетки титана, что дает дополнительную гарантию прочности изделий. **Результаты.** Во время нагрузки обеих моделей ортодонтической силой 2,5 и 5,0 Н деформации самих конструкций не происходило. Согласно расчетам, это значение составило 0,019 мм для ортодонтического мини-винта и 0,017 мм для пластины при нагрузке 2,5 Н, а также 0,039 и 0,035 мм при нагрузке 5 Н соответственно. С клинической точки зрения эти значения незначимы. **Заключение.** Расчеты продемонстрировали, что оба вида ортодонтической скелетной опоры эффективны с точки зрения выполнения ими опорной функции для ортодонтической аппаратуры при нагрузках в пределах 5 Н (500 г). С клинической точки зрения при достаточном объеме костной ткани предпочтение стоит отдавать ортодонтическому мини-винту, так как его установка менее травматична для пациента. При недостаточном объеме кости для ортодонтического мини-винта эффективной опоры можно добиться с использованием мини-пластины, фиксированной микровинтами.

**Ключевые слова:** скелетная опора, ортодонтический мини-винт, якорная мини-пластина, дезинтеграция мини-винта

### ДЛЯ ЦИТИРОВАНИЯ:

Мазишвили Г.Г., Гусейнов Н.А., Хаддад Т., Гусаров А.М., Мухаметшин Р.Ф., Лежава Н.Л., Иванов С.Ю. Разработка и математический сравнительный анализ ортодонтической якорной мини-пластины и мини-винтов. — *Клиническая стоматология*. — 2023; 26 (1): 126—131. DOI: 10.37988/1811-153X\_2023\_1\_126

G.G. Maziashvili<sup>1</sup>,

postgraduate at the Oral and maxillofacial surgery Department

[N.A. Guseynov<sup>1</sup>](#),

postgraduate at the Oral and maxillofacial surgery Department

T. Haddad<sup>1</sup>,

training master of the Oral and maxillofacial surgery Department

[A.M. Gusarov<sup>2</sup>](#),

PhD in Medical Sciences, associate professor of the Maxillofacial surgery Department

## Development and mathematical comparative analysis of orthodontic anchor mini-plate and mini-screws

**Abstract.** The use of orthodontic miniscrews is possible on an outpatient basis, since this procedure does not require any special additional preparation or instrumentation. The use of mini screws as a skeletal support is one of the indispensable instruments for tooth distalization. However, disintegration of the miniscrew, perforation of the maxillary sinus, etc. can occur when using them. In clinical practice, orthodontic miniplates are increasingly being used, which in some cases level out the disadvantages of miniscrews. **The objective** was to develop and substantiate the use of orthodontic miniplates as an alternative to mini screws in orthodontic treatment. **Materials and methods.** A virtual model of a titanium plate and a mini-screw was developed, and mathematical modeling and comparative analysis were performed. The plate itself was made by 3D printing with

**R.F. Mukhametshin**<sup>1</sup>,

PhD in Medical Sciences, assistant professor of Oral and maxillofacial surgery Department

**N.L. Lezhava**<sup>1</sup>,

PhD in Medical Sciences, assistant professor of the Oral and maxillofacial surgery Department

**S.Yu. Ivanov**<sup>1,2</sup>,

Associate Member of the Russian Academy of Sciences, PhD in Medical Sciences, full professor of the Oral and maxillofacial surgery Department; full professor of the Maxillofacial surgery Department

<sup>1</sup> RUDN University, 117198, Moscow, Russia

<sup>2</sup> Sechenov University, 119991, Moscow, Russia

VT6 titanium. The product is built in argon environment to prevent arbitrary ignition and preserve technological properties of titanium. Manufactured products are placed in the heat treatment chamber, where internal stresses of the titanium crystal lattice are removed, which gives an additional guarantee for the durability of the products. **Results.** During loading of both models with orthodontic force of 2.5 and 5.0 N, there was no deformation of the designs themselves. According to calculations, this value was 0.019 mm for the orthodontic mini screw and 0.017 mm for the plate when loaded with 2.5 N, and 0.039 and 0.035 mm when loaded with 5 N, respectively. From a clinical point of view, these values are insignificant. **Conclusion.** The calculations demonstrated that both types of orthodontic skeletal support were effective in terms of their support function for orthodontic appliance under loads within 5 N (500 g). From a clinical point of view, if there is sufficient bone volume, the orthodontic mini screw should be preferred because its installation is less traumatic for the patient. If there is insufficient bone volume for an orthodontic mini screw, effective support can be achieved using a micro-screw-fixed mini plate.

**Key words:** skeletal support, orthodontic mini-screw, anchor mini-plate, mini-screw disintegration

**FOR CITATION:**

Maziashvili G.G., Guseynov N.A., Haddad T., Gusarov A.M., Mukhametshin R.F., Lezhava N.L., Ivanov S. Yu. Development and mathematical comparative analysis of orthodontic anchor mini-plate and mini-screws. *Clinical Dentistry (Russia)*. 2023; 26 (1): 126—131 (In Russ.). DOI: 10.37988/1811-153X\_2023\_1\_126

**ВВЕДЕНИЕ**

В своей клинической практике большинство докторов использует ортодонтические мини-винты [1–5]. Однако данный метод имеет ряд недостатков: излишняя шероховатость на резьбе у не до конца закрученных мини-винтов (образование биопленки и/или инфицированного налета), трудоемкость фиксации в некоторых областях (скулоальвеолярный гребень), а также дезинтеграция некорректно установленного мини-винта [6]. Ортодонтическая скелетная опора — один из важных элементов для достижения хороших результатов лечения. Стабильная скелетная опора — обязательное условие для ортодонтического лечения несъемными аппаратами [7, 8].

Дентальные имплантаты, мини-пластины и мини-винты — отличные методы ортодонтической скелетной опоры. Данные инструменты обеспечивают стабильную опору при разных ортодонтических перемещениях зубов [9, 10]. Дентальные имплантаты имеют высокие интегративные показатели (высокий торк) и могут быть скелетной опорой при ортодонтическом лечении [11–13]. Jenner и Fitzpatrick впервые сообщили об использовании мини-пластин для ортодонтической опоры в 1985 г. [14]. В 1992 г. Umehori с соавт. использовали мини-пластины на нижней и верхней челюстях при лечении зубочелюстных аномалий [15]. Мини-пластины для ортодонтической скелетной опоры также применяют у пациентов для дистализации моляров. Кроме того, в 1997 г. Kanomi впервые описал временную установку мини-винта для ортодонтической опоры [16]. На сегодняшний день конструкция мини-винтов и мини-пластин модифицирована [17–21].

Дистализация зубов верхней челюсти проводится при различных формах зубочелюстных аномалий. Альтернативой внеротовым ортодонтическим опорам является скелетная: внутри- и на костная [22–28].

Задача представленного математического эксперимента заключалась в сравнении напряжений, возникающих вокруг различных видов скелетных ортодонтических опор: внутрикостной — ортодонтического мини-винта и на костной — мини-пластины, фиксируемой тремя микровинтами. В клинической практике ортодонтический мини-винт используется при достаточном объеме кости в области планируемой установки. Однако при пневматическом типе верхнечелюстного синуса толщины костной ткани в области переднебоковой стенки и скулоальвеолярного гребня может быть недостаточно для установки ортодонтического мини-винта. В таком случае применяют на костные мини-пластины, которые фиксируют тремя более короткими микровинтами. Опорная функция указанных конструкций может отличаться, поэтому мы провели виртуальный эксперимент для сравнения устойчивости обеих конструкций к ортодонтической тяге различной силы.

**Цели** данной экспериментальной работы — создание отечественной мини-пластины, а также обоснование ее применения как альтернативы ортодонтическому мини-винту.

**МАТЕРИАЛЫ И МЕТОДЫ**

Виртуальную трехмерную модель пластины создавали в программе Autodesk Inventor. Пластины изготавливали прототипированием титаном марки VT6 («ИТК Эндопринт»), в соответствии с ГОСТ Р ИСО 5832-3-2014, имеющим Европейскую медицинскую сертификацию и российский сертификат соответствия № РОСС RU.ИМ41.Н01255.

Построение изделия происходит на аппарате трехмерной печати в аргоновой среде для предотвращения произвольного возгорания и сохранения технологических свойств титана. Изготовленные изделия помещаются в камеру термической обработки, в которой

снимаются внутренние напряжения кристаллической решетки титана, давая дополнительную гарантию прочности изделий.

Был также рассмотрен вариант изготовления пластины методом фрезерования, однако данный метод делал использование в 3D-модели округлых форм и изгибов слишком затратным, так как пластину приходилось выпиливать из довольно массивной по сравнению с финишным продуктом заготовки.

Был разработан проект пластины, который должен был идеально фиксироваться в области скулоальвеолярного гребня, а рабочая часть, к которой должна была прилагаться ортодонтическая тяга, располагалась в позиции, удобной и для врача (возможность задавать несколько векторов силы), и для пациента (отсутствие избыточного выпирания к мягким тканям). Форма рабочей части была выбрана овальной, удлинненной по направлению приложения силы, что значительно снижает риск случайного сбрасывания эластической тяги при чистке зубов и приеме пищи, а также облегчает установку тяги врачом-ортодонтом. В проекте пластины над рабочей частью предусмотрено квадратное отверстие. Оно служит еще одним местом опоры ортодонтических тяг и деталей при необходимости дальнейшей интрузии жевательной группы зубов для выравнивания выраженной кривой Шпее.

**Математическое моделирование физических параметров отечественной мини-пластины и мини-винта. Описание трехмерных математических моделей**

Для виртуального эксперимента были созданы 2 трехмерные расчетные модели, каждая включала одинаковый фрагмент верхней челюсти со скулоальвеолярным гребнем. В первом варианте в кость был установлен ортодонтический мини-винт, во втором варианте — мини-пластина, фиксируемая микровинтами (рис. 1, 2).

Модель челюсти была построена на основе DICOM-файлов в программе ViSurgery (Россия, Сколково)

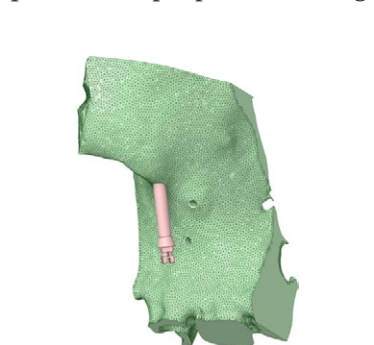


Рис. 1. 3D-модель фрагмента верхней челюсти (зеленый) с установленным в области скулоальвеолярного гребня ортодонтическим мини-имплантом (розовый)  
 Fig. 1. 3D model of a fragment of the upper jaw (green) with an orthodontic mini-implant installed in the area of the zygomatic-alveolar ridge (pink)

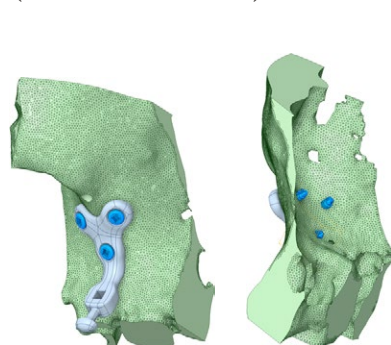


Рис. 2. 3D-модель фрагмента верхней челюсти (зеленый) с конгруэнтной мини-пластиной (серый), фиксированной тремя микровинтами (синий): вид спереди и изнутри, со стороны верхнечелюстного синуса  
 Fig. 2. 3D model of a maxillary fragment (green) with a congruent miniplate (grey) fixed with three micro screws (blue): View from the front and from the inside, from the side of the maxillary sinus

и сохранена в виде STL-файла [28]. Модели ортодонтического мини-винта, ортодонтической пластины и микровинтов построены в SpaceClame. Там же проведены коррекция геометрических параметров и сборка обеих моделей. Подготовка к расчетам нагрузок на обе модели и сами расчеты выполнены в программном комплексе Ansys.

Модель челюсти состояла из 1 522 132 конечного элемента: ортодонтический мини-винт — из 51 437, пластина из 166 221, каждый микровинт — из 11 314.

В первой модели ортодонтический винт погружали в челюсть резьбовой частью на 10 мм. Усилие его затяжки было 50 Н/см. Во второй модели пластина конгруэнтно касалась поверхности челюсти и прижималась к ней микровинтами. Микровинты имели длину 5 мм, из них только 2—3 мм находились в кости, верхушки выведены за пределами костной ткани. Это объясняется тем, что толщина кости в данной области, как правило, не превышает 2—3 мм [29, 30].

При построении расчетной сетки в обеих моделях размер конечных элементов составил 0,25 мм, всех контактных поверхностей — 0,2 мм. Контактные поверхности ортодонтический мини-винт—кость и микровинты—кость были конформными, т.е. общими для контактирующих тел с узлами конечных элементов, моделирующих неразрывную связь между данными деталями. Для моделирования взаимодействия головок микровинтов и пластины, а также для пластины с костью был выбран общий контактный алгоритм, позволяющий входить телам в контакт, размыкать его и проскальзывать с трением в процессе деформирования, вызванного внешними нагрузками. Коэффициент трения для этих поверхностей взаимодействия выбран 0,3. Таким образом, построенные модели учитывали геометрическую нелинейность поведения объектов исследования. Граничные условия одинаковы для обеих моделей — фиксация моделей по торцевым поверхностям (выделена фиолетовым на рис. 3, 4).

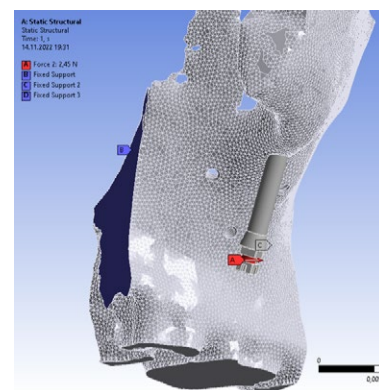


Рис. 3. Красной стрелкой указано направление действия ортодонтической силы, приложенной к головке винта, фиолетовым цветом — граничная поверхность слева  
 Fig. 3. The red arrow indicates the direction of the orthodontic force applied to the screw head. Violet color — boundary surface on the left



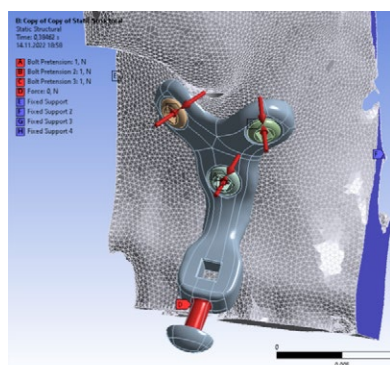


Рис. 4. Красными стрелками указана сила, действующая на головку микровинтов; буквой D обозначена ортодонтическая сила, приложенная к головке пластины; фиолетовым — границная поверхность справа  
Fig. 4. The red arrows indicate the force acting on the head of the microscrews; letter D indicates the orthodontic force applied to the head of the plate; violet colour — boundary surface on the right

Непосредственная нагружающая сила была одинаковой для обеих моделей и составила 250 г (2,5 Н) для первого расчетного случая и 500 г (0,5 Н) для второго. В первой модели местом приложения силы был кольцевой вырез на головке винта, во второй модели — вырез на свободном конце пластины (см. рис. 3, 4).

В первом варианте с ортодонтическим мини-винтом моделировалась одноэтапная нагрузка на винт. Во втором варианте было два шага нагружения: первый — затяг маленьких винтов, которые крепят пластину к кости, и фиксация укороченных микровинтов, т.е. в них сохранялось постоянное усилие затяжки, просчитанное на первом шаге. Второй шаг — нагружение силой на шейку пластины.

## РЕЗУЛЬТАТЫ И ОБСУЖДЕНИЕ

В первой модели эквивалентное напряжение по Мизесу в костной ткани вокруг ортодонтического мини-винта под нагрузкой 2,5 Н в основном было в пределах

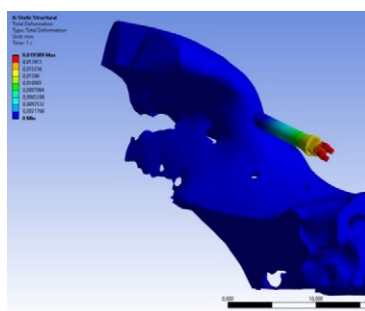


Рис. 5. Микродеформации в области головки ортодонтического винта при действии 2,5 Н составили 0,019 мм  
Fig. 5. Microdeformations in the area of the head of the orthodontic screw under the action of 2,5 N amounted to 0.019 mm

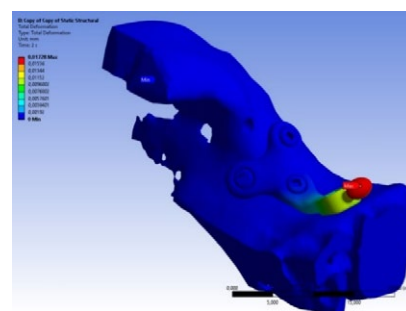


Рис. 6. Микродеформации в области головки ортодонтической пластины при действии 2,5 Н составили 0,017 мм  
Fig. 6. Microdeformations in the area of the head of the orthodontic plate under the action of 2,5 N amounted to 0.017 mm

6—12 МПа, в месте выхода мини-винта из кости экстремум напряжения составил 24,12 МПа (рис. 5). Во второй модели эквивалентное напряжение по Мизесу в костной ткани отмечено только вокруг микровинтов в пределах 1,5—4 МПа, в области нижнего микровинта, который ближе других расположен к месту приложения силы на пластине, отмечен экстремум 8 МПа (рис. 6). Полученные данные о деформации самих опорных конструкций в обеих моделях незначимы и при указанных нагрузках 2,5 и 5 Н не влияют на стабильность опорных конструкций в костной ткани (рис. 7, 8).

При силе 2,5 Н эквивалентные напряжения вокруг ортодонтического мини-винта в 3 раза больше, чем вокруг микровинтов, фиксирующих пластину: 24 против 8 МПа. При увеличении ортодонтической нагрузки в 2 раза — до 5 Н (500 г) эквивалентные напряжения в кости вокруг мини-винта также увеличиваются в 2 раза и составляют 48,4 МПа (24,1 МПа при 2,5 Н). При этом в области нижнего опорного микровинта, удерживающего пластину, эквивалентные напряжения увеличились в 2,5 раза — до 20,2 МПа (8,9 МПа при 2,5 Н; рис. 9—12).

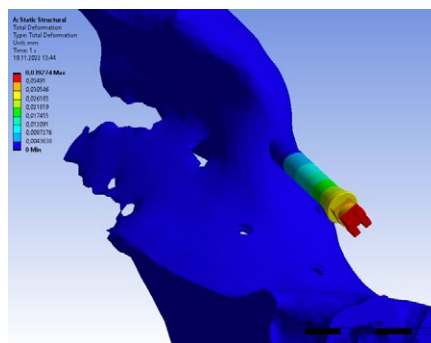


Рис. 7. Микродеформации в области головки ортодонтического винта при действии 5 Н составили 0,039 мм  
Fig. 7. Microdeformations in the area of the head of the orthodontic screw under the action of 5 N amounted to 0.039 mm

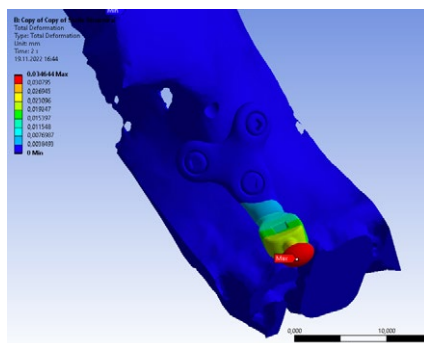


Рис. 8. Микродеформации в области головки ортодонтической пластины при действии 5 Н составили 0,035 мм  
Fig. 8. Microdeformations in the area of the head of the orthodontic plate under the action of 5 N amounted to 0.035 mm

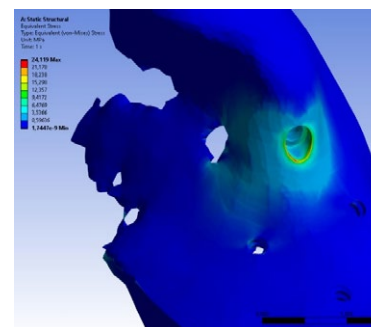


Рис. 9. Максимально эквивалентное напряжение у ортодонтического винта составило 24,1 МПа  
Fig. 9. The maximum equivalent stress at the orthodontic screw was 24.1 MPa

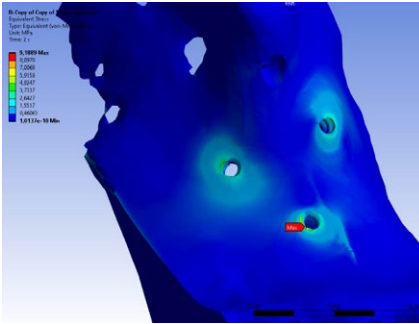


Рис. 10. Максимально эквивалентное напряжение у ортодонтического винта составило 8,09 МПа  
 Fig. 10. The maximum equivalent stress at the orthodontic screw was 8.09 MPa

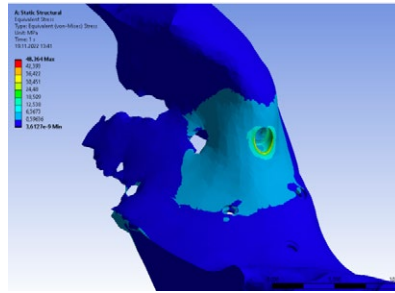


Рис. 11. Максимально эквивалентное напряжение у ортодонтического винта составило 48,4 МПа  
 Fig. 11. The maximum equivalent stress at the orthodontic screw was 48.4 MPa

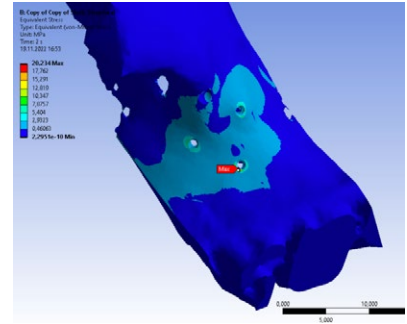


Рис. 12. Максимально эквивалентное напряжение у ортодонтического винта составило 20,2 МПа  
 Fig. 12. The maximum equivalent stress at the orthodontic screw was 20.2 MPa

При этом в обоих случаях уровень напряжений в кортикальной кости вокруг ортодонтического мини-винта и микровинтов, удерживающих пластину, находятся в пределах запаса прочности кости.

### ВЫВОДЫ

Полученные данные деформации самих опорных конструкций в обеих моделях незначимы и при указанных нагрузках 2,5 Н ни на что не влияют. Эквивалентные напряжения вокруг ортодонтического мини-винта в 3 раза больше, чем вокруг микровинтов, фиксирующих пластину: 24 против 8 МПа. При этом в обоих случаях напряжения в кортикальной кости вокруг ортодонтического мини-винта и микровинтов, удерживающих пластину, находятся в пределах запаса прочности кости.

### ЗАКЛЮЧЕНИЕ

Применение ортодонтических мини-пластин, как и мини-винтов, в равной мере позволяет использовать данные инструменты в качестве ортодонтической скелетной опоры, однако выбор того или иного инструмента

зависит строго от клинических условий и показаний. В дальнейшем индивидуальные пластины с отверстиями, установленными во всех четырех сегментах, могли бы использоваться для шинирования челюстей при переломах как альтернатива фиксации шины на зубах. Подобный вариант может значительно облегчить гигиену полости рта пациента в период остеосинтеза и снизить вероятность осложнений, связанных с бактериальной биопленкой на временной скелетной опоре.

### ФИНАНСИРОВАНИЕ

Программа стратегического академического лидерства РУДН.

### FUNDING

Strategic Academic Leadership Program of RUDN University.

**Конфликт интересов.** Авторы декларируют отсутствие конфликта интересов.

**Поступила:** 17.12.2022      **Принята в печать:** 10.02.2023

**Conflict of interests.** The authors declare no conflict of interests.  
**Received:** 17.12.2022      **Accepted:** 10.02.2023

### ЛИТЕРАТУРА / REFERENCES:

1. Babanouri N., Ajami S., Salehi P. Effect of mini-screw-facilitated micro-osteoperforation on the rate of orthodontic tooth movement: a single-center, split-mouth, randomized, controlled trial. — *Prog Orthod.* — 2020; 21 (1): 7. PMID: 32147751
2. Sherwood K.H., Burch J.G., Thompson W.J. Closing anterior open bites by intruding molars with titanium miniplate anchorage. — *Am J Orthod Dentofacial Orthop.* — 2002; 122 (6): 593—600. PMID: 12490869
3. Гадиров Э.Э., Таиров А.Р., Баркушин М.И., Колесников М.С., Березкина Т.Н. Выравнивание мезиально наклоненных моляров на нижней челюсти при помощи мини-винтов. — *Фундаментальные аспекты психического здоровья.* — 2019; 2: 6—11 [Gadirov E.E., Tairov A.R., Barkushin M.I., Kolesnikov M.S.,

Berezkina T.N. Mandibular molar uprighting using miniscrew implants. — *Fundamental aspects of mental health.* — 2019; 2: 6—11 (In Russ.)). eLibrary ID: 38188600

4. Попова Н.В., Арсенина О.И., Лебеденко И.Ю., Русанов Ф.С., Хворостенко Е.А., Глухова Н.В. Анализ стабильности ортодонтических мини-винтов в экспериментальных и клинических условиях. — *Вестник Северо-Восточного федерального университета им. М.К. Аммосова. Серия: Медицинские науки.* — 2021; 2 (23): 32—38 [Popova N.V., Arsenina O.I., Lebedenko I.Y., Rusanov F.S., Khvorostenko E.A., Glukhova N.V. An analysis of orthodontic miniscrew stability in experimental and clinical cases. — *Vestnik of North-Eastern Federal University. Medical Sciences.* — 2021; 2 (23): 32—38 (In Russ.)). eLibrary ID: 46236776

5. Мохамад И.С., Водолацкий В.М., Реквава З.А., Баландина А.В. Лечение зубочелюстных аномалий и деформаций с применением мини-винтов у подростков. — *Современная наука: актуальные проблемы теории и практики. Серия: Естественные и технические науки*. — 2019; 5: 180—183  
[Mohamad I.S., Vodolatsky V.M., Rekvava Z.A., Balandina A.V. Treatment of dental anomalies and deformities using mini-implants in adolescents. — *Modern Science: Actual Problems of Theory and Practice. Series: Natural and Technical Sciences*. — 2019; 5: 180—183 (In Russ.)]. [eLibrary ID: 40872246](#)
6. Wang Y., Qiu Y., Liu H., He J., Fan X. Quantitative evaluation of palatal bone thickness for the placement of orthodontic miniscrews in adults with different facial types. — *Saudi Med J*. — 2017; 38 (10): 1051—1057. [PMID: 28917071](#)
7. St Martin J.G., Javed F., Rossouw P.E., Michelogiannakis D. Influence of mini-screw implant-assisted intrusion on orthodontically induced inflammatory root resorption: a systematic review. — *Eur Arch Paediatr Dent*. — 2021; 22 (3): 341—349. [PMID: 33423207](#)
8. Liu L., Zhan Q., et al. Effectiveness of an anterior mini-screw in achieving incisor intrusion and palatal root torque for anterior retraction with clear aligners. — *Angle Orthod*. — 2021; 91 (6): 794—803. [PMID: 34061964](#)
9. Heymann G.C., Tulloch J.F. Implantable devices as orthodontic anchorage: a review of current treatment modalities. — *J Esthet Restor Dent*. — 2006; 18 (2): 68—79; discussion 80. [PMID: 16519871](#)
10. Osak P., Maszybrocka J., Zubko M., Rak J., Bogunia S., Łosiewicz B. Influence of sandblasting process on tribological properties of titanium grade 4 in artificial saliva for dentistry applications. — *Materials (Basel)*. — 2021; 14 (24): 7536. [PMID: 34947129](#)
11. Brånemark P.I., Adell R., Breine U., Hansson B.O., Lindström J., Ohlsson A. Intra-osseous anchorage of dental prostheses. I. Experimental studies. — *Scand J Plast Reconstr Surg*. — 1969; 3 (2): 81—100. [PMID: 4924041](#)
12. Buser D., Mericske-Stern R., Bernard J.P., Behneke A., Behneke N., Hirt H.P., Belser U.C., Lang N.P. Long-term evaluation of non-submerged ITI implants. Part 1: 8-year life table analysis of a prospective multi-center study with 2359 implants. — *Clin Oral Implants Res*. — 1997; 8 (3): 161—72. [PMID: 9586460](#)
13. Huang L.H., Shotwell J.L., Wang H.L. Dental implants for orthodontic anchorage. — *Am J Orthod Dentofacial Orthop*. — 2005; 127 (6): 713—22. [PMID: 15953897](#)
14. Jenner J.D., Fitzpatrick B.N. Skeletal anchorage utilising bone plates. — *Aust Orthod J*. — 1985; 9 (2): 231—3. [PMID: 3870084](#)
15. Umemori M., Sugawara J., Mitani H., Nagasaka H., Kawamura H. Skeletal anchorage system for open-bite correction. — *Am J Orthod Dentofacial Orthop*. — 1999; 115 (2): 166—74. [PMID: 9971928](#)
16. Kanomi R. Mini-implant for orthodontic anchorage. — *J Clin Orthod*. — 1997; 31 (11): 763—7. [PMID: 9511584](#)
17. Takaki T., Tamura N., Yamamoto M., Takano N., Shibahara T., Yasumura T., Nishii Y., Sueishi K. Clinical study of temporary anchorage devices for orthodontic treatment—stability of micro/miniscrews and mini-plates: experience with 455 cases. — *Bull Tokyo Dent Coll*. — 2010; 51 (3): 151—63. [PMID: 20877162](#)
18. Chen Y.J., Chang H.H., Lin H.Y., Lai E.H., Hung H.C., Yao C.C. Stability of miniplates and miniscrews used for orthodontic anchorage: experience with 492 temporary anchorage devices. — *Clin Oral Implants Res*. — 2008; 19 (11): 1188—96. [PMID: 18983323](#)
19. Chen Y.J., Chang H.H., Huang C.Y., Hung H.C., Lai E.H., Yao C.C. A retrospective analysis of the failure rate of three different orthodontic skeletal anchorage systems. — *Clin Oral Implants Res*. — 2007; 18 (6): 768—75. [PMID: 17868386](#)
20. Wang Y.C., Liou E.J. Comparison of the loading behavior of self-drilling and predrilled miniscrews throughout orthodontic loading. — *Am J Orthod Dentofacial Orthop*. — 2008; 133 (1): 38—43. [PMID: 18174069](#)
21. Papadopoulos M.A., Tarawneh F. The use of miniscrew implants for temporary skeletal anchorage in orthodontics: a comprehensive review. — *Oral Surg Oral Med Oral Pathol Oral Radiol Endod*. — 2007; 103 (5): e6—15. [PMID: 17317235](#)
22. Al-Dumaini A.A., Halboub E., Alhammadi M.S., Ishaq R.A.R., Youssef M. A novel approach for treatment of skeletal Class II malocclusion: Miniplates-based skeletal anchorage. — *Am J Orthod Dentofacial Orthop*. — 2018; 153 (2): 239—247. [PMID: 29407501](#)
23. Unal T., Celikoglu M., Candirli C. Evaluation of the effects of skeletal anchored Forsus FRD using miniplates inserted on mandibular symphysis: A new approach for the treatment of Class II malocclusion. — *Angle Orthod*. — 2015; 85 (3): 413—9. [PMID: 25279724](#)
24. Tsui W.K., Chua H.D., Cheung L.K. Bone anchor systems for orthodontic application: a systematic review. — *Int J Oral Maxillofac Surg*. — 2012; 41 (11): 1427—38. [PMID: 22704592](#)
25. Koretsi V., Zymperdikas V.F., Papageorgiou S.N., Papadopoulos M.A. Treatment effects of removable functional appliances in patients with Class II malocclusion: a systematic review and meta-analysis. — *Eur J Orthod*. — 2015; 37 (4): 418—34. [PMID: 25398303](#)
26. Ehsani S., Nebbe B., Normando D., Lagravere M.O., Flores-Mir C. Short-term treatment effects produced by the Twin-block appliance: a systematic review and meta-analysis. — *Eur J Orthod*. — 2015; 37 (2): 170—6. [PMID: 25052373](#)
27. Perinetti G., Primožič J., Furlani G., Franchi L., Contardo L. Treatment effects of fixed functional appliances alone or in combination with multibracket appliances: A systematic review and meta-analysis. — *Angle Orthod*. — 2015; 85 (3): 480—92. [PMID: 25188504](#)
28. Мокренко М.Е., Гусейнов Н.А., Аль Хаффар Ж., Тутуров Н.С., Саркисян М.С. Обзор рентгенодиагностических on-line сервисов, основанных на искусственных нейронных сетях в стоматологии. — *Медицинская визуализация*. — 2022; 3: 114—122  
[Mokrenko M.E., Guseynov N.A., Alhaffar J., Tuturov N.S., Sarkisyan M.S. Review of online X-ray diagnostic services based on artificial neural networks in dentistry. — *Medical Visualization*. — 2022; 3: 114—122 (In Russ.)]. [eLibrary ID: 49365981](#)
29. Климова Н.Н., Горелова В.А., Климова Т.Н. Оценка анатомических параметров костной ткани в области подскулового гребня для определения потенциальной зоны введения мини-винтов. — *Ортодонтия*. — 2020; 2 (90): 23—27  
[Klimova N.N., Gorelova V.A., Klimova T.N. Evaluation of the anatomical parameters of bone tissue in the region of the infrazygomatic crest for assessment of potential zone for the insertion of miniscrews. — *Orthodontics*. — 2020; 2 (90): 23—27 (In Russ.)]. [eLibrary ID: 44374378](#)
30. Wang P., Chen Z.X., Wu J., Chen Z.Q. [Study of three-dimensional anatomical relationship between infrazygomatic crest and maxillary sinus for mini-screw insertion]. — *Shanghai Kou Qiang Yi Xue*. — 2017; 26 (6): 623—627 (In Chinese). [PMID: 29691558](#)



DOI: 10.37988/1811-153X\_2023\_1\_132

[К.А. Прыгунов<sup>1</sup>](#),

к.м.н., доцент кафедры хирургии

[Н.Н. Аболмасов<sup>2</sup>](#),д.м.н., профессор, зав. кафедрой  
ортопедической стоматологии с курсом  
ортодонтии[И.А. Адаева<sup>2</sup>](#),к.м.н., доцент кафедры ортопедической  
стоматологии с курсом ортодонтии[И.А. Ковалева<sup>2</sup>](#),к.м.н., доцент кафедры ортопедической  
стоматологии с курсом ортодонтииИ.Н. Аболмасов<sup>2</sup>,врач-стоматолог кафедры ортопедической  
стоматологии с курсом ортодонтии<sup>1</sup> КГУ им. К.Э. Циолковского,  
248023, Калуга, Россия<sup>2</sup> СмолГМУ, 214019, Смоленск, Россия**ДЛЯ ЦИТИРОВАНИЯ:**

Прыгунов К.А., Аболмасов Н.Н., Адаева И.А., Ковалева И.А., Аболмасов И.Н. Цифровой метод индексной оценки окклюзионных контактов боковых зубов. — *Клиническая стоматология*. — 2023; 26 (1): 132—137.  
DOI: 10.37988/1811-153X\_2023\_1\_132

[К.А. Prygunov<sup>1</sup>](#),PhD in Medical Sciences, associate professor  
of the Surgery Department[N.N. Abolmasov<sup>2</sup>](#),PhD in Medical Sciences, full professor  
of the Prosthodontics and orthodontics  
Department

## Цифровой метод индексной оценки окклюзионных контактов боковых зубов

**Реферат.** Оценка окклюзионных контактов в боковых отделах зубных рядов является повседневной задачей врача-стоматолога, занимающегося реставрационной стоматологией или ортодонтическим лечением. Предложено немало способов регистрации окклюзионно-артикуляционных взаимоотношений зубных рядов, но большинство из них предполагает значительные финансовые и временные затраты, что трудно осуществимо на рутинном приеме. **Цель** — клиническая апробация легковоспроизводимого информативного метода индексной оценки окклюзионных контактов зубных рядов без использования дорогостоящего оборудования. **Материалы и методы.** Обследовали 306 человек со сформированной зубочелюстной системой. Критерии включения в исследование: возраст 18—29 лет, целостные зубные ряды, ортогнатический прикус (ортогнатическое соотношение) с двусторонним I классом по Энгля, отсутствие тяжелых соматических заболеваний. На основании проведенного обследования в зависимости от этиологических причин первичной окклюзионной травмы из 306 человек нами были выделены 4 группы. В дальнейшем аналогичным образом были сформированы контрольная группа и три основных группы, в которых проводился полный комплекс диагностических и лечебных мероприятий. Таким образом, в I, во II и в III основные группы вошли 45, 32 и 41 пациент соответственно, контрольную группу составили 45 человек без окклюзионно-артикуляционных нарушений. Оценка состояния органов полости рта проводили по общепринятой методике с использованием традиционного набора стоматологических инструментов. Для оценки смыкания зубных рядов в центральной окклюзии был разработан и апробирован способ индексной оценки окклюзионных контактов боковых зубов (патент на изобретение № 2684182 от 04.04.2019). **Результаты.** Были получены данные индексной оценки окклюзионных контактов боковых зубов у пациентов основных групп в сравнении с аналогичными данными пациентов контрольной группы. Было установлено, что различия между показателями окклюзионного индекса в I, во II и в III группах по каждому компоненту индекса (клыки, премоляры, моляры) до проведения лечения незначимы, но имеется статистически достоверное различие ( $p < 0,05$ ) между показателями окклюзионного индекса до лечения у пациентов основных групп и группы сравнения. В последней не было необходимости в коррекции окклюзионно-артикуляционных взаимоотношений, окклюзионный индекс составлял 1,98/10,84/19,27 для клыков, премоляров и моляров соответственно. После проведенных лечебных мероприятий у пациентов трех основных групп выявлена достоверная положительная динамика. **Заключение.** Контроль окклюзионных взаимоотношений с использованием способа индексной оценки окклюзионных контактов боковых зубов (патент на изобретение № 2684182 от 04.04.2019), по нашему мнению, должен выполняться пациентам терапевтического, ортопедического и ортодонтического профиля до, в процессе и после лечения. Это позволит не только зарегистрировать в цифровом виде исходное состояние окклюзии, но и проводить динамическое наблюдение. Особую значимость такой подход имеет при первичном осмотре молодых пациентов с целостными зубными рядами, когда возможно проведение небольшого объема стоматологических вмешательств, направленных на профилактику сложных стоматологических заболеваний.

**Ключевые слова:** окклюзия, окклюзионно-артикуляционные взаимоотношения, окклюзионный индекс, методы оценки окклюзии, первичная окклюзионная травма

## Digital method of index evaluation of occlusal contacts of lateral teeth

**Abstract.** Evaluation of occlusal contacts in the lateral sections of the dentition is the daily task of a dentist engaged in restorative dentistry or orthodontic treatment. Many ways of registering occlusal-articulatory relationships of dentitions have been proposed, but most of them involve significant financial and time costs, which is difficult to implement at a routine appointment. **The aim** is clinical testing of an easily reproducible, informative method of index evaluation of occlusal contacts of dentition without the use of expensive equipment. **Materials and methods.** 306 people with a formed dental system were examined. Criteria for inclusion in the study: age

**I.A. Adaeva**<sup>2</sup>,

PhD in Medical Sciences, associate professor of the Prosthodontics and orthodontics Department

**I.A. Kovaleva**<sup>2</sup>,

PhD in Medical Sciences, associate professor of the Prosthodontics and orthodontics Department

**I.N. Abolmasov**<sup>2</sup>,

dentist at the Prosthodontics and orthodontics Department

<sup>1</sup>Tsiolkovsky Kaluga State University, Kaluga, Russia, 248023

<sup>2</sup>Smolensk State Medical University, 214019, Smolensk, Russia

**FOR CITATION:**

Prygunov K.A., Abolmasov N.N., Adaeva I.A., Kovaleva I.A., Abolmasov I.N. Digital method of index evaluation of occlusal contacts of lateral teeth. *Clinical Dentistry (Russia)*. 2023; 26 (1): 132—137 (In Russ.). DOI: 10.37988/1811-153X\_2023\_1\_132

18—29 years, complete dentition, orthognathic bite (orthognathic ratio) with bilateral first class according to Engl, absence of severe somatic diseases. Based on the survey of 306 people, we identified 4 groups depending on the etiological causes of primary occlusive injury. In the future, three main groups and a control group were formed in the same way, in which a full range of diagnostic and therapeutic measures were carried out. Thus, the I, II, and III main groups included 45, 32 and 41 patients, respectively, the control group consisted of 45 people without occlusive articulation disorders. The assessment of the state of the oral organs was carried out according to a generally accepted method, using a traditional set of dental instruments. We have developed and tested the method of index evaluation of occlusal contacts of lateral teeth "Method of index evaluation of occlusal contacts of lateral teeth" (patent for invention No. 2684182 dated 04.04.2019). **Results.** The data of index evaluation of occlusal contacts of lateral teeth in patients of the main groups were obtained in comparison with similar data of patients of the control group. It was found that the differences between the occlusal index indices in the I, II and III groups for each of the index components (canines, premolars, molars) before treatment were not significant, but there was a statistically significant difference ( $p < 0.05$ ) between the occlusal index indices before treatment in patients of the main groups and the comparison group. In the latter, there was no need to correct the occlusal-articulatory relationship and the occlusal index was 1.98/10.84/19.27 for canines, premolars and molars, respectively. After the treatment measures carried out in patients of 3 main groups, a significant positive dynamics of the index assessment of occlusion was revealed. **Conclusion.** Monitoring of occlusal relationships using the "Method of index evaluation of occlusal contacts of lateral teeth" (patent for invention No. 2684182 dated 04.04.2019), in our opinion, should be carried out for patients of therapeutic, orthopedic and orthodontic profile before, during and after treatment, which will allow not only to digitally register the initial state of occlusion, but also conduct dynamic monitoring. This approach is of particular importance during the initial examination of young patients with complete dentitions, when it is possible to carry out a small amount of dental interventions aimed at preventing complex dental diseases.

**Key words:** occlusion, occlusal-articulation relationships, occlusal index, occlusion assessment methods, primary occlusal trauma

**ВВЕДЕНИЕ**

В стоматологии существует проблема, вызывающая много споров и дискуссий и тем не менее объединяющая все направления. Речь идет об изучении окклюзионно-артикуляционных взаимоотношений зубных рядов в норме и при различных патологиях. Изучение окклюзии и артикуляции подавляющее большинство ученых и клиницистов считают одним из важнейших вопросов, не случайно еще в прошлом веке был предложен термин «гнатология» и определена отрасль стоматологии, тесно связанная с изучением этого раздела стоматологической специальности.

Зубочелюстной аппарат человека — это сложная функциональная система, включающая зубные ряды, нейромышечный аппарат, височно-нижнечелюстной сустав (ВНЧС), которые не следует рассматривать изолированно друг от друга. Только их скоординированная работа дает возможность осуществлять жевание для получения пищевого комка, пригодного для глотания. Это конечный полезный результат работы зубочелюстной системы, узловыми звеньями которой, в частности, являются окклюзия и артикуляция [1, 2].

Эффективная функция жевания на протяжении всей человеческой жизни возможна лишь при адекватной нагрузке антагонизирующих зубов, направленной вдоль их вертикальных осей [3, 4]. Для реализации жевательной функции необходимо не только правильное

развитие зубочелюстного аппарата с формированием физиологических форм прикуса, но и грамотная профессиональная деятельность врачей-стоматологов различных специальностей при проведении лечебных мероприятий, связанных с коррекцией окклюзионных взаимоотношений [5, 6].

Очень важно иметь комплекс доступных диагностических методик, на ранних стадиях заболевания позволяющих выявлять симптомы первичной травматической окклюзии. Последняя может проявляться у молодых людей в виде некариозного поражения твердых тканей зубов, деформаций окклюзионной поверхности, локализованных форм заболеваний пародонта или более серьезных проблем, таких как дисфункция ВНЧС [7—10].

Можно считать, что проблема диагностики окклюзионно-артикуляционных нарушений с учетом риска возникновения первичной окклюзионной травмы, приводящей к более сложной патологии, остается весьма актуальной [11, 12], при этом, в соответствии с принципами физиологической окклюзии, несмотря на многочисленные методики и разнообразие материально-технического оснащения, вопросы замещения дефектов боковых зубов требуют дальнейшего изучения [13, 14].

**Цель исследования** — клиническая апробация легковоспроизводимого информативного метода индексной оценки окклюзионных контактов боковых зубов без использования дорогостоящего оборудования.

## МАТЕРИАЛЫ И МЕТОДЫ

Объектами исследования стали 306 человек со сформированной зубочелюстной системой в возрасте 18–29 лет. Критерии включения в исследование: целостные зубные ряды, ортогнатический прикус (ортогнатическое соотношение) с двусторонним I классом по Энглю, отсутствие тяжелых соматических заболеваний. На основании проведенного обследования из 306 человек нами были выделены 4 группы в зависимости от наличия и этиологических причин первичной окклюзионной травмы:

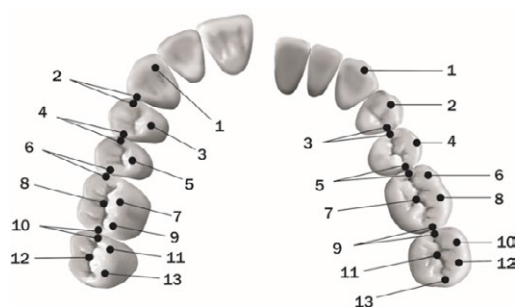


Рис. 1. Схематическое изображение контактов зубов в положении центральной окклюзии: 1 — контакты клыков, 2–5 — контакты с участием премоляров, 6–13 — контакты с участием моляров  
Fig. 1. Schematic representation of tooth contacts in the position of central occlusion: 1 — canine contacts, 2–5 — contacts involving premolars, 6–13 — contacts involving molars

- I — 45 пациентов — ятрогенная травма;
- II — 32 пациента — влияние третьих моляров;
- III — 41 пациент — комбинация ятрогенной травмы и влияния третьих моляров.

Контрольную IV группу составили 45 человек без окклюзионно-артикуляционных нарушений.

Всем пациентам выполняли общепринятое стоматологическое обследование, подробное изучение окклюзионно-артикуляционных взаимоотношений с определением индексной оценки окклюзии боковых зубов по методике Н.Н. Аболмасова и К.А. Прыгунова (2019). Также вели фотопротокол с получением изображений в центральной (привычной) окклюзии в трех ракурсах, передней и боковых окклюзиях и со стороны окклюзионных поверхностей обоих зубных рядов, изучение контрольно-диагностических моделей (КДМ). Рентгеновское исследование заключалось в обязательном проведении ортопантомографии с изучением при необходимости коэффициента ретромолярного соотношения и вероятности прорезывания третьих моляров нижней челюсти (Изосимова М.А., 2012).

Нами был апробирован метод индексной оценки окклюзионных контактов боковых зубов (патент № 2684182 от 04.04.2019) [15]. Оценку окклюзионных контактов и цифровую запись (рис. 1) осуществляют в виде трех чисел, располагающихся через косую черту (слэш). Первое из них означает максимальное количество контактов с участием клыков — 2,

второе — количество контактирующих точек с участием премоляров — 12, третья — моляров, за исключением восьмых зубов, — 20. Подсчет контактирующих точек проводится на зубах нижней челюсти после внутриротовой окклюдодиагностики с артикуляционной бумагой и фотографирования зубного ряда (рис. 2). Максимальное значение индекса центральной (привычной) окклюзии при сбалансированных окклюзионных контактах и наличии всех клыков, премоляров и моляров в сумме составляет 34 и записывается в виде трех цифр (2/12/20), что позволяет оценить количество контактов зубов разных функциональных групп.

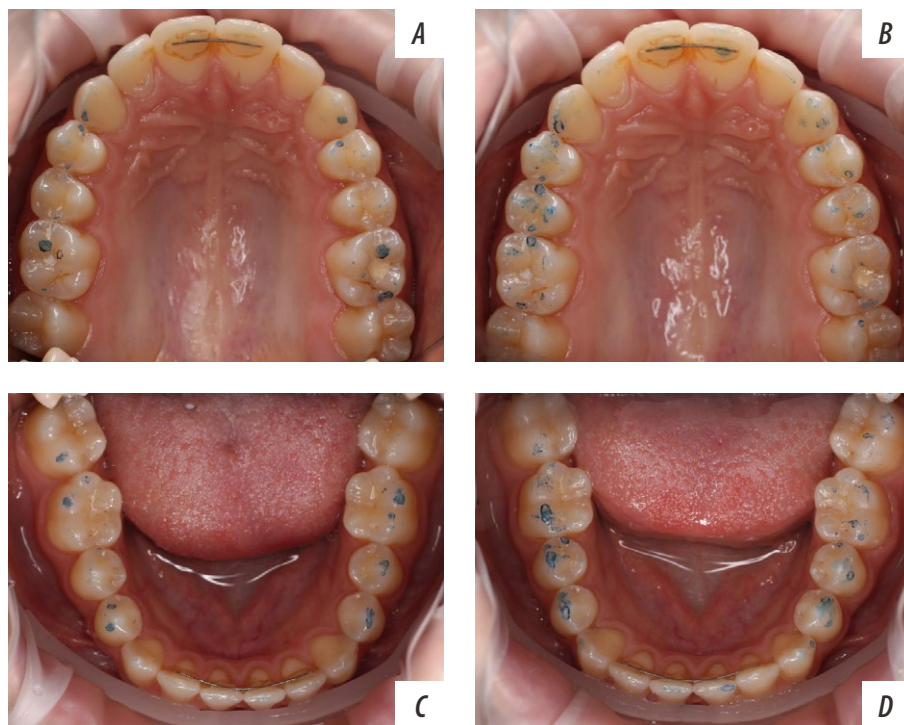


Рис. 2. Определение окклюзионного индекса, окклюдодиагностика: А — верхний зубной ряд до лечения; В — верхний зубной ряд после лечения; С — нижний зубной ряд до лечения (окклюзионный индекс 2/5/7); D — нижний зубной ряд после лечения (окклюзионный индекс 2/12/18)

Fig. 2. Determination of the occlusal index, occlusal diagram: A — upper dentition before treatment; B — upper dentition after treatment; C — lower dentition before treatment (occlusal index 2/5/7); D — lower dentition after treatment (occlusal index 2/12/18)



## РЕЗУЛЬТАТЫ

После комплекса проведенных лечебных мероприятий (табл. 1) в основных группах окклюзионный индекс увеличился во всех компонентах (клыки/премоляры/моляры). Иначе говоря, можно констатировать, что показатели окклюзионного индекса контрольной группы близки к максимальным значениям индекса (2/12/20) и могут рассматриваться как критерий успешности проводимого лечения.

Различия окклюзионного индекса между I, II и III группами по каждому компоненту индекса (клыки, премоляры, моляры) не значимы согласно *U*-критерию Манна—Уитни для независимых выборок ( $p > 0,05$ ), но имеется статистически достоверное различие ( $p < 0,05$ ) между показателями окклюзионного индекса до лечения у пациентов основных групп и контрольной. В последней не было необходимости в коррекции окклюзионно-артикуляционных взаимоотношений и окклюзионный индекс составлял 1,98/10,84/19,27 для клыков, премоляров и моляров соответственно (табл. 2).

Различия между показателями окклюзионного индекса I, II и III групп по каждой функционирующей группе зубов до и после лечения значимы по всем показателям (*T*-критерий Вилкоксона для зависимых выборок,  $p < 0,05$ ). В то же время, в соответствии с *U*-критерием Манна—Уитни, не отмечается статистически значимого различия ( $p > 0,05$ ) между компонентами окклюзионного индекса у пациентов основных групп после лечения с аналогичными данными в контрольной группе.

Таким образом, можно констатировать, что при стоматологическом лечении во всех основных группах удалось добиться желаемого результата — улучшения окклюзионно-артикуляционных взаимоотношений, о чем свидетельствует статистически достоверное увеличение окклюзионного индекса и сопоставимость данных с показателями контрольной группы.

## ОБСУЖДЕНИЕ

Сравнительный анализ различных методов диагностики (*T*-scan, Prosystem), позволяющих определять характер окклюзионно-артикуляционных взаимоотношений, который мы проводили для оценки эффективности предложенного нами и запатентованного способа индексной оценки окклюзионных контактов боковых зубов на этапах его разработки, при клинической апробации показал свою высокую репрезентативность, что подтверждено результатами статистической обработки данных.

После курации пациентов трех групп, имеющих нарушения окклюзионного рельефа зубных рядов

Таблица 1. Лечебные мероприятия у пациентов основных групп

Table 1. Therapeutic interventions in patients groups

Мероприятие	I группа (n=45)	II группа (n=32)	III группа (n=41)	
Первичное избирательное пришлифовывание	45	32	41	
1 зуб	0	5	3	
Удаление третьих моляров	0	6	5	
2 зуба	0	4	7	
3 зуба	0	17	26	
4 зуба	0	17	26	
Ортодонтическое лечение	аномалии положения зубов	3	5	6
	аномалии зубных рядов	0	1	1
	сочетанные	0	0	2
Реставрационное лечение	прямые реставрации	72	0	67
	микропротезы	131	0	119
	коронка	73	0	68
Окончательное избирательное пришлифовывание	45	32	41	

Таблица 2. Динамика изменения окклюзионного индекса в курируемых группах

Table 2. Dynamics of occlusal index changes in supervised groups

Группа зубов	I группа		II группа		III группа		IV группа (контроль)
	до лечения	после лечения	до лечения	после лечения	до лечения	после лечения	
Клыки	1,56±0,08	1,93±0,04	1,53±0,09	1,94±0,04	1,51±0,08	1,93±0,04	1,98±0,02
Преомолары	8,62±0,19	11,24±0,14	8,41±0,29	10,94±0,16	8,58±0,24	11,29±0,12	10,84±0,15
Моляры	12,33±0,29	17,78±0,22	13,31±0,44	17,78±0,26	13,24±0,32	17,80±0,19	19,27±0,13

различного генеза, было определено достоверное увеличение индекса окклюзии по сравнению с данными, полученными при первичном обследовании. Использование записи индекса в виде трех чисел, через косую черту (слэш), позволяет понять, в каком сегменте зубного ряда имеются преждевременные контакты и объективно судить об их нормализации в процессе лечения.

Предложенная методика, по нашему мнению, легко осуществима при рутинном клиническом приеме стоматолога любого профиля и позволяет документировать параметры центральной окклюзии в цифровом формате.

## ЗАКЛЮЧЕНИЕ

Способ индексной оценки окклюзионных контактов боковых зубов (патент на изобретение № 2684182 от 04.04.2019) позволяет не только объективно оценить в цифровом выражении параметры центральной окклюзии, но и проводить ее динамический контроль при профилактических осмотрах и диспансерном наблюдении, а также может быть объективным методом контроля окклюзии в процессе лечения.

Особую значимость такой подход имеет при первичном осмотре молодых пациентов с целостными зубными

рядами, когда возможно проведение небольшого объема стоматологических вмешательств, направленных на профилактику стоматологических заболеваний, связанных с изменением окклюзионного рельефа зубных рядов.

Не важно, к врачу какой стоматологической специальности первым обратился пациент (терапевт, ортопед, ортодонт или хирург), изменение в окклюзионном звене может быть связано не только с протезированием зубов [16, 17], но и с постановкой пломбы и удалением зубов, а также с ортодонтическим лечением, и у врача должен быть простой инструмент, позволяющий

задокументировать состояние окклюзии на момент обращения, составить план лечения с учетом выявленных окклюзионных нарушений и объективно контролировать его результаты.

**Конфликт интересов.** Авторы декларируют отсутствие конфликта интересов.

**Поступила:** 28.10.2022      **Принята в печать:** 09.02.2023

**Conflict of interests.** The authors declare no conflict of interests.  
**Received:** 28.10.2022      **Accepted:** 09.02.2023

#### ЛИТЕРАТУРА :

1. Аболмасов Н.Н., Прыгунов К.А., Аболмасов Н.Г., Адаева И.А. Оценка окклюзионно-артикуляционных взаимоотношений зубных рядов для выявления этиологических факторов и симптомов различных патологических состояний (Часть I). — *Институт стоматологии*. — 2018; 1 (78): 62—63. [eLibrary ID: 34964790](#)
2. Аболмасов Н.Н., Прыгунов К.А., Аболмасов Н.Г., Адаева И.А. Оценка окклюзионно-артикуляционных взаимоотношений зубных рядов для выявления этиологических факторов и симптомов различных патологических состояний (Часть II). — *Институт стоматологии*. — 2018; 2 (79): 96—99. [eLibrary ID: 35340583](#)
3. Аветисян А.Я., Гринин В.М. Влияние здорового образа жизни на стоматологическое здоровье пациентов. — *Военно-медицинский журнал*. — 2020; 4: 64—66. [eLibrary ID: 42615173](#)
4. Арсенина О.И., Шишкин К.М., Шишкин М.К., Попова Н.В., Попова А.В. Третьи постоянные моляры, интеграция в зубоальвеолярные дуги Ретенция и изменение их позиции в процессе формирования. — *Ортодонтия*. — 2015; 1 (69): 35—40. [eLibrary ID: 24037331](#)
5. Арутюнов С.Д. Анатомия зубов, зубных рядов. Биомеханика зубо-челюстной системы. Пропедевтика стоматологических заболеваний. — М.: Практическая медицина, 2017. — С. 287
6. Булычева Е.А., Трезубов В.Н., Алпатьева Ю.В., Лобко Ю.В., Булычева Д.С. Использование современного диагностического ресурса при создании должной окклюзионной поверхности искусственных зубных рядов. — *Пародонтология*. — 2018; 1 (86): 52—57. [eLibrary ID: 34941308](#)
7. Дмитриенко Д.С., Фищев С.Б., Севастьянов А.В., Фоменко И.В., Егорова А.В., Бердин В.В., Ртищева С.С. Особенности расположения третьих моляров на нижней челюсти при физиологической окклюзии постоянных зубов. — *Институт стоматологии*. — 2011; 4 (53): 50—51. [eLibrary ID: 17350611](#)
8. Изосимова М.А., Данилова М.А. Проблема ретенции третьих моляров на нижней челюсти: сравнительная характеристика обеспеченности периферическим кровотоком ретинированных и прорезавшихся зубов (по данным ультразвуковой доплерографии). — *Пермский медицинский журнал*. — 2011; 5: 75—78. [eLibrary ID: 17062823](#)

#### REFERENCES :

1. Abolmasov N.N., Prygunov K.A., Abolmasov N.G., Adaeva I.A. Assessment of occlusive and articulatory dentition interrelation in determination of etiological factors and symptoms of various pathological conditions. *The Dental Institute*. 2018; 1 (78): 62—63 (In Russ.). [eLibrary ID: 34964790](#)
2. Abolmasov N.N., Prygunov K.A., Abolmasov N.G., Adaeva I.A. Assessment of occlusive and articulatory dentition interrelation in determination of etiological factors and symptoms of various pathological conditions. *The Dental Institute*. 2018; 2 (79): 96—99 (In Russ.). [eLibrary ID: 35340583](#)
3. Avetisyan A.Ya., Grinin V.M. The impact of a healthy lifestyle on the dental health of patients. *Military Medical Journal*. 2020; 4: 64—66 (In Russ.). [eLibrary ID: 42615173](#)
4. Arsenina O.I., Shishkin K.M., Shishkin M.K., Popova N.V., Popova A.V. Third permanent molars, integration into dentoalveolar arches. Retention and alteration of their position during formation. *Orthodontics*. 2015; 1 (69): 35—40 (In Russ.). [eLibrary ID: 24037331](#)
5. Arutyunov S.D. Anatomy of teeth, dentition. Biomechanics of the dental-maxillary system. Propaedeutics of dental diseases. Moscow: Practical Medicine, 2017. P. 287 (In Russ.).
6. Bulycheva E.A., Trezubov V.N., Alpatyeva Yu.V., Lobko Yu.V., Bulycheva D.S. The use of the modern diagnostic resource for the occlusal surface creation of the artificial teeth. *Parodontologiya*. 2018; 1 (86): 52—57 (In Russ.). [eLibrary ID: 34941308](#)
7. Dmitrienko D.S., Fishchev S.B., Sevastjanov A.V., Fomenko I.V., Egorova A.V., Berdin V.V., Rtischeva S.S. Peculiarity disposition of third permanent molars on mandibula from normal occlusion permanent teeth. *The Dental Institute*. 2011; 4 (53): 50—51 (In Russ.). [eLibrary ID: 17350611](#)
8. Izosimova M.A., Danilova M.A. Problem of mandibular third molar retention: Comparative characteristics of peripheral blood supply of retentive and erupted teeth (by ultrasound dopplerography data). *Perm Medical Journal*. 2011; 5: 75—78 (In Russ.). [eLibrary ID: 17062823](#)

9. Иорданишвили А.К., Овчинников К.А., Солдатова Л.Н., Сериков А.А., Самсонов В.В. Оптимизация диагностики и оценки эффективности лечения заболеваний височно-нижнечелюстного сустава и жевательных мышц в стоматологической практике. — *Вестник Северо-Западного государственного медицинского университета им. И.И. Мечникова*. — 2015; 4: 31—37. [eLibrary ID: 25377712](#)
10. Ишмурзин П.В., Данилова М.А., Халова Ю.С. Оценка результатов лечения пациентов с зубочелюстными аномалиями, осложненными дисфункцией височно-нижнечелюстного сустава по данным рентгенологических методов обследования. — *Пермский медицинский журнал*. — 2012; 1: 82—85. [eLibrary ID: 17440282](#)
11. Наумович С.А., Наумович С.С., Борунов А.С. Значение ортопедической терапии в комплексном лечении заболеваний тканей периодонта. Часть 1: ортодонтическое лечение и избирательное пришлифовывание. — *Вестник Казахского национального медицинского университета*. — 2018; 1: 507—510. [eLibrary ID: 34989936](#)
12. Ряховский А.Н. 3D-анализ окклюзионных поверхностей зубов и их контактов. Часть III. Разработка метода оценки баланса окклюзионных контактов. — *Стоматология*. — 2021; 6: 50—55. [eLibrary ID: 47402456](#)
13. Мхитарян А.Р. Брекетты: почему многих людей пугают брекетты?!. — *Журнал научных статей Здоровье и образование в XXI веке*. — 2015; 1: 23—25. [eLibrary ID: 22824556](#)
14. Qi K., Guo S.X., Xu Y., Deng Q., Liu L., Li B., Wang M.Q. An investigation of the simultaneously recorded occlusal contact and surface electromyographic activity of jaw-closing muscles for patients with temporomandibular disorders and a scissors-bite relationship. — *J Electromyogr Kinesiol*. — 2016; 28: 114—22. [PMID: 27111032](#)
15. Прыгунов К.А., Аболмасов Н.Н., Адаева И.А., Массарский И.Г. Способ индексной оценки окклюзионных контактов боковых зубов. — Патент RU № 2684182, действ. с 04.04.2019.
16. Салеев Р.А., Федорова Н.С., Салеева Л.Р. Стоматологическое здоровье и качество жизни: исторические вехи и перспективы развития (обзор литературы). — *Клиническая стоматология*. — 2020; 4 (96): 92—98. [eLibrary ID: 44476506](#)
17. Солодкая К.И., Чегодаева А.П. Частота сочетания повышенного стирания твердых тканей зубов с аномалиями окклюзии. — *Семеновский вестник*. — 2015; 2 (20): 30—33. [eLibrary ID: 37793539](#)
9. Iordanishvili A.K., Ovchinnikov K.A., Soldatova L.N., Serikov A.A., Samsonov V.V. Optimization of diagnosis and assessment of effective treatment of diseases of the temporomandibular joint and masticatory muscles in dental practice. *Herald of North-Western State Medical University named after I.I. Mechnikov*. 2015; 4: 31—37 (In Russ.). [eLibrary ID: 25377712](#)
10. Ishmurzin P.V., Danilova M.A., Khalova Yu.S. Estimation of therapeutic results in patients with dental-jaw anomalies complicated by temporomandibular joint dysfunction by the data of roentgenological investigations. *Perm Medical Journal*. 2012; 1: 82—85. (In Russ.). [eLibrary ID: 17440282](#)
11. Naumovich S.A., Naumovich S.S., Borunov A.S. The importance of prosthodontic therapy in complex treatment of periodontal diseases. Part 1: orthodontic treatment and occlusal adjustment. *Bulletin of the Kazakh National Medical University*. 2018; 1: 507—510 (In Russ.). [eLibrary ID: 34989936](#)
12. Ryakhovsky A.N. 3D analysis of occlusal surfaces of teeth and their contacts. Part III. Development of a method for assessing the balance of occlusal contacts. *Stomatology*. 2021; 6: 50—55 (In Russ.). [eLibrary ID: 47402456](#)
13. Mkhitaryan A.R. Braces: why many people scare of braces?!. *Health and Education Millennium*. 2015; 1: 23—25 (In Russ.). [eLibrary ID: 22824556](#)
14. Qi K., Guo S.X., Xu Y., Deng Q., Liu L., Li B., Wang M.Q. An investigation of the simultaneously recorded occlusal contact and surface electromyographic activity of jaw-closing muscles for patients with temporomandibular disorders and a scissors-bite relationship. *J Electromyogr Kinesiol*. 2016; 28: 114—22. [PMID: 27111032](#)
15. Prygunov K.A., Abolmasov N.N., Adaeva I.A., Massarsky I.G. Method of index evaluation of occlusal contacts of lateral teeth. Patent RU No. 2684182, effective from 04.04.2019. (In Russ.).
16. Saleev R.A., Fedorova N.S., Saleeva L.R. Oral health and quality of life: historical milestones and future research directions and opportunities (Literature review). *Clinical Dentistry (Russia)*. 2020; 4 (96): 92—98 (In Russ.). [eLibrary ID: 44476506](#)
17. Solodkaya K.I., Chegodaeva A.P. The frequency of combination of pathological tooth attrition and malocclusion. *Sechenov Medical Journal*. 2015; 2 (20): 30—33 (In Russ.). [eLibrary ID: 37793539](#)



DOI: 10.37988/1811-153X\_2023\_1\_138

[С.А. Николаенко](#)<sup>1,2</sup>,

д.м.н., профессор, директор; руководитель

[А.А. Халапян](#)<sup>1,2</sup>,

врач-стоматолог; специалист по эпитетике

[Л.А. Шапиро](#)<sup>3</sup>,доцент кафедры медицинской  
и биологической физики<sup>1</sup> Клиника профессора Николаенко,  
660127, Красноярск, Россия<sup>2</sup> Медико-производственный  
центр «Эпитетика»,  
660127, Красноярск, Россия<sup>3</sup> КрасГМУ, 660022, Красноярск, Россия**ДЛЯ ЦИТИРОВАНИЯ:**

Николаенко С.А., Халапян А.А., Шапиро Л.А.  
Сравнительная оценка эффективности реабили-  
тации больных с тканевыми дефектами челюст-  
но-лицевой области при применении эпитезов  
на магнитной и клеевой фиксации. — *Клини-  
ческая стоматология*. — 2023; 26 (1): 138—146.  
DOI: 10.37988/1811-153X\_2023\_1\_138

## Сравнительная оценка эффективности реабилитации больных с тканевыми дефектами челюстно-лицевой области при применении эпитезов на магнитной и клеевой фиксации

**Реферат.** На сегодняшний день остается актуальной разработка новых медицинских технологий протетического замещения лицевых дефектов у больных с невозможностью или неэффективностью их устранения оперативным путем, позволяющих повысить эффективность реабилитационных мероприятий у пациентов данной категории. **Цель исследования** — оценка клинической эффективности реабилитации больных с дефектами тканей и органов средней зоны лица с применением эпитезов на магнитной и клеевой фиксации. **Материалы и методы.** Рассмотрены результаты реабилитации 46 больных с дефектами различной локализации и генеза, лиц обоего пола от 15 до 77 лет, которые были разделены на 2 группы. I группу составили 20 пациентов, для фиксации эпитезов у которых применяли универсальную систему собственной разработки МПЦ «Эпитетика». Во II группу были включены 26 человек, им в этих же целях использовали клеевую фиксацию с применением силиконового и водорастворимого клея. Качество использования эпитезов оценивали по прилеганию и фиксации ортопедической конструкции к околодефектным тканям, удобству эксплуатации и другим характеристикам протеза, а также по качеству жизни пациентов после реабилитации. **Результаты.** Сравнительная оценка результатов использования эпитезов с клеевой и магнитной фиксацией показала высокую эффективность последней. Применение клеевой фиксации, помимо неудобств, связанных с постоянной необходимостью нанесения и удаления клеевых агентов, у большей части пациентов способствовало развитию контактного эпидерматита. С течением времени прочность фиксации ортопедических конструкций постепенно снижалась. Во II группе таких явлений, как контактные эпидерматиты, не выявлялось. Это объясняется отсутствием постоянства химического и механического раздражения тканей, исключением необходимости плотного контактирования внутренней поверхности конструкций с наружными поверхностями тканей. Магнитная фиксация лицевых эпитезов МПЦ «Эпитетика» при последнем условии позволяла сохранять стабилизацию протеза в процессе функционирования зубочелюстного аппарата и мимической мускулатуры лица на весь период воссоединения с мезоструктурой фиксирующей системы. 85% пациентов этой группы оценили удобство ношения эпитеза как отличное, что на 35% превышает этот показатель для эпитезов с адгезивной фиксацией ( $p=0,027$ ). **Заключение.** Универсальная система магнитной фиксации лицевых эктопротезов МПЦ «Эпитетика» имеет значительное преимущество перед адгезивной. Она отличается легкостью крепления, что обеспечивает возможность должным образом устанавливать ортопедическую конструкцию, способствуя комфорту и уверенности в ее использовании. Кроме того, надежность фиксации позволяет изготавливать более тонкие протезы с утончающимися краями, сливающимися с кожными покровами, что улучшает общий внешний вид пациентов.

**Ключевые слова:** эпитез, челюстно-лицевые дефекты, реабилитация, адгезивная фиксация, магнитная фиксация, универсальная система фиксации эпитезов МПЦ «Эпитетика»

[S.A. Nikolaenko](#)<sup>1,2</sup>,PhD in Medical Sciences, full professor,  
director; executive officer[A.A. Khalapyan](#)<sup>1,2</sup>,

dentist; specialist in facial prosthetics

[L.A. Shapiro](#)<sup>3</sup>,associate professor of the Medical  
and biological physics Department

## Comparative assessment of the effectiveness of rehabilitation of patients with tissue defects of the maxillofacial area when using epitheses on magnetic and adhesive fixation

**Abstract.** Today, it is relevant to develop new medical technologies for prosthetic replacement of facial defects in patients with the impossibility or inefficiency of their elimination by surgery, which makes it possible to increase the effectiveness of rehabilitation measures in patients

<sup>1</sup> Prof. Nikolayenko Clinic,  
660127, Krasnoyarsk, Russia

<sup>2</sup>“Epitetics” Medical Production Center,  
660127, Krasnoyarsk, Russia

<sup>3</sup>Krasnoyarsk State Medical University,  
660022, Krasnoyarsk, Russia

#### FOR CITATION:

Nikolaenko S.A., Khalapyan A.A., Shapiro L.A. Comparative assessment of the effectiveness of rehabilitation of patients with tissue defects of the maxillofacial area when using epitheses on magnetic and adhesive fixation. *Clinical Dentistry (Russia)*. 2023; 26 (1): 138—146 (In Russ.). DOI: 10.37988/1811-153X\_2023\_1\_138

of this category. **Purpose of the study.** Evaluation of the clinical effectiveness of the rehabilitation of patients with defects in tissues and organs of the middle zone of the face using epitheses on magnetic and adhesive fixation. **Material and methods.** The results of rehabilitation of 46 patients with defects of various localization and genesis, persons of both sexes aged 15 to 77 years, who were divided into 2 groups, were considered. The I group consisted of patients (20 people), for the fixation of epitheses in which the universal system of the MPC “Epitetics” of our own design was used. The II group included 26 people, where adhesive fixation using silicone and water-soluble glue was used for the same purpose. To assess the quality of the use of epitheses, a method of questioning patients was developed, including the patient's personal data, the quality of fit and fixation of the orthopedic structure to near-defective tissues, ease of use and other characteristics of the prosthesis, as well as a protocol for collecting material to study the quality of life of patients after rehabilitation. **Results.** A comparative evaluation of the results of the usability of epitheses with adhesive and magnetic fixation showed the high efficiency of the latter. The use of adhesive fixation, in addition to the inconvenience associated with the constant periodic need to apply and remove adhesive agents, in most patients contributed to the development of contact dermatitis. The strength of fixation of orthopedic structures gradually decreased over time. In the second group of patients, such phenomena as contact dermatitis were not detected, which is explained by the lack of constancy of chemical and mechanical tissue irritation, except for the need for close contact of the inner surface of structures with the outer surfaces of tissues. Magnetic fixation of facial epitheses developed by the MPC “Epitetics”, under the latter condition, made it possible to maintain the stabilization of the prosthesis during the functioning of the dentition and mimic muscles of the face for the entire period of reunification with the mesostructure of the fixing system. 85% of patients in this group rated the wearing comfort of the epithesis as “excellent”, which is 35% higher than for epitheses with adhesive fixation ( $p=0.027$ ). **Conclusion.** The universal system of magnetic fixation of facial ectoprostheses MPC “Epitetics” has a significant advantage over adhesive ones. It is characterized by ease of attachment of the prosthesis, which ensures that the prosthetic construction can be properly installed, thereby contributing to comfort and confidence in its use. In addition, the reliability of fixation allows the production of thinner prostheses, with thinning edges that merge with the skin, which improves the overall appearance of patients.

**Key words:** epitheses, maxillofacial defects, rehabilitation, adhesive fixation, magnetic fixation, universal system for fixing epitheses MPC “Epitetics”

#### ВВЕДЕНИЕ

Эффективность реабилитации больных с тканевыми дефектами челюстно-лицевой области связана с внедрением в клиническую практику эпитезов, в ряде случаев обеспечивающих более полноценное эстетическое и функциональное восстановление обширных изъянов лицевого отдела головы без значительного повреждения соседних тканей, по сравнению с хирургическим лечением [1–4].

Актуальность данной проблемы определяется все большей распространенностью патологии органов и тканей челюстно-лицевой области, в результате которой возникают вышеуказанные дефекты [5–7]. Среди последней ведущее место занимают опухолевые процессы, особенно злокачественного характера, травматические повреждения огнестрельного, в меньшей степени неогнестрельного, происхождения, врожденные аномалии, реже воспалительные процессы, в том числе специфические (сифилис, лепра) [8, 9]. Развитие онкологической хирургии привело к значительному повышению отдаленной выживаемости, что способствует увеличению числа больных с обширными послеоперационными дефектами и физическими уродствами [10–13].

Послеоперационные, посттравматические дефекты челюстно-лицевой области, функционально и эстетически значимых отделов лица, лишают пациентов возможности вести привычный образ жизни, в частности ограничивают либо лишают возможности выполнять привычную работу, общаться с посторонними людьми и родственниками. Вынужденное отсутствие у больных возможностей выполнения для них важных социальных задач неминуемо приводит к изменениям психики, вплоть до суицидов [14–17].

Показания к ортопедическому лечению с помощью эпитезов: наличие противопоказаний к проведению реконструктивных операций (некоторые системные заболевания, такие, как туберкулез кожи, красная волчанка и склеродермия, патология свертывающей системы крови, декомпенсированная форма сахарного диабета, сердечная недостаточность, злокачественная форма гипертонической болезни, преклонный возраст пациента и другие состояния, негативно влияющие на тканевую репаративную функцию). Кроме того, существенную роль играет неэффективность реконструктивной хирургии при сложных сочетанных поражениях лица с обширными и глубокими тканевыми дефектами: отсутствием верхнечелюстной кости, носа; орбитальными

изъянами, характеризующимися отсутствием опорных структур и глазного яблока; отсутствием ушной раковины и др. В таких случаях единственно возможный способ восстановления частей лица и устранения дефектов — лицевое протезирование [18–22].

Помимо изготовления и моделирования лицевых протезов с плотным прилеганием к лицевой поверхности, немаловажное значение имеют методики их фиксации. В клинической практике наибольшее распространение получили способы крепления на имплантированные в кости титановые штифты, использование очковой оправы и других вспомогательных элементов, а также специальных клеевых компонентов [23–25].

Минус фиксации при помощи титановых штифтов — их недостаточная опорная способность. Этому способствуют малая опорная площадь последних, недостаточная глубина погружения в околодефектные костные структуры в силу их частой недостаточности, обусловленной тонкостенными структурами, сложностью рельефа, опасностью повреждений близлежащих жизненно важных органов, в частности головного мозга, последствиями лучевой терапии у онкологических больных. Кроме того, на фиксацию лицевых протезов негативное влияние оказывают сила тяжести, пропорциональная весу, расположение имплантируемых штифтовых металлических конструкций в верхних и латеральных частях околодефектной зоны — ввиду нижней направленности протеза. Долгосрочное функционирование ортопедической конструкции в этих случаях зачастую способствует расшатыванию имплантатов и ускорению реакций их отторжения. Очковые оправы и другие вспомогательные фиксирующие элементы делают конструкцию громоздкой и привносят дополнительные неудобства в применении. Клеевые соединения эпитеза с околодефектными тканями раздражают кожные покровы, способствуя усилению воспалительной, а в ряде ситуаций даже возникновению аллергической реакции на применяемые в этом качестве вещества, особенно в условиях присутствия ротового, носового секрета или других биологических жидкостей [26–29].

Все вышеотмеченное свидетельствует о целесообразности разработки новых технологий фиксации челюстно-лицевых протезов у больных с различными видами тканевых дефектов, создающих надежную опорность фиксирующих конструкций, что позволило

бы с высокой эффективностью восстанавливать утраченные эстетические и анатомо-функциональные особенности челюстно-лицевой области.

**Цель работы** — оценка клинической эффективности реабилитации больных с дефектами тканей и органов средней зоны лица с применением эпитезов на магнитной и клеевой фиксации.

## МАТЕРИАЛЫ И МЕТОДЫ

Исследование основано на опыте протетического устранения лицевых дефектов пациентов, осуществляемой на базе Клиники профессора Николаенко, Медико-производственного центра «Эпитетика» (МПЦ «Эпитетика», Красноярск) и Красноярского краевого клинического онкологического диспансера, при поддержке Красноярского краевого фонда науки. Рассмотрены результаты реабилитации 46 больных с дефектами различной локализации и генеза, лиц обоего пола от 15 до 77 лет, которые были разделены на 2 группы. I группу (основную) составили 20 пациентов, для фиксации эпитезов у которых применяли собственную универсальную магнитную систему [30]. Из них у 13 больных органические и тканевые изъяны возникли в результате комбинированного или комплексного устранения онкологической патологии, в частности дефекты носовой, орбитальной и скуловой локализации в различных сочетаниях. У 3 пациентов причиной дефектов стала огнестрельная и неогнестрельная травма (1 орбитальный, 1 частичный и 1 полный). В 4 случаях (одно- и двустороннее отсутствие ушных раковин) носило врожденный характер.

Применяемая универсальная магнитная система фиксации эпитезов состояла из промежуточного элемента (мезоструктуры), выполненного в форме решетчатой пластины, изготовленной из титана марки ВТ1-0, с отверстиями с унифицированной резьбой для крепления к костной ткани черепа малыыми винтами длиной 3,0–5,0 мм. В зависимости от клинической ситуации предусмотрены различные варианты соединения магнитных и грибовидных (немагнитных) аттачментов с мезоструктурой (рис. 1).

Во II группу (сравнения) были включены 26 человек; им в этих же целях использовали клеевую фиксацию с применением силиконового клея В-460 (Factor II, США) и растворителем к нему для удаления отработанных компонентов с кожи пациента и водорастворимого клея В-200-30 Daro Adhesive Hydrobond (Factor II, США). Первый устойчив к воздействию окружающей среды, в том числе влаги. Один из отрицательных моментов — его агрессивное воздействие на тонкие края эпитеза. Второй менее устойчив к влаге, но относится более щадяще к тонким краям эктопротеза.

В этой группе причиной возникновения лицевых дефектов той же локализации, что и в I группе, в большей части стало комбинированное или комплексное лечение онкопатологии (20 больных). Дефекты травматического генеза в результате огнестрельной травмы по локализации и распространенности распределялись следующим




Рис. 1. Варианты соединения аттачментов с мезоструктурой  
Fig. 1. Options for connecting attachments with a mesostructure



образом: 1 случай — полное отсутствие наружного носа, 1 — орбитальная, 1 — орбитально-носовая; травматического неогнестрельного генеза — 1 частичный носовой изъян. У одного пациента частичное отсутствие наружного носа стало результатом травматического воздействия на область перегородки носа на фоне хронического миелобластного лейкоза. У одного больного с полным двусторонним отсутствием ушных раковин дефекты имели врожденную этиологию.

Для оценки комфортности при использовании эпитезов была разработана методика анкетирования больных, включающая анкетные данные пациента, качество прилегания и фиксации ортопедической конструкции к околодефектным тканям, цветоадаптацию и другие характеристики протеза, а также протокол сбора материала для исследования качества жизни пациентов после реабилитации.

Для анализа качества прилегания и фиксации конструкции эпитезов условно делили на 4 квадранта, как показано на схемах ниже (рис. 2). Оценку проводили отдельно в каждом квадранте. Качество фиксации эпитеза определяли по шкале от 1 до 5, где: 1 — не фиксируется, 2 — часто падает, 3 — иногда падает, 4 — иногда отстает по краям, 5 — фиксирован идеально.

Сопоставление результатов реабилитации больных с применением универсальной магнитной системы фиксации эпитезов (разработанным способом) и с использованием клеевой фиксации (традиционным способом) послужило основой для сравнительной оценки их эффективности.

При статистической обработке сводных данных (количество единиц наблюдений по каждой переменной, абсолютная и относительная частота для категориальных переменных) сравнение частот проводили с помощью двустороннего критерия Фишера. Уровень значимости при проверке гипотез принимали равным 0,05.

## РЕЗУЛЬТАТЫ

Клинические наблюдения пациентов обеих групп показали, что к качеству изготовления ортопедических конструкций все больные претензий не имели. Использование водорастворимых клеевых основ в значительной мере снижало временные характеристики удовлетворительной фиксации эпитезов. В 25 (96%) случаях наблюдали явления контактных дерматитов различной степени выраженности, обусловленных постоянным контактированием околодефектных тканей с химически агрессивными средами, периодическими механическими воздействиями на ткани, связанными с удалением отработанных агентов, что побуждало к постоянному местному применению мазевых и/или кремowych, гелевых гормональных и/или кератопластических медицинских средств, а также внутрь антигистаминных, в тяжелых случаях даже гормональных препаратов. Последнее, вне сомнения, негативно сказывалось на общем здоровье пациентов.

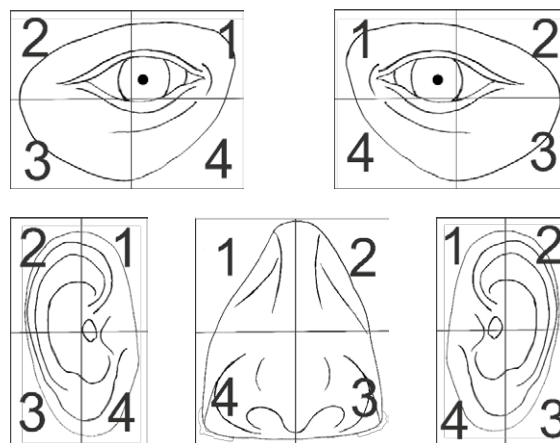


Рис. 2. Схемы разделения области конструкции для оценки качества прилегания и фиксации  
Fig. 2. Schemes for dividing the construction area to assess the quality of fit and fixation

Качество фиксации эпитезов постепенно снижалось в прямой зависимости от времени нанесения клеевых агентов. Что касается временных характеристик удовлетворительного прилегания краев протеза в каждом конкретном квадранте, первые признаки несостоятельности фиксации отмечались через 2–3 ч активной жизни больных. Наибольшее значение этот показатель в некоторых квадрантах достигал 12 ч (см. таблицу). Из таблицы видно, что низкие величины удовлетворительной фиксации выявлялись у больных, пользующихся носовыми, орбитально-носовыми, орбитально-носкоуловыми протезами. Большие значения наблюдали у пациентов с ушными протезами.

### Средний срок удовлетворительной фиксации эпитезов от начала фиксации до первых признаков несостоятельности клеевого соединения у больных II группы (ч)

Mean time of satisfactory epithesis fixation from beginning of fixation to first signs of adhesion failure in group II patients (hours)

Вид эпитеза	Квадрант прилегания			
	1-й	2-й	3-й	4-й
Носовой частичный (n=2)	6–8	8–9	3–6	4–6
Носовой полный (n=5)	5–9	5–9	2–5	2–5
Орбитальный (n=5)	6–8	10–12	8–12	6–10
Орбитально-носовой (n=2)	6–8	4–6	5–8	4–6
Орбитально-носкоуловой (n=2)	6–7	4–8	2–4	3
Орбитально-скуловой (n=2)	5–6	7–8	4–6	6–8
Скуловой (n=3)	8–10	7–8	6–8	6
Ушной частичный (n=3)	10–12	8–11	8–10	10
Ушной полный односторонний	10	9	8	8
Ушной полный двусторонний	9	12	10	8

Примечание. Указаны средние временные значения от начала фиксации до начала первых признаков несостоятельности клеевого соединения.

Данное обстоятельство следует объяснить тем, что несостоятельность клеевой фиксации лицевых протезов раньше наступала в зонах, наиболее подверженных мимическим и функциональным воздействиям во время разговора и приема пищи. В других участках лицевого отдела головы такая несостоятельность возникала позднее, в силу меньшей динамической нагрузки на реципиентные области клеевого соединения. Кроме того, эффективность клеевой фиксации напрямую зависела от площади соприкосновения с контактирующей поверхностью околодефектных тканей и имела обратную зависимость от массы и объема изготовленных протезов.

У больных с магнитной фиксацией эпитезов после установки мезоструктуры в 18 (90%) случаях послеоперационный период протекал без особенностей. В первые дни во всех случаях выявляли отечность, умеренную гиперемию мягких тканей околодефектных областей. Послеоперационная отечность регрессировала начиная с 3–5-х суток и, как правило, полностью устранялась в течение 10–12 суток, у пациентов, подвергавшихся лучевой терапии, — в течение 14–20 суток. Гиперемия

тканей оперированной зоны ликвидировалась через 2,5–3 недели.

К 10–12-суточному периоду происходило первичное заживление ран. По истечении 3 недель кожные покровы околодефектных тканей имели удовлетворительные вид и плотность. Интенсивность послеоперационных воспалительных реакций напрямую зависела от объема выполненной операции (т.е. травматизации околодефектных тканевых структур).

В раннем послеоперационном периоде осложнения наблюдали у 7 больных в виде частичного расхождения швов на 4–5-е сутки после вмешательства (у 5 пациентов это привело к обнажению 1, 2 или 3 опорных мини-винтов и вторичного заживления ран в течение последующих 2,5–3 недель), а также вялотекущей воспалительной реакции тканей в проекции одного или нескольких мини-винтов, что впоследствии привело к их функциональной несостоятельности и потребовало рефиксации мезоструктуры с учетом оставшихся опорных структур. Данные осложнения обусловлены воздействиями лучевой терапии на околодефектные ткани.

В отдаленные сроки наблюдения (в течение 1–5 лет) клинически у больных, не подвергавшихся лучевой терапии и после лучевой терапии до 46 Гр, мезоструктура оставалась стабильной (13 больных). У лиц, которым проводилась лучевая терапия в дозе выше 46 Гр (7 пациентов), несостоятельность винтовой фиксации мезоструктуры выявлялась через 6 месяцев у 2, через 9 — у одного, через 12–18 месяцев у 4 больных, что потребовало реоперации.

Рентгенологически у больных с неосложненным послеоперационным течением признаки костной резорбции в зоне имплантации и винтовой фиксации мезоструктуры в течение 5 лет не определялись. В остальных 7 случаях нарушение стабилизации мезоструктуры сопровождалось резорбцией околовинтовых костных реципиентных структур с сохранением отдельного расположения от кости мини-винтов или без таковых. У 5 больных наблюдалась околодефектная костная резорбция вне фиксации конструкции, обусловленная лучевыми изменениями тканей.

По результатам анкетирования в группе с применением адгезивной фиксации 16 из 26 пациентов отметили идеальное прикрепление краев эпитеза (61,5%, рис. 3). До 34,6% опрошенных отметили отставание по краям эпитеза и 4 (15,4%) пациента сообщили о частичном нарушении фиксации в различных квадрантах (рис. 3А). В группе с применением магнитной фиксации конструкций 19 из 20 пациентов (95%) отметили идеальное прикрепление краев эпитеза в 1-м квадранте, что на 33,5% превышает аналогичный показатель при клеевой фиксации ( $p=0,01$ ). Один пациент (5%) отметил отставание края эпитеза в 1-м квадранте. Наибольшее количество нарушений края обнаружили 7 пациентов (35%) в 3-м квадранте (рис. 3В).

Цветодаптация и текстура эпитезов соответствовали особенностям цветовой гаммы лица в каждом отдельно взятом участке в зависимости от времени года

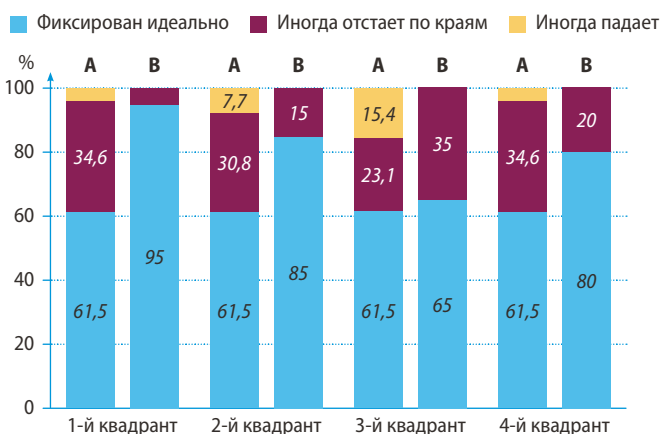


Рис. 3. Оценка качества прилегания краев эпитеза с применением: А — клеевой фиксации, В — магнитной фиксации  
Fig. 3. Evaluation of the quality of the fit of the edges of the epithesis using: А — adhesive fixation, В — magnetic fixation

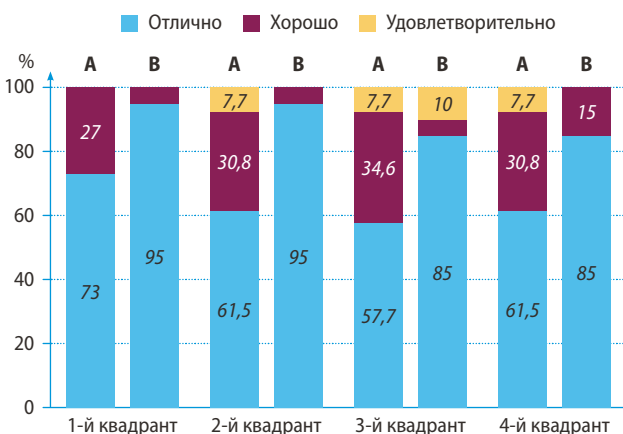


Рис. 4. Оценка качества цветодаптации эпитеза с применением: А — клеевой фиксации; В — магнитной фиксации  
Fig. 4. Evaluation of the quality of the epithesis color adaptation using: А — adhesive fixation; В — magnetic fixation

(весенне-зимнему или летне-осеннему). В группе с адгезивной фиксацией эпитеза 24 (92,3%) пациента отметили качество цветоадаптации как отличное и хорошее, 2 (7,7%) пациента во 2-м, 3-м и 4-м квадрантах оценили качество цветоадаптации как удовлетворительное (рис. 4А). При применении магнитной фиксации только 2 (10%) пациента отметили качество цветоадаптации в 3-м квадранте как удовлетворительное (рис. 4В).

Удобство пользования протезами независимо от их конструкции, возраста и пола пациента, а также этиологии, характера и размеров замещаемого изъяна, наличия лучевых изменений тканей околодефектной зоны, полученных в результате различной дозировки бета- или гамма-излучения, или без таковых было снижено за счет постоянной необходимости нанесения клеевых агентов и их растворителей на кожные покровы. 21 (81%) пациент оценил удобство пользования протезами как отличное и хорошее, 5 (19%) пациентов сочли этот фактор удовлетворительным (рис. 5А).

Контактных эпидерматитов у больных с магнитной фиксацией эпитезов, в отличие от предыдущей группы, не возникало. Удобство пользования эпитезами независимо от их конструкции, возраста и пола больных, этиологии, характера и размеров замещаемого дефекта, наличия тканевых лучевых изменений околодефектных областей после воздействия различной дозировки или без таковых, размеров и массы протеза было стабильно высоким и сохранялось в течение всего временного промежутка, до отсоединения. 85% пациентов оценили удобство ношения эпитеза как отличное, что на 35% превышает этот показатель для эпитезов с адгезивной фиксацией ( $p=0,027$ ). Только 1 (5%) пациент отметил этот фактор как удовлетворительный (рис. 5В).

С точки зрения 88% опрошенных пациентов фиксация эпитезов с применением адгезивов оценивалась как отлично и хорошо (рис. 6А). При применении магнитных аттачментов 18 (90%) пациентов оценивают фиксацию эпитеза на отлично, что на 37% выше показателя при клеевой фиксации ( $p=0,01$ , рис. 6В).

Качество жизни пациентов во многом зависит от внимания окружающих к восстановленным дефектам лица. При протезировании эпитезами с адгезивной фиксацией случаи внимания со стороны окружающих людей 43% опрошенных отмечали редко и 38% никогда (рис. 7А). При протезировании эпитезами с магнитной фиксацией число пациентов, отмечающих отсутствие внимания со стороны окружающих, возрастает на 32% по сравнению с пациентами, применяющими эпитезы с клеевой фиксацией ( $p=0,01$ , рис. 7В).

## ОБСУЖДЕНИЕ

Сравнительная оценка результатов удобства пользования эпитезами с клеевой и магнитной фиксацией показала высокую эффективность последней. Применение клеевой фиксации, помимо неудобств, связанных с постоянной необходимостью нанесения и удаления клеевых агентов, у большей части пациентов способствовало

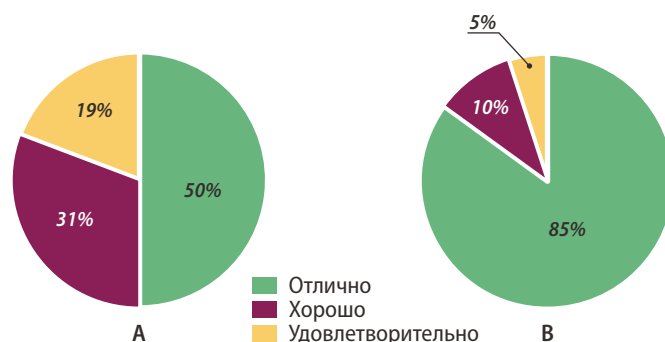


Рис. 5. Оценка удобства пользования протезами с применением: А — клеевой фиксации; В — магнитной фиксации

Fig. 5. Evaluation of the convenience of using prostheses using: A — adhesive fixation; B — magnetic fixation

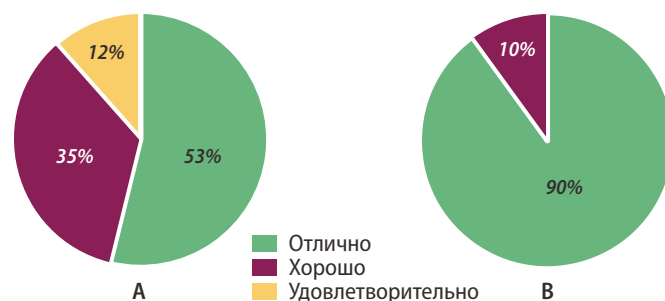


Рис. 6. Показатели фиксации эпитезов с применением: А — адгезивов; В — магнитных аттачментов

Fig. 6. Indicators of fixation of epitheses with the use of: A — adhesives; B — magnetic attachments

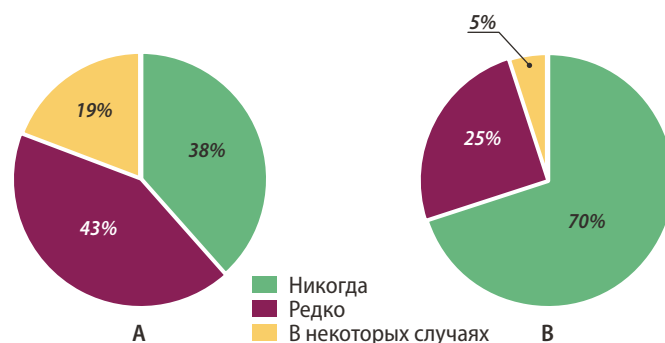


Рис. 7. Оценка внимания окружающих при фиксации эпитезов с применением: А — адгезивов; В — магнитной фиксации

Fig. 7. Evaluation of the attention of others when fixing epitheses using: A — adhesives; B — magnetic fixation

развитию контактного эпидерматита. Прочность фиксации ортопедических конструкций постепенно снижалась с течением времени. Первые признаки несостоятельности наблюдались через 2 ч, в лучшем случае удовлетворительная фиксация протеза сохранялась в течение 12 ч. Во II группе больных таких явлений, как контактные эпидерматиты, не выявлялось, что объясняется отсутствием постоянства химического и механического раздражения тканей, исключением необходимости плотного контактирования внутренней поверхности конструкций с наружными поверхностями тканей. При последнем



условии магнитная фиксация лицевых эпитезов позволяла сохранять стабилизацию протеза в процессе функционирования зубочелюстного аппарата и мимической мускулатуры лица на весь период воссоединения с мезоструктурой фиксирующей системы.

### ЗАКЛЮЧЕНИЕ

Универсальная система магнитной фиксации лицевых экзопротезов МПЦ «Эпитетика» имеет значительное преимущество перед адгезивными, балочными, экстраоральными имплантатами и протезами с креплением на очковых оправах. Она отличается легкостью фиксации протеза, что обеспечивает возможность должным образом устанавливать ортопедическую конструкцию, способствуя комфорту и уверенности в его использовании. Кроме того, надежность фиксации позволяет изготавливать более тонкие протезы с утончающимися краями, сливающимися с кожными покровами, что

улучшает общий внешний вид пациентов. Оптимальная стабильность протеза гарантирует больным возвращение к общественной жизни. Магнитные аттачменты обеспечивают лучшую стабильность внутренней поверхности протезов в сравнении с грибовидными, используемыми как дополнительные фиксирующие элементы, в то же время они не мешают пациентам и не затрудняют обращение с протезом. Исключение контактирования ортопедических конструкций с химически агрессивными веществами при правильном уходе за протезами значительно продлевает срок их службы.

**Конфликт интересов.** Авторы декларируют отсутствие конфликта интересов.

**Поступила:** 19.01.2023      **Принята в печать:** 13.02.2023

**Conflict of interests.** The authors declare no conflict of interests.

**Received:** 19.01.2023      **Accepted:** 13.02.2023

### ЛИТЕРАТУРА:

### REFERENCES:

1. Арутюнов С.Д., Леонтьев В.К., Цимбалстов А.В., Дробышев А.Ю., Барденштейн Л.М., Харазян А.Э., Рапута А.С., Царев В.Н. Профессиональные риски хирургического и ортопедического лечения пациентов с приобретенными дефектами лица и челюстей (обзор литературы). — *Актуальные проблемы медицины*. — 2020; 2: 285—303 [eLibrary ID: 43950370](#)
2. Gastaldi G., Palumbo L., Moreschi C., Gherlone E.F., Capparé P. Prosthetic management of patients with oro-maxillo-facial defects: a long-term follow-up retrospective study. — *Oral Implantol (Rome)*. — 2017; 10 (3): 276—282. [PMID: 29285330](#)
3. Powell S.K., Cruz R.L.J., Ross M.T., Woodruff M.A. Past, present, and future of soft-tissue prosthetics: Advanced polymers and advanced manufacturing. — *Adv Mater*. — 2020; 32 (42): e2001122. [PMID: 32909302](#)
4. Антонова И.Н., Калакуцкий Н.В., Веселова К.А., Калакуцкий И.Н., Громова Н.В. Характеристика протетических материалов для протезов лица (обзор). — *Институт стоматологии*. — 2019; 1 (82): 94—97 [eLibrary ID: 39154490](#)
5. Ургуналиев Б.К., Цой А.Р., Курамаева У.К. Медико-социальные аспекты травматизма челюстно-лицевой области (обзор литературы). — *Российская стоматология*. — 2019; 1: 23—27 [eLibrary ID: 39256688](#)
6. Козлов В.А., Матчин А.А. Проблема реабилитации больных раком органов полости рта. — *Институт стоматологии*. — 2014; 1 (62): 34—37 [eLibrary ID: 22133896](#)
7. Крохмаль С.В., Карпов А.С., Раевская А.И., Калоев А.Д., Апагуни А.Э., Шевченко П.П. Факторы, приводящие к возникновению челюстно-лицевой травмы и к ее осложнениям. — *Современные проблемы науки и образования*. — 2020; 5: 146 [eLibrary ID: 44170954](#)
8. Klimczak J., Helman S., Kadakia S., Sawhney R., Abraham M., Vest A.K., Ducic Y. Prosthetics in Facial Reconstruction. — *Cranio-maxillofac Trauma Reconstr*. — 2018; 11 (1): 6—14. [PMID: 29387298](#)
1. Arutyunov S.D., Leontiev V.K., Tsimbalistov A.V., Drobyshev A.Yu., Bardenshtein L.M., Kharazyan A.E., Raputa A.C., Tsarev V.N. Occupational risks in the rehabilitation of patients with acquired defects of the face and jaw (review of literature). *Challenges in Modern Medicine*. 2020; 2: 285—303 (In Russ.). [eLibrary ID: 43950370](#)
2. Gastaldi G., Palumbo L., Moreschi C., Gherlone E.F., Capparé P. Prosthetic management of patients with oro-maxillo-facial defects: a long-term follow-up retrospective study. *Oral Implantol (Rome)*. 2017; 10 (3): 276—282. [PMID: 29285330](#)
3. Powell S.K., Cruz R.L.J., Ross M.T., Woodruff M.A. Past, present, and future of soft-tissue prosthetics: Advanced polymers and advanced manufacturing. *Adv Mater*. 2020; 32 (42): e2001122. [PMID: 32909302](#)
4. Antonova I.N., Kalakutskii N.V., Veselova K.A., Kalakutskii I.N., Gromova N.V. Properties of materials for craniofacial prostheses. *The Dental Institute*. 2019; 1 (82): 94—97 (In Russ.). [eLibrary ID: 39154490](#)
5. Urgunaliyev B.K., Tsoi A.R., Kuramaeva U.K. Traumatology of the maxillofacial region: current condition of the problems (literature review). *Russian Stomatology*. 2019; 1: 23—27 (In Russ.). [eLibrary ID: 39256688](#)
6. Kozlov V.A., Matchin A.A. Issues of rehabilitation for oral cavity cancer patients. *The Dental Institute*. 2014; 1 (62): 34—37 (In Russ.). [eLibrary ID: 22133896](#)
7. Krokhamal S.V., Karpov A.S., Raevskaya A.I., Kaloev A.D., Apaguni A.E., Shevchenko P.P. Factors leading to the occurrence of maxillofacial injury and its complications. *Modern Problems of Science and Education*. 2020; 5: 146 (In Russ.). [eLibrary ID: 44170954](#)
8. Klimczak J., Helman S., Kadakia S., Sawhney R., Abraham M., Vest A.K., Ducic Y. Prosthetics in Facial Reconstruction. *Cranio-maxillofac Trauma Reconstr*. 2018; 11 (1): 6—14. [PMID: 29387298](#)

9. Пустовая И.В., Енгибарян М.А., Светицкий П.В., Аединова И.В., Волкова В.Л., Чертова Н.А., Ульянова Ю.В., Баужадзе М.В. Ортопедическое лечение у онкологических больных с челюстно-лицевой патологией. — *Южно-Российский онкологический журнал*. — 2021; 2: 22—33 [eLibrary ID: 46162391](#)
10. Путь В.А., Солодкий В.Г., Решетов И.В., Ильичев Е.А., Подставнев В.Г. Имплантат-протезная реабилитация пациентки с обширным дефектом челюстно-лицевой области. — *Стоматология*. — 2020; 5: 87—91 [eLibrary ID: 44027964](#)
11. Singh N., Baby D., Rajguru J.P., Patil P.B., Thakkannavar S.S., Pujari V.B. Inflammation and cancer. — *Ann Afr Med*. — 2019; 18 (3): 121—126. [PMID: 31417011](#)
12. Егоренков В.В. Практические и теоретические вопросы хирургии в онкологии. — *Практическая онкология*. — 2020; 2: 101—105. [eLibrary ID: 43844855](#)
13. Salazar-Gamarra R., Binasco S., Seelaus R., Dib L.L. Present and future of extraoral maxillofacial prosthodontics: Cancer rehabilitation. — *Front Oral Health*. — 2022; 3: 1003430. [PMID: 36338571](#)
14. Арутюнов С.Д., Поляков Д.И., Муслев С.А., Харазян А.Э., Степанов А.Г., Асташина Н.Б. Исследование качества жизни с помощью специфического опросника QL PAER пациентов после протетической реконструкции ушной раковины. — *Клиническая стоматология*. — 2021; 1 (97): 160—164 [eLibrary ID: 44847645](#)
15. de Oliveira F.M., Salazar-Gamarra R., Öhman D., Nannmark U., Pecorari V., Dib L.L. Quality of life assessment of patients utilizing orbital implant-supported prostheses. — *Clin Implant Dent Relat Res*. — 2018; 20 (4): 438—443. [PMID: 29508545](#)
16. Dings J.P.J., Merckx M.A.W., de Clonie Maclennan-Naphausen M.T.P., van de Pol P., Maal T.J.J., Meijer G.J. Maxillofacial prosthetic rehabilitation: A survey on the quality of life. — *J Prosthet Dent*. — 2018; 120 (5): 780—786. [PMID: 30414646](#)
17. Wondergem M., Lieben G., Bouman S., van den Brekel M.W., Lohuis P.J. Patients' satisfaction with facial prostheses. — *Br J Oral Maxillofac Surg*. — 2016; 54 (4): 394—9. [PMID: 26508540](#)
18. Farook T.H., Jamayet N.B., Abdullah J.Y., Rajion Z.A., Alam M.K. A systematic review of the computerized tools and digital techniques applied to fabricate nasal, auricular, orbital and ocular prostheses for facial defect rehabilitation. — *J Stomatol Oral Maxillofac Surg*. — 2020; 121 (3): 268—277. [PMID: 31610244](#)
19. Elhelow K.M., Al-Thobaiti Y.E., Gomawi A.A. The prosthetic rehabilitation of a patient with a lateral postsurgical defect using a 2-piece magnet-retained facial prosthesis: A clinical report. — *J Prosthet Dent*. — 2018; 119 (5): 848—851. [PMID: 28918299](#)
20. Кульбакин Д.Е., Чойнзонов Е.Л., Кульков С.Н., Буякова С.П., Чернов В.И., Мухамедов М.Р., Буяков А.С. Методика реконструкции челюстно-лицевой области с использованием индивидуальных имплантатов из биоактивной керамики. — *Опухоли головы и шеи*. — 2017; 4: 29—34 [eLibrary ID: 32307035](#)
21. Рагимов Ч.Р., Ахундов А.А., Гаджиева Г.И., Рагимли Р.Ч., Сафаров Д.А., Фарзалиев И.М. Лечение распространенных опухолей челюсти с одномоментной гемимандибулэктомией, реконструкцией нижней челюсти, артропластикой височно-нижнечелюстного сустава и ортопедической реабилитацией с применением зубных имплантатов. — *Опухоли головы и шеи*. — 2020; 3: 97—110 [eLibrary ID: 44208979](#)
9. Pustovaya I.V., Engibaryan M.A., Svetitskiy P.V., Aedinova I.V., Volkova V.L., Chertova N.A., Ulianova Yu.V., Bauzhadze M.V. Orthopedic treatment in cancer patients with maxillofacial pathology. *South Russian Journal of Cancer*. 2021; 2: 22—33 (In Russ.). [eLibrary ID: 46162391](#)
10. Put' V.A., Solodkiy V.G., Reshetov I.V., Il'ichev E.A., Podstavnev V.G. Implant-prosthetic rehabilitation of a patient with an extensive maxillofacial defect. *Stomatology*. 2020; 5: 87—91 (In Russ.). [eLibrary ID: 44027964](#)
11. Singh N., Baby D., Rajguru J.P., Patil P.B., Thakkannavar S.S., Pujari V.B. Inflammation and cancer. *Ann Afr Med*. 2019; 18 (3): 121—126. [PMID: 31417011](#)
12. Egorenkov V.V. Practical and theoretical issues of surgery in oncology. *Practical Oncology*. 2020; 2: 101—105 (In Russ.). [eLibrary ID: 43844855](#)
13. Salazar-Gamarra R., Binasco S., Seelaus R., Dib L.L. Present and future of extraoral maxillofacial prosthodontics: Cancer rehabilitation. *Front Oral Health*. 2022; 3: 1003430. [PMID: 36338571](#)
14. Arutyunov S.D., Polyakov D.I., Muslov S.A., Kharazyan A.E., Stepanov A.G., Astashina N.B. Study of the quality of life of patients using the QL PAER specific questionnaire after prosthetic auricular reconstruction. *Clinical Dentistry (Russia)*. 2021; 1 (97): 160—164 (In Russ.). [eLibrary ID: 44847645](#)
15. de Oliveira F.M., Salazar-Gamarra R., Öhman D., Nannmark U., Pecorari V., Dib L.L. Quality of life assessment of patients utilizing orbital implant-supported prostheses. *Clin Implant Dent Relat Res*. 2018; 20 (4): 438—443. [PMID: 29508545](#)
16. Dings J.P.J., Merckx M.A.W., de Clonie Maclennan-Naphausen M.T.P., van de Pol P., Maal T.J.J., Meijer G.J. Maxillofacial prosthetic rehabilitation: A survey on the quality of life. *J Prosthet Dent*. 2018; 120 (5): 780—786. [PMID: 30414646](#)
17. Wondergem M., Lieben G., Bouman S., van den Brekel M.W., Lohuis P.J. Patients' satisfaction with facial prostheses. *Br J Oral Maxillofac Surg*. 2016; 54 (4): 394—9. [PMID: 26508540](#)
18. Farook T.H., Jamayet N.B., Abdullah J.Y., Rajion Z.A., Alam M.K. A systematic review of the computerized tools and digital techniques applied to fabricate nasal, auricular, orbital and ocular prostheses for facial defect rehabilitation. *J Stomatol Oral Maxillofac Surg*. 2020; 121 (3): 268—277. [PMID: 31610244](#)
19. Elhelow K.M., Al-Thobaiti Y.E., Gomawi A.A. The prosthetic rehabilitation of a patient with a lateral postsurgical defect using a 2-piece magnet-retained facial prosthesis: A clinical report. *J Prosthet Dent*. 2018; 119 (5): 848—851. [PMID: 28918299](#)
20. Kulbakin D.E., Choynzonov E.L., Kulkov S.N., Buyakova S.P., Chernov V.I., Mukhamedov M.R., Buyakov A.S. Method of maxillofacial reconstruction using individualized implants made of bioactive ceramics. *Head and neck tumors*. 2017; 4: 29—34 (In Russ.). [eLibrary ID: 32307035](#)
21. Rahimov C.R., Ahundov A.A., Hajiyeva G.I., Rahimli R.Ch., Safarov D.A., Farzaliyev I.M. Treatment of extensive tumors of the jaws by hemimandibulectomy with simultaneous reconstruction of the mandible, arthroplasty of temporomandibular joint, orthopedic rehabilitation supported by dental implants. *Head and neck tumors*. 2020; 3: 97—110 (In Russ.). [eLibrary ID: 44208979](#)

22. Buzayan M.M. Prosthetic management of mid-facial defect with magnet-retained silicone prosthesis. — *Prosthet Orthot Int.* — 2014; 38 (1): 62—7. [PMID: 23625838](#)
23. Антонова И.Н., Калакуцкий Н.В., Веселова К.А., Калакуцкий И.Н., Громова Н.В. Лицевое экзопротезирование как современный способ реабилитации больных с дефектами челюстно-лицевой области. — *Институт стоматологии.* — 2018; 1 (78): 98—100 [eLibrary ID: 34964801](#)
24. Brandão T.B., Vechiato Filho A.J., de Souza Batista V.E., de Oliveira M.C., Visser A., de Faria J.C., Júnior G.C., Santos-Silva A.R. A systematic comparison of bar-clips versus magnets. — *J Prosthet Dent.* — 2017; 117 (2): 321—326.e2. [PMID: 27666496](#)
25. Unkovskiy A., Spintzyk S., Brom J., Huettig F., Keutel C. Direct 3D printing of silicone facial prostheses: A preliminary experience in digital workflow. — *J Prosthet Dent.* — 2018; 120 (2): 303—308. [PMID: 29429837](#)
26. Guttal S.S., Nadiger R.K., Shetty P. Cytotoxic effect of indigenously fabricated dental magnets for application in prosthodontics. — *J Indian Prosthodont Soc.* — 2018; 18 (1): 29—34. [PMID: 29430139](#)
27. Kim S.M., Cho Y.J., Eo M.Y., Kim J.S., Lee S.K. Silicone facial prosthesis: A preliminary report on silicone adhesion to magnet. — *J Craniofac Surg.* — 2018; 29 (1): e6-e8. [PMID: 29023292](#)
28. Cobein M.V., Coto N.P., Crivello Junior O., Lemos J.B.D., Vieira L.M., Pimentel M.L., Byrne H.J., Dias R.B. Retention systems for extraoral maxillofacial prosthetic implants: a critical review. — *Br J Oral Maxillofac Surg.* — 2017; 55 (8): 763—769. [PMID: 28552609](#)
29. Гюнтер В.Э. Деформационные особенности гистерезисного поведения медицинских металлических материалов и имплантатов на основе никелида титана. — *Известия вузов. Физика.* — 2014; 6-2: 4—16 [eLibrary ID: 22806794](#)
30. Николаенко С.А., Халапян А.А., Ильченко О.А., Шапиро Л.А. Производство и применение универсальной системы фиксации эпитезов при реабилитации пациентов с дефектами лица. — *Стоматология.* — 2022; 2: 36—41 [eLibrary ID: 48239904](#)
22. Buzayan M.M. Prosthetic management of mid-facial defect with magnet-retained silicone prosthesis. *Prosthet Orthot Int.* 2014; 38 (1): 62—7. [PMID: 23625838](#)
23. Antonova I.N., Kalakutsky N.V., Veselova K.A., Kalakutsky I.N., Gromova N.V. Craniofacial prostheses as a contemporary method of rehabilitation of patients with craniofacial defects. *The Dental Institute.* 2018; 1 (78): 98—100 (In Russ.). [eLibrary ID: 34964801](#)
24. Brandão T.B., Vechiato Filho A.J., de Souza Batista V.E., de Oliveira M.C., Visser A., de Faria J.C., Júnior G.C., Santos-Silva A.R. A systematic comparison of bar-clips versus magnets. *J Prosthet Dent.* 2017; 117 (2): 321—326.e2. [PMID: 27666496](#)
25. Unkovskiy A., Spintzyk S., Brom J., Huettig F., Keutel C. Direct 3D printing of silicone facial prostheses: A preliminary experience in digital workflow. *J Prosthet Dent.* 2018; 120 (2): 303—308. [PMID: 29429837](#)
26. Guttal S.S., Nadiger R.K., Shetty P. Cytotoxic effect of indigenously fabricated dental magnets for application in prosthodontics. *J Indian Prosthodont Soc.* 2018; 18 (1): 29—34. [PMID: 29430139](#)
27. Kim S.M., Cho Y.J., Eo M.Y., Kim J.S., Lee S.K. Silicone facial prosthesis: A preliminary report on silicone adhesion to magnet. *J Craniofac Surg.* 2018; 29 (1): e6-e8. [PMID: 29023292](#)
28. Cobein M.V., Coto N.P., Crivello Junior O., Lemos J.B.D., Vieira L.M., Pimentel M.L., Byrne H.J., Dias R.B. Retention systems for extraoral maxillofacial prosthetic implants: a critical review. *Br J Oral Maxillofac Surg.* 2017; 55 (8): 763—769. [PMID: 28552609](#)
29. Gunther V.E. Stress-strain hysteretic behavior features of metal materials and TiNi-based implants. *Russian Physics Journal.* 2014; 6-2: 4—16 (In Russ.). [eLibrary ID: 22806794](#)
30. Nikolaenko S.A., Khalapyan A.A., Ilchenko O.A., Shapiro L.A. Application of a universal system of epitesis fixation in the rehabilitation of patients with maxillofacial defects. *Stomatology.* 2022; 2: 36—41 (In Russ.). [eLibrary ID: 48239904](#)



DOI: 10.37988/1811-153X\_2023\_1\_147

[С.И. Абакаров,](#)

член-корр. РАН, д.м.н., профессор, зав. кафедрой ортопедической и общей стоматологии

[Д.В. Сорокин,](#)

д.м.н., профессор кафедры ортопедической и общей стоматологии

[В.Ю. Лапушко,](#)

аспирант кафедры ортопедической и общей стоматологии

[С.С. Абакарова,](#)

к.м.н., доцент кафедры ортопедической и общей стоматологии

РМАНПО, 125993, Москва, Россия

**ДЛЯ ЦИТИРОВАНИЯ:**

Абакаров С.И., Сорокин Д.В., Лапушко В.Ю., Абакарова С.С. Напряженно-деформированное состояние несъемного протеза на имплантатах при жевательной нагрузке в зависимости от угла наклона стенок абатмента. — *Клиническая стоматология*. — 2023; 26 (1): 147—157. DOI: 10.37988/1811-153X\_2023\_1\_147

[S.I. Abakarov,](#)

Russian Academy of Science corresponding member, PhD in Medical Sciences, full professor of the Prosthodontics and general dentistry Department

[D.V. Sorokin,](#)

PhD in Medical Sciences, professor of the Prosthodontics and general dentistry Department

[V.Yu. Lapushko,](#)

postgraduate at the Prosthodontics and general dentistry Department

[S.S. Abakarova,](#)

PhD in Medical sciences, associate professor of the Prosthodontics and general dentistry Department

Russian Medical Academy of Continuous Professional Education, 125993, Moscow, Russia

## Напряженно-деформированное состояние несъемного протеза на имплантатах при жевательной нагрузке в зависимости от угла наклона стенок абатмента

**Реферат.** Несмотря на широкое распространение несъемных протезов с опорой на имплантаты, ряд вопросов, связанных с их изготовлением остается дискуссионным. Многие авторы поднимают вопрос о необходимой степени угла наклона стенок абатментов для улучшения пассивной припасовки и устойчивости протеза, что и определило актуальность и **цель** данной публикации. **Материалы и методы.** Проведено исследование напряженно-деформированного состояния составляющих несъемного протеза при цементировании на абатмент (керамическая облицовка, каркас, цемент, абатмент) методом конечных элементов (МКЭ) в зависимости от конструкции несъемного протеза, высоты и угла наклона стенок абатмента. Всего было изучено и проанализировано 99 моделей. **Результаты.** При трех различно направленных жевательных нагрузках на несъемные протезы с увеличением угла наклона стенок абатмента уровень значений напряженно-деформированного состояния в керамической облицовке снижается по всей поверхности ( $p \leq 0,05$ ). Также при увеличении угла наклона стенок абатментов снижается уровень максимальных растягивающих напряжений по всему объему каркаса ( $p \leq 0,05$ ). При анализе результатов исследования напряжений в цементном слое с увеличением угла наклона стенок абатмента уровень касательных и растягивающих напряжений в цементном слое статистически достоверно ( $p \leq 0,05$ ) возрастает при жевательной нагрузке под углом  $30^\circ$  — 200 Н и поперечной жевательной нагрузке в 100 Н при увеличении угла наклона стенок абатмента в результате его чрезмерной конической поверхности, данные напряжения могут привести к расцементировке несъемного протеза. Исследование напряженно-деформированного состояния абатментов при трех различно направленных жевательных нагрузках показало резкий всплеск напряжений в их верхней части при угле наклона  $10^\circ$  и диаметром 4,5 мм в несъемных металлокерамических протезах на одиночной опоре, на двух опорах, на трех опорах, и статистически достоверное ( $p \leq 0,05$ ) уменьшение в 3,7 раза значений напряжения при уменьшении угла наклона до  $8^\circ$ . **Заключение.** Высота и угол наклона стенок абатмента влияют на неравномерность распределений напряжений в керамической облицовке, каркасе, цементном слое и абатменте.

**Ключевые слова:** жевательная нагрузка, имплантат, абатмент, несъемные протезы, металлокерамика, угол наклона стенок, конвергенция, напряженно-деформированное состояние

## Stress-deformed state of a non-removable prosthesis on implants under mustering load depending on the angle of abutment wall tilt

**Abstract.** Despite the widespread use of implant-supported fixed prostheses, a number of issues related to their manufacture remain debatable. Many authors raise the question of the necessary degree of inclination of the abutment walls to improve the passive fit and stability of the prosthesis, which determined the relevance and **purpose** of this publication. **Material and methods.** A study of the stress-strain state of the components of a fixed prosthesis during cementation on an abutment (ceramic veneer, frame, cement, abutment) was carried out using the finite element method (FEM), depending on the design of the fixed prosthesis, the height and angle of inclination of the abutment walls. A total of 99 models were studied and analyzed. **Results.** The analysis of the obtained results showed that with three differently directed chewing loads on fixed prostheses, with an increase in the angle of inclination of the abutment walls, the level of stress-strain state values in the ceramic veneer statistically significantly ( $p \leq 0.05$ ) decreases over the entire surface. Also, with an increase in the angle of inclination of the walls of the abutments, the level of maximum tensile stresses over the entire volume of the framework decreases statistically significantly ( $p \leq 0.05$ ). When analyzing the results of studying stresses in the cement layer with an increase in the angle of inclination of the abutment walls, the level of tangential and tensile

## FOR CITATION:

Abakarov S.I., Sorokin D.V., Lapushko V.Yu., Abakarova S.S. Stress-deformed state of a non-removable prosthesis on implants under masticatory load depending on the angle of abutment wall tilt. *Clinical Dentistry (Russia)*. 2023; 26 (1): 147—157 (In Russ.). DOI: 10.37988/1811-153X\_2023\_1\_147

stresses in the cement layer increases statistically significantly ( $p \leq 0.05$ ) with a masticatory load at an angle of  $30^\circ$  — 200 N and a transverse masticatory load of 100 N at an increase in the angle of inclination of the walls of the abutment as a result of the excessive conical surface of the abutment, these stresses can lead to decementation of the fixed prosthesis. The study of the stress-strain state of abutments under three differently directed masticatory loads showed a sharp surge of stresses in their upper part at an inclination angle of  $10^\circ$  and a diameter of 4.5 mm in fixed metal-ceramic prostheses on a single support, on two supports, on three supports, and statistically significant ( $p \leq 0.05$ ) a 3.7-fold decrease in stress values with a decrease in the angle of inclination to  $8^\circ$ . **Conclusions.** It has been established that the height and angle of inclination of the abutment walls affect the uneven distribution of stresses in the ceramic veneer, framework, cement layer and abutment.

**Key words:** chewing load, implant, abutment, fixed prostheses, ceramic-metal, wall inclination angle, convergence, stress-strain state

## ВВЕДЕНИЕ

Несмотря на широкое распространение несъемных протезов с опорой на имплантаты ряд вопросов, связанных с их изготовлением, остается дискуссионным. Многие авторы поднимают вопрос о необходимой степени угла наклона стенок абатментов для улучшения пассивной припасовки и устойчивости протеза [1–6]. Ряд специалистов отмечает, что цементный слой наряду с углом наклона опоры играет роль в надежном функционировании несъемного протеза [7–16]. Вместе с тем отмечен большой разброс в рекомендациях по углу наклона стенок абатмента [17–21].

Неизученным остается влияние процесса цементирования на составляющие несъемного протеза на имплантатах, поэтому в последнее время возникла необходимость изучения биомеханических процессов, возникающих в полости рта, многие авторы обращают особое внимание на моделирование клинических ситуаций и изучение напряженно-деформированных состояний методом конечных элементов [22–29].

**Цель исследования** — изучить напряженно-деформированное состояние составляющих несъемного протеза фиксированного на абатмент имплантата (керамическая облицовка, каркас, цемент, абатмент) методом конечных элементов при моделировании жевательной нагрузки в зависимости от конструкции несъемного протеза, высоты абатмента и угла наклона его стенок.

## МАТЕРИАЛЫ И МЕТОДЫ

Для изучения влияния угла наклона стенок абатментов на распределение напряженно-деформированного состояния в абатментах, цементном слое, каркасе и керамической облицовке при цементировании использовался метод конечных элементов (МКЭ) с применением математического моделирования, которое проводилось в конечно-элементном программном комплексе Ansys Workbench. В работе изучали:

- металлокерамические коронки с опорой на одиночный абатмент (рис. 1А);
- металлокерамические коронки с опорой на два абатмента (рис. 1В);
- металлокерамические коронки с опорой на три абатмента (рис. 1С).

Исследовали несъемные протезы на абатментах высотой 3 и 5 мм с диаметром абатментов у основания уступа 4,5 мм, углом наклона стенок от  $0^\circ$  до  $10^\circ$  с шагом в  $2^\circ$ . При высоте абатментов 7 мм и диаметром у основания уступа 4,5 мм изучали углы наклона стенок от  $0^\circ$  до  $8^\circ$  с шагом в  $2^\circ$ , из-за сходимости стенок абатментов при угле наклона стенок  $10^\circ$  изучали дополнительные конструкции абатментов высотой 7 мм с увеличением диаметра у основания уступа до 6 мм и углами наклона стенок от  $0^\circ$  до  $10^\circ$  с шагом в  $2^\circ$  (рис. 2). При высоте абатментов 9 мм и диаметром у основания уступа 4,5 мм изучали углы наклона стенок от  $0^\circ$  до  $6^\circ$  с шагом

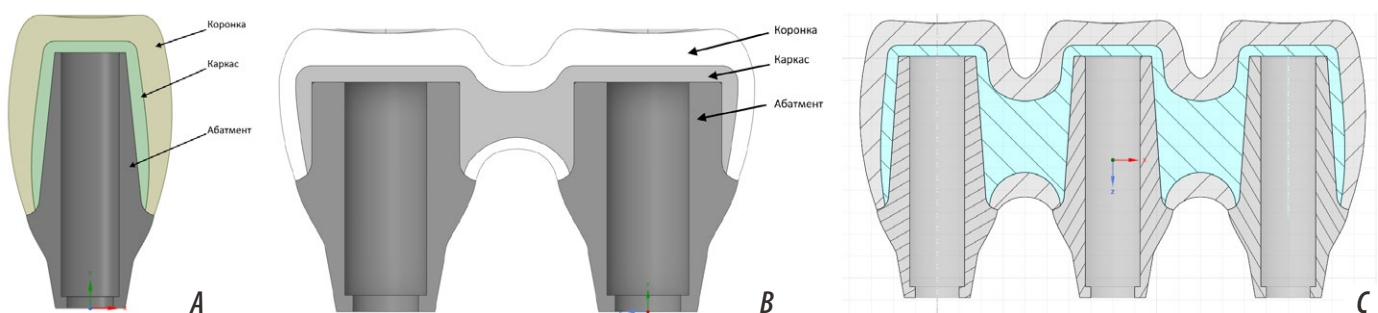


Рис. 1. Общий вид конструкции металлокерамической коронки: А — на одиночном абатменте; В — на двух опорах абатментов; С — на трех опорах абатментов

Fig. 1. General view of the design of the metal-ceramic crown: A — on a single abutment; B — on two abutment supports; C — on three abutment supports

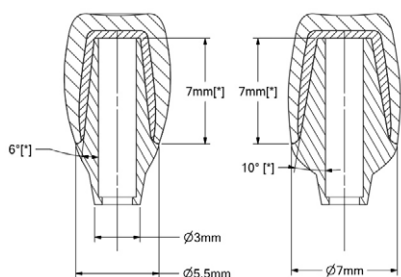


Рис. 2. Схема конструкций с высотой абатментов 7 мм при диаметрах 4,5 и 6 мм у основания уступов  
Fig. 2. Structures with abutment height of 7 mm with diameters of 4.5 and 6 mm at the base of the ledges

в 2°. При углах наклона стенок 8° и 10° и диаметре 4,5 мм происходило схождение стенок в верхней части абатмента без возможности проектирования шахты для винта, поэтому изучали дополнительные конструкции абатментов высотой 9 мм с увеличением диаметра у основания уступа до 6 мм и углами наклона стенок от 0° до 10° с шагом в 2°. В исследовании использовали стандартные параметры ширины уступа 0,5 мм и толщины цементной пленки 50 мкм. Всего было изучено и проанализировано 99 моделей.

При математическом моделировании абатментов и каркасов за основу были приняты стандартные механические свойства титанового сплава Ti6Al4V [30], а также использовались механические свойства стеклоиономерного цемента и керамики [31]. В исследовании использовались только линейно-упругие свойства материалов. Механические свойства материалов представлены в таблице.

Исследование с помощью МКЭ для изучения напряженно-деформированного состояния несъемных протезов в зависимости от угла наклона стенок абатментов проводилось в процессе моделирования жевательных нагрузок на несъемные металлокерамические протезы, цементированные на абатменты.

К предварительно напряженным фиксированным несъемным протезам на абатментах прикладывали жевательные нагрузки (рис. 3):

- Шаг 1. Вертикальная нагрузка 400 Н.
- Шаг 2. Нагрузка 200 Н под углом 30° к вертикали.
- Шаг 3. Поперечная нагрузка 100 Н.

При моделировании конечно-элементные конструкции, состоящие из абатмента, каркаса и керамической

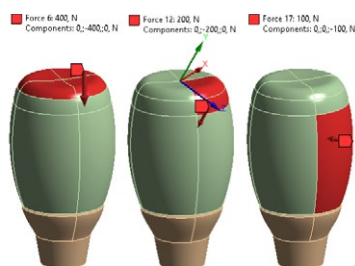


Рис. 3. Направления приложения и силы жевательных нагрузок на несъемные протезы, фиксированные с опорой: А — на одиночном абатменте, В — на двух абатментах

### Механические свойства материалов

#### Mechanical properties of materials

	Ti6Al4V	Керамика	Цементный слой
Модуль упругости, МПа	108 000	82 200	80
Коэффициент Пуассона	0,37	0,35	0,33
Предел прочности на растяжение, МПа	830	50	7
Предел прочности на сжатие, МПа	830	517	140

облицовки, содержали 200 тысяч узлов и 75 тысяч гексаэдрических элементов второго порядка. В местах скруглений сетка сгущена. Общий вид конечно-элементной сетки представлен на рис. 4.

Данный способ нагружения несъемных протезов жевательными нагрузками позволил учесть совокупность внутренних напряжений в несъемных протезах на абатментах после застывания цемента и распределения новых напряжений, возникших при жевательных нагрузках каждого несъемного протеза.

В результате изучения влияния наклона стенок абатментов на распределение напряжений в несъемных протезах в программном конечно-элементном комплексе Ansys WorkBench были получены распределения напряжений в абатментах, каркасах, керамической облицовке, а также были определены контактные давления и величины сдвиговых напряжений в цементном слое.

В качестве анализируемой компоненты напряжений для керамической облицовки были использованы максимальные растягивающие напряжения, поскольку керамика является материалом, подверженным хрупкому

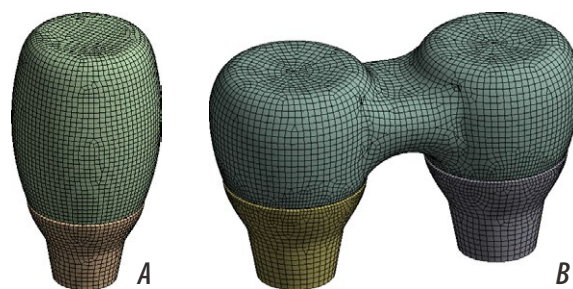


Рис. 4. Общий вид конечно-элементной модели одиночного несъемного протеза фиксированного: А — на одиночном абатменте; В — на два абатмента

Fig. 4. General view of the finite element model of a single fixed prosthesis: A — on a single abutment; B — for two abutments

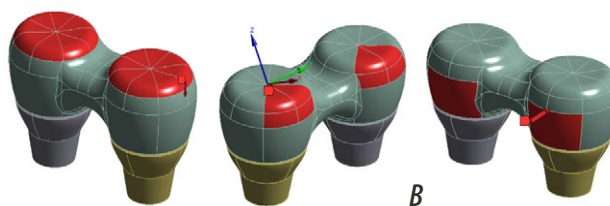
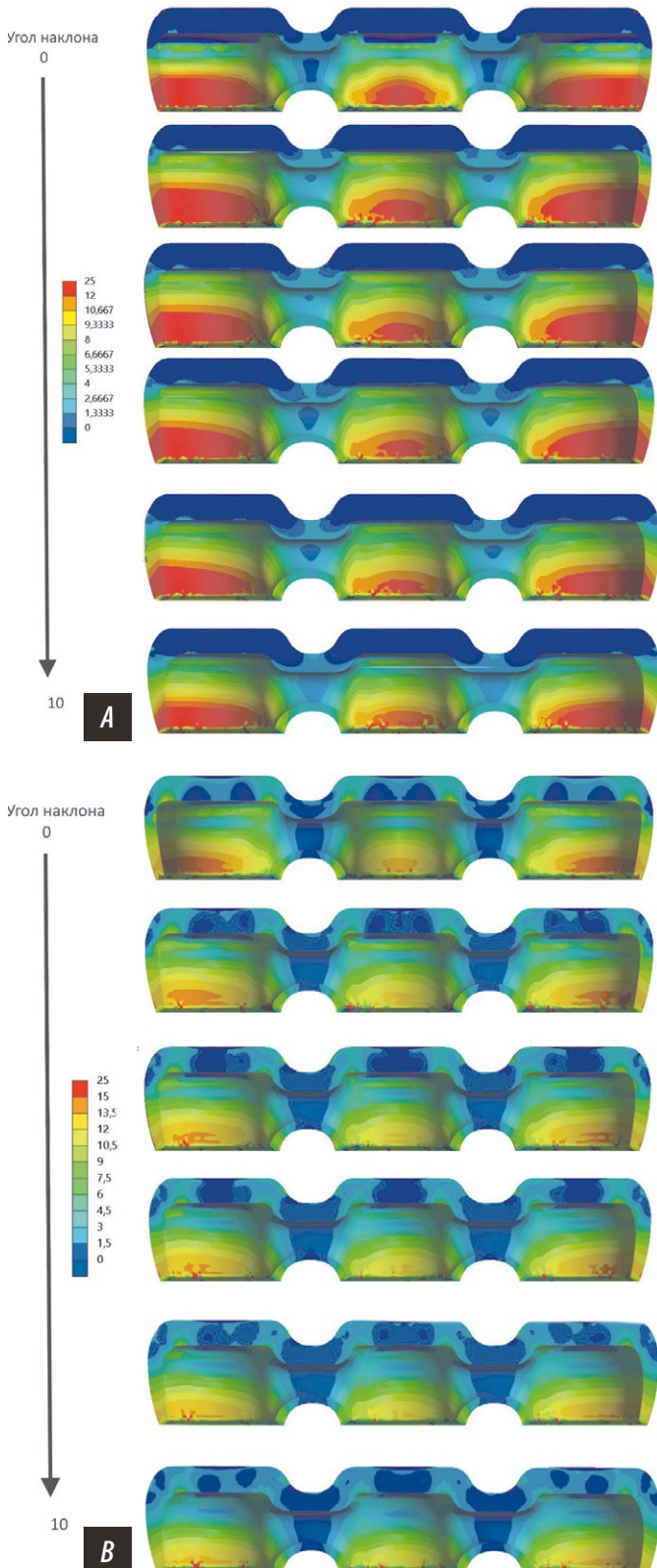


Рис. 3. Directions of application and forces of masticatory loads on fixed prostheses fixed with support: А — on a single abutment, В — on two abutments



разрушению. В качестве анализируемой компоненты напряжений для титанового сплава Ti6Al4V были использованы эквивалентные напряжения по Мизесу, поскольку титановый сплав является пластичным материалом.



В качестве анализируемой компоненты для определения прочности цементного слоя рассматривались максимальные растягивающие напряжения и максимальные напряжения сдвига, которые позволили выделить зоны, подверженные начальному разрушению цементного слоя.

В качестве критерия оценки изучаемых углов наклона стенок абатментов рассматривались прочностные свойства в совокупности всей конструкции по каждому ее элементу (абатмент, цементный слой, каркас, керамическая облицовка).

### РЕЗУЛЬТАТЫ

Как показало исследование процесса нагружения металлокерамических коронок на абатменты жевательными нагрузками, в керамической облицовке напряжения в основном возникают в пришеечной области, и в пришеечной области они уменьшаются по мере увеличения угла наклона стенок абатментов (рис. 5).

Данные исследования уровня напряжений оценивали на графиках в одинаковых точках для отслеживания

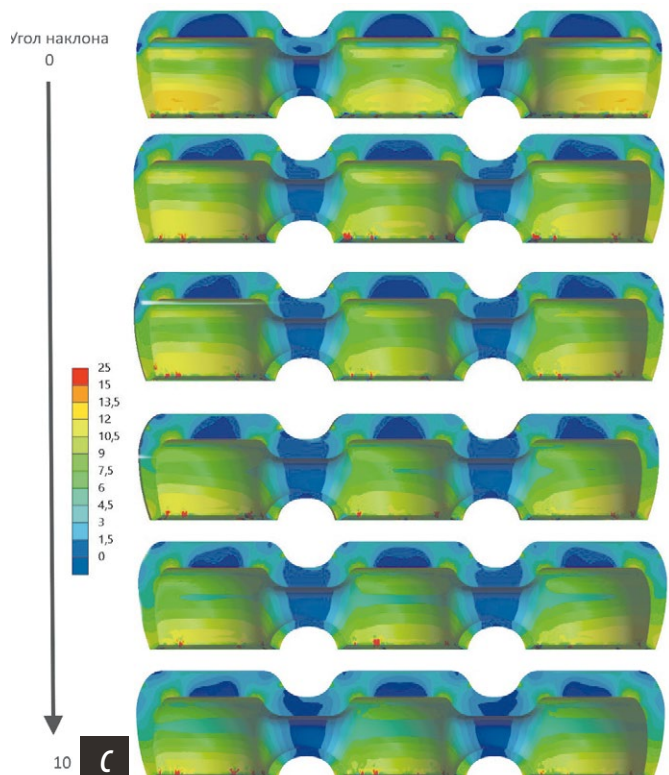


Рис. 5. Распределение максимальных растягивающих напряжений в керамической облицовке несъемного протеза на трех абатментах и углах наклона стенки 10°, 8°, 6°, 4°, 2° и 0°: А — при вертикальной жевательной нагрузке 400 Н, В — при жевательной нагрузке 200 Н под углом 30°, С — при поперечной жевательной нагрузке 100 Н  
 Figure 5. Distribution of maximum tensile stresses in the ceramic lining of a fixed prosthesis on three abutments and wall inclination angles of 10°, 8°, 6°, 4°, 2° and 0°: A — with a vertical chewing load of 400 N, B — with a chewing load 200 N at an angle of 30°, C — with a transverse chewing load of 100 N

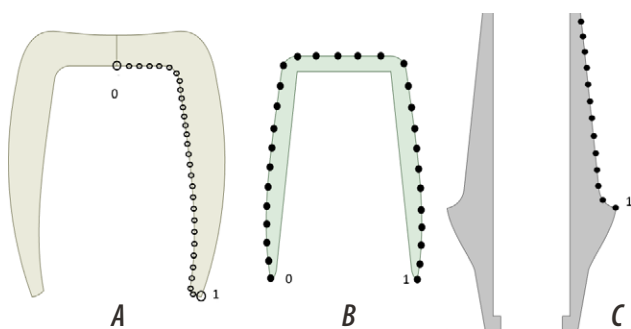


Рис. 6. Схематическое обозначение точек на элементах конструкции для отслеживания изменений и отображения их на графике: А — керамическая облицовка; В — каркас; С — абатмент  
Fig. 6. Schematic designation of points on structural elements to track changes and display them on a graph: А — ceramic cladding; В — frame; С — abutment

изменений показателей. На рис. 6 представлено схематическое обозначение точек на элементах для отображения их на графике.

Как показано на рис. 7, увеличение уровня напряжения возникает в пришеечной области керамической облицовки, максимальное при  $0^\circ$  напряжение достигает 14,97 МПа; при  $2^\circ$  — 14,47 МПа;  $4^\circ$  — 14,37 МПа;  $6^\circ$  — 13,82 МПа;  $8^\circ$  — 13,33 МПа;  $10^\circ$  — 13,17 МПа.

Как показано на рис. 8, увеличение уровня напряжения возникает в пришеечной области керамической облицовки, максимальное при  $0^\circ$  напряжение достигает 15,16 МПа; при  $2^\circ$  — 14,77 МПа;  $4^\circ$  — 14,65 МПа;  $6^\circ$  — 13,99 МПа;  $8^\circ$  — 12,24 МПа;  $10^\circ$  — 9,86 МПа.

Как показано на рис. 9, увеличение уровня напряжений возникает в середине коронки и в пришеечной

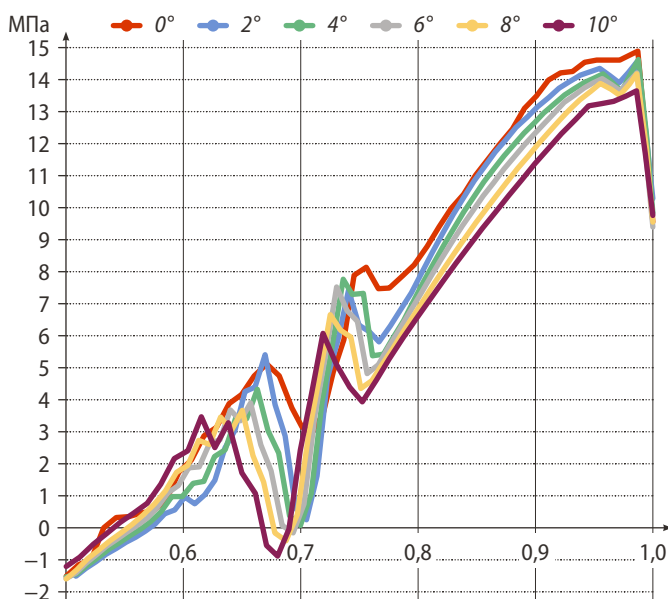


Рис. 7. График распределения максимально растягивающих напряжений в керамической облицовке несъемного металлокерамического протеза с опорой на 3 абатмента с высотой 3 мм при вертикальной жевательной нагрузке 400 Н  
Fig. 7. Graph of the distribution of maximum tensile stresses in the ceramic lining of a non-removable metal-ceramic prosthesis supported by three abutments with a height of 3 mm at a vertical masticatory load of 400 N

области керамической облицовки. Максимальное при  $0^\circ$  напряжение достигает 11,79 МПа; при  $2^\circ$  — 9,93 МПа;  $4^\circ$  — 9,65 МПа;  $6^\circ$  — 8,82 МПа;  $8^\circ$  — 6,47 МПа;  $10^\circ$  — 6,24 МПа.

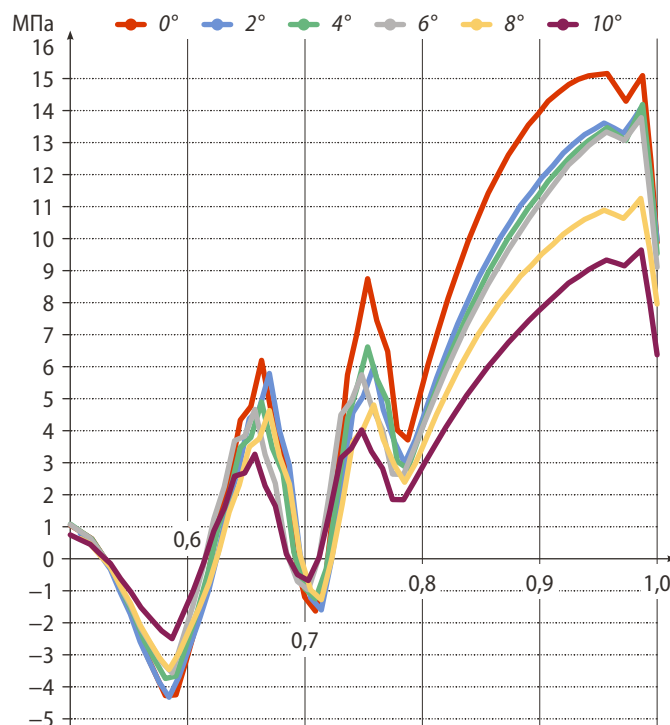


Рис. 8. График распределения максимально растягивающих напряжений в керамической облицовке несъемного металлокерамического протеза с опорой на три абатмента с высотой 3 мм при жевательной нагрузке 200 Н под углом  $30^\circ$   
Fig. 8. Graph of the distribution of maximum tensile stresses in the ceramic veneer of a non-removable metal-ceramic prosthesis supported by three abutments with a height of 3 mm at a masticatory load 200 N at an angle of  $30^\circ$

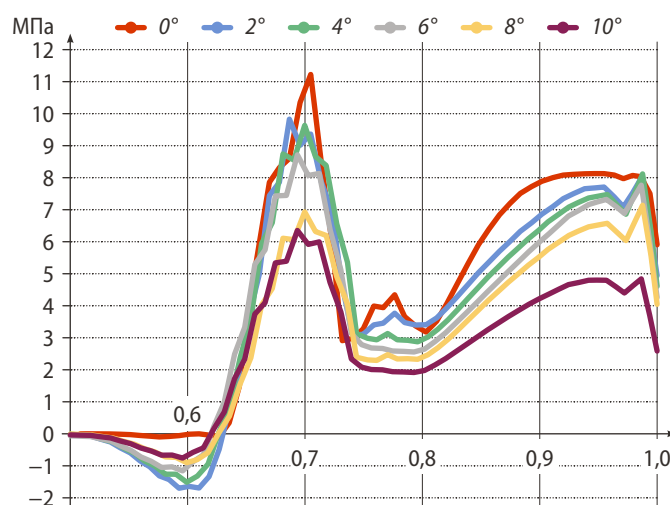


Рис. 9. График распределения максимально растягивающих напряжений в керамической облицовке несъемного металлокерамического протеза с опорой на три абатмента с высотой 3 мм при поперечной жевательной нагрузке 100 Н  
Fig. 9. Graph of the distribution of maximum tensile stresses in the ceramic lining of a non-removable metal-ceramic prosthesis supported by three abutments with a height of 3 mm at a transverse 100 N masticatory load



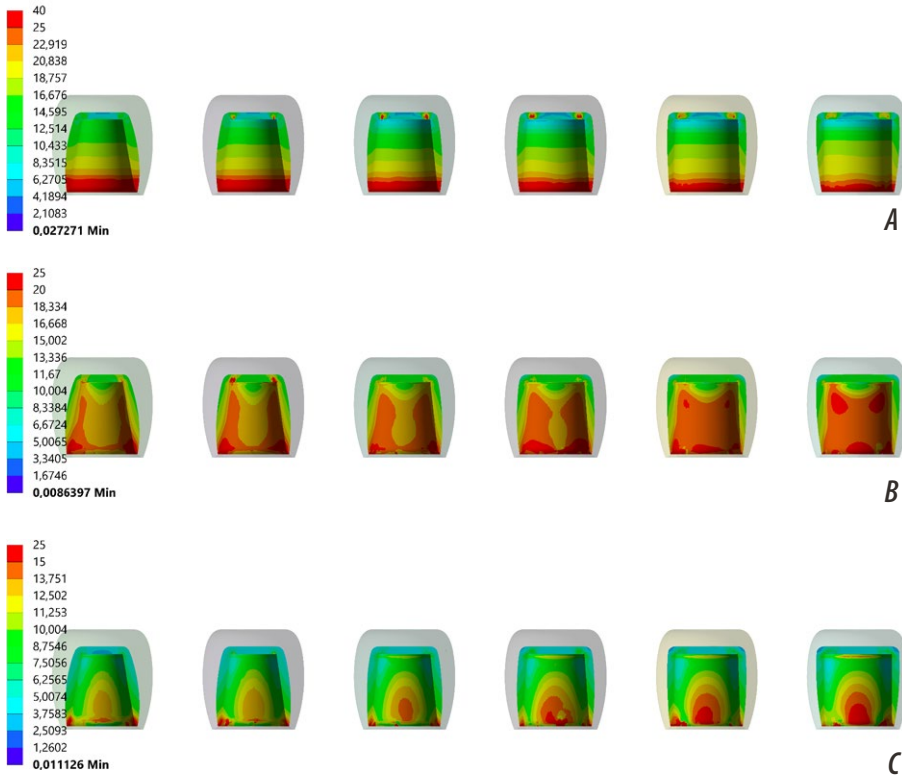


Рис. 10. Распределение напряженно-деформированного состояния в каркасе несъемного протеза на единичном абатменте высотой 5 мм и углами наклона стенки 10°, 8°, 6°, 4°, 2° и 0°: **A** — при вертикальной жевательной нагрузке 400 Н; **B** — при жевательной нагрузке 200 Н под углом 30° к несъемному протезу, **C** — при поперечной жевательной нагрузке 100 Н  
 Fig. 10. Distribution of the stress-strain state in the frame of a fixed prosthesis on a single abutment 5 mm high and wall inclination angles of 10°, 8°, 6°, 4°, 2° and 0°: **A** — with a vertical masticatory load of 400 N; **B** — with a chewing load of 200 N at an angle of 30° to a fixed prosthesis, **C** — with a transverse chewing load of 100 N

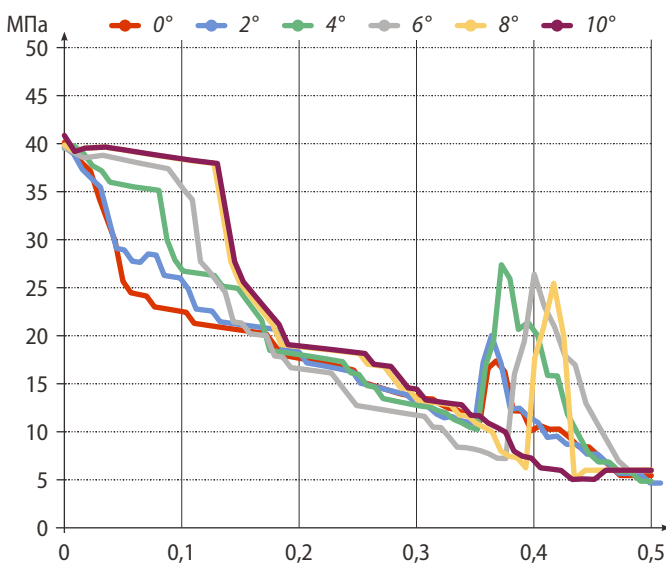


Рис. 11. График распределения максимально растягивающих напряжений в металлическом каркасе несъемного металлокерамического протеза с опорой на единичный абатмент высотой 5 мм при вертикальной жевательной нагрузке 400 Н  
 Fig. 11. Graph of the distribution of maximum tensile stresses in the metal frame of a non-removable ceramic-metal prosthesis supported by a single abutment with a height of 5 mm at a vertical masticatory load of 400 N

Визуальная оценка напряженно-деформированного состояния и анализ графиков изменения уровня напряжений показал, что при увеличении угла наклона стенок абатментов снижается уровень максимальных растягивающих напряжений по всему объему керамической облицовки. Также при увеличении угла наклона стенок абатментов при вертикальной нагрузке 400 Н и нагрузке 200 Н под углом 30° к вертикали уровень максимальных растягивающих напряжений по всему объему керамической облицовки снижается, однако в пришеечной области уровень напряжений растет за счет опоры металлокерамических протезов на уступ.

При поперечной нагрузке и увеличении угла наклона стенок абатмента снижается уровень максимальных растягивающих напряжений по всей керамической облицовке. Различия значений напряжений при жевательных нагрузках в керамической облицовке между несъемными протезами на одиночной опоре, на двух и трех опорах абатментов равнозначной высотой 3, 5, 7 и 9 мм и углами наклона стенок от 0° до 10° с шагом в 2° не значимы ( $p \geq 0,05$ ). При увеличенном диаметре опоры абатмента 6 мм значения напряженно-деформированного состояния ниже при всех углах наклона стенок абатментов, в отличие от значений напряженно-деформированного состояния при абатменте с диаметром в пришеечной области 4,5 мм ( $p \leq 0,05$ ).

Таким образом, при увеличении угла наклона стенок абатмента уровень напряжений по всей поверхности керамической облицовки снижается.

При изучении напряженно-деформированного состояния в металлическом каркасе всплеск напряжений наблюдался в пришеечной области каркаса, в основном при воздействии вертикальной нагрузки 400 Н — это обусловлено опорой металлокерамической конструкции на уступ (рис. 10А). При жевательной нагрузке под углом 30° на несъемный протез уменьшалось напряженно-деформированное состояние по всей поверхности каркаса с увеличением угла наклона стенок абатмента (рис. 10В). При поперечной нагрузке 100 Н наблюдается увеличение напряженно-деформированного состояния по центру металлического каркаса в пришеечной области, а также у основания каркаса и уступа (рис. 10С).

Как показано на рис. 11, увеличение уровня напряжения при воздействии вертикальной нагрузки 400 Н, обусловленное опорой металлического каркаса на уступ, возникает в пришеечной области металлического



каркаса и достигает максимальных значений до 40 МПа при всех углах наклона абатмента.

Как показано на рис. 12, увеличение уровня напряжения при воздействии жевательной нагрузки под углом 30° 200 Н возникает в пришеечной области металлического каркаса и достигает максимальных значений до 25 МПа при всех углах наклона абатмента, но напряженно-деформированное состояние уменьшается по всей поверхности каркаса с увеличением угла наклона стенок абатмента.

Как показано на рис. 13, увеличение уровня напряжения при воздействии жевательной поперечной нагрузки 100 Н возникает в пришеечной области металлического каркаса и достигает максимальных значений до 25 МПа при углах наклона абатмента 0° и 2°, 19,6 МПа — при угле наклона 4°, 17,3 МПа — при угле наклона стенки 6°, 16,8 МПа — при угле наклона 8°, а самые минимальные значения доходят до 14,9 МПа при угле наклона 10°.

При увеличении угла наклона стенок абатментов снижается уровень максимальных растягивающих напряжений по всему объему каркаса. При увеличении угла наклона стенок абатментов при вертикальной нагрузке 400 Н отмечается увеличение напряженно-деформированного состояния в пришеечной области, обусловленное опорой металлокерамического протеза на уступ. При нагрузке 200 Н под углом 30° к вертикали и поперечной нагрузке 100 Н уровень максимальных растягивающих напряжений по всему объему каркаса снижается с увеличением угла наклона стенок абатментов. При нагрузке 200 Н под углом 30° уровень напряжений при 0° по всему каркасу находится в диапазоне от 20 до 25 МПа, с увеличением угла уровень напряжений снижается при 10° до 15–20 МПа по всей поверхности каркаса. При поперечной нагрузке 100 Н уровень напряжений при 0° достигает до 24,8 МПа; при 2° — 24,6 МПа; при 4° — 20,63 МПа; при 6° — 17,4 МПа; при 8° — 16,4 МПа; при 10° — 15,6 МПа.

Различия значений напряжений при жевательных нагрузках в каркасе между несъемными протезами на одиночной опоре, на двух и трех опорах абатментов равнозначной высотой 3, 5, 7 и 9 мм и углами наклона стенок от 0° до 10° с шагом в 2° не значимы ( $p \geq 0,05$ ). При увеличенном диаметре опоры абатмента 6 мм значения напряженно-деформированного состояния ниже при всех углах наклона стенок абатментов, в отличие от значений напряженно-деформированного состояния при абатменте с диаметром в пришеечной области 4,5 мм ( $p \leq 0,05$ ).

Таким образом, при увеличении угла наклона стенок абатмента уровень напряжений по всей поверхности металлического каркаса снижается.

В цементном слое всплеск напряжений наблюдался в верхней части цементной пленки с уменьшением угла наклона стенки абатмента, в основном при воздействии вертикальной нагрузки 400 Н. Значения напряжений в цементном слое возрастает при жевательной нагрузке под углом 30° — 200 Н и поперечной жевательной

нагрузке в 100 Н при увеличении угла наклона стенок абатмента в пришеечной области несъемного металло-керамического протеза.

Увеличение уровня касательных напряжений в цементном слое при воздействии жевательной вертикальной нагрузки 400 Н возрастает с уменьшением угла наклона стенки абатмента и достигает 9,7 МПа при 0°, также на графике отмечается увеличение

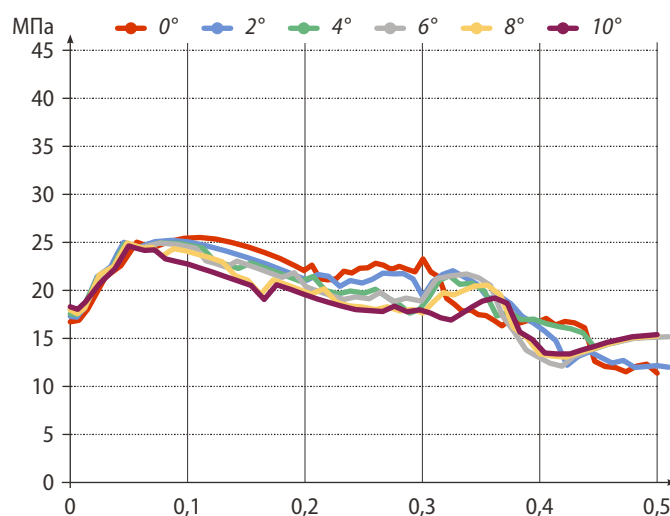


Рис. 12. График распределения максимально растягивающих напряжений в металлическом каркасе несъемного металлокерамического протеза с опорой на одиночный абатмент с высотой 5 мм при жевательной нагрузке 200 Н под углом 30°

Fig. 12. Graph of the distribution of maximum tensile stresses in the metal frame of a non-removable metal-ceramic prosthesis supported by a single abutment with a height of 5 mm with a masticatory load at an angle of 30° 200 N.

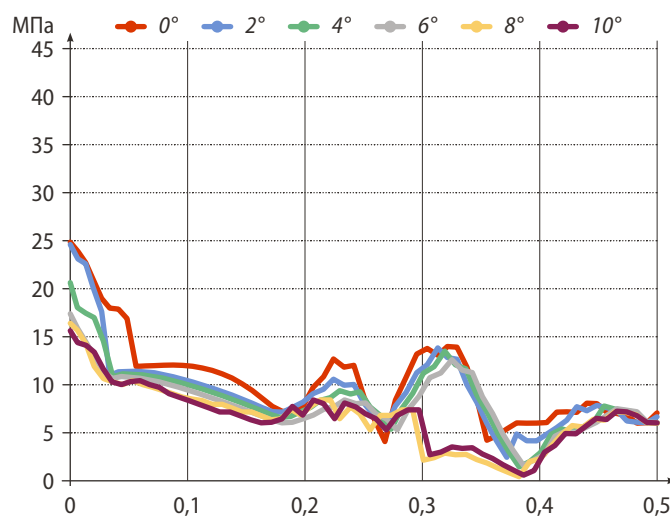


Рис. 13. График распределения максимально растягивающих напряжений в металлическом каркасе несъемного металлокерамического протеза с опорой на одиночный абатмент высотой 5 мм при поперечной жевательной нагрузке 100 Н

Fig. 13. Graph of the distribution of maximum tensile stresses in the metal frame of a non-removable metal-ceramic prosthesis supported by a single abutment 5 mm high at a transverse masticatory load of 100 N

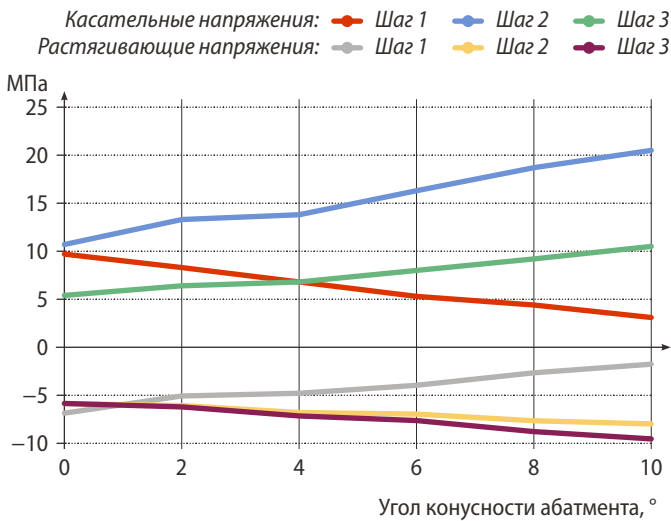


Рис. 14. График распределения максимально касательных и растягивающих напряжений в цементном слое несъемного металлокерамического протеза с опорой на одиночный абатмент высотой 5 мм при вертикальной жевательной нагрузке 400 Н (шаг 1), жевательной нагрузке 200 Н под углом 30° (шаг 2) и поперечной жевательной нагрузке в 100 Н (шаг 3)

Fig. 14. Graph of the distribution of maximum tangential and tensile stresses in the cement layer of a non-removable ceramic-metal prosthesis supported by a single abutment with a height of 5 mm at a vertical chewing load of 400 N (step 1), a chewing load at an angle of 30° 200 N (step 2) and with a transverse chewing load at 100 N (step 3).




Рис. 15. Распределение напряженно-деформированного состояния абатмента высотой 5 мм несъемного протеза на одиночном абатменте с углами наклона стенки 10°, 8°, 6°, 4°, 2° и 0°: А — при вертикальной жевательной нагрузке 400 Н, В — при жевательной нагрузке 200 Н под углом 30°, С — при поперечной жевательной нагрузке 100 Н

Fig. 15. Distribution of the stress-strain state of the abutment with a height of 5 mm of a fixed prosthesis on a single abutment and wall inclination angles of 10°, 8°, 6°, 4°, 2° and 0°: A — with a vertical chewing load of 400 N, B — with a chewing load of 200 N at an angle of 30°, C — with a transverse chewing load of 100 N

растягивающих напряжений при уменьшении угла наклона стенок абатмента, достигая 6,86 МПа при 0° (рис. 14).

При воздействии жевательной нагрузки под углом 30° возрастает касательное напряжение в цементном слое при увеличении угла наклона, достигая 20,5 МПа при 10°, а также отмечается незначительная разница значений растягивающих напряжений при углах наклона стенки от 0° до 10°.

При воздействии поперечной жевательной нагрузки в 100 Н отмечается увеличение значений касательных напряжений с увеличением угла наклона стенки абатмента, достигая 10,5 МПа при угле 10°, а также увеличиваются значения растягивающих напряжений с увеличением угла наклона стенки абатмента, достигая 9,54 МПа при угле 10°.

Различия значений напряжений при жевательных нагрузках в цементном слое между несъемными протезами на одиночной опоре, на двух и трех опорах абатментов равнозначной высотой 3, 5, 7 и 9 мм и углами наклона стенок от 0° до 10° с шагом в 2° не значимы ( $p \geq 0,05$ ). При увеличенном диаметре опоры абатмента 6 мм значения напряженно-деформированного состояния ниже при всех углах наклона стенок абатментов, в отличие от значений напряженно-деформированного состояния при абатменте с диаметром в пришеечной области 4,5 мм ( $p \geq 0,05$ ).

При изучении напряженно-деформированного состояния абатментов диаметром 4,5 мм всех изучаемых конструкций отмечался всплеск напряжений в области верхушки абатмента при угле наклона стенок 10° (рис. 15), что обусловлено истончением стенки в верхней части абатмента при создании конусности. Данная концентрация напряжений уменьшалась при угле наклона стенок абатмента 8° с увеличением диаметра абатмента ( $p \geq 0,05$ ).

Резкое увеличение уровня напряжений возникает в верхней части абатмента при угле наклона стенки 10°, достигая 54,76 МПа (рис. 16). Кроме того, наблюдается незначительное увеличение напряжения в области уступов абатментов при всех углах наклона, не превышающего 28 МПа.

Резкое увеличение уровня напряжений возникает в верхней части абатмента при угле наклона стенки 10° и достигает 53,56 МПа (рис. 17). При угле наклона 8° напряжение на верхушке абатмента уменьшается в 3,74 раза и достигает

14,3 МПа. Также наблюдается незначительное увеличение напряжения в области уступов абатментов при всех углах наклона стенки, не превышающего 21 МПа.

Как показано на рис. 18, при поперечной жевательной нагрузке 100 Н резкое увеличение уровня

напряжений возникает в верхней части абатмента при угле наклона стенки 10° и достигает 33,56 МПа. При угле наклона 8° напряжение на верхушке абатмента уменьшается в 2,33 раза и достигает 14,4 МПа. Также наблюдается незначительное увеличение напряжения

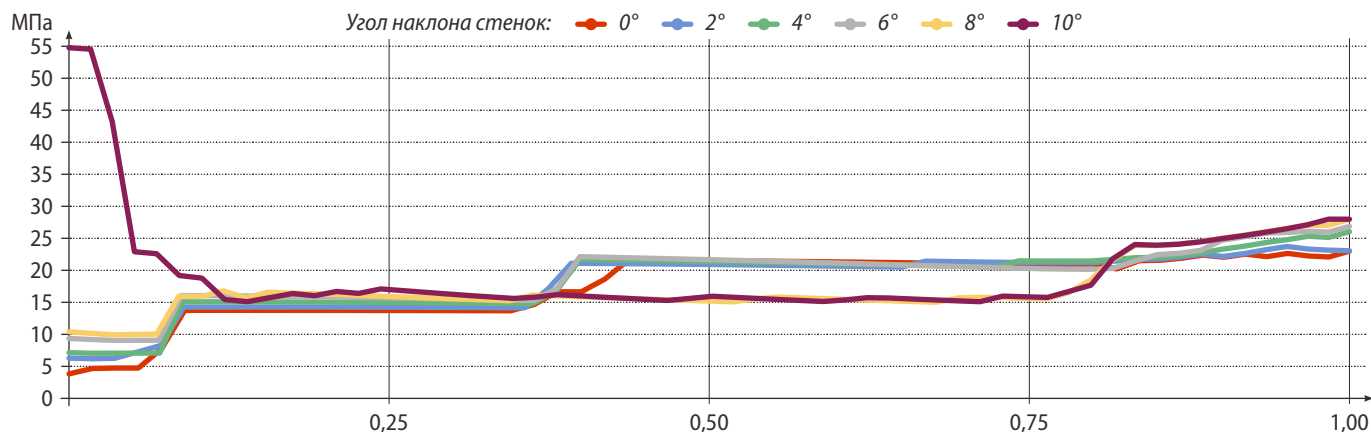


Рис. 16. График распределения максимально растягивающих напряжений в абатменте несъемного металлокерамического протеза с опорой на единственный абатмент с высотой 5 мм при вертикальной жевательной нагрузке 400 Н

Fig. 16. Graph of the distribution of maximum tensile stresses in the abutment of a fixed ceramic-metal prosthesis supported by a single abutment with a height of 5 mm at a vertical masticatory load of 400 N

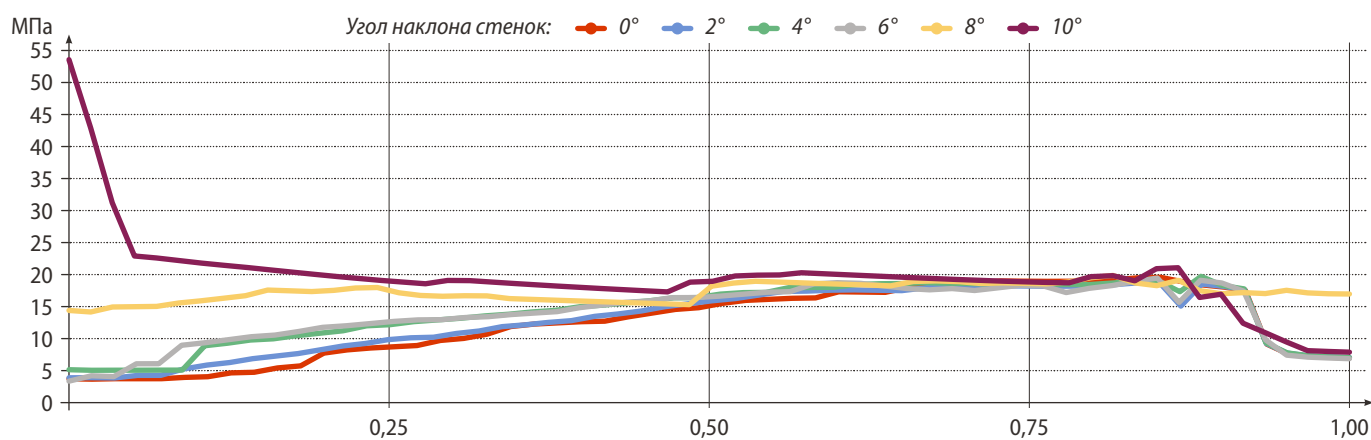


Рис. 17. График распределения максимально растягивающих напряжений в абатменте несъемного металлокерамического протеза с опорой на единственный абатмент с высотой 5 мм при жевательной нагрузке 200 Н под углом 30°

Fig. 17. Graph of the distribution of maximum tensile stresses in the abutment of a fixed ceramic-metal prosthesis supported by a single abutment with a height of 5 mm with a 200 N masticatory load at 30°

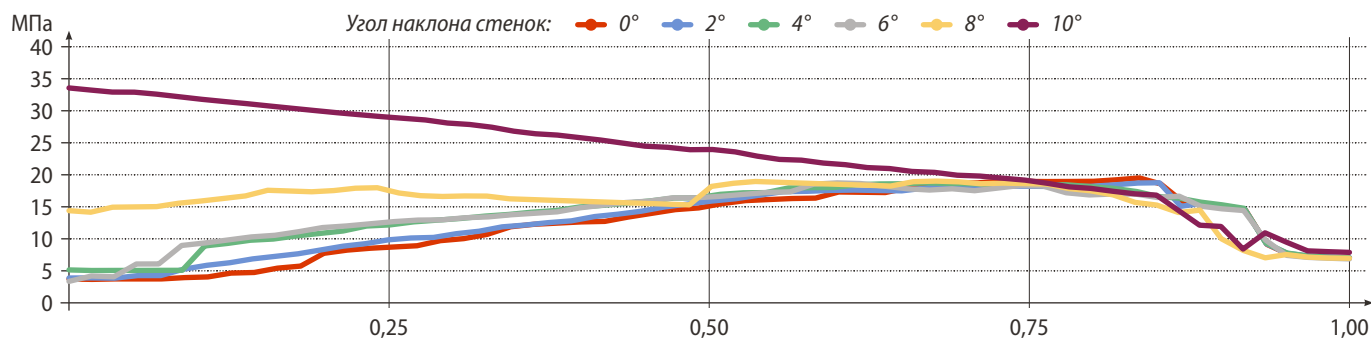


Рис. 18. График распределения максимально растягивающих напряжений в абатменте несъемного металлокерамического протеза с опорой на единственный абатмент высотой 5 мм при поперечной жевательной нагрузке 100 Н

Fig. 18. Graph of the distribution of maximum tensile stresses in the abutment of a fixed ceramic-metal prosthesis supported by a single abutment 5 mm high at a transverse masticatory load of 100 N



в области уступов абатментов при всех углах наклона стенки, не превышающего 20 МПа.

В абатменте диаметром 4,5 мм несъемных протезов при жевательных нагрузках (вертикальной нагрузке 400 Н, нагрузке 200 Н под углом 30° и поперечной нагрузке 100 Н) на одиночной опоре, на двух и трех опорах абатментов, при абатментах высотой 3, 5, 7 и 9 мм и углами наклона стенок от 0° до 10° с шагом в 2° показали, что при угле наклона стенки абатмента 10° резко возрастает значение напряженно-деформированного состояния в его верхней части, что обусловлено истончением стенки в верхней части абатмента при создании конусности. Данное напряжение снижается в несколько раз при уменьшении угла наклона стенки абатмента уже при угле 8°. При увеличенном диаметре опоры абатмента 6 мм не отмечается резких всплесков значения напряженно-деформированного состояния в верхней части абатмента при угле наклона стенки 10°, и оно не превышает значений 19 МПа.

Различия напряжений при жевательных нагрузках в абатменте между несъемными протезами на одиночной опоре, на двух и трех опорах абатментов равнозначной высотой 3, 5, 7 и 9 мм и углами наклона стенок от 0° до 10° с шагом в 2° не значимы ( $p \geq 0,05$ ).

При увеличенном диаметре опоры абатмента 6 мм значения напряженно-деформированного состояния ниже при угле наклона стенки абатмента 10°, в отличие от значений напряженно-деформированного состояния при абатменте с диаметром в пришеечной области 4,5 мм и углом наклона стенки 10° ( $p \leq 0,05$ ).

## ЗАКЛЮЧЕНИЕ

При трех различно направленных жевательных нагрузках на несъемные протезы с увеличением угла наклона стенок абатмента уровень значений напряженно-деформированного состояния в керамической облицовке статистически достоверно ( $p \leq 0,05$ ) снижается по всей поверхности. Также при увеличении угла наклона стенок абатментов статистически достоверно ( $p \leq 0,05$ ) снижается уровень максимальных растягивающих напряжений по всему объему каркаса. При анализе

результатов исследования напряжений в цементном слое установлено, что с увеличением угла наклона стенок абатмента уровень касательных и растягивающих напряжений в цементном слое статистически достоверно ( $p \leq 0,05$ ) возрастает при жевательной нагрузке под углом 30° — 200 Н и поперечной жевательной нагрузке в 100 Н при увеличении угла наклона стенок абатмента в результате его чрезмерной конической поверхности. Данные напряжения могут привести к расцементировке несъемного протеза. Исследование напряженно-деформированного состояния абатментов при трех различно направленных жевательных нагрузках показало резкий всплеск напряжений в их верхней части при угле наклона 10° и диаметре 4,5 мм в несъемных металлокерамических протезах на одиночной опоре, на двух и на трех опорах, а также статистически достоверное ( $p \leq 0,05$ ) уменьшение в 3,7 раз значений напряжения при уменьшении угла наклона до 8°.

В целом, проведенное исследование показало, что в наибольшей степени на несъемные протезы влияют величины значений напряженно-деформированного состояния керамической облицовки и цементного слоя, а затем значения напряженно-деформированного состояния титанового сплава, так как критические значения разрушения керамической облицовки и цемента ниже, чем у титанового сплава. Тем не менее, как показало исследование, степень угла наклона стенок абатментов непосредственно влияет на величины значений напряженно-деформированного состояния всех элементов конструкции (керамическая облицовка, каркас, цемент, абатмент), т.е. при несоблюдении оптимальных значений углов наклона стенок абатментов при увеличенной жевательной нагрузке риск возникновения осложнений увеличивается.

**Конфликт интересов.** Авторы декларируют отсутствие конфликта интересов.

**Поступила:** 21.11.2022      **Принята в печать:** 14.02.2023

**Conflict of interests.** The authors declare no conflict of interests.

**Received:** 21.11.2022      **Accepted:** 14.02.2023

## ЛИТЕРАТУРА / REFERENCES:

1. Mosharraf R., Abbasi M., Givehchian P. The effect of abutment angulation and crown material compositions on stress distribution in 3-unit fixed implant-supported prostheses: A finite element analysis. — *Int J Dent.* — 2022; 2022: 4451810. [PMID: 36065400](#)
2. Strauss F.J., Siegenthaler M., Hämmerle C.H.F., Sailer I., Jung R.E., Thoma D.S. Restorative angle of zirconia restorations cemented on non-original titanium bases influences the initial marginal bone loss: 5-year results of a prospective cohort study. — *Clin Oral Implants Res.* — 2022; 33 (7): 745—756. [PMID: 35570366](#)
3. de Aguiar Vilela Júnior R., Aranha L.C., Elias C.N., Martinez E.F. In vitro analysis of prosthetic abutment and angulable frictional implant interface adaptation: Mechanical and microbiological study. — *J Biomech.* — 2021; 128: 110733. [PMID: 34530293](#)
4. López-Jarana P., Díaz-Castro C.M., Falcão A., Ríos-Carrasco B., Fernandez-Palacín A., Ríos-Santos J.V., Herrero-Climent M. Is it possible to monitor implant stability on a prosthetic abutment? An in vitro resonance frequency analysis. — *Int J Environ Res Public Health.* — 2020; 17 (11): 4073. [PMID: 32521612](#)
5. Lee M.Y., Heo S.J., Park E.J., Park J.M. Comparative study on stress distribution around internal tapered connection implants according to fit of cement- and screw-retained prostheses. — *J Adv Prosthodont.* — 2013; 5 (3): 312—8. [PMID: 24049573](#)

6. Абакаров С.И., Сорокин Д.В., Лапушко В.Ю., Никифорова К.И. Анализ качества прилегания металлических каркасов протезов на имплантатах в зависимости от конусности абатментов. — *Стоматология*. — 2021; 6: 56—60  
[Abakarov S.I., Sorokin D.V., Lapushko V.Y., Nikiforova K.I. Analysis of the fit quality of the metal frames on implants depending on the abutment taper. — *Stomatology*. — 2021; 6: 56—60 (In Russ.)]. [eLibrary ID: 47402457](#)
7. Rathod A., Jalaluddin M., Shrinivas, Devadiga T.J., Jha S., Alzahrani K.M. Geometry of implant abutment surface improving cement effectiveness: An in vitro study. — *J Pharm Bioallied Sci*. — 2021; 13 (Suppl 2): S1093-S1097. [PMID: 35017936](#)
8. Mishra K., Singh P., Noorani M.K., Adarsh K., Kalburgi M.N., Mallick M. Evaluation of change in implant abutment after teeth surface modifications. — *Bioinformation*. — 2021; 17 (1): 157—161. [PMID: 34393431](#)
9. Rosas J., Mayta-Tovalino F., Malpartida-Carrillo V., Degregori A.M., Mendoza R., Guerrero M.E. Effect of abutment geometry and luting agents on the vertical marginal discrepancy of cast copings on implant abutments: An in vitro study. — *Int J Dent*. — 2021; 2021: 9950972. [PMID: 34239569](#)
10. Safari S., Hosseini Ghavam F., Amini P., Yaghmaei K. Effects of abutment diameter, luting agent type, and re-cementation on the retention of implant-supported CAD/CAM metal copings over short abutments. — *J Adv Prosthodont*. — 2018; 10 (1): 1—7. [PMID: 29503708](#)
11. Chaar M.S., Att W., Strub J.R. Prosthetic outcome of cement-retained implant-supported fixed dental restorations: a systematic review. — *J Oral Rehabil*. — 2011; 38 (9): 697—711. [PMID: 21395638](#)
12. Ali A.O., Kelly J.R., Zandparsa R. The influence of different convergence angles and resin cements on the retention of zirconia copings. — *J Prosthodont*. — 2012; 21 (8): 614—21. [PMID: 22823334](#)
13. Rödiger M., Rinke S., Ehret-Kleinau F., Pohlmeier F., Lange K., Bürgers R., Gersdorff N. Evaluation of removal forces of implant-supported zirconia copings depending on abutment geometry, luting agent and cleaning method during re-cementation. — *J Adv Prosthodont*. — 2014; 6 (3): 233—40. [PMID: 25006388](#)
14. Yoon S.S., Cheong C., Preisser J. Jr, Jun S., Chang B.M., Wright R.F. Measurement of total occlusal convergence of 3 different tooth preparations in 4 different planes by dental students. — *J Prosthet Dent*. — 2014; 112 (2): 285—92. [PMID: 24726595](#)
15. Rodriguez L.C., Saba J.N., Meyer C.A., Chung K.H., Wadhvani C., Rodrigues D.C. A finite element analysis of novel vented dental abutment geometries for cement-retained crown restorations. — *Clin Exp Dent Res*. — 2016; 2 (2): 136—145. [PMID: 29744160](#)
16. Rödiger M., Kloß J., Gersdorff N., Bürgers R., Rinke S. Removal forces of adhesively and self-adhesively luted implant-supported zirconia copings depend on abutment geometry. — *J Mech Behav Biomed Mater*. — 2018; 87: 119—123. [PMID: 30056309](#)
17. Beuer F., Edelhoff D., Gernet W., Naumann M. Effect of preparation angles on the precision of zirconia crown copings fabricated by CAD/CAM system. — *Dent Mater J*. — 2008; 27 (6): 814—20. [PMID: 19241690](#)
18. Tiu J., Al-Amleh B., Waddell J.N., Duncan W.J. Clinical tooth preparations and associated measuring methods: a systematic review. — *J Prosthet Dent*. — 2015; 113 (3): 175—84. [PMID: 25449611](#)
19. Choi K.H., Son K., Lee D.H., Lee K.B. Influence of abutment height and convergence angle on the retrievability of cement-retained implant prostheses with a lingual slot. — *J Adv Prosthodont*. — 2018; 10 (5): 381—387. [PMID: 30370030](#)
20. Zhao L., Weigl P., Wu Y., Xu Y. In vitro study of bond strength between abutments with different degrees of convergence and crowns by pre-bonding method. — *Int J Oral Maxillofac Implants*. — 2019; 34 (1): 25—30. [PMID: 30695084](#)
21. Schriwer C., Gjerdet N.R., Arola D., Øilo M. The effect of preparation taper on the resistance to fracture of monolithic zirconia crowns. — *Dent Mater*. — 2021; 37 (8): e427-e434. [PMID: 33910755](#)
22. Zhang Y., Yu P., Yu H. Stress distribution and microgap formation in angulated zirconia abutments with a titanium base in narrow diameter implants: A 3D finite element analysis. — *Int J Numer Method Biomed Eng*. — 2022; 38 (7): e3610. [PMID: 35490303](#)
23. Huang Y.C., Ding S.J., Yuan C., Yan M. Biomechanical analysis of rigid and non-rigid connection with implant abutment designs for tooth-implant supported prosthesis: A finite element analysis. — *J Dent Sci*. — 2022; 17 (1): 490—499. [PMID: 35028075](#)
24. Ciccio M., Bramanti E., Matakana G., Guglielmino E., Risitano G. FEM evaluation of cemented-retained versus screw-retained dental implant single-tooth crown prosthesis. — *Int J Clin Exp Med*. — 2014; 7 (4): 817—25. [PMID: 24955150](#)
25. Sim B.K., Kim B., Kim M.J., Jeong G.H., Ju K.W., Shin Y.J., Kim M.Y., Lee J.H. Hollow abutment screw design for easy retrieval in case of screw fracture in dental implant system. — *J Healthc Eng*. — 2017; 2017: 4842072. [PMID: 29065610](#)
26. Олесова В.Н., Бронштейн Д.А., Узунян Н.А., Заславский Р.С., Лернер А.Я., Шматов К.В. Биомеханика несъемного протеза на имплантатах при полном отсутствии зубов на верхней челюсти. — *Стоматология*. — 2018; 6: 53—56  
[Olesova V.N., Bronstein D.A., Uzunyan N.A., Zaslavsky R.S., Lerner A.Ya., Shmatov K.V. Biomechanics of implant retained fixed prosthesis in patient with edentulous upper jaw. — *Stomatology*. — 2018; 6: 53—56 (In Russ.)]. [eLibrary ID: 36647244](#)
27. Singh N.K., Chalapathy S.B., Thota R.P., Chakravarthula K., Tirnati R., Yenugupalli K. Evaluation of stress distribution among two different pre-angled abutments of implants in two different densities of bone at different levels along the implant — in vitro study. — *J Contemp Dent Pract*. — 2018; 19 (11): 1370—1375. [PMID: 30602643](#)
28. Macedo J.P., Pereira J., Faria J., Souza J.C.M., Alves J.L., López-López J., Henriques B. Finite element analysis of peri-implant bone volume affected by stresses around Morse taper implants: effects of implant positioning to the bone crest. — *Comput Methods Biomech Biomed Engin*. — 2018; 21 (12): 655—662. [PMID: 30693810](#)
29. Li Z., Gao S., Chen H., Ma R., Wu T., Yu H. Micromotion of implant-abutment interfaces (IAI) after loading: correlation of finite element analysis with in vitro performances. — *Med Biol Eng Comput*. — 2019; 57 (5): 1133—1144. [PMID: 30656596](#)
30. Cervino G., Romeo U., Lauritano F., Bramanti E., Fiorillo L., D'Amico C., Milone D., Laino L., Campolongo F., Rapisarda S., Ciccio M. FEM and von Mises analysis of OSSTEM® dental implant structural components: Evaluation of different direction dynamic loads. — *Open Dent J*. — 2018; 12: 219—229. [PMID: 29682092](#)
31. Поюровская И.Я. Стоматологическое материаловедение: учебное пособие. — М.: ГЭОТАР-Медиа, 2007. — 192 с.  
[Poyurovskaya I.Ya. Dental materials science: school-book. — Moscow: GEOTAR-Media, 2007. — 192 p. (In Russ.)]. [eLibrary ID: 19540163](#)

DOI: 10.37988/1811-153X\_2023\_1\_158

[С.Ю. Иванов](#)<sup>1,2</sup>,

член-корр. РАН, д.м.н., профессор, зав. кафедрой челюстно-лицевой хирургии и хирургической стоматологии; зав. кафедрой челюстно-лицевой хирургии

[Я.Н. Карасенков](#)<sup>3</sup>,

к.м.н., главный врач

[Н.В. Латута](#)<sup>1</sup>,

к.м.н., доцент кафедры детской, профилактической стоматологии и ортодонтии

[В.В. Джатдаев](#)<sup>4</sup>,

стоматолог-хирург

[Е.А. Егоров](#)<sup>5</sup>,

врач

[Е.К. Тарасова](#)<sup>5</sup>,

врач

[Э.В. Козлова](#)<sup>1</sup>,

врач-стоматолог отделения терапевтической стоматологии

[П.А. Козлов](#)<sup>1</sup>,

челюстно-лицевой хирург Клиники челюстно-лицевой хирургии

<sup>1</sup> Первый МГМУ им. И.М. Сеченова, 119991, Москва, Россия

<sup>2</sup> РУДН, 117198, Москва, Россия

<sup>3</sup> Стоматологическая клиника «Росдент», 119192, Москва, Россия

<sup>4</sup> Стоматологическая клиника «Президент», 117449, Москва, Россия

<sup>5</sup> Стоматологическая клиника «Эстетика», 141191, Фрязино, Россия

## Нанотехнологии в стоматологии: гидрозолы наночастиц металлов — перспективные антибиотики

**Реферат.** Инфекционные заболевания — одна из ведущих причин смертности в популяции человека. ВОЗ отмечает, что развитие множественной лекарственной устойчивости бактерий — одна из острых проблем глобального здравоохранения. Рост устойчивости к антибиотикам связан в том числе с отсутствием новых противомикробных препаратов. **Цель** — получить гидро- и спиртозоли наночастиц металлов с длительным бактерицидным действием. **Материалы и методы.** В дистиллированной воде/спирте дуговым электрическим разрядом через два электрода получены гидро-/спиртозоли Ag, TiO<sub>2</sub>, Fe<sub>3</sub>O<sub>4</sub>, VO<sub>2</sub>, CoO, TaO<sub>2</sub>, ZnO, CuO, комбинации TiO<sub>2</sub> + Al<sub>2</sub>O<sub>3</sub> + MoO<sub>2</sub>. Исследования гидрозолей наночастиц металлов CuO, TaO<sub>2</sub>, Fe<sub>3</sub>O<sub>4</sub>, TiO<sub>2</sub>, Ag, ZnO проводили на культурах микроорганизмов *S. aureus*, *P. aeruginosa*, *P. vulgaris*, *S. tiphimurium*, *C. albicans*, *E. coli*. В гидрозолях CuO, TaO<sub>2</sub>, Fe<sub>3</sub>O<sub>4</sub>, TiO<sub>2</sub>, ZnO в качестве стабилизатора содержался 0,07% цетилпиридиния хлорид, в гидрозоле Ag — цитрат натрия (E331). Период наблюдения 14 суток. **Результаты.** Гидрозоли металлов бактерицидно активны в цельном растворе в концентрации 2,4—13,88 мг/л. **Заключение.** Разработана методика получения гидро- и спиртозоль нанодисперсных систем серебра, оксидов титана, железа, тантала, ванадия, кобальта, цинка, меди, комбинации диоксида титана с оксидом алюминия и диоксидом молибдена. Гидрозоли наночастиц серебра, оксидов меди (II), тантала (IV), железа (II, III), титана (IV), цинка манифестируют длительную бактерицидную активность в течение по меньшей мере 14 суток.

**Ключевые слова:** наночастицы, минимальная бактерицидная активность, гидрозолы, спиртозоли

### ДЛЯ ЦИТИРОВАНИЯ:

Иванов С.Ю., Карасенков Я.Н., Латута Н.В., Джатдаев В.В., Егоров Е.А., Тарасова Е.К., Козлова Э.В., Козлов П.А. Нанотехнологии в стоматологии: гидрозолы наночастиц металлов — перспективные антибиотики. — *Клиническая стоматология*. — 2023; 26 (1): 158—163. DOI: 10.37988/1811-153X\_2023\_1\_158

[S.Yu. Ivanov](#)<sup>1,2</sup>,

associate member of the Russian Academy of Sciences, Grand PhD in Medical Sciences, professor of the Oral and maxillofacial surgery Department; head of Maxillofacial Surgery Department.

[Ya.N. Karasenkov](#)<sup>3</sup>,

PhD in Medical Sciences, chief medical officer

[N.V. Latuta](#)<sup>1</sup>,

PhD Medical Sciences, associate professor of the Department of Pediatric Dentistry, Preventive Dentistry and Orthodontics

[V.V. Dzhataev](#)<sup>4</sup>,

dental surgeon

[E.A. Egorov](#)<sup>5</sup>,

doctor

## Nanotechnology in dentistry: hydrosols of metal nanoparticles are promising antibiotics

**Abstract.** Infectious diseases are the leading cause of morbidity and mortality in the human population. The causative agent for the development of multidrug-resistant bacteria is one of the most acute health problems. The rise in antibiotic resistance is also associated with the lack of new antimicrobials. Purpose: to obtain hydro/alcohol sols of metal nanoparticles with long-term bactericidal action. **Materials and methods.** Hydro/alcohol sols were obtained in distilled water/alcohol by arc electric discharge passing through two electrodes: Ag, TiO<sub>2</sub>, Fe<sub>3</sub>O<sub>4</sub>, VO<sub>2</sub>, CoO, TaO<sub>2</sub>, ZnO, CuO, a combination of TiO<sub>2</sub> + Al<sub>2</sub>O<sub>3</sub> + MoO<sub>2</sub>. The studies hydrosols of metal nanoparticles CuO, TaO<sub>2</sub>, Fe<sub>3</sub>O<sub>4</sub>, TiO<sub>2</sub>, Ag, ZnO were carried out on cultures of microorganisms *S. aureus*, *P. aeruginosa*, *P. vulgaris*, *S. tiphimurium*, *C. albicans*, *E. coli*. The hydrosols CuO, TaO<sub>2</sub>, Fe<sub>3</sub>O<sub>4</sub>, TiO<sub>2</sub>, ZnO contain cetylpyridinium chloride (CPC) as a stabilizer — 0.07%, in the hydrosol Ag the stabilizer is sodium citrate (E331). The observation period is 14 days. **Results.** Metal hydrosols are bactericidally active



[E.K. Tarasova](#)<sup>5</sup>,  
doctor

[E.V. Kozlova](#)<sup>1</sup>,  
dentist at the Therapeutic Division

[P.A. Kozlov](#)<sup>1</sup>,  
maxillofacial surgeon at the Maxillofacial  
Surgery Clinic

<sup>1</sup> Sechenov University,  
119991, Moscow, Russia

<sup>2</sup> RUDN University,  
117198, Moscow, Russia

<sup>3</sup> "Rosdent" Dental Clinic,  
119192, Moscow, Russia

<sup>4</sup> "President" Dental Clinic,  
117449, Moscow, Russia

<sup>5</sup> "Aesthetics" Dental Clinic,  
141191, Fryazino, Russia

in a whole solution of 2.4—13.88 mg/L. **Conclusions.** A method for obtaining hydro/alcohol sols of nanodispersed systems of metals Ag, TiO<sub>2</sub>, Fe<sub>3</sub>O<sub>4</sub>, VO<sub>2</sub>, CoO, TaO<sub>2</sub>, ZnO, CuO, a combined solution of TiO<sub>2</sub>, Al<sub>2</sub>O<sub>3</sub>, MoO<sub>2</sub> has been developed. Hydrosols CuO, TaO<sub>2</sub>, Fe<sub>3</sub>O<sub>4</sub>, TiO<sub>2</sub>, ZnO, demonstrate long-term bactericidal activity for 14 days.

**Key words:** nanoparticles, minimal bactericidal activity, hydrosols, alcohol sols

**FOR CITATION:**

Ivanov S.Yu., Karasenkov Ya.N., Latuta N.V., Dzhatdaev V.V., Egorov E.A., Tarasova E.K., Kozlova V.E., Kozlov P.A. Nanotechnology in dentistry: hydrosols of metal nanoparticles are promising antibiotics. *Clinical Dentistry (Russia)*. 2023; 26 (1): 158—163 (In Russ.). DOI: 10.37988/1811-153X\_2023\_1\_158

## ВВЕДЕНИЕ

Биопленка полости рта — структурированное сообщество, состоящее из широкого спектра микроорганизмов, включенных в матрицу внеклеточных полисахаридов. Она является фактором вирулентности инфекционных заболеваний полости рта, таких как кариес, пульпит, гингивит, пародонтит [1—4].

Кариес зубов — наиболее распространенное бактериальное инфекционное заболевание в популяции человека. Кариес и его осложнения являются дестабилизирующими факторами полости рта, общего здоровья и значительным финансовым обременением бюджета здравоохранения.

Основной механизм возникновения кариеса зубов — деминерализация эмали, возникающая при воздействии кислот, вырабатываемых бактериями биопленки зубного налета. Увеличение колоний ацидогенных бактерий, организация/созревание биопленок под воздействием ферментируемых углеводов повышают риски развития кариозного процесса [5—7].

Биопленка организуется на различных поверхностях: зубах, стоматологических материалах, ортопедических и ортодонтических конструкциях, слизистой оболочке. На поверхности формируется белковый слой из слюны и остатков пищи, называемый приобретенной пленкой, которая в дальнейшем колонизируется микроорганизмами. Как только кислоты, вырабатываемые микроорганизмами биопленки, инициируют кариозный процесс, он становится необратимым.

Лечение кариеса включает санацию кариозной полости зуба и пломбирование препарированной полости композитным материалом [8, 9]. Композитные реставрации подвергаются жевательным нагрузкам, агрессивному химическому воздействию и микробной деградации.

Микроорганизмы биопленки колонизируют границу раздела сред зуб—адгезив—пломба, что инициирует процесс вторичного/рецидивирующего кариеса и снижает срок функционирования реставрации. Вторичный кариес, возникающий на границе раздела сред, является основной причиной разрушений реставрации. В результате более половины установленных композитных стоматологических реставраций деградируют в течение 10 лет [10—13].

Порядка 50—70% всех реставраций — это замена ранее установленных пломб, а это серьезная финансовая нагрузка на бюджет системы здравоохранения и граждан. Вторичный кариес — основная причина микробной деградации композитных реставраций, таким образом, необходимо придать композиту, адгезиву и препарированной поверхности зуба длительные антибактериальные свойства.

Нанотехнологии предоставляют новые возможности в профилактике, лечении кариеса и его осложнений, контроля и управления биопленками полости рта [14—18]. Наночастицы имеют размер от 1 до 100 нм, использование их уникальных свойств для борьбы с инфекцией заметно выросло за последнее десятилетие. По мере уменьшения размеров частиц с микро- до нанометров результирующие свойства материалов резко меняются.

Например, прочность, активная площадь поверхности, химическая реакционная способность и биологическая активность стоматологических материалов в отношении биопленки полости рта меняются [19—23]. Применение наночастиц в стоматологии можно разделить на два основных направления: профилактическая и реставрационная стоматология.

Синтез новых бактерицидных агентов с пролонгированным антибактериальным эффектом позволит снизить назначение системных антибиотиков. Придать выраженные пролонгированные бактерицидные

свойства пломбировочным материалам, имплантатам, ортопедическим и ортодонтическим конструкциям имеющимся на сегодняшний день антибактериальными и антисептическими средствами не удается.

Изучение бактерицидных, токсических свойств гидро- и спиртозоль наночастиц металлов и их оксидов, применение наночастиц в качестве модифицирующих, легирующих агентов в композиционных стоматологических материалах, имплантах, ортопедических и ортодонтических конструкциях актуально и востребовано [24–32].

Биопленка полости рта, механические нагрузки на конструкции, микробная деградация композитных материалов, анатомия зубочелюстной системы выдвигают определенные требования к стоматологическим композитным материалам, адгезивным системам, ортопедическим и ортодонтическим конструкциям:

- наличие длительного антибактериального эффекта;
- низкий токсический эффект;
- адгезия к зубу, хирургическим/ортопедическим/ортодонтическим конструкциям;
- стабильные физико-химические свойства при взаимодействии с композиционными стоматологическими материалами/конструкциями;
- компенсация полимеризационного стресса/полимеризационной деформации;

В настоящее время применяются 3 основных способа получения наночастиц:

- 1) химический — окислительно-восстановительные реакции;




Рис. 1. ПЭМ (JEM 2100) наночастиц Ag  
Fig. 1. Transmission electron microscopy (JEM 2100) of Ag nanoparticles

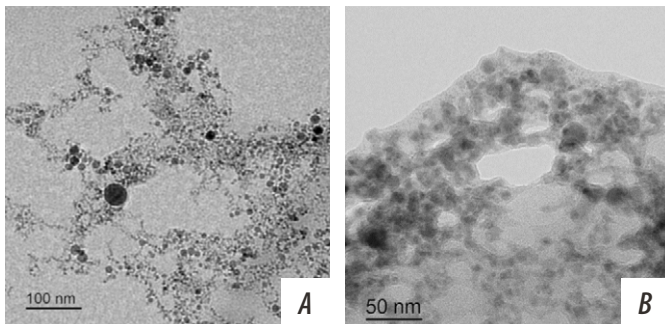


Рис. 2. ПЭМ наночастиц: А — CuO+ZnO, В — Fe<sub>3</sub>O<sub>4</sub>  
Fig. 2. Transmission electron microscopy (JEM 2100) of nanoparticles: A — CuO+ZnO, B — Fe<sub>3</sub>O<sub>4</sub>

- 2) физический;
- 3) биологический.

Химический метод имеет ряд недостатков: используется осаждение, обработка ультразвуком, шаровая мельница, термическое разложение, распылительный пиролиз, термический гидролиз, золь-гель. Данные методики используют токсичные растворители/реагенты, высокую температуру/давление, присадки для стабилизации металлических наночастиц. Методы химического синтеза наночастиц не всегда воспроизводимы: размеры наночастиц, распределение агрегатов, геометрия, форма не всегда могут быть стабильно получены от одной партии к другой.

При физическом способе получения гидрозолей наночастиц металлов гидрозоли содержат наночастицы с чистой поверхностью, оптимальным дзета-потенциалом, контролируемым распределением агрегатов.

Биологический (зеленый) синтез — это почти все растения (травы, кустарники, деревья), содержащие латекс, флавоноиды, фенолы, спирты, белки, которые могут синтезировать наночастицы металлов. Метод зеленого синтеза наночастиц металлов и их оксидов связан с восстановлением ионов металлов биологическими материалами/организмами — растительными экстрактами, дрожжами, грибами и бактериями. Форму и размер наночастиц можно прогнозировать, контролируя температуру и концентрацию среды.

Синтезированные различными способами (химический, физический, биологический) наночастицы можно разделить на наночастицы металлов/неметаллов и оксидов металлов [33–35].

## МАТЕРИАЛЫ И МЕТОДЫ

Гидрозоль наночастиц металлов и их оксидов получен электроимпульсным методом на установке ЛБМИ 04-08-2008 (ООО «Лаборатория биомедицинской инженерии»). Концентрирование дисперсной фазы наночастиц проводилось в водных растворах 0,07% цетилпиридиния хлорида (ЦПХ) и 0,5% цитрата натрия (Е331). Средние размеры 95% получаемых наночастиц — 1–3 нм, что создает высокоэнергетическую среду на границе раздела фаз дисперсной системы.

Критерием устойчивости гидрозолей нанодисперсных систем является величина дзета-потенциала на диффузионно-подвижной границе между наночастицами/агрегатами наночастиц дисперсной фазы и дисперсионной средой. Второй критерий — степень агрегации наночастиц дисперсной фазы.

Искродуговой разряд между электродами в дистиллированной воде вызывает электрическую эрозию металла в электродах, в образующейся низкотемпературной плазме (до 40 000 К). Происходит конденсация металла электродов в жидкости (дистиллированная вода), образуется коллоидный раствор наноразмерных металлов, концентрация 1–50 мг/л.

Просвечивающая электронная микроскопия (ПЭМ) демонстрирует коллоидные растворы с кристаллической

и аморфной фазой, с разным соотношением агрегатов, что обуславливает выраженную энергию поверхности наночастиц. Данная энергия передается дисперсионной среде процессами коагуляции, коалесценции, кристаллизации, окислительно-восстановительных реакций.

Для исследования бактерицидной активности взяты 6 гидрозолей наночастиц металлов со следующими составами и концентрациями:

1. Cu — 6,64 мг/л + 0,07% ЦПХ;
2. TaO<sub>2</sub> — 8,55 мг/л + 0,07% ЦПХ;
3. Fe<sub>3</sub>O<sub>4</sub> — 4,94 мг/л + 0,07% ЦПХ;
4. TiO<sub>2</sub> — 3,4 мг/л + 0,07% ЦПХ;
5. Ag — 2,4 мг/л + 0,5% цитрат натрия (Е331) — 5 мг/л;
6. ZnO — 13,88 мг/л + 0,07% ЦПХ.

Определение стерильности гидрозолей металлов проводили по ГОСТ 28085-2013 «Методы бактериологического контроля стерильности».

Исследуемые образцы гидрозолей металлов вносили в питательные среды по 1,0 см<sup>3</sup>:

- а) жидкая тиогликолевая среда при 32,5±2,5°С;
- б) жидкая среда Сабуро при 22,5±2,5°С;
- в) соево-казеиновая среда при 22,5±2,5°С.

Срок инкубирования — 14 суток. Параллельно проводился контроль стерильности через 14 суток.

## РЕЗУЛЬТАТЫ

Учет результатов стерильности проводили через 24, 48 и 72 ч. Рост на питательных средах не установлен, окончательный результат стерильности учли на 14-е сутки термостатирования посевов: исследуемые образцы гидрозолей металлов являются стерильными (см. таблицу).

## ОБСУЖДЕНИЕ

Определение стерильности гидрозолей металлов и их оксидов показывает выраженный, длительный антибактериальный эффект в концентрации коллоидных растворов 6,64–13,88 мг/л.

Манифестирование стерильных свойств гидрозолей металлов на 14-е сутки наблюдения показывает высокую эффективность коллоидных систем. С большой долей вероятности можно предположить, что модификация состава и поверхности стоматологических композиционных материалов, ортопедических, ортодонтических, хирургических конструкций покажет антибактериальные свойства стоматологических композитов и конструкций.

## ВЫВОДЫ

1. Отработана модифицированная методика получения гидро-/спиртозолей металлов и их оксидов Ag, TiO<sub>2</sub>,




Рис. 3. ПЭМ (JEM 2100) наночастиц: А — TaO<sub>2</sub>, В — TiO<sub>2</sub>  
Fig. 3. Transmission electron microscopy (JEM 2100) of nanoparticles: А — TaO<sub>2</sub>, В — TiO<sub>2</sub>

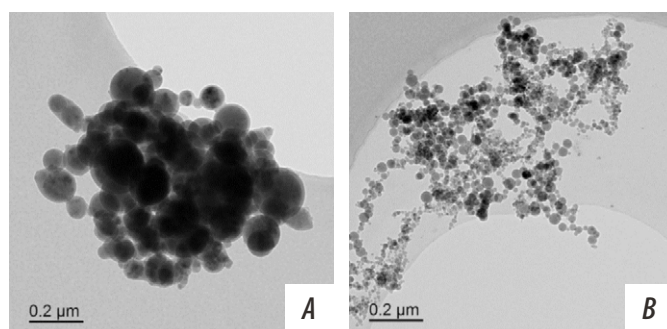


Рис. 4. ПЭМ (JEM 2100) наночастиц: А — CuO, В — VO<sub>2</sub>  
Fig. 4. Transmission electron microscopy (JEM 2100) of a nanoparticles: А — CuO, В — VO<sub>2</sub>

## Результаты бактериологического контроля стерильности гидрозолей металлов

The results of bacteriological control of the sterility of metal hydrosols

Образец	Жидкая тиогликолевая среда	Жидкая среда Сабуро	Соево-казеиновая среда	МПА	Эндо
CuO + ЦПХ	–	–	–	–	–
TaO <sub>2</sub> + ЦПХ	–	–	–	–	–
Fe <sub>3</sub> O <sub>4</sub> + ЦПХ	–	–	–	–	–
TiO <sub>2</sub> + ЦПХ	–	–	–	–	–
Ag + цитрат натрия	–	–	–	–	–
ZnO + ЦПХ	–	–	–	–	–
Контроль жидкой тиогликолевой среды	–	–	–	–	–
Контроль среды Сабуро	–	–	–	–	–
Контроль соево-казеиновой среды	–	–	–	–	–
Контроль МПА	–	–	–	–	–
Контроль среды Эндо	–	–	–	–	–

Примечание. (–) – рост отсутствует, (+) – рост микроорганизмов.

Fe<sub>3</sub>O<sub>4</sub>, VO<sub>2</sub>, CoO, TaO<sub>2</sub>, ZnO, CuO, композиционного гидрозоля TiO<sub>2</sub> + Al<sub>2</sub>O<sub>3</sub> + MoO<sub>2</sub>.

2. Гидрозоли наночастиц CuO + 0,07% ЦПХ, TaO<sub>2</sub> + 0,07% ЦПХ, Fe<sub>3</sub>O<sub>4</sub> + 0,07% ЦПХ, TiO<sub>2</sub> + 0,07% ЦПХ, Ag + цитрат натрия (Е 331), ZnO + 0,07% ЦПХ манифестируют длительную, выраженную бактерицидную активность в периоде наблюдения 14 суток (ГОСТ 28085-2013).



3. Гидрозолями наночастиц металлов и их оксидов можно модифицировать композиционные стоматологические материалы, ортопедические, ортодонтические и хирургические конструкции для придания им антибактериальных свойств.

**Конфликт интересов.** Авторы декларируют отсутствие конфликта интересов.

**Поступила:** 11.07.2022      **Принята в печать:** 08.02.2023

**Conflict of interests.** The authors declare no conflict of interests.  
**Received:** 11.07.2022      **Accepted:** 08.02.2023

ЛИТЕРАТУРА / REFERENCES:

- Jiao Y., Tay F.R., Niu L.N., Chen J.H. Advancing antimicrobial strategies for managing oral biofilm infections. — *Int J Oral Sci.* — 2019; 11 (3): 28. [PMID: 31570700](#)
- Chevalier M., Ranque S., Prêcheur I. Oral fungal-bacterial biofilm models in vitro: a review. — *Med Mycol.* — 2018; 56 (6): 653—667. [PMID: 29228383](#)
- Sterzenbach T., Helbig R., Hannig C., Hannig M. Bioadhesion in the oral cavity and approaches for biofilm management by surface modifications. — *Clin Oral Investig.* — 2020; 24 (12): 4237—4260. [PMID: 33111157](#)
- Benoit D.S.W., Sims K.R. Jr, Fraser D. Nanoparticles for oral biofilm treatments. — *ACS Nano.* — 2019; 13 (5): 4869—4875. [PMID: 31033283](#)
- Chapple I.L., Bouchard P., Cagetti M.G., Campus G., Carra M.C., Cocco F., Nibali L., Hujuel P., Laine M.L., Lingstrom P., Manton D.J., Montero E., Pitts N., Rangé H., Schlueter N., Teughels W., Twetman S., Van Loveren C., Van der Weijden F., Vieira A.R., Schulte A.G. Interaction of lifestyle, behaviour or systemic diseases with dental caries and periodontal diseases: consensus report of group 2 of the joint EFP/ORCA workshop on the boundaries between caries and periodontal diseases. — *J Clin Periodontol.* — 2017; 44 Suppl 18: S39-S51. [PMID: 28266114](#)
- Sanz M., Beighton D., Curtis M.A., Cury J.A., Dige I., Domisch H., Ellwood R., Giacaman R.A., Herrera D., Herzberg M.C., Könönen E., Marsh P.D., Meyle J., Mira A., Molina A., Mombelli A., Quirynen M., Reynolds E.C., Shapira L., Zaura E. Role of microbial biofilms in the maintenance of oral health and in the development of dental caries and periodontal diseases. Consensus report of group 1 of the Joint EFP/ORCA workshop on the boundaries between caries and periodontal disease. — *J Clin Periodontol.* — 2017; 44 Suppl 18: S5-S11. [PMID: 28266109](#)
- Giacaman R.A., Fernández C.E., Muñoz-Sandoval C., León S., García-Manríquez N., Echeverría C., Valdés S., Castro R.J., Gambetta-Tessini K. Understanding dental caries as a non-communicable and behavioral disease: Management implications. — *Front Oral Health.* — 2022; 3: 764479. [PMID: 36092137](#)
- Grigaluskienė R., Slabšinskienė E., Vasiliauskienė I. Biological approach of dental caries management. — *Stomatologija.* — 2015; 17 (4): 107—12. [PMID: 27189495](#)
- Duangthip D., Chen K.J., Gao S.S., Lo E.C.M., Chu C.H. Managing early childhood caries with atraumatic restorative treatment and topical silver and fluoride agents. — *Int J Environ Res Public Health.* — 2017; 14 (10): 1204. [PMID: 28994739](#)
- Pinna R., Usai P., Filigheddu E., Garcia-Godoy F., Milia E. The role of adhesive materials and oral biofilm in the failure of adhesive resin restorations. — *Am J Dent.* — 2017; 30 (5): 285—292. [PMID: 29178733](#)
- Schwendicke F., Lamont T., Innes N. Removing or controlling? How caries management impacts on the lifetime of teeth. — *Monogr Oral Sci.* — 2018; 27: 32—41. [PMID: 29794420](#)
- Abdelaziz M., Zuluaga A.F., Betancourt F., Fried D., Krejci I., Bortolotto T. Optical coherence tomography (OCT) for the evaluation of internal adaptation of class V resin restorations on dentin. — *Proc SPIE Int Soc Opt Eng.* — 2020; 11217: 1121706. [PMID: 33603262](#)
- Carrera C.A., Lan C., Escobar-Sanabria D., Li Y., Rudney J., Aparicio C., Fok A. The use of micro-CT with image segmentation to quantify leakage in dental restorations. — *Dent Mater.* — 2015; 31 (4): 382—90. [PMID: 25649496](#)
- Amisshah F., Andey T., Ahlschwede K.M. Nanotechnology-based therapies for the prevention and treatment of Streptococcus mutans-derived dental caries. — *J Oral Biosci.* — 2021; 63 (4): 327—336. [PMID: 34536629](#)
- Ahmadian E., Shahi S., Yazdani J., Maleki Dizaj S., Sharifi S. Local treatment of the dental caries using nanomaterials. — *Biomed Pharmacother.* — 2018; 108: 443—447. [PMID: 30241047](#)
- Chen H., Gu L., Liao B., Zhou X., Cheng L., Ren B. Advances of anti-caries nanomaterials. — *Molecules.* — 2020; 25 (21): 5047. [PMID: 33143140](#)
- Qi M., Chi M., Sun X., Xie X., Weir M.D., Oates T.W., Zhou Y., Wang L., Bai Y., Xu H.H. Novel nanomaterial-based antibacterial photodynamic therapies to combat oral bacterial biofilms and infectious diseases. — *Int J Nanomedicine.* — 2019; 14: 6937—6956. [PMID: 31695368](#)
- Abuzenada B.M., Sonbul H.M. Bionanocomposites in caries prevention and treatment: A systematic review. — *J Pharm Bioallied Sci.* — 2022; 14 (Suppl 1): S13-S18. [PMID: 36110829](#)
- Румянцев В.А., Фролов Г.А., Блинова А.В., Карасенков Я.Н., Битюкова Е.В. Электронно-микроскопические свойства нового противомикробного нанопрепарата на основе гидроксида медиальция. — *Вестник Авиценны.* — 2021; 4: 532—541 [Rumyantsev V.A., Frolov G.A., Blinova A.V., Karasenkov Y.N., Bityukova E.V. Electron microscopic properties of a new antimicrobial nanodrug based on copper-calcium hydroxide compound. — *Avicenna Bulletin.* — 2021; 4: 532—541 (In Russ.)]. [eLibrary ID: 48042741](#)
- Леонтьев В.К., Кузнецов Д.В., Фролов Г.А., Погорельский И.П., Латута Н.В., Карасенков Я.Н. Антибактериальные эффекты наночастиц металлов. — *Российский стоматологический журнал.* — 2017; 6: 304—307 [Leont'ev V.K., Kuznetsov D.V., Frolov G.A., Pogorelskiy I.P., Latuta N.V., Krasenkoy Y.N. Antibacterial effects of nanoparticles of metals. — *Russian Journal of Dentistry.* — 2017; 6: 304—307 (In Russ.)]. [eLibrary ID: 32607605](#)

21. Гладких П.Г. Эффект наночастиц серебра в отношении биопленок микроорганизмов (литературный обзор). — *Вестник новых медицинских технологий. Электронное издание*. — 2015; 1: 3—4  
[Gladkikh P.G. Effect of silver nanoparticles on biofilms of microorganisms (review). — *Journal of New Medical Technologies, EEdition*. — 2015; 1: 3—4 (In Russ.)]. [eLibrary ID: 23131226](#)
22. Zhang L., Weir M.D., Chow L.C., Antonucci J.M., Chen J., Xu H.H. Novel rechargeable calcium phosphate dental nanocomposite. — *Dent Mater*. — 2016; 32 (2): 285—93. [PMID: 26743970](#)
23. Hook E.R., Owen O.J., Bellis C.A., Holder J.A., O'Sullivan D.J., Barbour M.E. Development of a novel antimicrobial-releasing glass ionomer cement functionalized with chlorhexidine hexameta-phosphate nanoparticles. — *J Nanobiotechnology*. — 2014; 12: 3. [PMID: 24456793](#)
24. Agnihotri R., Gaur S., Albin S. Nanometals in dentistry: Applications and toxicological implications — a systematic review. — *Biol Trace Elem Res*. — 2020; 197 (1): 70—88. [PMID: 31782063](#)
25. Vasiliu S., Racovita S., Gugoasa I.A., Lungu M.A., Popa M., Desbrieres J. The benefits of smart nanoparticles in dental applications. — *Int J Mol Sci*. — 2021; 22 (5): 2585. [PMID: 33806682](#)
26. Yin I.X., Zhang J., Zhao I.S., Mei M.L., Li Q., Chu C.H. The antibacterial mechanism of silver nanoparticles and its application in dentistry. — *Int J Nanomedicine*. — 2020; 15: 2555—2562. [PMID: 32368040](#)
27. Bapat R.A., Chaubal T.V., Dharmadhikari S., Abdulla A.M., Bapat P., Alexander A., Dubey S.K., Kesharwani P. Recent advances of gold nanoparticles as biomaterial in dentistry. — *Int J Pharm*. — 2020; 586: 119596. [PMID: 32622805](#)
28. Javed R., Rais F., Kaleem M., Jamil B., Ahmad M.A., Yu T., Qureshi S.W., Ao Q. Chitosan capping of CuO nanoparticles: Facile chemical preparation, biological analysis, and applications in dentistry. — *Int J Biol Macromol*. — 2021; 167: 1452—1467. [PMID: 33212106](#)
29. Jasso-Ruiz I., Velazquez-Enriquez U., Scougall-Vilchis R.J., Morales-Luckie R.A., Sawada T., Yamaguchi R. Silver nanoparticles in orthodontics, a new alternative in bacterial inhibition: in vitro study. — *Prog Orthod*. — 2020; 21 (1): 24. [PMID: 32803386](#)
30. Stubbing J., Brown J., Price G.J. Sonochemical production of nanoparticle metal oxides for potential use in dentistry. — *Ultrason Sonochem*. — 2017; 35 (Pt B): 646—654. [PMID: 27282407](#)
31. De Matteis V., Cascione M., Toma C.C., Albanese G., De Giorgi M.L., Corsalini M., Rinaldi R. Silver nanoparticles addition in poly (methyl methacrylate) dental matrix: Topographic and antimycotic studies. — *Int J Mol Sci*. — 2019; 20 (19): 4691. [PMID: 31546661](#)
32. Campos F., Bonhome-Espinosa A.B., Carmona R., Durán J.D.G., Kuzhir P., Alaminos M., López-López M.T., Rodríguez I.A., Carriell V. In vivo time-course biocompatibility assessment of biomagnetic nanoparticles-based biomaterials for tissue engineering applications. — *Mater Sci Eng C Mater Biol Appl*. — 2021; 118: 111476. [PMID: 33255055](#)
33. Gutiérrez de la Rosa S.Y., Muñoz Diaz R., Villalobos Gutiérrez P.T., Patakfalvi R., Gutiérrez Coronado Ó. Functionalized platinum nanoparticles with biomedical applications. — *Int J Mol Sci*. — 2022; 23 (16): 9404. [PMID: 36012670](#)
34. Taran M., Rad M., Alavi M. Biosynthesis of TiO<sub>2</sub> and ZnO nanoparticles by *Halomonas elongata* IBRC-M 10214 in different conditions of medium. — *Bioimpacts*. — 2018; 8 (2): 81—89. [PMID: 29977829](#)
35. Paiva-Santos A.C., Herdade A.M., Guerra C., Peixoto D., Pereira-Silva M., Zeinali M., Mascarenhas-Melo F., Paranhos A., Veiga F. Plant-mediated green synthesis of metal-based nanoparticles for dermatopharmaceutical and cosmetic applications. — *Int J Pharm*. — 2021; 597: 120311. [PMID: 33539998](#)

# R.O.C.S.<sup>®</sup>

REMINERALIZING ORAL CARE SYSTEMS

SMART ORAL CARE\*

# PRO

PRO-Clinical  
Solutions



ПРОФЕССИОНАЛЬНЫЕ РЕШЕНИЯ  
ДЛЯ ПОЛНОГО СПЕКТРА КЛИНИЧЕСКИХ СИТУАЦИЙ

РАЗРАБОТАНО ДОКТОРАМИ



Personal-Care.ru  
ОФИЦИАЛЬНЫЙ ИНТЕРНЕТ-МАГАЗИН



rocs\_russia



rocsrussia



toothpasteroCS

WWW.ROCS.RU



\* Умная гигиена полости рта. Товар сертифицирован. Реклама.

ООО «Диарси Центр» ОГРН 1067746306495, юр. адрес: 142800, Россия, Московская область, г. Ступино, село Старая Ситня, километр 5-й (Автодорога Ступино-Малино тер.), вл. 1, стр. 1.



# КРУПНЕЙШЕЕ В РОССИИ ПРОИЗВОДСТВО СТОМАТОЛОГИЧЕСКИХ МАТЕРИАЛОВ И ИНСТРУМЕНТОВ



✓ **ВАШ ВЕРНЫЙ ВЫБОР!**

эффективное импортозамещение

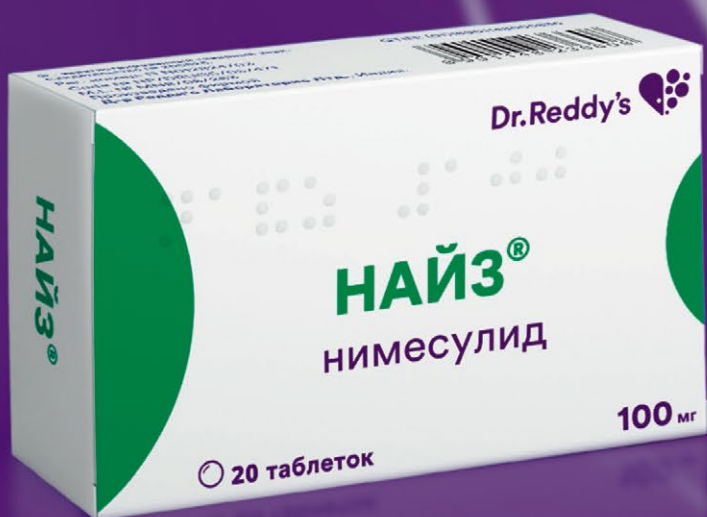одно из передовых научно-инновационных предприятий

бренд с мировым именем

 [vladmiva.ru](http://vladmiva.ru)

# УВЕРЕННЫЙ ВЗГЛЯД НА ЛЕЧЕНИЕ БОЛИ\*

- Увеличенная скорость растворения и всасывания таблетки за счёт специальных дезинтегрантов в составе<sup>1-2</sup>
- В исследовании наступление обезболивающего эффекта наблюдалось уже через 20 минут<sup>3</sup>
- Благоприятный профиль безопасности\*\*
- Не имеет лекарственного взаимодействия с гипогликемическими и эстрогеносодержащими препаратами<sup>1</sup>



**Источники:**

\*Найз® 100 мг зарегистрирован в РФ 19.08.1998г. РУ №П N 012824/03 и является лидером по продажам в упаковках среди нимесулидов для перорального приема, IQVIA ноябрь 2022

\*\*В исследованиях наблюдались низкие риски ЖКТ кровотечений, цереброваскулярных событий

1. Инструкция по медицинскому применению лекарственного препарата Найз® 100 мг РУ ПИ012824/03-040411 от 26.05.2009

2. Rojas J, Guisao S, Ruge V. Functional Assessment of Four Types of Disintegrants and their Effect on the Spironolactone Release Properties // AAPS PharmSciTech, 2012 Dec; 13 (4): 1054–1062

3. Кнорринг Г.Ю., Вёрткин А.Л. «Правильный» нимесулид: взгляд фармаколога. Доктор.Ру, 2019; 10(165): 38–42. DOI: 10.31550/1727-2378-2019-165-10-38-42; Кудаева Ф.М., Барскова В.Г., Насонова В.А. Сравнение скорости наступления противовоспалительного и анальгетического эффекта таблетированных нимесулидов и диклофенака натрия при подагрическом артрите: рандомизированное исследование. Научно-практич. ревматология. – 2008. – №1. – С. 55-59.

4. Castellsague J, Pisa F, Rosolen V et al. Risk of upper gastrointestinal complications in a cohort of users of nimesulide and other nonsteroidal anti-inflammatory drugs in Friuli Venezia Giulia, Italy. Pharmacoepidemiol Drug Saf. 2013 Apr;22(4):365-75. Исследование FVG-GI : 588.827 пациентов, принимавших НПВП, 3031 эпизод ЖКТ-кровотечений за 2001-2008 гг.

5. Lari F, Piccinni C, Simonetti M et al. Non-steroidal anti-inflammatory drugs and risk of cerebrovascular events in patients with osteoarthritis: a nested case-control study. Intern Emerg Med. 2016;11(1):49–59. doi: 10.1007/s11739-015-1288-3.

6. А.Е. Каратеев «Российский опыт применения нимесулида: обзор клинических испытаний» Consilium medicum Том 13 № 9, С. Mattia, S. Ciarcia, A. Muhindo, F. Coluzzi «Nimesulide 25 anni dopo» Minerva Med. 2010. Vol. 101. P. 285–293

R1140204-19012023-НСР

Информация предназначена для медицинских работников.

Dr.Reddy's