

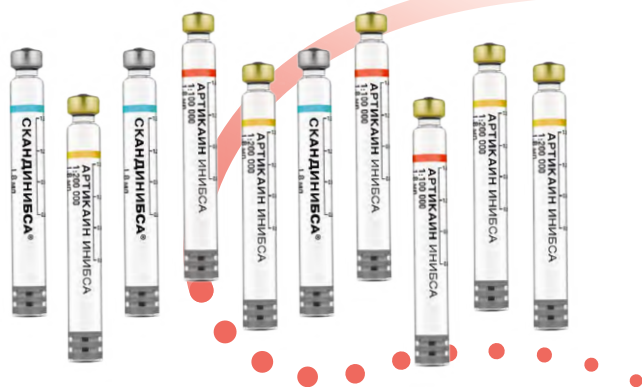
КЛИНИЧЕСКАЯ СТОМАТОЛОГИЯ

ЕЖЕКВАРТАЛЬНЫЙ ЖУРНАЛ ДЛЯ СТОМАТОЛОГОВ - ПРАКТИКОВ

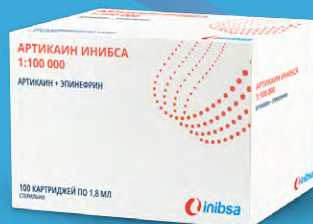
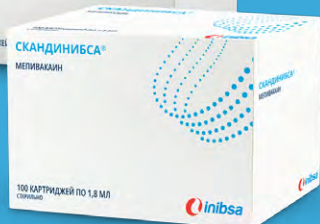Clinical Dentistry (Russia)

 **inibsa**

Артикаин Инибса



- современный, высокоэффективный и малотоксичный местный анестетик
- высокая местноанестезирующая активность и продолжительность обезболивающего эффекта
- снижает риск системной токсичности артикаина по сравнению с другими местными анестетиками



В НОВОЙ УПАКОВКЕ

ООО «РусФарм» (группа компаний JNB)
Россия, Москва, ул. Часовая, д. 24, тел.: +7 (495) 504 10 64,
info@inibsa.ru, www.inibsa.ru

 RUSPHARM

14

Зависимость степени активности кариозного процесса от ионного баланса полости рта у детей

74

Экспериментальное обоснование разработки лекарственной формы лактоферрина с производными эмалевого матрикса для применения в пародонтологии

102

Оценка регенеративных процессов методом жидкостной цитологии тканей, окружающих дентальные имплантаты, после проведения вестибулопластики

130

Динамика восстановления функциональной активности нижней челюсти после переломов и длительной иммобилизации

150

Напряженно-деформированное состояние несъемного протеза на имплантатах в процессе цементирования в зависимости от угла наклона стенок абатмента

159

Современные перспективы использования наночастиц в медицинских и стоматологических биоматериалах



9 771811 153001



VLADMIVA JOURNAL
ЖУРНАЛ ДЛЯ СТОМАТОЛОГОВ



С уважением к коллегам, с любовью к профессии



vk.com/vladmiva_journal



youtube.com/user/Vladmiva



t.me/vladmiva_journal

При прорезывании зубов у детей



ДАНТИНОРМ БЭБИ

Пусть режутся зубки хоть круглые сутки!

- ★ **Непрерывная длительная защита***
действие 1 дозы ~ 8 часов¹
- ★ **От всех симптомов прорезывания зубов¹²**
за счет комплексного действия компонентов
- ★ **Удобно для применения**
гигиеничность, стерильность и точность дозирования

* при приеме 3 раза в сутки

1. Казюкова Т.В., Радциг Е.Ю., Панкратов И.В., Алеев А.С. Сравнение клинической эффективности и безопасности двух лекарственных препаратов в терапии симптомов прорезывания молочных зубов у детей раннего возраста. Педиатрия. 2018;97(1):122-130.

2. Macknin M.L. et al. Symptoms associated with infants teething: prospective study. Pediatrics. 2000;105(4):747-752.

Для медицинских работников и специалистов здравоохранения





Научно-практический рецензируемый журнал «Клиническая стоматология» включен в Перечень ведущих российских рецензируемых научных журналов и изданий (ВАК), в ядро РИНЦ, в базу данных Russian Science Index на платформе Web of Science, в базу данных Scopus.

№ 4/2022

С 2018 г. выходит при спонсорской поддержке генерального директора «ВладМиВы» проф. Владимира Петровича Чуева

Главные редакторы

С.Ю. Иванов, член-корр. РАН, д.м.н., профессор, зав. кафедрой челюстно-лицевой хирургии Первого МГМУ им. И.М. Сеченова, зав. кафедрой челюстно-лицевой хирургии и хирургической стоматологии медицинского института РУДН.
Ответственный за разделы: хирургическая стоматология, имплантология, ортопедическая стоматология, ортодонтия, обезболивание в стоматологии, организация здравоохранения и общественное здоровье

И.М. Рабинович, д.м.н., профессор, заведующий отделом терапевтической стоматологии ЦНИИСиЧЛХ; зав. кафедрой терапевтической стоматологии РМАНПО, заслуженный врач РФ.

Ответственный за разделы: терапевтическая стоматология, заболевания слизистой оболочки рта, пародонтология, эстетическая стоматология, эндодонтия, детская стоматология

Научный редактор

О.П. Максимова, к.м.н., доцент детской и терапевтической стоматологии, ООО «Клиническая стоматология»

Ответственный секретарь

Ю.Л. Васильев, д.м.н., профессор кафедры оперативной хирургии и топографической анатомии Первого МГМУ им. И.М. Сеченова

Редколлегия

С.И. Абакаров, член-корр. РАН, д.м.н., профессор, зав. кафедрой ортопедической стоматологии, декан стоматологического факультета РМАНПО.

И.М. Байриков, член-корр. РАН, д.м.н., профессор, зав. кафедрой челюстно-лицевой хирургии и стоматологии СамГМУ.

И.П. Балмасова, д.м.н., профессор, зав. лабораторией патогенеза и методов лечения инфекционных заболеваний НИМСИ МГМСУ им. А.И. Евдокимова.

А.А. Бахмет, д.м.н., профессор кафедры анатомии человека Первого МГМУ им. И.М. Сеченова.

Е.А. Булычева, д.м.н., профессор кафедры стоматологии ортопедической и материаловедения с курсом ортодонтии ПСПбГМУ им. И.П. Павлова.

В.Д. Вагнер, д.м.н., профессор, заведующий отделом организации стоматологической помощи, лицензирования и аккредитации ЦНИИСиЧЛХ.

С.И. Гажва, д.м.н., профессор, зав. кафедрой стоматологии Приволжского исследовательского медицинского университета (Н. Новгород)

Л.А. Григорьянц, д.м.н., профессор, зав. кафедрой постдипломного образования РУДН.

С.Н. Гонтарев, д.м.н., профессор, зав. кафедрой детской стоматологии НИУ БелГУ.

Е.В. Зорян, к.м.н., доцент кафедры обезболивания в стоматологии МГМСУ им. А.И. Евдокимова.

Л.П. Кисельникова, д.м.н., профессор, зав. кафедрой детской стоматологии МГМСУ им. А.И. Евдокимова, главный внештатный специалист Департамента здравоохранения Москвы по детской стоматологии.

Д.А. Лежнев, д.м.н., профессор, зав. кафедрой лучевой диагностики МГМСУ им. А.И. Евдокимова, вице-президент РОО «Общество рентгенологов, радиологов и специалистов ультразвуковой диагностики в Москве», эксперт научно-технической сферы НИИ РИНКЦЭ.

Т.Н. Модина, д.м.н., доцент, профессор кафедры челюстно-лицевой хирургии и стоматологии НМХЦ им. Н.И. Пирогова, генеральный директор пародонтологической клиники ООО «Клиника Модино».

С.А. Николаенко, д.м.н., профессор, директор ООО «Клиника профессора Николаенко» и ЦДПО «Профессорская практика», руководитель медико-производственного центра «Эпитетика» (Красноярск)

В.Н. Олесова, д.м.н., профессор, проректор по научной работе Академии постдипломного образования ФНКЦ ФМБА РФ, зав. кафедрой стоматологии медико-биологического университета ФМБЦ им. А.И. Бурназяна ФМБА РФ.

Г.Б. Оспанова, д.м.н., научный консультант ЦНИИСиЧЛХ.

Л.Ю. Плахтий, д.м.н., профессор, зав. кафедрой микробиологии с вирусологией и иммунологией Северо-Осетинской государственной медицинской академии Кабардино-Балкарского университета.

С.А. Рабинович, д.м.н., профессор, зав. кафедрой обезболивания в стоматологии МГМСУ им. А.И. Евдокимова.

Г.С. Рунова, к.м.н., доцент кафедры пародонтологии МГМСУ им. А.И. Евдокимова.

Р.А. Салеев, д.м.н., профессор кафедры ортопедической стоматологии, декан стоматологического факультета КГМУ, главный врач стоматологической поликлиники КГМУ.

А.Б. Слабковская, д.м.н., профессор кафедры ортодонтии МГМСУ им. А.И. Евдокимова.

В.Н. Царев, д.м.н., профессор, директор Научно-исследовательского медико-стоматологического института, зав. кафедрой микробиологии, вирусологии, иммунологии МГМСУ им. А.И. Евдокимова.

В.Н. Чиликин, д.м.н., профессор, научный консультант НИКИЭТ.

Р.М. Ахмедбейли, д.м.н., доцент кафедры терапевтической стоматологии Азербайджанского медицинского университета, президент Азербайджанской ассоциации эстетической стоматологии.

Ш. Дирикан-Ипчи, д.м.н., профессор, зав. кафедрой пародонтологии и директор института последипломного образования университета Алтынбаш, Стамбул, Турция.

Т. Ичинохе, профессор, зав. кафедрой анестезиологии в стоматологии Токийского стоматологического колледжа, Япония.

С. Маламед, профессор стоматологического факультета Университета Южной Калифорнии, Лос-Анджелес, председатель общества «Анестезия и медицина», США.

Б.К. Поту, доцент кафедры анатомии человека Университета Персидского залива, Бахрейн.

М. Соломонов, д.м.н., профессор, директор программы последипломного образования по эндодонтии департамента эндодонтии госпиталя АОИ «ШИБА», Тель-ха-Шомер, Израиль.

■ КАРИЕСОЛОГИЯ

- 6 А.С. Осокина, Е.Е. Маслак, Т.Г. Хмызова
Трехлетние результаты применения метода Холла для лечения кариеса во временных молярах
- 14 В.В. Кружилин, И.Н. Чечина, О.Г. Жиленко, Е.А. Подзорова, Л.Р. Сарап, Н.Ю. Дмитриенко
Зависимость степени активности кариозного процесса от ионного баланса полости рта у детей

■ ЭНДОДОНТИЯ

- 20 С.Н. Разумова, А.С. Браго, Ю.И. Енина, П.Д. Агаркова, З.А. Гурьева, Ю.С. Козлова
Эффективность лечения обратимых и начальных форм пульпита витальными методами (ретроспективный анализ)
- 26 Н.Ж. Дикопова, А.В. Царев, Е.В. Ипполитов, А.Г. Волков, С.Н. Разумова, М.С. Подпорин
Антибактериальная эффективность анодного растворения различных видов электродов, применяемых для трансканальных воздействий постоянным током

■ ДЕТСКАЯ СТОМАТОЛОГИЯ

- 34 Л.П. Кисельникова, А.А. Гутник, И.Г. Данилова
Характеристика состояния некоторых факторов местного иммунитета рта и возможности их коррекции у пациентов с заболеваниями тканей пародонта
- 44 В.Н. Царев, Л.П. Кисельникова, М.С. Подпорин, Ф.М. Балафендиева
Сравнительная оценка влияния лекарственных форм местного и системного применения на оральный микробиоценоз при затрудненном прорезывании зубов
- 50 К.К. Гаспарян, В.В. Волобуев, М.С. Капитан, А.Р. Восканян, В.Н. Ловлин, А.С. Мосесова, Т.А. Паршкова
Клинические случаи аутотрансплантации ретинированных дистопированных премоляров

■ БОЛЕЗНИ СЛИЗИСТОЙ ОБОЛОЧКИ РТА

- 56 В.В. Шкарин, Ю.А. Македонова, С.В. Дьяченко, Л.М. Гаврикова, Д.А. Белоножкина, И. Явуз
Эффективность трехэтапной схемы маршрутизации пациентов с красным плоским лишаем слизистой оболочки рта
- 64 Э.В. Величко, Ю.Л. Васильев
Особенности выбора современных аппликационных адгезивных форм лекарственных препаратов для лечения воспалительных заболеваний пародонта и слизистых оболочек рта

■ ПАРОДОНТОЛОГИЯ

- 74 М.С. Подпорин, В.Н. Царев, Е.В. Ипполитов, Т.В. Царева, В.В. Вишленкова, И.Л. Гольдман, Е.Р. Садчикова
Экспериментальное обоснование разработки лекарственной формы лактоферрина с производными эмалевого матрикса для применения в пародонтологии

■ ТЕРАПИЯ

- 82 М.Г. Тумасян, С.Г. Тумасян, Е.А. Сатыго
Эффективность средств гигиены полости рта на основе воды из гидротермального источника Кастера-Вердюзан у пациентов с постковидным синдромом
- 88 О.А. Магсумова, Е.А. Рыскина, М.А. Постников, Д.Д. Жданов, С.Е. Чигарина, О.Е. Симановская, М.В. Свечникова, М.С. Корчагина, В.А. Полканова
Корреляционные взаимосвязи показателей крови и ротовой жидкости после офисного отбеливания зубов

■ ИМПЛАНТОЛОГИЯ

- 94 Н.В. Калакуцкий, Ю.В. Иванов, И.В. Журавлев, В.П. Кошелев, С.Н. Мищенко
Использование субпериостального имплантата для протезирования зубов верхней челюсти при выраженной атрофии альвеолярного роста
- 102 Т.В. Брайловская, Е.А. Коган, Е.А. Шкваркина
Оценка регенеративных процессов методом жидкостной цитологии тканей, окружающих дентальные имплантаты, после проведения вестибулопластики
- 106 Г.А. Демьяшкин, С.Ю. Иванов, А.А. Чуева, В.В. Чуев, Ф.Н. Бондаренко, С.А. Суворова
Исследование остеопластических свойств нового материала на основе гидроксиапатита

■ ХИРУРГИЯ

- 114 Р.В. Меллин, М.С. Малых, Ю.Л. Васильев, А.В. Хейгетян, М.Р. Караммаева, Х.М. Дарауше
Опыт лечения инфицированной огнестрельной раны подподбородочной области слева с инородным телом дна полости рта
- 119 Б.Я. Агаджанян, М.А. Амхадова, И.А. Василенко
Электрокинетические показатели эритроцитов в оценке эффективности NO-терапии пациентов с одонтогенными флегмонами старших возрастных групп
- 124 А.М. Сипкин, Т.Н. Модина, И.Э. Шапиро
Одномоментная костная пластика в лечении пациента с ороантральным соустьем: клинический случай
- 130 Л.У. Валиева, А.С. Панкратов, С.Ю. Иванов, А.С. Хандзрацян, В.В. Когай, Г.Е. Асатрян
Динамика восстановления функциональной активности нижней челюсти после переломов и длительной иммобилизации
- 137 Н.В. Романенко, С.В. Тарасенко, Н.Б. Сержникова, А.Б. Шехтер, А.Ю. Суворов, С.В. Джиджавадзе, А.А. Деревянкин
Сравнительная оценка результатов биологического ответа слизистой оболочки полости рта на воздействие лазерным излучением с длиной волны 445 и 810 нм (экспериментальное исследование)

■ ОРТОДОНТИЯ

- 144 Е.В. Песенко, И.В. Гуненкова, Г.Б. Оспанова, Д.А. Волчек, М.А. Мохирев, Н.А. Бызов
Применение скелетной опоры при лечении сужения верхней челюсти у пациентки в сменном прикусе (клинический случай)

■ ОРТОПЕДИЯ

- 150 С.И. Абакаров, Д.В. Сорокин, В.Ю. Лапушко, С.С. Абакарова
Напряженно-деформированное состояние несъемного протеза на имплантатах в процессе цементирования в зависимости от угла наклона стенок абатмента

■ НОВЫЕ ТЕХНОЛОГИИ

- 159 С.Ю. Иванов, Я.Н. Карасенков, Н.В. Латута, В.В. Джатдаев, Е.А. Егоров, Е.К. Тарасова, Э.В. Козлова, П.А. Козлов
Применение наночастиц металлов и их оксидов в стоматологических композитных материалах и конструкциях. Обзор (часть 1)

■ ОРГАНИЗАЦИЯ

- 166 Л.Е. Смирнова, Ф.Ф. Лосев, А.А. Баштовой
Опыт внедрения системы внутреннего контроля качества и безопасности в деятельность стоматологической медицинской организации

Учредители



ВЛАДМИВА

Группа компаний «ВладМиВа»

ТБИ
COMPANY

ООО «ТБИ Компания»

Издается при поддержке



Стоматологической Ассоциации России



Ассоциации торговых и промышленных предприятий стоматологии «Стоматологическая индустрия»

■ РЕДАКЦИЯ

Шеф-редактор — М. В. Елисеева
melis1@yandex.ru, editor@kstm.ru
+7 916 596-89-62Литературный редактор, корректор —
Е.И. Макеева
Технический редактор, верстальщик,
дизайнер — А.А. Капитанников

■ АДРЕС РЕДАКЦИИ

119002, Москва, Сивцев вражек, 29/16,
оф. 205
Тел.: +7 916 596-89-62ПОДПИСАТЬСЯ НА ЖУРНАЛ
МОЖНО В АГЕНТСТВАХ:«КНИГА-СЕРВИС» — ИНДЕКС E43036;
«ПРЕССА РОССИИ» — ИНДЕКС 43036;
«ПОЧТА РОССИИ» — ИНДЕКС ПС059;
«УРАЛ-ПРЕСС» — ИНДЕКС 46329.Журнал зарегистрирован в Министерстве
РФ по делам печати, телерадиовещания
и средств массовых коммуникаций. Сви-
детельство о регистрации ПИ № 77-1934

Все публикуемые статьи рецензируются. Статья может быть опубликована только после получения положительной экспертной оценки не менее чем от двух рецензентов.

Ответственность за содержание рекламных материалов несет рекламодатель. Ответственность за достоверность приводимых в опубликованных материалах сведений несут авторы статей.

Перепечатка только с письменного разрешения редакции. Эксклюзивные материалы журнала являются собственностью ООО «Клиническая стоматология».

Тираж 4000 экз. Цена свободная.
© ООО «Клиническая стоматология», 2022



The scientific and practical peer-reviewed journal "Clinical Dentistry (Russia)" is included into the Russian peer-reviewed scientific journals and publications leading list (HAC), in the core of the RSCI, in the Russian Science Index database on the Web of Science platform, and in the Scopus.

№ 4/2022

As of 2018, sponsored by Prof. Vladimir CHUEV, General Director of VladMiVa Company

Chief editors

Ivanov S.Yu., Russian Academy of Science corresponding member, PhD in Medical Sciences, full professor of the Maxillofacial surgery Department at Sechenov University (Moscow, Russia); full professor of the Maxillofacial surgery and surgical dentistry Department at RUDN University (Moscow, Russia)

Accountable for following sections: *surgical dentistry, implantology, orthopedic dentistry, orthodontics, analgesia in dentistry, health management and public health.*

Rabinovich I.M., PhD in Medical Sciences, full professor of the Therapeutic dentistry Department at Central Research Institute of Dental and Maxillofacial Surgery (Moscow, Russia); full professor of the Therapeutic dentistry Department at Russian Medical Academy of Continuous Professional Education (Moscow, Russia).

Accountable for following sections: *therapeutic dentistry, oral mucosa diseases, periodontics, aesthetic dentistry, endodontics, paediatric dentistry.*

Science editor

Maksimova O.P., PhD in Medical Sciences, associate professor of pediatric and therapeutic dentistry, "Clinical dentistry" LLC (Moscow, Russia).

Executive secretary

Vasil'ev Yu.L., PhD in Medical Sciences, full professor of the Operative surgery and topographic anatomy department at Sechenov university (Moscow, Russia).

Editorial board

Abakarov S.I., PhD in Medical Sciences, full professor of the Prosthodontics Department, dean of the Dentistry department at the Russian Medical Academy of Continuing Professional Education (Moscow, Russia).

Bayrikov I.M., PhD in Medical Sciences, RAS corresponding member, full professor of the Maxillofacial surgery and dentistry Department at the Samara state medical university (Samara, Russia).

Balmasova I.P., PhD in Medical Sciences, full professor of the Infectious diseases pathogenesis and treatment Department at the Moscow State University of Medicine and Dentistry (Moscow, Russia).

Bakhmet A.A., PhD in Medical Sciences, full professor of the Human anatomy Department at Sechenov university (Moscow, Russia).

Bulycheva E.A., PhD in medical sciences, full professor of the Prosthodontics and material science Department at the Pavlov University (Saint-Petersburg, Russia).

Vagner V.D., PhD in Medical sciences, full professor of the Dental service organization, licensing and accreditation department at the Central research institute of dental and maxillofacial surgery (Moscow, Russia).

Gazhva S.I., PhD in Medical Sciences, full professor of the Dentistry Department at the Privolzhsky Research Medical University (Nizhniy Novgorod, Russia)

Grigoriants L.A., PhD in Medical sciences, full professor of Postgraduate education department at the RUDN University (Moscow, Russia).

Gontarev S.N., PhD in Medical sciences, full professor of the Pediatric dentistry Department at the Belgorod State University, Russia (Belgorod, Russia).

Zoryan E.V., PhD in Medical sciences, associate professor of the Therapeutic dentistry department at the Moscow State University of Medicine and Dentistry (Moscow, Russia).

Kiselnikova L.P., PhD in Medical sciences, full professor of the Paediatric dentistry department at the

Moscow State University of Medicine and Dentistry (Moscow, Russia).

Lezhnev D.A., PhD in Medical sciences, full professor of the Radiodiagnosis Department at the Moscow State University of Medicine and Dentistry, vice-president of the "Moscow society of radiologists and ultrasound specialists," scientific expert of the Republican research and consulting center of expertise (Moscow, Russia).

Modina T.N., PhD in Medical Sciences, full professor of the Maxillofacial dentistry department at Pirogov National Medical & Surgical Center (Moscow, Russia); General Director of the periodontal "Modina Clinic" (Moscow, Russia).

Nikolaenko S.A., PhD in Medical Sciences, professor, director of the "Prof. Nikolaenko Clinic" and "Professional Practice" training center, head of the "Epithetics" medical production facility (Krasnoyarsk, Russia).

Olesova V.N., PhD in Medical Sciences, full professor, vice-rector for science of the Postgraduate education Academy at the Federal Scientific and Practical Center (Moscow, Russia); head of the Dentistry department at the Medicine and Biology University of the Federal agency for medicine and biology (Moscow, Russia).

Ospanova G.B., PhD in Medical Sciences, scientific advisor of the Central research institute of dental and maxillofacial surgery (Moscow, Russia).

Plakhtiy L.Yu., PhD in Medical Sciences, full professor of the Microbiology, Virology and Immunology Department at the North-Ossetian State Medical Academy (Vladikavkaz, Russia).

Rabinovich S.A., PhD in Medical Sciences, full professor of the Pain management in dentistry Department at the Moscow State University of Medicine and Dentistry (Moscow, Russia).

Saleev R.A., PhD in Medical Sciences, professor of the Prosthodontics department at Kazan State Medical University, chief doctor of the University Dental Clinic (Kazan, Russia).

Runova G.S., PhD in Medical Sciences, associate professor of the Periodontology Department at Moscow State University of Medicine and Dentistry (Moscow, Russia).

Slabkovskaya A.B., PhD in Medical Sciences, full professor of Prosthodontics Department at the Moscow State University of Medicine and Dentistry (Moscow, Russia).

Tsarev V.N., PhD in Medical sciences, full professor of the Microbiology, virology, immunology department, director of the Medico-dental research Institute at the Moscow State University of Medicine and Dentistry (Moscow, Russia).

Chilikin V.N., PhD in Medical Sciences, full professor, scientific advisor of N.A. Dollezhal Research and Development Institute of Power Engineering (Moscow, Russia).

Ahmedbeyli R.M., DDS, MD, PhD, DMSci, professor of the Therapeutic dentistry Department at the Azerbaijan Medical University, President of the Azerbaijan Association of Esthetic Dentistry (Baku, Azerbaijan).

Dirikan İpçi Ş., PhD, professor of the Periodontology department, director of Postgraduate health science Institute at Altınbaş University (Istanbul, Turkey).

Ichinohe T., professor and chairman of the Dental anesthesiology department at the Tokyo dental college (Tokyo, Japan).

Malamed S.F., professor of dentistry at the University of Southern California, the chairperson of the Anesthesia and medicine society (Los Angeles, USA).

Potu B.K., PhD, associate professor of the Anatomy Department at the Arabian Gulf University (Manama, Bahrain).

Solomonov M., DMD Endodontist, director of Postgraduate Endodontic Program at the IDF «Sheba» Medical Center (Tel-Ha-Shomer, Israel).

CARIESOLOGY

- 6 A.S. Osokina, E.E. Maslak, T.G. Khmizova
Three-year results of the Hall technique use for caries treatment in primary molars
- 14 V.V. Kruzhillin, I.N. Chechina, O.G. Zhilenko, E.A. Podzorova, L.R. Sarap, N.Yu. Dmitrienko
Caries activity dependence on the oral ion balance in children

ENDODONTICS

- 20 S.N. Razumova, A.S. Brago, Yu.I. Enina, P.D. Agarkova, Z.A. Guryeva, Yu.S. Kozlova
Treatment efficacy of reversible and initial forms of pulpitis (retrospective analysis)
- 26 N.Zh. Dikopova, A.V. Tsarev, E.V. Ippolitov, A.G. Volkov, S.N. Razumova, M.S. Podporin
Antibacterial efficiency of anodic dissolution of various types of electrodes used for direct current trans-channel effects

PAEDIATRIC DENTISTRY

- 34 L.P. Kiselnikova, A.A. Gutnik, I.G. Danilova
Comparative evaluation of the effect of topical and systemic dosage forms on oral microbiocenosis in difficult eruption of temporary teeth
- 44 V.N. Tsarev, L.P. Kiselnikova, M.S. Podporin, F.M. Balafendieva
Comparative evaluation of the effect of topical dosage forms on oral microbiocenosis in difficult eruption of temporary teeth
- 50 K.K. Gasparyan, V.V. Volobuev, M.S. Kapitan, A.R. Voskanyan, V.N. Lovlin, A.S. Mosesova, T.A. Parshkova
Clinical cases of autotransplantation of retained dystopian premolars

ORAL MUCOSAL DISEASES

- 56 V.V. Shkarin, Yu.A. Makedonova, S.V. Dyachenko, L.M. Gavrikova, D.A. Belonozhkina, I. Yavuz
The effectiveness of a three-stage routing scheme for patients with lichen planus of the oral mucosa
- 64 E.V. Velichko, Yu.L. Vasil'ev
Peculiarities of selection of modern adhesive medications for treatment of inflammatory periodontal and oral mucosa diseases

PERIODONTOLOGY

- 74 M.S. Podporin, V.N. Tsarev, E.V. Ippolitov, T.V. Tsareva, V.V. Vishlenkova, I.L. Goldman, E.R. Sadchikova
Experimental substantiation of the development of the dosage form of lactoferrin with enamel matrix derivatives for use in periodontology

THERAPY

- 82 M.G. Toumassian, S.G. Toumassian, E.A. Satygo
The effectiveness of oral hygiene products based on Castéra-Verduzan thermal water in patients with post-covid syndrome
- 88 O.A. Magsumova, E.A. Ryskina, M.A. Postnikov, D.D. Zhdanov, S.E. Chigarina, O.E. Simanovskaya, M.V. Svechnikova, M.S. Korchagina, V.A. Polkanova
Correlation analysis of oral fluid and blood parameters after office teeth whitening

IMPLANTOLOGY

- 94 N.V. Kalakutsky, I.V. Ivanov, I.V. Zhuravlev, V.P. Koshelev, S.N. Mishchenko
Subperiosteal implant for upper jaw dentures in case of severe atrophy of the alveolar ridge
- 102 T.V. Brailovskaya, E.A. Kogan, E.A. Shkvarkina
Evaluation of regenerative processes by liquid cytology of tissues around dental implants after vestibuloplasty
- 106 G.A. Demyashkin, S.Yu. Ivanov, A.A. Chueva, V.V. Chuev, F.N. Bondarenko, S.A. Suvorova
Osteoplastic properties of a new material based on hydroxyapatite

SURGERY

- 114 R.V. Mellin, M.S. Malykh, Yu.L. Vasil'ev, A.V. Heigetyan, M.R. Karammaeva, H.M. Darawshah
Experience in the treatment of an infected gunshot wound of the submental region on the left with a foreign body in the floor of the mouth
- 119 B.Ya. Agadzhanyan, M.A. Amkhadova, I.A. Vasilenko
Electrokinetic indices of erythrocytes in assessing the effectiveness of NO-therapy in elder patients with odontogenic phlegmon
- 124 A.M. Sipkin, T.N. Modina, I.E. Shapiro
One-stage bone grafting in the treatment of a patient with oroantral communication: A clinical case
- 130 L.U. Valieva, A.S. Pankratov, S.Yu. Ivanov, A.S. Handratsyan, V.V. Kogay, G.E. Asatryan
Dynamics of restoration of functional activity of the mandible after fractures and prolonged immobilization
- 137 N.V. Romanenko, S.V. Tarasenko, N.B. Serezhnikova, A.B. Shekhter, A.Y. Suvorov, S.V. Djidjavadze, A.A. Derevyankin
A comparative assessment of the biological response of the oral mucosa on the effect of laser radiation with a wavelength of 445 nm and 810 nm

ORTHODONTICS

- 144 E.V. Pesenko, I.V. Gunenkova, G.B. Ospanova, D.A. Volchek, M.A. Mokhiev, N.A. Byzov
The skeletal anchorage in the orthodontic treatment of constricted maxilla in the early mixed dentition: A case report

PROSTHODONTICS

- 150 S.I. Abakarov, D.V. Sorokin, V.Yu. Lapushko, S.S. Abakarova
Stress-deformed state of a non-removable prosthesis on implants in the process of cementing, depending on the angle of the abutment walls

NEW TECHNOLOGIES

- 159 S.Yu. Ivanov, Ya.N. Karasenkova, N.V. Latuta, V.V. Dzhatdaev, E.A. Egorov, E.K. Tarasova, E.V. Kozlova, P.A. Kozlov
Application of metal nanoparticles and their oxides in dental composite materials and structures: A review (part I)

ORGANIZATION

- 166 L.E. Smirnova, F.F. Losev, A.A. Bashtovoy
Experience in implementing an internal quality and safety control system in the activities of a dental medical organization

Founders



VLADMIVA

"VladMiVa" company group

TBI
COMPANY

"TBI Company" LLC

Supported by



Russian Dentistry Association



Association of commercial and industrial enterprises of dentistry "Dental industry"

EDITORIAL

Editor-in-Chief: Marina Eliseeva

melis1@yandex.ru, editor@kstm.ru

Tel: +7 916 596-89-62

Proofreader, copy editor: Elena Makeeva

Tech. editor, layout and pre-press

master: Anton Kapitannikov

PUBLISHER ADDRESS:Sivtsev Vrazhek per., 29/16, office 205,
119002, Moscow, Russia
Tel: +7 916 596-89-62FOREIGN READERS BETTER WOULD
SUBSCRIBE TO THE HIGH-QUALITY PRINT
VERSION OF OUR JOURNAL VIA EDITORIAL
OFFICE.The journal is registered in the Department
of press, broadcasting and mass media of the
Russian Federation. Registration certificate:
PR № 77-1934All published articles are reviewed. An
article can be published only after receiving
a positive expert assessment from at least
2 reviewers.The advertiser is responsible for the adver-
tising materials content. The article's authors
are responsible for the accuracy of the infor-
mation provided in the published materials.Reprints permitted only with the written
permission of the editorial board. "Clinical
dentistry" journal exclusive materials are
the property of LLC "Clinical dentistry".

Circulation is 4000 copies. Free price.

© "Clinical dentistry", 2022

DOI: 10.37988/1811-153X_2022_4_6

[А.С. Осокина,](#)к.м.н., доцент кафедры стоматологии
детского возраста[Е.Е. Маслак,](#)д.м.н., профессор кафедры стоматологии
детского возраста[Т.Г. Хмызова,](#)к.м.н., доцент кафедры стоматологии
детского возраста

ВолгГМУ, 400131, Волгоград, Россия

ДЛЯ ЦИТИРОВАНИЯ:

Осокина А.С., Маслак Е.Е., Хмызова Т.Г. Трехлетние результаты применения метода Холл для лечения кариеса во временных молярах. — *Клиническая стоматология*. — 2022; 25 (4): 6—13. DOI: 10.37988/1811-153X_2022_4_6

[A.S. Osokina,](#)PhD in Medical Sciences, associate professor
of the Pediatric dentistry Department[E.E. Maslak,](#)PhD in Medical Sciences, full professor
of the Pediatric dentistry Department[T.G. Khmizova,](#)PhD in Medical Sciences, associate professor
of the Pediatric dentistry DepartmentVolograd State Medical University,
400131, Volgograd, Russia**FOR CITATION:**

Osokina A.S., Maslak E.E., Khmizova T.G. Three-year results of the Hall technique use for caries treatment in primary molars. *Clinical Dentistry (Russia)*. 2022; 25 (4): 6—13 (In Russ.). DOI: 10.37988/1811-153X_2022_4_6

Трехлетние результаты применения метода Холл для лечения кариеса во временных молярах

Реферат. Техника Холл — это метод неинвазивного лечения кариеса для временных моляров с использованием стандартных отформованных металлических коронок, которые запечатывают кариозные поражения без анестезии и удаления кариозных тканей. Цель — изучить эффективность метода Холл для лечения кариеса дентина во временных молярах у детей. **Материалы и методы.** В проспективном клиническом исследовании участвовал 41 ребенок в возрасте 4—5 лет. Детям провели неинвазивное лечение кариеса дентина 100 временных моляров методом Холл. Поведение детей оценивали по шкале Франкла, восприятие боли — по визуальной аналоговой шкале. Определены трехлетние результаты лечения у 35 (85,4%) детей в 85 (85%) зубах. Анализировали успешность лечения или наличие незначительных/значимых осложнений с учетом различных факторов. **Результаты.** Применение метода Холл для лечения кариеса не влияло на поведение детей. Большинство (95,1%) детей не испытывали сильных болевых ощущений во время лечения. Успешность лечения через 3 года составила 92,9%. Частота развития значимых осложнений после лечения не зависела от пола, возраста и поведения детей, уровня гигиены рта, степени активности кариеса, индекса КПУ, глубины и активности кариозных поражений, материала для фиксации коронок. Лишь при локализации кариозного поражения более чем на двух поверхностях зуба существенно повышалась частота значимых осложнений после лечения по сравнению с локализацией поражений на одной или на двух поверхностях. **Заключение.** Метод Холл имеет высокую эффективность и может быть методом выбора при лечении кариеса дентина временных моляров у детей. Лечение кариеса методом Холл менее успешно при поражении более двух поверхностей.

Ключевые слова: кариес, неинвазивное лечение, временные моляры, метод Холл, дети

Three-year results of the Hall technique use for caries treatment in primary molars

Abstract. The Hall technique is a noninvasive treatment method for carious primary molars using preformed metal crowns which are cemented over carious lesions without local anesthesia and caries removal. The aim of the research was to study the efficiency of the Hall technique for dentine caries treatment in primary molars in children. **Materials and methods.** The prospective clinical study involved 41 children aged 4—5 years who underwent noninvasive dentine caries treatment of 100 primary molars by the Hall technique. Before, during and after the treatment the behavior of the children was assessed according to the Frankl scale, and pain perception. The three-year treatment results were assessed in 35 (85.4%) children in 85 (85%) teeth. Positive treatment outcomes or any minor/major complications were analyzed according to various factors. **Results.** The use of the Hall technique for caries treatment did not affect the behavior of the children. The majority (95.1%) of the children did not experience severe pain during the treatment. Treatment success rate was 92.9% after 3 years. The frequency of major complications after the treatment did not depend on the gender, age and behavior of the children, the level of oral hygiene, the degree of caries activity, the level of dmft, the depth and activity of carious lesions, the material for crowns fixation. Only when carious lesions were localized on more than two tooth surfaces, the frequency of major complications after the treatment significantly increased, compared with the lesions which were localized on 1 or 2 surfaces. **Conclusions.** The Hall technique is highly effective and can be considered the method of choice for dental caries treatment in primary molars in children. The Hall technique is less successful when caries affects more than 2 surfaces.

Key words: caries, non-invasive treatment, primary molars, the Hall technique, children

ВВЕДЕНИЕ

Кариес зубов — это глобальная проблема детской стоматологии [1, 2]. Во всех странах мира регистрируется неблагоприятная ситуация в отношении кариеса временных зубов, большинство кариозных поражений у детей остаются невылеченными [3]. В России также выявлена высокая потребность детей в лечении кариеса временных зубов, доля кариозных зубов в структуре индекса КПУ у 6-летних детей в среднем составляет 62,2%, а в некоторых регионах даже достигает 81,3–98,6% [4].

Лечение кариеса представляет сложную задачу, обусловленную особенностями анатомии и физиологии временных зубов, спецификой клинического течения патологического процесса, низким уровнем сотрудничества детей [5]. Традиционное лечение кариеса с применением бормашины и обезболивания приводит к формированию у детей стоматофобии и имеет невысокую эффективность [6]. Выживаемость временных моляров после традиционного реставрационного лечения через 2,5 года составляет 67,2% [7]. Для уменьшения травмирования пульпы, снижения страха детей перед лечением предложены методы частичного и поэтапного удаления кариозных тканей [8], минимально инвазивные методы атравматичной реставрационной терапии (ART) и химико-механического препарирования [9]. Однако отмечается невысокая эффективность их применения в окклюзионно-проксимальных кариозных полостях [10]. По данным I.C. Olegário и соавт. (2020), сохранность ART-реставраций через 2 года варьировала от 39,6 до 72,7%, в зависимости от используемого пломбировочного материала [11].

Актуальное направление современной стоматологии — применение методов лечения кариеса временных зубов у детей, при которых кариозные ткани не удаляются: биологические, консервативные неинвазивные или нереставрационные методы [12, 13]. Среди них наряду с использованием для лечения кариеса фторидного лака, фторида диамминсеребра и герметизации кариозных поражений [9, 14] положительные оценки получил метод Холл [15, 16].

Метод неинвазивного лечения кариеса временных моляров у детей, заключающийся в фиксации на зубах преформованных стальных коронок, предложила доктор Норна Холл (Norna Hall) из Северной Шотландии. Лечение по методу Холл проводится без местной анестезии и удаления пораженных тканей (препарирования кариозных поражений), коронки фиксируются на стеклоиномерный цемент (СИЦ) [17]. Коронки надежно и герметично запечатывают кариозные поражения, лишая кариесогенную микрофлору кариозной полости питания и кислорода, что приводит к прекращению размножения и жизнедеятельности бактерий, создает условия для реминерализации дна и стенок кариозной полости, стабилизации кариозных поражений [18]. Коронки восстанавливают форму и функцию временных моляров, не оказывая существенного влияния на высоту окклюзии, улучшают качество жизни детей, хорошо

воспринимаются детьми и родителями [19, 20]. Многие авторы сообщают, что метод Холл имеет такую же и даже более высокую эффективность, чем традиционное и нереставрационное лечение кариеса [7, 21, 22]. По данным К.Н. Ludwig и соавт. (2014), применение метода Холл было так же эффективно, как и использование традиционных стальных коронок (с предварительным препарированием и пломбированием кариозных полостей) через 15 месяцев наблюдения [23]. Однако метод Холл пока не нашел широкого клинического применения в практическом здравоохранении и требует дальнейшего изучения [24].

Цель исследования — изучить эффективность применения метода Холл для лечения кариеса дентина временных моляров у детей.

МАТЕРИАЛЫ И МЕТОДЫ

Проведено проспективное клиническое исследование с января 2017 г. по июнь 2019 г. в Детской клинической стоматологической поликлинике № 2 Волгограда. На первом этапе исследования проводили стоматологическое обследование детей дошкольного возраста и отбор участников исследования.

Первичное стоматологическое обследование детей проводили с использованием стоматологического зеркала при искусственном освещении, собирали жалобы и анамнез. Регистрировали возраст и пол детей, состояние соматического здоровья. Поведение детей оценивали по шкале Франкла: 1 тип — абсолютно негативное; 2 — негативное; 3 — позитивное; 4 — абсолютно позитивное (1, 2, 3 и 4 балла соответственно) [25]. Определяли гигиену рта детей (индекс ОНІ-S) и интенсивность поражения зубов кариесом (индекс кпу). Глубину и активность кариозных поражений оценивали с помощью международной системы выявления и оценки кариеса ICDAS-II (International Caries Detection and Assessment System II). Состояние периапикальных тканей зубов оценивали по данным рентгенографии (визиография).

Критерии включения детей в исследование: возраст 4–5 лет; 1–3-я группы здоровья; 2–4-й тип поведения по шкале Франкла; наличие как минимум одного временного моляра с кариозным поражением дентина (коды 4, 5, 6 по ICDAS-II), отсутствие распространения кариозного поражения под десневой край; разрушение не более 50% коронки зуба; отсутствие клинических и рентгенологических признаков вовлечения пульпы/периодонта в воспалительный процесс. Критерии исключения: неявка на повторный осмотр, отказ от участия.

По результатам первичного осмотра и рекрутизации в исследование включен 41 ребенок (24 мальчика и 17 девочек) в возрасте 4–5 лет (19 четырехлетних и 22 пятилетних), средний возраст — 4,89±0,16 года.

Второй этап исследования включал лечение у детей 100 кариозных моляров по методу Холл, которое проводил один опытный и квалифицированный врач. Лечение проводилось без препарирования кариозных полостей и без применения местной анестезии, в одно

посещение при наличии пространства для фиксации коронки или в 2 посещения при отсутствии необходимого пространства (в этих случаях в первое посещение накладывали сепарационные ортодонтические кольца на 2–3 дня для создания пространства, во второе посещение проводили собственно лечение по методу Холл). Этапы лечения включали очищение зуба от зубного налета, выбор преформованной металлической коронки из набора Stainless Steel Primary Molar Crowns (3M ESPE, США), изоляцию зуба ватными валиками, фиксацию коронок на СИЦ (рис. 1).

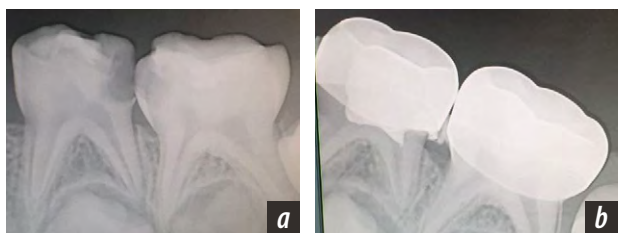

Рис. 1. Лечение кариеса зуба 7.5 методом Холл: а — до, б — после
Fig. 1. Caries treatment of 7.5 tooth by Hall technique: а — before, б — after

Для фиксации 50 коронок использовали СИЦ отечественного производства Полиакрилин (Технодент, Россия), еще для 50 — Fuji IX (GC, Япония). Выбор материала осуществляли случайным образом.

Наличие у детей болевых (неприятных ощущений) до, во время и после лечения определяли по 10-балльной визуальной аналоговой шкале (ВАШ): 0 баллов — нет боли или неприятных ощущений, 1–3 балла — слабые неприятные ощущения, 4–6 баллов — умеренная болезненность, 7–10 баллов — выраженная болезненность.

После лечения все участники исследования получили рекомендации по питанию и гигиене рта, применению фторированной зубной пасты.

На третьем этапе исследования проводили повторное обследование через 6, 12, 18, 24 и 36 месяцев. В соответствии с клиническими и рентгенологическими характеристиками определяли результаты лечения: успешное, наличие незначительных или значимых осложнений (табл. 1) [26].

Таблица 1. Клинико-рентгенологические характеристики для оценки результатов лечения кариеса по методу Холл

Table 1. Clinical and roentgenological characteristics for result assessment of caries treatment with Hall technique

Результат	Характеристики
Успешное лечение	Коронка плотно зафиксирована на зубе и не требует коррекции. Нет клинических и/или рентгенологических признаков и симптомов осложнения кариеса
Незначительные осложнения	Выпадение коронки при возможности восстановления зуба этой же или другой коронкой. Перфорация коронки
Значимые осложнения	Клинические и/или рентгенологические признаки развития пульпита или периодонтита. Выпадение коронки при невозможности дальнейшего лечения зуба. Удаление зуба

В ходе трехлетнего наблюдения из исследования по разным причинам (смена места жительства и др.) выбыли 6 детей (15 зубов), поэтому в расчеты эффективности лечения кариеса временных моляров по методу Холл были включены 85 случаев у 35 детей, что подтверждает репрезентативность полученных данных.

При статистической обработке результатов значимость различий оценивали по критерию χ^2 , различия считали значимыми при $p < 0,05$.

РЕЗУЛЬТАТЫ

Поведение детей и оценка уровня болезненности лечения

При первичном обследовании у детей значительно чаще регистрировалось позитивное поведение (3-й или 4-й тип по шкале Франкла), а не негативное (2-й тип): 92,7 и 7,3% соответственно ($p < 0,001$). Средний балл оценки поведения составлял $3,1 \pm 0,08$. У 5-летних детей поведение было несколько лучше, чем у 4-летних, однако различия не были статистически значимыми (табл. 2).

Таблица 2. Распределение детей ($n=41$) по оценке поведения по шкале Франкла (в %)
Table 2. Distribution of the children according to the Frankl scale (in percent)

Период наблюдения	Тип поведения			Средний балл
	2-й	3-й	4-й	
До лечения	7,3	75,6	17,1	$3,1 \pm 0,08$
6 месяцев	—	80,4	19,6	$3,2 \pm 0,06$
12 месяцев	—	15,3*	84,7*	$3,8 \pm 0,06^*$

Примечание: * — статистически достоверно значимые различия по сравнению с данными до лечения ($p < 0,001$).

В ходе лечения кариеса по методу Холл поведение детей соответствовало их поведению при первоначальном обследовании. В дальнейшем, при проведении повторных осмотров, отмечалось заметное улучшение поведения детей. Уже через 6 месяцев у всех детей было позитивное поведение: 3-й тип имели 80,4%, 4-й тип — 19,6%, через 12 месяцев у детей преобладал 4-й тип поведения. Средний балл оценки поведения детей существенно ($p < 0,001$) повысился через 12 месяцев и сохранился на этом уровне в дальнейшем.

Таким образом, лечение кариеса по методу Холл хорошо воспринималось дошкольниками. У детей не сохранялись негативные воспоминания о лечении и не развивалась стоматофобия, что подтверждается улучшением поведения детей уже через 6–12 месяцев после лечения.

До лечения у большинства детей болевых ощущений не было совсем или они были слабо выражены (65,8 и 26,8%

соответственно), всего 7,3% детей имели умеренные неприятные ощущения, ни один ребенок не сообщил о сильных болевых ощущениях, средний балл оценки — $0,90 \pm 0,14$ (табл. 3).

Во время лечения по методу Холл 34,1% детей по-прежнему не испытывали болевых ощущений, 12,2% сообщили о слабых и 48,8% — об умеренных неприятных ощущениях. Лишь 4,9% детей отметили сильные болевые ощущения. Средний балл оценки повысился до $2,69 \pm 0,22$ ($p < 0,001$).

После лечения по сравнению с первоначальными данными существенно увеличилось количество детей, не испытывавших никаких болевых ощущений, и уменьшилось количество детей, отмечавших болезненные ощущения. Средний балл оценки снизился до $0,42 \pm 0,12$, что было в 2,2 раза ниже, чем до лечения ($p < 0,01$).

Таким образом, во время лечения кариеса зубов по методу Холл большинство детей не испытывали сильных болевых ощущений, а соответственно, потребность в обезболивании отсутствовала более чем у 95% детей.

Гигиеническое состояние рта детей в период исследования

При первоначальном обследовании хороший уровень гигиены не выявлен ни у одного ребенка (табл. 4). Большинство (72,9%) детей имели плохой уровень гигиены рта, удовлетворительный уровень гигиены зарегистрирован лишь у 27,1% детей. Среднее значение индекса гигиены рта составило $2,14 \pm 0,06$.

Через 6 и 12 месяцев хороший уровень гигиены рта выявлен у 15,0–27,5% детей, удовлетворительный — у 40,0–48,8%, плохой — у 23,7–45,0%. В 1,4 и 1,7 раза уменьшились средние значения индекса гигиены рта. В дальнейшем через 18–36 месяцев количество детей с хорошей гигиеной рта оставалось на уровне 30,0–31,3%, количество детей с удовлетворительной гигиеной рта увеличилось до 58,7–68,7%, с плохой — уменьшилось до 8,7–11,3%. Средние значения индексов гигиены находились в пределах $1,14 \pm 0,05$ – $1,05 \pm 0,05$. Таким образом, несмотря на существенное улучшение гигиенического состояния рта детей, не удалось добиться хорошего уровня гигиены у всех пациентов.

Интенсивность кариеса, степень активности и прирост кариеса зубов у детей в период исследования

При первичном обследовании распределение детей по степени активности кариеса было следующим: низкую активность (кпу 1–4) имели 26,0% детей, умеренную (кпу 5–8) — 54,0%, высокую (кпу 8–12) — 16,0%, очень высокую (кпу > 12) — 4,0%. Среднее значение индекса кпу исследуемых составило $6,53 \pm 0,59$. В дальнейшем благодаря проведению профилактических мероприятий (профессиональная гигиена рта, нанесение на зубы фторлака, регулярная чистка зубов фторсодержащей зубной пастой) у детей в течение 36 месяцев наблюдения не выявлено новых кариозных поражений.

Таблица 3. Распределение детей ($n=41$) по оценке восприятия боли по шкале ВАШ до, во время и после лечения (в %)

Table 3. Distribution of the children according to their VAS pain perception before, during, and after treatment (in percent)

Оценка	До лечения	Во время лечения	После лечения
0 баллов	65,8	34,1*	87,8*
1—3 балла	26,8	12,2	7,3*
4—6 баллов	7,3	48,8*	4,9
7—10 баллов	0,0	4,9	0,0
Средний балл	$0,90 \pm 0,14$	$2,69 \pm 0,22^*$	$0,42 \pm 0,12^*$

Примечание: * — статистически достоверно значимые различия по сравнению с показателем до лечения ($p < 0,05$).

Таблица 4. Распределение детей по индексу гигиены рта в период наблюдения (в %)

Table 4. Distribution of the children by oral hygiene index during the observation period (in percent)

Период наблюдения	Хороший	Удовлетворительный	Плохой	Средний балл
До лечения	0,0	27,1	72,9	$2,14 \pm 0,06$
6 месяцев	15,0	40,0	45,0*	$1,49 \pm 0,06^*$
12 месяцев	27,5	48,8	23,7*	$1,28 \pm 0,05^*$
18 месяцев	30,0	58,7*	11,3*	$1,14 \pm 0,05^*$
24 месяцев	31,3	68,7*	11,3*	$1,05 \pm 0,05^*$
36 месяцев	31,3	60,0*	8,7*	$1,06 \pm 0,05^*$

Примечание: * — статистически достоверно значимые различия по сравнению с показателем до лечения ($p < 0,05$).

Характеристика кариозных поражений, лечение которых проводилось по методу Холл

У 4-летних детей вылечено 42 зуба, у 5-летних — 43 (49,4 и 50,6% соответственно), в среднем по $2,57 \pm 0,22$ зуба у одного ребенка (табл. 5). В структуре вылеченных временных зубов в равной мере представлены первые

Таблица 5. Локализация кариозных поражений в первых и во вторых временных молярах верхней и нижней челюстей

Table 5. Carious lesions localization in the first and the second molars on upper and lower jaws

Временный моляр	Челюсть	Количество зубов в возрасте				Всего	
		4 года		5 лет			
		абс.	%	абс.	%	абс.	%
Первый	верхняя	13	15,3*	12	14,1	25	29,4
	нижняя	0	0,0	17	20,0	17	20,0
Второй	верхняя	21	24,7*	6	7,1	27	31,8
	нижняя	8	9,4	8	9,4	16	18,8
Первый и второй моляр	верхняя	34	40,0*	18	21,2	52	61,2*
	нижняя	8	9,4	25	29,4	33	38,8
Итого		42	49,4	43	50,6	85	100

Примечание: * — статистически достоверно значимые различия частоты локализации между верхней и нижней челюстью ($p < 0,01$).

и вторые моляры: 49,4 и 50,6% ($p>0,05$) — однако общее количество вылеченных кариозных поражений в зубах на верхней челюсти было больше, чем на нижней (61,2 и 38,8%, $p<0,01$).

Большинство (80%) кариозных поражений локализовались на одной поверхности зуба: в первых временных молярах чаще на окклюзионной или дистальной поверхности, а не на медиальной (25,9 и 14,1% против 2,3% соответственно, $p<0,001$); во вторых — чаще на медиальной или окклюзионной поверхности, а не на дистальной (24,7 и 11,8% против 1,2% соответственно, $p<0,001$). В целом, кариозные поражения одной поверхности немного чаще локализовались на одной из контактных поверхностей моляров, а не на окклюзионной поверхности (42,4 и 37,6% соответственно, $p>0,05$). Локализация кариозных поражений на двух поверхностях моляров встречалась в 11,8% случаев: 7,1% — окклюзионно-дистальная поверхность, 4,7% — окклюзионно-медиальная поверхность ($p>0,05$). Поражение трех поверхностей зубов отмечено в 8,2% случаев (табл. 6).

В соответствии с критериями ICDAS-II коду 4 соответствовали 58,8% кариозных поражений, коду 5 — 9,4%, коду 6 — 32,0%. Кариозные поражения чаще были

активными, чем неактивными (69,4 и 30,6% соответственно, $p<0,001$).

Результаты лечения кариеса по методу Холл в динамике наблюдения

Установлена высокая эффективность лечения по методу Холл во все периоды наблюдения: через 6 и 12 месяцев — 96,5%, через 18 месяцев — 95,3%, через 24 и 36 месяцев — 92,9% (табл. 7).

Незначительные осложнения (требующие повторного лечения зубов) на протяжении 36-месячного наблюдения не выявлены. Количество значимых осложнений, приведших к преждевременному удалению временных моляров, было небольшим, и в разные периоды наблюдения изменялось от 0,0 до 3,5%. Общее количество значимых осложнений за трехлетний период наблюдения составило 7,1%.

Показатели частоты развития значимых осложнений не имели статистически значимых различий у детей в возрасте 4 и 5 лет, мальчиков и девочек, детей с различными типами поведения, разным гигиеническим состоянием рта, локализацией кариозных поражений

Таблица 6. Распределение кариозных поражений по поверхностям зубов (в %)

Table 6. Carious lesions distribution on the surfaces of the teeth (in percent)

Группа зубов	Одна поверхность	Две поверхности	Более 2 поверхностей
Первые моляры	42,3*	5,9	1,2
верхняя челюсть	22,3*	5,9	1,2
нижняя челюсть	20,0*	0,0	0,0
Вторые моляры	37,6*	5,9	7,1
верхняя челюсть	31,8*	4,7	1,2
нижняя челюсть	11,8*	1,2	5,9
Итого	80,0*	11,8	8,2

Примечание: * — статистически достоверно значимые различия между частотой локализации кариозных поражений на одной поверхности по сравнению с поражением двух и более поверхностей одноименных зубов ($p<0,001$).

Таблица 7. Результаты лечения кариеса временных моляров по методу Холл (в %)

Table 7. The results of caries treatment by the Hall technique in primary molars (in percent)

Период наблюдения	Успешное лечение	Незначительные осложнения	Значимые осложнения
6 месяцев	96,5	0,0	3,5
12 месяцев	96,5	0,0	0,0
18 месяцев	95,3	0,0	1,2
24 месяца	92,9	0,0	2,4
36 месяцев	92,9	0,0	0,0
Всего	92,9	0,0	7,1

Таблица 8. Частота значимых осложнений после лечения кариеса по методу Холл с учетом различных факторов

Table 8. The frequency of major complications after caries treatment by the Hall technique, considering various factors

Фактор	Градации фактора	Частота осложнений, %	χ^2	p
Возраст	4 года	9,5	0,736	0,390
	5 лет	4,6		
Пол	мальчики	8,7	0,772	0,379
	девочки	3,5		
Поведение детей	негативное	0,0	0,399	0,527
	позитивное	7,5		
Гигиена рта	удовл.	12,5	1,565	0,211
	плохая	4,8		
Индекс кпу	1–4	16,6	1,369	0,242
	5–8	4,2		
	≥9	5,0		
Локализация кариозного поражения	1-е моляры	2,4	2,737	0,098
	2-е моляры	11,6		
	верхняя челюсть	5,8	0,036	0,562
	нижняя челюсть	9,1		
Глубина поражения по ISDAS-II	1 поверхность	5,8	4,439	0,036
	2 поверхности	0,0		
	3 поверхности	28,5		
Активность поражения	код 4	4,0	3,796	0,150
	код 5	0,0		
	код 6	14,8		
СИЦ для фиксации коронок	активные	6,8	0,020	0,889
	неактивные	7,7		
СИЦ для фиксации коронок	Полиакрилин	9,5	0,760	0,383
	Fuji IX	4,6		

в первых и во вторых молярах, различной глубиной и активностью кариозных поражений, видами СИЦ для фиксации преформованных коронок (табл. 8). Лишь при распространении кариозного поражения более чем на две поверхности зуба частота развития значимых осложнений была статистически значительно выше, чем при локализации поражения на одной или двух поверхностях (5,8, 0 и 28,5%; $\chi^2=4,439$, $p=0,036$).

ОБСУЖДЕНИЕ

Трехлетнее клиническое исследование показало высокую эффективность лечения кариеса временных моляров по методу Холл. В течение первого и второго года наблюдения по данным клинических и рентгенологических исследований выявлено по 3,5% значимых осложнений после лечения данным методом, а через 3 года осложнений не выявлено. Полученные результаты комплементарны результатам R.M. Santamaria и соавт. (2014), выявивших 3,0% значимых осложнений через 1 год после лечения молочных зубов методом Холл [27]. Некоторые авторы сообщили о полном отсутствии осложнений после применения метода Холл. Так, Н.Р. Bhatia и соавт. (2019) не выявили клинических и рентгенологических осложнений после лечения кариеса этим методом, однако они проводили исследование среди более старших детей (6–12 лет) и в течение короткого периода времени (6 месяцев) [28].

Незначительные осложнения в нашем исследовании выявлены не были, тогда как другие исследователи регистрировали незначительные осложнения в 1–5% случаев [7, 15, 29]. Так, R. Midani и соавт. (2019) после лечения 181 временных моляра по методу Холл у детей 2–10 лет, выявили через 22 месяца незначительные осложнения (обратимый пульпит, потеря коронки или вторичный кариес) в 2,2% случаев, значительные осложнения (необратимый пульпит или абсцесс) — 5,5%, успешность лечения определена в 92,3% случаев [29]. Примерно такой же уровень успешности применения метода Холл установлен в исследованиях, проведенных в разных странах: в Германии через 2 года — 93%, 2,5 года — 92,5%, в Великобритании через 2 года — 98%, через 5 лет — 97%, в Шотландии через 3 года — 93,4% [28–30]. Аналогичные результаты получены и в нашем исследовании: успешность метода через 3 года составила 92,9%.

Некоторые авторы определяли отдельно клинический и рентгенологический успех лечения. W. Clark и соавт. (2017) в ретроспективном исследовании показали, что через 20 месяцев после лечения кариеса по методу Холл клинический успех выявлен в 97,4% случаев, рентгенографический — 94,9%, однако авторы получили рентгенографические сведения менее чем в половине случаев, включенных в исследование [31].

Считается, что эффективность метода Холл обусловлена не только тем, что коронка полностью изолирует зуб от микробиома рта, биопленки зуба и кислотных воздействий, но и действием СИЦ, на который фиксируется коронка, так как выделение из СИЦ ионов

фтора предотвращает дальнейшее развитие кариозного процесса [32]. В нашем исследовании использовались 2 вида СИЦ для фиксации коронок. После использования Полиакрилина осложнения встречались чаще, чем после применения Fuji IX, однако различия не были значимыми статистически: 9,5 и 4,6% соответственно ($p>0,05$).

Следует отметить, что метод Холл, исключая инвазию и образование аэрозольного облака, становится важным методом выбора при лечении кариеса временных моляров у детей в период пандемии COVID-19 [33]. Кроме того, сложности проведения традиционного лечения кариеса временных зубов у маленьких детей, очереди и высокая стоимость лечения в условиях седации и общего обезболивания также являются вескими аргументами для более широкого внедрения неинвазивных методов лечения, включающих метод Холл [34]. Подчеркивается, что этот метод может быть успешно применен в полевых условиях, при отсутствии электричества и стоматологического оборудования [13].

Метод Холл отвечает требованиям персонализированного подхода к лечению кариеса у детей, предполагающего выбор наиболее подходящего данному ребенку метода лечения, с учетом его возрастных особенностей, психоэмоционального статуса, локализации и глубины кариозной полости, возможностей врача. Метод не требует применения бормашины, что делает лечение кариеса менее стрессогенным и благоприятно влияет на качество жизни детей [35].

Однако метод Холл пока не получил широкого распространения во многих странах. Барьерами к его внедрению являются недостаток знаний и умений практикующих стоматологов [24], недостаточность обучения студентов минимально инвазивным и неинвазивным методам лечения кариеса временных зубов [36]. Некоторые авторы считают недостаточными данные о применении метода при изолированных кариозных поражениях отдельных поверхностей зубов [37]. Между тем в нашем исследовании убедительно продемонстрирована успешность метода при изолированных кариозных поражениях, а также независимость результатов лечения кариеса временных моляров по методу Холл от возраста, пола и поведения детей, гигиены рта и уровня кпу, локализации кариозных поражений в первом или во втором моляре, глубины и активности поражения по критерию ICDAS-II, вида СИЦ для фиксации коронки. Лишь увеличение частоты осложнений при локализации кариозных поражений на более чем двух поверхностях зубов по сравнению с поражением одной и двух поверхностей было статистически значимым.

ЗАКЛЮЧЕНИЕ

Метод Холл имеет высокую эффективность и может быть методом выбора при лечении кариеса дентина временных моляров у детей. Лечение методом Холл кариозных поражений 1–2 поверхностей зубов более успешно, чем при поражении более двух поверхностей.

Конфликт интересов. Авторы декларируют отсутствие конфликта интересов.

Поступила: 18.08.2022 **Принята в печать:** 06.12.2022

Conflict of interests. The authors declare no conflict of interests.

Received: 18.08.2022

Accepted: 06.12.2022

ЛИТЕРАТУРА / REFERENCES:

- Pitts N.B., Zero D.T., Marsh P.D., Ekstrand K., Weintraub J.A., Ramos-Gomez F., Tagami J., Twetman S., Tsakos G., Ismail A. Dental caries. — *Nat Rev Dis Primers*. — 2017; 3: 17030. [PMID: 28540937](#)
- Шаковец Н.В., Антоненко А.Н. Эпидемиология, этиология, оценка риска, профилактика и лечение кариеса зубов детей раннего возраста. — *Международные обзоры: клиническая практика и здоровье*. — 2019; 3 (35): 28—40. [Shakavets N., Antonenko A.N. Epidemiology, etiology, risk assessment, prevention, education and management of early childhood caries. — *International reviews: Clinical practice and health*. — 2019; 3 (35): 28—40 (In Russ.)]. [eLibrary ID: 41868902](#)
- Kassebaum N.J., Bernabé E., Dahiya M., Bhandari B., Murray C.J., Marcenes W. Global burden of untreated caries: a systematic review and metaregression. — *J Dent Res*. — 2015; 94 (5): 650—8. [PMID: 25740856](#)
- Кузьмина Э.М., Янушевич О.О., Кузьмина И.Н., Лапатина А.В. Тенденции распространенности и интенсивности кариеса зубов среди населения России за 20-летний период. — *Dental Forum*. — 2020; 3 (78): 2—8. [Kuzmina E.M., Yanushevich O.O., Kuzmina I.N., Lapatina A.V. Tendency in the prevalence of dental caries among the Russian population over a 20-year period. — *Dental Forum*. — 2020; 3 (78): 2—8 (In Russ.)]. [eLibrary ID: 43825063](#)
- Duangthip D., Chen K.J., Gao S.S., Lo E.C.M., Chu C.H. Managing early childhood caries with atraumatic restorative treatment and topical silver and fluoride agents. — *Int J Environ Res Public Health*. — 2017; 14 (10): E1204. [PMID: 28994739](#)
- Tahmassebi J.F., Malik M., Berg N., Pavitt S., Gray-Burrows K., O'Grady A. Using process drama to explore the causes of dental anxiety in primary-school children. — *Eur Arch Paediatr Dent*. — 2021; 22 (5): 869—877. [PMID: 33893625](#)
- Santamaría R.M., Innes N.P.T., Machiulskiene V., Schmoedel J., Alkilzy M., Splieth C.H. Alternative caries management options for primary molars: 2.5-Year outcomes of a randomised clinical trial. — *Caries Res*. — 2017; 51 (6): 605—614. [PMID: 29258064](#)
- Schwendicke F. Contemporary concepts in carious tissue removal: A review. — *J Esthet Restor Dent*. — 2017; 29 (6): 403—408. [PMID: 28925550](#)
- Chen K.J., Gao S.S., Duangthip D., Lo E.C.M., Chu C.H. Managing early childhood caries for young children in China. — *Healthcare (Basel)*. — 2018; 6 (1): E11. [PMID: 29385684](#)
- Araujo M.P., Innes N.P., Bonifácio C.C., Hesse D., Olegário I.C., Mendes F.M., Raggio D.P. Atraumatic restorative treatment compared to the Hall Technique for occluso-proximal carious lesions in primary molars; 36-month follow-up of a randomised control trial in a school setting. — *BMC Oral Health*. — 2020; 20 (1): 318. [PMID: 33176756](#)
- Olegário I.C., Ladewig N.M., Hesse D., Bonifácio C.C., Braga M.M., Imparato J.C.P., Mendes F.M., Raggio D.P. Is it worth using low-cost glass ionomer cements for occlusal ART restorations in primary molars? 2-year survival and cost analysis of a Randomized clinical trial. — *J Dent*. — 2020; 101: 103446. [PMID: 32758684](#)
- Schwendicke F., Frencken J.E., Bjørndal L., Maltz M., Manton D.J., Ricketts D., Van Landuyt K., Banerjee A., Campus G., Doméjean S., Fontana M., Leal S., Lo E., Machiulskiene V., Schulte A., Splieth C., Zandona A.F., Innes N.P. Managing carious lesions: Consensus recommendations on carious tissue removal. — *Adv Dent Res*. — 2016; 28 (2): 58—67. [PMID: 27099358](#)
- Ayedun O.S., Oredugba F.A., Sote E.O. Comparison of the treatment assessments of the conventional stainless-steel crown restorations and the Hall technique. — *West Afr J Med*. — 2020; 37 (3): 253—259. [PMID: 32476119](#)
- Crowder L. Management options of early childhood caries. — *Evid Based Dent*. — 2021; 22 (3): 106—107. [PMID: 34561662](#)
- Innes N.P., Evans D.J., Bonifacio C.C., Geneser M., Hesse D., Heimer M., Kanellis M., Machiulskiene V., Narbutaitė J., Olegário I.C., Owais A., Araujo M.P., Raggio D.P., Splieth C., van Amerongen E., Weber-Gasparoni K., Santamaria R.M. The Hall Technique 10 years on: Questions and answers. — *Br Dent J*. — 2017; 222 (6): 478—483. [PMID: 28336976](#)
- Santamaría R.M., Abudrya M.H., Gül G., Mourad M.S., Gomez G.F., Zandona A.G.F. How to intervene in the caries process: Dentin caries in primary teeth. — *Caries Res*. — 2020; 54 (4): 306—323. [PMID: 32854105](#)
- Altoukhi D.H., El-Housseiny A.A. Hall technique for carious primary molars: A review of the literature. — *Dent J (Basel)*. — 2020; 8 (1): E11. [PMID: 31963463](#)
- Jackson G. Placement of preformed metal crowns on carious primary molars by dental hygiene/therapy vocational trainees in Scotland: a service evaluation assessing patient and parent satisfaction. — *Prim Dent J*. — 2015; 4 (4): 46—51. [PMID: 26966773](#)
- Santamaría R., Innes N. Sealing carious tissue in primary teeth using crowns: The Hall technique. — *Monogr Oral Sci*. — 2018; 27: 113—123. [PMID: 29794469](#)
- van der Zee V., van Amerongen W.E. Short communication: Influence of preformed metal crowns (Hall technique) on the occlusal vertical dimension in the primary dentition. — *Eur Arch Paediatr Dent*. — 2010; 11 (5): 225—7. [PMID: 20932395](#)
- Binladen H., Al Halabi M., Kowash M., Al Salami A., Khamis A.H., Hussein I. A 24-month retrospective study of preformed metal crowns: the Hall technique versus the conventional preparation method. — *Eur Arch Paediatr Dent*. — 2021; 22 (1): 67—75. [PMID: 32342287](#)

22. Kaptan A., Korkmaz E. Evaluation of success of stainless steel crowns placed using the hall technique in children with high caries risk: A randomized clinical trial. — *Niger J Clin Pract.* — 2021; 24 (3): 425—434. [PMID: 33723119](#)
23. Ludwig K.H., Fontana M., Vinson L.A., Platt J.A., Dean J.A. The success of stainless steel crowns placed with the Hall technique: a retrospective study. — *J Am Dent Assoc.* — 2014; 145 (12): 1248—53. [PMID: 25429038](#)
24. Jiang Q., Zeng X., Wang Y., Zou J., Zhang Q. Dentists' perception and clinical use of preformed metal crowns to restore primary molar defects in Chengdu city, China: A cross-sectional study. — *Biomed Res Int.* — 2021; 2021: 6200083. [PMID: 34395620](#)
25. American Academy of Pediatric Dentistry. Behavior guidance for the pediatric dental patient. — In: The reference manual of pediatric dentistry. — Chicago: American Academy of Pediatric Dentistry, 2021. — Pp. 306—324. <https://www.aapd.org/research/oral-health-policies-recommendations/behavior-guidance-for-the-pediatric-dental-patient>
26. Innes N.P., Evans D.J., Stirrups D.R. Sealing caries in primary molars: randomized control trial, 5-year results. — *J Dent Res.* — 2011; 90 (12): 1405—10. [PMID: 21921249](#)
27. Santamaria R.M., Innes N.P., Machiulskiene V., Evans D.J., Splieth C.H. Caries management strategies for primary molars: 1-yr randomized control trial results. — *J Dent Res.* — 2014; 93 (11): 1062—9. [PMID: 25216660](#)
28. Bhatia H.P., Khari P.M., Sood S., Sharma N., Singh A. Evaluation of clinical effectiveness and patient acceptance of Hall technique for managing carious primary molars: An in vivo study. — *Int J Clin Pediatr Dent.* — 2019; 12 (6): 548—552. [PMID: 32440073](#)
29. Midani R., Splieth C.H., Mustafa Ali M., Schmoeckel J., Mourad S.M., Santamaria R.M. Success rates of preformed metal crowns placed with the modified and standard Hall technique in a paediatric dentistry setting. — *Int J Paediatr Dent.* — 2019; 29 (5): 550—556. [PMID: 30888708](#)
30. Araujo M.P., Uribe S., Robertson M.D., Mendes F.M., Raggio D.P., Innes N.P.T. The Hall Technique and exfoliation of primary teeth: a retrospective cohort study. — *Br Dent J.* — 2020; 228 (3): 213—217. [PMID: 32060464](#)
31. Clark W., Geneser M., Owais A., Kanellis M., Qian F. Success rates of Hall technique crowns in primary molars: a retrospective pilot study. — *Gen Dent.* — 2017; 65 (5): 32—35. [PMID: 28862586](#)
32. Krämer N., Schmidt M., Lücker S., Domann E., Frankenberger R. Glass ionomer cement inhibits secondary caries in an in vitro bio-film model. — *Clin Oral Investig.* — 2018; 22 (2): 1019—1031. [PMID: 28741172](#)
33. Maru V. The 'new normal' in post-COVID-19 pediatric dental practice. — *Int J Paediatr Dent.* — 2021; 31 (4): 528—538. [PMID: 34148269](#)
34. Crystal Y.O., Janal M.N., Yim S., Nelson T. Teaching and utilization of silver diamine fluoride and Hall-style crowns in US pediatric dentistry residency programs. — *J Am Dent Assoc.* — 2020; 151 (10): 755—763. [PMID: 32979954](#)
35. Innes N., Evans D., Hall N. The Hall Technique for managing carious primary molars. — *Dent Update.* — 2009; 36 (8): 472—4, 477—8. [PMID: 19927456](#)
36. Moradi S., Sabbagh S., Timms L., Ravaghi V. Teaching minimally invasive interventions in paediatric dentistry: A cross-sectional survey of dental schools in Iran. — *BMC Oral Health.* — 2021; 21 (1): 368. [PMID: 34301216](#)
37. BaniHani A., Santamaria R.M., Hu S., Maden M., Albadri S. Minimal intervention dentistry for managing carious lesions into dentine in primary teeth: an umbrella review. — *Eur Arch Paediatr Dent.* — 2021; (Online ahead of print). [PMID: 34784027](#)

DOI: 10.37988/1811-153X_2022_4_14

В.В. Кружилин,

аспирант кафедры стоматологии детского возраста

[И.Н. Чечина,](#)

к.м.н., доцент кафедры стоматологии детского возраста

[О.Г. Жиленко,](#)

к.м.н., доцент кафедры стоматологии детского возраста

[Е.А. Подзорова,](#)

к.м.н., доцент, зав. кафедрой стоматологии детского возраста

[Л.Р. Сарап,](#)

д.м.н., доцент, профессор кафедры стоматологии детского возраста

[Н.Ю. Дмитриенко,](#)

к.м.н., доцент кафедры стоматологии детского возраста

АГМУ, 656038, Барнаул, Россия

ДЛЯ ЦИТИРОВАНИЯ:

Кружилин В.В., Чечина И.Н., Жиленко О.Г., Подзорова Е.А., Сарап Л.Р., Дмитриенко Н.Ю. Зависимость степени активности кариозного процесса от ионного баланса полости рта у детей. — *Клиническая стоматология*. — 2022; 25 (4): 14—19.
DOI: 10.37988/1811-153X_2022_4_14

Зависимость степени активности кариозного процесса от ионного баланса полости рта у детей

Реферат. Кариес — одна из главных проблем современной стоматологии. Постепенное разрушение твердых тканей зуба, со временем осложняющееся поражением пульпы и периапикальных тканей, может стать причиной потери постоянных зубов даже в детском возрасте, а также оно может спровоцировать развитие соматической патологии у ребенка. Непрерывное развитие кариозного процесса является следствием нарушения баланса между процессами ре- и деминерализации в полости рта, возникающими из-за активности микрофлоры, метаболизм которой основан на потреблении сахаров, поступающих с пищей. Важную роль в процессах ре- и деминерализации эмали играет слюна, обладающая буферными свойствами, — он способствует нормализации гомеостаза полости рта и повышению резистентности к кариесу. Изучение характеристик гомеостаза полости рта у детей при разной степени активности кариозного процесса может помочь оптимизировать профилактическую роль современной стоматологии. Цель исследования — изучение взаимосвязи между изменением ионного баланса ротовой жидкости у детей и активностью кариозного процесса в период сменного прикуса. **Материалы и методы.** Проведено обследование 100 школьников г. Барнаула от 7 до 12 лет, в рамках которого определяли ИГР-У, индекс РМА, pH ротовой жидкости, концентрацию Ca^{2+} в ротовой жидкости. **Результаты.** У детей с I степенью активности кариозного процесса ($n=30$) ИГР-У в среднем равнялся 0,5; у детей со II степенью активности кариозного процесса ($n=30$) — 1,0; у детей с III степенью активности кариозного процесса ($n=30$) — 2,50. В группе с I степенью активности кариеса индекс РМА в среднем составил 2,8%, в группе с II степенью — 13,9% и в группе с III степенью — 23,61%. У здоровых детей ($n=10$) pH ротовой жидкости в среднем составил 7,22; в группе с I степенью активности кариеса — 7,07; в группе со II степенью активности кариеса — 6,97; в группе с III степенью активности кариеса — 6,88. Средняя концентрация Ca^{2+} в ротовой жидкости здоровых детей составила 0,04—0,05 г/л; у детей с I степенью активности кариеса — 0,07 г/л; со II степенью активности кариеса — 0,08 г/л; с III степенью активности кариеса — 0,09 г/л. **Заключение.** Выявлена зависимость между pH и концентрацией Ca^{2+} в ротовой жидкости, уровнем гигиены полости рта, а также степенью активности кариеса и поражения пародонта у детей.

Ключевые слова: гомеостаз полости рта, ионный баланс полости рта, оценка состояния полости рта, кариес у детей

[V.V. Kruzhilin,](#)

postgraduate at the Pediatric dentistry Department

[I.N. Chechina,](#)

PhD in Medical Sciences, associate professor of the Pediatric dentistry Department

[O.G. Zhilenko,](#)

PhD in Medical Sciences, associate professor of the Pediatric dentistry Department

[E.A. Podzorova,](#)

PhD in Medical Sciences, associate professor and head of the Pediatric dentistry Department

[L.R. Sarap,](#)

PhD in Medical Sciences, full professor of the Pediatric dentistry Department

Caries activity dependence on the oral ion balance in children

Abstract. Caries is one of the major problems of modern dentistry. Gradual destruction of the hard tissues of the tooth, eventually complicated by the lesion of the pulp and periapical tissues, can cause the loss of permanent teeth, even at childhood age, and it can also provoke the development of somatic pathology in a child. The continuous development of the carious process is a consequence of the imbalance between the processes of re-mineralization and demineralization in the oral cavity, arising from the activity of microflora, whose metabolism is based on the consumption of sugars that come with the food. An important role in the processes of re- and demineralization of enamel is played by saliva, which has buffer properties — it helps to normalize oral homeostasis and increase resistance to caries. The study of the characteristics of oral homeostasis in children with varying degrees of carious process activity can help to optimize the preventive role of modern dentistry. The aim of the investigation is to study the interrelation between the change of oral liquid ionic balance in children and activity of carious process at period of changeable bite. **Materials and methods.** Research of 100 schoolchildren of Barnaul city from 7 till 12 years old was carried out in which OHI-S, PMA index, pH of an oral liquid, concentration of Ca^{2+} in an oral liquid were determined. **Results.** In children with the 1st degree of carious process activity ($n=30$) the OHI-S averaged 0.5; in children with the 2nd degree of carious process activity ($n=30$) — 1.0;

N.Yu. Dmitrienko,

PhD in Medical Sciences, associate professor
of the Pediatric dentistry Department

Altai State Medical University,
656038, Barnaul, Russia

in children with the 3rd degree of carious process activity ($n=30$) — 2.50. In the group with degree I caries activity the PMA index averaged 2.8%, in the group with degree II — 13.9% and in the group with degree III — 23.61%. In healthy children ($n=10$) oral fluid pH averaged 7.22; in group with degree I caries activity, 7.07; in group with degree II caries activity, 6.97; in group with degree III caries activity, 6.88. Average concentration of Ca^{2+} in oral liquid of healthy children made up 0.04—0.05 g/l; in children with I degree of caries activity — 0,07 g/l; with II degree of caries activity — 0,08 g/l; with III degree of caries activity — 0,09 g/l. **Conclusion.** Correlation between pH and Ca^{2+} concentration in an oral liquid, a level of hygiene of an oral cavity, and also a degree of caries activity and damage of periodontium at children has been revealed.

Key words: homeostasis of the oral cavity, ion balance of the oral cavity, assessment of the oral cavity, caries in children

FOR CITATION:

Kruzhilin V.V., Chechina I.N., Zhilenko O.G., Podzorova E.A., Sarap L.R., Dmitrienko N.Yu. Caries activity dependence on the oral ion balance in children. *Clinical Dentistry (Russia)*. 2022; 25 (4): 14—19 (In Russ.). DOI: 10.37988/1811-153X_2022_4_14

ВВЕДЕНИЕ

Известно, что кариес является одним из наиболее распространенных хронических заболеваний современного общества, при этом особенно сильное влияние оно оказывает на детей. Несмотря на общепризнанную важность профилактики в современной стоматологии, стоматологическое здоровье детского населения в большинстве регионов РФ остается неудовлетворительным [1, 2].

Развитие стоматологии как науки и появление современных диагностических методов исследования позволяют своевременно выявлять и лечить различные заболевания полости рта, в том числе поражающие твердые ткани зубов [3—5]. Однако изучение распространенности и интенсивности кариеса у детей, а также опыт, накопленный за годы развития стоматологии, показывает, что только повышение качества диагностических и лечебных мероприятий не позволяет остановить рост распространенности патологии органов и тканей полости рта [6—8]. Для снижения заболеваемости населения необходима развитая и обширно используемая в практической деятельности система профилактики [9—12]. Для грамотного составления и последующего эффективного применения профилактических программ важно изучать этиологию и анализировать каждое звено патогенеза стоматологического заболевания [13].

Общеизвестно, что заболевания полости рта относятся к мультифакторным, однако основным этиологическим фактором является жизнедеятельность микроорганизмов [14]. Бактерии, как и другие существа, не могут воздействовать только на одну структуру, они влияют на всю среду своего обитания, которой в данном случае является полость рта. При развитии заболеваний полости рта нарушаются многие физиологические процессы, но основной удар на себя принимают буферные системы слюны [15].

Цель исследования — изучить и выявить корреляцию между изменением ионного баланса ротовой

жидкости у детей и активностью кариозного процесса в период сменного прикуса.

МАТЕРИАЛЫ И МЕТОДЫ

В исследовании продолжительностью 6 месяцев приняли участие 100 школьников со сменным прикусом от 7 до 12 лет (50 мальчиков и 50 девочек) без стоматологических патологий хирургического профиля. Из 100 детей только 5 мальчиков и 5 девочек были здоровы, у остальных детей обнаружены различные стоматологические патологии.

Разделение участников по гендерному признаку на 2 равные по численности группы было намеренным, для упрощения подсчетов и снижения возможных отклонений. Все дети являлись учащимися общеобразовательной школы № 84 и лицея № 112 Индустриального района Барнаула. Образовательные учреждения прикреплены к городской детской поликлинике № 9 Барнаула, где на базе стоматологического отделения и проходило исследование [16].

В соответствии с методикой Т.Ф. Виноградовой были сформированы 3 группы детей с различной степенью активности кариозного процесса [17, 18]:

- I — 30 детей с I степенью активности кариеса (компенсированная форма);
- II — 30 детей со II степенью активности кариеса (субкомпенсированная форма);
- III — 30 детей с III степенью активности кариеса (декомпенсированная форма).

Контрольную группу составили 10 здоровых детей.

Стоматологический осмотр выполняли при помощи стандартного набора инструментов: зонда, пинцета, зеркала. В ходе осмотра определяли удаленные постоянные зубы, кариозные полости и пломбы.

Интенсивность кариеса зубов у детей от 7 до 10 лет определяли через стандартный индекс КПУ+кп, характеризующий сменный прикус, где К — количество постоянных зубов, пораженных кариесом; П — количество

пломбированных постоянных зубов; У — количество удаленных постоянных зубов, к — количество временных зубов, пораженных кариесом; п — количество пломбированных временных зубов. У детей в возрасте от 11 до 12 лет интенсивность кариеса зубов определялась с помощью стандартного индекса КПУ.

Гигиену полости рта оценивали через упрощенный индекс гигиены рта в модификации П.А. Леуса (ИГР-У) [19–21].

Также определяли некоторые физико-химические параметры ротовой жидкости: рН, общую концентрацию ионов кальция, буферную емкость. Слюну для исследования собирали с утра до еды и чистки зубов.

Для своего исследования мы выбрали потенциометрический метод определения рН ротовой жидкости с помощью высокоточного прибора рН-150МИ (госреестр средств измерений № 17659-98). рН ротовой жидкости измеряли в пробе объемом не менее 1 мл с электродом ЭСК-10305. Концентрацию ионов кальция в пробе объемом не менее 2 мл измеряли кальций-селективным электродом с ПВХ-мембраной ЭЛИС-121Са, при этом электрод сравнения ЭСр-10103 погружали в 2 мл трехмолярного раствора хлорида кальция.

При статистической обработке результатов применяли критерий Манна—Уитни, который используют для оценки различий между двумя независимыми выборками по уровню какого-либо признака, измеренного количественно. Мы использовали данный метод, так как он показался нам наиболее подходящим, вследствие возможности выявлять различия в значении параметра между малыми выборками, увеличивая точность. К тому же, в отличие от критерия Стьюдента, мы отказываемся от предположения нормальности распределения признака между группами, что значительно упрощает расчеты и увеличивает точность.

РЕЗУЛЬТАТЫ И ОБСУЖДЕНИЕ

В I группе детей с I степенью активности кариозного процесса по Виноградовой средний ИГР-У варьировал от 0,17 до 1,33 и составил в среднем 0,5, что соответствует хорошему уровню гигиены полости рта (см. таблицу). Во II группе — от 0,66 до 1,50 и составил в среднем 1,0, что также соответствует хорошему уровню гигиены полости рта; в III группе — от 2,0 до 3,0 и в среднем составил 2,5, что соответствует неудовлетворительному

уровню гигиены полости рта [21]. Установлены статистически достоверно значимые различия показателя между группами ($p < 0,05$), что подтверждает зависимость активности кариозного процесса в период смены зубов от уровня гигиены полости рта.

При определении индекса РМА мы получили следующие результаты (см. таблицу): в I группе индекс в среднем составил 2,8% (в границах от 0 до 12,5%), во II группе — 13,9% (от 0 до 26,38%) и в III группе — 23,61% (от 4,17 до 58,3%), что соответствует легкой степени гингивита во всех группах, кроме контрольной [22, 23]. Межгрупповые различия статистически достоверно значимы ($p < 0,05$), а это позволяет сделать вывод о зависимости между степенью выраженности воспаления в краевом пародонте и активностью кариозного процесса.

При анализе клинических показателей установлены статистически значимые межгрупповые различия. Полученные данные показывают неоднородность клинической картины начального кариеса в группах с различной активностью кариозного процесса и позволяют сделать вывод о более неблагоприятном течении агрессивной, декомпенсированной формы кариеса по сравнению с компенсированным и субкомпенсированным течением. Для более точного понимания процессов ре- и деминерализации при начальном кариесе зубов у детей с различной степенью активности кариозного процесса необходимо изучить лабораторные показатели ионного баланса ротовой жидкости [24–26], что и составляло цель нашего исследования.

При определении водородного показателя ротовой жидкости получены следующие данные (рис. 1): рН у здоровых детей в среднем составил 7,22 (от 7,16 до 7,28), т.е. он смещен в сторону ощелачивания среды полости рта, замедляя развитие кариозного процесса. В I группе среднее значение рН равнялось 7,07 (от 6,65 до 7,12), попадает в границы нормы. Во II группе — в среднем 6,97 (от 6,60 до 7,14), отклонение в сторону закисления среды полости рта, однако оно незначительно. В III группе — в среднем 6,88 (от 6,46 до 7,01), выраженное отклонение в сторону закисления среды полости рта, ускоряющее развитие кариозного процесса (см. таблицу). При этом межгрупповые различия оказались статистически незначимыми. Возможно, результаты исследования говорят о крайне активной работе буферных систем слюны, которые обеспечивают стабильность

Результаты исследования: индекс гигиены, индекс РМА, рН ротовой жидкости, концентрация ионов кальция в ротовой жидкости

Examination results: OHI-S, PMA index, pH of the oral fluid, concentration of calcium ions in the oral fluid

Показатель	I группа			II группа			III группа			Контроль		
	среднее	min	max	среднее	min	max	среднее	min	max	среднее	min	max
Индекс гигиены	0,50*	0,17	1,33	1,00*	0,66	1,50	2,50*	2,00	3,00	—	—	—
Индекс РМА, %	2,80*	0,00	12,50	13,90*	0,00	26,38	23,61*	4,17	58,30	—	—	—
рН	7,07	6,65	7,12	6,97	6,60	7,14	6,88	6,46	7,01	7,22	7,16	7,28
Ca ²⁺ , г/л	0,07	0,05	0,08	0,08	0,07	0,08	0,09	0,08	0,09	0,05	0,04	0,05

Примечание: * — межгрупповые различия статистически достоверно значимы ($p < 0,05$).

данного параметра ротовой жидкости у детей с различной активностью кариозного процесса. Однако различия все же имеются. Это связано с тем, что буферные системы у пациентов с III степенью активности кариеса работают на пределе.

Концентрация ионов кальция в ротовой жидкости здоровых детей варьировала от 0,04 до 0,05 г/л. В I группе она в среднем составила 0,07 (0,05–0,08) г/л; во II группе — 0,08 (0,07–0,08) г/л; в III группе — 0,09 (0,08–0,09) г/л (см. таблицу). По итогам измерений видна четкая зависимость: чем выше степень кариозных поражений, тем выше концентрация ионов кальция в ротовой жидкости (рис. 2). Мы считаем, что

такие показатели стали результатом активной реминерализации, присущей детям с их активным метаболизмом.

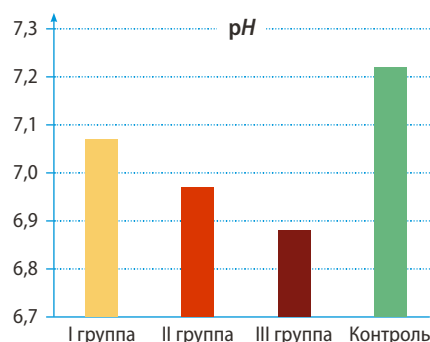


Рис. 1. pH ротовой жидкости детей 7—12 лет со сменным прикусом
Fig. 1. pH of oral fluid in 7—12 years children

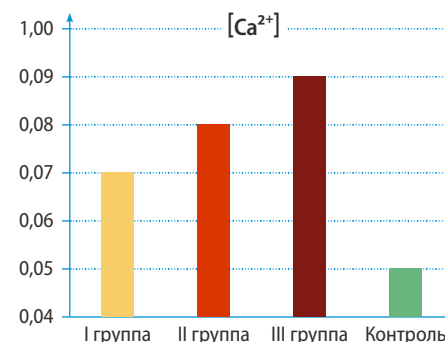


Рис. 2. Концентрация ионов кальция в ротовой жидкости детей 7—12 лет со сменным прикусом
Fig. 2. Calcium ion concentrations in the oral fluid of 7—12 years children

ЗАКЛЮЧЕНИЕ

По итогам определения характера изменений клинических и лабораторных параметров гомеостаза полости рта у детей при различной активности кариозного процесса были выявлены следующие зависимости: у детей с I степенью активности кариозного процесса был хороший уровень гигиены полости рта, легкая степень гингивита, соответствующий норме уровень pH и самый низкий показатель свободного кальция слюны; у детей со II степенью активности кариозного процесса также отмечались хороший уровень гигиены полости рта, легкая степень гингивита, незначительное отклонение pH в кислую сторону и средний уровень свободного кальция слюны; у детей с III степенью активности кариозного процесса были неудовлетворительный уровень гигиены полости рта, легкая степень гингивита, значительное отклонение pH в кислую сторону и самое высокое содержание свободного кальция в слюне.

В заключение отметим, что клинически различные по активности кариеса группы детей при лабораторном исследовании ионного баланса в полости рта оказались

не одинаковы, но очень близки по средним показателям. Предположительно, результаты исследования говорят о крайне активной работе буферных систем слюны, которые и обеспечивают стабильность данного параметра ротовой жидкости у детей с различной активностью кариозного процесса. Однако мы все же видим неоднородность показателей, выходящую за рамки лабильной константы [27, 28]. Мы предполагаем, что это связано с тем, что буферные системы у пациентов с III степенью активности кариеса работают на пределе своих возможностей. В дальнейшем исследования будут продолжены именно в этом направлении.

Конфликт интересов. Авторы декларируют отсутствие конфликта интересов.

Поступила: 06.08.2022 **Принята в печать:** 26.10.2022

Conflict of interests. The authors declare no conflict of interests.
Received: 06.08.2022 **Accepted:** 26.10.2022

ЛИТЕРАТУРА:

- Чернецов И.А., Зюлькина Л.А. Основные направления профилактики стоматологических заболеваний. — *Современная наука: актуальные проблемы теории и практики. Серия: Естественные и технические науки.* — 2019; 6: 203—206. [eLibrary ID: 40381203](#)
- Mathur V.P., Dhillon J.K. Dental caries: A disease which needs attention. — *Indian J Pediatr.* — 2018; 85 (3): 202—206. [PMID: 28643162](#)
- Размахнина Е.М., Киселева Е.А., Элбакидзе А.З. Клинико-лабораторные аспекты формирования кариесрезистентности. — *Dental Forum.* — 2016; 2: 12—14. [eLibrary ID: 26128216](#)
- Garyga V., Seidel L., Gagnot G., Reners M., Lambert F. Oral hygiene instructions and methods: A comparative survey of European

REFERENCES:

- Chernetsov I.A., Zulkina L.A. The main directions of prevention of dental diseases. *Modern Science: Actual Problems of Theory and Practice. Series: Natural and Technical Sciences.* 2019; 6: 203—206 (In Russ.). [eLibrary ID: 40381203](#)
- Mathur V.P., Dhillon J.K. Dental caries: A disease which needs attention. *Indian J Pediatr.* 2018; 85 (3): 202—206. [PMID: 28643162](#)
- Razmakhnina E.M., Kiseleva E.A., Elbakidze A.Z. Clinical and laboratory aspects in the formation of resistance to dental caries. *Dental Forum.* 2016; 2: 12—14 (In Russ.). [eLibrary ID: 26128216](#)
- Garyga V., Seidel L., Gagnot G., Reners M., Lambert F. Oral hygiene instructions and methods: A comparative survey of European

- general dentists, periodontists and dental hygienists. — *Oral Health Prev Dent*. — 2021; 19 (1): 327—337. [PMID: 34259425](#)
5. Скрипкина Г.И., Екимов Е.В., Митяева Т.С. Системный подход к проблеме прогнозирования кариеса зубов. — *Проблемы стоматологии*. — 2019; 3: 121—126. [eLibrary ID: 41212354](#)
 6. Кудрина К.О., Чечина И.Н., Сарап Л.Р., Дмитриенко Н.Ю., Шилова Ю.Н. Стоматологическая заболеваемость детей 12 лет, проживающих на территории Алтайского края. — *Клиническая стоматология*. — 2020; 1 (93): 9—11. [eLibrary ID: 42846257](#)
 7. Салахов А.К., Ксембаев С.С., Байкеев Р.Ф., Силагдзе Е.М. Стоматологическая заболеваемость населения России. — *Казанский медицинский журнал*. — 2020; 5: 713—718. [eLibrary ID: 44104762](#)
 8. Жиленко О.Г., Сарап Л.Р., Дмитриенко Н.Ю., Кудрина К.О., Зейберт А.Ю. Экологическая обусловленность распространенности заболеваний слизистой оболочки рта у детей в Алтайском крае. — *Бюллетень медицинской науки*. — 2020; 4 (20): 38—43. [eLibrary ID: 44512546](#)
 9. Fraihat N., Madae'en S., et al. Clinical effectiveness and cost-effectiveness of oral-health promotion in dental caries prevention among children: Systematic review and meta-analysis. — *Int J Environ Res Public Health*. — 2019; 16 (15): E2668. [PMID: 31349691](#)
 10. Бароева А.Р., Мамиева С.Ч. Особенности патогенеза и профилактики раннего детского кариеса. — *Современные вопросы биомедицины*. — 2022; 1 (18): 1. [eLibrary ID: 48006960](#)
 11. Кудрина К.О., Чечина И.Н., Сарап Л.Р., Зейберт А.Ю., Лыткина А.А. Изучение самооценки здоровья полости рта у детей, проживающих в Алтайском крае. — *Клиническая стоматология*. — 2021; 3: 25—31. [eLibrary ID: 46657552](#)
 12. Дуж А.Н., Алямовский В.В., Соколова О.Р. Влияние стоматологической грамотности родителей на стоматологический статус детей. — *Вестник новых медицинских технологий. Электронное издание*. — 2019; 5: 66—71. [eLibrary ID: 41211792](#)
 13. Ярова С.П., Саноян В.В. Современные концепции лечения начального кариеса зубов. — *Запорожский медицинский журнал*. — 2018; 2 (107): 280—284. [eLibrary ID: 35344609](#)
 14. Вечеркина Ж.В., Смолина А.А., Попова Т.А., Кубышкина К.П., Олейник О.И. Этиологические аспекты кариеса зубов и его профилактика. — *Системный анализ и управление в биомедицинских системах*. — 2020; 2: 79—86. [eLibrary ID: 44142501](#)
 15. Martins J.R., Díaz-Fabregat B., et al. Salivary biomarkers of oxidative stress in children with dental caries: Systematic review and meta-analysis. — *Arch Oral Biol*. — 2022; 139: 105432. [PMID: 35500456](#)
 16. Кудрина К.О., Сарап Л.Р., Дмитриенко Н.Ю., Зейберт А.Ю., Гегамян А.О. Оценка стоматологической заболеваемости у детей школьного возраста г. Барнаула. — *Стоматология детского возраста и профилактика*. — 2019; 2 (70): 64—68. [eLibrary ID: 39135639](#)
 17. Насретдинова Н.Ю., Мандра Ю.В., Базарный В.В., Ворожцова Л.И., Полушина Л.Г., Мандра Е.В., Власова М.И., Димитрова Ю.В., Ивашов А.С., Легких А.В., Чагай А.А. Особенности иммунологической реактивности полости рта школьников в зависимости от степени активности кариеса. — *Уральский медицинский журнал*. — 2020; 9 (192): 117—122. [eLibrary ID: 44206415](#)
 - general dentists, periodontists and dental hygienists. *Oral Health Prev Dent*. 2021; 19 (1): 327—337. [PMID: 34259425](#)
 5. Skripkina G., Ekimov E., Mityaeva T. System approach to the problem of forecasting the caries of teeth. *Actual Problems in Dentistry*. 2019; 3: 121—126. (In Russ.). [eLibrary ID: 41212354](#)
 6. Kudrina K.O., Chechina I.N., Sarap L.R., Dmitrienko N.Ju., Shilova Ju.N. Dental morbidity of 12 year old children residing in the territory of Altai region (Russia). *Clinical Dentistry (Russia)*. 2020; 1 (93): 9—11. (In Russ.). [eLibrary ID: 42846257](#)
 7. Salakhov A.K., Ksembaev S.S., Baykeev R.F., Silagadze E.M. Dental morbidity in Russia. *Kazan Medical Journal*. 2020; 5: 713—718. (In Russ.). [eLibrary ID: 44104762](#)
 8. Zhilenko O.G., Sarap L.R., Dmitrienko N.Y., Kudrina K.O., Zeibert A.Y. Ecological causality of the prevalence of oral mucosa diseases in children in Altai region. *Bulletin of Medical Science*. 2020; 4 (20): 38—43 (In Russ.). [eLibrary ID: 44512546](#)
 9. Fraihat N., Madae'en S., Bencze Z., Herczeg A., Varga O. Clinical effectiveness and cost-effectiveness of oral-health promotion in dental caries prevention among children: Systematic review and meta-analysis. *Int J Environ Res Public Health*. 2019; 16 (15): E2668. [PMID: 31349691](#)
 10. Baroeva A.R., Mamieva S.Ch. Features of pathogenesis and prevention of early child caries. *Modern Issues of Biomedicine*. 2022; 1 (18): 1. (In Russ.). [eLibrary ID: 48006960](#)
 11. Kudrina K.O., Chechina I.N., Sarap L.R., Zeibert A.Yu., Lytkina A.A. Study of self-assessment of oral health in children living in the Altai Region. *Clinical Dentistry (Russia)*. 2021; 3: 25—31. (In Russ.). [eLibrary ID: 46657552](#)
 12. Duzh A.N., Aliamovskii V.V., Sokolova O.R. Influence of oral health literacy of parents on the dental status of children. *Journal of New Medical Technologies, EEdition*. 2019; 5: 66—71. (In Russ.). [eLibrary ID: 41211792](#)
 13. Yarova S.P., Sanoyan V.V. Modern conceptions of initial dental caries treatment. *Zaporozhye Medical Journal*. 2018; 2 (107): 280—284. (In Russ.). [eLibrary ID: 35344609](#)
 14. Vecherkina Zh.V., Smolina A.A., Popova T.A., Kubyshkina K.P., Oleynik O.I. Etiological aspects of dental caries and its prevention. *System Analysis and Management in Biomedical Systems*. 2020; 2: 79—86. (In Russ.). [eLibrary ID: 44142501](#)
 15. Martins J.R., Díaz-Fabregat B., Ramírez-Carmona W., Monteiro D.R., Pessan J.P., Antoniali C. Salivary biomarkers of oxidative stress in children with dental caries: Systematic review and meta-analysis. *Arch Oral Biol*. 2022; 139: 105432. [PMID: 35500456](#)
 16. Kudrina K.O., Sarap L.R., Dmitriyenko N.Yu., Zeybert A.Yu., Gegamyan A.O. Assessment of the dental morbidity in school-aged children in Barnaul. *Pediatric Dentistry and Profilaxis*. 2019; 2 (70): 64—68. (In Russ.). [eLibrary ID: 39135639](#)
 17. Nasretdinova N.Y., Mandra J.V., Bazarnyi V.V., Voroghtsova L.I., Polushina L.G., Mandra E.V., Vlasova M.I., Dimitrova J.V., Ivashov A.S., Lyjgkih A.V., Chagay A.A. Oral health immunological reactivity features of schoolchildren in correlation with various caries activity. *Ural Medical Journal*. 2020; 9 (192): 117—122. (In Russ.). [eLibrary ID: 44206415](#)

18. Екимов Е.В., Скрипкина Г.И., Гарифуллина А.Ж. Оценка эффективности лечения начального кариеса зубов у детей при различной степени активности патологического процесса. — *Институт стоматологии*. — 2018; 4 (81): 74—75. [eLibrary ID: 36762493](#)
19. Walsh T., Worthington H.V., et al. Fluoride toothpastes of different concentrations for preventing dental caries. — *Cochrane Database Syst Rev*. — 2019; 3: CD007868. [PMID: 30829399](#)
20. Haugejorden O. Using the DMF gender difference to assess the “major” role of fluoride toothpastes in the caries decline in industrialized countries: a meta-analysis. — *Community Dent Oral Epidemiol*. — 1996; 24 (6): 369—75. [PMID: 9007351](#)
21. Исмагилов О.Р., Шулаев А.В., Старцева Е.Ю., Ахметова Г.М., Березин К.А. Стоматологическая заболеваемость детей школьного возраста. — *Проблемы стоматологии*. — 2019; 4: 140—148. [eLibrary ID: 42364569](#)
22. Fung T., Abbott P., et al. Oral health care in urban general practice: what are the support and training needs? — *Aust J Prim Health*. — 2021; 27 (4): 265—270. [PMID: 33653503](#)
23. Horowitz A.M., Kleinman D.V., et al. The Evolving role of health literacy in improving oral health. — *Stud Health Technol Inform*. — 2020; 269: 95—114. [PMID: 32593986](#)
24. Гегамян А.О., Сарап Л.Р., Зейберт А.Ю. Оценка скорости реминерализации эмали при помощи количественной светоиндуцированной флуоресценции. — *Клиническая стоматология*. — 2021; 4: 13—17. [eLibrary ID: 47475735](#)
25. Гегамян А.О., Лыткина А.А., Сарап Л.Р., Зейберт А.Ю. Метод количественной светоиндуцированной флуоресценции в сравнительной оценке показателей реминерализации эмали в естественных условиях и при реминерализирующей терапии. — *Современная стоматология (Беларусь)*. — 2021; 4 (85): 70—74. [eLibrary ID: 47832575](#)
26. Ахмедова З.Р., Аврамова О.Г., Кулаженко Т.В., Житков М.Ю. Возможности реминерализации эмали зубов у взрослых. — *Стоматология*. — 2019; 2: 19—21. [eLibrary ID: 37785541](#)
27. Кисельникова Л.П., Леус П.А., Бояркина Е.С. Возможные взаимосвязи кариозной болезни и субъективных индикаторов стоматологического здоровья детей школьного возраста. — *Российский медицинский журнал*. — 2015; 6: 20—24. [eLibrary ID: 24834896](#)
28. Леус П.А., Кисельникова Л.П. Оценка специфичности и информативности субъективных индикаторов в определении стоматологического здоровья детей школьного возраста. — *Клиническая стоматология*. — 2014; 1 (69): 4—8. [eLibrary ID: 23805932](#)
18. Ekimov E.V., Skripkina G.I., Garifullina A.J. Estimation of efficiency of treatment of initial tooth decay for children at the different degree of activity of pathological process. *The Dental Institute*. 2018; 4 (81): 74—75 (In Russ.). [eLibrary ID: 36762493](#)
19. Walsh T., Worthington H.V., Glenn A.M., Marinho V.C., Jeronic A. Fluoride toothpastes of different concentrations for preventing dental caries. *Cochrane Database Syst Rev*. 2019; 3: CD007868. [PMID: 30829399](#)
20. Haugejorden O. Using the DMF gender difference to assess the “major” role of fluoride toothpastes in the caries decline in industrialized countries: a meta-analysis. *Community Dent Oral Epidemiol*. 1996; 24 (6): 369—75. [PMID: 9007351](#)
21. Ismagilov O., Shulaev A., Statseva E., Ahmetova G., Berezin K. Dental morbidity of school children. *Actual Problems in Dentistry*. 2019; 4: 140—148. (In Russ.). [eLibrary ID: 42364569](#)
22. Fung T., Abbott P., Arora A., George A., Villarosa A., Reath J. Oral health care in urban general practice: what are the support and training needs? *Aust J Prim Health*. 2021; 27 (4): 265—270. [PMID: 33653503](#)
23. Horowitz A.M., Kleinman D.V., Atchison K.A., Weintraub J.A., Rozier R.G. The Evolving role of health literacy in improving oral health. *Stud Health Technol Inform*. 2020; 269: 95—114. [PMID: 32593986](#)
24. Gegamyan A.O., Sarap L.R., Zeibert A.Yu. Evaluation of enamel remineralization rate by quantitative light-induced fluorescence. *Clinical Dentistry (Russia)*. 2021; 4: 13—17. (In Russ.). [eLibrary ID: 47475735](#)
25. Gegamyan A., Lytkina A., Sarap L., Zeybert A. Quantitative light-induced fluorescence method in comparative assessment of enamel remineralization indicators in vivo and during remineralizing therapy. *Sovremennaya stomatologiya (Belarus)*. 2021; 4 (85): 70—74 (In Russ.). [eLibrary ID: 47832575](#)
26. Akhmedova Z.R., Avraamova O.G., Kulazhenko T.V., Zhitkov M. Yu. The possibility of enamel remineralization in adults. *Stomatologiya*. 2019; 2: 19—21. (In Russ.). [eLibrary ID: 37785541](#)
27. Kiselnikova L.P., Leus P.A., Boyarkina E.S. The possible relationships between caries disease and subjective indicators of stomatological health of children of school age. *Russian Medical Journal*. 2015; 6: 20—24 (In Russ.). [eLibrary ID: 24834896](#)
28. Leus P.A., Kiselnikova L.P. Characterization of specificity and informative value of subjective indicators in defining of dental health of school-aged children. *Clinical Dentistry (Russia)*. 2014; 1 (69): 4—8 (In Russ.). [eLibrary ID: 23805932](#)

DOI: 10.37988/1811-153X_2022_4_20

[С.Н. Разумова](#)¹,

д.м.н., доцент, зав. кафедрой пропедевтики стоматологических заболеваний

[А.С. Браго](#)¹,

к.м.н., доцент кафедры пропедевтики стоматологических заболеваний

[Ю.И. Енина](#)²,

к.м.н., доцент кафедры пропедевтики стоматологических заболеваний

[П.Д. Агаркова](#)¹,

ассистент кафедры ортопедической стоматологии

[З.А. Гурьева](#)¹,

к.м.н., ассистент кафедры пропедевтики стоматологических заболеваний

[Ю.С. Козлова](#)¹,

ассистент кафедры пропедевтики стоматологических заболеваний

¹ РУДН, 117198, Москва, Россия² Первый МГМУ им. И.М. Сеченова, 119991, Москва, Россия

Эффективность лечения обратимых и начальных форм пульпита витальными методами (ретроспективный анализ)

Реферат. Цель исследования — определение эффективности лечения обратимых и начальных форм пульпита методом прямого покрытия пульпы (ППП) в различных возрастных группах. **Материалы и методы.** Проведено ретроспективное исследование 116 человек в возрасте от 15 до 74 лет с начальными формами пульпита, которым с 2010 по 2022 г. было проведено лечение с вскрытием полости зуба. Пациентов поделили на 4 возрастные группы: 15—17 (25 зубов), 18—44 лет (63 зуба), 45—59 лет (16 зубов) и 60—74 лет (12 зубов). Пациентов осматривали через 6 месяцев после ППП и ежегодно: проводили витальные пробы и рентгенографическое исследование. Для ППП использовали материалы на основе МТА: ProRoot (Dentsply, США), РутДент (Технодент, РФ), Триоксидент (Владмива, РФ) — и материал на основе трикальцийсиликатного цемента Biodentine (Septodont, Франция). **Результаты.** В группе подросткового возраста за период наблюдения выявили 3 случая осложнений, успешность проведения ППП составила 88%. В группе 18—44 лет за тот же период наблюдения тоже выявили 3 случая осложнений, успешность лечения составила 95%. Среди лиц в возрасте 45—59 лет успешность лечения составила 94%. У пожилых пациентов после проведения ППП осложнения возникли в 5 случаях, успешность лечения составила 58%. **Заключение.** Эффективность лечения обратимых пульпитов методом ППП среди взрослых уменьшалась с возрастом и была достоверно ниже у пожилых пациентов — 88% ($p < 0,05$). Достоверных различий эффективности между материалами на основе МТА и Biodentine не установлено.

Ключевые слова: витальные методы лечения пульпитов, прямое покрытие пульпы, МТА-содержащие материалы

ДЛЯ ЦИТИРОВАНИЯ:

Разумова С.Н., Браго А.С., Енина Ю.И., Агаркова П.Д., Гурьева З.А., Козлова Ю.С. Эффективность лечения обратимых и начальных форм пульпита витальными методами (ретроспективный анализ). — *Клиническая стоматология*. — 2022; 25 (4): 20—25. DOI: 10.37988/1811-153X_2022_4_20

[S.N. Razumova](#)¹,

PhD in Medical Sciences, associate professor and head of the Dentistry diseases propaedeutics Department

[A.S. Brago](#)¹,

PhD in Medical sciences, associate professor of the Dentistry diseases propaedeutics Department

[Yu.I. Enina](#)²,

PhD in Medical sciences, associate professor of the Dentistry diseases propaedeutics Department

[P.D. Agarkova](#)¹,

assistant at the Prosthetic dentistry Department

[Z.A. Guryeva](#)¹,

PhD in Medical Sciences, assistant professor of the Dentistry diseases propaedeutics Department

Treatment efficacy of reversible and initial forms of pulpitis (retrospective analysis)

Abstract. The aim of study is to determine the effectiveness of treatment of reversible and initial forms of pulpitis by direct pulp coating (PPP) in various age groups. **Materials and methods.** A retrospective study was conducted of 116 people aged 15 to 74 years with initial forms of pulpitis, who were treated with an autopsy of the tooth cavity from 2010 to 2022. The patients were divided into 4 age groups: 15—17 (25 teeth), 18—44 years (63 teeth), 45—59 years (16 teeth) and 60—74 years (12 teeth). Patients were examined 6 months after PPD and annually: vital tests and X-ray examination were performed. Materials based on MTA were used for the PPP: ProRoot (Dentsply, USA), RutDent (Technodent, RF), Trioxident (Vladmiva, RF) — and a material based on tricalcium silicate cement Biodentine (Septodont, France). **Results.** In the adolescent group, 3 cases of complications were identified during the follow-up period, the success rate of PPD was 88%. In the 18—44-year-old group, there were 3 cases of complications during the same follow-up period, the success rate of treatment was 95%. Among people aged 45—59 years, the success rate of treatment was 94%. In elderly patients, complications occurred in 5 cases after the PPP, the success rate of treatment was 58%. **Conclusion.** The effectiveness of treatment of reversible pulpitis by the PPP method among adults decreased with age and was significantly lower in elderly patients — 88% ($p < 0.05$). There are no significant differences in efficiency between the materials based on MTA and Biodentine.

Key words: vital methods of pulpitis treatment, direct pulp capping, MTA-based materials

[Yu.S. Kozlova](#)¹,

assistant at the Dentistry diseases
propaedeutics Department

¹ RUDN University,
117198, Moscow, Russia

² Sechenov University,
119991, Moscow, Russia

FOR CITATION:

Razumova S.N., Brago A.S., Enina Yu.I., Agarkova P.D., Guryeva Z.A., Kozlova Yu.S. Treatment efficacy of reversible and initial forms of pulpitis (retrospective analysis). *Clinical Dentistry (Russia)*. 2022; 25 (4): 20—25 (In Russ.). DOI: 10.37988/1811-153X_2022_4_20

ВВЕДЕНИЕ

Эндодонтическое лечение — это сложная инвазивная многоэтапная процедура, которая требует от врача широкого спектра знаний и умений, а также высокой технологической оснащенности. Вариабельность анатомического строения эндодонта, близость к этой области нервных и сосудистых трактов, а также верхнечелюстных синусов требует от врача глубоких знаний анатомии [1—9]. Задачи эндодонтического лечения, направленные на элиминацию микробного фактора в корневом канале, требуют применения различных технологий и средств [10—13]. Механическая и медикаментозная обработка корневого канала даже с применением высокотехнологического оборудования не всегда дает отличный результат, что может быть связано с нерегулярным строением поперечного сечения корневых каналов и возможностью возникновения различных осложнений [14—18].

Витальные методы лечения пульпита в настоящее время применяются с большой осторожностью; это связано с отсутствием достаточных данных об отдаленных результатах лечения пульпитов методикой прямого покрытия пульпы (ППП). Однако большое количество публикаций, посвященных анализу эффективности материалов на основе гидроксида кальция, МТА и трикальцийсиликата, показывает высокую эффективность пульпосберегающих технологий лечения обратимых форм пульпита.

В 2018 г. W. da Rosa и соавт. провели обзор литературы по материалам, применяемым для ППП. Анализ литературы показал, что гидроксид кальция применялся в клинической практике с 1998 по 2008 г. МТА-материалы активно вошли в практическую стоматологию с 2000-х гг. В последние годы наблюдается значительный рост исследований и публикаций о биоактивных материалах (содержащих биоактивные белки), материалах, полученных из МТА (силикат кальция, фосфат кальция и цементов на основе алюмината кальция), и МТА. Авторы заключили, что МТА показал лучшие результаты, чем гидроксид кальция [19].

Giraud T. и соавт. (2018) изучили результаты исследования по выявлению корреляции между воспалением и регенерацией пульпы. Последние данные публикаций демонстрируют способность пульпы реагировать на раздражение, инициируя воспалительную реакцию с образованием репаративного дентина. Различные модели исследования были разработаны *in vitro* и *in vivo* для

изучения начальных стадий воспаления и регенерации пульпы. К ним относят взаимодействие эндотелиальных клеток с воспалительными клетками, взаимодействие стволовых клеток с фибробластами пульпы, миграционные камеры для изучения набора клеток и модель зубов человека. Результаты показали, что пульпа обладает врожденным противовоспалительным потенциалом и высокой способностью к регенерации во всех зубах и в любом возрасте [20].

Проведенные нами ранее исследования на пульпе животных также показали высокую способность пульпы к регенерации независимо от применяемого материала для ППП [21].

Результаты исследований T. Giraud показали, что материал Biodentine обладает противовоспалительным потенциалом и стимулирует способность пульпы к регенерации [2], что подтверждают публикации клинических случаев [22].

M. Kunert и соавт. (2020) провели обзор литературы по изучению свойств материалов при прямом и непрямом методах покрытия пульпы с применением четырех кальцийсиликатных цементов (ProRoot MTA, MTA Angelus, RetroMTA, Biodentine), светоотверждаемого материала на основе силиката кальция (TheraCal LC) и улучшенного стеклоиономера, модифицированного смолой (ACTIVA BioACTIVE). Сопоставление данных исследований *in vitro* и *in vivo* показало, что в настоящее время наиболее проверенным материалом для ППП по-прежнему остается МТА. Несмотря на превосходство Biodentine по простоте применения, конкурентным ценам и предсказуемым клиническим результатам необходимы более долгосрочные клинические исследования этого материала для проведения ППП [23].

S.H. Mahmoud и соавт. (2018) провели систематический обзор для проверки нулевой гипотезы об отсутствии различий между Biodentine и МТА в качестве материалов для ППП на постоянных зубах. Авторы заключили, что Biodentine, как и МТА, оказывает влияние на формирование дентинного мостика. Однако авторы отметили, что этот вывод основан лишь на очень немногих хорошо проведенных проспективных и ретроспективных когортных исследованиях и нужно больше данных [24].

Результаты S. Cushley и соавт. (2021) показали, что успешность применения гидроксида кальция для ППП составляет 74% через 6 месяцев, 65% — через 1 год, 59% — через 2—3 года, и 56% — через 4—5 лет. Успех МТА составил 91, 86, 84 и 81% в эти же периоды

наблюдения. Успех Biodentine составил 96% через 6 месяцев, 86% — через 1 год, и 86% — через 2–3 года. Не установлено разницы между МТА и Biodentine [25].

T. Matsuura и соавт. (2021) провели обзор долгосрочной эффективности цемента на основе силиката кальция и гидроксида кальция для ППП на постоянных зубах человека. Из 645 идентифицированных статей 7 соответствовали критериям приемлемости. Был проведен метаанализ, сравнивающий Biodentine с МТА и гидроксидом кальция. Авторы заключили, что между Biodentine и МТА не наблюдалось существенной разницы, однако эти анализы основаны на исследованиях, оцениваемых с высоким риском предвзятости, что требует проведения дальнейших исследований [26].

Целью исследования — определение эффективности лечения обратимых и начальных форм пульпита методом ППП в различных возрастных группах.

МАТЕРИАЛЫ И МЕТОДЫ

Проведено ретроспективное исследование 116 пациентов в возрасте от 15 до 74 лет, которым с 2010 по 2022 гг. было проведено лечение обратимых (начальных) форм пульпита с вскрытием полости зуба. Пациентов поделили на 4 группы по возрасту:

- I — 15—17 лет (25 зубов);
- II — 18—44 лет (63 зубов);
- III — 45—59 лет (16 зубов);
- IV — 60—74 лет (12 зубов).

Для ППП были использованы ProRoot МТА (Dentsply, США), Рутдент (Технодент, Россия), Триоксидент (Владмива, Россия) и материал Biodentine на основе трикальцийсиликатного цемента (Septodont, Франция). Пациентов осматривали через 6 месяцев после процедуры ППП и ежегодно. При осмотрах проводили витальные пробы и рентгенографическое исследование. Успех ППП считали при отсутствии жалоб пациентов, положительных витальных тестах, отсутствии периапикальных изменений и сохранности реставрации.

Таблица 1. Успешность лечения пульпитов методом ППП

Table 1. Treatment efficacy of pulpitis by DPC method

Группа	Количество зубов	Осложнения	Срок функционирования, лет	Успешность лечения, %
I (15—17 лет)	25	3	$\frac{3,0^\dagger}{[2,0-3,0]}$	88
II (18—44 лет)	63	3	$\frac{2,0^\dagger}{[2,0-7,0]}$	95
III (45—59 лет)	16	1	$\frac{5,5^\dagger}{[3,5-8,5]}$	94
IV (60—74 лет)	12	5	$\frac{3,0}{[2,0-4,0]}$	58*
По всем данным	116	12	$\frac{3,0}{[2,0-5,0]}$	90

* — отличие от показателя I–III группы статистически достоверно значимо ($p \leq 0,05$); † — межгрупповые отличия статистически достоверно значимы ($p \leq 0,008$).

При статистической обработке результатов для проверки соответствия изучаемых признаков нормальному распределению и условию равенства дисперсий использовали критерии Шапиро—Уилка и Левена. После того как выяснилось, что распределение изучаемых признаков не является нормальным, подсчет центральных значений и межгрупповое сравнение проводили с помощью непараметрического теста Манна—Уитни.

РЕЗУЛЬТАТЫ

В I группе за период наблюдения выявили 3 (12%) осложнения, а успешность проведения ППП составила 88% (22 зуба из 25). Медианный срок функционирования зубов составил 3 года (Q1=2 года, Q3=3 года). Во II группе за тот же период выявлено 3 (5%) осложнения, успешность лечения составила 952% (60 зубов из 63) со сроком функционирования от 2 до 7 лет. Во III группе осложнения зафиксированы в 1 (6%) случае, успешность лечения — 94% (15 зубов из 16). Медианный срок функционирования зубов после ППП составил 5,5 [3,5–8,5] лет. В IV после проведения ППП осложнения возникли в 5 (42%) случаев, успешность лечения составила 58% (7 зубов из 12), а медианный срок функционирования зубов — 3 [2–4] года. Таким образом, успешность лечения пульпитов во всех возрастных группах составила 90%, а медианные сроки функционирования зубов после ППП составили 3 [2–5] года (табл. 1).

При анализе эффективности лечения высокий процент успеха зафиксирован в группе молодого и среднего возраста, 95 и 94% соответственно, а в группе подросткового возраста — 88% (различия статистически недостоверны). В группе пожилого возраста успех ППП составил всего 58%, что статистически значимо отличается от других групп ($p \leq 0,05$).

Таблица 2. Сроки функционирования зубов после прямого покрытия пульпы различными материалами

Table 2. Durability of tooth functioning after direct pulp capping with various materials

Материал	Количество зубов	Срок функционирования, лет*	Осложнения
Biodentine	42	$\frac{2}{[2; 2]}$	2
ProRoot	42	$\frac{7}{[4; 8]}$	7
Рутдент	29	$\frac{3}{[2; 4]}$	3
Триоксидент	3	$\frac{3}{[3; 3]}$	0
Итого	116	$\frac{3}{[2; 5]}$	12

Различия сроков функционирования статистически достоверно значимы между Biodentine и ProRoot, Biodentine и Триоксидентом, ProRoot и Триоксидентом ($p \leq 0,008$).

При анализе данных функционирования зубов после ППП в зависимости от материала статистически значимой разницы для материалов на основе МТА и Biodentine не выявлено. Статистически значимые результаты установлены для ProRoot срок функционирования 7 (4; 8) лет ($p \leq 0,008$), что объясняется более ранним появлением материала на рынке и его более длительным применением в клинике (табл. 2).

ОБСУЖДЕНИЕ

Высокая эффективность МТА-препаратов и цемента с трикальцийсиликатами подтверждена многочисленными клиническими исследованиями при лечении пульпитов у пациентов молодого возраста с несформированной и незакрытой верхушкой корня. Brizuela С. и соавт. (2017) опубликовали результаты исследования на 169 пациентах при применении МТА, кальцийсиликатных цемента и гидроксида кальция. Через год наблюдения не выявлено существенных различий между Biodentine и МТА. Результаты нашего исследования совпадают с выводами С. Brizuela и соавт. В группе подросткового возраста успешность ППП составила 88,0%; не установлено достоверной разницы между применяемыми материалами [27].

С. Hegde и соавт. (2017) провели лечение обратимого пульпита в 24 постоянных молярах, применялись МТА и Biodentine. Пациенты осматривались через 3 недели, 3 и 6 месяцев для клинической и рентгенографической оценки. Авторы установили, что в течение 6 месяцев МТА и Biodentine показали 92 и 83% успеха, соответственно, на основе субъективных симптомов, тестов на витальность пульпы и рентгенографического контроля. В нашем исследовании статистически значимой разницы между материалами на основе МТА и Biodentine не выявлено [28].

М. Lipski и соавт. (2018) опубликовали результаты прогностической ценности факторов в отношении результатов лечения прямого покрытия пульпы с использованием Biodentine. Общий показатель успеха составил 82,6%. Авторы отметили, что возраст оказал значительное влияние на выживаемость пульпы: 90,9% у пациентов моложе 40 лет и 73,8% у пациентов 40 лет и старше ($p=0,048$), что сопоставимо с результатами нашего исследования [29].

D. Ricucci и соавт. (2019) провели наблюдение за 757 клиническими случаями с самым длительным периодом наблюдения — 30 лет. ППП было успешным в 73,2% случаев, наши наблюдения показывают больший успех — 90% за 12 лет [30].

Таким образом, эффективность пульпосберегающих технологий лечения пульпита по показателям успешности превосходит экстирпационные методики лечения пульпитов [18].

ЗАКЛЮЧЕНИЕ

Эффективность лечения обратимых пульпитов методом ППП в группе молодого и среднего возраста составила 95 и 94% соответственно, в группе подросткового возраста — 88% (различия статистически незначимы). В группе пожилого возраста успех ППП составил 58%, что статистически значимо отличается от других групп ($p \leq 0,05$). Достоверных различий между материалами на основе МТА и Biodentine не установлено.

Конфликт интересов. Авторы декларируют отсутствие конфликта интересов.

Поступила: 14.07.2022 **Принята в печать:** 20.10.2022

Conflict of interests. The authors declare no conflict of interests.
Received: 14.07.2022 **Accepted:** 20.10.2022

ЛИТЕРАТУРА:

1. Razumova S., Brago A., Khaskhanova L., Barakat H., Howijeh A. Evaluation of anatomy and root canal morphology of the maxillary first molar using the cone-beam computed tomography among residents of the Moscow region. — *Contemp Clin Dent.* — 2018; 9 (Suppl 1): S133-S136. [PMID: 29962778](#)
2. Razumova S., Brago A., Khaskhanova L., Howijeh A., Barakat H., Manvelyan A. A cone-beam computed tomography scanning of the root canal system of permanent teeth among the Moscow population. — *Int J Dent.* — 2018; 2018: 2615746. [PMID: 30356403](#)
3. Разумова С.Н., Браго А.С., Хасханова Л.М., Баракат Х.Б., Хуайжи А., Манвелян А.С. Анатомия системы корневых каналов зубов нижней челюсти по данным конусно-лучевой компьютерной томографии. — *Эндодонтия Today.* — 2018; 4: 50—52. [eLibrary ID: 37064698](#)
4. Разумова С.Н., Браго А.С., Манвелян А.С., Хуайжи А., Баракат Х., Байкулова М.Д., Воловиков О.И., Разумов Н.М. Оценка длины моляров нижней челюсти и расстояния от верхушек моляров до важных анатомических образований по данным

REFERENCES:

1. Razumova S., Brago A., Khaskhanova L., Barakat H., Howijeh A. Evaluation of anatomy and root canal morphology of the maxillary first molar using the cone-beam computed tomography among residents of the Moscow region. *Contemp Clin Dent.* 2018; 9 (Suppl 1): S133-S136. [PMID: 29962778](#)
2. Razumova S., Brago A., Khaskhanova L., Howijeh A., Barakat H., Manvelyan A. A cone-beam computed tomography scanning of the root canal system of permanent teeth among the Moscow population. *Int J Dent.* 2018; 2018: 2615746. [PMID: 30356403](#)
3. Razumova S.N., Brago A.S., Khaskhanova L.M., Barakat Kh.B., Khuayzhi A., Manvelyan A.S. Anatomy of the root canal system of the mandible teeth according to cone-beam computed tomography. *Endodontics Today.* 2018; 4: 50—52. (In Russ.). [eLibrary ID: 37064698](#)
4. Razumova S.N., Brago A.S., Manvelyan A.S., Huaizhi A., Barakat H., Baikulova M.D., Volovikov O.I., Razumov N.M. Assessment of mandible molars' length and distance from tops of molars to important anatomical structures according to cone-beam computed

- конуснолучевой компьютерной томографии в различных возрастных группах. — *Медицинский алфавит*. — 2018; 34 (371): 54—56. [eLibrary ID: 37010238](#)
5. Разумова С.Н., Браго А.С., Баракат Х.Б., Хасханова Л.М., Хуайжи А., Надточий А.Г. Особенности анатомии первых верхних моляров по данным конусно-лучевой компьютерной томографии у жителей Московского региона. — *Медицинский алфавит*. — 2018; 2 (339): 27—28. [eLibrary ID: 35040301](#)
 6. Соколович Н.А., Разумова С.Н., Браго А.С., Баракат Х., Шайдуллина В.Р., Карманов А.В. Региональные особенности анатомического строения корневых каналов первых моляров. — *Медицинский альянс*. — 2020; 3: 96—101. [eLibrary ID: 44193963](#)
 7. Razumova S., Brago A., et al. Evaluation of the relationship between the maxillary sinus floor and the root apices of the maxillary posterior teeth using cone-beam computed tomographic scanning. — *J Conserv Dent*. — 2019; 22 (2): 139—143. [PMID: 31142982](#)
 8. Разумова С.Н., Браго А.С., Серебров Д.В., Хуайжи А., Фомина А.Д., Баракат Х. Оценка длины моляров и премоляров верхней челюсти и расстояния от вершук этих зубов до верхнечелюстного синуса по данным конусно-лучевой компьютерной томографии (КЛКТ) в различных возрастных группах. — *Эндодонтия Today*. — 2019; 2: 47—51. [eLibrary ID: 39322272](#)
 9. Razumova S., Brago A., Howijieh A., Barakat H., Kozlova Y., Razumov N. Evaluation the relationship between mandibular molar root apices and mandibular canal among residents of the moscow population using cone-beam computed tomography technique. — *Contemp Clin Dent*. — 2022; 13 (1): 3—8. [PMID: 35466297](#)
 10. Razumova S., Brago A., Kozlova Yu., Barakat H., Howijieh A. Evaluation the efficacy of Er: YAG laser in removing the smear layer during endodontic treatment. — *Journal of International Dental and Medical Research*. — 2021; 14 (3): 933—937.
 11. Razumova S.N., Aleksandrov M.T., Artemova O.A. Antimicrobial efficacy of photodynamic therapy. — *World Heart Journal*. — 2021; 13 (1): 275—276.
 12. Браго А.С., Разумова С.Н., Козлова Ю.С., Золотова Н.А. Исследование морфологии тканей пульпы при экспериментальном травматическом пульпите с применением низкоинтенсивной лазерной терапии. Пилотное исследование. — *Лазерная медицина*. — 2021; S3: 73. [eLibrary ID: 47114288](#)
 13. Razumova S., Brago A., et al. The application of nano silver argitos as a final root canal irrigation for the treatment of pulpitis and apical periodontitis. In vitro study. — *Nanomaterials (Basel)*. — 2022; 12 (2): 248. [PMID: 35055265](#)
 14. Razumova S., Brago A., Howijieh A., Barakat H., Kozlova Y., Baykulova M. Evaluation of cross-sectional root canal shape and presentation of new classification of its changes using cone-beam computed tomography scanning. — *Applied Sciences*. — 2020; 10 (13): 4495. [DOI: 10.3390/app10134495](#).
 15. Браго А.С., Разумова С.Н., Хуайжи А., Баракат Х. Способ полойной классификации формы поперечного сечения корневых каналов. — Патент RU № 2749302, действ. с 05.08.2020 [eLibrary ID: 46315470](#)
 16. Razumova S., Brago A., Howijieh A., Barakat H., Manvelyan A., Kozlova Y. An In Vitro Evaluation Study of the Geometric Changes of Root Canal Preparation and the Quality of Endodontic Treatment. — *Int J Dent*. — 2020; 2020: 8883704. [PMID: 32849874](#)
- tomography data in various age groups. *Medical alphabet*. 2018; 34 (371): 54—56. (In Russ.). [eLibrary ID: 37010238](#)
5. Razumova S.N., Brago A.S., Barakat Kh.B., Khaskhanova L.M., Huaizi A., Nadtochiy A.G. Anatomy of first upper molar according to cone beam computed tomography among residents of Moscow Region. *Medical alphabet*. 2018; 2 (339): 27—28. (In Russ.). [eLibrary ID: 35040301](#)
 6. Sokolovich N., Razumova S., Brago A., Barakat H., Shaidullina V., Karmanov A. Regional features of the anatomical structure of the root canals of the first molars. *Medical Alliance*. 2020; 3: 96—101. (In Russ.). [eLibrary ID: 44193963](#)
 7. Razumova S., Brago A., Howijieh A., Manvelyan A., Barakat H., Baykulova M. Evaluation of the relationship between the maxillary sinus floor and the root apices of the maxillary posterior teeth using cone-beam computed tomographic scanning. *J Conserv Dent*. 2019; 22 (2): 139—143. [PMID: 31142982](#)
 8. Razumova S.N., Brago A.S., Serebrov D.V., Howijieh A., Fomina A.D., Barakat H. Estimation of the length of maxillary molars and premolars and the distance from the apexes of these teeth to the maxillary sinus according to cone-beam computed tomography (CBCT) in different age groups. *Endodontics Today*. 2019; 2: 47—51. (In Russ.). [eLibrary ID: 39322272](#)
 9. Razumova S., Brago A., Howijieh A., Barakat H., Kozlova Y., Razumov N. Evaluation the relationship between mandibular molar root apices and mandibular canal among residents of the moscow population using cone-beam computed tomography technique. *Contemp Clin Dent*. 2022; 13 (1): 3—8. [PMID: 35466297](#)
 10. Razumova S., Brago A., Kozlova Yu., Barakat H., Howijieh A. Evaluation the efficacy of Er: YAG laser in removing the smear layer during endodontic treatment. *Journal of International Dental and Medical Research*. 2021; 14 (3): 933—937.
 11. Razumova S.N., Aleksandrov M.T., Artemova O.A. Antimicrobial efficacy of photodynamic therapy. *World Heart Journal*. 2021; 13 (1): 275—276.
 12. Brago A.S., Razumova S.N., Kozlova Y.S., Zolotova N.A. Investigation of the pulp tissue morphology in experimental traumatic pulpitis with low-level laser irradiation. A pilot study. *Laser Medicine*. 2021; S3: 73. (In Russ.). [eLibrary ID: 47114288](#)
 13. Razumova S., Brago A., Serebrov D., Barakat H., Kozlova Y., Howijieh A., Guryeva Z., Enina Y., Troitskiy V. The application of nano silver argitos as a final root canal irrigation for the treatment of pulpitis and apical periodontitis. In vitro study. *Nanomaterials (Basel)*. 2022; 12 (2): 248. [PMID: 35055265](#)
 14. Razumova S., Brago A., Howijieh A., Barakat H., Kozlova Y., Baykulova M. Evaluation of cross-sectional root canal shape and presentation of new classification of its changes using cone-beam computed tomography scanning. *Applied Sciences*. 2020; 10 (13): 4495. [DOI: 10.3390/app10134495](#).
 15. Brago A.S., Razumova S.N., Khuajzhi A., Barakat K. Method for layer-by-layer classification of the cross-sectional shape of root canals. Patent RU no. 2749302, effective from 05.08.2020 (In Russ.). [eLibrary ID: 46315470](#)
 16. Razumova S., Brago A., Howijieh A., Barakat H., Manvelyan A., Kozlova Y. An In Vitro Evaluation Study of the Geometric Changes of Root Canal Preparation and the Quality of Endodontic Treatment. *Int J Dent*. 2020; 2020: 8883704. [PMID: 32849874](#)

17. Разумова С.Н., Надточий А.Г., Браго А.С., Васильев Ю.Л., Тихонова С.Н. Особенности рентгеноконтрастности МТА-содержащих цементах, по данным прицельной внутриротовой рентгенографии и КЛКТ. — *Эндодонтия Today*. — 2018; 1: 77—79. [eLibrary ID: 35001923](#)
18. Разумова С.Н., Браго А.С., Баракат Х., Хасханова Л.М., Брагунова Р.М. Оценка результатов эндодонтического лечения зубов. — *Эндодонтия Today*. — 2020; 1: 27—30. [eLibrary ID: 43167054](#)
19. da Rosa W.L.O., Cocco A.R., et al. Current trends and future perspectives of dental pulp capping materials: A systematic review. — *J Biomed Mater Res B Appl Biomater*. — 2018; 106 (3): 1358—1368. [PMID: 28561919](#)
20. Giraud T., Jeanneau C., Rombouts C., Bakhtiar H., Laurent P., About I. Pulp capping materials modulate the balance between inflammation and regeneration. — *Dent Mater*. — 2019; 35 (1): 24—35. [PMID: 30269862](#)
21. Brago A., Razumova S., Astashov V., Kozlova Yu., Zolotova N. Pulp tissue morphology in experimental pulpitis by using different material for direct pulp capping. — *Archiv Euromedica*. — 2022; 12 (2): 4—8. [DOI: 10.35630/2199-885X/2022/12/2.1](#)
22. Браго А.С., Разумова С.Н., Козлова Ю.С. Применение МТА-содержащих препаратов при лечении начальных форм пульпита. Клинический случай. — *Клиническая стоматология*. — 2020; 3 (95): 128—131. [eLibrary ID: 44008079](#)
23. Kunert M., Lukomska-Szymanska M. Bio-Inductive Materials in Direct and Indirect Pulp Capping-A Review Article. — *Materials (Basel)*. — 2020; 13 (5): E1204. [PMID: 32155997](#)
24. Mahmoud S.H., El-Negoly S.A., et al. Biodentine versus mineral trioxide aggregate as a direct pulp capping material for human mature permanent teeth — A systematic review. — *J Conserv Dent*. — 2018; 21 (5): 466—473. [PMID: 30294104](#)
25. Cushley S., Duncan H.F., Lappin M.J., Chua P., Elamin A.D., Clarke M., El-Karim I.A. Efficacy of direct pulp capping for management of cariously exposed pulps in permanent teeth: a systematic review and meta-analysis. — *Int Endod J*. — 2021; 54 (4): 556—571. [PMID: 33222178](#)
26. Matsuura T., Ziauddin S.M., Kawata-Matsuura V.K.S., Sugimoto K., Yamada S., Yoshimura A. Long-term clinical and radiographic evaluation of the effectiveness of direct pulp capping materials: A meta-analysis. — *Dent Mater J*. — 2021; 40 (1): 1—7. [PMID: 32999260](#)
27. Brizuela C., Ormeño A., Cabrera C., Cabezas R., Silva C.I., Ramírez V., Mercade M. Direct pulp capping with calcium hydroxide, mineral trioxide aggregate, and biodentine in permanent young teeth with caries: A randomized clinical trial. — *J Endod*. — 2017; 43 (11): 1776—1780. [PMID: 28917577](#)
28. Hegde S., Sowmya B., Mathew S., Bhandi S.H., Nagaraja S., Dinesh K. Clinical evaluation of mineral trioxide aggregate and biodentine as direct pulp capping agents in carious teeth. — *J Conserv Dent*. — 2017; 20 (2): 91—95. [PMID: 28855754](#)
29. Lipski M., Nowicka A., Kot K., Postek-Stefańska L., Wysoczańska-Jankowicz I., Borkowski L., Andersz P., Jarzabek A., Grocholewicz K., Sobolewska E., Woźniak K., Drożdżik A. Factors affecting the outcomes of direct pulp capping using Biodentine. — *Clin Oral Investig*. — 2018; 22 (5): 2021—2029. [PMID: 29234957](#)
30. Ricucci D., Siqueira J.F. Jr, Li Y., Tay F.R. Vital pulp therapy: histopathology and histobacteriology-based guidelines to treat teeth with deep caries and pulp exposure. — *J Dent*. — 2019; 86: 41—52. [PMID: 31121241](#)
17. Razumova S.N., Nadtochiy A.G., Brago A.S., Vasil'ev Yu.L., Tikhonova S.N. Features of radiopacity of MTA-containing cements according to sighting intraoral radiography and CBCT. *Endodontics Today*. 2018; 1: 77—79. (In Russ.). [eLibrary ID: 35001923](#)
18. Razumova S.N., Brago A.S., Barakat H., Khaskhanova L.M., Bragunova R.M. Assessment of the results of endodontic treatment of teeth. *Endodontics Today*. 2020; 1: 27—30. (In Russ.). [eLibrary ID: 43167054](#)
19. da Rosa W.L.O., Cocco A.R., Silva T.M.D., Mesquita L.C., Galarça A.D., Silva A.F.D., Piva E. Current trends and future perspectives of dental pulp capping materials: A systematic review. *J Biomed Mater Res B Appl Biomater*. 2018; 106 (3): 1358—1368. [PMID: 28561919](#)
20. Giraud T., Jeanneau C., Rombouts C., Bakhtiar H., Laurent P., About I. Pulp capping materials modulate the balance between inflammation and regeneration. *Dent Mater*. 2019; 35 (1): 24—35. [PMID: 30269862](#)
21. Brago A., Razumova S., Astashov V., Kozlova Yu., Zolotova N. Pulp tissue morphology in experimental pulpitis by using different material for direct pulp capping. *Archiv Euromedica*. 2022; 12 (2): 4—8. [DOI: 10.35630/2199-885X/2022/12/2.1](#)
22. Brago A.S., Razumova S.N., Kozlova Yu.S. MTA-based materials in treatment of reversible pulpitis (case report). *Clinical Dentistry (Russia)*. 2020; 3 (95): 128—131. (In Russ.). [eLibrary ID: 44008079](#)
23. Kunert M., Lukomska-Szymanska M. Bio-Inductive Materials in Direct and Indirect Pulp Capping-A Review Article. *Materials (Basel)*. 2020; 13 (5): E1204. [PMID: 32155997](#)
24. Mahmoud S.H., El-Negoly S.A., Zaen El-Din A.M., El-Zekrid M.H., Grawish L.M., Grawish H.M., Grawish M.E. Biodentine versus mineral trioxide aggregate as a direct pulp capping material for human mature permanent teeth A systematic review. *J Conserv Dent*. 2018; 21 (5): 466—473. [PMID: 30294104](#)
25. Cushley S., Duncan H.F., Lappin M.J., Chua P., Elamin A.D., Clarke M., El-Karim I.A. Efficacy of direct pulp capping for management of cariously exposed pulps in permanent teeth: a systematic review and meta-analysis. *Int Endod J*. 2021; 54 (4): 556—571. [PMID: 33222178](#)
26. Matsuura T., Ziauddin S.M., Kawata-Matsuura V.K.S., Sugimoto K., Yamada S., Yoshimura A. Long-term clinical and radiographic evaluation of the effectiveness of direct pulp capping materials: A meta-analysis. *Dent Mater J*. 2021; 40 (1): 1—7. [PMID: 32999260](#)
27. Brizuela C., Ormeño A., Cabrera C., Cabezas R., Silva C.I., Ramírez V., Mercade M. Direct pulp capping with calcium hydroxide, mineral trioxide aggregate, and biodentine in permanent young teeth with caries: A randomized clinical trial. *J Endod*. 2017; 43 (11): 1776—1780. [PMID: 28917577](#)
28. Hegde S., Sowmya B., Mathew S., Bhandi S.H., Nagaraja S., Dinesh K. Clinical evaluation of mineral trioxide aggregate and biodentine as direct pulp capping agents in carious teeth. *J Conserv Dent*. 2017; 20 (2): 91—95. [PMID: 28855754](#)
29. Lipski M., Nowicka A., Kot K., Postek-Stefańska L., Wysoczańska-Jankowicz I., Borkowski L., Andersz P., Jarzabek A., Grocholewicz K., Sobolewska E., Woźniak K., Drożdżik A. Factors affecting the outcomes of direct pulp capping using Biodentine. *Clin Oral Investig*. 2018; 22 (5): 2021—2029. [PMID: 29234957](#)
30. Ricucci D., Siqueira J.F. Jr, Li Y., Tay F.R. Vital pulp therapy: histopathology and histobacteriology-based guidelines to treat teeth with deep caries and pulp exposure. *J Dent*. 2019; 86: 41—52. [PMID: 31121241](#)

DOI: 10.37988/1811-153X_2022_4_26

[Н.Ж. Дикопова](#)¹,

к.м.н., доцент кафедры терапевтической стоматологии

[А.В. Царев](#)²,

аспирант кафедры пропедевтики стоматологических заболеваний

[Е.В. Ипполитов](#)³,

д.м.н., профессор кафедры микробиологии, вирусологии, иммунологии

[А.Г. Волков](#)¹,

д.м.н., доцент, профессор кафедры терапевтической стоматологии

[С.Н. Разумова](#)²,

д.м.н., доцент, зав. кафедрой пропедевтики стоматологических заболеваний

[М.С. Подпорин](#)³,

к.м.н., м.н.с. лаборатории молекулярно-биологических исследований НИМСИ

¹ Первый МГМУ им. И.М. Сеченова, 119991, Москва, Россия² РУДН, 117198, Москва, Россия³ МГМСУ им. А.И. Евдокимова, 127473, Москва, Россия**ДЛЯ ЦИТИРОВАНИЯ:**

Дикопова Н.Ж., Царев А.В., Ипполитов Е.В., Волков А.Г., Разумова С.Н., Подпорин М.С. Антибактериальная эффективность анодного растворения различных видов электродов, применяемых для трансканальных воздействий постоянным током. — *Клиническая стоматология*. — 2022; 25 (4): 26—33. DOI: 10.37988/1811-153X_2022_4_26

Антибактериальная эффективность анодного растворения различных видов электродов, применяемых для трансканальных воздействий постоянным током

Реферат. На сегодняшний день в эндодонтии по-прежнему не решена проблема дезинфекции облитерированных каналов. При лечении таких зубов используются трансканальные воздействия постоянным током. **Цель работы** — изучение антибактериальной эффективности анодного растворения серебряно-медных и медных электродов, применяемых при трансканальных воздействиях постоянным током, в отношении патогенных микроорганизмов, полученных из корневых каналов зубов при лечении хронических форм пульпита. **Материалы и методы.** Проведено экспериментальное микробиологическое исследование с помощью автоматического культивирования в жидких питательных средах. Использовали штаммы бактерий и дрожжевых грибов, полученных из корневых каналов зубов при лечении хронических форм пульпита: *S. constellatus*, *P. intermedia*, *C. albicans*. Для исследования антибактериальной эффективности анодного растворения серебряно-медного электрода в пробирку помещали 2 серебряно-медных электрода, используемых при апекс-форезе. При изучении антибактериальной эффективности анодного растворения медного электрода в пробирку помещали 2 медных электрода, которые зачищали от изоляции, размещали в пробирках и подключали к источнику тока: на дне пробирки плюс, на поверхности минус. На основании полученных данных для каждого эксперимента были построены кривые роста бактериальных и грибковых популяций с регистрацией точек изменения оптической плотности в периоды адаптации, ускорения роста, экспоненциального роста, торможения развития, стационарного равновесия, отмирания культуры. **Результаты.** Установлено, что анодное растворение как серебряно-медных, так и медных электродов обладает выраженным и, в целом, однонаправленным антибактериальным действием. Достоверное снижение показателей оптической плотности по отношению к контрольному образцу отмечалось для *S. constellatus* в образце Ag+Cu — на 55,66%, в образце Cu — на 63,64%; для *P. intermedia* в образце Ag+Cu — на 68,6%, в образце Cu — на 69,44%; для *C. albicans* в образце Ag+Cu на 54,09%, в образце Cu — на 68,98%. **Заключение.** Если в отношении одних представителей, преимущественно грамположительной микробиоты, лучший эффект был достигнут с использованием анодного растворения медного электрода, то в отношении *P. intermedia* более эффективно использование серебряно-медного электрода, что подтверждает возможность использования при проведении трансканальных воздействий постоянным током анодного растворения серебряно-медных и медных электродов.

Ключевые слова: трансканальное воздействие, постоянный ток, апекс-форез, анодное растворение, электрод, антибактериальная эффективность

[N.Zh. Dikopova](#)¹,

PhD in Medical Sciences, associate professor of the Therapeutic dentistry Department

[A.V. Tsarev](#)²,

postgraduate at the Dentistry diseases propaedeutics Department

[E.V. Ippolitov](#)³,

PhD in Medical Sciences, professor of the Microbiology, virology, immunology Department

[A.G. Volkov](#)¹,

PhD in Medical Sciences, professor of the Therapeutic dentistry Department

Antibacterial efficiency of anodic dissolution of various types of electrodes used for direct current trans-channel effects

Abstract. Today in endodontics, the problem of disinfection of obliterated canals remains unresolved. In the treatment of such teeth, transcanal effects with direct current are used. **The aim** of the work was to study the antioxidant efficiency of anodic dissolution of silver-copper and copper electrodes, cases of apical effects on the immune system, in relation to pathogenic risks, received from root canals when examining chronic pulpitis. **Material and methods.** An experimental microbiological study was carried out using automatic cultivation in liquid nutrient media. For the study, were used strains of bacteria and yeast fungi obtained from the root canals of teeth in the treatment of chronic pulpitis: *S. constellatus*, *P. intermedia*, *C. albicans*. To study

S.N. Razumova²,

PhD in Medical Sciences, associate professor and head of the Dentistry diseases propaedeutics Department

M.S. Podporin³,

PhD in Medical Sciences, researcher at the Molecular biology research Laboratory of the Medico-dental research Institute

¹ Sechenov University,
119991, Moscow, Russia

² RUDN University,
117198, Moscow, Russia

³ Moscow State University of Medicine and Dentistry, 127473, Moscow, Russia

the antibacterial effectiveness of the anodic dissolution of the silver-copper electrode, 2 silver-copper electrodes used in apexphoresis were placed in a test tube. When studying the antibacterial efficiency of the anodic dissolution of the copper electrode, 2 copper electrodes were placed in test tubes, which were stripped of insulation, placed in test tubes and connected to a current source: plus at the bottom of the tube, minus at the surface. Based on the data obtained, growth curves of bacterial and fungal populations were constructed for each experiment with registration of points of change in optical density in periods of adaptation, accelerated growth, exponential growth, inhibition of development, stationary equilibrium, culture withering away. **Results.** Anodic dissolution of both silver-copper and copper electrodes has a pronounced and, in general, unidirectional antibacterial effect. A significant decrease in optical density relative to the control sample was noted: for *S. constellatus* in the sample Ag+Cu — by 55.66%, in the sample Cu — by 63.64%; for *P. intermedia* in the sample Ag+Cu — by 68.6%, in the sample Cu — by 69.44%; for *C. albicans* in the sample Ag+Cu by 54.09%, in the sample Cu by 68.98%. **Conclusions.** It was found that if anodic dissolution of a copper electrode has a certain advantage for some representatives of the microbiota, then for *P. intermedia* it is more effective to use a silver-copper electrode, which confirms the possibility of using anodic dissolution of a silver-copper copper and copper electrodes.

Key words: trans-channel effects, direct current, apex-phoresis, anodic dissolution, electrode, antibacterial efficiency

FOR CITATION:

Dikopova N.Zh., Tsarev A.V., Ippolitov E.V., Volkov A.G., Razumova S.N., Podporin M.S. Antibacterial efficiency of anodic dissolution of various types of electrodes used for direct current trans-channel effects. *Clinical Dentistry (Russia)*. 2022; 25 (4): 26—33 (In Russ.). DOI: 10.37988/1811-153X_2022_4_26

ВВЕДЕНИЕ

Лечение зубов с облитерированными корневыми каналами — актуальная проблема современной стоматологии [1–7]. Провести тщательную дезинфекцию при таких сложных анатомических особенностях корневых каналов зубов невозможно [8–10]. Необходимы дополнительные методы обработки зоны облитерации корневого канала, обладающие выраженным антибактериальным действием [11–17]. При лечении таких зубов используют трансканальное воздействие постоянным током [18–20]. К подобным процедурам относится апекс-форез с использованием серебряно-медного электрода [21]. Антибактериальная эффективность этой процедуры связана с анодным растворением серебряно-медного электрода во время проведения апекс-фореза [8]. Соединения серебра и меди, насыщая ткани корня зуба в апикальной части, обеспечивают длительный антибактериальный эффект [22]. Однако данная процедура эффективна только в тех случаях, когда корневой канал пройден и расширен не менее чем на половину длины корня зуба [23, 24]. Это связано с тем, что при использовании серебряно-медного электрода, который представляет собой медный сердечник, покрытый слоем серебра, анодному растворению в основном подвергается серебро. Серебро отличается небольшой электрохимической растворимостью и малой электрофоретической подвижностью. В связи с этим для обеспечения антибактериального эффекта в апикальной части корня зуба серебряно-медный электрод должен быть максимально приближен к этой части корня зуба [25, 26].

Наряду с серебряно-медными электродами для трансканальных воздействий постоянным током используют

также медные электроды. Медь обладает большей электрохимической растворимостью и электрофоретической подвижностью по сравнению с серебром. Это позволяет предположить, что при облитерации канала более чем на половину длины корня зуба при анодном растворении медного электрода соединения меди будут проникать в апикальную часть корня зуба и оказывать в этой области антибактериальное действие [27–29].

В связи с вышеизложенным большой научный и практический интерес представляет сравнение антибактериальной эффективности анодного растворения серебряно-медных и медных электродов, используемых для трансканальных воздействий постоянным током.

Цель работы — изучение антибактериальной эффективности анодного растворения серебряно-медных и медных электродов, применяемых при трансканальных воздействиях постоянным током, в отношении патогенных микроорганизмов, полученных из корневых каналов зубов при лечении хронических форм пульпита.

МАТЕРИАЛЫ И МЕТОДЫ

Для исследования использовали штаммы бактерий и дрожжевых грибов, полученных из корневых каналов зубов при лечении хронических форм пульпита: *S. constellatus*, *P. intermedia*, *C. albicans*. Культивирование микроорганизмов проводили в биореакторе с интерактивной опцией контроля роста Реверс-Спиннер RTS-1 (BioSan, Латвия). Для интерпретации результатов автоматически измерялась оптическая плотность при длине волны 850 нм. Результат интерпретировался в единицах мутности по МакФарланду. Для культивирования микроорганизмов в биореакторе использовали набор жидких питательных сред производства HiMedia (Индия).

Для каждого эксперимента отдельно в стерильных пробирках объемом 5 мл готовили бактериальную взвесь в общем количестве 4 мл. Оптическую плотность полученной взвеси измеряли с помощью денситометра DEN-1B (BioSan, Латвия), и для всех образцов она составляла $0,5 \pm 0,3$, что примерно равно $1,5 \cdot 10^8$ КОЕ/мл.

При постановке каждого эксперимента проводили культивирование в нескольких разных параллелях. Для культивирования в биореакторе использовали центрифужные пробирки объемом 50 мл, в которые помещали 20 мл питательной среды и 1 мл микробной взвеси.

Для исследования антибактериальной эффективности анодного растворения серебряно-медного электрода в пробирку помещали 2 серебряно-медных электрода, используемых при апекс-форезе. Один из электродов, который был зачищен от изоляции на 2 мм от торцевой поверхности электрода, располагали на дне пробирки. Этот электрод подключали к плюсу источника тока. Второй электрод, зачищенный от изоляции на 1 см от торца, размещали в верхней части пробирки так, чтобы очищенная от изоляции часть электрода была полностью погружена в питательную среду с микроорганизмами. Данный электрод подключали к минусу источника тока.

При изучении антибактериальной эффективности анодного растворения медного электрода в пробирку помещали 2 медных электрода, которые зачищали от изоляции, размещали в пробирках и подключали к источнику тока аналогично серебряно-медному электроду.

Количество электричества при анодном растворении электродов было эквивалентно 5 мА за 1 минуту (0,3 Кл). После растворения электроды удаляли из пробирок, а пробирки помещали в биореактор.

Для каждого эксперимента с помощью инфракрасного анализатора в биореакторе строили кривые развития бактериальных и грибковых популяций с регистрацией точек изменения оптической плотности по МакФарланду (ед. MCF), которые пересчитывали в количество микробных клеток (колониеобразующих единиц, КОЕ) в 1 мл. Пик истинного логарифмического прироста определялся как точка α , а β — это максимальный показатель оптической плотности за весь период культивирования. М-концентрация — характеристика, которая применима для определения концентрации КОЕ бактерий. Учитывая, что в эксперименте используется интерпретация в единицах MCF, мы применяли введенный показатель β . Данный показатель оценивают перед началом стационарной фазы. Промежуток от показателя α до показателя β — период отрицательного ускорения (торможения).

При статистической обработке результатов строили регрессионную зависимость (парабола второго порядка) с оценкой по критерию Фишера и расчетом коэффициента корреляции Пирсона. При этом применялся метод наименьших квадратов, основанный на минимизации суммы квадратов отклонений некоторых функций от искомым переменных.

РЕЗУЛЬТАТЫ

При культивировании культуры *S. constellatus* после анодного растворения серебряно-медного электрода (Ag+Cu) в одной пробе и медного электрода (Cu) в другой пробе отмечалась достоверная задержка начала экспоненциального развития клеток уже в первые часы культивирования (табл. 1, рис. 1). При анализе кинетики развития бактериальных клеток не отмечалось различий по тенденции построения кривой оптической плотности, однако скорость увеличения бактериальной биомассы была ниже, чем в контрольном образце. Динамика достижения ключевых точек при культивировании различалась.

В образце с Ag+Cu-электродом пик истинного логарифмического прироста (точка α) был достигнут к 14 часам ($2,23 \pm 0,3$ ед. MCF), а торможение развития (точка β) началось на 16-м часе ($2,76 \pm 0,3$ ед. MCF). В образце, где было проведено анодное растворение Cu-электрода, отмечалось наличие только показателя β (18 час) — $2,32 \pm 0,3$ ед. MCF. Данный показатель оценивается перед началом стационарной фазы. Промежуток от показателя α до показателя β — период отрицательного ускорения (торможения). Существенного снижения скорости логарифмического развития и формирования периодового дробления с последующей регистрацией показателя α не наблюдалось. В обоих случаях отмечалось достоверное снижение показателей оптической плотности по отношению к контрольному образцу (средний показатель в стационарной фазе культивирования): для образца Ag+Cu — снижение на 55,66%, для образца Cu — снижение на 63,64%. Между собой образцы также отличались разницей значений

Таблица 1. Динамика оптической плотности при культивировании *S. constellatus* (в ед. по МакФарланду)

Table 1. Dynamics of optical density during cultivation of *S. constellatus* (in McFarland units)

	Контроль		Ag+Cu		Cu	
	Время, ч	Мутность, ед. MCF	Время, ч	Мутность, ед. MCF	Время, ч	Мутность, ед. MCF
Адаптивная фаза	4	0,05	4	0,02	8	0,04
Экспоненциальная фаза	18	6,32	16	2,76	18	2,32
Ускоренное развитие (P1)	8	0,43	8	0,22	12	0,54
Логарифмическое развитие (P2), показатель α	14	5,43	14	2,23	18	2,32
Замедление (P3), показатель β	18	6,32	16	2,76	18	2,32
Стационарная фаза	18–24	6,27	16–22	2,79	18–22	2,28
Гибель культуры	24–48	—	22–48	—	22–48	—

ключевых показателей оптической плотности и в пролонгации адаптивной фазы, что было более выражено при воздействии с использованием Cu-электрода.

По результатам культивирования клинического изолята *P. intermedia* после анодного растворения Ag+Cu-электрода в одной пробе и Cu-электрода в другой пробе отмечался антибактериальный эффект в обоих исследуемых образцах (табл. 2, рис. 2). При этом присутствовала разница в тенденции первоначального развития клеточных культур: при воздействии Cu первоначальное изменение оптической плотности было отмечено уже с 6-го часа эксперимента (раньше контрольного образца на 2 часа), начальные этапы микробного развития не имели четких границ относительно экспоненциального скачка, который, в свою очередь, был неинтенсивным и незначительным. Показатель α для образца Cu (14 час) — $1,22 \pm 0,3$ ед. MCF (снижение относительно контроля на 68,6%), показатель β (16 час) — $1,32 \pm 0,3$ ед. MCF (снижение относительно контроля на 69,4%).

Особое внимание стоит отметить на незначительное время продолжительности регистрации данных основных периодов увеличения биомассы культуры. Образец Ag+Cu продемонстрировал значительную пролонгацию лаг-положения культуры, которая превышала в 2 раза в сравнении с образцом Cu, и в 1,5 раза — в контрольном образце. Характерный период ускоренного развития бактериальных клеток (12–16 час) четко просматривался на фоне последующего логарифмического подъема оптической плотности, при этом скорость изменения оптического числа в периоде P2 была существенно ниже относительно контрольной пробирки, что свидетельствует о более низкой скорости развития клеточных агентов. Показатели α и β были зарегистрированы в одной точке (20 час) вследствие отсутствия периода отрицательного ускорения. Оптические значения при M-концентрации для образца Ag+Cu (20 час) — $1,89 \pm 0,3$ ед. MCF

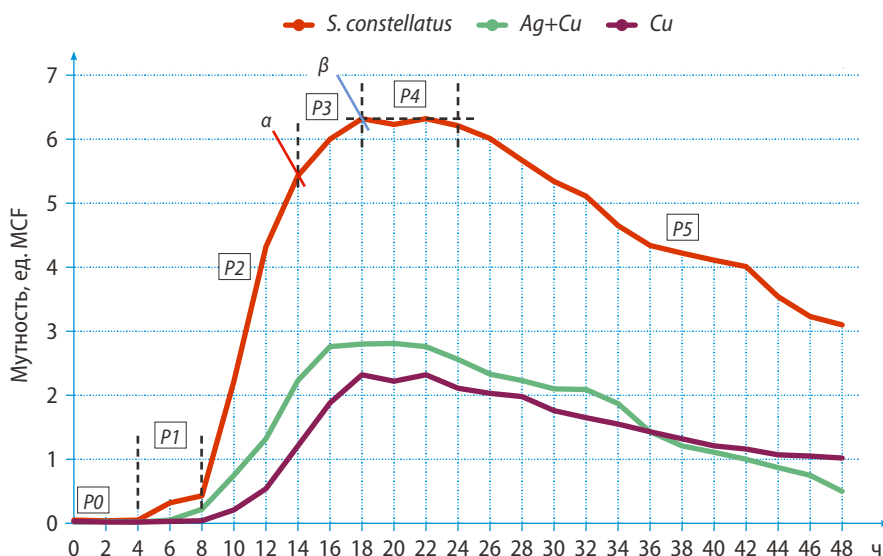


Рис. 1. Автоматическое программируемое культивирование *S. constellatus*: P0 — адаптация, P1 — ускорение роста, P2 — экспоненциальный рост, P3 — торможение развития, P4 — стационарное равновесие, P5 — отмирание культуры
Fig. 1. Automatic programmable cultivation of *S. constellatus*

Таблица 2. Динамика оптической плотности при культивировании *P. intermedia* (в ед. по МакФарланду)

Table 2. Dynamics of optical density during cultivation of *P. intermedia* (in McFarland units)

	Контроль		Ag+Cu		Cu	
	Время, ч	Мутность, ед. MCF	Время, ч	Мутность, ед. MCF	Время, ч	Мутность, ед. MCF
Адаптивная фаза	8	0,02	12	0,03	6	0,03
Экспоненциальная фаза	20	4,32	20	1,89	16	1,32
Ускоренное развитие (P1)	14	0,77	16	0,34	10	0,34
Логарифмическое развитие (P2), показатель α	18	3,89	20	1,89	14	1,22
Замедление (P3), показатель β	20	4,32	20	1,89	16	1,32
Стационарная фаза	20–26	4,35	20–28	1,99	16–24	1,38
Гибель культуры	26–48	—	28–48	—	24–48	—

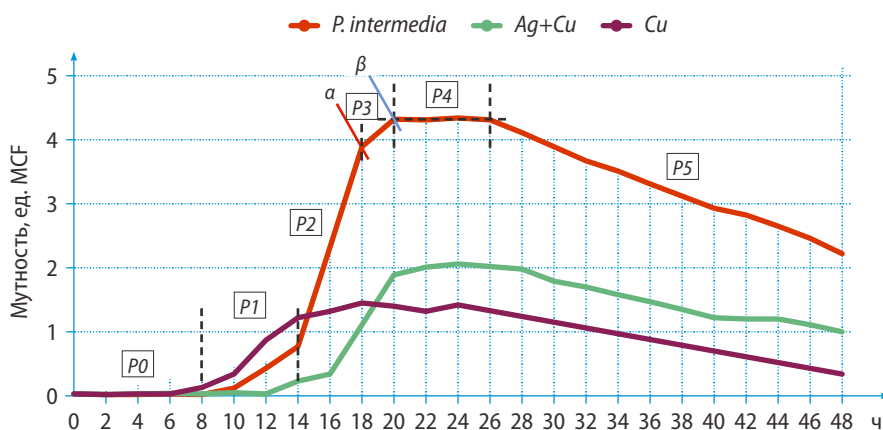


Рис. 2. Автоматическое программируемое культивирование *P. intermedia*: P0 — адаптация, P1 — ускорение роста, P2 — экспоненциальный рост, P3 — торможение развития, P4 — стационарное равновесие, P5 — отмирание культуры
Fig. 2. Automatic programmable cultivation of *P. intermedia*

(снижение относительно контроля на 56,25%). Стационарная фаза развития популяции отмечалась своей длительностью в сравнении со всеми образцами культивирования, с небольшим колебанием оптической плотности, которое не являлась статистически значимым. Средний показатель оптической плотности в периоде P4 — $1,99 \pm 0,3$ ед. MCF (20–28 час).

При культивировании *C. albicans* после анодного растворения Ag+Cu-электрода в одной пробе и Cu-электрода в другой в обоих образцах отмечался выраженный антибактериальный эффект по сравнению с контрольным (табл. 3, рис. 3). Разницы в пролонгации адаптивного периода не наблюдалось, в сравнении как с контрольным образцом, так и исследуемых пробирок между собой. Существенно сниженная скорость генеративной активности способствовала укорочению экспоненциальной фазы, а именно в периоде P2: до 6-го часа для образца Ag+Cu и до 8-го часа для образца Cu. Показатель α (пик истинного логарифмического прироста, окончание периода P2): для образца Ag+Cu — 6 час ($1,47 \pm 0,3$ ед. MCF), для образца (Cu) — 8 час

($0,99 \pm 0,3$ ед. MCF). В данных образцах отмечалось значительное увеличение продолжительности периода торможения развития (P3), по окончании которого была достигнута клетками M-концентрация (показатель β): для образца Ag+Cu (10 час) — $1,85 \pm 0,3$ ед. MCF (ниже относительно контрольного образца на 54,09%), для образца Cu (14 час) — $1,25 \pm 0,3$ ед. MCF (ниже относительно контрольного образца на 68,98%).

ОБСУЖДЕНИЕ

Результаты изучения антибактериальной эффективности анодного растворения серебряно-медных и медных электродов, применяемых при трансканальных воздействиях постоянным током, в отношении патогенных микроорганизмов, полученных из корневых каналов зубов при лечении хронических форм пульпита, показали, что анодное растворение как серебряно-медных, так и медных электродов обладает выраженным и, в целом, однонаправленным антибактериальным действием. При этом обнаружено следующее: если в отношении

одних представителей микробиоты определенным преимуществом обладает анодное растворение медного электрода, то в отношении *P. intermedia* более эффективно использование серебряно-медного электрода.

Таблица 3. Динамика оптической плотности при культивировании *C. albicans* (в ед. по МакФарланду)

Table 3. Dynamics of optical density during cultivation of *C. albicans* (in McFarland units)

	Контроль		Ag+Cu		Cu	
	Время, ч	Мутность, ед. MCF	Время, ч	Мутность, ед. MCF	Время, ч	Мутность, ед. MCF
Адаптивная фаза	2	0,05	2	0,07	2	0,08
Экспоненциальная фаза	16	4,03	10	1,85	14	1,25
Ускоренное развитие (P1)	—	—	—	—	4	0,25
Логарифмическое развитие (P2), показатель α	10	3,42	6	1,47	8	0,99
Замедление (P3), показатель β	16	4,03	10	1,85	14	1,25
Стационарная фаза	16–24	4,05	10–18	1,77	14–24	1,28
Гибель культуры	24–48	—	18–48	—	24–48	—

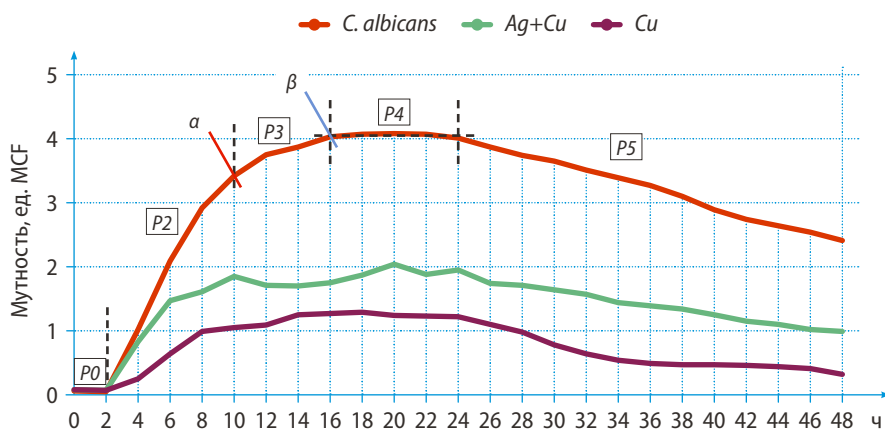


Рис. 3. Автоматическое программируемое культивирование *C. albicans*: P0 — адаптация, P1 — ускорение роста, P2 — экспоненциальный рост, P3 — торможение развития, P4 — стационарное равновесие, P5 — отмирание культуры
Fig. 3. Automatic programmable cultivation of *C. albicans*

ЗАКЛЮЧЕНИЕ

Таким образом, результаты проведенного экспериментального микробиологического исследования подтверждают гипотезу о возможности использования при проведении трансканальных воздействий постоянным током наряду с анодным растворением серебряно-медных, анодного растворения медных электродов как средства, способного оказать выраженное антибактериальное действие при эндодонтическом лечении зубов с частично облитерированными корневыми каналами.

БЛАГОДАРНОСТИ

В работе использована уникальная установка «Трансгенбанк» Института биологии гена РАН (Москва).

ACKNOWLEDGMENTS

The study was carried out using the unique scientific facility Transgenebank.

Конфликт интересов. Авторы декларируют отсутствие конфликта интересов.

Поступила: 14.07.2022 **Принята в печать:** 06.12.2022

Conflict of interests. The authors declare no conflict of interests.

Received: 14.07.2022

Accepted: 06.12.2022

ЛИТЕРАТУРА:

1. Разумова С.Н., Тимохина М.И., Булгаков В.С., Анурова А.Е. Факторы, обеспечивающие качественное эндодонтическое лечение. — *Журнал научных статей Здоровье и образование в XXI веке*. — 2015; 2: 35—36. [eLibrary ID: 23239245](#)
2. Разумова С.Н., Браго А.С., Баракат Х., Хасханова Л.М., Брагунова Р.М. Оценка результатов эндодонтического лечения зубов. — *Эндодонтия Today*. — 2020; 1: 27—30. [eLibrary ID: 43167054](#)
3. Разумова С.Н., Селифанова Е.И. и др. Опыт сочетанного лечения хронического апикального периодонтита с применением оперативных методов лечения. — *Эндодонтия Today*. — 2017; 2: 55—58. [eLibrary ID: 29969386](#)
4. Razumova S., Brago A., Khaskhanova L., Barakat H., Howijieh A. Evaluation of anatomy and root canal morphology of the maxillary first molar using the cone-beam computed tomography among residents of the Moscow region. — *Contemp Clin Dent*. — 2018; 9 (Suppl 1): S133-S136. [PMID: 29962778](#)
5. Razumova S., Brago A., Khaskhanova L., Howijieh A., Barakat H., Manvelyan A. A Cone-beam computed tomography scanning of the root canal system of permanent teeth among the Moscow Population. — *Int J Dent*. — 2018; 2018: 2615746. [PMID: 30356403](#)
6. Разумова С.Н., Браго А.С., Хасханова Л.М., Баракат Х.Б., Хуайжи А., Манвелян А.С. Анатомия системы корневых каналов зубов нижней челюсти по данным конусно-лучевой компьютерной томографии. — *Эндодонтия Today*. — 2018; 4: 50—52. [eLibrary ID: 37064698](#)
7. Даурова Ф.Ю., Волков А.Г., Дикопова Н.Ж., Томаева Д.И., Арзуканян А.В. Эффективность применения высокочастотной монополярной диатермокоагуляции при лечении хронических форм пульпита. — *Эндодонтия Today*. — 2019; 2: 36—40. [eLibrary ID: 39322270](#)
8. Макеева И.М., Волков А.Г., Дикопова Н.Ж., Талалаев Е.Г. Повышение эффективности эндодонтического лечения с помощью аппаратных методов. — *Стоматология*. — 2017; 2: 17—19. [eLibrary ID: 29243446](#)
9. Razumova S., Brago A., et al. Evaluation of the microbiological effect of colloidal nanosilver solution for root canal treatment. — *J Funct Biomater*. — 2022; 13 (4): 10. [PMID: 36278632](#)
10. Razumova S., Brago A., et al. The application of nano silver argitos as a final root canal irrigation for the treatment of pulpitis and apical periodontitis. In vitro study. — *Nanomaterials (Basel)*. — 2022; 12 (2): 10. [PMID: 35055265](#)
11. Румянцев В.А., Фролов Г.А., Блинова А.В., Карасенков Я.Н., Битюкова Е.В. Электронно-микроскопические свойства нового противомикробного нанопрепарата на основе гидроксида медиальция. — *Вестник Авиценны*. — 2021; 4: 532—541. [eLibrary ID: 48042741](#)
12. Ефанов О.И., Царев В.Н., Носик А.С., Волков А.Г., Дикопова Н.Ж. Исследование антибактериальной активности апексфореза с использованием серебряно-медного электрода in vitro. — *Российский стоматологический журнал*. — 2006; 4: 1—6. [eLibrary ID: 9247571](#)

REFERENCES:

1. Razumova S.N., Timohina M.I., Bulgakov V.S., Anurova A.E. The factors that ensure quality endodontic treatment. *Health and Education Millennium*. 2015; 2: 35—36 (In Russ.). [eLibrary ID: 23239245](#)
2. Razumova S.N., Brago A.S., Barakat H., Khaskhanova L.M., Bragunova R.M. Assessment of the results of endodontic treatment of teeth. *Endodontics Today*. 2020; 1: 27—30 (In Russ.). [eLibrary ID: 43167054](#)
3. Razumova S.N., Selifanova E.I., Manveljan A.S., Fomina A.D., Alsekhnaui R. Experience of combined treatment of the chronic apical periodontitis implementing surgical procedures. *Endodontics Today*. 2017; 2: 55—58 (In Russ.). [eLibrary ID: 29969386](#)
4. Razumova S., Brago A., Khaskhanova L., Barakat H., Howijieh A. Evaluation of anatomy and root canal morphology of the maxillary first molar using the cone-beam computed tomography among residents of the Moscow region. *Contemp Clin Dent*. 2018; 9 (Suppl 1): S133-S136. [PMID: 29962778](#)
5. Razumova S., Brago A., Khaskhanova L., Howijieh A., Barakat H., Manvelyan A. A Cone-beam computed tomography scanning of the root canal system of permanent teeth among the Moscow Population. *Int J Dent*. 2018; 2018: 2615746. [PMID: 30356403](#)
6. Razumova S.N., Brago A.S., Khaskhanova L.M., Barakat H.B., Khuayzhi A., Manvelyan A.S. Anatomy of the root canal system of the mandible teeth according to cone-beam computed tomography. *Endodontics Today*. 2018; 4: 50—52 (In Russ.). [eLibrary ID: 37064698](#)
7. Daurova F.Yu., Volkov A.G., Dikopova N.Zh., Tomaeva D.I., Arzukanian A.V. The effectiveness of high-frequency monopolar diathermocoagulation in the treatment of chronic pulpitis. *Endodontics Today*. 2019; 2: 36—40 (In Russ.). [eLibrary ID: 39322270](#)
8. Makeeva I.M., Volkov A.G., Dikopova N.Zh., Talalaev E.G. Endodontic treatment efficacy enhancement by means of instrumental physiotherapy. *Stomatology*. 2017; 2: 17—19 (In Russ.). [eLibrary ID: 29243446](#)
9. Razumova S., Brago A., Barakat H., Howijieh A., Senyagin A., Serebrov D., Guryeva Z., Kozlova Y., Adzhieva E. Evaluation of the microbiological effect of colloidal nanosilver solution for root canal treatment. *J Funct Biomater*. 2022; 13 (4): 10. [PMID: 36278632](#)
10. Razumova S., Brago A., Serebrov D., Barakat H., Kozlova Y., Howijieh A., Guryeva Z., Enina Y., Troitskiy V. The application of nano silver argitos as a final root canal irrigation for the treatment of pulpitis and apical periodontitis. In vitro study. *Nanomaterials (Basel)*. 2022; 12 (2): 10. [PMID: 35055265](#)
11. Romyantsev V.A., Frolov G.A., Blinova A.V., Karasenkova Y.N., Bitjukova E.V. Electron microscopic properties of a new antimicrobial nanodrug based on copper-calcium hydroxide compound. *Avicenna Bulletin*. 2021; 4: 532—541 (In Russ.). [eLibrary ID: 48042741](#)
12. Yefanov O.I., Tsaryov V.N., Nosik A.S., Volkov A.G., Dikopova N.Zh. In vitro study of the antibacterial activity of apex-phoresis using silver-copper electrode. *Russian Journal of Dentistry*. 2006; 4: 1—6 (In Russ.). [eLibrary ID: 9247571](#)

13. Razumova S., Brago A., Kozlova Yu., Barakat H., Howijieh A. Evaluation the efficacy of Er: YAG laser in removing the smear layer during endodontic treatment. — *Journal of International Dental and Medical Research*. — 2021; 14 (3): 933—937.
14. Копытов А.А., Кузьмина Е.А., Борозенцева В.А., Разумова С.Н., Браго А.С., Рохоева М.Ш. Влияние качества удаления временного лечебного материала из анатомически ограниченных объемов системы корневых каналов на герметизм корневой пломбы. — *Медицинский алфавит*. — 2022; 2: 11—16. [eLibrary ID: 48289087](#)
15. Ефанов О.И., Царев В.Н., Волков А.Г., Николаева Е.Н., Носик А.С., Дикопова Н.Ж. Антибактериальная эффективность различных видов трансканального воздействия постоянным током. — *Российский стоматологический журнал*. — 2008; 2: 38—42. [eLibrary ID: 11576112](#)
16. Даурова Ф.Ю., Волков А.Г., Дикопова Н.Ж., Носик А.С., Томаева Д.И., Кодзаева Э.С., Арзуканян А.В. Антибактериальная эффективность различных способов термической обработки корневых каналов зубов в подростковом возрасте. — *Стоматология детского возраста и профилактика*. — 2019; 3 (71): 32—36. [eLibrary ID: 41197092](#)
17. Волков А.Г., Даурова Ф.Ю., Дикопова Н.Ж., Томаева Д.И., Кодзаева Э.С., Арзуканян А.В. Обоснование применения диатермокоагуляции при эндодонтическом лечении зубов. — *Стоматология для всех*. — 2018; 4: 32—35. [eLibrary ID: 36552839](#)
18. Волков А.Г., Дикопова Н.Ж., Аманатиدي Г.Е., Волков Н.А., Никольская И.А., Еремин Д.А., Гусева О.Ю., Турсуматов Ж.А., Побожьева Л.В., Шевелюк Ю.В. Результаты частоты обнаружения гальванических пар металлических конструкций при заболеваниях слизистой оболочки рта. — *Медицинский алфавит*. — 2022; 7: 27—30. [eLibrary ID: 48779661](#)
19. Saygin D., Tabib T., et al. Transcriptional profiling of lung cell populations in idiopathic pulmonary arterial hypertension. — *Pulm Circ*. — 2020; 10 (1): 10. [PMID: 32166015](#)
20. Makeeva I.M., Volkov A.G., Dikopova N.Zh., Ruchkin D.N., Tala-laev E.G., Kocharyan A.M. Определение оптимальных параметров тока для проведения электроодонтодиагностики. — *Стоматология для всех*. — 2018; 2: 20—23. [eLibrary ID: 35235185](#)
21. Makeeva I.M., Volkov A.G., Dikopova N.Zh., Makarenko N.V. Определение электрохимических потенциалов в полости рта как способ диагностики гальванического синдрома, способствующего развитию заболеваний слизистой оболочки. — *Голова и шея*. — 2018; 1: 42—45. [eLibrary ID: 41304588](#)
22. Волков А.Г., Прикулс В.Ф., Дикопова Н.Ж., Носик А.С., Арзуканян А.В. Изучение влияния разных видов трансканального воздействия постоянным током на микрофлору корневых каналов. — *Стоматология*. — 2019; 2: 37—41. [eLibrary ID: 37785545](#)
23. Razumova S., Brago A., et al. Evaluation the relationship between mandibular molar root apices and mandibular canal among residents of the Moscow population using cone-beam computed tomography technique. — *Contemporary Clinical Dentistry*. — 2022; 13 (1): 3—8. [DOI: 10.4103/ccd.ccd_388_19](#)
24. Даурова Ф.Ю., Волков А.Г., Дикопова Н.Ж., Томаева Диана И., Кодзаева Э.С. Применение монополярной высокочастотной диатермокоагуляции при эндодонтическом лечении зубов. — *Российский стоматологический журнал*. — 2018; 2: 117—120. [eLibrary ID: 35419626](#)
13. Razumova S., Brago A., Kozlova Yu., Barakat H., Howijieh A. Evaluation the efficacy of Er: YAG laser in removing the smear layer during endodontic treatment. *Journal of International Dental and Medical Research*. 2021; 14 (3): 933—937.
14. Kopytov A.A., Kuzmina E.A., Borozentseva V.A., Razumova S.N., Brago A.S., Rokhoeva M.S. The effect of the quality of removal of temporary sealers from anatomically limited volumes of the root canal system on the quality of root canal obturation. *Medical alphabet*. 2022; 2: 11—16 (In Russ.). [eLibrary ID: 48289087](#)
15. Yefanov O.I., Tsaryov V.N., Volkov A.G., Nikolayeva Ye.N., Nosik Nosika., Dikopova N.Zh. The antibacterial efficacy of different kinds of transcanal direct current application. *Russian Journal of Dentistry*. 2008; 2: 38—42 (In Russ.). [eLibrary ID: 11576112](#)
16. Daurova F.Yu., Volkov A.G., Dikopova N.Zh., Nosik A.S., Tomaeva D.I., Kodzaeva E.S., Arzukanyan A.V. Antibacterial efficacy of various methods of heat treatment of root canals. *Pediatric Dentistry and Profilaxis*. 2019; 3 (71): 32—36 (In Russ.). [eLibrary ID: 41197092](#)
17. Volkov A.G., Daurova F.Yu., Dikopova N.J., Tomaeva D.I., Kodzaeva E.S., Arzukanyan A.V. Diathermocoagulation: substantiation of application in endodontic treatment. *International Dental Review*. 2018; 4: 32—35 (In Russ.). [eLibrary ID: 36552839](#)
18. Volkov A.G., Dikopova N.Zh., Amanatidi G.E., Volkov N.A., Nikolskaya I.A., Eremin D.A., Guseva O.Yu., Tursumatov Zh.A., Pobozhieva L.V., Sheveluk Yu.V. The results of the frequency of detection of galvanic couple of metal structures in of the oral mucosal diseases. *Medical alphabet*. 2022; 7: 27—30 (In Russ.). [eLibrary ID: 48779661](#)
19. Saygin D., Tabib T., Bittar H.E.T., Valenzi E., Sembrat J., Chan S.Y., Rojas M., Lafyatis R. Transcriptional profiling of lung cell populations in idiopathic pulmonary arterial hypertension. *Pulm Circ*. 2020; 10 (1): 10. [PMID: 32166015](#)
20. Makeeva I.M., Volkov A.G., Dikopova N.Zh., Ruchkin D.N., Tala-laev E.G., Kocharyan A.M. The determination of optimal parameters of electric current for electric pulp testing. *International Dental Review*. 2018; 2: 20—23 (In Russ.). [eLibrary ID: 35235185](#)
21. Makeeva I.M., Volkov A.G., Dikopova N.Z., Makarenko N.V. The determination of electrochemical potentials in the oral cavity, as a way to diagnose galvanic syndrome, which contributes to the development of diseases of the mucous membrane. *Head and Neck*. 2018; 1: 42—45 (In Russ.). [eLibrary ID: 41304588](#)
22. Volkov A.G., Prikuls V.F., Dikopova N.Zh., Nosik A.S., Arzukanyan A.V. The study on the impact of various types of currents on root canal microbiota. *Stomatology*. 2019; 2: 37—41 (In Russ.). [eLibrary ID: 37785545](#)
23. Razumova S., Brago A., Howijieh A., Barakat H., Kozlova Yu., Razumov N. Evaluation the relationship between mandibular molar root apices and mandibular canal among residents of the Moscow population using cone-beam computed tomography technique. *Contemporary Clinical Dentistry*. 2022; 13 (1): 3—8. [DOI: 10.4103/ccd.ccd_388_19](#)
24. Daurova F.Yu., Volkov A.G., Dikopova N.Zh., Tomaeva Dianal., Kodzaeva E.S. Applying high frequency monopolar diathermocoagulation of the endodontic treatment of teeth. *Russian Journal of Dentistry*. 2018; 2: 117—120 (In Russ.). [eLibrary ID: 35419626](#)

25. Ефанов О.И., Волков А.Г., Носов В.В. Распределение меди и серебра в тканях корня зуба при апекс-форезе и степень проводимости корневого канала. — *Российский стоматологический журнал*. — 2008; 5: 7—10. [eLibrary ID: 11679017](#)
26. Ефанов О.И., Царев В.Н., Волков А.Г., Носик А.С., Дикопова Н.Ж., Шпилко А.Л., Третьяков А.А. Антибактериальное действие цинка при апекс-форезе. — *Российский стоматологический журнал*. — 2012; 1: 5—9. [eLibrary ID: 18112380](#)
27. Ефанов О.И., Волков А.Г. Эффективность и перспективы развития трансканальных воздействий постоянным током при лечении зубов с труднопроходимыми корневыми каналами. — *Ортодонтия*. — 2009; 3 (47): 32—37. [eLibrary ID: 18764684](#)
28. Волков А.Г., Дикопова Н.Ж., Шпилко А.Л. Трансканальные воздействия постоянным током и лазероманнитерапия при лечении зубов с труднопроходимыми корневыми каналами. — *Лазерная медицина*. — 2011; 2: 101-а. [eLibrary ID: 22628139](#)
29. Volkov A.G., Dikopova N.Zh., Arzukanyan A.V., Kondratiev S.A., Paramonov Yu.O., Budina T.V., Tan H. Distribution of metal compounds in the tissues of the root of the tooth with apex-foreses (Iontophoresis of copper and silver). — *New Armenian Medical Journal*. — 2021; 1 (15): 59—66.
25. Yefanov O.I., Volkov A.G., Nosov V.V. The distribution of copper and silver in dental root tissues during apex-phoresis, and the degree of root canal permeability. *Russian Journal of Dentistry*. 2008; 5: 7—10 (In Russ.). [eLibrary ID: 11679017](#)
26. Efanov O.I., Tsarev V.N., Volkov A.G., Nosik A.S., Dikopova N.Zh., Shpilko A.L., Tret'yakov A.A. Antibacterial effects of zinc during apex-phoresis. *Russian Journal of Dentistry*. 2012; 1: 5—9 (In Russ.). [eLibrary ID: 18112380](#)
27. Efanov O.I., Volkov A.G. Efficiency and prospects of development of transchannel influences by a direct current at treatment of teeth with almost impassable root channels. *Orthodontics*. 2009; 3 (47): 32—37 (In Russ.). [eLibrary ID: 18764684](#)
28. Volkov A.G., Dikopova N.Zh., Shpilko A.L. Transcanal direct current and laser-magnet therapy for treating teeth with difficult root canals. *Laser Medicine*. 2011; 2: 101-a (In Russ.). [eLibrary ID: 22628139](#)
29. Volkov A.G., Dikopova N.Zh., Arzukanyan A.V., Kondratiev S.A., Paramonov Yu.O., Budina T.V., Tan H. Distribution of metal compounds in the tissues of the root of the tooth with apex-foreses (Iontophoresis of copper and silver). *New Armenian Medical Journal*. 2021; 1 (15): 59—66.

DOI: 10.37988/1811-153X_2022_4_34

[Л.П. Кисельникова](#)¹,

д.м.н., профессор, зав. кафедрой детской стоматологии

[А.А. Гутник](#)¹,

ассистент кафедры детской стоматологии

[И.Г. Данилова](#)²,

д.б.н., профессор, зав. кафедрой медицинской биохимии и биофизики

¹ МГМСУ им. А.И. Евдокимова,

127473, Москва, Россия

² УрФУ, 620002, Екатеринбург, Россия**ДЛЯ ЦИТИРОВАНИЯ:**

Кисельникова Л.П., Гутник А.А., Данилова И.Г. Характеристика состояния некоторых факторов местного иммунитета рта и возможности их коррекции у пациентов с заболеваниями тканей пародонта. — *Клиническая стоматология*. — 2022; 25 (4): 34—43. DOI: 10.37988/1811-153X_2022_4_34

[L.P. Kiselnikova](#)¹,

PhD in Medical Sciences, full professor of the Paediatric dentistry Department

[A.A. Gutnik](#)¹,

assistant at the Paediatric dentistry Department

[I.G. Danilova](#)²,

PhD in Biology, full professor of the Medical biochemistry and biophysics Department

¹ Moscow State University of Medicine and Dentistry, 127473, Moscow, Russia² Ural Federal University, 620002, Yekaterinburg, Russia**FOR CITATION:**

Kiselnikova L.P., Gutnik A.A., Danilova I.G. Characteristics of the state of some local oral immunity factors and the possibility of their correction in patients with diseases of periodontal tissues. *Clinical Dentistry (Russia)*. 2022; 25 (4): 34—43 (In Russ.). DOI: 10.37988/1811-153X_2022_4_34

Характеристика состояния некоторых факторов местного иммунитета рта и возможности их коррекции у пациентов с заболеваниями тканей пародонта

Реферат. Заболевания пародонта относятся к наиболее частым патологиям полости рта, поражающим детей и подростков. По данным ряда авторов, высокая частота заболевания сопровождается более ранней манифестацией симптомов и колеблется в зависимости от возраста, увеличиваясь к началу подросткового периода, что в сочетании с возможными осложнениями существенно снижает качество жизни и увеличивает экономическую нагрузку на систему здравоохранения. Наряду с микробным фактором и соматической патологией на характер течения заболеваний пародонта влияет состояние местных факторов иммунологической защиты. Характер изменений показателей местного иммунитета полости рта определяет тяжесть патологических процессов в тканях пародонта. У взрослых пациентов и у детей с заболеваниями пародонта отмечается дисбаланс компонентов местной иммунологической защиты полости рта (иммуноглобулинов, цитокинов). Наряду с традиционными методами лечения заболеваний тканей пародонта появляются новые подходы в лечении, основанные на местном воздействии цитокинов в полости рта. Данное направление актуально, показывает положительные результаты в стоматологической практике. **Заключение.** Анализ исследований, демонстрирующих положительный эффект применения препаратов на основе естественного комплекса цитокинов в стоматологической практике, указывает на перспективность развития данного направления в лечении воспалительных заболеваний пародонта, а также позволяет разработать меры профилактики и лечения заболевания в раннем возрасте.

Ключевые слова: местный иммунитет, цитокины, сахарный диабет, заболевания пародонта

Characteristics of the state of some local oral immunity factors and the possibility of their correction in patients with diseases of periodontal tissues

Abstract. Periodontal diseases are one of the hot topics in current dentistry. According to a number of authors, the prevalence of periodontal tissue diseases among children varies depending on age and increases towards the beginning of adolescence. Along with the microbial factor, the nature of the course of periodontal diseases is affected by the state of local factors of immunological protection, the presence of somatic pathology. In adult patients and children with periodontal diseases, there is an imbalance in the components of local immunological protection of the oral cavity — immunoglobulins, cytokines. Moreover, in patients with type 1 diabetes, these disorders are more pronounced. Along with the traditional methods of treating periodontal tissue diseases, new approaches to the treatment of periodontal diseases are emerging, based on the local effects of cytokines in the oral cavity. This technique is relevant and shows positive results in dental practice. Conclusions: the analysis of studies demonstrating the positive effect of the use of drugs based on the natural complex of cytokines in dental practice indicates the prospects for the development of this area in the treatment of inflammatory periodontal diseases.

Key words: local immunity, cytokines, diabetes mellitus, periodontal disease

ВВЕДЕНИЕ

Заболевания тканей пародонта относятся к актуальным темам в современной стоматологии. По данным ряда авторов, распространенность заболеваний тканей пародонта среди детей колеблется в зависимости от возраста и увеличивается к началу подросткового периода [1–6]. Заболевания пародонта относятся к наиболее частым патологиям, поражающим детей и подростков.

В структуре заболеваний пародонта у детей преобладают воспалительные процессы, и среди них наиболее часто встречается хронический катаральный гингивит [1].

Распространенность хронического катарального гингивита у детей 12–15 лет довольно высока — порядка 70–80% [1, 3, 7, 8].

Воспалительные заболевания пародонта чаще всего вызываются пародонтопатогенными микроорганизмами, входящими в состав биопленки полости рта [3, 4]. Были проведены многочисленные исследования для выявления видов бактерий, связанных с заболеваниями пародонта, которые свидетельствуют о том, что последние развиваются при увеличении количества грамотрицательных бактерий и анаэробов в поддесневом налете.

Наиболее распространенные микроорганизмы, ассоциированные с заболеваниями пародонта, — *Aggregatibacter (Actinobacillus)*, *Porphyromonas gingivalis*, *Tannerella forsythensis* и спирохета *Treponema denticola* [9]. Недавние исследования также указывают на участие в патогенезе заболеваний пародонта у детей с ослабленным иммунитетом грибов *Candida albicans* и вирусов герпеса [10]. Наряду с микроорганизмами ряд других факторов (генетические, травматические, неопластические и метаболические) тоже способствуют возникновению заболеваний пародонта [11]. Кроме того, некоторые системные заболевания и лекарственные препараты тоже имеют проявления со стороны полости рта в целом и тканей пародонта в частности [12].

Однако для развития воспалительного процесса в тканях пародонта необходимо сочетание целого ряда факторов: неудовлетворительное гигиеническое состояние полости рта, наличие пунктов ретенции зубного налета, снижение факторов местной иммунной защиты [3].

Исследования по изучению качественного состава микрофлоры полости рта при воспалительных заболеваниях пародонта показывают, что у детей с проявлениями гингивита в виде легкой гиперемии преобладают стрептококки (*S. mitis*, *S. israelis*, *S. sanguis*), у детей с проявлениями гингивита в виде гиперемии и кровоточивости десен наряду с кокковой микрофлорой определяются пародонтопатогенные микроорганизмы (*P. gingivalis*, *P. endodontalis*, *Fusobacterium nucleatum*, *Treponema denticola*, *Fannerella forsythia*), в то время как у детей с интактным пародонтом состав микрофлоры в основном представлен стрептококками, стафилококками, лактобациллами и незначительным количеством дрожжеподобных грибов [13–16]. Также отмечается, что у детей с хроническим катаральным гингивитом

изменения в составе микрофлоры проявляются в виде дисбиотического сдвига или дисбактериоза I–II степени: уменьшение количества нормальной микрофлоры и увеличение роста некоторых патогенных штаммов бактерий (золотистый стафилококк, энтерококк, пиогенный стрептококк). По мере прогрессирования воспалительного процесса в тканях пародонта отмечается более выраженное соотношение представителей нормальной микрофлоры и патогенных штаммов [17, 18].

Наряду с микробным фактором на характер течения заболеваний пародонта влияет состояние местных факторов иммунологической защиты. Слизистая оболочка полости рта представляет собой естественный барьер на пути проникновения инфекционных агентов. Защитная функция слизистой оболочки полости рта реализуется за счет специфических и неспецифических факторов защиты. К неспецифическим факторам относятся муцин, лизоцим, лактоферрин, которые проявляют широкую антимикробную активность против ряда бактериальных, вирусных и грибковых патогенов *in vitro*. Специфические факторы иммунологической защиты представлены секреторными иммуноглобулинами, более устойчивыми к действию протеаз слюны за счет секреторного компонента: они оказывают антимикробное воздействие, предотвращая адгезию микроорганизмов к клеткам слизистой оболочки [19].

Два основных класса антител, присутствующих в слюне, представлены секреторным IgA (sIgA) и IgG. Первый продуцируется в виде димерного IgA плазматическими клетками в строме слюнных желез и в дальнейшем транспортируется через секреторный эпителий полимерным рецептором Ig (pIgR), также называемым мембранным секреторным компонентом. Большая часть IgG в слюне поступает из системы кровообращения пассивно, в основном через эпителий десневой борозды, хотя некоторые из них могут продуцироваться локально в деснах или слюнных железах [20].

Необходимо отметить, что наряду с местными факторами развития заболеваний пародонта немаловажную роль играют общие факторы, в частности наличие у пациентов соматической патологии со стороны сердечно-сосудистой, дыхательной или эндокринной системы, а также онкологические заболевания [21, 22]. Однако в связи с неуклонным ростом заболеваемости сахарным диабетом (СД) у детей и подростков не только в нашей стране, но и во всем мире в данной работе нам бы хотелось более детально отметить характер течения заболеваний пародонта и некоторые особенности состояния факторов местной иммунологической защиты у пациентов с СД 1-го типа.

А.К. Daoud и соавт. (2009) отмечают, что гипергликемическое состояние у пациентов с СД оказывает негативное влияние на мононуклеарные клетки иммунной системы, снижая их митотическую активность [23]. Другие исследования показали, что воздействие высоких концентраций глюкозы на культуру мононуклеарных клеток вызывало увеличение выработки некоторых медиаторов воспаления [24, 25]. В.Ф. Митрейкин

и соавт. (2019) в своем исследовании показали, что состояние клеточного звена иммунной системы зависит от длительности и уровня компенсации СД у пациентов. Исследователи отмечали, что более ранние стадии СД характеризуются некоторым увеличением активности иммунной системы. По мере увеличения длительности СД или ухудшения уровня его компенсации у пациентов отмечается снижение количества циркулирующих Т-лимфоцитов и увеличение В-лимфоцитов [26].

1. СОСТОЯНИЕ ФАКТОРОВ МЕСТНОГО ИММУНИТЕТА У ПАЦИЕНТОВ С ЗАБОЛЕВАНИЯМИ ТКАНЕЙ ПАРОДОНТА

Возникновение и прогрессирование заболеваний пародонта связаны с рядом этиологических факторов и факторов риска, и наиболее важными из них являются местная микробиота и состояние местного иммунитета полости рта.

В исследовании Е.Г. Романенко (2013) изучали динамику показателей местного иммунитета у детей 12–17 лет при комплексном лечении хронического катарального гингивита. Состояние местного иммунитета полости рта оценивали путем определения уровня лизоцима и секреторного иммуноглобулина А (sIgA) в смешанной слюне. Исходные данные показали разнонаправленные изменения местного иммунитета полости рта у детей с хроническим генерализованным катаральным гингивитом. Было обнаружено 2-кратное снижение титра лизоцима у соматически здоровых детей с хроническим гингивитом относительно данных детей с интактным пародонтом. У детей с заболеваниями желудочно-кишечного тракта (ЖКТ) и хроническим гингивитом содержание лизоцима было повышено в 1,5 раза по сравнению с данными соматически здоровых детей с интактным пародонтом, что расценивалось исследователем как компенсаторная реакция. Содержание sIgA в слюне в группах соматически здоровых детей не имело достоверных отличий, в группе детей с патологией ЖКТ отмечалось практически 2-кратное снижение уровня по сравнению с группой контроля. Причиной этого, по мнению автора, может служить незрелость секреторного компонента, защищающего иммуноглобулин от атак соответствующих протеаз. Повышенное содержание лизоцима в слюне у больных с сопутствующей патологией ЖКТ, очевидно, компенсирует недостаточность местного специфического иммунитета [27]. Похожие результаты ранее были получены в ходе исследования, проведенного Т.П. Иванюшко в 2002 г. [28].

В рамках исследования А.И. Булгаковой и соавт. (2018) у взрослых пациентов с хроническим катаральным гингивитом наряду с клиническим обследованием проводилось морфофункциональное исследование факторов местного иммунитета полости рта, которое показало, что у больных с хроническим катаральным гингивитом имеется тенденция к снижению уровня sIgA в ротовой жидкости, отмечается десквамация эпителия

десны, снижается количество нейтрофилов в поле зрения и, наоборот, увеличивается количество лимфоцитов. Тест миграции лейкоцитов показал, что экзо- и эндотоксины микрофлоры зубного налета стимулируют миграцию полиморфно-ядерных лейкоцитов к месту воспаления [29].

В ходе другого исследования, направленного на изучение уровня sIgA у детей 1–5 лет с кариозным процессом различной степени интенсивности была выявлена отрицательная корреляционная взаимосвязь между уровнем интенсивности кариеса зубов и содержанием sIgA: по мере увеличения интенсивности кариеса количество sIgA в ротовой жидкости снижалось [30].

Комплексный анализ состава и свойств ротовой жидкости позволил сделать вывод о возможности ее использования как трансудата плазмы крови в процессе иммунодиагностики, ввиду одинакового диапазона иммуноглобулинов [31, 32].

Кроме того, анализ иммунологических показателей в исследовании Д.А. Доменюк и соавт. (2017) показал наличие изменений в плазме крови и составе ротовой жидкости в зависимости от уровня компенсации СД 1-го типа у детей: по мере снижения степени компенсации основного заболевания происходило уменьшение уровня активности IgA, sIgA, лизоцима наряду с повышением содержания IgM, IgG. Таким образом, результаты данного исследования указывают на то, что местные нарушения иммунологической реактивности в полости рта связаны с дисбалансом компонентов общего иммунитета, а это свидетельствует о нарушении адаптационно-компенсаторных механизмов [31–33].

Необходимо отметить, что в развитии любых воспалительных реакций особая роль отводится таким медиаторам, как цитокины. Цитокины являются ключевыми модуляторами и гомеостаза, и процессов восстановительного роста тканей. Цитокины, участвующие в развитии заболеваний пародонта можно разделить на 3 основные группы:

- 1) провоспалительные цитокины, включая представителей семейства IL-1, семейства IL-6 и семейства TNF, IL-8, IL-12, INF- γ , хемокины;
- 2) группа цитокинов тесно связанная с определенными подмножествами иммунных клеток, включая клетки Th1, Th2, Th17 и Treg, IL-12, IFN- γ , IL-23, IL-27, IL-7, IL-9, IL-15, IL-21;
- 3) группа противовоспалительных цитокинов, к которым относятся IL-10, IL-4, IL-13, TGF- β .

Источниками цитокинов в пародонтальном комплексе являются встроенные в эпителий слизистой оболочки полости рта лимфоциты и макрофаги, слюнооточный трансудат, слюнные железы и эпителий слизистой оболочки полости рта. Цитокины формируют и регулируют комплекс защитных реакций организма, активируя различные типы клеток: лейкоциты, фибробласты, лимфоциты, макрофаги, дендритные, эндотелиальные и эпителиальные клетки. Наибольшего значения заслуживают провоспалительные цитокины IL-1 β и TNF- α [34].

В настоящее время продолжают развиваться исследования, связанные с поиском биомаркеров болезней пародонта; они могут быть полезны в разработке перспективных подходов к профилактике и ранней диагностике с учетом генетических особенностей пациентов. Особый интерес представляют гены, отвечающие за уровень экспрессии цитокинов, дефензинов, который может влиять на характер течения заболеваний пародонта [35].

Клинически доказано, что в состоянии относительного покоя иммунной системы синтез цитокинов практически не осуществляется. Запуск цитокинового каскада, включающего провоспалительные цитокины с одной стороны и противовоспалительные медиаторы — с другой, лежит в основе развития воспаления любой этиологии, причем характер течения и исход патологического процесса определяется сбалансированностью между указанными группами [36, 37].

В исследовании Т. Volyarova-Konova и соавт. (2020) проводилось изучение концентрации IL-1 β в десневой жидкости и слюне взрослых пациентов с заболеваниями тканей пародонта и пациентов с интактным пародонтом. Результаты показали, что в группе пациентов с заболеваниями тканей пародонта концентрация IL-1 β в десневой жидкости и слюне была достоверно выше, чем у пациентов с интактным пародонтом [38].

По данным исследования В.В. Гилязевой и соавт. (2012), целью которого была оценка роли цитокинового профиля смешанной слюны в формировании мукозального иммунитета полости рта больных, страдающих кариесом зубов у лиц 15—18 лет, было доказано, что у лиц с высокой степенью активности кариозного процесса и низким уровнем гигиены полости рта наблюдалось увеличение содержания провоспалительных цитокинов, в частности IL-8. Что касается уровня продукции противовоспалительного цитокина IL-10, его содержание в ротовой жидкости характеризовалось неоднородностью. Повышение уровня данного показателя в единичных случаях отмечалось у пациентов с высокими значениями показателей гигиенического состояния полости рта и интенсивности кариозного процесса (активное течение кариеса). Предположительно, это может быть связано с нарушением мукозального иммунного гомеостаза, когда повышенный уровень IL-10 приобретает иммуносупрессорное значение. В некоторых единичных случаях было выявлено повышение уровня продукции IL-10 при дефиците IL-8, что может быть связано с нарушением инициального этапа элиминации патогена при его продолжающейся персистенции в очаге поражения [39].

В рамках исследования М.М. Меноп и соавт. проводилась оценка уровня IL-6 в слюне у детей 3—6 лет с диагнозом «ранний детский кариес». Содержание IL-6 оценивали до начала санации полости рта и через 3 месяца после лечения. Результаты показали, что через 3 месяца произошло значительное и статистически достоверное снижение уровня IL-6 в слюне детей [40].

У детей с СД тоже отмечается повышенное содержание IL-8 в слюне по сравнению с показателями

соматически здоровых детей. По данным некоторых исследователей, повышенный уровень IL-8 может быть связан с развитием диабетической макроангиопатии и патогенезом атеросклероза [41].

В другом исследовании Д.А. Доменюк и соавт. (2017) проводили изучение цитокинового профиля ротовой жидкости у детей 6—12 лет с СД 1-го типа на разных стадиях компенсации эндокринопатии. Оценка цитокинового профиля проводили методом «сэндвич-варианта» твердофазного иммуноферментного анализа в отношении активности IL-6, IL-6SR, IL-1 β , TNF α , TNF α RII, IL-10, IL-13, IL-4, IFN- γ в составе нестимулированной ротовой жидкости. Результаты данного исследования позволили сделать следующие выводы о состоянии цитокинового профиля у детей с СД и здоровых детей. Секретция и поступление групп про- и противовоспалительных цитокинов в циркуляторное русло были переменными в отношении как здоровых детей, так и детей с СД. Однако у последних выявлен дисбаланс цитокинового профиля со сдвигом в сторону провоспалительных цитокинов и их рецепторов, что указывает на возможность дальнейшего развития воспалительных изменений в полости рта. При компенсированной форме СД 1-го типа происходит перенапряжение регуляторных механизмов с дисбалансом уровня растворимых рецепторов, инициирующих реализацию провоспалительных свойств цитокинов (IL-6, TNF- α). Декомпенсированная форма СД 1-го типа характеризуется усилением системных нарушений — повышением практически всего ряда провоспалительных цитокинов в ротовой жидкости на фоне еще более выраженного дисбаланса их рецепторов при истощении продукции противовоспалительных цитокинов. Оценка уровня противовоспалительных цитокинов у детей с СД 1-го типа различной степени компенсации заболевания по сравнению с аналогичными параметрами у здоровых детей установила снижение уровня данных цитокинов (IL-4, IL-13), причем у пациентов в стадии декомпенсации снижение данного параметра было более выражено по отношению к параметрам пациентов с компенсированным состоянием эндокринопатии [37].

В исследовании А.В. Котельбан, О.И. Годованец (2017) проводилась сравнительная оценка уровня экспрессии мРНК IL-1 β , IL-17A, а также IL-10 методом полимеразной цепной реакции у детей 12 лет возраста с СД 1-го типа с показателями соматически здоровых детей с признаками хронического катарального гингивита и интактным пародонтом. В качестве биологического материала использовались клетки буккального эпителия. Уровень мРНК IL-1 β , IL-17A был напрямую связан со степенью тяжести хронического катарального гингивита как у здоровых детей, так и у детей с СД 1-го типа, однако значения уровня экспрессии данных цитокинов отличались у всех трех групп. Уровень IL-1 β у детей, больных СД, в 9 раз превышал значение данного параметра у соматически здоровых детей с хроническим гингивитом, и в 71,5 раза превышал значение у здоровых детей с интактным пародонтом. Уровень IL-17A

у детей с СД 1-го типа был в 10,7 раза выше, чем у здоровых детей с хроническим гингивитом, и в 17,8 раза больше, чем у здоровых детей с интактным пародонтом. Экспрессия IL-10 у детей на фоне СД 1-го типа повышалась в 2,6 раза по сравнению с данными соматически здоровых детей с признаками хронического гингивита и уменьшалась по сравнению с данными соматически здоровых детей без признаков поражения тканей пародонта. Таким образом, результаты этого исследования показывают выраженность дисбаланса продукции некоторых про- и противовоспалительных цитокинов у детей с СД и признаками поражения пародонта в виде хронического гингивита, у соматически здоровых детей и признаками хронического гингивита и соматически здоровых детей с интактным пародонтом [42].

В исследовании S. Keles и соавт. (2020) проводилась оценка уровня IL-18 и TNF- α в десневой жидкости у детей с СД и соматически здоровых детей. Обе группы пациентов разделили на две подгруппы: дети с явлениями гингивита и дети с интактным пародонтом. Наряду с биохимическим исследованием проводилось клиническое обследование. По результатам клинического обследования достоверных отличий в обеих группах не выявлено. Биохимический анализ показал, что у детей с СД и признаками гингивита и у соматически здоровых детей с признаками гингивита отмечалось увеличение содержания TNF- α и, наоборот, снижение уровня IL-18. Статистический анализ показал наличие положительной корреляционной взаимосвязи между пародонтологическим статусом пациентов и уровнем TNF- α [43]. Похожие результаты были получены в ходе другого исследования, в котором оценивали влияние метаболического синдрома на степень воспаления десен у детей с ожирением. В исследовании оценивался уровень TNF- α в составе десневой жидкости у детей с метаболическим синдромом. Однако положительная взаимосвязь была выявлена преимущественно среди мальчиков [44].

По данным исследования А.И. Maksymenko и соавт. (2021), в рамках которого наряду с клиническим обследованием проводилось изучение уровня IL-18 в ротовой жидкости у детей младшего школьного возраста с СД 1-го типа и соматически здоровых детей, были получены иные результаты по сравнению с результатами исследования, проведенного S. Keles и соавт. По результатам исследования выявлена статистически значимая разница в отношении состояния пародонта — у соматически здоровых детей с признаками воспаления пародонта преобладала легкая степень тяжести хронического катарального гингивита, в то время как у пациентов с СД и признаками воспаления пародонта преобладал хронический катаральный гингивит средней степени тяжести. В отношении уровня IL-18 самое высокое содержание было выявлено у пациентов с хроническим катаральным гингивитом и СД 1-го типа ($70,91 \pm 7,48$ пг/мл). Уровень IL-18 у детей с СД 1-го типа и интактным пародонтом составил $14,87 \pm 1,11$ пг/мл. Самые низкие значения IL-18 были выявлены у соматически здоровых де-

тей — $3,41 \pm 0,25$ пг/мл у детей с интактным пародонтом и $5,74 \pm 0,27$ пг/мл у детей с хроническим катаральным гингивитом [45].

В рамках исследования C. Duque и соавт. (2017) отмечалась положительная корреляция данных клинического обследования с уровнем TNF- α , IL-6 в плазме крови детей с СД [46]. Подобные изменения были отмечены у взрослых пациентов с пародонтитом. Значения IL-6 были значительно выше, чем у здоровых пациентов. Кроме того, у пациентов с пародонтитом наблюдалось снижение уровня IL-1 α , IL-10 и IL-1ra, что может быть связано с развитием и персистенцией воспаления [47].

По результатам другого зарубежного исследования (2008), в ходе которого проводилась оценка уровня цистатина С, который является ингибитором цистеиновых протеиназ, защищая ткани организма от протеолитического воздействия цистеиновых протеиназ, а также IL-1 β , TNF- α в слюне и десневой жидкости у соматически здоровых детей 11–16 лет, были получены результаты, которые указывали на то, что содержание цистатина С и TNF- α в слюне детей с интактным пародонтом было выше по сравнению с данными детей, у которых были признаки воспаления десен, хотя уровень IL-1 β был выше у детей с гингивитом. Корреляции между биохимическими маркерами и клиническими параметрами наблюдались только в группе детей с гингивитом. Корреляционный анализ между уровнем цистатина С и пародонтальным индексом показал положительную взаимосвязь, и разница в данном случае была статистически значимой [48].

2. ВОЗМОЖНОСТИ ЛЕЧЕНИЯ ПАЦИЕНТОВ С ЗАБОЛЕВАНИЯМИ ТКАНЕЙ ПАРОДОНТА ПУТЕМ КОРРЕКЦИИ ЦИТОКИНОВОГО ПРОФИЛЯ РОТОВОЙ ЖИДКОСТИ

Наряду с традиционными методами лечения заболеваний тканей пародонта, направленных на устранение этиологического фактора и некоторые звенья патогенеза, необходимо отметить новые подходы в лечении заболеваний пародонта, основанные на местном воздействии цитокинов в полости рта. Понимание роли и характера иммунного ответа в процессе инициации и прогрессирования заболеваний тканей пародонта, определение цитокинового профиля полости рта способствует формированию нового направления патогенетической терапии — локальной цитокиноterapiи. Этот вид лечения связан с ингибированием целевых патогенных цитокинов с использованием моно- или поликлональных антител или введением защитных противовоспалительных агентов. Данная методика актуальна; ее эффективность демонстрируется некоторыми исследователями.

Так, в исследовании Л.С. Латюшиной и соавт. (2016) изучалось влияние локального применения рекомбинантных цитокинов на течение и исход дентальной имплантации с закрытым синус-лифтингом у взрослых пациентов. У пациентов, использовавших препараты

Бегалейкин на основе IL-1 β и Ронколейкин на основе IL-2 для орошения зон хирургического вмешательства, в ранние сроки уменьшались воспалительные явления: отек мягких тканей и слизистой оболочки, боль. Также не отмечалось отторжения дентальных имплантатов и развития гнойно-воспалительных осложнений. В группе сравнения выявлялось замедление процесса эпителизации слизистой оболочки полости рта в зоне вмешательств, расхождение краев раны и экссудативной реакцией на 3-и и 6-е сутки, которое самопроизвольно разрешилось на фоне антибактериальной и противовоспалительной терапии [49].

Наряду с вышеуказанными препаратами отечественными исследователями также был разработан препарат Суперлимф, который представляет собой белково-минеральный комплекс естественных цитокинов (IL-1, IL-2, IL-6, TNF- α), а также фактор, ингибирующий миграцию фагоцитов и трансформирующий фактора роста. Данный препарат положительно зарекомендовал себя в стоматологической практике, а также в гинекологии, урологии, хирургии, дерматовенерологии и в других областях медицинской науки.

Так, в процессе исследования Т.П. Иванюшко (2002) по изучению роли иммунных механизмов в патогенезе пародонтита был использован Суперлимф в комплексном лечении пациентов с хроническим генерализованным пародонтитом разной степени тяжести. Положительный эффект после применения данного препарата выражался в виде быстрого исчезновения воспалительных проявлений в полости рта, эпителизация слизистой оболочки после хирургического кюретажа пародонтальных карманов проходила в 2–3 раза быстрее, чем при традиционном лечении. Кроме того, у 60% больных отмечалась ремиссия пародонтита до 6 месяцев [28].

В исследовании А.И. Грудянова (2021) проводилось изучение клинической эффективности комплекса природных цитокинов и антимикробных пептидов при лечении пациентов с хроническим генерализованным пародонтитом средней степени тяжести. Всем пациентам проводили удаление зубных отложений, обучение правилам индивидуальной гигиены полости рта, однако пациенты основной группы наряду с этим применяли Суперлимф. Критериями успешного устранения воспалительной реакции в тканях краевого пародонта у пациентов считали отсутствие визуальных признаков воспаления: гиперемии, отека десны, а также снижение кровоточивости десны при ее зондировании. Если в начале исследования клинические показатели воспаления тканей пародонта были приблизительно одинаковы в обеих группах, то через 7 дней разница была очевидна: у пациентов, применявших Суперлимф, наблюдалось более интенсивное снижение клинических показателей воспаления тканей пародонта [50].

Аналогичные результаты клинической эффективности препарата Суперлимф на основе естественных цитокинов были продемонстрированы у взрослых пациентов с хроническим генерализованным пародонтитом разной степени тяжести и в исследовании З.Ф. Хараевой и соавт.

(2018). В данном исследовании наряду с клинической оценкой эффективности местной патогенетической терапии проводилась лабораторная оценка интерлейкинового профиля и концентрации оксида азота как одного из медиаторов воспаления. В группе пациентов, использовавших Суперлимф, на 5-е сутки концентрация оксида азота в пародонтальном кармане достоверно снижалась по сравнению с группой контроля. Уровень IL-1 β в пародонтальном кармане пациентов основной группы на 5-е сутки также снижался. На 45-е сутки наблюдения значения уровней IL-1 β и IL-10 в пародонтальных карманах в группе Суперлимф достоверно не отличались от нормальных концентраций [51].

Использование локальной цитокинотерапии зарекомендовало себя не только в пародонтологической практике, но и в практике врачей — стоматологов-хирургов. Так, в ряде исследований Г.Д. Ахмедова и соавт. (2012) была доказана клиническая эффективность использования препарата Суперлимф у пациентов после хирургических вмешательств в челюстно-лицевой области (дентальная имплантация, удаление третьих постоянных моляров, синус-лифтинг, цистотомия). Клиническая эффективность у пациентов, использовавших данный препарат прежде всего выражалась в сокращении сроков длительности воспалительных явлений, ускоренной эпителизации раневых поверхностей, в результате активации факторов местной иммунной защиты, антиоксидантного воздействия [52–54].

ЗАКЛЮЧЕНИЕ

Как упоминалось выше, исследования, направленные на понимание роли местного иммунитета полости рта и задействованной цитокиновой сети в развитии заболеваний пародонта, позволяют уточнить некоторые особенности патогенеза данных заболеваний и разработать новые стратегии в их лечении.

Анализ данных литературы показал, что у взрослых пациентов и у детей с заболеваниями пародонта отмечается дисбаланс компонентов местной иммунологической защиты полости рта (иммуноглобулинов, цитокинов). Анализ приведенных исследований, демонстрирующих положительный эффект применения препаратов на основе естественного комплекса цитокинов в стоматологической практике, указывает на перспективность развития данного направления в лечении воспалительных заболеваний пародонта.

Конфликт интересов. Авторы декларируют отсутствие конфликта интересов.

Поступила: 30.08.2022 **Принята в печать:** 24.10.2022

Conflict of interests. The authors declare no conflict of interests.

Received: 30.08.2022 **Accepted:** 24.10.2022

ЛИТЕРАТУРА:

1. Кисельникова Л.П., Каськова Л.Ф., Смирнова Т.А., Бережная Е.Э., Амосова Л.И. Сравнительная характеристика состояния тканей пародонта у детей 12 и 15 лет, проживающих в условия урбанизации. — *Стоматология детского возраста и профилактика*. — 2013; 1 (44): 19—22. [eLibrary ID: 19034135](#)
2. Аверьянов С.В., Исхаков И.Р., Исаева А.И., Гараева К.Л. Распространенность и интенсивность кариеса зубов, заболеваний пародонта и зубочелюстных аномалий у детей города Уфы. — *Современные проблемы науки и образования*. — 2016; 2: 114. [eLibrary ID: 25869824](#)
3. Мамаева Е.В., Модина Т.Н., Цинеккер Д.А., Абдрахманов А.К. Заболевания пародонта у подростков. — Казань: МедДоК, 2021. — 164 с. [eLibrary ID: 46228243](#)
4. Ермуханова Г.Т., Рысбаева Ж.И., Камиева З.Р. Проблема заболеваний пародонта у детей и подростков в отдельных регионах казахстана. — *Вестник Казахского национального медицинского университета*. — 2018; 4: 63—68. [eLibrary ID: 36919773](#)
5. Bashirian S., Seyedzadeh-Sabounchi S., Shirahmadi S., Soltanian A.R., Karimi-Shahanjarini A., Vahdatinia F. Socio-demographic determinants as predictors of oral hygiene status and gingivitis in schoolchildren aged 7—12 years old: A cross-sectional study. — *PLoS One*. — 2018; 13 (12): e0208886. [PMID: 30550552](#)
6. Hasiuk P.A., Malko N.V., Vorobets A.B., Ivanchyshyn V.V., Rosolovska S.O., Korniienko M.M., Bedenyuk O.A. The intensity of chronic catarrhal gingivitis in children depending on the age. — *Wiad Lek*. — 2020; 73 (5): 846—849. [PMID: 32386356](#)
7. Ипполитов Ю.А., Гарькавец С.А. и др. Коррекция местно-иммунного дисбаланса полости рта в рамках комплексного лечения хронического катарального гингивита в детском возрасте. — *Вестник новых медицинских технологий*. — 2014; 2: 68—72. [eLibrary ID: 21990720](#)
8. Павлов А.А., Водолацкий В.М. Изучение клинических и гистологических особенностей гингивита в детском возрасте. — *Стоматология для всех*. — 2015; 1: 24—26. [eLibrary ID: 23766161](#)
9. Царев В.Н., Николаева Е.Н., Ипполитов Е.В. Пародонтопатогенные бактерии — основной фактор возникновения и развития пародонтита. — *Журнал микробиологии, эпидемиологии и иммунобиологии*. — 2017; 5: 101—112. [eLibrary ID: 32628890](#)
10. Kubar A., Saygun I., Ozdemir A., Yapar M., Slots J. Real-time polymerase chain reaction quantification of human cytomegalovirus and Epstein-Barr virus in periodontal pockets and the adjacent gingiva of periodontitis lesions. — *J Periodontal Res*. — 2005; 40 (2): 97—104. [PMID: 15733143](#)
11. Van Dyke T.E., Sheilesh D. Risk factors for periodontitis. — *J Int Acad Periodontol*. — 2005; 7 (1): 3—7. [PMID: 15736889](#)
12. Oh T.J., Eber R., Wang H.L. Periodontal diseases in the child and adolescent. — *J Clin Periodontol*. — 2002; 29 (5): 400—10. [PMID: 12060422](#)
13. Закиров Т.В., Ворошила Е.С., Брусницына Е.В., Иощенко Е.С., Канторович А.Я., Савченко Г.Д. Диагностика основных пародонтопатогенных бактерий при гингивите у детей в период раннего сменного прикуса. — *Уральский медицинский журнал*. — 2019; 1 (169): 19—23. [eLibrary ID: 39538811](#)
14. Кисельникова Л.П., Царев В.Н., Тома Э.И., Подпорин М.С. Клинико-микробиологическая характеристика микробиоценоза полости рта детей и возможности его коррекции с примени-

REFERENCES:

1. Kiselnikova L.P., Kaskova L.F., Smirnova T.A., Berezhnaya E.E., Amosova L.I. Comparative characteristic of periodontal tissues in children living under urbanization conditions at the age of 12 and 15 years old. *Pediatric Dentistry and Profilaxis*. 2013; 1 (44): 19—22 (In Russ.). [eLibrary ID: 19034135](#)
2. Averyanov S.V., Iskhakov I.R., Isaeva A.I., Garaeva K.L. The prevalence and intensity of dental caries, periodontal diseases and dentoalveolar anomalies at children of the city of Ufa. *Modern Problems of Science and Education*. 2016; 2: 114 (In Russ.). [eLibrary ID: 25869824](#)
3. Mamaeva E.V., Modina T.N., Zinekker D.A., Abdrakhmanov A.K. Periodontal diseases in adolescents. Kazan: MedDoK, 2021. 164 p. (In Russ.). [eLibrary ID: 46228243](#)
4. Vermukhanova G.T., Kamiyeva Z.R., Rysbaeva Zh.I. Diseases of periodont in children and adolescents of different regions of kazakhstan. *Bulletin of the Kazakh National Medical University*. 2018; 4: 63—68 (In Russ.). [eLibrary ID: 36919773](#)
5. Bashirian S., Seyedzadeh-Sabounchi S., Shirahmadi S., Soltanian A.R., Karimi-Shahanjarini A., Vahdatinia F. Socio-demographic determinants as predictors of oral hygiene status and gingivitis in schoolchildren aged 7—12 years old: A cross-sectional study. *PLoS One*. 2018; 13 (12): e0208886. [PMID: 30550552](#)
6. Hasiuk P.A., Malko N.V., Vorobets A.B., Ivanchyshyn V.V., Rosolovska S.O., Korniienko M.M., Bedenyuk O.A. The intensity of chronic catarrhal gingivitis in children depending on the age. *Wiad Lek*. 2020; 73 (5): 846—849. [PMID: 32386356](#)
7. Ippolitov Y.A., Garkavets S.A., Bondareva E.S., Yudenkova S.N., Kuralesina V.P., Rusanova T.A. Correction of local immune imbalance of the oral cavity in the complex treatment of chronic catarrhal gingivitis in children. *Journal of New Medical Technologies*. 2014; 2: 68—72 (In Russ.). [eLibrary ID: 21990720](#)
8. Pavlov A.A., Vodolatskiy V.M. Study of clinical and histological features of gingivitis in children. *International Dental Review*. 2015; 1: 24—26 (In Russ.). [eLibrary ID: 23766161](#)
9. Tsarev V.N., Nikolaeva E.N., Ippolitov E.V. Periodontopathogenic bacteria of the main factors of emergence and development of periodontitis. *Journal of Microbiology, Epidemiology and Immunobiology*. 2017; 5: 101—112 (In Russ.). [eLibrary ID: 32628890](#)
10. Kubar A., Saygun I., Ozdemir A., Yapar M., Slots J. Real-time polymerase chain reaction quantification of human cytomegalovirus and Epstein-Barr virus in periodontal pockets and the adjacent gingiva of periodontitis lesions. *J Periodontal Res*. 2005; 40 (2): 97—104. [PMID: 15733143](#)
11. Van Dyke T.E., Sheilesh D. Risk factors for periodontitis. *J Int Acad Periodontol*. 2005; 7 (1): 3—7. [PMID: 15736889](#)
12. Oh T.J., Eber R., Wang H.L. Periodontal diseases in the child and adolescent. *J Clin Periodontol*. 2002; 29 (5): 400—10. [PMID: 12060422](#)
13. Zakirov T.V., Voroshilina E.S., Brusnitsyna E.V., Ioshchenko E.S., Kantorovich A.Y., Savchenko G.D. Diagnostics of the main periodontopathogenic bacteria in gingivitis in children in the period of early mixed dentition. *Ural Medical Journal*. 2019; 1 (169): 19—23 (In Russ.). [eLibrary ID: 39538811](#)
14. Kiselnikova L.P., Tsarev V.N., Toma E.I., Podporin M.S. Microbiocenosis of the oral cavity of children: clinical and microbiological characteristics and correction with probiotics based on salivary

- ем пробиотиков на основе слюварных стрептококков. — *Клиническая стоматология*. — 2021; 4: 24—29. [eLibrary ID: 47475741](#)
15. Лосев К.В., Верендеева М.А., Костякова Т.В., Белов И.В., Козлов Н.А., Кузина О.В., Дудник Е.С. Эпидемиология и микробиология воспалительно-деструктивных заболеваний пародонта в детском возрасте. — *Актуальные проблемы медицины*. — 2022; 2: 166—177. [eLibrary ID: 49168940](#)
 16. Peycheva S.K., Apostolova E.G., Peychev Z.L., Gardjeva P.A., Shishmanova-Doseva M.S., Murdjeva M.A. Oral microbial flora in Bulgarian adolescents with moderate plaque-induced gingivitis. — *Folia Med (Plovdiv)*. — 2019; 61 (4): 522—528. [PMID: 32337880](#)
 17. Аверьянов С.В., Гараева К.Л. Состояние микрофлоры пародонтальных пространств у детей с различным пародонтологическим статусом. — *Стоматология детского возраста и профилактика*. — 2018; 4 (67): 4—10. [eLibrary ID: 37027382](#)
 18. Polishchuk T.V., Lokhmatova N.M., Sheshukova O.V., Tkachenko I.M., Bauman S.S., Maksymenko A.I. Influence of microbiota on the clinical and immuno-histochemical characteristics of chronic generalized catarrhal gingivitis in children. — *Wiad Lek*. — 2021; 74 (1): 39—42. [PMID: 33851584](#)
 19. Царев В.Н. Микробиология, вирусология, иммунология полости рта. — М.: ГЭОТАР-Медиа, 2019. — С. 305—325.
 20. Brandtzaeg P. Secretory immunity with special reference to the oral cavity. — *J Oral Microbiol*. — 2013; 5: 10. [PMID: 23487566](#)
 21. Наумова В.Н. Взаимосвязь стоматологической патологии и сахарного диабета у детей. Обзор литературы. — *Стоматология детского возраста и профилактика*. — 2019; 4 (72): 72—76. [eLibrary ID: 42490597](#)
 22. Bui F.Q., Almeida-da-Silva C.L.C., Huynh B., Trinh A., Liu J., Woodward J., Asadi H., Ojcius D.M. Association between periodontal pathogens and systemic disease. — *Biomed J*. — 2019; 42 (1): 27—35. [PMID: 30987702](#)
 23. Daoud A.K., Tayyar M.A., Fouda I.M., Harfeil N.A. Effects of diabetes mellitus vs. in vitro hyperglycemia on select immune cell functions. — *J Immunotoxicol*. — 2009; 6 (1): 36—41. [PMID: 19519161](#)
 24. Hu R., Xia C.Q., Butfiloski E., Clare-Salzler M. Effect of high glucose on cytokine production by human peripheral blood immune cells and type I interferon signaling in monocytes: Implications for the role of hyperglycemia in the diabetes inflammatory process and host defense against infection. — *Clin Immunol*. — 2018; 195: 139—148. [PMID: 29894743](#)
 25. Megawati E.R., Meutia N., Lubis L.D. The effect of hyperglycaemia on the macrophages in the cell culture. — *Folia Morphol (Warsz)*. — 2022; 81 (2): 387—393. [PMID: 33634837](#)
 26. Митрейкин В.Ф., Луговая А.В. Оценка параметров клеточного звена иммунитета у больных сахарным диабетом 1 типа. — *Colloquium-Journal*. — 2019; 17—3 (41): 23—25. [eLibrary ID: 39282643](#)
 27. Романенко Е.Г. Показатели местного иммунитета полости рта у детей с хроническим катаральным гингивитом в динамике лечения. — *Современная стоматология (Беларусь)*. — 2013; 1 (56): 89а-91. [eLibrary ID: 18977645](#)
 28. Иванюшко Т.П. Роль иммунных механизмов в патогенезе пародонтита и обоснование методов локальной иммунотерапии: автореф. дис. ... д.м.н. — М.: ММА им. И.М. Сеченова, 2002. — 46 с.
 29. Булгакова А.И., Васильева Н.А., Имельбаева Э.А., Хайбуллина Э.М. Клинико-иммунологическая характеристика лострептококки. *Clinical Dentistry (Russia)*. 2021; 4: 24—29 (In Russ.). [eLibrary ID: 47475741](#)
 15. Losev Konstantin V., Verendeeva Maria A., Kostyakova Tatyana V., Belov Igor V., Kozlov Nikita A., Kuzina Olga V., Dudnik Ekaterina S. Epidemiology and microbiology of inflammatory and destructive periodontal diseases in childhood. *Challenges in Modern Medicine*. 2022; 2: 166—177 (In Russ.). [eLibrary ID: 49168940](#)
 16. Peycheva S.K., Apostolova E.G., Peychev Z.L., Gardjeva P.A., Shishmanova-Doseva M.S., Murdjeva M.A. Oral microbial flora in Bulgarian adolescents with moderate plaque-induced gingivitis. *Folia Med (Plovdiv)*. 2019; 61 (4): 522—528. [PMID: 32337880](#)
 17. Averyanov S.V., Garaeva K.L. The state of the microflora of the periodontal spaces in children with different periodontal status. *Pediatric Dentistry and Prophylaxis*. 2018; 4 (67): 4—10 (In Russ.). [eLibrary ID: 37027382](#)
 18. Polishchuk T.V., Lokhmatova N.M., Sheshukova O.V., Tkachenko I.M., Bauman S.S., Maksymenko A.I. Influence of microbiota on the clinical and immuno-histochemical characteristics of chronic generalized catarrhal gingivitis in children. *Wiad Lek*. 2021; 74 (1): 39—42. [PMID: 33851584](#)
 19. Tsarev V.N. Oral microbiology, virology, and immunology. Moscow: GEOTAR-Media, 2019. Pp. 305—325. (In Russ.).
 20. Brandtzaeg P. Secretory immunity with special reference to the oral cavity. *J Oral Microbiol*. 2013; 5: 10. [PMID: 23487566](#)
 21. Naumova V.N. Relationship between oral pathology and diabetes mellitus in children. Literature review. *Pediatric Dentistry and Prophylaxis*. 2019; 4 (72): 72—76 (In Russ.). [eLibrary ID: 42490597](#)
 22. Bui F.Q., Almeida-da-Silva C.L.C., Huynh B., Trinh A., Liu J., Woodward J., Asadi H., Ojcius D.M. Association between periodontal pathogens and systemic disease. *Biomed J*. 2019; 42 (1): 27—35. [PMID: 30987702](#)
 23. Daoud A.K., Tayyar M.A., Fouda I.M., Harfeil N.A. Effects of diabetes mellitus vs. in vitro hyperglycemia on select immune cell functions. *J Immunotoxicol*. 2009; 6 (1): 36—41. [PMID: 19519161](#)
 24. Hu R., Xia C.Q., Butfiloski E., Clare-Salzler M. Effect of high glucose on cytokine production by human peripheral blood immune cells and type I interferon signaling in monocytes: Implications for the role of hyperglycemia in the diabetes inflammatory process and host defense against infection. *Clin Immunol*. 2018; 195: 139—148. [PMID: 29894743](#)
 25. Megawati E.R., Meutia N., Lubis L.D. The effect of hyperglycaemia on the macrophages in the cell culture. *Folia Morphol (Warsz)*. 2022; 81 (2): 387—393. [PMID: 33634837](#)
 26. Mitreikin V.P., Lugovaya A.V. Evaluation of cellular parameters of the immunity in patients with type 1 diabetes mellitus. *Colloquium-Journal*. 2019; 17—3 (41): 23—25 (In Russ.). [eLibrary ID: 39282643](#)
 27. Romanenko E.G. Indicators of local immunity in the oral cavity of children with chronic catarrhal gingivitis in the dynamics of treatment. *Sovremennaya stomatologiya (Belarus)*. 2013; 1 (56): 89а-91 (In Russ.). [eLibrary ID: 18977645](#)
 28. Ivanushko T.P. The role of immune mechanisms in the pathogenesis of periodontitis and the justification of methods of local immunotherapy: dissertation abstract. Moscow: Sechenov Moscow Medical Academy, 2002. 46 p. (In Russ.).
 29. Bulgakova A.I., Vasileva N.A., Imelbaeva E.A., Khaibullina E.M. Clinical and immunological characteristics of local immunity

- кального иммунитета у больных с хроническим катаральным гингивитом. — *Пародонтология*. — 2018; 2 (87): 29—35. [eLibrary ID: 35786791](#)
30. Осокина А.С., Маслак Е.Е., Яковлев А.Т. Уровень иммуноглобулина А в слюне в зависимости от наличия и тяжести раннего детского кариеса. — *Стоматология детского возраста и профилактика*. — 2020; 4 (76): 304—309. [eLibrary ID: 44583346](#)
31. Доменюк Д.А., Давыдов Б.Н., Гильмиярова Ф.Н., Ивченко Л.Г. Влияние тяжести течения сахарного диабета I типа у детей на стоматологический статус и иммунологические, биохимические показатели сыворотки крови и ротовой жидкости. Часть I. — *Пародонтология*. — 2017; 2 (83): 53—60. [eLibrary ID: 29232384](#)
32. Ивченко Л.Г., Доменюк Д.А. Диагностика иммунометаболических расстройств у детей с сахарным диабетом I типа. — *Кубанский научный медицинский вестник*. — 2017; 2 (163): 73—82. [eLibrary ID: 29105375](#)
33. Доменюк Д.А., Давыдов Б.Н., Гильмиярова Ф.Н., Ивченко Л.Г. Влияние тяжести течения сахарного диабета I типа у детей на стоматологический статус и иммунологические, биохимические показатели сыворотки крови и ротовой жидкости. Часть II. — *Пародонтология*. — 2017; 3 (84): 36—41. [eLibrary ID: 30060555](#)
34. Романова Ю.Г., Золотухина Е.Л. Участие провоспалительных цитокинов в регуляции метаболизма костной ткани и их роль в развитии хронического генерализованного пародонтита. — *Стоматология. Эстетика. Инновации*. — 2017; 1: 48—54. [eLibrary ID: 32325336](#)
35. Байдик О.Д., Салюкова Д.В., Сысолятин П.Г., Салюкова О.А., Брагина Е.Ю. Молекулярно-генетические механизмы развития заболеваний пародонта. — *Пародонтология*. — 2017; 3 (84): 4—7. [eLibrary ID: 30060548](#)
36. Быков И.М., Ивченко Л.Г. и соавт. Уровень провоспалительных саливарных цитокинов у детей с аутоиммунным сахарным диабетом в различные фазы компенсации эндокринопатии. — *Кубанский научный медицинский вестник*. — 2017; 4: 39—48. [eLibrary ID: 30062257](#)
37. Доменюк Д.А., Давыдов Б.Н., Гильмиярова Ф.Н., Ивченко Л.Г. Особенности цитокинового профиля ротовой жидкости у детей с сахарным диабетом I типа на различных стадиях компенсации заболевания. — *Стоматология детского возраста и профилактика*. — 2017; 1 (60): 68—76. [eLibrary ID: 29206040](#)
38. Bolyarova-Konova T., Petkova S., Mihaylova H., Velikova T., Ivanova-Todorova E., Tumangelova-Yuzeir K., Todorova D. Concentrations of interleukin-1 β in gingival crevicular fluid and saliva — a potential diagnostic biomarker of periodontal diseases. — *Folia Med (Plovdiv)*. — 2020; 62 (4): 825—830. [PMID: 33415925](#)
39. Гилязева В.В., Абдулхаков С.Р., Гиниятуллин И.И., Валеева И.Х. Оценка состояния мукозального иммунитета полости рта у больных, страдающих кариесом зубов, по цитокиновому профилю смешанной слюны. — *Современные проблемы науки и образования*. — 2012; 1: 78. [eLibrary ID: 17688700](#)
40. Menon M.M., Balagopal R.V. et al. Evaluation of salivary interleukin-6 in children with early childhood caries after treatment. — *Contemp Clin Dent*. — 2016; 7 (2): 198—202. [PMID: 27307667](#)
41. Dakovic D., Colic M., Cacic S., Mileusnic I., Hajdukovic Z., Stamatovic N. Salivary interleukin-8 levels in children suffering from type 1 diabetes mellitus. — *J Clin Pediatr Dent*. — 2013; 37 (4): 377—80. [PMID: 24046985](#)
- in patients with chronic catarrhal gingivitis. *Parodontologiya*. 2018; 2 (87): 29—35 (In Russ.). [eLibrary ID: 35786791](#)
30. Osokina A.S., Maslak E.E., Yakovlev A.T. The level of immunoglobulin A in saliva depending on the presence and severity of early childhood caries. *Pediatric Dentistry and Prophylaxis*. 2020; 4 (76): 304—309 (In Russ.). [eLibrary ID: 44583346](#)
31. Domenyuk D.A., Davydov B.N., Gilmiyarova F.N., Ivchenko L.G. The influence of severity of diabetes mellitus type i in children on the dental status and the immunological, biochemical indicators of blood serum and oral fluid. Part I. *Parodontologiya*. 2017; 2 (83): 53—60 (In Russ.). [eLibrary ID: 29232384](#)
32. Ivchenko L.G., Domenyuk D.A. Diagnosis immunopatologicheskikh disorders in children with diabetes Type I. *Kuban Scientific Medical Bulletin*. 2017; 2 (163): 73—82 (In Russ.). [eLibrary ID: 29105375](#)
33. Domenyuk D.A., Davydov B.N., Gilmiyarova F.N., Ivchenko L.G. The influence of severity of diabetes mellitus type i in children on the dental status and the immunological, biochemical indicators of blood serum and oral fluid. Part II. *Parodontologiya*. 2017; 3 (84): 36—41 (In Russ.). [eLibrary ID: 30060555](#)
34. Romanova Ju., Zolotukhina O. The participation of pro-inflammatory cytokines in the regulation of bone metabolism and its role in the development of chronic generalized periodontitis. *Dentistry. Aesthetics. Innovations*. 2017; 1: 48—54 (In Russ.). [eLibrary ID: 32325336](#)
35. Baydik O.D., Salyukova D.V., Sysolyatin P.G., Salyukova O.A., Bragina E.Yu. Molecular genetic mechanisms of development of periodontal disease. *Parodontologiya*. 2017; 3 (84): 4—7 (In Russ.). [eLibrary ID: 30060548](#)
36. Bykov Ilya M., Ivchenko L.G., Domenyuk Dmitry A., Kostyukova N. Yu., Storozhuk P.G., Ilijev D.M. Salivary the level of proinflammatory cytokines in children with auto-immune diabetes mellitus in different phases of compensation endocrinopathy. *Kuban Scientific Medical Bulletin*. 2017; 4: 39—48 (In Russ.). [eLibrary ID: 30062257](#)
37. Domenyuk D.A., Davydov B.N., Gilmiyarova F.N., Ivchenko L.G. Features of the cytokine profile of the oral fluid in children with diabetes type I at different stages of disease compensation. *Pediatric Dentistry and Prophylaxis*. 2017; 1 (60): 68—76 (In Russ.). [eLibrary ID: 29206040](#)
38. Bolyarova-Konova T., Petkova S., Mihaylova H., Velikova T., Ivanova-Todorova E., Tumangelova-Yuzeir K., Todorova D. Concentrations of interleukin-1 β in gingival crevicular fluid and saliva a potential diagnostic biomarker of periodontal diseases. *Folia Med (Plovdiv)*. 2020; 62 (4): 825—830. [PMID: 33415925](#)
39. Gilyazeva V.V., Abdulkhakov S.R., Giniyatullin I.I., Valeeva I.Kh. Appraisal of oral mucosal immunity of patients with dental caries by cytokine profile of mixed saliva. *Modern Problems of Science and Education*. 2012; 1: 78 (In Russ.). [eLibrary ID: 17688700](#)
40. Menon M.M., Balagopal R.V., Sajitha K., Parvathy K., Sangetha G.B., Arun X.M., Sureshkumar J. Evaluation of salivary interleukin-6 in children with early childhood caries after treatment. *Contemp Clin Dent*. 2016; 7 (2): 198—202. [PMID: 27307667](#)
41. Dakovic D., Colic M., Cacic S., Mileusnic I., Hajdukovic Z., Stamatovic N. Salivary interleukin-8 levels in children suffering from type 1 diabetes mellitus. *J Clin Pediatr Dent*. 2013; 37 (4): 377—80. [PMID: 24046985](#)

42. Котельбан А.В., Годованець О.І., Коваль Г.Д., Kamiшний О.М. Особливості експресії мРНК ІЛ-1 β , ІЛ-17А та ІЛ-10 епітелію ротової порожнини дітей, хворих на цукровий діабет. — *Міжнародний ендокринологічний журнал*. — 2017; 13 (1): 56—60. DOI: [10.22141/2224-0721.13.1.2017.96758](https://doi.org/10.22141/2224-0721.13.1.2017.96758)
43. Keles S., Anik A., Cevik O., Abas B.I., Anik A. Gingival crevicular fluid levels of interleukin-18 and tumor necrosis factor-alpha in type 1 diabetic children with gingivitis. — *Clin Oral Investig*. — 2020; 24 (10): 3623—3631. PMID: [32060657](https://pubmed.ncbi.nlm.nih.gov/32060657/)
44. Kâ K., Rousseau M.C., Tran S.D., Henderson M., Nicolau B. Association between metabolic syndrome and gingival inflammation in obese children. — *Int J Dent Hyg*. — 2018; 16 (3): 397—403. PMID: [29124887](https://pubmed.ncbi.nlm.nih.gov/29124887/)
45. Maksymenko A.I., Sheshukova O.V., Kuz I.O., Lyakhova N.A., Tkachenko I.M. The level of interleukin-18 in the oral fluid in primary school children with chronic catarrhal gingivitis and type I diabetes mellitus. — *Wiad Lek*. — 2021; 74 (6): 1336—1340. PMID: [34159915](https://pubmed.ncbi.nlm.nih.gov/34159915/)
46. Duque C., João M.F., Camargo G.A., Teixeira G.S., Machado T.S., Azevedo R.S., Mariano F.S., Colombo N.H., Vizoto N.L., Mattos-Graner R.O. Microbiological, lipid and immunological profiles in children with gingivitis and type 1 diabetes mellitus. — *J Appl Oral Sci*. — 2017; 25 (2): 217—226. PMID: [28403363](https://pubmed.ncbi.nlm.nih.gov/28403363/)
47. Hirose M., Ishihara K., Saito A., Nakagawa T., Yamada S., Okuda K. Expression of cytokines and inducible nitric oxide synthase in inflamed gingival tissue. — *J Periodontol*. — 2001; 72 (5): 590—7. PMID: [11394393](https://pubmed.ncbi.nlm.nih.gov/11394393/)
48. Ulker A.E., Tulunoglu O., Ozmeric N., Can M., Demirtas S. The evaluation of cystatin C, IL-1beta, and TNF-alpha levels in total saliva and gingival crevicular fluid from 11- to 16-year-old children. — *J Periodontol*. — 2008; 79 (5): 854—60. PMID: [18454664](https://pubmed.ncbi.nlm.nih.gov/18454664/)
49. Латушина Л.С., Пиотрович А.В., Долгушин И.И. Влияние локального применения рекомбинантных цитокинов на течение и исход дентальной имплантации с закрытым синус-лифтингом. — *Проблемы стоматологии*. — 2016; 2: 102—110. eLibrary ID: [26324580](https://elibrary.ru/26324580)
50. Грудянов А.И., Фоменко Е.В., Калюжин О.В., Беркутова И.С. Изучение клинической эффективности комплекса природных цитокинов и антимикробных пептидов при лечении пациентов с воспалительными заболеваниями пародонта. — *Стоматология для всех*. — 2021; 4 (97): 16—20. eLibrary ID: [47417703](https://elibrary.ru/47417703)
51. Хараева З.Ф., Гендугова О.М., Барокова Е.Б., Камышова Е.А. Естественный комплекс цитокинов в терапии пациентов с генерализованным пародонтитом. — *Современные проблемы науки и образования*. — 2018; 4: 212. eLibrary ID: [36345038](https://elibrary.ru/36345038)
52. Ахмедов Г.Д., Царева Т.В. Антиоксидантная терапия инфекционно-воспалительных осложнений хирургических вмешательств в полости рта. — *Стоматология*. — 2012; 4: 36—37. eLibrary ID: [18022675](https://elibrary.ru/18022675)
53. Ахмедов Г.Д. Клиническая эффективность цитокинотерапии инфекционно-воспалительных осложнений хирургических вмешательств в полости рта. — *Стоматология*. — 2012; 3: 53—55. eLibrary ID: [18022659](https://elibrary.ru/18022659)
54. Завадский Р.В., Кузнецов К.В., Царева Т.В., Ипполитов Е.В., Ахмедов Г.Д. Цитокиновая терапия при лечении воспалительных осложнений в стоматологической практике. — *Российская стоматология*. — 2016; 2: 59. eLibrary ID: [26287595](https://elibrary.ru/26287595)
42. Kotelban A.V., Godovanets O.I., Koval G.D., Kamyshnyj O.M. Expression of mRNA IL-1 β , IL-17A and IL-10 of oral epithelium in diabetic children. *International Journal of Endocrinology (Ukraine)*. 2017; 13 (1): 56—60 (In Ukrainian). DOI: [10.22141/2224-0721.13.1.2017.96758](https://doi.org/10.22141/2224-0721.13.1.2017.96758)
43. Keles S., Anik A., Cevik O., Abas B.I., Anik A. Gingival crevicular fluid levels of interleukin-18 and tumor necrosis factor-alpha in type 1 diabetic children with gingivitis. *Clin Oral Investig*. 2020; 24 (10): 3623—3631. PMID: [32060657](https://pubmed.ncbi.nlm.nih.gov/32060657/)
44. Kâ K., Rousseau M.C., Tran S.D., Henderson M., Nicolau B. Association between metabolic syndrome and gingival inflammation in obese children. *Int J Dent Hyg*. 2018; 16 (3): 397—403. PMID: [29124887](https://pubmed.ncbi.nlm.nih.gov/29124887/)
45. Maksymenko A.I., Sheshukova O.V., Kuz I.O., Lyakhova N.A., Tkachenko I.M. The level of interleukin-18 in the oral fluid in primary school children with chronic catarrhal gingivitis and type I diabetes mellitus. *Wiad Lek*. 2021; 74 (6): 1336—1340. PMID: [34159915](https://pubmed.ncbi.nlm.nih.gov/34159915/)
46. Duque C., João M.F., Camargo G.A., Teixeira G.S., Machado T.S., Azevedo R.S., Mariano F.S., Colombo N.H., Vizoto N.L., Mattos-Graner R.O. Microbiological, lipid and immunological profiles in children with gingivitis and type 1 diabetes mellitus. *J Appl Oral Sci*. 2017; 25 (2): 217—226. PMID: [28403363](https://pubmed.ncbi.nlm.nih.gov/28403363/)
47. Hirose M., Ishihara K., Saito A., Nakagawa T., Yamada S., Okuda K. Expression of cytokines and inducible nitric oxide synthase in inflamed gingival tissue. *J Periodontol*. 2001; 72 (5): 590—7. PMID: [11394393](https://pubmed.ncbi.nlm.nih.gov/11394393/)
48. Ulker A.E., Tulunoglu O., Ozmeric N., Can M., Demirtas S. The evaluation of cystatin C, IL-1beta, and TNF-alpha levels in total saliva and gingival crevicular fluid from 11- to 16-year-old children. *J Periodontol*. 2008; 79 (5): 854—60. PMID: [18454664](https://pubmed.ncbi.nlm.nih.gov/18454664/)
49. Latyushina L.S., Piotrovich A.V., Dolgushin I.T. The influence of recombinant cytokines local application on the course and outcome of closed sinus lift dental implantation. *Actual Problems in Dentistry*. 2016; 2: 102—110 (In Russ.). eLibrary ID: [26324580](https://elibrary.ru/26324580)
50. Grudyanov A.I., Fomenko E.V., Kalyuzhin O.V., Berkutova I.S. Study of the clinical complex efficacy of natural cytokines and antimicrobial peptides in the treatment of patients with inflammatory periodontal diseases. *International Dental Review*. 2021; 4 (97): 16—20 (In Russ.). eLibrary ID: [47417703](https://elibrary.ru/47417703)
51. Kharaeva Z.F., Gendugova O.M., Barokova E.B., Kamyshova E.A. A natural complex of cytokines in the treatment of patients with generalized periodontitis. *Modern Problems of Science and Education*. 2018; 4: 212 (In Russ.). eLibrary ID: [36345038](https://elibrary.ru/36345038)
52. Akhmedov G.D., Tsareva T.V. Antioxidant therapy by infectious complication of oral surgery procedures. *Stomatology*. 2012; 4: 36—37 (In Russ.). eLibrary ID: [18022675](https://elibrary.ru/18022675)
53. Akhmedov G.D. Clinical efficiency of cytokines in prophylactics and treatment of infectious and inflammatory complications after oral surgery procedures. *Stomatology*. 2012; 3: 53—55 (In Russ.). eLibrary ID: [18022659](https://elibrary.ru/18022659)
54. Zavadskij R.V., Kuznetsov K.V., Tsareva T.V., Ippolitov E.V., Akhmedov G.D. Cytokine therapy in the treatment of inflammatory complications in dental practice. *Russian Stomatology*. 2016; 2: 59 (In Russ.). eLibrary ID: [26287595](https://elibrary.ru/26287595)

DOI: 10.37988/1811-153X_2022_4_44

[В.Н. Царев,](#)

д.м.н., профессор, зав. кафедрой микробиологии, вирусологии, иммунологии, директор НИМСИ

[Л.П. Кисельникова,](#)

д.м.н., профессор, зав. кафедрой детской стоматологии

[М.С. Подпорин,](#)

к.м.н., м.н.с. лаборатории молекулярно-биологических исследований НИМСИ

[Ф.М. Балафендиева,](#)

аспирант кафедры детской стоматологии

МГМСУ им. А.И. Евдокимова,
127473, Москва, Россия

ДЛЯ ЦИТИРОВАНИЯ:

Царев В.Н., Кисельникова Л.П., Подпорин М.С., Балафендиева Ф.М. Сравнительная оценка влияния лекарственных форм местного и системного применения на оральный микробиоценоз при затрудненном прорезывании зубов. — *Клиническая стоматология*. — 2022; 25 (4): 44—49. DOI: 10.37988/1811-153X_2022_4_44

Сравнительная оценка влияния лекарственных форм местного и системного применения на оральный микробиоценоз при затрудненном прорезывании зубов

Реферат. Прорезывание временных зубов у детей сопровождается неприятными болевыми ощущениями, развитием отека, воспалением десен, изменениями орального микробиоценоза. Цель исследования — клиничко-микробиологическая оценка эффективности применения препаратов при затрудненном прорезывании зубов. **Материалы и методы.** В 3 группы по 40 человек в каждой были отобраны дети в возрасте от 5 месяцев до 2 лет с затрудненным прорезыванием зубов. В течение 8 дней дети получали для снижения симптомов прорезывания зубов препараты Дантинорм Бэби (внутри), Калгель (местно на десны) и Вибургель (местно на десны). Оценивали стоматологический статус по индексу затрудненного прорезывания зубов, а также состояние орального микробиоценоза. **Результаты.** Исчезновение местных симптомов затрудненного прорезывания зубов в большей степени (92% случаев) отмечалось в группе детей, в лечении которых использовался препарат Дантинорм Бэби. На фоне применения всех препаратов снижалось количество карисогенных стрептококков *S. mutans*, а при применении Дантинорм Бэби — как *S. mutans* (с 95 до 80%), так и *A. naeslundii* (от 10 до 0%), и некоторых пародонтопатогенных видов (*P. intermedia* — от 10 до 3%). **Заключение.** Эффект действия препарата Дантинорм Бэби при затрудненном прорезывании временных зубов сопровождается его нормализующим воздействием на оральный микробиоценоз.

Ключевые слова: затрудненное прорезывание, оральный микробиоценоз, карисогенные стрептококки, пародонтопатогенные виды

[V.N. Tsarev,](#)

PhD in Medical Sciences, full professor of the Microbiology, virology, immunology department, director of the Medico-dental research Institute

[L.P. Kiselnikova,](#)

PhD in Medical Sciences, full professor of the Paediatric dentistry Department

[M.S. Podporin,](#)

PhD in Medical Sciences, researcher at the Molecular biology research Laboratory of the Medico-dental research Institute

[F.M. Balafendieva,](#)

postgraduate at the Paediatric dentistry Department

Moscow State University of Medicine and Dentistry, 127473, Moscow, Russia

FOR CITATION:

Tsarev V.N., Kiselnikova L.P., Podporin M.S., Balafendieva F.M. Comparative evaluation of the effect of topical and systemic dosage forms on oral microbiocenosis in difficult eruption of temporary teeth. *Clinical Dentistry (Russia)*. 2022; 25 (4): 44—49 (In Russ.). DOI: 10.37988/1811-153X_2022_4_44

Comparative evaluation of the effect of topical and systemic dosage forms on oral microbiocenosis in difficult eruption of temporary teeth

Abstract. Eruption of temporary teeth in children is accompanied by unpleasant pain sensations, development of edema, inflammation of the gums, changes in oral microbiocenosis. The purposes of the study is a clinical and microbiological assessment of the effectiveness of the use of various drugs for difficult teething, as well as a comparative assessment of the effect of these drugs on local and general symptoms of teething and oral microbiocenosis in children. **Materials and methods.** Children with difficult teething (40 people each) aged from 5 months to 2 years were selected in 3 clinical groups. To assess the dynamics of the dental status and the state of oral microbiocenosis, clinical and microbiological (laboratory) research methods were performed for all the subjects. During 8 days children got treatment for management of symptoms of teeth eruption: Dantinorm Baby (inside intake of oral solution), Calgel (locally on the gums), Viburjel (locally on the gums), and then a repeat study was performed. **Results.** According to the results of the conducted studies and statistical data processing, it was found that the disappearance of local symptoms of difficult teething was more pronounced in the group of children in whose treatment the drug Dantinorm Baby was used (92% of cases). Against the background of the use of all drugs, the number of cariesogenic streptococci *S. mutans* decreased, and when using Dantinorm Baby — both *S. mutans* (from 95 to 80%) and *A. naeslundii* (from 10 to 0%) and some periodontopathogenic species (*P. intermedia* — from 10 to 3%). The effect of the drug Dantinorm Baby is accompanied by its normalizing effect on oral microbiocenosis.

Key words: difficult eruption, oral microbiocenosis, cariesogenic streptococci, periodontopathogenic species

ВВЕДЕНИЕ

Прорезывание временных зубов представляет собой физиологический процесс, при котором зуб из исходного нефункционального состояния вертикально смещается в сторону своего функционального положения [1, 2]. Этот естественный процесс приходится на период развития ребенка с 4–7 месяцев до 3 лет и обычно не сопровождается выраженными отклонениями в состоянии здоровья детей [3]. В то же время нередки случаи, когда при прорезывании временных зубов у детей отмечается нежелательная симптоматика: раздражительность, снижение аппетита, гипертермия тела, отечность и болезненность десен, слюнотечение. По статистике, лишь 30% младенцев более или менее спокойно переносят вышеописанные проявления, а у 70% детей наблюдается синдром прорезывания зубов (K00.7 по МКБ-10) [4, 5].

При осложненном прорезывании временных зубов в качестве одного из основных векторов целенаправленного стоматологического вмешательства должны проводиться мероприятия по купированию боли, которая может возникать в воспаленной десне [6, 7]. К ним можно отнести немедикаментозные процедуры (использование грызунков, массаж десен и т.п.) и прием узконаправленных препаратов, способствующих уменьшению неприятных ощущений в полости рта при прорезывании зубов [8].

Определенная сложность по распознаванию данных состояний заключается в том, что нет корреляционной связи между наблюдаемыми симптомами и возможной объективной причиной такого состояния. Дифференциальную диагностику провести достаточно трудно, так как аналогичная симптоматическая картина может наблюдаться при ОРВИ, кишечных расстройствах, дисфункции желудочно-кишечного тракта и т.п. [8]. Поэтому при необходимости следует с осторожностью проводить мероприятия по улучшению общего состояния ребенка с последующим применением противовоспалительных препаратов, а также аппликационным воздействием на десны местных обезболивающих гелей. Частое и бесконтрольное использование указанных лекарственных средств может привести к побочным и даже к токсическим реакциям, не оказывая существенного влияния на самочувствие ребенка [9]. Особую осторожность необходимо соблюдать при применении стоматологических гелей, в состав которых включен лидокаин. Учитывая непродолжительность его действия (по мнению А.К.Л. Tsang, гели с 5%-ным содержанием данного анестетика вызывают анестезию продолжительностью 10–15 минут), существующие риски и побочные эффекты от их ненадлежащего или длительного применения перевешивают потенциальную выгоду, а гели, содержащие холина салицилат, могут даже вызвать у детей синдром Рейе [9, 10].

Немаловажным вопросом является возможная профилактика кариозных поражений на разных этапах формирования зубных рядов у детей, так как кариес

зубов — это динамический патологический процесс, который в первую очередь зависит от развития вирулентных биопленок (зубной налет) в результате сложных взаимодействий, возникающих на поверхностях зубов между микробами полости рта (и их продуктами), слюной и пищевыми углеводами [11, 12].

В отличие от кислотогенных видов бактерий, ответственных за формирование кариеса зубов, другие виды бактерий, обнаруженные в бляшках-биопленках, могут противостоять вредным последствиям подкисления, производя щелочь, которая может нейтрализовать кислоты и, следовательно, влиять на восприимчивость к кариесу у детей [13, 14]. Показано, что щелочеобразующие бактерии защищают от подкисления зубного налета и дальнейшего доминирования кариесогенных бактерий, помогая предотвратить разрушительные последствия деминерализации и способствуя установлению равновесия нормобиоты ротовой полости [15].

Вместе с тем вопрос о применении лекарственных форм, содержащих антисептические препараты, остается открытым из-за их возможного негативного действия на состав орального микробиоценоза [16].

В то же время отмечается тенденция по внедрению фитокомпозиций и лекарственных гомеопатических препаратов в алгоритмы оказания детской стоматологической помощи. Однозначным преимуществом таких средств является отсутствие побочных эффектов и возрастных ограничений наряду с отсутствием фармакологической нагрузки на организм ребенка [17, 18]. Клиническим примером подобного препарата может служить Дантинорм Бэби (Буарон, Франция), который часто применяется как препарат первого выбора при затрудненном прорезывании зубов.

Цели исследования — клиничко-микробиологическая оценка эффективности применения различных препаратов при затрудненном прорезывании зубов, а также сравнительная оценка влияния этих препаратов на местные и общие симптомы прорезывания зубов и микробиоценоз полости рта у детей.

МАТЕРИАЛЫ И МЕТОДЫ

Проведена оценка эффективности применения трех препаратов для купирования нежелательных проявлений синдрома прорезывания временных зубов детей в возрасте от 5 месяцев до 2 лет в ГБУЗ «ДГП №125 ДЗМ» и отделении детской стоматологии КЦ ЧЛПХ и стоматологии МГМСУ им. А.И. Евдокимова.

Перед началом исследования родители заполняли форму информированного согласия на участие их ребенка в исследовании. Время проведения исследования — 8 дней. При этом анализировались три группы детей, отобранные в случайном порядке (по 40 детей в группе), использовавшие следующие препараты:

- I — **раствор для приема внутрь Дантинорм Бэби (в состав входят ромашка обыкновенная, лаконос, ревеня);**
- II — **стоматологический гель Калгель, содержащий лидокаина гидрохлорид, цетилпиридиния хлорид;**

III — гель для ухода за деснами Вибургель, содержащий экстракт цветков ромашки аптечной, экстракт листьев шалфея лекарственного, масло почек гвоздичного дерева, эвгенол, лимонен и др.

Методика применения препаратов (дозирование):

- препарат Дантинорм Бэби родители использовали в виде раствора, в одноразовых стерильных контейнерах по 1 мл (1 доза), по одной дозе 3 раза в день в перерывах между кормлениями;
- небольшое количество препарата Калгеля (около 7,5 мм) родители наносили на воспаленный участок десны ребенка. При необходимости гель наносили повторно с интервалом в 20 мин, но не более 6 раз в сутки;
- полоску около 2 см препарата Вибургель родители наносили на раздраженную область десны. Гель наносили до 3 раз в сутки, предпочтительно после еды и перед сном.

При клиническом обследовании детей изучались характеристики уровня воспаления десны в области прорезывающихся временных зубов. Для оценки степени тяжести местных проявлений затрудненного прорезывания временных зубов была разработана шкала индексной оценки местных симптомов затрудненного прорезывания временных зубов (свидетельство о депонировании файла, Балафендиева Ф.М., регистрационный номер RINS: 846-342-007). Оценка состояния десны в области прорезывающихся зубов осуществлялась визуально, без использования пародонтального/стоматологического зонда. Для оценки использовались следующие критерии:

- 0 баллов — отсутствие патологических изменений в области прорезывающегося зуба;
- 1 балл — отечность, гиперемия десны;
- 2 балла — отечность, гиперемия, кровоточивость десны.

Индексная оценка степени тяжести местных проявлений затрудненного прорезывания временных зубов рассчитывалась по следующей формуле:

$$\frac{\text{сумма показателей}}{\text{число исследуемых зубов}}$$

Эффективность препаратов оценивали по данным клинического осмотра и микробиологического исследования. Клиническую оценку осуществляли через 4 и 8 дней после приема препарата. Родители детей опрашивались с целью выявления характера общих проявлений при затрудненном прорезывании временных зубов, наличие у детей раздражительности, гипертермии тела, диареи, потери аппетита. Микробиологическую оценку орального микробиоценоза детей осуществляли дважды — до начала лечения и через 8 дней.

Микробиологический метод исследования подразумевал выполнение бактериологического анализа для выделения чистых культур с их последующей видовой идентификацией. Для отбора проб биопленки десны в локусе прорезывания зубов использовали стандартные сорбирующие тампоны и транспортные системы

Himedia (Индия). Первичный посев исследуемого материала проводили на питательные среды с 5%-ной концентрацией крови барана и гемином. Посев проводили с применением техники секторального количественного исследования с последующим культивированием в аэробных и анаэробных условиях [14]. Для видовой оценки чистой культуры проводили тесты на протеазную и лецититиназную активность, на аэротолерантность, на каталазу и оксидазу. Поверочную идентификацию чистоты культуры проводили с помощью биохимических идентификационных тестов Biochem-Identification T-Kits (Himedia, Индия) и систем API (BioMérieux, Франция) [12, 15].

Исходя из характера, типа и особенностей распределения полученных данных для статистического анализа применяли несколько методов. Количественные показатели оценивали на соответствие нормальному распределению согласно критерию Шапиро—Уилка (при числе исследуемых менее 50). Для сравнения двух зависимых выборок между собой по уровню выраженности какого-либо признака использовали Т-критерий Вилкоксона. Бинарные показатели, характеризующие две связанные совокупности, сравнивали с помощью теста МакНемара.

РЕЗУЛЬТАТЫ

На начало исследования у всех 120 детей отмечали местные симптомы затрудненного прорезывания зубов: отечность, гиперемия, болезненность и кровоточивость десен.

На 4-й день исследования у детей в группе с применением Дантинорм Бэби в 76% случаев отмечалась отсутствие местных симптомов, в группе детей с использованием Калгель и Вибургель — в 32 и 28% случаев соответственно (см. таблицу). На 8-й день исчезновение местных симптомов затрудненного прорезывания зубов отмечалось у детей с применением Дантинорм Бэби в 92% случаев, у детей, применявших Калгель и Вибургель, — в 86 и 68% случаев соответственно.

Анализ полученных данных показал, что абсолютное значение разности во всех группах наблюдения с вероятностью 95% на 4-й день лечения имело положительную тенденцию, что говорит о достоверном снижении степени тяжести воспаления десен у детей во всех группах наблюдения. К 8-му дню лечения была

Индексная оценка местных симптомов затрудненного прорезывания временных зубов

Index evaluation of local symptoms of difficult eruption of temporary teeth

Группа	До применения	Через 4 дня	Через 8 дней
I (Дантинорм Бэби)	2,50±0,29	1,45±0,28*	0,32±0,17*†
II (Калгель)	2,43±0,25	1,64±0,16*	0,58±0,19*
III (Вибургель)	2,63±0,17	1,76±0,11*	0,90±0,18*

*Примечание. Различия статистически достоверно значимы (p<0,05): * — межгрупповые, † — внутригрупповые по сравнению с исходным сроком.*

выявлена более выраженная положительная динамика — показатели степени тяжести состояния десен у детей составили $0,32 \pm 0,17$, $0,58 \pm 0,19$ и $0,90 \pm 0,18$ баллов в I, II и III группе соответственно. Сравнение значений изучаемого параметра до начала лечения и на 8-й день показало, что у детей с применением Калгеля отмечено его снижение на 1,8 балла, у детей с применением Вибургеля — на 1,7 балла, и у детей с применением Дантинорм Бэби — на 2,2 балла, уровень эффективности значений у детей I группы значительно и доказательно выше чем у детей II и III группы.

Следует отметить, что к 8-му дню лечения затрудненного прорезывания временных зубов применение препарата Дантинорм Бэби в 89% случаев приводило к исчезновению общих неблагоприятных симптомов (гипертермии тела, потери аппетита, плаксивости, раздражительности). В группах с применением Калгеля и Вибургеля к 8-му дню использования препаратов отмечалось исчезновение общих нежелательных симптомов в 29 и 27% случаев соответственно.

Анализ частоты выделения отдельных таксонов микроорганизмов в динамике применения препаратов

Достоверно значимые различия при использовании препарата Дантинорм Бэби установлены (при $p < 0,05$) для карисогенного стрептококка *S. mutans* (изначально высокая частота выделения достоверно снижалась с 95 до 75%), а для некоторых стабилизирующих видов, напротив, увеличивалась: *Enterococcus spp.* (от 45 до 75%),

Neisseria spp. (от 30 до 45%). Следует также подчеркнуть, что ведущие стабилизирующие виды (*S. sanguis*, *S. salivarius*) оставались на максимально высоком уровне по частоте выделения (100% как до, так и после применения препарата). Следовательно, для большинства представителей стабилизирующей микробиоты отмечено увеличение показателя (рис. 1).

В то же время некоторые представители пародонтопатогенной микробиоты теряли свои позиции — *P. intermedia* (снижалась от 20 до 10%). Исключение составили *Porphyromonas spp.* и *Haemophilus spp.* (определялись в единичных случаях) (рис. 2).

Статистически значимые различия при использовании препарата Калгель (при $p < 0,05$) отмечены как для карисогенного стрептококка *S. mutans*, так и для стабилизирующего *S. salivarius* (исходная частота снижалась от 95 до 80%), также снижение было отмечено для *A. naeslundii* (от 10 до 0%), *P. intermedia*, *Neisseria spp.* (от 10 и 25% снижались до 3 и 10% соответственно). Для *S. sanguis* (100%) и *Corynebacterium* (40 и 35%) достоверной разницы не отмечено.

Статистически значимые различия при использовании препарата Вибургель (при $p < 0,05$) установлены для представителей штаммов *S. salivarius* (частота выделения снижалась с 95 до 85%), который относится к стабилизирующей микробиоте. Настораживающим фактом был достоверный рост после лечения данным препаратом представителей таксона *Haemophilus spp.* — с 5 до 25%, которые представляют определенную опасность для детей как представители микробиоты патогенной группы.

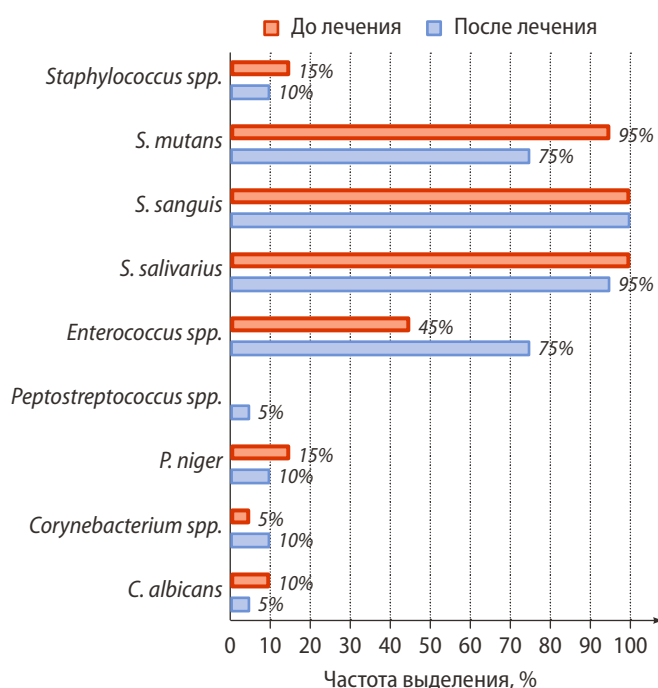


Рис. 1. Относительная частота выделения грамположительных бактерий и грибов рода *Candida* до и после применения препарата Дантинорм Бэби (в %)

Fig. 1. Relative excretion rate of Gram-positive bacteria and *Candida* fungi before and after usage of Dantinorm Baby (in percent)

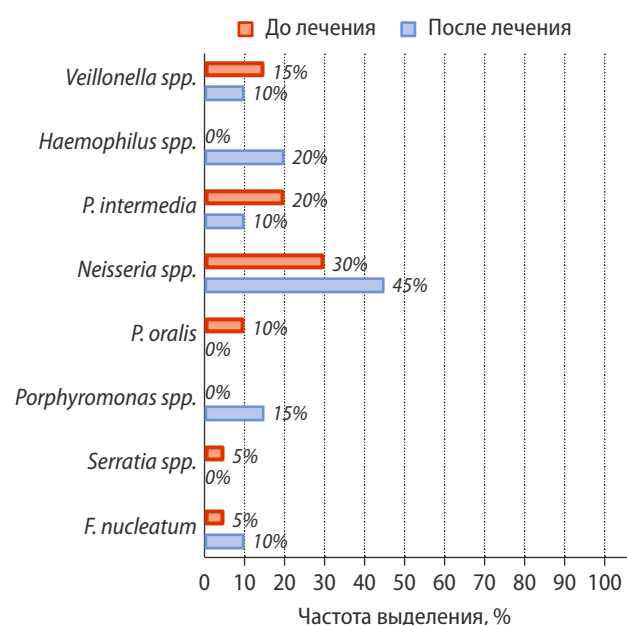


Рис. 2. Относительная частота выделения грамотрицательных бактерий до и после применения препарата Дантинорм Бэби (в %)

Fig. 2. Relative excretion rate of Gram-negative bacteria before and after usage of Dantinorm Baby (in percent)

ОБСУЖДЕНИЕ

Сравнительный анализ микробиологических результатов применения препаратов Калгель, Вибургель, Дантинорм Бэби, используемых при прорезывании зубов с целью уменьшения отрицательной клинической симптоматики, выявил определенные клинические и микробиологические (лабораторные) различия.

На начало исследования у всех 120 детей из исследуемых групп отмечались местные симптомы затрудненного прорезывания зубов (отечность, гиперемия, болезненность, кровоточивость десен). На 4-й день от начала исследования у детей в группе с применением Дантинорм Бэби в 76% случаев отмечалось отсутствие местных симптомов. В группе детей с использованием Калгель и Вибургель — в 32 и 28% соответственно. На 8-й день исследования исчезновение местных симптомов затрудненного прорезывания зубов отмечалось в группе детей с применением Дантинорм Бэби в 92% случаев, в группах детей, применявших Калгель и Вибургель, — в 86 и 68% соответственно.

Следует отметить, что применение препарата Дантинорм Бэби к 8-му дню приема в 89% случаев приводило к исчезновению общих неблагоприятных симптомов (гипертермии, потери аппетита, плаксивости, раздражительности). В группах с применением Калгель и Вибургель к 8-му дню использования препаратов отмечалось исчезновение общих нежелательных симптомов в 29 и 27% случаев.

Таким образом, проведенное клиническое исследование позволяет сделать вывод о снижении клинических проявлений затрудненного прорезывания зубов во всех группах наблюдения, однако в группе детей, применявших лекарственный гомеопатический препарат Дантинорм Бэби, эти проявления наступали раньше (у большинства детей в первые 4 дня). Клиническая эффективность применения препаратов Калгель и Вибургель несколько ниже, чем при применении Дантинорм Бэби.

Следует также отметить, что применение препарата Дантинорм Бэби приводит к выраженному снижению нежелательных общих проявлений затрудненного прорезывания зубов.

Использование препаратов Калгель и Вибургель при затрудненном прорезывании зубов слабо воздействует на общие клинические симптомы, сопровождающие затрудненное прорезывание временных зубов.

На фоне применения всех препаратов снижались кол-во карисогенных стрептококков *S. mutans*. При этом принципиальное значение, на наш взгляд, имеет общее изменение структуры орального микробиоценоза, преимущественно касающееся снижения стабилизирующих видов на фоне использования препаратов с антисептическим действием, что в свою очередь приводит к сохранению или увеличению представительства пародонтопатогенных видов (*P. intermedia*, *Porphyromonas spp.*) и патогенных видов (*S. aureus*, *Haemophilus spp.*).

Так при использовании препарата Дантинорм Бэби, в отличие от препаратов Калгель и Вибургель, отмечалась тенденция к сохранению стабилизирующей флоры, и снижению пародонтопатогенного вида *P. gingivalis* и, что важно особенно для детей, таких патогенов как *S. aureus* и *Haemophilus spp.* Очевидно, это объясняется общим благоприятным влиянием препарата Дантинорм Бэби на структуру орального микробиоценоза, в то время как другие исследуемые препараты за счет содержащихся в них антисептических компонентов (циллитридиния хлорид, эвгенол) оказывают негативное действие на отдельных представителей этой сложной саморегулирующей микробной системы.

БЛАГОДАРНОСТИ

В работе использована уникальная установка «Трансгенбанк» Института биологии гена РАН (Москва).

ACKNOWLEDGMENTS

The study was carried out using the unique scientific facility Transgenebank.

Конфликт интересов. Авторы декларируют отсутствие конфликта интересов.

Поступила: 29.10.2022 **Принята в печать:** 06.12.2022

Conflict of interests. The authors declare no conflict of interests.

Received: 29.10.2022 **Accepted:** 06.12.2022

ЛИТЕРАТУРА:

1. Roulias P., Kalantzis N., et al. Teeth eruption disorders: A critical review. — *Children (Basel)*. — 2022; 9 (6): 10. PMID: 35740708.
2. Hanisch M., Hanisch L., Kleinheinz J., Jung S. Primary failure of eruption (PFE): a systematic review. — *Head Face Med.* — 2018; 14 (1): 5. PMID: 29544499
3. Казюкова Т.В., Радциг Е.Ю., Панкратов И.В. Симптомы прорезывания молочных зубов и возможные пути фармакологического воздействия. — *PMЖ*. — 2015; 22: 1342—1344. eLibrary ID: 25280880

REFERENCES:

1. Roulias P., Kalantzis N., Doukaki D., Pachiou A., Karamesinis K., Damanakis G., Gizani S., Tsolakis A.I. Teeth eruption disorders: A critical review. *Children (Basel)*. 2022; 9 (6): 10. PMID: 35740708.
2. Hanisch M., Hanisch L., Kleinheinz J., Jung S. Primary failure of eruption (PFE): a systematic review. *Head Face Med.* 2018; 14 (1): 5. PMID: 29544499
3. Kazyukova T.V., Radtsig E.Yu., Pankratov I.V. Symptoms of eruption of milk teeth and possible ways of pharmacological

4. Заплатников А.Л., Касьянова А.Н., Майкова И.Д. Синдром прорезывания зубов у младенцев: новый взгляд на старую проблему. — *РМЖ*. — 2018; 5—2: 68—71. [eLibrary ID: 36578902](#)
5. Богданова Н.А., Зуева Т.Е. Как помочь ребенку при прорезывании зубов? Новый взгляд на старую проблему. — *Медицинский совет*. — 2019; 11: 50—55. [eLibrary ID: 38570677](#)
6. Захарова И.Н., Холодова И.Н., Дмитриева Ю.А., Морозова Н.В., Мозжухина М.В., Холодов Д.И. Может ли физиологический процесс прорезывания зубов у младенцев быть патологическим?. — *Медицинский совет*. — 2016; 1: 30—35. [eLibrary ID: 25482551](#)
7. Ковалев Д.В., Ковалева И.В. Как облегчить синдром прорезывания молочных зубов у младенцев. — *Лечащий врач*. — 2021; 6: 9—12. [eLibrary ID: 46534410](#)
8. Macknin M.L., Piedmonte M., Jacobs J., Skibinski C. Symptoms associated with infant teething: a prospective study. — *Pediatrics*. — 2000; 105 (4 Pt 1): 747—52. [PMID: 10742315](#)
9. Tsang A.K.L. Teething, teething pain and teething remedies. — *International Dentistry SA*. — 2010; 12 (5): 48—61.
10. Markman L. Teething: facts and fiction. — *Pediatr Rev*. — 2009; 30 (8): e59—64. [PMID: 19648257](#)
11. Faustova M.O., Ananieva M.M., Basarab Y.O., Dobrobolska O.V., Vovk I.M., Loban' G.A. Bacterial factors of cariogenicity (literature review). — *Wiad Lek*. — 2018; 71 (2 pt 2): 378—382. [PMID: 29786589](#)
12. Царев В.Н., Тома Э.И., Кисельникова Л.П., Подпорин М.С. Динамика основных параметров микробиоты полости рта у детей дошкольного возраста с кариесом зубов на фоне длительного применения пробиотика. — *Институт стоматологии*. — 2022; 2 (95): 25—27. [eLibrary ID: 49264993](#)
13. Nascimento M.M., Alvarez A.J., et al. Arginine metabolism in supragingival oral biofilms as a potential predictor of caries risk. — *JDR Clin Trans Res*. — 2019; 4 (3): 262—270. [PMID: 31039043](#)
14. Кисельникова Л.П., Царев В.Н., Тома Э.И., Подпорин М.С. Клинико-микробиологическая характеристика микробиоценоза полости рта детей и возможности его коррекции с применением пробиотиков на основе слюварных стрептококков. — *Клиническая стоматология*. — 2021; 4: 24—29. [eLibrary ID: 47475741](#)
15. Балмасова И.П., Царев В.Н., Янушевич О.О., Маев И.В., Мкртумян А.М., Арутюнов С.Д. Микроэкология пародонта. Взаимосвязь локальных и системных эффектов. — М.: Практическая медицина, 2021. — С. 15—55.
16. Ушаков Р.В., Царев В.Н., Ашуева А.Ж., Ушаков А.Р., Царева Т.В. Антимикробная профилактика местных воспалительных осложнений в хирургической стоматологии. — *Стоматология для всех*. — 2021; 3 (96): 4—11. [eLibrary ID: 46594602](#)
17. Memarpour M., Soltanimehr E., Eskandarian T. Signs and symptoms associated with primary tooth eruption: a clinical trial of non-pharmacological remedies. — *BMC Oral Health*. — 2015; 15: 88. [PMID: 26215351](#)
18. Сорокина А.В., Алексеева С.В., Мирошкина И.А., Качалов К.С., Захаров А.Д., Алексеев И.В., Лапицкая А.С. Исследование субхронической токсичности препарата Дантинорм Бэби. — *Фармакокинетика и фармакодинамика*. — 2020; 3: 52—60. [eLibrary ID: 46176361](#)
- action. *Russian Medical Journal*. 2015; 22: 1342—1344 (In Russ.). [eLibrary ID: 25280880](#)
4. Zaplatnikov A.L., Kasyanova A.N., Maikova I.D. Teething syndrome in infants: a new look at the old problem. *Russian Medical Journal*. 2018; 5—2: 68—71 (In Russ.). [eLibrary ID: 36578902](#)
5. Bogdanova N.A., Zueva T.E. How to help a child with teething? A new look at an old problem. *Medical Council*. 2019; 11: 50—55 (In Russ.). [eLibrary ID: 38570677](#)
6. Zakharova I.N., Kholodova I.N., Dmitrieva Y.A., Morozova N.V., Mozhukhina M.V., Kholodov D.I. Can the physiological process of teething in babies be abnormal?. *Medical Council*. 2016; 1: 30—35 (In Russ.). [eLibrary ID: 25482551](#)
7. Kovalev D.V., Kovaleva I.V. How to relieve teething syndrome in babies. *Lechaschi Vrach*. 2021; 6: 9—12 (In Russ.). [eLibrary ID: 46534410](#)
8. Macknin M.L., Piedmonte M., Jacobs J., Skibinski C. Symptoms associated with infant teething: a prospective study. *Pediatrics*. 2000; 105 (4 Pt 1): 747—52. [PMID: 10742315](#)
9. Tsang A.K.L. Teething, teething pain and teething remedies. *International Dentistry SA*. 2010; 12 (5): 48—61.
10. Markman L. Teething: facts and fiction. *Pediatr Rev*. 2009; 30 (8): e59—64. [PMID: 19648257](#)
11. Faustova M.O., Ananieva M.M., Basarab Y.O., Dobrobolska O.V., Vovk I.M., Loban' G.A. Bacterial factors of cariogenicity (literature review). *Wiad Lek*. 2018; 71 (2 pt 2): 378—382. [PMID: 29786589](#)
12. Tsarev V.N., Toma E.I., Kiselnikova L.P., Podporin M.S. Dynamics of the main parameters of the oral microbiota in preschool children with dental caries against the background of long-term use of probiotics. *The Dental Institute*. 2022; 2 (95): 25—27 (In Russ.). [eLibrary ID: 49264993](#)
13. Nascimento M.M., Alvarez A.J., Huang X., Hanway S., Perry S., Luce A., Richards V.P., Burne R.A. Arginine metabolism in supragingival oral biofilms as a potential predictor of caries risk. *JDR Clin Trans Res*. 2019; 4 (3): 262—270. [PMID: 31039043](#)
14. Kiselnikova L.P., Tsarev V.N., Toma E.I., Podporin M.S. Microbiocenosis of the oral cavity of children: clinical and microbiological characteristics and correction with probiotics based on salivary streptococci. *Clinical Dentistry (Russia)*. 2021; 4: 24—29 (In Russ.). [eLibrary ID: 47475741](#)
15. Balmasova I.P., Tsarev V.N., Yanushevich O.O., Maev I.V., Mkrtyunyan A.M., Arutyunov S.D. Microecology of the periodontium. Relationship between local and systemic effects. Moscow: Practical medicine, 2021. Pp. 15—55 (In Russ.).
16. Ushakov R.V., Tsarev V.N., Ashueva A.Zh., Ushakov A.R., Tsareva T.V. Prevention of complications of iatrogenic transient bacteremia in dental practice. *International Dental Review*. 2021; 3 (96): 4—11 (In Russ.). [eLibrary ID: 46594602](#)
17. Memarpour M., Soltanimehr E., Eskandarian T. Signs and symptoms associated with primary tooth eruption: a clinical trial of nonpharmacological remedies. *BMC Oral Health*. 2015; 15: 88. [PMID: 26215351](#)
18. Sorokina A.V., Alekseeva S.V., Miroshkina I.A., Kachalov K.S., Zaharov A.D., Alekseev I.V., Lapizkaya A.S. Study the subchronic toxicity of the drug Dantinorm Baby. *Pharmacokinetics and Pharmacodynamics*. 2020; 3: 52—60 (In Russ.). [eLibrary ID: 46176361](#)

DOI: 10.37988/1811-153X_2022_4_50

[К.К. Гаспарян](#)¹,

врач-стоматолог, директор

[В.В. Волобуев](#)²,

к.м.н., доцент кафедры детской стоматологии, ортодонтии и челюстно-лицевой хирургии

[М.С. Капитан](#)³,

врач-стоматолог

[А.Р. Восканян](#)²,

к.м.н., доцент кафедры детской стоматологии, ортодонтии и челюстно-лицевой хирургии

[В.Н. Ловлин](#)²,

к.м.н., ассистент кафедры хирургической стоматологии и челюстно-лицевой хирургии

[А.С. Мосесова](#)²,

ассистент кафедры детской стоматологии, ортодонтии и челюстно-лицевой хирургии

[Т.А. Паршкова](#)²,

студент

¹ Авторская стоматология «Dr. Gasparyan K», 350033, Краснодар, Россия

² КубГМУ, 350063, Краснодар, Россия

³ ООО «Крым Панацея», 297600, Белогорск, Россия

Клинические случаи аутотрансплантации ретинированных дистопированных премоляров

Реферат. По данным разных авторов, распространенность ретенции зубов варьирует от 4 до 28,3%, при этом чаще всего аномалии подвержены клыки и третьи моляры. Ретинированные премоляры встречаются в пределах 0,11—3,2%, что приводит к ортодонтическим и эстетическим нарушениям. Одним из возможных вариантов решения проблемы может являться аутотрансплантация ретинированного зуба в хирургически подготовленное ложе. **Цель исследования** — оценить эффективность методики аутотрансплантации ретинированных сформированных премоляров в зубной ряд. **Материалы и методы.** В публикации описываются два случая аутотрансплантации ретинированных вторых премоляров у взрослых пациентов и постановки их в зубную дугу. Под местной анестезией проведены атравматичное удаление второго премоляра и его установка в заранее подготовленную хирургическим путем лунку, рана ушита. Через 2—3 недели выполнено эндодонтическое лечение трансплантированного зуба. **Результаты.** Постоперационный период проходил без осложнений. Так как связь с пациентами после лечения по субъективным причинам была потеряна, промежуточные контрольные посещения не проводились. Тем не менее через 2 года после лечения патологических изменений в области операции не выявлено. **Заключение.** Наши клинические случаи демонстрируют возможность хирургического лечения ретенции зубов. Метод достаточно прост и малотравматичен, что при наличии определенных навыков позволяет использовать его на амбулаторном стоматологическом приеме.

Ключевые слова: аутотрансплантация, ретенция зубов, премоляры

ДЛЯ ЦИТИРОВАНИЯ:

Гаспарян К.К., Волобуев В.В., Капитан М.С., Восканян А.Р., Мосесова А.С., Паршкова Т.А. Клинические случаи аутотрансплантации ретинированных дистопированных премоляров. — *Клиническая стоматология*. — 2022; 25 (4): 50—54. DOI: 10.37988/1811-153X_2022_4_50

[K.K. Gasparyan](#)¹,

dentist, director

[V.V. Volobuev](#)²,

PhD in Medical Sciences, associate professor of the Pediatric dentistry, orthodontics and maxillofacial surgery Department

[M.S. Kapitan](#)³,

dentist

[A.R. Voskanyan](#)²,

PhD in Medical Sciences, associate professor of the Pediatric dentistry, orthodontics and maxillofacial surgery Department

[V.N. Lovlin](#)²,

PhD in Medical Sciences, assistant professor of the the Oral and maxillofacial surgery Department

[A.S. Mosesova](#)²,

assistant at the Pediatric dentistry, orthodontics and Maxillofacial surgery Department

[T.A. Parshkova](#)²,

student

Clinical cases of autotransplantation of retained dystopian premolars

Abstract. According to different authors, the prevalence of tooth impaction varies from 4 to 28.3%, while the canines and third molars are most often affected by anomalies. Impacted premolars occur in the range of 0.11—3.2%, which leads to orthodontic and aesthetic disorders. One of the possible solutions to the problem may be autotransplantation of impacted tooth into a surgically prepared bed. **The aim of study** was to evaluate the effectiveness of the autotransplantation technique of impacted formed premolars in the dentition. **Materials and methods.** The publication describes two cases of autotransplantation of impacted second premolars in adult patients and their placement in the dental arch. Under local anesthesia, atraumatic removal of the second premolar was performed and its installation in a surgically prepared hole, the wound was sutured. After 2 to 3 weeks, endodontic treatment of the transplanted tooth was performed. **Results.** The postoperative period passed without complications. Since communication with patients after treatment was lost for subjective reasons, intermediate control visits were not carried out. However, 2 years after the surgical intervention, no pathological changes were detected in the area of the operation. **Conclusion.** Our clinical cases demonstrate the possibility of surgical treatment of dental impaction. The method is quite simple and low-traumatic, which allows, if you have certain skills, to use it at an outpatient dental appointment.

Key words: autotransplantation, impaction, premolars

¹ Dr. Gasparyan Dentistry,
350033, Krasnodar, Russia

² Kuban State Medical University,
350063, Krasnodar, Russia

³ "Crimea Panacea" LLC,
297600, Belogorsk, Russia

FOR CITATION:

Gasparyan K.K., Volobuev V.V., Kapitan M.S., Voskanyan A.R., Lovlin V.N., Mosesova A.S., Parshkova T.A. Clinical cases of autotransplantation of retained dystopian premolars. *Clinical Dentistry (Russia)*. 2022; 25 (4): 50—54 (In Russ.). DOI: 10.37988/1811-153X_2022_4_50

ВВЕДЕНИЕ

Ретенция — достаточно частая аномалия прорезывания зубов. Ретинированным зуб является в том случае, когда по истечении средневозрастных сроков прорезывания он остается в толще кости на различном удалении от поверхности альвеолярного гребня. Ретенция зубов встречается у 4,0—28,3% пациентов, обратившихся за стоматологической помощью, и сочетается с морфофункциональными и эстетическими нарушениями челюстно-лицевой области [1—3]. Чаще всего выявляют ретенцию третьих моляров, клыков, центральных и боковых резцов, далее идут премоляры верхней и нижней челюсти, а также сверхкомплектные зубы. По данным разных авторов, распространенность ретенции премоляров варьирует в пределах 0,11—3,2% [3—6]. Отсутствие зуба в зубной дуге приводит к развитию ортодонтической патологии, а также к нарушению эстетики.

Варианты решения данной проблемы — длительное ортодонтическое лечение после хирургического обнажения ретинированного зуба или хирургическая экстракция с дальнейшим протезированием либо имплантацией.

Ранее нами был предложен способ хирургического устранения дистопии зачатка постоянного зуба путем его разворота в процессе оперативного вмешательства [7]. Нынешнее исследование направлено на возможность хирургического устранения аномального положения зуба путем аутоотрансплантации.

Аутоотрансплантация — хирургический метод замены безнадежных или отсутствующих зубов путем переноса ретинированного или прорезавшегося зуба с донорского участка на хирургически подготовленный реципиентный участок (Natiella et al., 1970).

Показания к процедуре: ретинированные или эктопированные зубы, первичная адентия, врожденные пороки развития челюстно-лицевой области, ранняя и/или травматическая потеря зубов, а также потеря зубов по опухолевым или ятрогенным причинам. По ряду показаний это позволяет рассматривать методику как универсальную и у подростков, и у взрослых пациентов [8—10].

В доступной литературе нами найдено достаточно публикаций, посвященных методике

аутоотрансплантации зубов. Наиболее часто авторы предлагали использовать моляры и клыки [11]. В то же время аутоотрансплантация премоляров показала более высокие результаты «выживаемости» по сравнению с молярами: на уровне 96% для несформированных зубов и 82% — для сформированных [12—15].

КЛИНИЧЕСКИЙ СЛУЧАЙ 1

Пациент А., 22 лет, в феврале 2020 г. обратился в стоматологическую клинику с жалобами на отсутствие зуба на верхней челюсти слева.

При осмотре: конфигурация лица не изменена; открывание рта в полном объеме, свободное, безболезненное; слизистая оболочка рта бледно-розовая, достаточно увлажнена, без патологических изменений; на верхней челюсти слева наблюдается отсутствие зуба 2.5.

На КЛКТ челюстей в зоне интереса обнаружен ретинированный и дистопированный (горизонтально расположен) зуб 2.5, окклюзионная поверхность которого ориентирована небно, а корни имеют щечное направление (рис. 1).

На основании полученных данных поставлен окончательный диагноз: ретинированный зуб 2.5 (K01.0).

План лечения подразумевал пересадку ретинированного зуба 2.5 в заранее подготовленную хирургическим путем лунку на вершине альвеолярного отростка. Пациенту были разъяснены диагноз и методика лечения, получено добровольное информированное согласие на проведение лечебных манипуляций.

Под инфильтрационной анестезией выполнен разрез по вершине гребня альвеолярного отростка на месте адентии зуба 2.5. Откинут слизисто-надкостничный

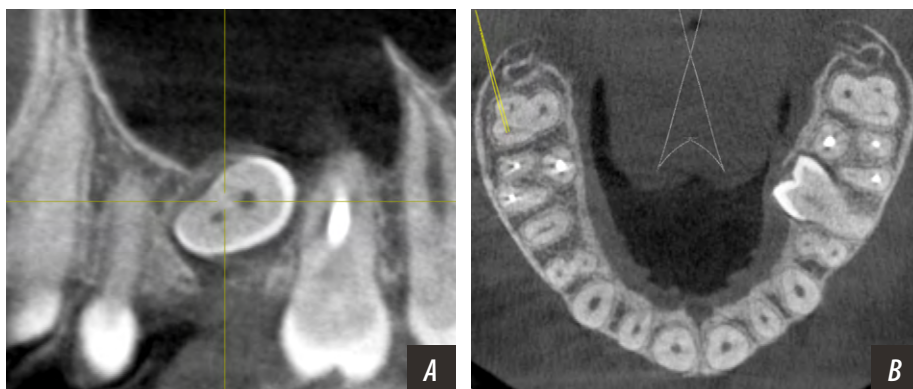


Рис. 1. Пациент А., КЛКТ до лечения. Дистопия и ретенция зуба 2.5: А — в аксиальной плоскости, В — в сагиттальной плоскости

Fig. 1. Patient A., CBCT before treatment. Dystopia and impaction of the tooth 2.5: A — axial plane, B — sagittal plane

лоскут, создано костное окно. Зуб атрауматично удален с максимальным сохранением периодонтальной связки на поверхности, лунка 2.5 подготовлена под реплантацию. Далее выполнены реплантация и ротация зуба 2.5 (рис. 2) с последующим проволочно-композитным шинированием (рис. 3, 4). Пациенту даны рекомендации по гигиене полости рта и зоны операции.

Осмотр через 5 дней показал, что рана заживает первичным натяжением, без осложнений. Швы сняты через 14 дней (рис. 5). Через 20 дней проведено эндодонтическое лечение зуба 2.5 (рис. 6). Пациенту рекомендовано динамическое наблюдение с кратностью приема один раз в 4–6 месяцев под рентгенологическим контролем.

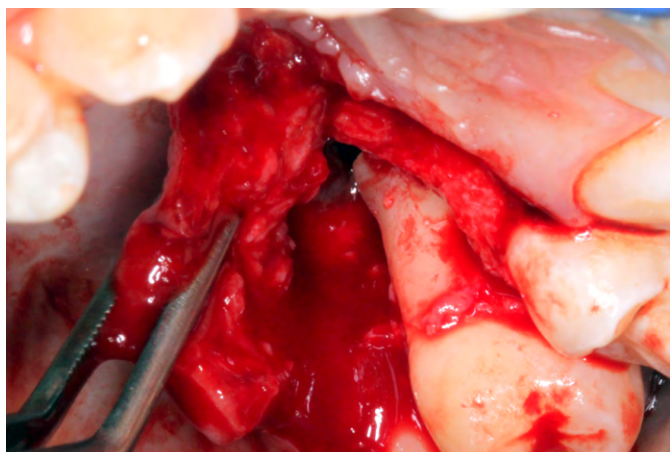


Рис. 2. Пациент А., аутотрансплантация зуба 2.5
Fig. 2. Patient A., autotransplantation of the tooth 2.5

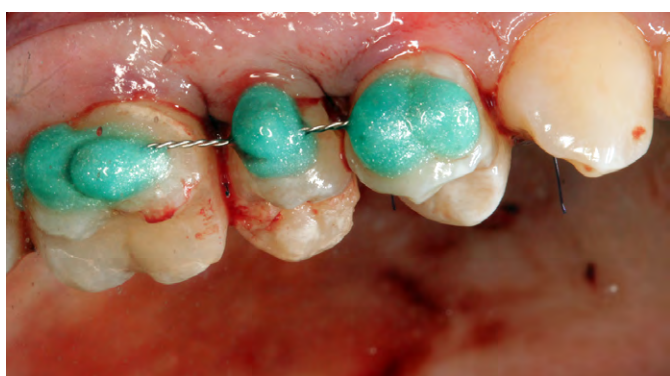

Рис. 3. Пациент А., проволочно-композитное шинирование зуба 2.5
Fig. 3. Patient A., wire-composite splinting of the tooth 2.5

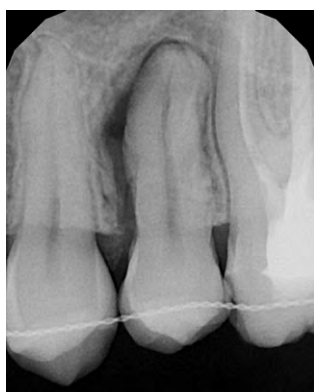

Рис. 4. Пациент А., внутриворотовая контактная рентгенограмма зуба 2.5 после аутотрансплантации
Fig. 4. Patient A., intraoral contact X-ray of tooth 2.5 after autotransplantation

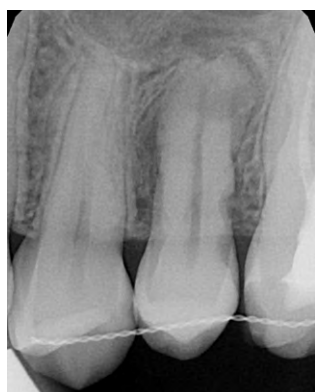

Рис. 5. Пациент А., внутриворотовая контактная рентгенограмма зуба 2.5 через 14 дней после аутотрансплантации
Fig. 5. Patient A., intraoral contact X-ray of tooth 2.5 14 days after autotransplantation

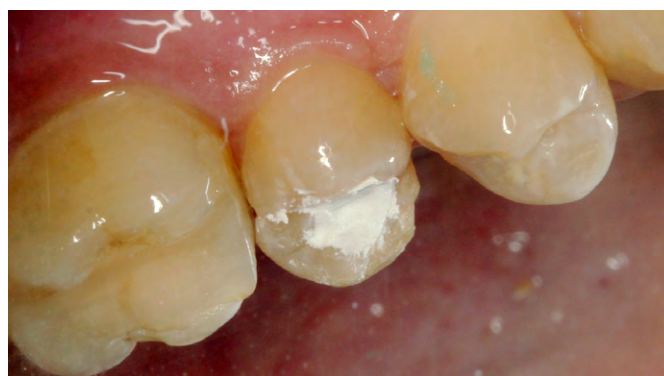

Рис. 6. Пациент А., зуб 2.5 после эндодонтического лечения
Fig. 6. Patient A., tooth 2.5 after endodontic treatment

К сожалению, во время пандемии COVID-19 контакт с пациентом был потерян. Повторное обращение состоялось лишь в июне 2022 г. Жалоб на трансплантированный зуб пациент не предъявлял. При объективном осмотре в полости рта патологических изменений не выявлено. На КЛКТ через 2 года после аутотрансплантации визуализируется зуб 2.5 без признаков воспаления и резорбции (рис. 7).

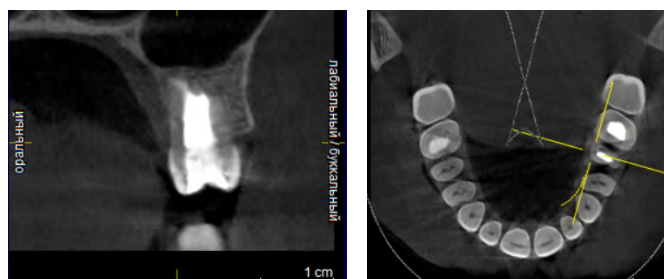
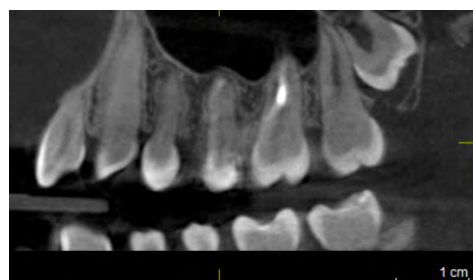


Рис. 7. Пациент А., КЛКТ через 2 года после аутотрансплантации
Fig. 7. Patient A., CBCT 2 year after autotransplantation

КЛИНИЧЕСКИЙ СЛУЧАЙ 2

Пациент М., 30 лет, обратился в марте 2020 г. в стоматологическую клинику с жалобами на отсутствие зубов, дискомфорт при приеме пищи, неудовлетворенность проведенным ранее протезированием.

При осмотре: конфигурация лица не изменена; кожный покров чистый, без патологических изменений; регионарные лимфоузлы не пальпируются; открывание рта в полном объеме, свободное, безболезненное; слизистая оболочка рта бледно-розовая, достаточно увлажнена, без патологических изменений; в области корня зуба 2.4 с вестибулярной стороны на слизистой оболочке имеется рубец от свища; на верхней челюсти два несостоятельных мостовидных металлокерамических протеза (зубы 1.2–1.4, 2.2–2.4), со слов пациента лечение проводилось около 5 лет назад.

По ортопантограмме выявлены первичная адентия зубов 1.3, 1.5, 2.3, ретенция зуба 2.5 (рис. 8). На КЛКТ в зоне интереса обнаружен ретинированный зуб 2.5 в тортоаномальном положении (рис. 9), который по плану лечения должен быть аутотрансплантирован на место зуба 2.4 (в апикальной части корня зуба 2.4 имеется очаг деструкции).

Поставлен диагноз: первичная адентия зубов 1.3, 1.5, 2.3 (K00.0); ретинированный дистопированный зуб 2.5 (K01.0); хронический периодонтит зуба 2.4 (K04.5).

Пациенту объяснен дальнейший план лечения: показано этапное оперативное лечение в объеме удаления зуба 2.4 с дальнейшей аутотрансплантацией на его место зуба 2.5 и последующим эндодонтическим лечением.

Под инфильтрационной анестезией в области второго сегмента на верхней челюсти проведена реплантация зуба 2.5 на место 2.4. После хирургического лечения зуб зашпунтирован композитом с лигатурной проволокой.

Осмотр через 5 дней показал, что рана заживает первичным натяжением, без осложнений (рис. 10). Через 14 дней швы сняты, проведено эндодонтическое лечение зуба 2.5. Повторные посещения под рентгенологическим контролем проводились через 1 и 6 месяцев после оперативного вмешательства. При осмотре полости рта

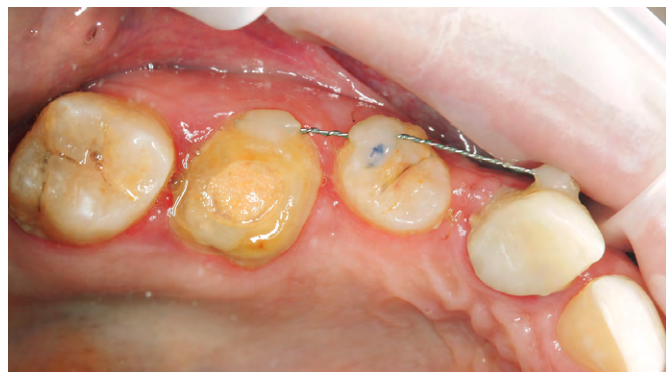

Рис. 10. Пациент М., проволочно-композитное шинирование зуба 2.5
Fig. 10. Patient M., wire-composite splinting of the tooth 2.5

и на прицельной внутриротовой рентгенограмме патологических изменений не выявлено (рис. 11, 12).

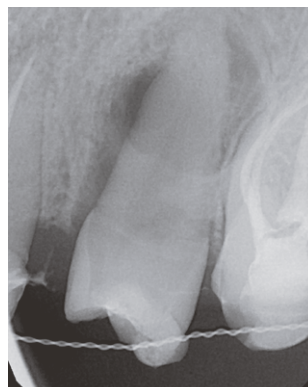

Рис. 11. Пациент М., внутриротовая контактная рентгенограмма зуба 2.5 после ауто-трансплантации
Fig. 11. Patient M., intraoral contact X-ray of tooth 2.5 after autotransplantation

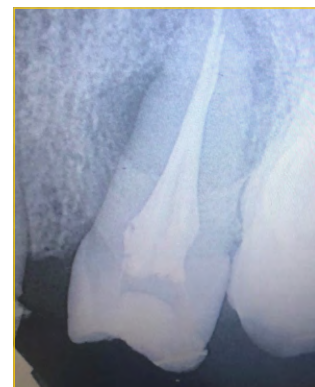

Рис. 12. Пациент М., внутриротовая контактная рентгенограмма зуба 2.5 через 6 месяцев после ауто-трансплантации
Fig. 12. Patient M., intraoral contact X-ray of tooth 2.5 6 month after autotransplantation

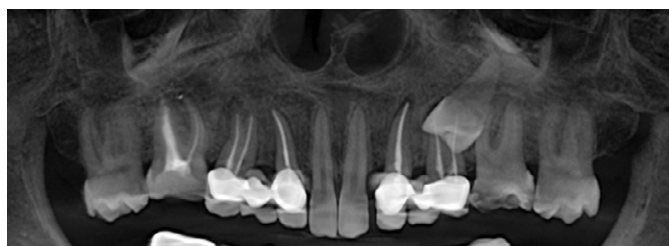

Рис. 8. Пациент М., ортопантограмма до лечения
Fig. 8. Patient M., orthopantomogram before treatment

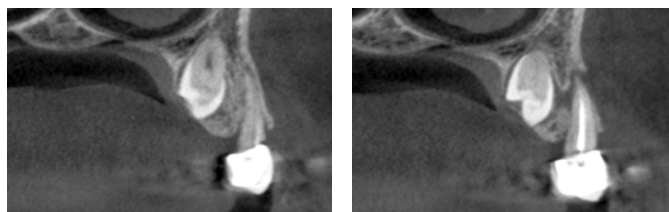


Рис. 9. Пациент М., КЛКТ в сагиттальной плоскости до хирургического лечения: ретенция зуба 2.5
Fig. 9. Patient M., CBCT in the sagittal plane, before surgical treatment: retention of the tooth 2.5

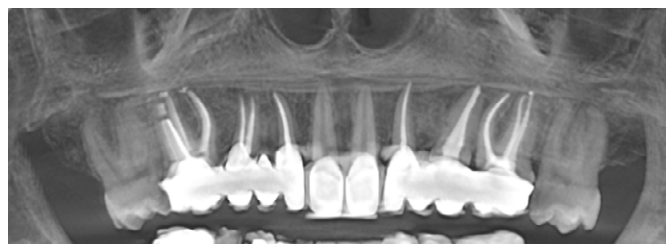

Рис. 13. Пациент М., ортопантограмма через 2 года после ауто-трансплантации
Fig. 13. Patient M., orthopantomogram 2 year after autotransplantation

Как и в первом случае, на дальнейшие повторные приемы пациент не явился. Лишь в мае 2022 г., через 2 года после аутотрансплантации, пациент вышел на связь и был приглашен на прием для оценки стоматологического статуса. При визуальном осмотре и на контрольной КЛКТ патологических процессов не выявлено. Зуб 2.5 находится под металлокерамическим мостовидным протезом (рис. 13).

ОБСУЖДЕНИЕ

Ортодонтическое лечение патологии зубочелюстной системы — достаточно долгий и трудоемкий процесс, особенно у взрослых пациентов. Правильное положение зубов и красивая улыбка — факторы, существенно влияющие на качество жизни человека.

Анализируя имеющиеся данные и учитывая возраст пациентов, мы понимали, что вероятность прорезывания ретинированных зубов ничтожна. Как следствие, исправление возникшей ситуации влекло за собой психологические и значительные финансовые затраты пациента, а также высокие трудозатраты врачей-стоматологов. Данные факты внесли свою существенную роль в принятие пациентами предложенного плана лечения.

ЗАКЛЮЧЕНИЕ

Наши клинические случаи демонстрируют возможность хирургического лечения аномалии положения зуба у взрослых пациентов. Методика достаточно проста и малоинвазивна, что влечет за собой снижение рисков развития интра- и постоперационных осложнений и при наличии определенных навыков позволяет использовать его на амбулаторном стоматологическом приеме.

Конфликт интересов. Авторы декларируют отсутствие конфликта интересов.

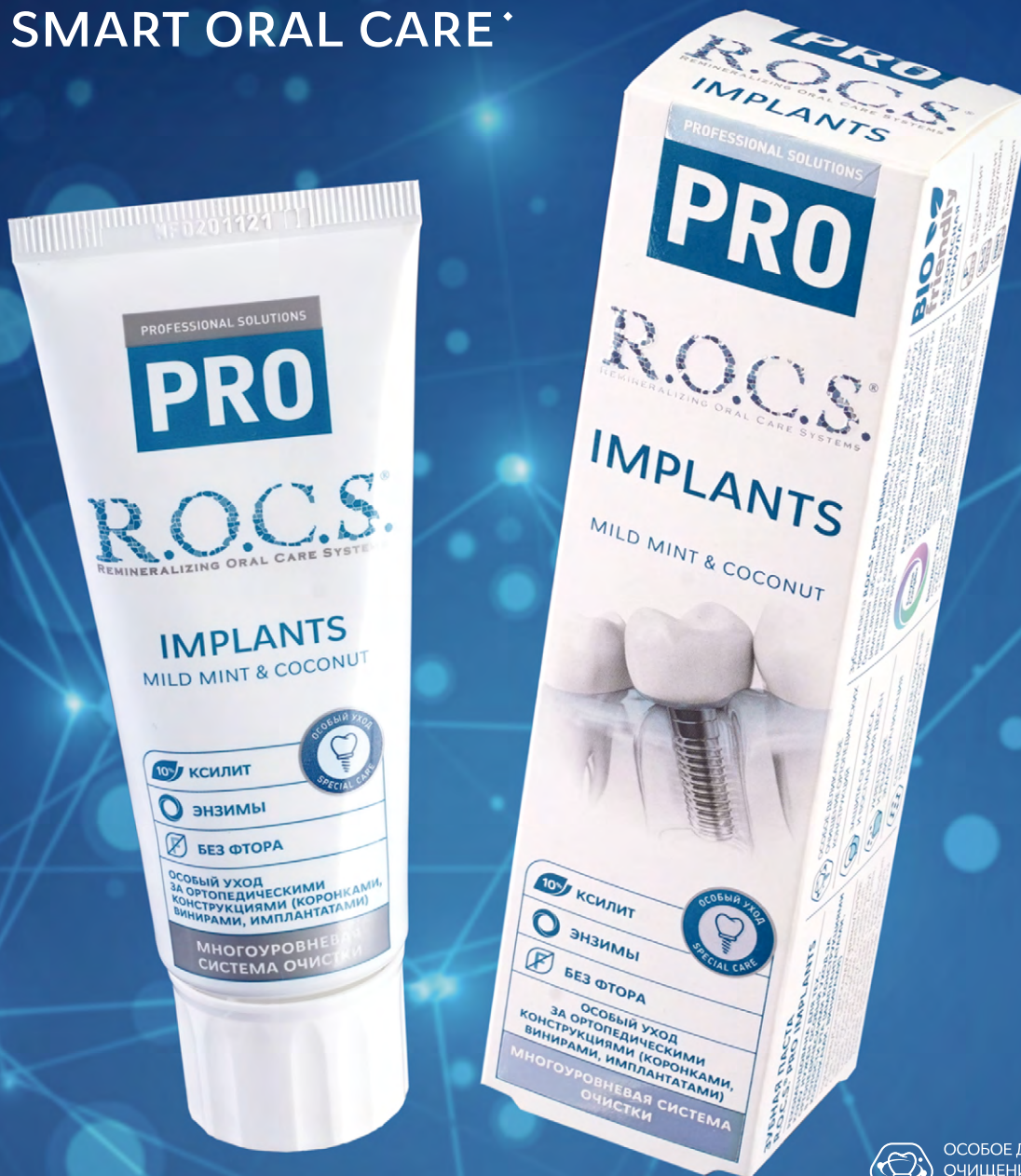Поступила: 08.09.2022 **Принята в печать:** 20.10.2022

Conflict of interests. The authors declare no conflict of interests.
Received: 08.09.2022 **Accepted:** 20.10.2022

ЛИТЕРАТУРА / REFERENCES:

1. Аюпова Ф.С., Гаспарян К.К. Клинико-рентгенологическая диагностика и результаты лечения детей с ретенцией комплектных постоянных и сверхкомплектных зубов. — *Стоматология детского возраста и профилактика*. — 2015; 2 (53): 10—14. [Ayupova F.S., Gasparyan K.K. Clinical roentgenological diagnostics and treatment results in children complete permanent and supplemental teeth dental retention. — *Pediatric Dentistry and Profilaxis*. — 2015; 2 (53): 10—14 (In Russ.)]. [eLibrary ID: 24346480](#)
2. Вакушина Е.А., Брагин А.Е., Григоренко П.А., Брагин С.Е. Исследование показателей гнатологической триады у пациентов с ретенцией постоянных зубов по данным современных диагностических методов. — *Медицинский вестник Северного Кавказа*. — 2013; 1: 42—44. [Vakushina E.A., Bragin A.E., Grigorenko P.A., Bragin S.E. Detection of gnathological triad index in patients with retention of permanent teeth by modern diagnostic methods. — *Medical News of North Caucasus*. — 2013; 1: 42—44 (In Russ.)]. [eLibrary ID: 18930206](#)
3. Şimşek-Kaya G., Melih-Ömezli M., Yapıcı G., Dayı E., Ertaş U. Prevalence of impacted premolars in a Turkish population and considerations for surgical treatment. — *Med Oral Patol Oral Cir Bucal*. — 2011; 16 (6): e781—6. [PMID: 21196868](#)
4. Alberto P.L. Surgical exposure of impacted teeth. — *Oral Maxillofac Surg Clin North Am*. — 2020; 32 (4): 561—570. [PMID: 32912779](#)
5. Ezirganli S., Kirtay M., Ozer K., Un E.C., Kosger H.H., Kazancioglu H.O. The prevalence of impacted premolars in the Anatolian population. — *Bezmialem Science*. — 2013; 1: 28—32. [DOI: 10.14235/bs.2014.1413](#)
6. Liu R.R., Tian J. [Current situation of clinical research on impacted premolars]. — *Hua Xi Kou Qiang Yi Xue Za Zhi*. — 2018; 36 (2): 215—219 (In Chinese). [PMID: 29779287](#)
7. Митропанова М.Н., Верапатвелян А.Ф., Гаспарян К.К., Мосесова А.С., Мирошникова М.С. Опыт хирургического устранения дистопии зачатка постоянного зуба. — *Клиническая стоматология*. — 2018; 2 (86): 34—36. [Mitropanova M.N., Verapatveljan A.F., Gasparjan K.K., Mossova A.S., Miroshnikova M.S. The experience of surgical elimination of the dystopia of the rudiment of the permanent tooth. — *Clinical Dentistry (Russia)*. — 2018; 2 (86): 34—36 (In Russ.)]. [eLibrary ID: 35154626](#)
8. Almpani K., Papageorgiou S.N., Papadopoulos M.A. Autotransplantation of teeth in humans: a systematic review and meta-analysis. — *Clin Oral Invest*. — 2015; 19 (6): 1157—79. [PMID: 25903060](#)
9. Plotino G., Abella Sans F., Duggal M.S., Grande N.M., Krastl G., Nagendrababu V., Gambarini G. Present status and future directions: Surgical extrusion, intentional replantation and tooth autotransplantation. — *Int Endod J*. — 2022; 55 Suppl 3: 827—842. [PMID: 35279858](#)
10. Singh A.K., Khanal N., Acharya N., Hasan M.R., Saito T. What are the complications, success and survival rates for autotransplanted teeth? An overview of systematic reviews and meta-analyses. — *Healthcare (Basel)*. — 2022; 10 (5): 835. [PMID: 35627972](#)
11. Díaz J.A., Jans G.A., Zaror C.E. Long-term evaluation and clinical outcomes of children with dental transplants in Temuco city, Chile. — *Eur J Paediatr Dent*. — 2014; 15 (1): 6—12. [PMID: 24745585](#)
12. Abela S., Murtadha L., Bister D., Andiappan M., Kwok J. Survival probability of dental autotransplantation of 366 teeth over 34 years within a hospital setting in the United Kingdom. — *Eur J Orthod*. — 2019; 41 (5): 551—556. [PMID: 31144709](#)
13. Atala-Acevedo C., Abarca J., Martínez-Zapata M.J., Díaz J., Olate S., Zaror C. Success Rate of Autotransplantation of Teeth With an Open Apex: Systematic Review and Meta-Analysis. — *J Oral Maxillofac Surg*. — 2017; 75 (1): 35—50. [PMID: 27725103](#)
14. Chung W.C., Tu Y.K., Lin Y.H., Lu H.K. Outcomes of autotransplanted teeth with complete root formation: a systematic review and meta-analysis. — *J Clin Periodontol*. — 2014; 41 (4): 412—23. [PMID: 24393101](#)
15. Mensink G., van Merkesteyn R. Autotransplantation of premolars. — *Br Dent J*. — 2010; 208 (3): 109—111. [PMID: 20147924](#)

SMART ORAL CARE ♦



БЕЗ ФТОРА



ЭНЗИМЫ



КСИЛИТ



НЕ СОДЕРЖИТ
SLS



НЕ СОДЕРЖИТ
ПАРАБЕНЫ



ОСОБОЕ ДЕЛИКАТНОЕ
ОЧИЩЕНИЕ ОРТОПЕДИЧЕСКИХ
КОНСТРУКЦИЙ



ЗАЩИТА ОТ КАРИЕСА
И ВОСПАЛЕНИЯ ДЕСЕН



УКРЕПЛЕНИЕ
И РЕМИНЕРАЛИЗАЦИЯ
ЭМАЛИ



СПЕЦИАЛЬНЫЕ ДЕЛИКАТНЫЕ
ГРАНУЛЫ УСИЛИВАЮТ
ОЧИЩАЮЩИЕ СВОЙСТВА

Зубная паста R.O.C.S.® PRO IMPLANTS

Уменьшает риск возникновения заболеваний в полости рта, которые могут быть связаны с наличием ортопедических конструкций (имплантаты, коронки, виниры). Позволяет пролонгировать период качественной эксплуатации и сохранить их внешний вид.



rocs_russia



rocs.smart.toothpaste



rocsrussia



@rocs_official



toothpasterocs

www.rocs.ru



DOI: 10.37988/1811-153X_2022_4_56

[В.В. Шкарин](#)¹,

д.м.н., доцент, зав. кафедрой общественного здоровья и здравоохранения Института непрерывного медицинского и фармацевтического образования

[Ю.А. Македонова](#)^{1,2},

д.м.н., доцент, зав. кафедрой стоматологии ИИМФО; старший научный сотрудник лаборатории абилитации и реабилитации

[С.В. Дьяченко](#)¹,

ассистент кафедры стоматологии ИИМФО

[Л.М. Гаврикова](#)¹,

к.м.н., доцент кафедры стоматологии ИИМФО

[Д.А. Белоножкина](#)¹,

студент V курса стоматологического факультета

[И. Явуз](#)³,

PhD, профессор медицинского факультета

¹ ВолгГМУ, 400131, Волгоград, Россия

² Волгоградский медицинский научный центр, 400131, Волгоград, Россия

³ Университет Дикле, 21280, Диярбакыр, Турция

Эффективность трехэтапной схемы маршрутизации пациентов с красным плоским лишаем слизистой оболочки рта

Реферат. Проблема эффективной маршрутизации пациентов с красным плоским лишаем слизистой оболочки рта остается актуальной. Цель — дополнить и систематизировать схему маршрутизации пациентов с данной патологией и оценить ее эффективность. **Материалы и методы.** В исследовании приняли участие 32 пациента, обратившихся в стоматологические медицинские организации (СтМО) I уровня, 36 больных, наблюдаемых в СтМО II уровня, 46 пациентов из СтМО III уровня, которые были рандомизированы на 3 группы: I группа — пациенты, которые обратились в СтМО I уровня и к которым применялись общепринятые методы ведения больных; II группа — мониторинг пациентов осуществлялся в СтМО II уровня с применением общепринятого лечения, III группа — пациенты из СтМО III уровня, к которым применялась собственная оригинальная методика ведения. **Результаты.** На 3-й день терапии выраженность болевого синдрома (1,43 балла) была достоверно ниже в III группе как по отношению к показателям до лечения (2,84 балла), так и относительно показателей контрольной группы (1,85 балла, $p < 0,05$). Также присутствовала разница в выраженности интенсивности отека и гиперемии, который у пациентов III группы стал меньше в 1,2 раза от начала лечения и в 1,05 раза меньше показателей пациентов контрольной группы. Данная тенденция сохранялась на всех сроках наблюдения. При мониторинге течения красного плоского лишая у пациентов, наблюдаемых по месту жительства, выявлена положительная динамика, однако 38 пациентов в связи с неэффективностью лечения, согласно схеме маршрутизации, были направлены в стоматологические медицинские организации III уровня, где с помощью цифровых методов мониторинга и лечения достигнута клиническая стабилизация процесса. **Заключение.** Сравнительное клиническое исследование определило эффективность схемы маршрутизации для повышения качества оказания стоматологической помощи пациентам с красным плоским лишаем слизистой оболочки рта.

Ключевые слова: красный плоский лишай, схема маршрутизации, эрозивно-язвенные поражения, телемедицинские технологии

ДЛЯ ЦИТИРОВАНИЯ:

Шкарин В.В., Македонова Ю.А., Дьяченко С.В., Гаврикова Л.М., Белоножкина Д.А., Явуз И. Эффективность трехэтапной схемы маршрутизации пациентов с красным плоским лишаем слизистой оболочки рта. — *Клиническая стоматология*. — 2022; 25 (4): 56—63. DOI: 10.37988/1811-153X_2022_4_56

[V.V. Shkarin](#)¹,

PhD in Medical Sciences, associate professor and head of the Public health and health care Department

[Yu.A. Makedonova](#)^{1,2},

PhD in Medical Sciences, associate professor of the Dentistry Department; senior researcher of the Habilitation and rehabilitation Laboratory

[S.V. Dyachenko](#)¹,

assistant at the Dentistry Department

[L.M. Gavrikova](#)¹,

PhD in Medical sciences, associate professor of the Dentistry Department

[D.A. Belonozhkina](#)¹,

5th year student at the Dental Faculty

The effectiveness of a three-stage routing scheme for patients with lichen planus of the oral mucosa

Abstract. The problem of effective routing of patients with lichen planus of the oral mucosa remains relevant. The goal is to supplement and systematize the routing scheme of patients with this pathology and evaluate its effectiveness. **Materials and methods.** The study involved 32 patients who applied to dental medical organizations (StMO) of level I, 36 patients observed in StMO of level II, 46 patients from StMO of level III who were randomized into 3 groups: Group I — patients who applied to StMO of level I and to whom generally accepted methods of patient management were applied; Group II — monitoring of patients was carried out in StMO level II with the use of conventional treatment, group III — patients from StMO level III, to whom their own original management methodology was applied. **Results.** On the 3rd day of therapy, the severity of pain syndrome (1.43 points) was significantly lower in group III both in relation to the indicators before treatment (2.84 points) and relative to the indicators of the control group (1.85 points, $p < 0.05$). There was also a difference in the severity of the intensity of edema and hyperemia, which

I. Yavuz³,

Ed.D., professor, lecturer of the Faculty of Medicine

¹ Volgograd State Medical University, 400131, Volgograd, Russia

² Volgograd Medical Research Center, 400131, Volgograd, Russia

³ Dicle University, 21280, Diyarbakir, Turkey

in patients of group III became 1.2 times less from the start of treatment and 1.05 times less than in patients of the control group. This trend continued at all periods of observation. When monitoring the course of lichen planus in patients observed at the place of residence, positive dynamics was revealed, however, 38 patients due to the ineffectiveness of treatment, according to the routing scheme, were sent to dental medical organizations of the III level, where clinical stabilization of the process was achieved using digital monitoring and treatment methods. **Conclusion.** A comparative clinical study determined the effectiveness of the routing scheme to improve the quality of dental care for patients with lichen planus of the oral mucosa.

Key words: oral lichen planus, routing scheme, erosive and ulcerative lesions, telemedicine technologies

FOR CITATION:

Shkarin V.V., Makedonova Yu.A., Dyachenko S.V., Gavrikova L.M., Belonozhkina D.A., Yavuz I. The effectiveness of a three-stage routing scheme for patients with lichen planus of the oral mucosa. *Clinical Dentistry (Russia)*. 2022; 25 (4): 56—63 (In Russ.). DOI: 10.37988/1811-153X_2022_4_56

ВВЕДЕНИЕ

В российских и международных научных отчетах по изучению распространенности заболеваний слизистой оболочки рта (СОР) регистрируется наибольшая частота встречаемости красного плоского лишая (КПЛ), эрозивно-язвенной формы [1—5].

Сильная боль, канцерофобия, длительность течения, склонность к рецидивам приводят к развитию повышенной раздражительности и постоянной тревоги, ухудшая качество жизни [6—9]. Актуальный аспект этой медико-социальной проблемы — создание комплексного лечебно-диагностического алгоритма обследования, наблюдения и лечения пациентов [9—12].

Перспективное направление в стоматологии — применение цифровых технологий мониторинга и лечения пациентов [13—15]. В современной стоматологии для диагностики и мониторинга эрозивно-язвенных поражений КПЛ СОР применяются субъективные и объективные методы контроля, которые позволяют оценить первоначальное состояние патологического процесса, а также осуществлять динамическое наблюдение при помощи определенных критериев, однако применение их врачами-стоматологами на практическом приеме затруднено в связи со сложностью проведения процедуры и длительностью обследования [16—19].

Для объективного контроля течения патологического процесса на СОР при КПЛ был разработан аппаратно-программный комплекс для мониторинга и лечения эрозивно-язвенных поражений (патент РФ № 2022114570), который позволяет осуществлять дифференцированное ведение больного и корректировать схему терапии [20, 21].

Многие исследователи занимаются вопросами организации медицинской помощи пациентам. Отдельным предметом интереса служит исследование особенностей организации практической деятельности пациентам с заболеваниями СОР [22]. Актуальный подход выбора метода лечения — пациент-ориентированный, то есть

активное участие пациента и его комплаентность в процессе проводимого лечения [23, 24].

В системе российского здравоохранения предусмотрены три уровня стоматологических медицинских организаций (СтМО), оказывающих специализированную помощь пациентам [25]. Учреждения I уровня представляют собой отдельные стоматологические кабинеты, расположенные в составе многопрофильных медицинских организаций, а также на предприятиях и в учебных заведениях. К данному уровню относятся стоматологические кабинеты и отделения центральных районных больниц муниципальных образований Волгоградской области. В рамках работы врач-стоматолог выполняет несложные медицинские манипуляции, однако их перечень не утвержден. Основные функции данных организаций — оказание первичной и некоторых видов первичной специализированной стоматологической помощи, составление плана обследования пациента с заболеванием челюстно-лицевой области, а также их маршрутизация [26, 27]. Однако утвержденного алгоритма маршрутизации не существует.

Второй тип учреждений представлен профильными стоматологическими амбулаторными учреждениями (поликлиники) г. Волгограда и городов Волгоградской области. Лечение заболеваний полости рта в них оказывается по основным направлениям: терапевтическая, хирургическая, ортопедическая стоматология. Также предусматривается оказание узкоспециализированной помощи в условиях стоматологического кабинета. В данные СтМО включены как высококвалифицированные кадры, так и современные материально-технические средства. Однако в организационной структуре отсутствуют кабинеты для оказания специализированной помощи пациентам с заболеваниями СОР, несмотря на их высокую распространенность.

К медицинским организациям III уровня относят стоматологические медицинские организации субъектов Федерации, оказывающие специализированную консультативно-диагностическую, а также лечебную

высококвалифицированную и специализированную помощь населению. К данным учреждениям относятся лечебные базы профильных кафедр, а также стоматологическая поликлиника вуза.

Однако, несмотря на широко развитую организационную структуру стоматологических медицинских организаций, схема маршрутизации пациентов с КПЛ СОР в зависимости от принадлежности к различным уровням отсутствует [28].

Цель исследования — дополнить и систематизировать схему маршрутизации пациентов с красным плоским лишаем слизистой оболочки рта и оценить ее эффективность.

МАТЕРИАЛЫ И МЕТОДЫ

В клиническое исследование были включены 114 пациентов от 45 до 59 лет с эрозивно-язвенной формой КПЛ, которые были разделены на 3 группы в зависимости от уровня СтМО и методов мониторинга и лечения:

- I — 32 пациента, которые обратились в СтМО I уровня и к которым применялись общепринятые методы ведения больных;**
- II — 36 больных, которым мониторинг и лечение патологии осуществлялись в СтМО II уровня с применением общепринятого лечения;**
- III — 46 пациентами из СтМО III уровня, к которым применялась собственная оригинальная методика ведения.**

Критерии невключения:

- социально незащищенные группы населения;
- острые инфекционные заболевания и декомпенсированные формы хронических соматических заболеваний;
- воспалительные заболевания пародонта в стадии обострения;
- наличие психического заболевания;
- наличие онкологических заболеваний;
- наличие очагов хронической инфекции в полости рта;
- выявленная аллергическая реакция на лекарственные препараты, применяющиеся в комплексном лечении;
- проявления КПЛ на кожных покровах.

Критерии исключения:

- отказ от прохождения всего объема исследований на любом его этапе;
- острые инфекционные заболевания и декомпенсированные формы хронических соматических заболеваний, выявленные в процессе исследования.

Трехэтапная система включает СтМО трех уровней, в которые обращаются пациенты с КПЛ СОР. При выявлении в СтМО I уровня типичной формы КПЛ СОР проводится лечение в соответствии с утвержденными протоколами и клиническими рекомендациями, при диагностировании других клинических форм или же при обострении типичной формы больной направляется в СтМО II уровня при помощи телемедицины.

В СтМО II уровня при типичной форме КПЛ СОР ведение пациента осуществляется по общепринятой методике, при верификации эрозивно-язвенных поражений применяются дополнительные методы обследования и привлекаются врачи-стоматологи смежных специальностей; это также проводится пациентам, направленным из СтМО I уровня. При выявлении ремиссии у пациентов, направленных из СтМО I уровня в СтМО II уровня, дальнейшее ведение осуществляется в СтМО I уровня, согласно порядку диспансеризации. При неэффективности терапии у пациентов с эрозивно-язвенными поражениями при КПЛ СОР, которые были направлены из СтМО I уровня или первично обратились в СтМО II уровня, проводится консультация высококвалифицированных специалистов из СтМО III уровня с применением цифровых методов мониторинга и лечения с помощью телемедицины. Данный комплекс также осуществляется всем пациентам с эрозивно-язвенными поражениями при КПЛ, которые первично обратились в СтМО III уровня.

При диагностировании у пациентов, обратившихся в СтМО III уровня, типичной формы КПЛ СОР, тактика ведения заключается в применении общепринятой методики. При выявлении обострения типичной формы целесообразен междисциплинарный подход с привлечением врачей-стоматологов смежных специальностей из СтМО III уровня. При переходе воспалительно-деструктивного процесса в состояние ремиссии дальнейшее наблюдение пациентов, направленных в СтМО III уровня из СтМО I и II уровней, осуществляется в соответствии с порядком диспансеризации в СтМО по месту жительства.

При неэффективности мероприятий пациенты при помощи телемедицины направлялись для консультации высококвалифицированными специалистами, согласно схеме маршрутизации.

Общепринятое лечение проведено согласно Национальному руководству по терапевтической стоматологии (Дмитриева Л.А., Максимовский Ю.М., 2019), Федеральным клиническим рекомендациям по ведению больных КЛП Российского общества дерматовенерологов и косметологов (2020). Местная терапия состояла из следующих мероприятий:

- при выраженном болевом синдроме — аппликационная обезболивающая симптоматическая терапия (5%-ный гель лидокаина);
- орошение антисептиками (0,05%-ный раствор хлоргексидина биглюконата) поверхности слизистой оболочки 2 раза в день в течение 10–14 дней;
- при обильном фибринозном налете — использование 0,1%-ного раствора трипсина;
- противовоспалительная терапия — нанесение 1%-ного гидрокортизона ацетата на воспалительно-деструктивные очаги 2 раза в день в течение 10–14 дней;
- аппликации средств, ускоряющих регенерацию поражений (масляный раствор витамина А).

Все пациенты были направлены на консультацию к специалистам общего профиля для назначения оптимальной схемы общей терапии.

Собственная методика лечения пациентов III группы заключалась в локальной доставке гидрокортизона и витамина А под действием постоянного электрического тока с использованием автономного аппарата для электрофореза Поток-1 (ЭМА, Екатеринбург). Для этого была разработана специальная внутритротовая насадка, являющаяся частью аппаратно-программного комплекса (АПК), которая дифференцированно, по показаниям критериальной балльной шкалы и параметрам АПК, осуществляла дозирование силы тока от 0 до 0,5 мА/см² во время процедуры.

Эффективность лечения определяли по клиническим показателям: сроку репаративной регенерации, интенсивности болевого синдрома по 4-балльной вербальной шкале и интенсивности отека и гиперемии по 5-балльной полуколичественной шкале. Контрольные осмотры проводили на 3, 7, 14, 21 и 30-й день.

РЕЗУЛЬТАТЫ

С целью обеспечения преемственности и организационного взаимодействия стоматологических медицинских организаций г. Волгограда и Волгоградской области проведена оптимизация схемы маршрутизации пациентов с КПЛ СОР с формированием трехэтапной системы оказания стоматологической помощи в зависимости от уровня СтМО и с применением телемедицинских технологий (рис. 1).

Клиническое исследование, проведенное у пациентов I и II группы, выявило положительную динамику и эффективность проводимой терапии, однако у пациентов сохранялись воспалительные явления, хотя их интенсивность была существенно ниже (средняя величина отека и гиперемии — 1,79±0,24 баллов у пациентов I группы и 1,58±0,05 баллов у пациентов II группы).

Спустя месяц проводимой терапии у 14 (44%) пациентов I группы и 16 (44%) пациентов II группы отмечена регенерация патологических элементов при эрозивно-язвенной форме КПЛ СОР. Пациенты отмечали дискомфорт при приеме раздражающей пищи, однако субъективные ощущения свидетельствовали о значительном улучшении (рис. 2). Однако у 18 (56%) больных I группы и у 20 (56%) пациентов II группы отмечено отсутствие эпителизации и только снижение выраженности клинических параметров: средний уровень

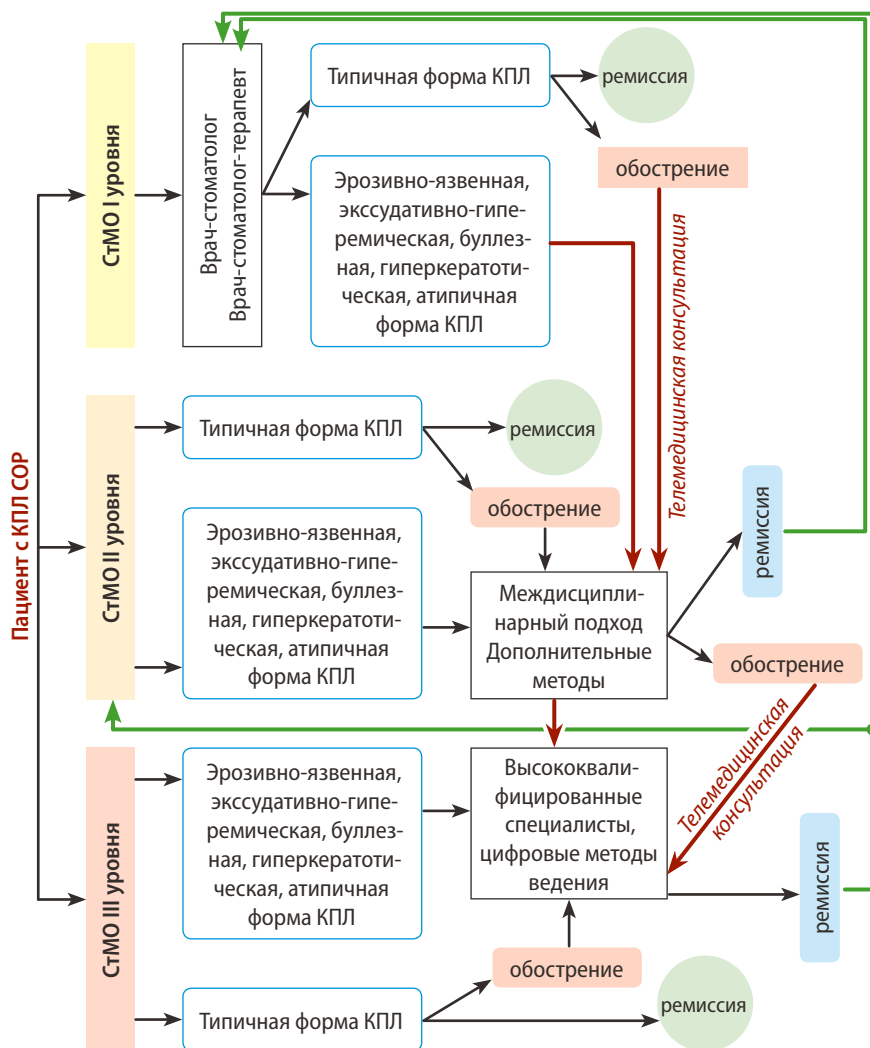


Рис. 1. Схема маршрутизации пациентов с красным плоским лишаем слизистой оболочки рта

Fig. 1. Routing scheme for patients with oral lichen planus

боли — 1,18±0,59 балла, интенсивность отека и гиперемии — 1,51±0,84 балла, поэтому они были направлены в СтМО III уровня (рис. 3).

У всех пациентов III группы через 30 дней от начала лечения была зафиксирована стабилизация процесса, которая наблюдалась не только клинически,

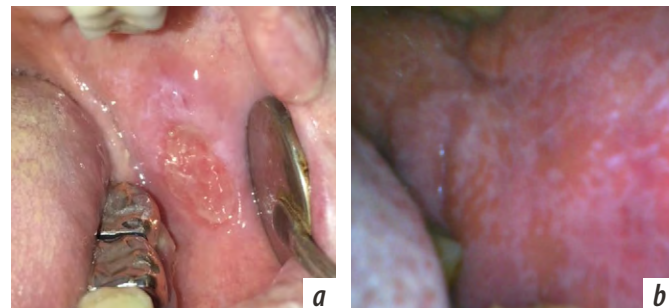


Рис. 2. Пациент В., 49 лет, с эрозивно-язвенной формой КПЛ: а) слизистая оболочка щеки до лечения, б) через 1 месяц терапии
Fig. 2. Patient В., 49 years old, with erosive and ulcerative form of OLP: а) cheek mucosa before treatment, б) after 1 month of therapy

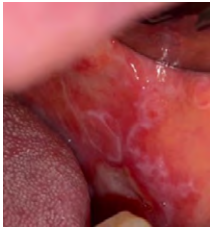

Рис. 3. Пациент М., 53 лет, с эрозивно-язвенной формой КПЛ: слизистая оболочка щеки через 30 дней лечения (II группа)

Fig. 3. Patient M., 53 years old, with erosive and ulcerative form of OLP: the buccal mucosa after 30 days of treatment (group II)

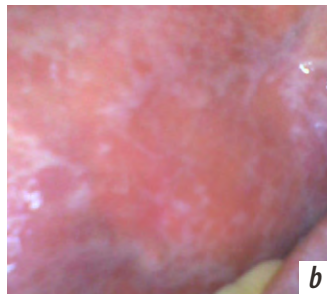
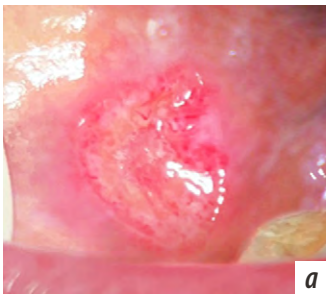


Рис. 4 — Пациент Т., 51 года, с эрозивно-язвенной формой КПЛ: а) слизистая оболочка щеки до лечения, б) через 1 месяц терапии (III группа)

Fig. 4. Patient T., 51 years old, with erosive and ulcerative form of OLP: a) buccal mucosa before treatment, b) buccal mucosa 1 month after therapy (group III)

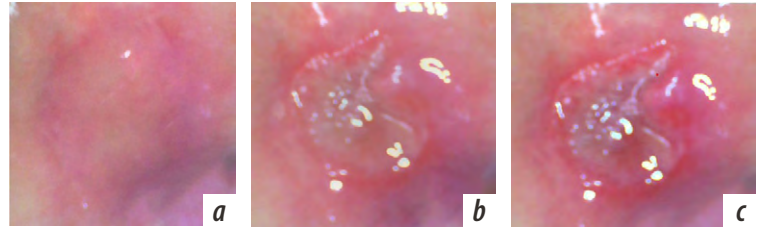


Рис. 5. Пациент Б., 52 лет, с эрозивно-язвенной формой КПЛ: а) клиническая картина до лечения, б) через 30 дней после неэффективного лечения в СтМО I уровня, с) клиническая стабилизация спустя 1 месяца терапии по авторской методике (контрольная группа)

Fig. 5. Patient B., 52 years old, with erosive and ulcerative form of OLP: a) pre-treatment clinical picture, b) 30 days after ineffective treatment, c) clinical stabilization after 1 month of therapy according to the author's method (control group)

но и с помощью разработанного АПК, при этом наблюдалась полная ликвидация воспалительно-деструктивного и болевого синдромов (рис. 4). Средний срок регенерации патологических очагов — $15,04 \pm 0,71$ дней.

В контрольную группу объединили 38 пациентов I и II группы, лечение которых в условиях СтМО I и II уровней не привело к успеху, они были направлены в СтМО III уровня при помощи телемедицинских технологий (табл. 1). После начала терапии с помощью разработанного АПК уже на 3-й день выявлена положительная динамика, которая проявлялась в нормализации субъективных ощущений и индексных показателей интенсивности боли, отека и гиперемии (см. табл. 2). Средний срок репаративной регенерации патологических очагов составил $17,26 \pm 0,72$ дня (рис. 5).

Таблица 1. Динамика клинических параметров при лечении КПЛ СОР

Table 1. Dynamics of clinical parameters in the OLP treatment

Срок лечения, дни	Интенсивность боли по ВРШ (от 0 до 4), баллы			Интенсивность отека и гиперемии по полуколичественной шкале (от 0 до 5), баллы		
	I группа (n=32)	II группа (n=36)	III группа (n=46)	I группа (n=32)	II группа (n=36)	III группа (n=46)
До лечения		2,84±0,06			3,84±0,06	
3	2,79±0,08	2,53±0,07	1,43±0,11	3,66±0,09	3,57±0,09	3,04±0,15
7	2,63±0,12	2,09±0,06	1,13±0,14	2,83±0,17	2,44±0,06	2,13±0,20
14	2,02±0,16	1,77±0,06	0,63±0,14	2,18±0,19	2,01±0,06	0,96±0,19
21	1,65±0,09	1,48±0,05	0,22±0,10	1,79±0,24	1,58±0,05	0,19±0,08
30	1,18±0,59	1,15±0,04	0	1,51±0,84	1,22±0,04	0

Таблица 2. Динамика клинических параметров при лечении КПЛ СОР по собственной методике у 38 пациентов контрольной группы

Table 2. Dynamics of clinical parameters in OLP treatment using own method in 38 patients of the control group

Срок лечения, дни	Интенсивность боли по ВРШ (от 0 до 4), баллы	Интенсивность отека и гиперемии по полуколичественной шкале (от 0 до 5), баллы
	До лечения	2,56±0,09
3	1,85±0,07*	3,19±0,11*
7	1,24±0,05*	2,51±0,09*
14	0,74±0,03*	1,09±0,04*
21	0,31±0,02*	0,34±0,02*
30	0	0

Примечание: * различия статистически достоверно значимы по сравнению значением до лечения ($p < 0,05$).

ОБСУЖДЕНИЕ

При контроле течения КПЛ СОР у пациентов из СтМО различных уровней наблюдалась положительная динамика, однако ее интенсивность, а также сроки репаративной регенерации были различны. У лиц, которые первично обратились в СтМО III уровня, наблюдалась более выраженная положительная динамика во время клинического наблюдения.

На 3-й день терапии выраженность болевого синдрома (1,43 балла) была достоверно ниже в III группе как по отношению к показателям до лечения (2,84 балла), так и относительно показателей контрольной группы (1,85 балла, $p < 0,05$). Также присутствовала разница в выраженности интенсивности отека и гиперемии, который у пациентов III группы стал меньше в 1,2 раза от начала лечения и в 1,05 раз меньше показателей пациентов контрольной группы.

Спустя неделю наблюдалось снижение показателей болевого синдрома и интенсивности отека и гиперемии у пациентов обеих групп относительно и 3-го дня наблюдения, и дня обращения. Так, в III группе интенсивность боли снизилась в 1,49 и 2,06 раза соответственно, когда в контрольной в 1,27 и 2,51 раза. При этом выраженность боли у пациентов III группы была в 1,1 раза меньше, чем у пациентов контрольной группы. При оценке отека и гиперемии слизистой оболочки, субъективные данные были подтверждены объективными критериями: спустя неделю у пациентов контрольной группы данный показатель больше в 1,18 раз. Это является показателем эффективности оптимизированной схемы маршрутизации и разработанной методики ведения.

Спустя 2 недели показатель интенсивности боли у пациентов III группы составил 0,41 балла, что в 1,8 раз меньше относительно контрольной группы. Данная тенденция сохранялась и в выраженности отека и гиперемии: у больных, которых изначально лечили по авторской методике, данный показатель был на 67% ниже, чем у пациентов контрольной группы, у которых наблюдалось обострение течения патологии.

Спустя 3 недели у всех пациентов наблюдали положительную динамику с ликвидацией болевого симптома и воспалительных явлений, у большей части больных наблюдалась стабилизация процесса, проявляющаяся в образовании эпителиальной ткани. Однако у 7 (18%) пациентов контрольной и у 6 (13%) больных III группы наблюдались отдельные очаги эпителизации, поэтому их клиническое наблюдение продолжено до 30-го дня. При этом интенсивность боли по ВРШ характеризовалась почти полным ее отсутствием.

Спустя месяц у всех пациентов достигнута стабилизация эрозивно-язвенного процесса, клинически проявляющаяся в эпителизации деструктивных поражений и стихании воспалительных явлений, что соответствует типичной форме КПЛ СОР (рис. 6).

Таким образом, доказана эффективность схемы маршрутизации пациентов с КПЛ СОР, а также необходимость ее использования в стоматологической практике.

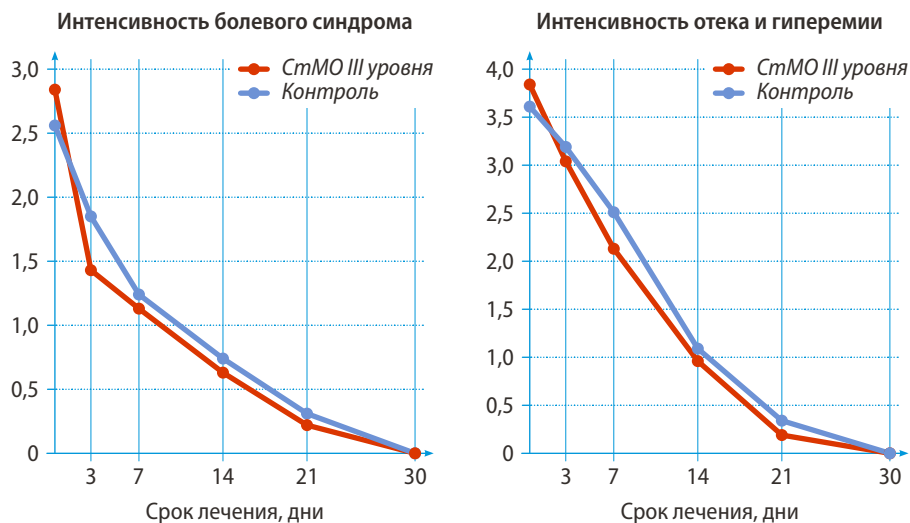


Рис. 6. Динамика показателей в III и контрольной группе: интенсивность болевого синдрома и интенсивность отека и гиперемии

Fig. 6. Dynamics of the indicators in group III and the control group: intensity of the pain syndrome and intensity of edema and hyperemia

ЗАКЛЮЧЕНИЕ

Оптимизированная схема маршрутизации пациентов с КПЛ СОР достоверно и полно определяет алгоритм действий врача-стоматолога при ведении больных с данной патологией.

Трехэтапная схема маршрутизации ориентирована на население Волгограда и Волгоградской области, в том числе проживающее в сельской местности, в населенных пунктах, значительно удаленных территориально от стоматологических медицинских организаций.

Исследование показало эффективность схемы маршрутизации для повышения качества оказания стоматологической помощи пациентам с КПЛ СОР.

ФИНАНСИРОВАНИЕ

Государственный научный грант администрации Волгоградской области — 2022.

FUNDING.

Administration of the Volgograd Region grant 2022.

Конфликт интересов. Авторы декларируют отсутствие конфликта интересов.

Поступила: 08.09.2022 **Принята в печать:** 23.10.2022

Conflict of interests. The authors declare no conflict of interests.

Received: 08.09.2022 **Accepted:** 23.10.2022

ЛИТЕРАТУРА:

1. Латышева С.В., Будевская Т.В. Анализ выявленных поражений слизистой оболочки ротовой полости при первичном приеме пациентов. — *Современная стоматология*. — 2017; 1 (66): 34—37. [eLibrary ID: 28829251](https://doi.org/10.26907/28829251)

REFERENCES:

1. Latysheva S.V., Budzeuskaya T.V. The analysis of detection of the lesions of oral mucosa on the initial visit of patients. *Sovremennaya stomatologiya (Belarus)*. 2017; 1 (66): 34—37 (In Russ.). [eLibrary ID: 28829251](https://doi.org/10.26907/28829251)

2. Лукина Г.И., Беляева Ю.Г., Абрамова М.Я. Современное состояние диагностики предраковых заболеваний в стоматологии. — *Российская стоматология*. — 2019; 2: 53—54. [eLibrary ID: 40884093](#)
3. Македонова Ю.А., Поройский С.В., Гаврикова Л.М., Афанасьева О.Ю. Проявление заболеваний слизистой полости рта у больных, перенесших COVID-19. — *Вестник Волгоградского государственного медицинского университета*. — 2021; 1 (77): 110—115. [eLibrary ID: 45153499](#)
4. Mutafchieva M.Z., Draganova-Filipova M.N., Zagorchev P.I., Tomov G.T. Oral lichen planus known and unknown: a Review. — *Folia Med (Plovdiv)*. — 2018; 60 (4): 528—535. [PMID: 31188760](#)
5. Шкарин В.В., Македонова Ю.А., Дьяченко С.В. Анализ распространенности красного плоского лишая слизистой оболочки полости рта у жителей волгограда. — *Медико-фармацевтический журнал Пульс*. — 2022; 4: 143—148. [eLibrary ID: 48341439](#)
6. Cerqueira J.D.M., Moura J.R., Arsati F., Lima-Arsati Y.B.O., Bitencourt R.A., Freitas V.S. Psychological disorders and oral lichen planus: A systematic review. — *J Investig Clin Dent*. — 2018; 9 (4): e12363. [PMID: 30270524](#)
7. Chiang C.P., Yu-Fong Chang J., Wang Y.P., Wu Y.H., Lu S.Y., Sun A. Oral lichen planus — Differential diagnoses, serum autoantibodies, hematinic deficiencies, and management. — *J Formos Med Assoc*. — 2018; 117 (9): 756—765. [PMID: 29472048](#)
8. Parlatescu I., Tovar M., Nicolae C.L., Sfeatcu R., Didilescu A.C. Oral health-related quality of life in different clinical forms of oral lichen planus. — *Clin Oral Investig*. — 2020; 24 (1): 301—308. [PMID: 31098713](#)
9. Гаврикова Л.М., Македонова Ю.А., Дьяченко С.В. Эффективность комплексного купирования боли при лечении пациентов с заболеваниями слизистой оболочки полости рта. — *Российский журнал боли*. — 2020; 5: 18—19. [eLibrary ID: 44008093](#)
10. Aboushelib M.N., Elsafi M.H. Clinical management protocol for dental implants inserted in patients with active lichen planus. — *J Prosthodont*. — 2017; 26 (1): 29—33. [PMID: 26916247](#)
11. Dyachenko S.V., Makedonova Yu.A., et al. The condition of the oral mucosa of patients with Covid-19. — *International Journal of Dentistry and Oral Research*. — 2021; 1 (3): 58 61. <https://dergipark.org.tr/en/pub/ijdor/issue/69812/1166259>
12. Gururaj N., Hasinidevi P., Janani V., Divynadaniel T. Diagnosis and management of oral lichen planus — Review. — *J Oral Maxillofac Pathol*. 2021; 25 (3): 383—393. [PMID: 35281147](#)
13. Македонова Ю.А., Гаврикова Л.М., Дьяченко С.В., Ефимова Е.В. Клинические методы мониторинга воспалительно-деструктивных поражений слизистой оболочки полости рта. — *Волгоградский научно-медицинский журнал*. — 2022; 2: 12—17. [eLibrary ID: 49023090](#)
14. Cassol-Spanemberg J., Rodríguez-de Rivera-Campillo M.E., et al. Oral lichen planus and its relationship with systemic diseases. A review of evidence. — *J Clin Exp Dent*. — 2018; 10 (9): e938-e944. [PMID: 30386529](#)
15. Tampa M., Caruntu C., et al. Markers of oral lichen planus malignant transformation. — *Dis Markers*. — 2018; 2018: 1959506. [PMID: 29682099](#)
16. Рисман Б.В., Зубарев П.Н. Современные методики оценки течения раневого процесса. — *Известия Российской военной медицинской академии*. — 2020; 3: 74—81. [eLibrary ID: 46412004](#)
2. Lukina G.I., Belyaeva Yu.G., Abramova M.Ya. The current state of the diagnosis of precancerous diseases in dentistry. *Russian Stomatology*. 2019; 2: 53—54 (In Russ.). [eLibrary ID: 40884093](#)
3. Makedonova Yu.A., Poroisky S.V., Gavrikova L.M., Afanasieva O.Y. Manifestation of the oral mucosa diseases in patients with COVID-19. *Vestnik VSMU*. 2021; 1 (77): 110—115 (In Russ.). [eLibrary ID: 45153499](#)
4. Mutafchieva M.Z., Draganova-Filipova M.N., Zagorchev P.I., Tomov G.T. Oral lichen planus known and unknown: a review. *Folia Med (Plovdiv)*. 2018; 60 (4): 528—535. [PMID: 31188760](#)
5. Shkarin V.V., Makedonova Yu.A., Dyachenko S.V. Analysis of the prevalence of lichen planus of the mucosa of the oral cavity in volgograd residents. *Medical and pharmaceutical journal Pulse*. 2022; 4: 143—148 (In Russ.). [eLibrary ID: 48341439](#)
6. Cerqueira J.D.M., Moura J.R., Arsati F., Lima-Arsati Y.B.O., Bitencourt R.A., Freitas V.S. Psychological disorders and oral lichen planus: A systematic review. *J Investig Clin Dent*. 2018; 9 (4): e12363. [PMID: 30270524](#)
7. Chiang C.P., Yu-Fong Chang J., Wang Y.P., Wu Y.H., Lu S.Y., Sun A. Oral lichen planus — Differential diagnoses, serum autoantibodies, hematinic deficiencies, and management. *J Formos Med Assoc*. 2018; 117 (9): 756—765. [PMID: 29472048](#)
8. Parlatescu I., Tovar M., et al. Oral health-related quality of life in different clinical forms of oral lichen planus. *Clin Oral Investig*. 2020; 24 (1): 301—308. [PMID: 31098713](#)
9. Gavrikova L.M., Makedonova Yu.A., Dyachenko S.V. Effectiveness of complex pain management in the treatment of patients with oral mucosal diseases. *Russian Journal of Pain*. 2020; 5: 18—19 (In Russ.). [eLibrary ID: 44008093](#)
10. Aboushelib M.N., Elsafi M.H. Clinical management protocol for dental implants inserted in patients with active lichen planus. *J Prosthodont*. 2017; 26 (1): 29—33. [PMID: 26916247](#)
11. Dyachenko S.V., Makedonova Yu.A., Gavrikova L.M., Dyachenko D.Yu., Yavuz I. The condition of the oral mucosa of patients with COVID-19. *International Journal of Dentistry and Oral Research*. 2021; 1 (3): 58 61. <https://dergipark.org.tr/en/pub/ijdor/issue/69812/1166259>
12. Gururaj N., Hasinidevi P., Janani V., Divynadaniel T. Diagnosis and management of oral lichen planus — Review. *J Oral Maxillofac Pathol*. 2021; 25 (3): 383—393. [PMID: 35281147](#)
13. Makedonova YuliyaA., Gavrikov LiudmilaM., Dyachenko SvetlanaV., Efimova ElenaV. Clinical methods of monitoring inflammatory-destructive lesions of the mucosa of the oral cavity. *Volgograd Scientific and Medical Journal*. 2022; 2: 12—17 (In Russ.). [eLibrary ID: 49023090](#)
14. Cassol-Spanemberg J., Rodríguez-de Rivera-Campillo M.E., Otero-Rey E.M., Estrugo-Devesa A., Jané-Salas E., López-López J. Oral lichen planus and its relationship with systemic diseases. A review of evidence. *J Clin Exp Dent*. 2018; 10 (9): e938-e944. [PMID: 30386529](#)
15. Tampa M., Caruntu C., Mitran M., Mitran C., Sarbu I., Rusu L.C., Matei C., Constantin C., Neagu M., Georgescu S.R. Markers of oral lichen planus malignant transformation. *Dis Markers*. 2018; 2018: 1959506. [PMID: 29682099](#)
16. Risman B.V., Zubarev P.N. Modern methods for evaluating the process of the wound process. *Russian Military Medical Academy Reports*. 2020; 3: 74—81 (In Russ.). [eLibrary ID: 46412004](#)

17. Тлиш М.М., Осмоловская П.С. Красный плоский лишай. Современные методы терапии: систематический обзор. — *Кубанский научный медицинский вестник*. — 2021; 2: 104—119. [eLibrary ID: 45559580](#)
18. Wang Y., Du G., Shi L., Shen X., Shen Z., Liu W. Altered expression of CCN1 in oral lichen planus associated with keratinocyte activation and IL-1 β , ICAM1, and CCL5 up-regulation. — *J Oral Pathol Med*. — 2020; 49 (9): 920—925. [PMID: 32740993](#)
19. Sharda P., Mohta A., Ghiya B.C., Mehta R.D. Development of oral lichen planus after COVID-19 vaccination a rare case report. — *J Eur Acad Dermatol Venereol*. — 2022; 36 (2): e82—e83. [PMID: 34606669](#)
20. Македонова Ю.А., Шкарин В.В., Дьяченко С.В., Гаврикова Л.М., Дьяченко Д.Ю., Журавлев Л.В. Оценка клинической эффективности диагностики и мониторинга воспалительно-деструктивных заболеваний слизистой полости рта с позиции пациентоориентированного подхода. — *Эндодонтия Today*. — 2022; 2: 162—170. [eLibrary ID: 49065613](#)
21. Дьяченко Д.Ю., Дьяченко С.В. Применение метода конечных элементов в компьютерной симуляции для улучшения качества лечения пациентов в стоматологии: систематический обзор. — *Кубанский научный медицинский вестник*. — 2021; 5: 98—116. [eLibrary ID: 47124529](#)
22. Папко С.В., Крайнюков П.Е., Аветисян А.А. Оптимизация управления деятельностью стоматологической организации на основе методологии системного подхода. — *Военно-медицинский журнал*. — 2018; 10: 10—14. [eLibrary ID: 36487874](#)
23. Хальфин Р.А., Сырцова Л.Е., Львова Д.П., Кобяцкая Е.Е. Пациент-ориентированный подход: базовые понятия. — *Проблемы стандартизации в здравоохранении*. — 2017; 1-2: 9—13. [eLibrary ID: 28392705](#)
24. Хальфин Р.А., Сырцова Л.Е., Львова Д.П., Кобяцкая Е.Е., Алленов А.М. Методика выявления и анализа точек контакта для реализации пациент-ориентированного и партисипативного подходов к маркетингу медицинских услуг. — *Проблемы стандартизации в здравоохранении*. — 2017; 7-8: 67—74. [eLibrary ID: 29817520](#)
25. Шкарин В.В., Симаков С.В., Ивашева В.В., Емельянова О.С., Чепурина Н.Г., Багметов Н.П., Ломовцев М.С. Новая модель медицинской организации, оказывающей первичную медико-санитарную помощь. Опыт региона: проблемы, решения. — *Проблемы стандартизации в здравоохранении*. — 2020; 7—8: 20—26. [eLibrary ID: 44016042](#)
26. Бабенко А.И., Кострубин С.А., Бабенко Е.А. Востребованность медицинских технологий при оказании стоматологической помощи взрослому населению в поликлинике. — *Проблемы социальной гигиены, здравоохранения и истории медицины*. — 2020; 3: 444—448. [eLibrary ID: 42992737](#)
27. Багненко А.С., Багненко Н.М., Солдатова Л.Н., Иорданишвили А.К. Применение телеконсультаций при диагностике и лечении зубочелюстных аномалий в регионах с низкой плотностью населения (Часть I). — *Институт стоматологии*. — 2014; 1 (62): 62—65. [eLibrary ID: 22133906](#)
28. Македонова Ю.А., Гаврикова Л.М., Дьяченко С.В., Дьяченко Д.Ю. Эффективность телемедицинских технологий при лечении больных с заболеваниями слизистой полости рта. — *Вестник Волгоградского государственного медицинского университета*. — 2021; 4 (80): 76—81. [eLibrary ID: 47447615](#)
17. Tlish M.M., Osmolovskaya P.S. Lichen planus ruber, current therapy: a systematic review. *Kuban Scientific Medical Bulletin*. 2021; 2: 104—119 (In Russ.). [eLibrary ID: 45559580](#)
18. Wang Y., Du G., Shi L., Shen X., Shen Z., Liu W. Altered expression of CCN1 in oral lichen planus associated with keratinocyte activation and IL-1 β , ICAM1, and CCL5 up-regulation. *J Oral Pathol Med*. 2020; 49 (9): 920—925. [PMID: 32740993](#)
19. Sharda P., Mohta A., Ghiya B.C., Mehta R.D. Development of oral lichen planus after COVID-19 vaccination a rare case report. *J Eur Acad Dermatol Venereol*. 2022; 36 (2): e82—e83. [PMID: 34606669](#)
20. Makedonova Yu.A., Shkarin V.V., Dyachenko S.V., Gavrikova L.M., Dyachenko D.Yu., Zhuravlev L.V. Evaluation of the clinical effectiveness of diagnosis and monitoring of inflammatory and destructive diseases of the oral mucosa from the standpoint of a patient-guided approach. *Endodontics Today*. 2022; 2: 162—170 (In Russ.). [eLibrary ID: 49065613](#)
21. Dyachenko D.Yu., Dyachenko S.V. Finite element method in computer simulation for improved patient care in dentistry: A systematic review. *Kuban Scientific Medical Bulletin*. 2021; 5: 98—116 (In Russ.). [eLibrary ID: 47124529](#)
22. Papko S.V., Krainyukov P.E., Avetisyan A.Ya. Optimization of the management of the activity of the dental organization based on the methodology of the system approach. *Military Medical Journal*. 2018; 10: 10—14 (In Russ.). [eLibrary ID: 36487874](#)
23. Halfin R.A., Syrtsova L.E., Lvova D.P., Kobatskay E.E. A patient-centered approach: basic concepts. *Health Care Standardization Problems*. 2017; 1-2: 9—13 (In Russ.). [eLibrary ID: 28392705](#)
24. Halfin R.A., Syrtsova L.E., Lvova D.P., Kobatskay E.E., Allenov A.M. Methods of identification and analysis of points of contact for the implementation of patient-centred and perceptive approaches to marketing of medical services. *Health Care Standardization Problems*. 2017; 7—8: 67—74 (In Russ.). [eLibrary ID: 29817520](#)
25. Shkarin V.V., Simakov S.V., Ivashева V.V., Emelyanova O.S., Chepurina N.G., Bagmetov N.P., Lomovtsev M.S. A new model of primary health care organization. Volgograd region's case: problems, solutions.. *Health Care Standardization Problems*. 2020; 7-8: 20—26 (In Russ.). [eLibrary ID: 44016042](#)
26. Babenko A.I., Kostrubin S.A., Babenko E.A. The demand for medical technologies during provision of stomatological care to adult population in polyclinic. *Problems of Social Hygiene, Public Health and History of Medicine*. 2020; 3: 444—448 (In Russ.). [eLibrary ID: 42992737](#)
27. Bagnenko A.S., Bagnenko N.M., Soldatova L.N., Iordanishvili A.K. Teleconsultations for diagnosis and treatment of dentoalveolar anomalies in regions with low population density (Part I). *The Dental Institute*. 2014; 1 (62): 62—65 (In Russ.). [eLibrary ID: 22133906](#)
28. Makedonova Yu.A., Gavrikova L.M., Dyachenko S.V., Dyachenko D.Yu. Efficiency of telemedical technologies in treatment of patients with the oral mucosa diseases. *Vestnik VSMU*. 2021; 4 (80): 76—81 (In Russ.). [eLibrary ID: 47447615](#)

DOI: 10.37988/1811-153X_2022_4_64

[Э.В. Величко](#)¹,к.м.н., доцент кафедры пропедевтики
стоматологических заболеваний[Ю.Л. Васильев](#)²,д.м.н., профессор кафедры оперативной
хирургии и топографической анатомии¹ РУДН, 117198, Москва, Россия² Первый МГМУ им. И.М.

Сеченова, 119435, Москва, Россия

Особенности выбора современных аппликационных адгезивных форм лекарственных препаратов для лечения воспалительных заболеваний пародонта и слизистых оболочек рта

Реферат. На современном стоматологическом рынке присутствует большой спектр адгезивных паст, гелей и бальзамов, предлагаемых для лечения заболеваний слизистой оболочки рта и пародонта. Выбрать подходящее средство, ориентируясь на торговые названия препаратов, очень сложно. Для анализа были выбраны статьи, опубликованные за последние 5 лет российскими и зарубежными учеными. Основными критериями выбора статей были те, которые относились к активным действующим компонентам лекарственных средств, продаваемым в Российской Федерации и выпускаемым в гелеобразной форме или в виде адгезивного бальзама/пасты, используемых для нанесения на слизистые оболочки рта и десен: Асепта, бальзам для десен адгезивный; Асепта, гель для десен с прополисом; Аптофикс; Дентадез актив; Дентамед; Донтекс, Камистад; Курасепт, гель пародонтологический с хлоргексидином 0,5%; Метрогил Дента; Пародиум; Солкосерил, дентальная адгезивная паста; Стомадент ZD; Холисал и Элгель. На основании свойств основных действующих веществ (анестетик, нестероидный противовоспалительный препарат, антисептик, антибактериальный препарат) проведен анализ их клинической эффективности. **Заключение.** Учитывая чувствительность микроорганизмов полости рта и пародонтальных карманов, а также отсутствие резистентности к действующим компонентам адгезивных гелей и паст, неэффективность инактивации антибиотиков и понижение чувствительности к ним микрофлоры, способность

подавлять активность воспалительного процесса и боль, возможность применения в средах с резкими сдвигами pH, безопасность и нетоксичность, при любых нарушениях целостности слизистых (воспаления, неопластические процессы, травма, облучение и др.) и пародонта, препаратом выбора является единственный представитель комбинации цеталкония хлорида и холина салицилата — гель Холисал, который следует ввести в обязательный протокол лечения пациентов с заболеваниями СОР и пародонта, чтобы быстрее справиться с болевым синдромом и воспалительными симптомами заболеваний, усилить антибактериальный и противогрибковый эффекты.

Ключевые слова: слизистые оболочки рта, пародонт, гели, Холисал, цеталкония хлорид, холина салицилат, бензалкония хлорид, метронидазол, хлоргексидин, резистентность

ДЛЯ ЦИТИРОВАНИЯ:

Величко Э.В., Васильев Ю.Л. Особенности выбора современных аппликационных адгезивных форм лекарственных препаратов для лечения воспалительных заболеваний пародонта и слизистых оболочек рта. — *Клиническая стоматология*. — 2022; 25 (4): 64—72. DOI: 10.37988/1811-153X_2022_4_64

[E.V. Velichko](#)¹,PhD in Medical sciences, associate professor
of the Dentistry diseases propaedeutics
Department[Yu.L. Vasil'ev](#)²,PhD in Medical Sciences, full professor
of Operative surgery and topographic
anatomy Department¹ RUDN University,

117198, Moscow, Russia

² Sechenov University,

119435, Moscow, Russia

Peculiarities of selection of modern adhesive medications for treatment of inflammatory periodontal and oral mucosa diseases

Abstract. On the modern dental market, there is a wide range of adhesive pastes, gels and balms offered for the treatment of diseases of the oral mucosa and periodontium. It is very difficult to choose a suitable remedy, focusing on the trade names of drugs. For the analysis, articles were selected that have been published over the past ten years by Russian and world scientists. The main criteria for the selection of articles were those related to the active ingredients of drugs sold in the Russian Federation and produced in a gel form or in the form of an adhesive balm/paste used for application to the mucous membranes of the oral cavity and gums: Asepta balm for gums adhesive, Asepta gel for gums with propolis, Aftofix, Dentadez active, Dentamed, Donteks, Kamistad, Curasept periodontal gel with chlorhexidine 0.5%, Metrogil Denta, Parodium, Solcoseryl dental adhesive paste, Stomadent ZD, Holisal and Elugel. Based on the properties of the main active substances (anesthetic, non-steroidal anti-inflammatory drug, antiseptic, antibacterial drug), an analysis of their clinical effectiveness was carried out. **Conclusion.** Given the sensitivity of microorganisms of the oral cavity and periodontal pockets, as well as the lack of resistance to the active components of adhesive gels and pastes; the absence of the effect of inactivation of antibiotics and a decrease in the sensitivity of microflora to them; the ability to suppress the activity of the inflammatory process and pain; the possibility of use in environments with sharp

shifts in pH, safety and non-toxicity, in case of any violations of the integrity of the mucous membranes (inflammation, neoplastic processes, trauma, radiation, etc.) and periodontium, the drug of choice is the only representative of the combination of cetalkonium chloride and choline salicylate — Holisal gel. This gel should be included in the mandatory treatment protocol for patients with OM and periodontal diseases in order to quickly cope with pain, inflammatory symptoms of diseases and enhance antibacterial and antifungal effects.

ВВЕДЕНИЕ

Еще с древности целители и врачеватели в первую очередь искали те лекарственные препараты, которые купируют боль и уменьшают кровоточивость десен [1–5]. Боль причиняет эмоциональный и физический дискомфорт [6], а кровоточивость слизистых и десен всегда сопровождается прогрессирующим утяжелением формы повреждения и риском диссеминации воспаления [7–9]. Невозможно применять одни и те же лекарственные препараты бессрочно: спустя какое-то время у них проявляются не только положительные, но и побочные эффекты, а у микроорганизмов, населяющих ротовую полость, может возникнуть невосприимчивость к применяемому препарату [10, 11]. Все это вынуждает специалистов искать новое лекарственное средство с лучшими характеристиками и менее опасным влиянием на организм. Поэтому поиск лекарственных препаратов для лечения повреждений слизистой оболочки ротовой полости и десен всегда актуален.

Несмотря на широкий ассортимент лекарственных препаратов, используемых для лечения нарушений целостности слизистых ротовой полости, обусловленных как воспалительными процессами, так и ее физическим повреждением, правильный выбор остается сложным [11, 12]. Чаще всего, назначая то или иное средство, стоматолог находится в затруднительном положении: какой препарат выбрать из большого разнообразия, представленного на современном фармрынке? Поэтому критерием выбора, как правило, является эмпирический путь, основанный на осведомленности врачей о тех или иных препаратах, данных, полученных со слов больных, изменениях объективных показателей гигиенических индексов, маркеров воспаления в биологических жидкостях, сроков улучшения состояния слизистой и стихания болевого синдрома [1, 6–8, 12, 13]. Помимо этого, немаловажную роль играет ценовой аспект: доступность препарата потребителю [14].

Цели данного обзора литературы — систематизация данных по основным современным гелям и адгезивным бальзамам, применяемым для лечения слизистых

Key words: oral mucosa, periodontium, gels, Holisal, cetalkonium chloride, choline salicylate, benzalkonium chloride, metronidazole, chlorhexidine, resistance

FOR CITATION:

Velichko E.V., Vasil'ev Yu.L. Peculiarities of selection of modern adhesive medications for treatment of inflammatory periodontal and oral mucosa diseases. *Clinical Dentistry (Russia)*. 2022; 25 (4): 64—72 (In Russ.). DOI: 10.37988/1811-153X_2022_4_64

оболочек и десен в Российской Федерации, разработка стратегии выбора препарата в зависимости от ведущего симптома заболевания.

Для анализа были выбраны статьи российских и зарубежных ученых, опубликованные за последние 5 лет. Основные критерии выбора статей: те, которые описывали активные действующие компоненты лекарственных средств, продаваемых в Российской Федерации и выпускаемых в гелеобразной форме или в виде адгезивного бальзама/пасты, используемых для нанесения на слизистые оболочки рта и десен.

ОБЪЕКТ ИССЛЕДОВАНИЯ

В Российской Федерации для лечения заболеваний слизистых, которые можно применять в виде гелей или адгезивных бальзамов, распространены следующие препараты: Асепта, бальзам для десен адгезивный; Асепта, гель для десен с прополисом; Афтофикс; Дентадес актив; Дентамед; Донтекс; Камистад; Курасепт, гель пародонтологический с хлоргексидином 0,5%; Метрогил Дента; Пародиум; Солкосерил, дентальная адгезивная паста; Стомадент ZD; Холисал и Элюгель (табл. 1).

Таблица 1. Основные действующие вещества геля или адгезивного бальзама для лечения патологии слизистой оболочки рта

Table 1. The main active ingredients of the gel or adhesive balm for the oral mucosa pathology treatment

Препарат	Местный анестетик	Антисептик	Антибактериальный препарат	НПВП	Стимулятор регенерации тканей
Асепта, бальзам	–	+	+	–	+
Асепта, гель	–	–	–	–	+
Афтофикс	–	–	–	–	+
Дентадес актив	–	+	+	–	–
Дентамед	–	+	+	–	–
Донтекс	+	+	+	–	+
Камистад	+	+	–	–	+
Курасепт	–	+	–	–	–
Метрогил Дента	–	+	+	–	–
Пародиум	–	+	–	–	+
Солкосерил Дент	+	–	–	–	+
Стомадент ZD	–	+	–	–	+
Холисал	–	+	–	+	+
Элюгель	–	+	–	–	–

Мы проанализировали состав применяемых в стоматологии препаратов, основными компонентами, используемыми в них для лечения заболеваний слизистой оболочки рта и десен, оказались (табл. 2):

- местные анестетики — лидокаин, полидока- нол 600, бензокаин;
- антисептики — хлоргексидин, бензалкония хло- рид, цеталкония хлорид;
- противомикробное средство — метронидазол;
- нестероидный противовоспалительный препа- рат — холина салицилат;
- стимуляторы регенерации тканей природного происхождения, масляные экстракты лекарствен- ных растений.

ЦЕЛЬ ТЕРАПИИ ЗАБОЛЕВАНИЙ СЛИЗИСТОЙ ОБОЛОЧКИ РТА

Среди всех заболеваний слизистой оболочки рта (СОР) ведущую роль занимают патологии, вызванные вос- палительными процессами [7, 12, 15]. Это может быть вызвано как процессами, запускаемыми различными микроорганизмами самостоятельно, так и видоизмене- нием условно-патогенной флоры в полости рта на фо- не ослабления иммунного ответа больного вследствие воздействия физических и химических факторов (при лучевой и/или химиотерапии) или присоединения вто- ричной инфекции на месте прямого травматического

Таблица 2. Активные вещества геля или адгезивного бальзама для лечения патологии слизистой оболочки рта

Table 1. Active substances of the gel or adhesive balm for the oral mucosa pathology treatment

Препарат	Местный анестетик	Антисептик	Антибактери- альный пре- парат	НПВП	Стимулятор регенера- ции тканей
Асепта, бальзам	–	Хлоргексидин	Метронидазол	–	Мята
Асепта, гель	–	–	–	–	Прополис
Афтофикс	–	–	–	–	Мята
Дентадез актив	–	Хлоргексидин	Метронидазол	–	–
Дентамет	–	Хлоргексидин	Метронидазол	–	–
Донтекс	Бензокаин	Хлоргексидин	Метронидазол	–	Аллантоин
Камистад	Лидокаин	Бензалкония хлорид, муравь- иная кислота	–	–	Ромашка
Курасепт	–	Хлоргексидин	–	–	–
Метрогил Дента	–	Хлоргексидин	Метронидазол	–	–
Пародиум	–	Хлоргексидин	–	–	Экстракт ревеня
Солкосерил Дент	Полидока- нол 600	–	–	–	Солкосерил, мята
Стомадент ZD	–	Хлоргексидин	–	–	Прополис, ромашка и др.
Холисал	–	Цеталкония хлорид	–	Холина салицилат	Анис
Элюгель	–	Хлоргексидин	–	–	–

повреждения целостности СОР [1, 12, 16–19]. Известно, что в основе развития таких заболеваний, как гингивит и пародонтит, лежит изменение микробной флоры в ро- товой полости [20–22]. При гингивитах нарушается перераспределение нормальной микрофлоры полости рта: увеличивается количество стрепто- и стафилокок- ков, актиномицет, появляются фузобактерии, грибы рода *Candida* и бактероиды [1, 15, 17, 23]. При установке даже единичных имплантов тоже происходят измене- ния микробного состава: в бороздке между имплантом и десной начинают преобладать *Enterobacter*, *Klebsiella pneumonia*, *Pseudomonas aeruginosa* и *Streptococcus* [24]. Однако их концентрации мала, поэтому выделяемые ими токсины вызывают только экссудативное воспали- ение десен. По данным различных авторов, при любых формах пародонтитов наблюдается появление и увели- чение количества *Porphyromonas gingivalis*, *Aggregatibacter actinomycetemcomitans*, *Bacteroides forsythus*, *Prevotella intermedia*, *Fusobacterium fusiformis* и др. [1, 10, 11, 15, 16, 20]. Пародонтопатогены 1-го порядка повреждают свя- зочный аппарат пародонта и вызывают лизис прилега- ющей кости, а пародонтопатогены 2-го порядка, напри- мер *Prevotella intermedia*, за счет активации фосфолипаз увеличивают проницаемость мембран эпителиоцитов и активируют иммунный ответ [1]. На фоне поврежде- ния тканей одновременно начинаются пролифератив- ные процессы с формированием пародонтальных кар- манов. При воспалении в этих карманах количество штаммов анаэробных бактерий может увеличиваться до 70–80%, тогда как в норме их количество не превы- шает 20–30% [20].

Этиопатогенетическая тера- пия направлена на ликвидацию патогенных и нормализацию со- отношения условно-патогенных микроорганизмов (стрептокок- ков, стафилококков, актиноми- цет и др.) [25]. Для этих целей применяются антисептики и ан- тибактериальные препараты [1, 11, 13]. Оценка эффективности самой терапии может прово- диться путем использования ди- агностических тест-систем для количественного определения содержания пародонтопатогенных микроорганизмов в содержимом пародонтальных карманов [24]. Это позволяет проводить срав- нительный анализ эффективно- сти различных видов лечения заболеваний пародонта воспали- тельной этиологии на основании количественных данных содер- жания пародонтопатогенных ви- дов в полости рта больного.

ОСНОВНЫЕ КОМПОНЕНТЫ СТОМАТОЛОГИЧЕСКИХ ГЕЛЕЙ И АДГЕЗИВНЫХ БАЛЬЗАМОВ

Самым распространенным антисептиком, используемым в стоматологии, является хлоргексидин [26–30]. Известно, что он обладает бактерицидным, фунгицидным и вирулицидным действием в отношении грамположительной и грамотрицательной флоры, липофильных вирусов, грибов [26–32]. Выраженность его антибактериальной и противогрибковой активности во многом зависит от концентрации препарата [26, 27, 29–32]. Хлоргексидин по-разному влияет на билипидный слой мембран микробных клеток: в малых концентрациях он на периферии связывается с фосфатными группами полярной части бислоя, выводя из них калий и фосфор, вызывая бактериостатический эффект. При высоких концентрациях происходит встраивание хлоргексидина биглюконата в бислой и его разрыхление, а в дальнейшем он провоцирует нарушение осмотического равновесия и осмотический взрыв клетки, приводя к ее гибели, — таким образом реализуется бактерицидное действие препарата [20, 33, 34]. Хлоргексидина биглюконат входит в состав большей части гелей и адгезивных бальзамов, применяемых в стоматологии для лечения заболеваний СОР с признаками воспаления [1, 27, 30], так как не обладает мутагенным, тератогенным и эмбриотоксическим действием [31].

Также применяют четвертичные аммониевые соединения — катионные сурфактанты: бензалкония хлорид и его производное цеталкония хлорид (табл. 2). У бензалкония хлорида отмечается выраженная бактерицидная активность в отношении стрепто- и стафилококков, грамотрицательных бактерий, анаэробов, вирусов и грибов [34]. Важно, что этот антисептик способен нарушать целостность мембран даже штаммов бактерий, устойчивых к антибиотикам и другим химиотерапевтическим препаратам. В то же время в исследовании Y. Jia и соавт. (2022) было показано, что бензалкония хлорид способен вызывать резистентность к антибиотикам за счет снижения их транспорта через мембранные переносчики [35].

В рекомендуемых концентрациях, используемых в стоматологии, бензалкония хлорид не обладает резорбтивным и местнораздражающим действием на слизистые оболочки [35, 36, 37]. Однако он мало активен в отношении грибов рода *Candida* и противопоказан к применению у больных с изъязвлениями слизистой, поскольку относится к умеренно опасным веществам (3-й класс опасности по ГОСТ 12.1.007-76), что подтверждено экспериментальным путем [37–40]. Помимо этого, в исследовании N. Nadrup и соавт. (2022) отражено, что бензалкония хлорид потенциально способен вызвать развитие астмы у человека [40].

Цеталкония хлорид также высокоактивен в отношении бактерий, вирусов и грибов, входя в то же семейство, что и бензалкония хлорид, однако он менее опасен, что объясняет его активное использование в офтальмологии [41–45]. Причиной этого является свойство

цеталкония хлорида связываться с масляными наноконпонентами лекарственных препаратов, в результате чего отсутствует повреждение самих тканей человека [46]. Кроме того, в исследовании P. Daull и соавт. (2018) было обнаружено, что цеталкония хлорид в зоне своего воздействия ингибирует секрецию провоспалительных цитокинов: IL-17 (из анти-CD3/анти-CD28-стимулированных TCD4), TNF- α , IFN- γ и IL-2 (из анти-CD3-/анти-CD28-стимулированных PBMC), а также IL-6 и IL-8 (из LPS-стимулированного HCE-2) [43].

Оказалось, что метронидазол — единственный антибактериальный препарат, используемый в гелях, продаваемых в Российской Федерации, для лечения заболеваний СОР и пародонта. Являясь противопрозоным средством, он хорошо зарекомендовал себя в стоматологии благодаря своей способности ингибировать синтез нуклеиновых кислот таких микроорганизмов, как *Porphyromonas gingivalis*, *Prevotella intermedia*, *P. denticola*, *Fusobacterium fusiformis*, *Wolinella recta*, *Treponema sp.*, *Eikenella corrodens*, *Borrelia vincenti*, *Bacteroides melanogenicus*, *Selenomonas*, вызывающих воспалительные процессы в пародонте [20]. Однако клиническая эффективность местного применения метронидазола при заболеваниях пародонта неуклонно снижается. Это вызвано как генетически обусловленной резистентностью к данному препарату [47], так и развитием устойчивости к антибиотикам и антибактериальным препаратам из-за резких перепадов их концентрации при местном применении, поскольку они легко смываются слюной, когда используются в виде растворов для полосканий, паст и гелей [20].

По данным Д.И. Морозова (2021), при определении чувствительности флоры к метронидазолу было установлено, что большинство пародонтопатогенов, выделенных из клинических изолятов (*Streptococcus intermedius*, *Parvimonas micros*, *Prevotella oralis*, *Porphyromonas gingivalis*), проявляют чувствительность к нему лишь в максимальных дозах (6–12 мкг/мл), которые сложно создать и длительно поддерживать в пародонтальных карманах при местном применении этого препарата [33]. Более того, метронидазол не эффективен в отношении мощного индуктора воспаления в пародонте — *Aggregatibacter actinomycetemcomitans* [47].

Холина салицилат также является единственным представителем группы нестероидных противовоспалительных средств, входящим в состав гелей, применяемых для купирования воспалительных процессов в пародонте и на СОР (табл. 2). При аппликации он быстро сорбируется на СОР, локально вызывая анальгезирующий, противовоспалительный и жаропонижающий, противомикробный и противогрибковый эффекты [48–50]. Механизм развития обезболивающего эффекта такой же, как и у всех производных ацетилсалициловой кислоты: блокада образования и накопления раздражающих ноцицепторы веществ — производных арахидоновой кислоты, которые также провоцируют повышение проницаемости сосудистых стенок, ухудшение микроциркуляции крови и «разжигают пламя» воспаления.

В эксперименте А.В. Киртаевой (2018) было показано, что местное применение холина салицилата в тучных клетках десны крыс, находившихся под воздействием высоких доз этанола, снижает уровень мощного индуктора боли — гистамина, минимизируя клинические проявления воспаления в ней [49].

Выраженный противовоспалительный эффект обусловлен не только тем, что холина салицилата угнетает синтез простагландинов, но и его способностью тормозить активность циклооксигеназ, образование интерлейкина-1, активацию макрофагов и нейтрофилов [49, 50]. Этот препарат в полной мере проявляет свою активность в любых средах (нейтральной, среднекислой и среднешелочной), а также не теряет своих свойств при влиянии даже мощных окислителей [50]. Это очень важно особенно в ротовой полости, где показатели pH меняются постоянно и в широком диапазоне [51, 52]. В одном из последних исследований J.P. Абеукооп и соавт. (2021) было показано, что использование холина салицилата в противораковой терапии позволяет не только воздействовать на онкоклетки гематологических злокачественных новообразований высокого риска и рака солидных органов, но и смягчает проявление нежелательных и побочных эффектов от основных препаратов таргетной терапии [53]. Этот препарат нетоксичен и безопасен, поэтому его можно применять в полости рта у пациентов с поражениями слизистых ротовой полости неясного генеза.

ЗАКЛЮЧЕНИЕ

После сопоставления всех данных выбор аппликационных адгезивных форм лекарственных препаратов для лечения воспалительных заболеваний пародонта

и слизистых оболочек полости рта оказался не особенно широким: большая часть препаратов с хлоргексидином и метронидазолом; один с бензалконием хлоридом — Камистад, и еще один комбинированный препарат с цеталкония хлоридом и холином салицилатом — Холисал (табл. 2 и 3).

По данным Р.В. Кравченко и С.Э. Ржеусского (2020), в объеме рынка стоматологических мягких лекарственных средств, обладающих противомикробным действием и продаваемых в Республике Беларусь, львиную долю занимают препараты на основе хлоргексидина и метронидазола (81%), в то время как Холисал используют всего в 19% случаев [54].

На основании проанализированных данных противомикробная и противогрибковая активность более эффективна у препарата Холисал. Была описана последовательность увеличения эффективности препаратов в отношении грибковой флоры: гель с метронидазолом и хлоргексидином → мирамистин → хлоргексидин 0,1% → мазь нистатина → хлоргексидин 0,5% → Холисал → хлоргексидин 1% → гель повидон-йода → клотримазол [31]. А в научной работе И.М. Байбекова и соавт. (2020) показано, что эффективность Холисала в отношении микрофлоры полости рта при воспалительных процессах в 1,5–2 раза выше, чем при традиционном лечении. После 7-дневного лечения традиционным способом и с помощью Холисала среднее количество стафилококков в слюне составило 86 lg КОЕ/мл против 58, стрептококков — 34 против 23, энтерококков — 15 против 9,2, грибов — 31 lg КОЕ/мл против 15. Общее число микробов в слюне после традиционного лечения составило 380 lg КОЕ/мл, а после применения Холисала — 215 (при их нормальном количестве у здоровых добровольцев 205 lg КОЕ/мл) [55].

Таблица 3. Эффекты основных компонентов адгезивных аппликационных средств при лечении заболеваний СОР и пародонта

Table 3. The effects of the main components of adhesive application agents in the treatment of diseases of the oral mucosa and marginal periodontium

Препарат	Обезболивающий	Антисептический	Антибактериальный	Противогрибковый	Противооптотичный	Стимуляция регенерации тканей	Потенциальная резистентность к действующим компонентам и/или антибиотикам
Асепта, бальзам	±	+ / ±	+ / ±	+	–	+	+
Асепта, гель	–	–	–	–	–	+	–
Афтофикс	±	–	–	–	–	+	–
Дентадез актив	±	+ / ±	+ / ±	+	–	–	+
Дентамет	±	+ / ±	+ / ±	+	–	–	+
Донтекс	+	+ / ±	+ / ±	+	–	+	+
Камистад	+	+	+ / ±	±	–	+	+
Курасепт	–	+ / ±	–	+	–	–	+
Метрогил Дента	±	+ / ±	+ / ±	+	–	–	+
Пародиум	±	+ / ±	–	+	–	+	+
Солкосерил Дент	+	–	–	–	–	+	–
Стомадент ZD	–	+ / ±	–	+	–	+	+
Холисал	+	+	+	+	+	+	–
Элюгель	–	+ / ±	–	+	–	–	+

Примечание: + — выраженный эффект; ± — умеренный; – — отсутствует.

Противовоспалительный и обезболивающий эффекты при любом рН, основанные на блокаде высвобождения провоспалительных цитокинов, нарушении механизмов развития воспалительного процесса в очаге поражения и снижении образования и накопления субстратов, вызывающих боль, заявлены только у препарата Холисал.

ВЫВОДЫ

Учитывая чувствительность микроорганизмов полости рта и пародонтальных карманов, а также отсутствие резистентности к действующим компонентам адгезивных гелей и паст, отсутствие эффекта инактивации антибиотиков и снижения чувствительности к ним микрофлоры, способность подавлять активность воспалительного процесса и боль, возможность применения в средах

с резкими сдвигами рН, безопасность и нетоксичность при любых нарушениях целостности слизистых (воспаления, неопластические процессы, травма, облучение и др.) и пародонта, препаратом выбора является гель Холисал. Его следует ввести в обязательный протокол лечения пациентов с заболеваниями СОР и пародонта, чтобы быстрее справиться с болевым синдромом и воспалительными симптомами заболеваний, усилить антибактериальный и противогрибковый эффекты.

Конфликт интересов. Авторы декларируют отсутствие конфликта интересов.

Поступила: 07.11.2022 **Принята в печать:** 15.11.2022

Conflict of interests. The authors declare no conflict of interests.

Received: 07.11.2022 **Accepted:** 15.11.2022

ЛИТЕРАТУРА:

- Moghadam E.T., Yazdani M., et al. Current herbal medicine as an alternative treatment in dentistry: In vitro, in vivo and clinical studies. — *Eur J Pharmacol.* — 2020; 889: 173665. [PMID: 33098834](#)
- Austin A. Dental health and dentistry in ancient Egypt: Possible evidence for dental filling and extraction at Deir el-Medina. — *Int J Paleopathol.* — 2022; 38: 95—106. [PMID: 35868059](#)
- Jalali A., Kiafar M., Seddigh M., Zarshenas M.M. Punica granatum as a source of natural antioxidant and antimicrobial agent: A comprehensive review on related investigations. — *Curr Drug Discov Technol.* — 2021; 18 (2): 207—224. [PMID: 32351184](#)
- Кароматов И.Д., Давлатова М.С. Можжевельник в народной и научной медицине. — *Биология и интегративная медицина.* — 2018; 1 (18): 87—107. [eLibrary ID: 35285247](#)
- Рахматова Д.Б. Гранат как лечебное средство в народной и древней медицине. — *Биология и интегративная медицина.* — 2022; 1 (54): 157—168. [eLibrary ID: 48159126](#)
- Лямин Е.С., Федорова Ю.С., Кульпин П.В., Суслов Н.И., Кучерявый Д.В. Сравнение эффективности стоматологических средств растительного и синтетического происхождения при лечении хронического катарального гингивита. — *Казанский медицинский журнал.* — 2020; 1: 25—30. [eLibrary ID: 42343361](#)
- Абасния С.Р. Определение связи пародонтита и заболеваний сердечно-сосудистой системы. — *Современные исследования.* — 2018; 5 (09): 259—261. [eLibrary ID: 35155240](#)
- Zhang S., Philips K.H., et al. Periodontitis and risk of diabetes in the Atherosclerosis Risk In Communities (ARIC) study: A BMI-modified association. — *J Clin Endocrinol Metab.* — 2021; 106 (9): e3546-e3558. [PMID: 33982107](#)
- Катола В.М., Комогорцева В.Е. Роль орального микробиома в развитии воспаления и соматической патологии. — *Бюллетень физиологии и патологии дыхания.* — 2018; 68: 117—122. [eLibrary ID: 35110819](#)
- Крюков А.И., Кунельская Н.Л., Гуров А.В., Изотова Г.Н., Старостина А.Е., Лапченко А.С. Клинико-микробиологическая характеристика дисбиотических изменений слизистой оболочки полости рта и ротоглотки. — *Медицинский совет.* — 2016; 6: 32—35. [eLibrary ID: 26103968](#)

REFERENCES:

- Moghadam E.T., Yazdani M., et al. Current herbal medicine as an alternative treatment in dentistry: In vitro, in vivo and clinical studies. *Eur J Pharmacol.* 2020; 889: 173665. [PMID: 33098834](#)
- Austin A. Dental health and dentistry in ancient Egypt: Possible evidence for dental filling and extraction at Deir el-Medina. *Int J Paleopathol.* 2022; 38: 95—106. [PMID: 35868059](#)
- Jalali A., Kiafar M., Seddigh M., Zarshenas M.M. Punica granatum as a source of natural antioxidant and antimicrobial agent: A comprehensive review on related investigations. *Curr Drug Discov Technol.* 2021; 18 (2): 207—224. [PMID: 32351184](#)
- Karomatov I.D., Davlatova M.S. Juniper in traditional and scientific medicine. *Biology and integrative medicine.* 2018; 1 (18): 87—107 (In Russ.). [eLibrary ID: 35285247](#)
- Rakhmatova D.B. Pomegranate as a therapeutic agent in folk and ancient medicine. *Biology and integrative medicine.* 2022; 1 (54): 157—168 (In Russ.). [eLibrary ID: 48159126](#)
- Lyamin Y.S., Fedorova Yu.S., Kulpin P.V., Suslov N.I., Kucheryavyi D.V. Comparison between the efficacy plant and synthetic origin dental products in the treatment of chronic catarrhal gingivitis. *Kazan Medical Journal.* 2020; 1: 25—30 (In Russ.). [eLibrary ID: 42343361](#)
- Abasniya S.R. The identification of connection of parodontitis and diseases of vascular system. *Modern Studies.* 2018; 5 (09): 259—261 (In Russ.). [eLibrary ID: 35155240](#)
- Zhang S., Philips K.H., Moss K., Wu D., Adam H.S., Selvin E., Demmer R.T., Norby F.L., Mustapha I.Z., Beck J.D. Periodontitis and risk of diabetes in the Atherosclerosis Risk In Communities (ARIC) study: A BMI-modified association. *J Clin Endocrinol Metab.* 2021; 106 (9): e3546-e3558. [PMID: 33982107](#)
- Katola V.M., Komogortseva V.E. The role of oral microbiome in the development of inflammation and somatic pathology. *Bulletin Physiology and Pathology of Respiration.* 2018; 68: 117—122 (In Russ.). [eLibrary ID: 35110819](#)
- Kryukov A.I., Kunelskaya N.L., Gurov A.V., Izotova G.N., Starostina A.E., Lapchenko A.S. Clinical and microbiological characteristics of dysbiotic changes in the oral and oropharyngeal mucosa. *Medical Council.* 2016; 6: 32—35 (In Russ.). [eLibrary ID: 26103968](#)


11. Любченко О.В., Велигоря И.Е., Пушкарь Л.Ю., Полякова С.В., Цыганова Н.Б., Иванов А.Е., Сирота О.Н. Препараты на основе растительного сырья с антибактериальным и фунгицидным действием в стоматологии. — *SWorldJournal*. — 2022; 13—01: 103—109. DOI: [10.30888/2663-5712.2022-13-01-054](https://doi.org/10.30888/2663-5712.2022-13-01-054)
12. Наврузова У.О. Современные аспекты этиопатогенеза генерализованного пародонтита (обзор литературы). — *Биология и интегративная медицина*. — 2019; 2 (30): 62—89. eLibrary ID: [41474313](https://elibrary.ru/41474313)
13. Kesarwani S., Parihar S., Singh S., Gautam A., Pandey A., Anjum M.M. A new era of Nano!!! Comparative evaluation of ganglioside polymeric nanoparticle coated satranidazole gel and 1% metronidazole gel for the treatment of periodontitis. — *J Indian Soc Periodontol*. — 2022; 26 (4): 378—383. PMID: [35959308](https://pubmed.ncbi.nlm.nih.gov/35959308/)
14. Кармацкая Н.В., Василевская Е.С., Ячникова М.А. Выбор лекарственных препаратов конечными потребителями — влияние основных факторов. — *Медико-фармацевтический журнал Пульс*. — 2019; 9: 73—78. eLibrary ID: [39289618](https://elibrary.ru/39289618)
15. Лукичев М.М., Ермолаева Л.А. Современные представления о роли микрофлоры в патогенезе заболеваний пародонта. — *Институт стоматологии*. — 2018; 1 (78): 92—94. eLibrary ID: [34964799](https://elibrary.ru/34964799)
16. Hsaine S., Fethi F.Z., Charof R., Ounine K. Microbiological study of oral flora in diabetic patients with gingivitis. *Int J Pharm Pharm Sci*. 2018 May; 10 (6): 113—116.
17. Stone S.J., Kumar P.S., et al. Exploring a temporal relationship between biofilm microbiota and inflammatory mediators during resolution of naturally occurring gingivitis. — *J Periodontol*. — 2019; 90 (6): 627—636. PMID: [30565232](https://pubmed.ncbi.nlm.nih.gov/30565232/)
18. Balmasova I.P., Lomakin Y.A., et al. “Shielding” of cytokine induction by the periodontal microbiome in patients with periodontitis associated with type 2 diabetes mellitus. — *Acta Naturae*. — 2019; 11 (4): 79—87. PMID: [31993238](https://pubmed.ncbi.nlm.nih.gov/31993238/)
19. Ptasiwicz M., Grywalska E., et al. Armed to the teeth—the oral mucosa immunity system and microbiota. — *Int J Mol Sci*. — 2022; 23 (2): 882. PMID: [35055069](https://pubmed.ncbi.nlm.nih.gov/35055069/)
20. Курбонова Н.И., Хабибова Н.Н. Новые возможности местной антибактериальной терапии и профилактики воспалительных заболеваний пародонта на фоне патологии органов пищеварения. — *Биология и интегративная медицина*. — 2020; 3 (43): 64—74. eLibrary ID: [43101056](https://elibrary.ru/43101056)
21. Семенов Д.Ю., Васильев Ю.Л., Дыдыкин С.С., Странадко Е.Ф., Шубин В.К., Богомазов Ю.К., Морохотов В.А., Щербюк А.Н., Морозов С.В., Захаров Ю.И. Антимикробная и антимикотическая фотодинамическая терапия (обзор литературы). — *Biomedical Photonics*. — 2021; 1: 25—31. eLibrary ID: [45653006](https://elibrary.ru/45653006)
22. Peycheva S.K., Apostolova E.G., et al. Oral Microbial Flora in Bulgarian Adolescents with Moderate Plaque-induced Gingivitis. — *Folia Med (Plovdiv)*. — 2019; 61 (4): 522—528. PMID: [32337880](https://pubmed.ncbi.nlm.nih.gov/32337880/)
23. Tamrakar A.K., Murali G., Singh S., Shakila R. Evaluation of subgingival microbiota around single tooth implants. — *J Oral Biol Craniofac Res*. — 2020; 10 (2): 180—183. PMID: [32489818](https://pubmed.ncbi.nlm.nih.gov/32489818/)
24. Тамарова Э.Р., Швец К.Ю., Мавзютов А.Р., Баймиев Ал.Х., Булгакова А.И. Создание молекулярно-генетической тест-системы для ранней диагностики и оценки эффективности лечения воспалительных заболеваний пародонта. — *Клиническая лабораторная диагностика*. — 2020; 1: 55—60. eLibrary ID: [41800765](https://elibrary.ru/41800765)
11. Lyubchenko O.V., Velihoria I.E., Pushkar L.Y., Poliakova S.V., Tzyganova N.B., Ivanov O.E., Sirota O.M. Preparations based on plant raw materials with antibacterial and fungicidal action in dentistry. *SWorldJournal*. 2022; 13—01: 103—109 (In Russ.). DOI: [10.30888/2663-5712.2022-13-01-054](https://doi.org/10.30888/2663-5712.2022-13-01-054)
12. Navruzova U.O. Modern aspects of etiopatogenesis of the generalized periodontal disease (review of literature). *Biology and integrative medicine*. 2019; 2 (30): 62—89 (In Russ.). eLibrary ID: [41474313](https://elibrary.ru/41474313)
13. Kesarwani S., Parihar S., Singh S., Gautam A., Pandey A., Anjum M.M. A new era of Nano!!! Comparative evaluation of ganglioside polymeric nanoparticle coated satranidazole gel and 1% metronidazole gel for the treatment of periodontitis. *J Indian Soc Periodontol*. 2022; 26 (4): 378—383. PMID: [35959308](https://pubmed.ncbi.nlm.nih.gov/35959308/)
14. Karmatskaya N.V., Vasilevskaya E.S., Yachnikova M.A. Selection of drugs to the final consumers the main influence factors. *Medical and pharmaceutical journal Pulse*. 2019; 9: 73—78 (In Russ.). eLibrary ID: [39289618](https://elibrary.ru/39289618)
15. Lukichev M.M., Ermolaeva L.A. Modern ideas about the role of microflora in pathogenesis of periodontal disease. *The Dental Institute*. 2018; 1 (78): 92—94 (In Russ.). eLibrary ID: [34964799](https://elibrary.ru/34964799)
16. Hsaine S., Fethi F.Z., Charof R., Ounine K. Microbiological study of oral flora in diabetic patients with gingivitis. *Int J Pharm Pharm Sci*. 2018 May; 10 (6): 113—116.
17. Stone S.J., Kumar P.S., Offenbacher S., Heasman P.A., McCracken G.I. Exploring a temporal relationship between biofilm microbiota and inflammatory mediators during resolution of naturally occurring gingivitis. *J Periodontol*. 2019; 90 (6): 627—636. PMID: [30565232](https://pubmed.ncbi.nlm.nih.gov/30565232/)
18. Balmasova I.P., Lomakin Y.A., et al. «Shielding» of cytokine induction by the periodontal microbiome in patients with periodontitis associated with type 2 diabetes mellitus. *Acta Naturae*. 2019; 11 (4): 79—87. PMID: [31993238](https://pubmed.ncbi.nlm.nih.gov/31993238/)
19. Ptasiwicz M., Grywalska E., Mertowska P., Korona-Główniak I., Poniewierska-Baran A., Niedźwiedzka-Rystwej P., Chałas R. Armed to the teeth—the oral mucosa immunity system and microbiota. *Int J Mol Sci*. 2022; 23 (2): 882. PMID: [35055069](https://pubmed.ncbi.nlm.nih.gov/35055069/)
20. Qurbonova N.I., Khabibova N.N. New possibilities of local antibacterial therapy and prevention of inflammatory periodontal diseases against the background of digestive organs pathology. *Biology and iintegrative medicine*. 2020; 3 (43): 64—74 (In Russ.). eLibrary ID: [43101056](https://elibrary.ru/43101056)
21. Semyonov D.Yu., Vasil'ev Yu.L., Dydykin S.S., Stranadko E.F., Shubin V.K., Bogomazov Yu.K., Morokhotov V.A., Shcherbyuk A.N., Morozov S.V., Zakharov Yu.I. Antimicrobial and antimycotic photodynamic therapy (review of literature). *Biomedical Photonics*. 2021; 1: 25—31 (In Russ.). eLibrary ID: [45653006](https://elibrary.ru/45653006)
22. Peycheva S.K., Apostolova E.G., et al. Oral Microbial Flora in Bulgarian Adolescents with Moderate Plaque-induced Gingivitis. *Folia Med (Plovdiv)*. 2019; 61 (4): 522—528. PMID: [32337880](https://pubmed.ncbi.nlm.nih.gov/32337880/)
23. Tamrakar A.K., Murali G., Singh S., Shakila R. Evaluation of subgingival microbiota around single tooth implants. *J Oral Biol Craniofac Res*. 2020; 10 (2): 180—183. PMID: [32489818](https://pubmed.ncbi.nlm.nih.gov/32489818/)
24. Tamarova E.R., Shvets K.Yu., Mavzyutov A.R., Baimiev Al.H., Bulgakova A.I. Creation of a molecular genetic test system for early diagnostics and evaluation of effectiveness of treatment of inflammatory periodontal diseases. *Russian Clinical Laboratory Diagnostics*. 2020; 1: 55—60 (In Russ.). eLibrary ID: [41800765](https://elibrary.ru/41800765)

25. Hassan S.A., Bhateja S., Arora G., Prathyusha F. Major antiseptic in dentistry. — *IP Journal of Surgery and Allied Sciences*. — 2020; 2 (2): 29—32. DOI: [10.18231/j.jsas.2020.001](https://doi.org/10.18231/j.jsas.2020.001)
26. Pałka Ł., Nowakowska-Toporowska A., Dalewski B. Is chlorhexidine in dentistry an ally or a foe? A narrative review. — *Healthcare (Basel)*. — 2022; 10 (5): 764. PMID: [35627901](https://pubmed.ncbi.nlm.nih.gov/35627901/)
27. Solderer A., Kaufmann M., et al. Efficacy of chlorhexidine rinses after periodontal or implant surgery: a systematic review. — *Clin Oral Investig*. — 2019; 23 (1): 21—32. PMID: [30535817](https://pubmed.ncbi.nlm.nih.gov/30535817/)
28. Brookes Z.L.S., Bescos R., Belfield L.A., Ali K., Roberts A. Current uses of chlorhexidine for management of oral disease: a narrative review. — *J Dent*. — 2020; 103: 103497. PMID: [33075450](https://pubmed.ncbi.nlm.nih.gov/33075450/)
29. Poppolo Deus F., Ouanounou A. Chlorhexidine in Dentistry: Pharmacology, Uses, and Adverse Effects. — *Int Dent J*. — 2022; 72 (3): 269—277. PMID: [35287956](https://pubmed.ncbi.nlm.nih.gov/35287956/)
30. Довнар А.Г., Ржеусский С.Э. Антимикробная активность геля хлоргексидина биглюконата, предназначенного для лечения кандидоза полости рта. — *Вестник Витебского государственного медицинского университета*. — 2017; 3: 91—97. eLibrary ID: [29325345](https://elibrary.ru/29325345)
31. Alpaslan Yayli N.Z., Tunc S.K., Degirmenci B.U., Dikilitas A., Taspinar M. Comparative evaluation of the cytotoxic effects of different oral antiseptics: A primary culture study. — *Niger J Clin Pract*. — 2021; 24 (3): 313—320. PMID: [33723103](https://pubmed.ncbi.nlm.nih.gov/33723103/)
32. Дружинина О.С., Кашапов Н.Ф., Скоринкин А.И., Файзуллин Д.А. Воздействие хлоргексидина биглюконата на структуру липидного бислоя. — *Вестник Казанского технологического университета*. — 2010; 9: 626—629. eLibrary ID: [15286653](https://elibrary.ru/15286653)
33. Морозов Д.И. Применение сочетанного воздействия высокочастотного ультразвука и антибактериальной терапии в комплексном лечении пародонтита: дис. ... к.м.н. — М., 2021. — С. 96.
34. Short F.L., Lee V., Mamun R., et al. Benzalkonium chloride antagonises aminoglycoside antibiotics and promotes evolution of resistance. — *EBioMedicine*. — 2021; 73: 103653. PMID: [34717227](https://pubmed.ncbi.nlm.nih.gov/34717227/)
35. Jia Y., Lu H., Zhu L. Molecular mechanism of antibiotic resistance induced by mono- and twin-chained quaternary ammonium compounds. — *Sci Total Environ*. — 2022; 832: 155090. PMID: [35398118](https://pubmed.ncbi.nlm.nih.gov/35398118/)
36. DeSesso J.M., Harris S.B., Scialli A.R., Williams A.L. Systematic assessment of quaternary ammonium compounds for the potential to elicit developmental and reproductive effects. — *Birth Defects Res*. — 2021; 113 (20): 1484—1511. PMID: [34687283](https://pubmed.ncbi.nlm.nih.gov/34687283/)
37. Sun Y., Wang Y., Zhou J., Zhou Q., Dong S. Screening of concentration and antimicrobial effectiveness of antimicrobial preservative in betastatin besylate nasal spray. — *Biomed Res Int*. — 2020; 2020: 1315069. PMID: [33415139](https://pubmed.ncbi.nlm.nih.gov/33415139/)
38. Lee H., Park K. Acute toxicity of benzalkonium chloride in Balb/c mice following intratracheal instillation and oral administration. — *Environ Anal Health Toxicol*. — 2019; 34 (3): e2019009. PMID: [31771318](https://pubmed.ncbi.nlm.nih.gov/31771318/)
39. Kwon D., Kwon J.T., et al. Inhalation toxicity of benzalkonium chloride and triethylene glycol mixture in rats. — *Toxicol Appl Pharmacol*. — 2019; 378: 114609. PMID: [31173787](https://pubmed.ncbi.nlm.nih.gov/31173787/)
40. Hadrup N., Frederiksen M., et al. Asthma-inducing potential of 28 substances in spray cleaning products-Assessed by quantitative structure activity relationship (QSAR) testing and literature review. — *J Appl Toxicol*. — 2022; 42 (1): 130—153. PMID: [34247391](https://pubmed.ncbi.nlm.nih.gov/34247391/)
25. Hassan S.A., Bhateja S., Arora G., Prathyusha F. Major antiseptic in dentistry. *IP Journal of Surgery and Allied Sciences*. 2020; 2 (2): 29—32. DOI: [10.18231/j.jsas.2020.001](https://doi.org/10.18231/j.jsas.2020.001).
26. Pałka Ł., Nowakowska-Toporowska A., Dalewski B. Is chlorhexidine in dentistry an ally or a foe? A narrative review. *Healthcare (Basel)*. 2022; 10 (5): 764. PMID: [35627901](https://pubmed.ncbi.nlm.nih.gov/35627901/)
27. Solderer A., Kaufmann M., Hofer D., Wiedemeier D., Attin T., Schmidlin P.R. Efficacy of chlorhexidine rinses after periodontal or implant surgery: a systematic review. *Clin Oral Investig*. 2019; 23 (1): 21—32. PMID: [30535817](https://pubmed.ncbi.nlm.nih.gov/30535817/)
28. Brookes Z.L.S., Bescos R., Belfield L.A., Ali K., Roberts A. Current uses of chlorhexidine for management of oral disease: a narrative review. *J Dent*. 2020; 103: 103497. PMID: [33075450](https://pubmed.ncbi.nlm.nih.gov/33075450/)
29. Poppolo Deus F., Ouanounou A. Chlorhexidine in Dentistry: Pharmacology, Uses, and Adverse Effects. *Int Dent J*. 2022; 72 (3): 269—277. PMID: [35287956](https://pubmed.ncbi.nlm.nih.gov/35287956/)
30. Dounar H.G., Rzhеuski S.E. Antimicrobial activity of the gel with chlorhexidine digluconate intended for the treatment of oral candidiasis. *Vestnik of Vitebsk State Medical University*. 2017; 3: 91—97 (In Russ.). eLibrary ID: [29325345](https://elibrary.ru/29325345)
31. Alpaslan Yayli N.Z., Tunc S.K., Degirmenci B.U., Dikilitas A., Taspinar M. Comparative evaluation of the cytotoxic effects of different oral antiseptics: A primary culture study. *Niger J Clin Pract*. 2021; 24 (3): 313—320. PMID: [33723103](https://pubmed.ncbi.nlm.nih.gov/33723103/)
32. Druzhinina O.S., Kашапов N.F., Skorinkin A.I., Fayzullin D.A. The effect of chlorhexidine bigluconate on lipid bilayer structure. *Bulletin of the Technological University*. 2010; 9: 626—629 (In Russ.). eLibrary ID: [15286653](https://elibrary.ru/15286653)
33. Morozov D.I. Combined high-frequency ultrasound and antibacterial therapy in the complex treatment of periodontitis: master's thesis. Moscow, 2021. P. 96. (In Russ.).
34. Short F.L., Lee V., Mamun R., Malmberg R., Li L., Espinosa M.I., Venkatesan K., Paulsen I.T. Benzalkonium chloride antagonises aminoglycoside antibiotics and promotes evolution of resistance. *EBioMedicine*. 2021; 73: 103653. PMID: [34717227](https://pubmed.ncbi.nlm.nih.gov/34717227/)
35. Jia Y., Lu H., Zhu L. Molecular mechanism of antibiotic resistance induced by mono- and twin-chained quaternary ammonium compounds. *Sci Total Environ*. 2022; 832: 155090. PMID: [35398118](https://pubmed.ncbi.nlm.nih.gov/35398118/)
36. DeSesso J.M., Harris S.B., Scialli A.R., Williams A.L. Systematic assessment of quaternary ammonium compounds for the potential to elicit developmental and reproductive effects. *Birth Defects Res*. 2021; 113 (20): 1484—1511. PMID: [34687283](https://pubmed.ncbi.nlm.nih.gov/34687283/)
37. Sun Y., Wang Y., Zhou J., Zhou Q., Dong S. Screening of concentration and antimicrobial effectiveness of antimicrobial preservative in betastatin besylate nasal spray. *Biomed Res Int*. 2020; 2020: 1315069. PMID: [33415139](https://pubmed.ncbi.nlm.nih.gov/33415139/)
38. Lee H., Park K. Acute toxicity of benzalkonium chloride in Balb/c mice following intratracheal instillation and oral administration. *Environ Anal Health Toxicol*. 2019; 34 (3): e2019009. PMID: [31771318](https://pubmed.ncbi.nlm.nih.gov/31771318/)
39. Kwon D., Kwon J.T., Lim Y.M., Shim I., Kim E., Lee D.H., Yoon B.I., Kim P., Kim H.M. Inhalation toxicity of benzalkonium chloride and triethylene glycol mixture in rats. *Toxicol Appl Pharmacol*. 2019; 378: 114609. PMID: [31173787](https://pubmed.ncbi.nlm.nih.gov/31173787/)
40. Hadrup N., Frederiksen M., et al. Asthma-inducing potential of 28 substances in spray cleaning products-Assessed by quantitative structure activity relationship (QSAR) testing and literature review. *J Appl Toxicol*. 2022; 42 (1): 130—153. PMID: [34247391](https://pubmed.ncbi.nlm.nih.gov/34247391/)


41. Koutsovit M., Siamidi A., Pavlou P., Vlachou M. Recent advances in the excipients used for modified ocular drug delivery. — *Materials (Basel)*. — 2021; 14 (15): 4290. [PMID: 34361483](#)
42. Daull P., Guenin S., Hamon de Almeida V., Garrigue J.S. Anti-inflammatory activity of CKC-containing cationic emulsion eye drop vehicles. — *Mol Vis*. — 2018; 24: 459—470. [PMID: 30078983](#)
43. Daull P., Raymond E., Feraille L., Garrigue J.S. Safety and tolerability of overdosed artificial tears by abraded rabbit corneas. — *J Ocul Pharmacol Ther*. — 2018; 34 (10): 670—676. [PMID: 30312113](#)
44. Labetoulle M., Benitez-Del-Castillo J.M., Barabino S., Herrero Vanrell R., Daull P., Garrigue J.S., Rolando M. Artificial tears: biological role of their ingredients in the management of dry eye disease. — *Int J Mol Sci*. — 2022; 23 (5): 2434. [PMID: 35269576](#)
45. Юдина Н.А., Яковлева-Малых М.О., Костюк С.А. Системное назначение антибактериальных препаратов при лечении заболеваний периодонта, схемы и резистентность бактерий. — *Современная стоматология (Беларусь)*. — 2019; 1 (74): 55—59. [eLibrary ID: 37252996](#)
46. Еловичова Т.М., Гайсина Е.Ф., Приходкин А.С. Применение антибактериальных препаратов при агрессивных формах пародонтита. — *Проблемы стоматологии*. — 2019; 1: 10—15. [eLibrary ID: 37602573](#)
47. Alauzet C., Lozniewski A., Marchandin H. Metronidazole resistance and nim genes in anaerobes: A review. — *Anaerobe*. — 2019; 55: 40—53. [PMID: 30316817](#)
48. Максимова О.П. Роль препарата «Холисал» в комплексном лечении заболеваний пародонта и слизистой оболочки рта. — *Клиническая стоматология*. — 2018; 2 (86): 46—49. [eLibrary ID: 35154629](#)
49. Киртаева А.В. Исследование содержания гистамина в тканях десны крыс на фоне алкогольной интоксикации. — *Уральский медицинский журнал*. — 2018; 7 (162): 26—29. [eLibrary ID: 36367340](#)
50. Wróblewska K.B., Plewa S., et al. Choline salicylate analysis: Chemical stability and degradation product identification. — *Molecules*. — 2019; 25 (1): E51. [PMID: 31877863](#)
51. Said O.B., Razumova S., et al. Evaluation of the changes of salivary pH among dental students depending on their anxiety level. — *Eur J Dent*. — 2020; 14 (4): 605—612. [PMID: 32688407](#)
52. Mkhoyan G., Velichko E., Bait Said O., Serebrov D. Academic stress in oral diseases of students. *Journal of International Dental & Medical Research*. 2021; 14 (2): 790—796.
53. Abeykoon J.P., Wu X., et al. Salicylates enhance CRM1 inhibitor antitumor activity by induction of S-phase arrest and impairment of DNA-damage repair. — *Blood*. — 2021; 137 (4): 513—523. [PMID: 33507295](#)
54. Кравченко Р.В., Ржеуский С.Э. Анализ рынка стоматологических мягких лекарственных средств. — *Вестник фармации*. — 2020; 1 (87): 37—42. [eLibrary ID: 42625750](#)
55. Байбеков И.М., Рахманов Х.Ш., Ирханов М.М. Антимикробный и противовоспалительный эффект лазерного излучения и Холисала при их комплексном использовании в лечении протезных стоматитов. — *Лазерная медицина*. — 2020; 2—3: 29—36. [eLibrary ID: 44628834](#)
41. Koutsovit M., Siamidi A., Pavlou P., Vlachou M. Recent advances in the excipients used for modified ocular drug delivery. *Materials (Basel)*. 2021; 14 (15): 4290. [PMID: 34361483](#)
42. Daull P., Guenin S., Hamon de Almeida V., Garrigue J.S. Anti-inflammatory activity of CKC-containing cationic emulsion eye drop vehicles. *Mol Vis*. 2018; 24: 459—470. [PMID: 30078983](#)
43. Daull P., Raymond E., Feraille L., Garrigue J.S. Safety and tolerability of overdosed artificial tears by abraded rabbit corneas. *J Ocul Pharmacol Ther*. 2018; 34 (10): 670—676. [PMID: 30312113](#)
44. Labetoulle M., Benitez-Del-Castillo J.M., Barabino S., Herrero Vanrell R., Daull P., Garrigue J.S., Rolando M. Artificial tears: biological role of their ingredients in the management of dry eye disease. *Int J Mol Sci*. 2022; 23 (5): 2434. [PMID: 35269576](#)
45. Yudina N., Iakovleva-Malykh M., Kostiuk S. Systemic administration of antibacterial drugs in the treatment of periodontal diseases, patterns and resistance of bacteria. *Sovremennaya stomatologiya (Belarus)*. 2019; 1 (74): 55—59 (In Russ.). [eLibrary ID: 37252996](#)
46. Elovicova T., Gaysina E., Prihodkin A. Use of antibacterial drugs for the treatment of aggressive periodontitis. *Actual Problems in Dentistry*. 2019; 1: 10—15 (In Russ.). [eLibrary ID: 37602573](#)
47. Alauzet C., Lozniewski A., Marchandin H. Metronidazole resistance and nim genes in anaerobes: A review. *Anaerobe*. 2019; 55: 40—53. [PMID: 30316817](#)
48. Maksimova O.P. The role of the drug "Cholisal" in complex treatment of periodontal disease and oral mucosa. *Clinical Dentistry (Russia)*. 2018; 2 (86): 46—49 (In Russ.). [eLibrary ID: 35154629](#)
49. Kirtaeva A.V. Study of histamine contents in the structure of gingiva under the conditions of the alcoholic intoxication. *Ural Medical Journal*. 2018; 7 (162): 26—29 (In Russ.). [eLibrary ID: 36367340](#)
50. Wróblewska K.B., Plewa S., Dereziński P., Muszalska-Kolos I. Choline salicylate analysis: Chemical stability and degradation product identification. *Molecules*. 2019; 25 (1): E51. [PMID: 31877863](#)
51. Said O.B., Razumova S., Velichko E., Tikhonova S., Barakat H. Evaluation of the changes of salivary pH among dental students depending on their anxiety level. *Eur J Dent*. 2020; 14 (4): 605—612. [PMID: 32688407](#)
52. Mkhoyan G., Velichko E., Bait Said O., Serebrov D. Academic stress in oral diseases of students. *Journal of International Dental & Medical Research*. 2021; 14 (2): 790—796.
53. Abeykoon J.P., Wu X., et al. Salicylates enhance CRM1 inhibitor antitumor activity by induction of S-phase arrest and impairment of DNA-damage repair. *Blood*. 2021; 137 (4): 513—523. [PMID: 33507295](#)
54. Krauchanka R.V., Rzhеuski S.E. Dental soft medicines market analysis. *Bulletin of Pharmacy of Belarus*. 2020; 1 (87): 37—42 (In Russ.). [eLibrary ID: 42625750](#)
55. Baybekov I.M., Rakhmanov Kh.Sh., Irkhanov M.M. Antimicrobial and anti-inflammatory effects of laser irradiation and Cholisal in the treatment of prosthetic stomatitis. *Laser Medicine*. 2020; 2—3: 29—36 (In Russ.). [eLibrary ID: 44628834](#)



KULZER
MITSUI CHEMICALS GROUP



Откройте
секрет



создания
лёгкой реставрации

ЭКСКЛЮЗИВНЫЙ ПРЕДСТАВИТЕЛЬ KULZER В РОССИИ
123182, Москва, ул. Шукинская, 2, тел./факс: (495) 780-5245/46
бесплатный многоканальный телефон: 8-800-333-0646
www.stident.ru, mail@stident.ru

S.T.I. DENT

DOI: 10.37988/1811-153X_2022_4_74

[М.С. Подпорин](#)¹,

к.м.н., м.н.с. лаборатории молекулярно-биологических исследований НИМСИ

[В.Н. Царев](#)¹,

д.м.н., профессор, зав. кафедрой микробиологии, вирусологии, иммунологии, директор НИМСИ

[Е.В. Ипполитов](#)¹,

д.м.н., ведущий научный сотрудник лаборатории молекулярно-биологических исследований НИМСИ

[Т.В. Царева](#)¹,

к.м.н., доцент кафедры микробиологии, вирусологии, иммунологии

[В.В. Вишленкова](#)¹,

студентка IV курса лечебного факультета

[И.Л. Гольдман](#)²,

к.м.н., ведущий научный сотрудник

[Е.Р. Садчикова](#)²,

к.х.н., заместитель директора

¹ МГМСУ им. А.И. Евдокимова, 127473, Москва, Россия² Институт биологии гена РАН, 119334, Москва, Россия

Экспериментальное обоснование разработки лекарственной формы лактоферрина с производными эмалевого матрикса для применения в пародонтологии

Реферат. При проведении реконструктивных операций в пародонтологии перспективно применение производного эмалевого матрикса Эмдогаина, который хорошо стимулирует регенерацию мягких тканей, однако он не всегда достаточно эффективен в отношении инфекционного воспаления. Среди возможных кандидатных препаратов, оказывающих противовоспалительный антимикробный эффект, рассматривается лактоферрин. Цель исследования — экспериментальное обоснование противомикробного действия лактоферрина в сочетании с производными эмалевого матрикса при формировании депо комплексного препарата. **Материалы и методы.** Для оценки антимикробной активности комплекса Эмдогаина и лактоферрина проводили программируемое автоматическое культивирование *S. aureus*. Результаты регистрировали неинвазивно, с использованием встроенной системы измерения показателя оптической плотности, в соответствии с ключевыми точками развития культуры в периодической системе культивирования. Статистическую обработку проводили путем построения регрессионной зависимости (парабола второго порядка), с оценкой критерия Фишера и коэффициентом корреляции Пирсона. Результаты и обсуждение. При культивировании *S. aureus* с Эмдогаином статистически достоверной разницы изменения оптической плотности относительно контрольного образца не наблюдалось, по сравнению с лактоферрином, и с его комбинацией с остеопластическим материалом, которые продемонстрировали выраженный антибактериальный эффект. Полученный результат был статистически достоверен. **Заключение.** Использование лактоферрина в комбинации с остеопластическим материалом Эмдогаином приводит к новому качеству комплекса — пролонгированному бактериостатическому действию в отношении исследованных микробных популяций и может быть рекомендовано для разработки лекарственной формы с регенерацией стимулирующими и антимикробными свойствами.

Ключевые слова: лактоферрин, биореактор, костная регенерация, пародонтит, эмалевая матрица, белок

ДЛЯ ЦИТИРОВАНИЯ:

Подпорин М.С., Царев В.Н., Ипполитов Е.В., Царева Т.В., Вишленкова В.В., Гольдман И.Л., Садчикова Е.Р. Экспериментальное обоснование разработки лекарственной формы лактоферрина с производными эмалевого матрикса для применения в пародонтологии. — *Клиническая стоматология*. — 2022; 25 (4): 74—80. DOI: 10.37988/1811-153X_2022_4_74

[M.S. Podporin](#)¹,

PhD in Medical Sciences, researcher at the Molecular biology research Laboratory of the Medico-dental research Institute

[V.N. Tsarev](#)¹,

PhD in Medical Sciences, director of the Medico-dental research Institute

[E.V. Ippolitov](#)¹,

PhD in Medical Sciences, leading researcher at the Molecular biology research Laboratory of the Medico-dental research Institute

Experimental substantiation of the development of the dosage form of lactoferrin with enamel matrix derivatives for use in periodontology

Abstract. When performing reconstructive operations in periodontology, the use of a derivative of the enamel matrix Emdogaine, which stimulates the regeneration of soft tissues well, is promising, but it is not always effective enough against infectious inflammation. Lactoferrin is considered among the possible candidate drugs that have an anti-inflammatory antimicrobial effect. The aim of the study was to experimentally substantiate the antimicrobial action of lactoferrin in combination with enamel matrix derivatives in the formation of a depot of a complex drug. **Materials and methods.** To assess the antimicrobial activity of the Emdogaine and lactoferrin complex,

T.V. Tsareva¹,

PhD in Medical Sciences, associate professor of the Microbiology, virology, immunology Department

V.V. Vishlenkova¹,

4th year student at the Medical Faculty

I.L. Goldman²,

PhD in Medical Sciences, leading researcher

E.R. Sadchikova²,

PhD in Chemical Sciences, deputy director

¹ Moscow State University of Medicine and Dentistry, 127473, Moscow, Russia

² Institute of Gene Biology of the Russian Academy of Sciences, 119334, Moscow, Russia

programmed automatic cultivation of *S. aureus* was performed. The results were recorded non-invasively, using the built-in optical density measurement system, in accordance with the key points of culture development in the periodic cultivation system. Statistical processing was carried out by constructing a regression dependence (a second-order parabola), with an estimate of the Fisher criterion and the Pearson correlation coefficient. Results and discussion. When cultivating *S. aureus* with Emdogaine, there was no statistically significant difference in the change in optical density relative to the control sample, compared with both lactoferrin and its combination with osteoplastic material, which demonstrated a pronounced antibacterial effect. The result obtained was statistically reliable. **Conclusion.** The use of lactoferrin in combination with the osteoplastic material Emdogaine leads to a new quality of the complex — prolonged bacteriostatic action against the studied microbial populations and can be recommended for the development of a dosage form with regeneration stimulating and antimicrobial properties.

Key words: lactoferrin, bioreactor, bone regeneration, periodontitis, enamel matrix, protein

FOR CITATION:

Podporin M.S., Tsarev V.N., Ippolitov E.V., Tsareva T.V., Vishlenkova V.V., Goldman I.L., Sadchikova E.R. Experimental substantiation of the development of the dosage form of lactoferrin with enamel matrix derivatives for use in periodontology. *Clinical Dentistry (Russia)*. 2022; 25 (4): 74—80 (In Russ.). DOI: 10.37988/1811-153X_2022_4_74

ВВЕДЕНИЕ

Учитывая, что нарушение десневого прикрепления и разрушение тканей пародонта рассматриваются в качестве ведущих патогенетических факторов прогрессирования патологического процесса при пародонтите, в качестве одного из подходов в стратегии лечения данной патологии следует рассматривать восстановление утраченных тканей пародонтального комплекса [1]. Для решения этой задачи предложены различные лечебные подходы, включая костную трансплантацию, применение заместительного матрикса на основе гидроксиапатита [1, 2], цитокиновой стимуляции регенерации тканей пародонта [3, 4], использования стволовых клеток, управляемую регенерацию тканей с использованием производного матрикса эмали [5]. На основании принципов доказательной медицины установлено, что все эти методы лечения позволяют достичь поставленной задачи [6].

В идеале пародонтальная реконструкция должна обеспечивать регенерацию альвеолярной кости, восстановление цемента и пародонтальной связки, а также способствовать адекватному уплотнению тканей пародонтального комплекса с учетом пространственного распределения клеток и сигнальных молекул, участвующих в этом конкретном процессе заживления [4, 7].

Пародонтальная регенерация, опосредованная использованием производного матрикса эмали, основана на имитации формирования поддерживающего аппарата зуба [8]. Эмалевый матрикс состоит из ряда белков, 90% из них составляют амелогенины. Считается, что такие белки индуцируют образование пародонтального прикрепления во время формирования зубов. Единственный коммерчески доступный продукт, использующий белки эмалевого матрикса, получил название Эмдогаин (Emdogain®) производства фирмы Straumann (Швейцария).

Эмдогаин хорошо стимулирует регенерацию мягких тканей, однако он не всегда достаточно эффективен в отношении инфекционного воспаления, вызываемого пародонтальной микробиотой. Микробная контаминация приводит к задержке процесса регенерации тканей и является первостепенным фактором в формировании инфекционных осложнений. Среди препаратов-кандидатов, оказывающих противовоспалительный антимикробный эффект, в настоящее время рассматривается лактоферрин [6—8].

Лактоферрин — биоразлагаемое, хорошо переносимое соединение, присущее многим живым организмам, которое в пародонтологии может использоваться как эффективное терапевтическое средство [9]. Данный белок оказывает противомикробное действие по отношению к широкому кругу микроорганизмов (бактерии, грибы, вирусы и паразиты) [10]. При этом в литературе описаны два основных механизма, с помощью которых лактоферрин способен проявлять свою антимикробную активность. Эти механизмы обусловлены как его способностью связывать железо, так и прямым антимикробным воздействием.

В то же время у лактоферрина отмечена многофункциональная иммуотропная активность [11, 12]. Совокупность этих свойств может способствовать достижению наилучшего клинического эффекта при лечении заболеваний пародонта на основе пародонтальной регенерации.

Цель исследования — экспериментальное обоснование противомикробного действия лактоферрина в сочетании с производными эмалевого матрикса при формировании депо комплексного препарата.

МАТЕРИАЛЫ И МЕТОДЫ

На первом этапе проводили параллельное культивирование музейного штамма *Staphylococcus aureus*, как

чистой популяции (контроль), так и с добавлением исследуемых препаратов:

- лактоферрин, 0,6 г (итоговая концентрация 33 мг/мл);
- Эмдогаин, 0,6 мл;
- лактоферрин (0,6 г) с Эмдогаином (0,6 мл).

S. aureus размножали добавлением 1 мл (10^8 КОЕ) микробной взвеси музейного штамма в 20 мл питательного бульона. Использовали пробирки объемом 50 мл с мембранным фильтром для регулирования газообмена TubeSpin (Швейцария) и анаэробный бульон Уилкинса—Шалгрена (HiMedia, Индия).

Автоматическое программируемое культивирование проводили в 8-канальном автоматическом биокультиваторе RTS-8 (Biosan, Латвия) при 37°C в течение 42 ч. Независимый анализ (в каждом образце отдельно) полученных результатов проводили с интервалом 1 ч в нескольких параллелях. Динамику развития культуры оценивали по изменению мутности среды, измеряя ее оптическую плотность при длине волны 850 нм с интерпретацией по МакФарланду (ед. МСФ).

Исследуемые образцы добавляли тремя равными порциями на 6-й, 12-й и 18-й час культивирования.

Для оценки возможности формирования противомикробного депонирующего комплекса проводили статичное культивирование популяции *S. sanguis*, *F. nucleatum* и *P. intermedia* в жидкой среде, с периодической регистрацией оптической плотности.

В стерильных пробирках объемом 20 мл и с использованием стерильной среды для подраживания приготовили 9 мл микробной суспензии с концентрацией

каждого вида микроба $1,5 \cdot 10^8$ КОЕ. Мутность полученной взвеси измеряли денситометром DEN-1B (Biosan, Латвия), которая для каждой комбинации составила $0,5 \pm 0,3$ ед. МСФ. Биокультивирование микробной комбинации проводили в анаэробных условиях, в статично установленных пробирках объемом 50 мл в анаэроstate на анаэробном бульоне Уилкинса—Шалгрена [13].

В стерильный питательный бульон добавляли 1 мл микробной взвеси и одновременно вносили:

- лактоферрин, 0,6 г;
- лактоферрин (0,6 г), Эмдогаин (0,7 мл) и аутологичный дентинный матрикс (1 г крошки, обработанной спиртом и хлоргексидином) — Σ 3 г.

Депонирующий комплекс формировался в асептических условиях путем гомогенного соединения всех компонентов с последующим прессованием в лунках триацетатных стерильных микрокасет.

Статистическую обработку проводили путем построения регрессионной зависимости (парабола второго порядка) с оценкой критерия Фишера (F-фактор) и вычислением коэффициента корреляции Пирсона. Применяли метод наименьших квадратов, основанный на минимизации суммы квадратов отклонений некоторых функций от искомым переменных. Различия оценивали как статистически значимые при $p < 0,05$, при $p < 0,001$ достоверность считалась высокой.

РЕЗУЛЬТАТЫ

При культивировании музейного штамма *S. aureus* в контрольной пробирке адаптивная фаза отмечалась

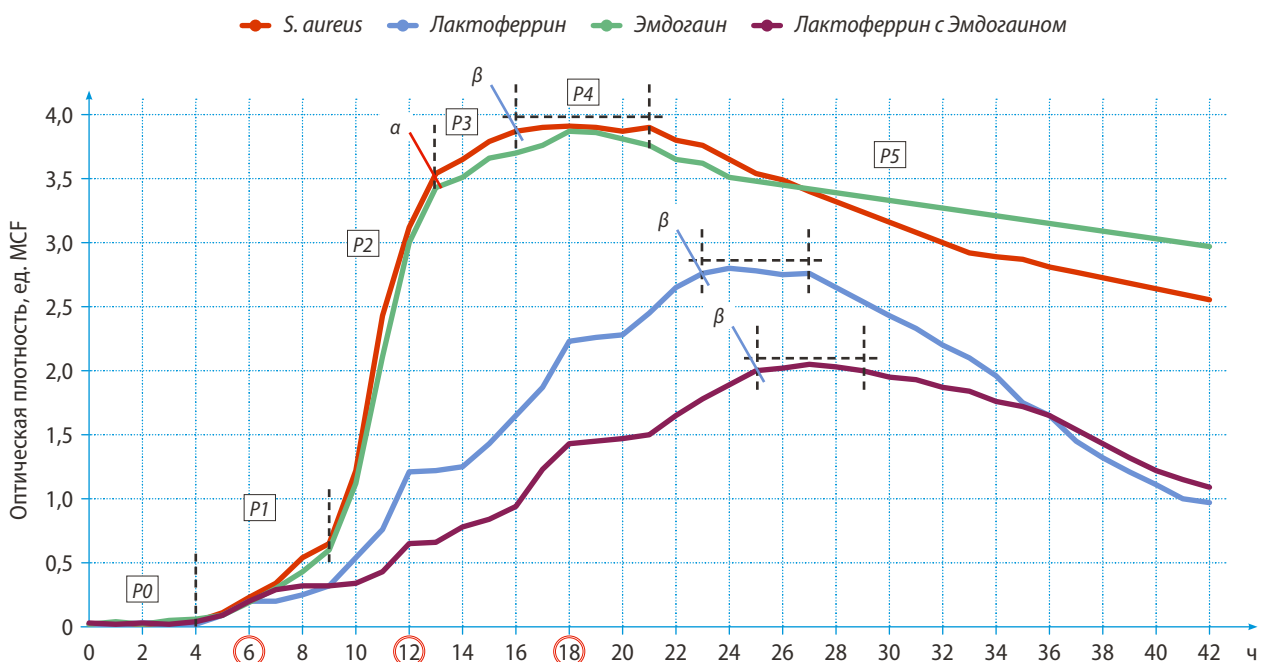


Рис. 1. Динамика роста *S. aureus* при добавлении лактоферрина, Эмдогаина и комбинации лактоферрина с Эмдогаином (ед. МСФ): P0 — адаптивный период, P1 — период ускоренного развития, P2 — период истинного логарифмического развития, P3 — период торможения роста, P4 — стационарный период, P5 — период гибели

Fig. 1. Growth dynamics of *S. aureus* upon addition of lactoferrin, Emdogaine, and the combination of lactoferrin and Emdogaine (MCF units): P0 — adaptive period, P1 — period of accelerated development, P2 — period of true logarithmic development, P3 — period of growth inhibition, P4 — stationary period, P5 — period of death

до 4-го часа эксперимента (рис. 1). Постепенное увеличение оптической плотности, обусловленное бактериальным приростом, отмечалось с 4-го по 9-й час. Данный период, предшествующий экспоненциальному скачку, характеризовался увеличением частоты клеточного деления и нарастанием числа клеток. Учитывая высокую метаболическую активность бактериальных клеток в данный период и предшествующую стадию логарифмического прироста, данный временной промежуток был взят за начальную точку анализа формируемого накапливаемого эффекта, при добавлении различных вариантов исследуемых образцов.

Экспоненциальная фаза, характеризуемая интенсивным подъемом оптической плотности, прослеживалась на промежутке с 9-го по 13-й час. В окончании данного периода отмечалось достижение бактериальной популяцией ключевой точки оптической плотности, выраженной в максимальном значении оптического числа в окончании истинного логарифмического развития культуры (показатель α) — $3,5 \pm 0,3$ ед. МСФ (13 ч). Далее прослеживаемая тенденция к увеличению оптической плотности не характеризовалась взрывной генеративной активностью, и на протяжении 3 ч отмечался период торможения. Скорость размножения бактерий в данном случае снижалась, количество делющихся особей уменьшалось, а количество погибших клеток увеличивалось. К 16-му часу культивирования достигнут апогей бактериального прироста в данной пробирке, что отмечено вторым ключевым показателем — показателем β (максимальный показатель оптической плотности, соответствующий максимальной микробной концентрации, М-концентрация). Оптическое значение в данной точке — $3,9 \pm 0,3$ ед. МСФ (16 ч). Фаза динамического равновесия прослеживалась на протяжении 5 ч, без существенных колебаний оптического значения. В данный период число жизнеспособных клеток достигает максимума и не увеличивается, поскольку скорость размножения бактерий равна скорости их отмирания. Средний показатель оптической плотности в данной фазе — $3,9 \pm 0,3$ ед. МСФ (16–21 ч). С 21-го часа

эксперимента отмечалась фаза отмирания бактериальных популяций, характеризуемая аутолитическим растворением клеток, а также наличием оставшихся в живых особей в состоянии покоя.

Чистый лактоферрин

После первичного добавления к *S. aureus* чистого лактоферрина (6-й час эксперимента) отмечалось торможение бактериального развития с характерным формированием кинетики построения кривой развития культуры по линейному принципу. Данная пролонгация фазы ускоренного развития задерживала возможность бактериальных клеток к переходу в экспоненциальное увеличение микробного числа, тем самым до 9-го часа культивирования тенденции к логарифмическому скачку не наблюдалось. Увеличение оптической плотности после 9-го часа эксперимента характеризовалось стремлением бактериальной популяции к быстрому развитию, что также являлось условием к повторному добавлению лактоферрина. Средняя скорость бактериального прироста на промежутке 9–12 ч — $0,2 \pm 0,3$ ед. МСФ. Показатель оптической плотности на 12-й час культивирования — $1,2 \pm 0,3$ ед. МСФ. После повторного добавления чистого лактоферрина (12-й час эксперимента) отмечалось явное наличие диауксийного перехода в развитие культуры. Бактериальная задержка развития была минимальной (до 2 ч), с последующим, уже более длительным промежутком повторного интенсивного развитием клеточной популяции, при снижающейся скорости суммарного прироста биомассы. Средняя скорость бактериального прироста на промежутке 12–18 ч — $0,1 \pm 0,3$ ед. МСФ. Показатель оптической плотности на 18-й час культивирования — $2,2 \pm 0,3$ ед. МСФ. После последнего добавления исследуемого образца лактоферрина (18-й час), длительность пролонгации задержки бактериального развития была аналогична периоду на 12–14-й час эксперимента. Изменение оптической плотности при возобновлении способности к активному делению клеток не отражало картину логарифмического прироста и способствовало постепенному снижению генеративной скорости увеличения

клеток, имея при этом тенденцию отрицательного ускорения. Средняя скорость бактериального прироста на промежутке 18–23 ч являлась минимальной по сравнению с предыдущими показателями и составила $0,1 \pm 0,3$ ед. МСФ. Оптическая плотность при М-концентрации — $2,8 \pm 0,3$ ед. МСФ.

Эмдогаин

При культивировании *S. aureus* с Эмдогаином статистически достоверной разницы изменения оптической плотности относительно контрольного образца не наблюдалось.

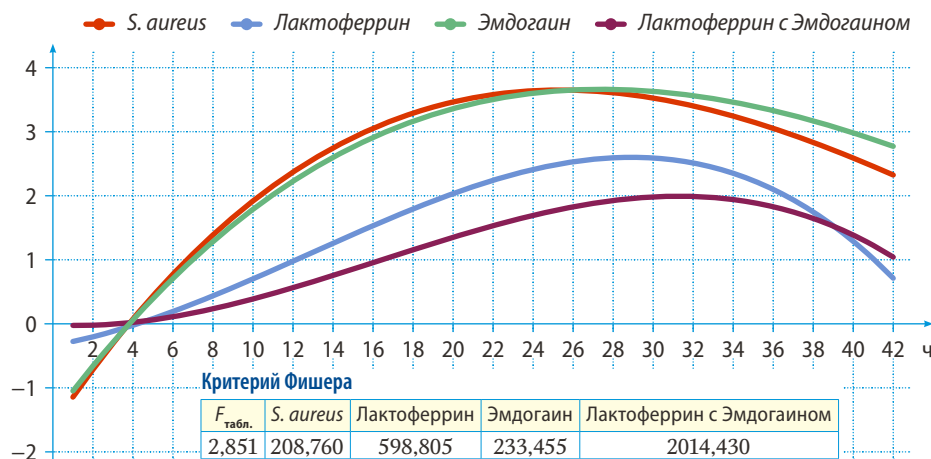


Рис. 2. Регрессионная зависимость (парабола третьего порядка)

Fig. 2. Regression dependence (third-order parabola)

Лактоферрин с Эмдогаином

При первичном добавлении данного комплекса препаратов отмечалось торможение клеточного развития с последующим длительным периодом его сохранения (до 10-го часа культивирования). Последующая скорость бактериального прироста, отраженная в виде изменения показателя оптической плотности, не совпадала с показателем аналогичного параметра при культивировании клеток с образцом чистого лактоферрина и была значительно меньше ($0,8 \pm 0,3$ ед. MCF). При повторном добавлении исследуемого комплекса (на 12-й час эксперимента) отмечалась максимальная за все время эксперимента пролонгация периода задержки возобновления бактериального развития, которая превалировала в 2 раза по отношению к использованию чистого образца лактоферрина, и было заметно укорочение периода последующего бактериального прироста (16–18-й час). Однако генеративная скорость популяции при этом была сравнима с предыдущим образцом. К 18-му часу эксперимента, после заключительного добавления ингибирующего фактора, линейный тип развития кривой прослеживался на протяжении 3 ч, с последующим длительным увеличением биомассы и, как следствие, с более поздним достижением бактериальными клетками М-концентрации. Показатель оптической плотности в ключевой точке развития $\beta - 2,0 \pm 0,3$ ед. MCF. Средний показатель оптической плотности при стационарном равновесии культуры — $2,1 \pm 0,3$ ед. MCF (25–29 час), что на 27,1% ниже, чем в предыдущем образце.

Средний показатель оптической плотности при изменении бактериального прироста за весь период интенсивного развития клеток в образце с чистым

лактоферрином — 0,1 ед. MCF (6–23-й час), в образце с лактоферрином и Эмдогаином — 0,1 ед. MCF (6–25-й час).

Противомикробный депонирующий комплекс

Использование лактоферрина в комбинации с остеопластическим материалом Эмдогаином приводит к новому качеству комплекса — пролонгированному бактериостатическому действию в отношении исследованных микробных популяций и может быть рекомендовано для разработки лекарственной формы с регенерацией стимулирующих и антимикробных свойств. При применении лактоферрина в чистом виде отмечается более выраженное воздействие в отношении исследованного штамма. В то же время комбинация данного исследуемого образца лактоферрина с остеопластическим материалом, по-видимому, способствует дозированному выходу белка и его последующему взаимодействию с субстратом, отсрочивая периоды взрывного развития культуры стафилококка, т.е. оказывает пролонгированное антибактериальное действие (рис. 3).

ОБСУЖДЕНИЕ

Как известно, принципы лечения больных пародонтитом предусматривают одновременное решение нескольких задач: стабилизация воспалительно-деструктивных процессов в пародонте и предупреждение дальнейшего развития патологического процесса; сохранение и восстановление функции пародонта и зубов; предупреждение развития общих и местных осложнений, а также негативного влияния на общее здоровье и качество жизни

пациентов. Вместе с тем решение этих задач невозможно без проведения антимикробного (этиотропного) лечения [14].

Достаточно хорошо известны основные направления антибиотикотерапии при пародонтите. Это устранение острых воспалительных явлений, антимикробная санация пародонтального кармана, изменение соотношения между патогенной (вирулентной) и непатогенной (стабилизирующей) микрофлорой в сторону последней, профилактика системных и местных инфекционных осложнений, в том числе при инвазивных вмешательствах, предотвращение развития суперинфекции, включая грибковое поражение, снижение уровня микробной нагрузки, чтобы помочь организму в борьбе с инфекцией. При планировании антимикробной химиотерапии приоритет цели определяется характером течения процесса, риском местных и общих осложнений

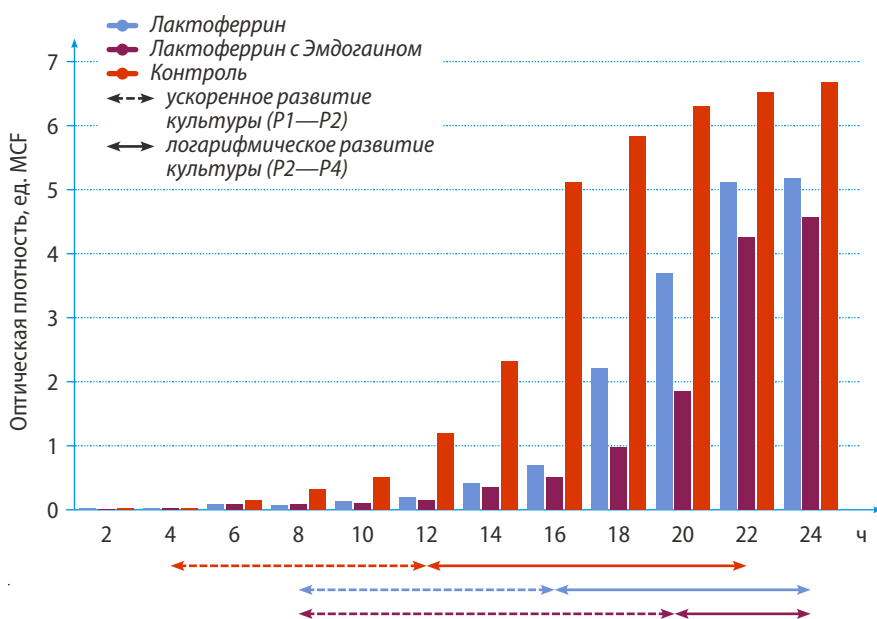


Рис. 3. Ключевые показатели оптической плотности и интервальная задержка экспоненциальной фазы при культивировании консорциума *S. sanguis*, *F. nucleatum* и *P. intermedia* и испытуемыми образцами

Fig. 3. Key optical density indices and interval exponential phase lag during cultivation of *S. sanguis*, *F. nucleatum*, and *P. intermedia* consortium with test specimens

(включая сопутствующие заболевания, возраст и т.д.), длительностью, ранее проводимым лечением и включает как системную, так и местную антимикробную терапию [15].

Именно вышеуказанные пункты, на наш взгляд, должно учитываться при создании лекарственных средств на основе белков и пептидов для лечения патологии пародонта. При этом исследователи должны выдвигать несколько специфических требований к качествам основного вещества, в частности биодоступность лекарственной формы в организме человека, высокая антимикробная активность против основных патогенов полости рта как в планктонном состоянии, так и в составе биопленки; противовоспалительное действие и способность повышать устойчивость к окислительному стрессу и его последствиям, наличие иммуномодулирующих свойств, направленных на коррекцию основных патогенетически значимых иммунных механизмов; минимальная активность в отношении представителей нормальной микробиоты и пробиотиков; предотвращение миграции основных патогенов за пределы полости рта (профилактика их системных эффектов) [4].

Естественная концентрация лактоферрина в слюне и жидкости из пародонтального кармана сильно колеблется — от 1,5 до 350 мкг/мл, при этом у пациентов с гингивитом или пародонтитом в фазе обострения определяются более высокие уровни лактоферрина по сравнению со здоровыми людьми [16]. Однако даже в низком диапазоне естественных концентраций лактоферрина уже выявляется его активность в отношении некоторых бактерий пародонта [17]. Это позволяет предполагать, что не только противомикробные эффекты, но и другие проявления биологической активности лактоферрина могут играть дополнительную важную роль в защите организма хозяина и регуляции воспаления [18], а уровень лактоферрина в слюне из-за его высокой корреляции со степенью поражения пародонта некоторые авторы рекомендуют в качестве биомаркера этого патологического состояния [19].

Для использования в стоматологии лактоферрин, как правило, извлекается из коровьего молока и впоследствии добавляется во многие коммерческие продукты: в пищевые добавки, детские смеси, косметику и зубную пасту. В последние годы для этой цели весьма перспективным считают получение рекомбинантных форм человеческого лактоферрина [20].

В научной литературе антибактериальная активность Эмдогаина описана неоднозначно [21]. В двух исследованиях отмечалась достоверная активность в отношении представителей грамотрицательной флоры

в монокультуре (снижение концентрации *A. actinomycetemcomitans*, *P. gingivalis*, *P. intermedia*) [22], а также при оценке жизнеспособности биопленки в сравнении с пропиленгликолем и 0,2% хлоргексидином (для Эмдогаина, пропиленгликоля и хлоргексидина на 19, 22 и 35% соответственно в сравнении с контрольными группами) [23]. В свою очередь, в исследовании С. Walter, при сравнении ингибирующего действия пропиленгликоля и Эмдогаина методикой диффузии в агар в отношении *P. gingivalis*, последний не выявил зоны ингибирования, однако пропиленгликоль продемонстрировал статистически значимые зоны ингибирования [24].

Также ни в одном приведенном исследовании на антимикробную активность не подтверждалось действие в отношении грамположительной флоры, в том числе на стафилококк, поэтому исходя из имеющихся результатов определенные выводы следует интерпретировать с большой осторожностью, так как общий эффект лечения может быть переоценен.

ЗАКЛЮЧЕНИЕ

Результаты автоматического культивирования, полученные в нашем исследовании, с большей степенью достоверности подтверждают, что препарат Эмдогаин не оказывает антимикробного действия в отношении представителя грамположительной микробиоты (*S. aureus*), однако при добавлении лактоферрина эта активность выявляется и даже превосходит уровень активности только лактоферрина в той же дозе. Полученный результат усиления антимикробного эффекта может быть обусловлен особенностями эмалевого матрикса как депонирующего агента.

БЛАГОДАРНОСТИ

Работа выполнялась с использованием Уникальной научной установки «Трансгенбанк» при финансовой поддержке Российской Федерацией в лице Минобрнауки России в рамках проекта (Соглашение № 075-15-2021-668 от 29.07.2021).

ACKNOWLEDGMENTS

The study was carried out using the unique scientific facility Transgenbank and supported by a grant no. 075-15-2021-668 of the Russian Federation represented by the Ministry of Education and Science of Russia.

Конфликт интересов. Авторы декларируют отсутствие конфликта интересов.

Поступила: 07.11.2022 **Принята в печать:** 15.11.2022

Conflict of interests. The authors declare no conflict of interests.

Received: 07.11.2022 **Accepted:** 15.11.2022

ЛИТЕРАТУРА / REFERENCES:

1. Kao R.T., Nares S., Reynolds M.A. Periodontal regeneration — intrabony defects: a systematic review from the AAP Regeneration Workshop. — *J Periodontol.* — 2015; 86 (2 Suppl): S77—104. [PMID: 25216204](https://pubmed.ncbi.nlm.nih.gov/25216204/)
2. Needleman I.G., Worthington H.V., Giedrys-Leeper E., Tucker R.J. Guided tissue regeneration for periodontal infra-bony defects. — Cochrane Database of Systematic Reviews. — 2006, Issue 2. [PMID: 16625546](https://pubmed.ncbi.nlm.nih.gov/16625546/)

3. Парахонский А.П., Перова Н.Ю. Роль цитокинов в патогенезе пародонтита. — *Естественно-гуманитарные исследования*. — 2015; 1 (7): 75—81.
[A.P. Parakhonsky, Perova N.Y. The role of cytokines in the pathogenesis of periodontitis. — *Natural-humanitarian studies*. — 2015; 1 (7): 75—81 (In Russ.)]. [eLibrary ID: 23024166](#)
4. Балмасова И.П., Царев В.Н., Янушевич О.О., Маев И.В., Мкртумян М.А., Арутюнов С.Д. Микроэкология пародонта. Взаимосвязь локальных и системных эффектов. — М.: Практическая медицина, 2021. — С. 264.
[Balmasova I.P., Tsarev V.N., Yanushevich O.O., Maev I.V., Mkrtyunyan M.A., Arutyunov S.D. Microecology of the periodontium. The relationship of local and systemic effects. — Moscow: Practical medicine, 2021. — P. 264. (In Russ.)].
5. Tan O.L., Safii S.H., Razali M. Commercial local pharmacotherapeutics and adjunctive agents for nonsurgical treatment of periodontitis: A contemporary review of clinical efficacies and challenges. — *Antibiotics (Basel)*. — 2019; 9 (1): 10. [PMID: 31905889](#)
6. Rojas M.A., Marini L., Piloni A., Sahrman P. Early wound healing outcomes after regenerative periodontal surgery with enamel matrix derivatives or guided tissue regeneration: a systematic review. — *BMC Oral Health*. — 2019; 19 (1): 76. [PMID: 31064353](#)
7. Menicanin D., Hynes K., Han J., Gronthos S., Bartold P.M. Cementum and Periodontal Ligament Regeneration. — *Adv Exp Med Biol*. — 2015; 881: 207—36. [PMID: 26545752](#)
8. Xu X., Chen X., Li J. Natural protein bioinspired materials for regeneration of hard tissues. — *J Mater Chem B*. — 2020; 8 (11): 2199—2215. [PMID: 32091067](#)
9. Elzoghby A.O., Abdelmoneem M.A., Hassanin I.A., Abd Elwakil M.M., Elnaggar M.A., Mokhtar S., Fang J.Y., Elkhodairy K.A. Lactoferrin, a multi-functional glycoprotein: Active therapeutic, drug nanocarrier & targeting ligand. — *Biomaterials*. — 2020; 263: 120355. [PMID: 32932142](#)
10. Rosa L., Lepanto M.S., Cutone A., Ianiro G., Pernarella S., Sangermano R., Musci G., Ottolenghi L., Valenti P. Lactoferrin and oral pathologies: a therapeutic treatment. — *Biochem Cell Biol*. — 2021; 99 (1): 81—90. [PMID: 32213143](#)
11. Hwang S.A., Wilk K.M., Bangale Y.A., Kruzel M.L., Actor J.K. Lactoferrin modulation of IL-12 and IL-10 response from activated murine leukocytes. — *Med Microbiol Immunol*. — 2007; 196 (3): 171—80. [PMID: 17377816](#)
12. Kuhara T., Yamauchi K., Tamura Y., Okamura H. Oral administration of lactoferrin increases NK cell activity in mice via increased production of IL-18 and type I IFN in the small intestine. — *J Interferon Cytokine Res*. — 2006; 26 (7): 489—99. [PMID: 16800788](#)
13. Царев В.Н., Атрушкевич В.Г., Ипполитов Е.В., Подпорин М.С. Сравнительный анализ антимикробной активности пародонтальных антисептиков с использованием автоматизированной системы контроля роста микроорганизмов в режиме реального времени. — *Пародонтология*. — 2017; 1 (82): 4—10.
[Tsarev V.N., Atrushkevich V.G., Ippolitov E.V., Podporin M.S. Comparative analysis of periodontal antiseptic antimicrobial activity using the automated control of microbial growth in real-time. — *Parodontologiya*. — 2017; 1 (82): 4—10 (In Russ.)]. [eLibrary ID: 29233663](#)
14. Ушаков Р.В., Царев В.Н. Антимикробная терапия в стоматологии. Принципы и алгоритмы. — М.: Практическая медицина, 2019. — 240 с.
[Ushakov R.V., Tsarev V.N. Antimicrobial therapy in dentistry. Principles and algorithms. — Moscow: Practical medicine, 2019. — 240 p. (In Russ.)].
15. Царев В.Н., Дробышев А.Ю., Ипполитов Е.В., Лабазанов А.А., Подпорин М.С., Царева Т.В., Трефилова Ю.А. Комбинированная антибактериальная химиотерапия одонтогенной инфекции — почему ципрофлоксацин с тинидазолом?. — *Клиническая стоматология*. — 2020; 1 (93): 18—24.
[Tsarev V.N., Drobyshev A.Y., Ippolitov E.V., Labazanov A.A., Podporin M.S., Tsareva T.V., Trefilova Y.A. Combined antibacterial chemotherapy odontogenic infection-why Ciprofloxacin with Tinidazole?. — *Clinical Dentistry (Russia)*. — 2020; 1 (93): 18—24 (In Russ.)]. [eLibrary ID: 42846259](#)
16. Wang Y.C., Ma H.D., Yin X.Y., Wang Y.H., Liu Q.Z., Yang J.B., Shi Q.H., Sun B., Gershwin M.E., Lian Z.X. Forkhead box O1 regulates macrophage polarization following *Staphylococcus aureus* infection: Experimental murine data and review of the literature. — *Clin Rev Allergy Immunol*. — 2016; 51 (3): 353—369. [PMID: 26924010](#)
17. Enigk K., Jentsch H., Rodloff A.C., Eschrich K., Stingu C.S. Activity of five antimicrobial peptides against periodontal as well as non-periodontal pathogenic strains. — *J Oral Microbiol*. — 2020; 12 (1): 1829405. [PMID: 33133417](#)
18. Eberhard J., Jepsen S., Jervøe-Storm P.M., Needleman I., Worthington H.V. Full-mouth treatment modalities (within 24 hours) for chronic periodontitis in adults. — *Cochrane Database Syst Rev*. — 2015; 2015 (4): CD004622. [PMID: 25884249](#)
19. Karav S., German J.B., Rouquié C., Le Parc A., Barile D. Studying Lactoferrin N-Glycosylation. — *Int J Mol Sci*. — 2017; 18 (4): 10. [PMID: 28425960](#)
20. Spadaro M., Caorsi C., Ceruti P., Varadhachary A., Forni G., Pericle F., Giovarelli M. Lactoferrin, a major defense protein of innate immunity, is a novel maturation factor for human dendritic cells. — *FASEB J*. — 2008; 22 (8): 2747—57. [PMID: 18364398](#)
21. Esposito M., Grusovin M.G., Papanikolaou N., Coulthard P., Worthington H.V. Enamel matrix derivative (Emdogain (R)) for periodontal tissue regeneration in intrabony defects. — *Cochrane Database Syst Rev*. — 2009; 2009 (4): CD003875. [PMID: 19821315](#)
22. Wyganowska-Świątkowska M., Szkaradkiewicz A.K., Karpiński T.M., Marcinkowski J.T. The evaluation of enamel matrix derivative on subgingival microbial environment in non-surgical periodontal therapy. — *Ann Agric Environ Med*. — 2013; 20 (3): 431—5. [PMID: 24069844](#)
23. Najeed S., Khurshid Z., Sohail Zafar M., Zohaib S., Siddiqui F. Efficacy of enamel matrix derivative in vital pulp therapy: A review of literature. — *Iran Endod J*. — 2017; 12 (3): 269—275. [PMID: 28808449](#)
24. Walter C., Jawor P., Bernimoulin J.P., Hägewald S. Moderate effect of enamel matrix derivative (Emdogain Gel) on *Porphyromonas gingivalis* growth in vitro. — *Arch Oral Biol*. — 2006; 51 (3): 171—6. [PMID: 16137640](#)

МЕДИКАМЕНТОЗНАЯ ОБРАБОТКА КОРНЕВЫХ КАНАЛОВ



БЕЛСОЛ №2

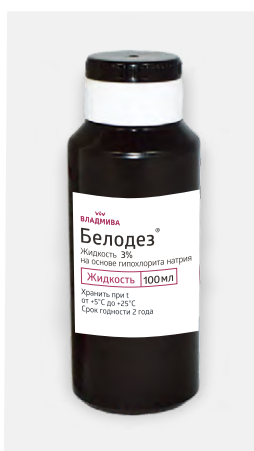- хлоргексидина биглюконат - 2%



медикаментозная обработка инфицированных каналов при лечении пульпита, периодонтита

БЕЛОДЕЗ

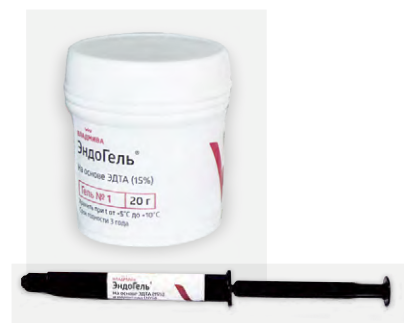- гипохлорит натрия - 3%, 5,2%, 10%



медикаментозная обработка корневых каналов при лечении пульпита, периодонтита

ЭНДОГЕЛЬ №1, №2

- ЭДТА - 15% (гели №1, №2)
- пероксид карбамида (№2)



химическое расширение труднопроходимых корневых каналов

ЭНДОЖИ - КОМПЛЕКТ ЖИДКОСТЕЙ ДЛЯ ОБРАБОТКИ КОРНЕВЫХ КАНАЛОВ ЗУБОВ

№1

- легкоретучие растворители



высушивание, обезжиривание

№2

- натриевая соль ЭДТА



расширение, выявление устья

№3

- глutarовый альдегид



антисептическая обработка

№4

- хлористый алюминий



остановка апикальных кровотечений

№2 ПЛЮС

- ЭДТА, мирамистин



расширение, антисептическая обработка



DOI: 10.37988/1811-153X_2022_4_82

[М.Г. Тумасян,](#)

студент III курса стоматологического факультета

[С.Г. Тумасян,](#)

студент III курса стоматологического факультета

[Е.А. Сатыго,](#)

д.м.н., профессор, зав. кафедрой детской стоматологии

СЗГМУ им. И.И. Мечникова,
195067, Санкт-Петербург, Россия**ДЛЯ ЦИТИРОВАНИЯ:**

Тумасян М.Г., Тумасян С.Г., Сатыго Е.А. Эффективность средств гигиены полости рта на основе воды из гидротермального источника Кастера-Вердюзан у пациентов с постковидным синдромом. — *Клиническая стоматология*. — 2022; 25 (4): 82—87. DOI: 10.37988/1811-153X_2022_4_82

[M.G. Toumassian,](#)

3rd year student at the Dental Faculty

[S.G. Toumassian,](#)

3rd year student at the Dental Faculty

[E.A. Satygo,](#)

PhD in Medical Sciences, full professor of the Paediatric dentistry Department

Mechnikov North-West State Medical University, 195067, Saint-Petersburg, Russia

FOR CITATION:

Toumassian M.G., Toumassian S.G., Satygo E.A. The effectiveness of oral hygiene products based on Castéra-Verduzan thermal water in patients with post-covid syndrome. *Clinical Dentistry (Russia)*. 2022; 25 (4): 82—87 (In Russ.). DOI: 10.37988/1811-153X_2022_4_82

Эффективность средств гигиены полости рта на основе воды из гидротермального источника Кастера-Вердюзан у пациентов с постковидным синдромом

Реферат. В настоящее время актуально не только лечение COVID-19, но и восстановление здоровья после постковидного синдрома. **Цель** исследования — определить эффективность средств гигиены BUCCOTHERM® на основе воды из гидротермального источника Кастера-Вердюзан (Франция) для ухода за полостью рта у пациентов с постковидным синдромом. **Материалы и методы.** В исследовании приняли участие 80 пациентов (средний возраст — 21,5 года), переболевшие COVID-19 и имеющие три и более признака постковидного синдрома. Их поделили на 2 группы: 1) 46 пациентов, которые для домашнего ухода за полостью рта использовали зубную пасту BUCCOTHERM и ополаскиватель BUCCOTHERM; 2) 34 пациента, которые, помимо зубной пасты и ополаскивателя BUCCOTHERM, трижды в день применяли спрей для полости рта BUCCOTHERM. У пациентов до начала исследования и спустя 3 месяца применения профилактических средств измеряли скорость саливации, вязкость и pH ротовой жидкости, минерализующий потенциал, концентрацию кальция и магния в слюне. **Результаты.** Спустя 3 месяца регулярного применения средств BUCCOTHERM у пациентов I группы минерализующий потенциал слюны увеличился с 1,31 до 2,27 балла, а у пациентов II группы — с 1,28 до 2,87 балла ($p < 0,05$). **Заключение.** Использование средств гигиены полости BUCCOTHERM эффективно повышает минерализующий потенциал слюны, увеличивает скорость саливации и концентрацию микроэлементов в ротовой жидкости у пациентов с постковидным синдромом. Наиболее эффективно совместное использование зубной пасты, ополаскивателя и спрея BUCCOTHERM.

Ключевые слова: гигиена полости рта, постковидный синдром, вода из гидротермального источника

The effectiveness of oral hygiene products based on Castéra-Verduzan thermal water in patients with post-covid syndrome

Abstract. Today, not only the treatment of COVID-19 is relevant, as well as the health recovery after the post-COVID syndrome. The main goal of the study was to determine the effectiveness of BUCCOTHERM® hygiene products based on water from the Castéra-Verduzan hydrothermal spring (France) for oral care among patients with post-COVID syndrome. **Materials and methods.** The study involved 80 patients (mean age 21.5 years) who had recovered from COVID-19 and had three or more signs of post-COVID syndrome. They were allocated into 2 groups: 1) 46 patients who used BUCCOTHERM toothpaste and BUCCOTHERM rinse for home oral care; 2) 34 patients who, in addition to toothpaste and BUCCOTHERM rinse, used BUCCOTHERM oral spray three times a day. We measured, before the start of the research and after 3 months of using prophylactic agents by patients, the rate of salivation, viscosity, and pH of the oral fluid, mineralizing potential, and the concentration of calcium and magnesium in saliva. **Results.** After 3 months of regular use of BUCCOTHERM by patients of group I, the mineralizing potential of saliva increased from 1.31 to 2.27 points, and by patients of group II — from 1.28 to 2.87 points ($p < 0.05$). **Conclusion.** The application of BUCCOTHERM oral hygiene products effectively increases the mineralizing potential of saliva, increases the rate of salivation and the concentration of trace elements in the oral fluid in patients with post-COVID syndrome. The most effective is the combined use of BUCCOTHERM toothpaste, rinse and aerosol.

Key words: oral hygiene, post-COVID syndrome, thermal water

ВВЕДЕНИЕ

Появление COVID-19 поставило перед врачами разного профиля задачи, связанные не только с быстрой диагностикой и лечением, но и с оказанием качественной медицинской помощи, включающей реабилитационные мероприятия после и во время коронавирусной инфекции. В 2020 г. появился термин «постковидный синдром» (post-COVID-19 syndrome) — жалобы и симптомы, которые развиваются во время или после COVID-19, длятся больше 12 недель и не являются результатом другого диагноза (код U09.9 «Состояние после COVID-19» по МКБ-10). Постковидный синдром не является уникальным явлением, по своим клиническим проявлениям он совпадает с постинфекционными состояниями и, безусловно, оказывает влияние на органы и системы организма человека [1–6].

Ротовая жидкость у человека является естественной жидкостью; она играет важнейшую роль в реминерализации эмали зубов и формировании их резистентности к кариозному поражению за счет поддержания физиологического равновесия процессов ре- и деминерализации в твердых тканях. Прежде всего это обеспечивается за счет скорости саливации, вязкости и минерализующего потенциала слюны. Слюна является более чувствительным субстратом для выявления коронавирусной инфекции [7–12]. Установлено, что у пациентов с постковидным синдромом выявлены изменения в ротовой жидкости, в частности отмечено снижение скорости саливации, увеличение вязкости слюны и уменьшение ее минерализующих свойств [13].

Минеральная вода при ее использовании создает достаточно неблагоприятные условия для существования и размножения микрофлоры полости рта, как патогенной, так и условно-патогенной [14]. Данный факт обуславливает положительное влияние минеральных вод во время ортопедического лечения полости рта. Это должно способствовать увеличению количества научных работ в разработке современных методов профилактики воспалительных заболеваний и лечения воспалительных процессов в стоматологической практике [15, 16].

Минеральные и термальные воды успешно применяются в стоматологической практике. Успех их использования отмечен и в процессе лечения воспалительных заболеваний тканей полости рта, и при профилактике воспаления после инвазивных оперативных вмешательств в полости рта [17].

Домашняя гигиена должна быть направлена на коррекцию нарушений со стороны ротовой жидкости и их компенсацию для снижения риска развития стоматологических заболеваний полости рта [18, 19]. Антисептические средства, которые применяются в качестве ополаскивателей или входят в состав во многих средств гигиены полости рта, имеют неизбирательные бактерицидные свойства, оказывая губительное действие не только на патогенную, но и на нормальную микрофлору полости рта. Поэтому, помимо положительного

эффекта, это может привести, особенно при длительном использовании, к таким негативным последствиям, как нарушение нормального состава микрофлоры ротовой полости, что в свою очередь повлечет за собой развитие дисбиоза и все возможные при данной патологии осложнения [20, 21]. В консервативной стоматологии для бальнеотерапии вышеперечисленных заболеваний челюстно-лицевой области применяется большое количество наименований и видов минеральных вод [22, 23].

Применение в стоматологической практике бальнеотерапии для лечения и профилактики воспалительных заболеваний имеет большие позитивные перспективы, особенно у пациентов с наличием, помимо стоматологической патологии [24–26], общесоматических заболеваний [27], в том числе у студентов [28].

В настоящее время в стоматологической практике при применении природных минеральных вод успешно проводят лечение и профилактику следующих заболеваний в полости рта [29]: хронических гингивитов во всех возрастных группах [30], некариозных поражений, гиперестезии твердых тканей зуба, воспалительных заболеваний пародонта, стоматитов, травм слизистой оболочки рта, хронических гайморитов и тонзиллитов. Также природные минеральные воды применяются для ускорения регенерации слизистых оболочек и кожи [31], у больных с дефектами челюстей и после остеопластических операций [32].

Вода из термального источника Кастера-Вердюзан (Castéra-Verduzan, Окситания, Франция) проходит через геологические пласты, насыщаясь минералами и микроэлементами. По составу это сульфатная кальциево-магниевая вода с сухим остатком 1300 мг/л и pH=8,1 (табл. 1).

Вода Кастера-Вердюзан используется для питья и ванн, общего и местного душа, а также для орошения полости рта. На основе этой воды созданы средства по уходу за полостью рта.

Цель исследования — определить эффективность средств гигиены для ухода за полостью рта на основе воды из гидротермального источника Кастера-Вердюзан у пациентов с постковидным синдромом.

Таблица 1. Минеральный состав из воды гидротермального источника Кастера-Вердюзан (Castéra-Verduzan, Окситания, Франция)

Table 1. Mineral composition of hydrothermal spring water of Castéra-Verduzan (Occitania, France)

	Концентрация, мг/л
Сульфаты	662
Гидрокарбонаты	262
Кальций	196
Натрий	76,6
Хлориды	59
Магний	57,6
Стронций	3,9
Фтор, железо, стронций, литий, металлоферменты	3,9

МАТЕРИАЛЫ И МЕТОДЫ

В исследовании приняли участие 80 студентов стоматологического факультета (средний возраст — 21,5 года), переболевших COVID-19, с тремя и более признаками постковидного синдрома. Добровольцам было предложено в течение 3 месяцев применять гигиенические средства BUCCOTHERM® на основе воды из Кастера-Вердюзан. По средствам для ухода за полостью рта пациентов поделили на 2 группы:

- I — 46 человек 2 раза в день пользовались зубной пастой BUCCOTHERM и ополаскивателем BUCCOTHERM;
- II — 34 человека дополнительно 3 раза в день использовали спрей для полости рта BUCCOTHERM (вода из гидротермального источника Кастера-Вердюзан).

Всех пациентов обучали гигиене полости рта по стандартной методике.

До и после исследования у пациентов определяли скорость саливации, вязкость и рН слюны, минерализующий потенциал слюны (МПС), концентрацию кальция и магния в слюне.

Таблица 2. Динамика показателей ротовой жидкости пациентов I группы

Table 2. Dynamics of oral fluid indicators in group I patients

	До исследования	Через 3 месяца	<i>p</i>
Скорость саливации, мл/мин	0,34±0,03	0,39±0,16	>0,05
Вязкость, сП	1,97±0,22	1,45±0,14	<0,01
рН	6,03±0,19	6,93±0,12	<0,01
Минерализующий потенциал, баллы	1,31±0,08	2,27±0,12	<0,05
Концентрация кальция, ммоль/л	7,24±1,07	10,87±1,18	<0,01
Концентрация магния, ммоль/л	0,87±0,19	1,03±0,12	<0,01

Таблица 3. Динамика показателей ротовой жидкости пациентов II группы

Table 3. Dynamics of oral fluid indicators in group II patients

	До исследования	Через 3 месяца	<i>p</i>
Скорость саливации, мл/мин	0,36±0,04	0,52±0,09	<0,05
Вязкость, сП	1,92±0,13	1,38±0,12	<0,01
рН	6,19±0,19	7,12±0,14	<0,01
Минерализующий потенциал, баллы	1,28±0,08	2,87±0,19	<0,05
Концентрация кальция, ммоль/л	7,09±1,15	12,36±1,09	<0,01
Концентрация магния, ммоль/л	0,79±0,12	1,36±0,34	<0,01

РЕЗУЛЬТАТЫ И ОБСУЖДЕНИЕ

Среди пациентов I группы отмечена тенденция к увеличению скорости саливации, однако достоверных различий между начальными показателями и значениями через 3 месяца не выявлено (табл. 2). Вязкость слюны у данной группы пациентов достоверно снизилась, а также достоверно увеличился рН ротовой жидкости ($p<0,01$). Минерализующий потенциал слюны значительно вырос — с 1,31 до 2,27 балла ($p<0,05$). Кроме того, выявлено значительное увеличение концентрации кальция и магния в ротовой жидкости ($p<0,01$).

У пациентов II группы скорость саливации значительно выросла, вязкость ротовой жидкости снизилась, рН ротовой жидкости увеличился. Значение минерализующего потенциала слюны за 3 месяца выросло с 1,28 до 2,87 балла. У пациентов данной группы значительно увеличилась концентрация кальция и магния в ротовой жидкости (табл. 3).

Наши результаты подтверждают ранее проведенное исследование о высокой эффективности спрея на основе воды из гидротермального источника в увеличении скорости саливации. Многочисленные источники утверждают, что в кислой среде реминерализация протекает быстрее и эффективнее, однако нами было показано, что при высоком рН в сочетании с высоким уровнем минерализации кариесогенная ситуация в полости рта нивелируется за счет увеличения минерализующего потенциала слюны. Кроме того, использование зубных паст на основе минеральной воды значительно обогащает ротовую жидкость микроэлементами, безусловно, увеличивая ее минерализующий потенциал [31].

ЗАКЛЮЧЕНИЕ

Использование средств гигиены полости рта на основе воды из гидротермального источника Кастера-Вердюзан эффективно повышает минерализующий потенциал слюны [32] увеличивает скорость саливации и концентрацию микроэлементов в ротовой жидкости у пациентов с постковидным синдромом. Наиболее эффективно совместное использование зубной пасты BUCCOTHERM, ополаскивателя BUCCOTHERM и спрея BUCCOTHERM.

Конфликт интересов. Авторы декларируют отсутствие конфликта интересов.

Поступила: 13.09.2022 **Принята в печать:** 13.11.2022

Conflict of interests. The authors declare no conflict of interests.
Received: 13.09.2022 **Accepted:** 13.11.2022

Л И Т Е Р А Т У Р А :

1. Augustin M., Schommers P., et al. Post-COVID syndrome in non-hospitalised patients with COVID-19: a longitudinal prospective cohort study. — *Lancet Reg Health Eur.* — 2021; 6: 100122. [PMID: 34027514](#)
2. Brandão T.B., Gueiros L.A., et al. Oral lesions in patients with SARS-CoV-2 infection: could the oral cavity be a target organ? — *Oral Surg Oral Med Oral Pathol Oral Radiol.* — 2021; 131 (2): e45-e51. [PMID: 32888876](#)
3. O'Connor R.J., Preston N., Parkin A., Makower S., Ross D., Gee J., Halpin S.J., Horton M., Sivan M. The COVID-19 Yorkshire Rehabilitation Scale (C19-YRS): Application and psychometric analysis in a post-COVID-19 syndrome cohort. — *J Med Virol.* — 2022; 94 (3): 1027—1034. [PMID: 34676578](#)
4. Basille D., Jounieaux V., Andrejak C. [Perspectives post-COVID-19: le point de vue des pneumologues]. — *Anesthésie&Réanimation.* — 2022; 8 (3): 236—240 (In French). [DOI: 10.1016/j.anrea.2022.03.005](#)
5. Marchesan J.T., Warner B.M., Byrd K.M. The "oral" history of COVID-19: Primary infection, salivary transmission, and post-acute implications. — *J Periodontol.* — 2021; 92 (10): 1357—1367. [PMID: 34390597](#)
6. Гриневич В.Б., Кравчук Ю.А., Педь В.И., Сас Е.И., Саликова С.П., Губонина И.В., Ткаченко Е.И., Ситкин С.И., Лазебник Л.Б., Голованова Е.В. Ведение пациентов с заболеваниями органов пищеварения в период пандемии COVID-19. Клинические рекомендации Научного общества гастроэнтерологов России. — *Экспериментальная и клиническая гастроэнтерология.* — 2020; 7 (179): 4—51. [eLibrary ID: 43956997](#)
7. Czumbel L.M., Kiss S., et al. Saliva as a candidate for COVID-19 diagnostic testing: A meta-analysis. — *Front Med (Lausanne).* — 2020; 7: 465. [PMID: 32903849](#)
8. Sabino-Silva R., Jardim A.C.G., Siqueira W.L. Coronavirus COVID-19 impacts to dentistry and potential salivary diagnosis. — *Clin Oral Investig.* — 2020; 24 (4): 1619—1621. [PMID: 32078048](#)
9. Sapkota D., Søland T.M., et al. COVID-19 salivary signature: diagnostic and research opportunities. — *J Clin Pathol.* — 2020; Online ahead of print. [PMID: 32769214](#)
10. Schafer C.A., Schafer J.J., Yakob M., Lima P., Camargo P., Wong D.T. Saliva diagnostics: utilizing oral fluids to determine health status. — *Monogr Oral Sci.* — 2014; 24: 88—98. [PMID: 24862597](#)
11. Иорданишвили А.К. Ротовая жидкость взрослого человека: возрастные особенности физико-химических свойств и микрокристаллизации. — *Успехи геронтологии.* — 2019; 3: 477—482. [eLibrary ID: 38782041](#)
12. Македонова Ю.А., Александрова Е.С., Дьяченко С.В., Афанасьева О.Ю., Куркина О.Н. Анализ кристаллограмм ротовой жидкости в динамике лечения пациентов с патологией слизистой полости рта. — *Эндодонтия Today.* — 2022; 1: 64—71. [eLibrary ID: 49143642](#)
13. Сатыго Е.А., Бакулин И.Г., Лими́на А.П. Индекс гигиены полости рта и некоторые показатели ротовой жидкости у пациентов с постковидным синдромом при использовании различных зубных паст. — *Пародонтология.* — 2021; 4: 301—307. [eLibrary ID: 47596089](#)
14. Рогожников Г.И., Горовиц Э.С., Карпунина Т.И., Асташина Н.Б., Гордеева В.Д. Коррекция нарушений микроэкологии и профилактика дисбиоза полости рта у пациентов с дефектами

R E F E R E N C E S :

1. Augustin M., Schommers P., et al. Post-COVID syndrome in non-hospitalised patients with COVID-19: a longitudinal prospective cohort study. *Lancet Reg Health Eur.* 2021; 6: 100122. [PMID: 34027514](#)
2. Brandão T.B., Gueiros L.A., Melo T.S., Prado-Ribeiro A.C., Nesralah A.C.F.A., Prado G.V.B., Santos-Silva A.R., Migliorati C.A. Oral lesions in patients with SARS-CoV-2 infection: could the oral cavity be a target organ? *Oral Surg Oral Med Oral Pathol Oral Radiol.* 2021; 131 (2): e45-e51. [PMID: 32888876](#)
3. O'Connor R.J., Preston N., Parkin A., Makower S., Ross D., Gee J., Halpin S.J., Horton M., Sivan M. The COVID-19 Yorkshire Rehabilitation Scale (C19-YRS): Application and psychometric analysis in a post-COVID-19 syndrome cohort. *J Med Virol.* 2022; 94 (3): 1027—1034. [PMID: 34676578](#)
4. Basille D., Jounieaux V., Andrejak C. [Perspectives post-COVID-19: le point de vue des pneumologues]. *Anesthésie&Réanimation.* 2022; 8 (3): 236—240 (In French). [DOI: 10.1016/j.anrea.2022.03.005](#)
5. Marchesan J.T., Warner B.M., Byrd K.M. The "oral" history of COVID-19: Primary infection, salivary transmission, and post-acute implications. *J Periodontol.* 2021; 92 (10): 1357—1367. [PMID: 34390597](#)
6. Grinevich V.B., Kravchuk Yu.A., Ped V.I., Sas E.I., Salikova S.P., Gubonina I.V., Tkachenko E.I., Sitkin S.I., Lazebnik L.B., Golovanova E.V. Management of patients with digestive diseases during the COVID-19 pandemic: Clinical Practice Guidelines by the Gastroenterological Scientific Society of Russia. *Experimental and Clinical Gastroenterology Journal.* 2020; 7 (179): 4—51 (In Russ.). [eLibrary ID: 43956997](#)
7. Czumbel L.M., Kiss S., Farkas N., Mandel I., Hegyi A., Nagy Á., Lohinai Z., Szakács Z., Hegyi P., Steward M.C., Varga G. Saliva as a candidate for COVID-19 diagnostic testing: A meta-analysis. *Front Med (Lausanne).* 2020; 7: 465. [PMID: 32903849](#)
8. Sabino-Silva R., Jardim A.C.G., Siqueira W.L. Coronavirus COVID-19 impacts to dentistry and potential salivary diagnosis. *Clin Oral Investig.* 2020; 24 (4): 1619—1621. [PMID: 32078048](#)
9. Sapkota D., Søland T.M., Galtung H.K., Sand L.P., Giannecchini S., To K.K.W., Mendes-Correa M.C., Giglio D., Hasséus B., Braz-Silva P.H. COVID-19 salivary signature: diagnostic and research opportunities. *J Clin Pathol.* 2020; Online ahead of print. [PMID: 32769214](#)
10. Schafer C.A., Schafer J.J., Yakob M., Lima P., Camargo P., Wong D.T. Saliva diagnostics: utilizing oral fluids to determine health status. *Monogr Oral Sci.* 2014; 24: 88—98. [PMID: 24862597](#)
11. Jordanishvili A.K. Oral liquid adult: age peculiarities of the physico-chemical properties and micro crystallization. *Adv Gerontol.* 2019; 3: 477—482 (In Russ.). [eLibrary ID: 38782041](#)
12. Makedonova Yu.A., Aleksandrina E.S., Dyachenko S.V., Afanayeva O.Yu., Kurkina O.N. Analysis of crystallograms of oral fluid in the dynamics of treatment of patients with pathology of the oral mucosa. *Endodontics Today.* 2022; 1: 64—71 (In Russ.). [eLibrary ID: 49143642](#)
13. Satygo E.A., Bakulin I.G., Limina A.P. Oral hygiene and oral fluid indices in patients with post-COVID syndrome using different kinds of toothpastes. *Parodontologiya.* 2021; 4: 301—307 (In Russ.). [eLibrary ID: 47596089](#)
14. Rogozhnikov G.I., Horowitz E.S., Karpunina T.I., Astashina N.B., Gordeeva V.D. Correction of microecological disorders and prevention of oral dysbiosis in patients with jaw defects using

- челюстей с использованием минеральной воды курорта Ключи. — *Уральский медицинский журнал*. — 2008; 10 (50): 105—108. [eLibrary ID: 12502243](#)
15. Chen Z., Miao Z., et al. Bioinspired enamel-like oriented minerals on general surfaces: towards improved mechanical properties. — *J Mater Chem B*. — 2019; 7 (34): 5237—5244. [PMID: 31380880](#)
16. Данилина Т.Ф., Михальченко Д.В., Наумова В.Н., Жидовинов А.В. Литые в ортопедической стоматологии. Клинические аспекты. — Волгоград: ВолгГМУ, 2014. — С. 131—134. [eLibrary ID: 24174635](#)
17. Золотарев Н.Н. Применение бальнеологических средств в стоматологии. — *Международный студенческий научный вестник*. — 2016; 2: 35. [eLibrary ID: 27290843](#)
18. Гумилевский Б.Ю., Жидовинов А.В., Деревянченко С.П., Колесова Т.В., Денисенко Л.Н. Взаимосвязь иммунного воспаления и клинических проявлений гальваноза полости рта. — *Фундаментальные исследования*. — 2014; 7—2: 278—281. [eLibrary ID: 21736715](#)
19. Жидовинов А.В., Головченко С.Г., Денисенко Л.Н., Матвеев С.В., Арутюнов Г.Р. Проблема выбора метода очистки провизорных конструкций на этапах ортопедического лечения. — *Современные проблемы науки и образования*. — 2015; 3: 232. [eLibrary ID: 23703660](#)
20. Козырева З.К., Хетагурова Л.Г., Козырев К.М. Структурно-функциональное обоснование иммунореабилитации больных хроническими гингивитами фитоадаптогенами элеутерококком и фитовитом. Влияние сульфидной минеральной воды «Редант-4». — *Вестник новых медицинских технологий*. — 2011; 3: 209—214. [eLibrary ID: 16999405](#)
21. Prasad N., Pushpaangaeli B., Ram A., Maimanuku L. Fluoride concentration in drinking water samples in Fiji. — *Aust N Z J Public Health*. — 2018; 42 (4): 372—374. [PMID: 29697882](#)
22. Корюкина И.П., Сидоров В.В., Маслов Ю.Н., Леонова Л.Е., Чернышова Л.Е., Куранов Г.В., Красина Ю.Ю. Оценка антимикробных свойств сероводородной минеральной воды курорта Усть-Качка. — *Пермский медицинский журнал*. — 2011; 5: 90—95. [eLibrary ID: 17062826](#)
23. Куприна И.В. Влияние минеральной воды Борисовская на патологию твердых тканей зубов у детей и применение ее в комплексной профилактике кариеса в Кузбасском регионе (клинико-лабораторное исследование): дис. ... к.м.н. — Омск: ОмГМА, 2009. — 104 с. [eLibrary ID: 19201292](#)
24. Xavier G.M.B., Almeida A.S., et al. Assessment of the erosive potential of mineral waters in bovine dental enamel. — *The Open Dentistry Journal*. — 2022; 16: 1—6. [DOI: 10.2174/18742106-v16-e2208180](#)
25. Леонова Л.Е., Смелова Л.З., Павлова Г.А., Красина Ю.Ю., Чернышова Л.Е. Клинико-функциональная оценка результатов бальнеопелоидтерапии пародонтита. — *Пермский медицинский журнал*. — 2012; 6: 106—110. [eLibrary ID: 18353394](#)
26. da Silva Bonifácio A., de Lima Brum R., et al. Human health risk assessment of metals and anions in surface water from a mineral coal region in Brazil. — *Environ Monit Assess*. — 2021; 193 (9): 567. [PMID: 34383141](#)
27. Леонова Л.Е., Смелова Л.З., Павлова Г.А., Чернышова Л.Е. Комплексное лечение хронического пародонтита с использованием бальнеопелоидтерапии. — *Стоматология*. — 2013; 1: 35—39. [eLibrary ID: 18876280](#)
- mineral water of the Klyuchi resort. *Ural Medical Journal*. 2008; 10 (50): 105—108 (In Russ.). [eLibrary ID: 12502243](#)
15. Chen Z., Miao Z., Zhang P., Xiao H., Liu H., Ding C., Tan H., Li J. Bioinspired enamel-like oriented minerals on general surfaces: towards improved mechanical properties. *J Mater Chem B*. 2019; 7 (34): 5237—5244. [PMID: 31380880](#)
16. Danilina T.F., Mikhhalchenko D.V., Naumova V.N., Zhidovinov A.V. Casting in orthopedic dental practice. Clinical aspects. Volgograd State Medical University, 2014. Pp. 131—134 (In Russ.). [eLibrary ID: 24174635](#)
17. Zolotarev N.N. Balneological application of funds in dentistry. *International Student Scientific Bulletin*. 2016; 2: 35 (In Russ.). [eLibrary ID: 27290843](#)
18. Gumilevskiy B.Y., Zhidovinov A.V., Derevyanchenko S.P., Kolesova T.V., Denisenko L.N. The relationship of immune inflammation and clinical manifestations of galvanise oral cavities. *Fundamental research*. 2014; 7—2: 278—281 (In Russ.). [eLibrary ID: 21736715](#)
19. Zhidovinov A.V., Golovchenko S.G., Denisenko L.N., Matveev S.V., Arutyunov G.R. The problem of choice cleaning methods provisionally designs on stage orthopedic treatment. *Modern Problems of Science and Education*. 2015; 3: 232 (In Russ.). [eLibrary ID: 23703660](#)
20. Kozyreva Z.K., Khetagurova L.G., Kozyrev K.M. Structurally functional basis of immunorehabilitation of chronic gingivitis patients by eleuterococcus and phytovit phytoadaptogens. Sulphide mineral water "Redant-4" influence. *Journal of New Medical Technologies*. 2011; 3: 209—214 (In Russ.). [eLibrary ID: 16999405](#)
21. Prasad N., Pushpaangaeli B., Ram A., Maimanuku L. Fluoride concentration in drinking water samples in Fiji. *Aust N Z J Public Health*. 2018; 42 (4): 372—374. [PMID: 29697882](#)
22. Koryukina I.P., Sidorov V.V., Maslov Yu.N., Leonova L.E., Chernyshova L.E., Kuranov G.V., Krasina Yu.Yu. Assessment of antimicrobial properties of hydrosulfuric mineral water of health resort Ust-Kachka. *Perm Medical Journal*. 2011; 5: 90—95 (In Russ.). [eLibrary ID: 17062826](#)
23. Kuprina I.V. Borisovskaya mineral water effects on the hard dental tissue pathology in children and its use in the complex prevention of dental caries in the Kuzbass region (clinical and laboratory study): master's thesis. Omsk State Medical Academy, 2009. 104 p. (In Russ.). [eLibrary ID: 19201292](#)
24. Xavier G.M.B., De Almeida A.S., de Souza Bentes A.G., Sano I.S., Silva C.M., Araújo J.L.N. Assessment of the erosive potential of mineral waters in bovine dental enamel. *The Open Dentistry Journal*. 2022; 16: 1—6. [DOI: 10.2174/18742106-v16-e2208180](#)
25. Leonova L.E., Smelova L.Z., Pavlova G.A., Krasina Yu.Yu., Chernyshova L.E. Clinicofunctional estimation of results of periodontitis balneopelotherapy. *Perm Medical Journal*. 2012; 6: 106—110 (In Russ.). [eLibrary ID: 18353394](#)
26. da Silva Bonifácio A., de Lima Brum R., Tavella R.A., Ramires P.F., Lessa I.M., Dos Santos M., da Silva Júnior F.M.R. Human health risk assessment of metals and anions in surface water from a mineral coal region in Brazil. *Environ Monit Assess*. 2021; 193 (9): 567. [PMID: 34383141](#)
27. Leonova L.E., Smelova L.Z., Pavlova G.A., Chernyshova L.E. Complex treatment of chronic periodontitis with balneopeloid therapy. *Stomatology*. 2013; 1: 35—39 (In Russ.). [eLibrary ID: 18876280](#)

28. Михальченко Д.В., Филук Е.А., Жидовинов А.В., Федотова Ю.М. Социальные проблемы профилактики стоматологических заболеваний у студентов. — *Современные проблемы науки и образования*. — 2014; 5: 474. [eLibrary ID: 22566875](#)
29. Садыкова О.М. Сравнительная оценка эффективности малой бальнеотерапии при лечении периимплантатного мукозита. — *Вятский медицинский вестник*. — 2016; 3 (51): 73—77. [eLibrary ID: 29039286](#)
30. Хвостов С.Н., Пороцкий С.В., Михальченко Д.В., Ярыгина Е.Н., Жидовинов А.В. Сравнительный анализ и обоснование выбора экспериментальных моделей, применяемых при изучении процесса остеоинтеграции дентальных имплантатов. — *Клиническая стоматология*. — 2018; 3 (87): 58—62. [eLibrary ID: 35670898](#)
31. Addison M.J., Rivett M.O., et al. 'Hidden Hot Springs' as a source of groundwater fluoride and severe dental fluorosis in Malawi. — *Water*. — 2021; 13 (8): 1106. [DOI: 10.3390/w13081106](#)
32. Badet C., Dhalluin-Olive F., Richard B. [Apport du thermalisme au contrôle du pH de la plaque dentaire: application aux eaux thermales de Castéra-Verduzan. — *Presse thermale et climatique*. — 1999; 136 (2): 93—95 (In French). <https://bit.ly/3UQHPFT>
28. Mikhachenko D.V., Filyuk E.A., Zhidovinov A.V., Fedotova Yu.M. Social problems of prevention of dental diseases among students. *Modern Problems of Science and Education*. 2014; 5: 474 (In Russ.). [eLibrary ID: 22566875](#)
29. Sadykova O.M. Comparative evaluation of the minor balneotherapy effect in treating for mucositis. *Medical Newsletter of Vyatka*. 2016; 3 (51): 73—77 (In Russ.). [eLibrary ID: 29039286](#)
30. Khvostov S.N., Poroysky S.V., Mikhachenko D.V., Yarygina E.N., Zhidovinov A.V. Comparative analysis and justification of the choice of experimental models used in the study of osseointegration of dental implants. *Clinical Dentistry (Russia)*. 2018; 3 (87): 58—62 (In Russ.). [eLibrary ID: 35670898](#)
31. Addison M.J., Rivett M.O., Phiri O.L., Milne N., Milne V., McMahon A.D., Macpherson L.M.D., Bagg J., Conway D.I., Phiri P., Mbalame E., Manda I., Kalin R.M. 'Hidden Hot Springs' as a source of groundwater fluoride and severe dental fluorosis in Malawi. *Water*. 2021; 13 (8): 1106. [DOI: 10.3390/w13081106](#)
32. Badet C., Dhalluin-Olive F., Richard B. [Apport du thermalisme au contrôle du pH de la plaque dentaire: application aux eaux thermales de Castéra-Verduzan. *Presse thermale et climatique*. 1999; 136 (2): 93—95 (In French). <https://bit.ly/3UQHPFT>



BUCCOTHERM®



НАТУРАЛЬНЫЕ СРЕДСТВА ДЛЯ УХОДА ЗА ПОЛОСТЬЮ РТА

на основе термальной воды Castéra-Verduzan

- Борются с сухостью
- Препятствуют образованию налета и кариеса
- Нормализуют pH-баланс
- Предотвращают развитие воспалительных процессов



www.buccotherm.ru



DOI: 10.37988/1811-153X_2022_4_88

[О.А. Магсумова](#)¹,

ассистент кафедры терапевтической стоматологии

[Е.А. Рыскина](#)^{2,3},

д.б.н., профессор факультета биологии и биотехнологий; старший научный сотрудник

[М.А. Постников](#)¹,

д.м.н., профессор, зав. кафедрой терапевтической стоматологии

[Д.Д. Жданов](#)^{4,5},

д.б.н., доцент кафедры биохимии; ведущий научный сотрудник, зав. лабораторией медицинской биотехнологии

[С.Е. Чигарина](#)¹,

к.м.н., доцент кафедры терапевтической стоматологии

[О.Е. Симановская](#)¹,

к.м.н., доцент кафедры терапевтической стоматологии

[М.В. Свечникова](#)¹,

к.м.н., доцент кафедры терапевтической стоматологии

[М.С. Корчагина](#)¹,

ассистент кафедры терапевтической стоматологии

[В.А. Полканова](#)¹,

ординатор 2-го года обучения кафедры терапевтической стоматологии

¹ СамГМУ, 443099, Самара, Россия² ИБХ РАН, 117997, Москва, Россия³ НИУ ВШЭ, 117418, Москва, Россия⁴ РУДН, 117198, Москва, Россия⁵ Институт биомедицинской химии им. В.Н. Ореховича, 119465, Москва, Россия[O.A. Magsumova](#)¹,

assistant at the Therapeutic dentistry Department

[E.A. Ryskina](#)^{2,3},

PhD in Biological Sciences, professor of the Faculty of Biology and Biotechnology; senior researcher

[M.A. Postnikov](#)¹,

PhD in Medical Sciences, full professor of the Therapeutic dentistry Department

Корреляционные взаимосвязи показателей крови и ротовой жидкости после офисного отбеливания зубов

Реферат. Живой организм состоит из различных систем, реагирующих как единое целое на различные внешние и внутренние изменения. Общей биологической средой организма является кровь; как известно, между кровью и ротовой жидкостью осуществляется активный селективный транспорт электролитов, метаболитов, ферментов, гормонов, который регулируется гематосаливным барьером. В данном исследовании определяли 8 биохимических показателей сыворотке крови и ротовой жидкости для оценки корреляционных взаимосвязей при использовании классической и модифицированной системы химического отбеливания зубов. Проведенный анализ полученных данных показал: до и после процедуры отбеливания зубов в двух группах пациентов наблюдаются слабые положительные и отрицательные корреляции между всеми показателями сыворотке крови и ротовой жидкости. Через 14 дней после процедуры отбеливания зубов достоверно значимо изменился коэффициент корреляции содержания магния при использовании классической системы отбеливания и коэффициент корреляции активности кислой фосфатазы при использовании модифицированной системы отбеливания, что свидетельствует о компенсаторных механизмах гомеостаза. В целом, процедура офисного отбеливания зубов не оказывает существенного влияния на биохимические показатели крови и ротовой жидкости пациентов, что свидетельствует о безопасности данного вмешательства.

Ключевые слова: отбеливание зубов, ротовая жидкость, сыворотка крови, корреляция

ДЛЯ ЦИТИРОВАНИЯ:

Магсумова О.А., Рыскина Е.А., Постников М.А., Жданов Д.Д., Чигарина С.Е., Симановская О.Е., Свечникова М.В., Корчагина М.С., Полканова В.А. Корреляционные взаимосвязи показателей крови и ротовой жидкости после офисного отбеливания зубов. — *Клиническая стоматология*. — 2022; 25 (4): 88—92. DOI: 10.37988/1811-153X_2022_4_88

Correlation analysis of oral fluid and blood parameters after office teeth whitening

Abstract. There are interactions between the oral fluid and blood, showing the status of the hematosalivary barrier, which is a kind of non-specific adaptive mechanism. The purpose of this work is to assess the correlation between the biochemical parameters of the oral fluid and blood of patients after the office teeth whitening procedure. This study involved 81 patients aged 21 to 35 years, whose teeth color corresponded to A2 and darker on the Vita Classic scale. Depending on the teeth whitening technique used, the patients were divided into 2 groups. Oral fluid and

D.D. Zhdanov^{4,5},

PhD in Biological Sciences, associate professor of the Biochemistry Department; leading researcher, head of the Medical biotechnology Lab

S.E. Chigarina¹,

PhD in Medical Sciences, associate professor of the Therapeutic dentistry Department

O.E. Simanovskaya¹,

PhD in Medical Sciences, associate professor of the Therapeutic dentistry Department

M.V. Svechnikova¹,

PhD in Medical Sciences, associate professor of the Therapeutic dentistry Department

M.S. Korchagina¹,

assistant at the Therapeutic dentistry Department

V.A. Polkanova¹,

resident of the Therapeutic dentistry Department

¹ Samara State Medical University, 443099, Samara, Russia

² Shemyakin—Ovchinnikov Institute of Bioorganic Chemistry, 117997, Moscow, Russia

³ HSE University, 117418, Moscow, Russia

⁴ RUDN University, 117198, Moscow, Russia

⁵ Institute of Biomedical Chemistry, 119465, Moscow, Russia

blood were collected before whitening, immediately after, and 14 days later. The analysis of the data obtained showed that no statistically significant correlations were observed. Mathematical analysis showed the relationship of body fluids necessary to maintain the homeostasis of the body as a whole. The study of correlations after teeth whitening did not reveal statistically significant changes. The office teeth whitening procedure does not affect the blood parameters of patients, which indicates the safety of this intervention.

Key words: teeth whitening, oral fluid, blood, correlation analysis

FOR CITATION:

Magsumova O.A., Ryskina E.A., Postnikov M.A., Zhdanov D.D., Chigarina S.E., Simanovskaya O.E., Svechnikova M.V., Korchagina M.S., Polkanova V.A. Correlation analysis of oral fluid and blood parameters after office teeth whitening. *Clinical Dentistry (Russia)*. 2022; 25 (4): 88—92 (In Russ.). DOI: 10.37988/1811-153X_2022_4_88

ВВЕДЕНИЕ

Ротовая жидкость представляет собой уникальную биологическую среду, которая является ультрафильтратом крови и имеет сложный биохимический состав, включающий белки, электролиты, ферменты, гормоны, углеводы и другие вещества, которые поступают как из местных, так и из системных источников [1–4]. Обмен веществ между кровью и ротовой жидкостью избирательно регулирует гематосаливарный барьер, обеспечивая относительное постоянство состава ротовой жидкости. В ответ на различные изменения, происходящие в организме пациента при физиологических и патологических процессах, состав крови и ротовой жидкости изменяется [5].

По данным ряда авторов, офисное отбеливание зубов может оказывать влияние на состояние гомеостаза полости рта [6–8]. Системы офисного отбеливания зубов способны изменять показатели минерального, белкового обмена и активность ряда ферментов ротовой жидкости, но в публикациях встречаются противоречивые данные об этом. Таким образом, вопрос о взаимосвязи биохимического состава слюны и крови не до конца изучен [9–12], а корреляция между содержанием

отдельных показателей не доказана [13]. В связи с этим актуальным является сопоставление биохимического состава сыворотки крови и ротовой жидкости для установления наличия/отсутствия корреляционной взаимосвязи между составом данных биологических жидкостей.

Цель работы — оценка корреляционных связей между биохимическими показателями сыворотки крови и ротовой жидкости пациентов после проведения процедуры офисного отбеливания зубов

МАТЕРИАЛЫ И МЕТОДЫ

В исследовании принял участие 81 пациент в возрасте от 21 до 35 лет, у которых цвет зубов соответствовал цвету A2 и темнее по шкале Vita Classic. Все пациенты были без соматических заболеваний и имели санированную полость рта. В зависимости от использованной методики пациентов поделили на 2 группы:

- I — 41 пациент, им было проведено офисное отбеливание зубов по классической методике гелем с 40%-ным содержанием перекиси водорода;
- II — 40 пациентов, им проводили офисное отбеливание зубов по модифицированной методике системой химического отбеливания зубов, которая включала гель

с содержанием перекиси водорода 40%, роторасширитель для защиты полости рта, инструмент для защиты мягких тканей полости рта с нанесением геля на основе нитрата калия и проведение реминерализующей терапии после отбеливания.

Забор ротовой жидкости и крови осуществляли в клинике СамГМУ до отбеливания, сразу после процедуры и через 14 дней. Перед взятием ротовой жидкости всем пациентам было рекомендовано полоскание рта питьевой водой.

Образцы крови центрифугировали со скоростью 14000 об/мин. Пробирки с сывороткой и ротовой жидкостью замораживали при -20°C . Дальнейшую разморозку образцов проводили на протяжении 10 часов при температуре 3°C , далее доводили температуру до 20°C . После этого образцы с ротовой жидкостью аликвотировали в пробирки типа эппендорф и центрифугировали на протяжении 5 минут со скоростью 5000 об/мин.

Для определения показателей сыворотки крови и ротовой жидкости использовали спектрофотометр Aquarius CE 7200 (Cecil Instruments, Великобритания). Измеряли концентрацию кальция, фосфора, магния, железа, общего белка, а также активность кислой фосфатазы (КФ 3.1.3.2), щелочной фосфатазы (К 3.1.3.1) с помощью готовых наборов Human (Германия). Активность супероксиддисмутазы (КФ 1.15.1.1) измеряли по реакции автоокисления адреналина в щелочной среде.

Концентрацию кальция определяли фотометрическим методом с ортокрезолфталейнкомплексом, фосфора — фотометрическим колориметрическим методом с антилипидным фактором, магния — по реакции с ксиллиловым синим, железо — по реакции с хромазуролом Б, общий белок — с помощью биуретовой реакции. Для определения активности щелочной фосфатазы использовали оптимизированный стандартный метод, руководствуясь рекомендациями Германской ассоциации по клинической химии с паранитрофенилфосфатом, для определения активности кислой фосфатазы применяли метод с альфанафтилфосфатом.

Активность супероксиддисмутазы измеряли спектрофотометрическим методом, в основе которого лежит способность фермента уменьшать скорость реакции автоокисления адреналина в щелочной среде (патент RU № 2144674, в общественном достоянии). Для определения скорости реакции оценивали оптическую плотность накапливающегося продукта автоокисления адреналина, который имеет наибольшее поглощение при длине волны 347 нм, возникающего в отсутствие и присутствии аликвоты ротовой жидкости. Расчет проводили по формуле:

$$\left(1 - \frac{\Delta D_{\text{опыт}}}{\Delta D_{\text{контроль}}}\right) \cdot 100\%,$$

где $\Delta D_{\text{опыт}}$ — экстинкция в исследуемом образце, $\Delta D_{\text{контроль}}$ — экстинкция в контрольном образце. За 1 условную единицу брали 1% ингибирования активности фермента.

Для контроля качества исследований использовали контрольную сыворотку Humatrol (Human, Германия).

При статистической обработке результатов проверки взаимосвязей проводили с помощью непараметрического коэффициента ранговой корреляции Спирмена r_s . Результаты считались статистически значимыми при $p < 0,05$.

РЕЗУЛЬТАТЫ И ОБСУЖДЕНИЕ

При расчете корреляционной связи установлена зависимость между измеренными биохимическими показателями крови и ротовой жидкости. У пациентов I группы до проведения процедуры классического офисного отбеливания зубов определена слабая положительная связь между такими показателями сыворотки крови и ротовой жидкости пациента, как общий белок, железо, супероксиддисмутазы, кислая фосфатаза. При положительной связи высоким значениям показателя крови соответствуют высокие значения показателя ротовой жидкости.

Установлена слабая отрицательная зависимость между содержанием в крови и ротовой жидкости фосфора, кальция, магния и активности щелочной фосфатазы. При отрицательной связи низким значениям показателя крови соответствует высокие значения показателя ротовой жидкости.

После процедуры классического офисного отбеливания зубов также выявлены слабые положительные и отрицательные взаимосвязи. Коэффициент корреляции между содержанием кальция в сыворотке крови и ротовой жидкости, а также активностью супероксиддисмутазы сразу после процедуры отбеливания зубов изменился с отрицательного на положительный. Через 14 дней после процедуры зависимость между содержанием кальция в крови и ротовой жидкости изменилась с отрицательной на положительную.

Установлено достоверно значимое снижение коэффициента корреляции между концентрацией магния в крови и ротовой жидкости ($r_s = -0,31$, $p < 0,045$) через 14 дней после процедуры отбеливания зубов. Не выявлено статистически значимых корреляционных взаимосвязей между другими показателями крови и ротовой жидкости (табл. 1).

У пациентов II группы до отбеливания зубов выявлена положительная корреляционная связь низкой степени между содержанием в исследуемых биологических жидкостях фосфора, магния, активности кислой и щелочной фосфатазы, супероксиддисмутазы, а также отрицательная корреляционная связь слабой степени между содержанием общего белка, кальция и железа.

После модифицированного офисного отбеливания зубов также выявлены слабые положительные и отрицательные взаимосвязи. После процедуры коэффициент корреляции активности супероксиддисмутазы и содержания магния в сыворотке крови и ротовой жидкости изменился с положительного на отрицательный.

Установлено достоверно значимое снижение коэффициента корреляции через 14 дней после процедуры

отбеливания зубов активности кислой фосфатазы в сыворотке крови и ротовой жидкости ($r_s = -0,34, p < 0,030$). Не выявлено статистически значимых корреляционных взаимосвязей между другими показателями крови и ротовой жидкости (табл. 2).

Известно, что концентрация большинства микроэлементов и органических веществ, а также активность ферментов в ротовой жидкости сопоставима с их концентрацией и активностью в сыворотке крови. Проведенный анализ полученных данных показал, что до процедуры отбеливания зубов, т.е. в норме, в двух группах пациентов наблюдаются слабые положительные и отрицательные корреляции между всеми показателями сыворотке крови и ротовой жидкости, что подтверждает взаимосвязь биологических жидкостей, которая необходима для поддержания гомеостаза всего организма. Полученные данные согласуются с данными, представленными в литературе. Так, коэффициент корреляции между содержанием в крови и ротовой жидкости для кальция равен 0,32, фосфора — 0,09, магния — 0,24, общего белка — 0,04, щелочной фосфатазы — 0,02.

Результаты исследования свидетельствуют, что после процедуры и через 14 дней после процедуры отбеливания зубов в двух группах пациентов сохраняются слабые положительные и отрицательные корреляционные зависимости между всеми показателями сыворотке крови и ротовой жидкости. Математический анализ показал, что при использовании двух разных систем отбеливания зубов не наблюдается достоверно значимых корреляций, за исключением снижения отрицательного коэффициента корреляции между концентрацией магния в крови и ротовой жидкости ($p < 0,045$) через 14 дней после процедуры классического отбеливания зубов и повышения положительного коэффициента корреляции активности кислой фосфатазы через 14 дней после процедуры модифицированного отбеливания зубов. Можно предположить, что снижение отрицательного коэффициента корреляции магния при проведении процедуры классического отбеливания зубов связано с компенсаторным механизмом, так как при отрицательной взаимосвязи низким значениям показателя крови соответствует более высокое значение показателя ротовой жидкости.

Таблица 1. Корреляционные связи (коэффициент Спирмена r_s) показателей ротовой жидкости и крови у пациентов I группы до, после и через 14 дней после процедуры классического офисного отбеливания зубов

Table 1. Correlations (Spearman's coefficient r_s) of oral fluid and blood parameters in patients of the I group before, after and 14 days after the classic office teeth whitening procedure

Показатель	До отбеливания		После отбеливания		Через 14 дней после отбеливания	
	r_s	p	r_s	p	r_s	p
Кальций	-0,11	0,491	0,18	0,248	-0,17	0,293
Фосфор	-0,30	0,057	-0,30	0,053	-0,17	0,293
Магний	-0,11	0,491	-0,27	0,082	-0,31	0,045
Железо	0,02	0,884	0,08	0,637	-0,18	0,269
Общий белок	0,12	0,463	0,01	0,956	0,28	0,072
Щелочная фосфатаза	-0,19	0,242	-0,11	0,482	0,03	0,971
Кислая фосфатаза	0,03	0,834	-0,04	0,806	0,26	0,097
Супероксиддисмутаза	0,10	0,553	-0,11	0,509	0,21	0,198

Таблица 2. Корреляционные связи (коэффициент Спирмена r_s) показателей ротовой жидкости и крови у пациентов II группы до, после и через 14 дней после процедуры модифицированного офисного отбеливания зубов

Table 2. Correlations (Spearman's coefficient r_s) of oral fluid and blood parameters in patients of the II group before, after and 14 days after the modified office teeth whitening procedure

Показатель	До отбеливания		После отбеливания		Через 14 дней после отбеливания	
	r_s	p	r_s	p	r_s	p
Кальций	-0,02	0,893	-0,14	0,391	0,21	0,203
Фосфор	0,29	0,071	0,22	0,170	0,21	0,196
Магний	0,17	0,305	-0,14	0,402	0,02	0,911
Железо	-0,02	0,893	-0,08	0,605	-0,08	0,625
Общий белок	-0,14	0,382	0,05	0,769	0,19	0,253
Щелочная фосфатаза	0,07	0,680	0,03	0,834	0,20	0,222
Кислая фосфатаза	0,04	0,806	-0,01	0,935	0,34	0,030
СОД	0,03	0,855	-0,18	0,268	0,04	0,828

Кислая фосфатаза поддерживает концентрацию фосфора в ротовой жидкости. Возможно, увеличение положительного коэффициента корреляции активности кислой фосфатазы свидетельствует об активности процессов, связанных с процессом минерализации/деминерализации зубов, которые более интенсивно протекают при использовании модифицированной системы отбеливания зубов.

ЗАКЛЮЧЕНИЕ

В целом, процедура офисного отбеливания зубов не оказывает существенного влияния на биохимические показатели крови и ротовой жидкости пациентов, что свидетельствует о безопасности данного вмешательства.

Конфликт интересов. Авторы декларируют отсутствие конфликта интересов.

Поступила: 13.09.2022 **Принята в печать:** 05.10.2022

Conflict of interests. The authors declare no conflict of interests.
Received: 13.09.2022 **Accepted:** 05.10.2022

ЛИТЕРАТУРА:

1. Мякишева Ю.В., Колсанов А.В., Власов М.Ю., Соколов А.В. Неинвазивная диагностика состояния обменных процессов в организме: маркеры ротовой жидкости. — *Современные проблемы науки и образования*. — 2017; 5: 14. [eLibrary ID: 30457817](#)
2. Meleti M., Cassi D., Vescovi P., Setti G., Pertinhez T.A., Pezzi M.E. Salivary biomarkers for diagnosis of systemic diseases and malignant tumors. A systematic review. — *Med Oral Patol Oral Cir Bucal*. — 2020; 25 (2): e299—e310. [PMID: 32040469](#)
3. Roblegg E., Coughran A., Sirjani D. Saliva: An all-rounder of our body. — *Eur J Pharm Biopharm*. — 2019; 142: 133—141. [PMID: 31220573](#)
4. Гильмиярова Ф.Н., Рыскина Е.А., Колотьева Н.А., Потехина В.И., Горбачева И.В. Белок—лигандные взаимодействия: влияние минорных компонентов метаболизма. — *Сибирское медицинское обозрение*. — 2017; 6 (108): 12—21. [eLibrary ID: 30775869](#)
5. Чуйкин С.В., Акмалова Г.М. Концепция гематосаливарного барьера. — *Медицинский вестник Башкортостана*. — 2015; 5: 103—107. [eLibrary ID: 25737322](#)
6. Гусякова О.А., Гильмиярова Ф.Н., Кузьмичева В.И., Ерещенко А.А., Потякина Е.Е., Мурский С.И., Бородина И.А., Васильева Т.В., Гильмияров Э.М., Магсумова О.А., Халиулин А.В., Арчибасова О.В. Особенности показателей коагулограммы в зависимости от антигенного состава группы крови по системе АВ0. — *Клиническая лабораторная диагностика*. — 2019; 3: 170—175. [eLibrary ID: 37256224](#)
7. Maran B.M., Vochikovski L., Hortkoff D.R.A., Stanislawczuk R., Loguercio A.D., Reis A. Bleaching sensitivity with a desensitizing in-office bleaching gel: a randomized double-blind clinical trial. — *Quintessence Int*. — 2020; 51 (10): 788—797. [PMID: 32901243](#)
8. Markowitz K., Strickland M. The use of anti-inflammatory drugs to prevent bleaching-induced tooth sensitivity is ineffective and unnecessary. — *Evid Based Dent*. — 2020; 21 (4): 130—131. [PMID: 33339972](#)
9. Ialongo C. Preanalytic of total antioxidant capacity assays performed in serum, plasma, urine and saliva. — *Clin Biochem*. — 2017; 50 (6): 356—363. [PMID: 27919600](#)
10. Riis J.L., Bryce C.I., Ha T., Hand T., Stebbins J.L., Matin M., Jaedicke K.M., Granger D.A. Adiponectin: Serum-saliva associations and relations with oral and systemic markers of inflammation. — *Peptides*. — 2017; 91: 58—64. [PMID: 28363793](#)
11. Гильмияров Э.М., Магсумова О.А. Сравнительная оценка влияния систем офисного отбеливания на возникновение гиперестезии зубов. — *Известия Самарского научного центра Российской Академии Наук*. — 2015; 5—3: 743—747. [eLibrary ID: 26371069](#)
12. Byrne M.L., O'Brien-Simpson N.M., Reynolds E.C., Walsh K.A., Loughton K., Waloszek J.M., Woods M.J., Trinder J., Allen N.B. Acute phase protein and cytokine levels in serum and saliva: a comparison of detectable levels and correlations in a depressed and healthy adolescent sample. — *Brain Behav Immun*. — 2013; 34: 164—75. [PMID: 23999491](#)
13. Sun Y., Liu S., Qiao Z., Shang Z., Xia Z., Niu X., Qian L., Zhang Y., Fan L., Cao C.X., Xiao H. Systematic comparison of exosomal proteomes from human saliva and serum for the detection of lung cancer. — *Anal Chim Acta*. — 2017; 982: 84—95. [PMID: 28734369](#)

REFERENCES:

1. Myakisheva Y.V., Kolsanov A.V., Vlasov M.Yu., Sokolov A.V. Non-invasive diagnosis of status of exchange processes in the organism: routine liquid markers. *Modern Problems of Science and Education*. 2017; 5: 14 (In Russ.). [eLibrary ID: 30457817](#)
2. Meleti M., Cassi D., Vescovi P., Setti G., Pertinhez T.A., Pezzi M.E. Salivary biomarkers for diagnosis of systemic diseases and malignant tumors. A systematic review. *Med Oral Patol Oral Cir Bucal*. 2020; 25 (2): e299—e310. [PMID: 32040469](#)
3. Roblegg E., Coughran A., Sirjani D. Saliva: An all-rounder of our body. *Eur J Pharm Biopharm*. 2019; 142: 133—141. [PMID: 31220573](#)
4. Gylmiyarova F.N., Ryskina E.A., Kolotieva N.A., Potekhina V.I., Gorbacheva I.V. Protein-ligand interactions: the influence of minor components of metabolism. *Siberian Medical Review*. 2017; 6 (108): 12—21 (In Russ.). [eLibrary ID: 30775869](#)
5. Chuykin S.V., Akmalova G.M. The concept of hematosalivary barrier. *Bashkortostan Medical Journal*. 2015; 5: 103—107 (In Russ.). [eLibrary ID: 25737322](#)
6. Gusyakov O.A., Gilmiyarova F.N., Kuzmicheva V.I., Ereshchenko A.A., Potyakina E.E., Murskiy S.I., Borodina I.A., Vasileva T.V., Gilmiyarov E.M., Magsumova O.A., Khaliulin A.V., Archibasova O.V. Coagulation test features depending on the AB0-blood groups system antigenic composition. *Russian Clinical Laboratory Diagnostics*. 2019; 3: 170—175 (In Russ.). [eLibrary ID: 37256224](#)
7. Maran B.M., Vochikovski L., Hortkoff D.R.A., Stanislawczuk R., Loguercio A.D., Reis A. Bleaching sensitivity with a desensitizing in-office bleaching gel: a randomized double-blind clinical trial. *Quintessence Int*. 2020; 51 (10): 788—797. [PMID: 32901243](#)
8. Markowitz K., Strickland M. The use of anti-inflammatory drugs to prevent bleaching-induced tooth sensitivity is ineffective and unnecessary. *Evid Based Dent*. 2020; 21 (4): 130—131. [PMID: 33339972](#)
9. Ialongo C. Preanalytic of total antioxidant capacity assays performed in serum, plasma, urine and saliva. *Clin Biochem*. 2017; 50 (6): 356—363. [PMID: 27919600](#)
10. Riis J.L., Bryce C.I., Ha T., Hand T., Stebbins J.L., Matin M., Jaedicke K.M., Granger D.A. Adiponectin: Serum-saliva associations and relations with oral and systemic markers of inflammation. *Peptides*. 2017; 91: 58—64. [PMID: 28363793](#)
11. Gilmiyarov E., Magsumova O. Influence of office bleaching systems on the occurrence of teeth hypersensitivity. *Izvestia of Samara Scientific Center of the Russian Academy of Sciences*. 2015; 5—3: 743—747 (In Russ.). [eLibrary ID: 26371069](#)
12. Byrne M.L., O'Brien-Simpson N.M., Reynolds E.C., Walsh K.A., Loughton K., Waloszek J.M., Woods M.J., Trinder J., Allen N.B. Acute phase protein and cytokine levels in serum and saliva: a comparison of detectable levels and correlations in a depressed and healthy adolescent sample. *Brain Behav Immun*. 2013; 34: 164—75. [PMID: 23999491](#)
13. Sun Y., Liu S., Qiao Z., Shang Z., Xia Z., Niu X., Qian L., Zhang Y., Fan L., Cao C.X., Xiao H. Systematic comparison of exosomal proteomes from human saliva and serum for the detection of lung cancer. *Anal Chim Acta*. 2017; 982: 84—95. [PMID: 28734369](#)

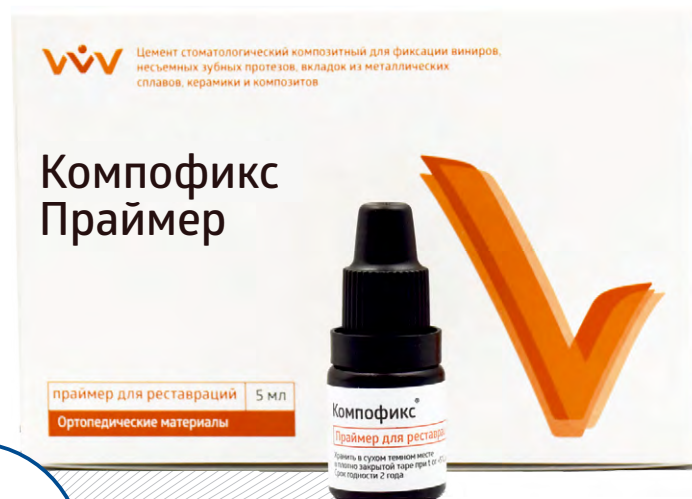КОМПОФИКС ПРАЙМЕР ДЛЯ РЕСТАВРАЦИИ



Прост в использовании
(только нанесение и высушивание)

Используется для:

- ♦ обработки не прямых реставраций перед фиксацией
- ♦ обработки эндодонтических штифтов перед фиксацией
- ♦ ремонта не прямых реставраций в полости рта

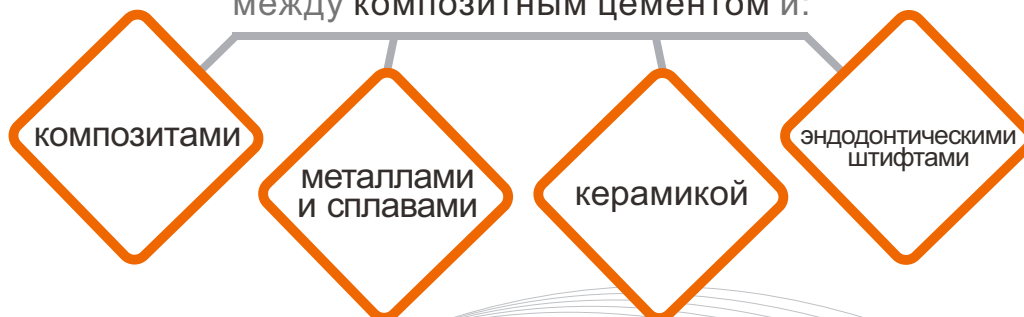

MDP

Содержит
10-Methacryloyloxydecyl
dihydrogen phosphate

ПОВЫШАЕТ АДГЕЗИЮ

между композитным цементом и:



Аналоги:
Z-PRIME Plus («Bisco», США)
ALLOY PRIMER («Kuraray Noritake», Япония)
CLEARFIL™ CERAMIC PRIMER («Kuraray Noritake», Япония)
Peak™-ZM («Ultradent Products», США)
G-MULTI PRIMER («GC», Япония)



DOI: 10.37988/1811-153X_2022_4_94

[Н.В. Калакуцкий](#)¹,

д.м.н., профессор кафедры стоматологии хирургической и челюстно-лицевой хирургии

[Ю.В. Иванов](#)¹,

к.м.н., ассистент кафедры стоматологии хирургической и челюстно-лицевой хирургии

[И.В. Журавлев](#)¹,

к.м.н., ассистент кафедры стоматологии хирургической и челюстно-лицевой хирургии

[В.П. Кошелев](#)²,

челюстно-лицевой хирург, стоматолог-хирург

[С.Н. Мищенко](#)²,

врач-стоматолог

¹ ПСПбГМУ им. акад. И.П. Павлова, 197022, Санкт-Петербург, Россия² Авторская стоматология доктора Кошелева, 197110, Санкт-Петербург, Россия

Использование субпериостального имплантата для протезирования зубов верхней челюсти при выраженной атрофии альвеолярного отростка

Реферат. В оптимальных клинических условиях дентальная имплантация проводится при достаточном уровне костной ткани, когда нет необходимости прибегать к более сложным видам вмешательства. Но иногда, при отсутствии необходимого объема костной ткани альвеолярного отростка, невозможно ввести имплантаты без их надежной первичной стабилизации. Субпериостальный имплантат относится к типу дентальных имплантатов, который помещается между надкостницей и альвеолярной костью и имеет от двух до четырех трансгингивальных абатментов. Преимущество данной конструкции заключается в том, что абатменты составляют единое целое с телом имплантата, а это исключает необходимость использовать мульти-юнит-абатменты. Однако необходимо учитывать их недостатки. В частности, к основным проблемам можно отнести резорбцию костной ткани на верхней челюсти и сложность позиционирования с телом верхней челюсти.

Ключевые слова: атрофия альвеолярного отростка, полное отсутствие зубов, дентальный имплантат, субпериостальный имплантат, стереолитографическая модель, поднадкостничный имплантат

ДЛЯ ЦИТИРОВАНИЯ:

Калакуцкий Н.В., Иванов Ю.В., Журавлев И.В., Кошелев В.П., Мищенко С.Н. Использование субпериостального имплантата для протезирования зубов верхней челюсти при выраженной атрофии альвеолярного отростка. — *Клиническая стоматология*. — 2022; 25 (4): 94—100. DOI: 10.37988/1811-153X_2022_4_94

[N.V. Kalakutsky](#)¹,

PhD in Medical Sciences, full professor of the Oral and maxillofacial surgery Department

[I.V. Ivanov](#)¹,

PhD in Medical Sciences, assistant professor of the Oral and maxillofacial surgery Department

[I.V. Zhuravlev](#)¹,

PhD in Medical Sciences, assistant professor of the Oral and maxillofacial surgery Department

[V.P. Koshelev](#)²,

maxillofacial surgeon, dentistry surgeon

[S.N. Mishchenko](#)²,

dentist

¹ Pavlov University, 197022, Saint-Petersburg, Russia² Dr. Koshelev Dentistry, 197110, Saint-Petersburg, Russia

Subperiosteal implant for upper jaw dentures in case of severe atrophy of the alveolar ridge

Abstract. In optimal clinical conditions, dental implantation is performed with sufficient bone tissue, without the need to resort to more complex interventions. But sometimes, in the absence of the required amount of bone tissue of the alveolar process, it is not possible to insert implants without its reliable primary stabilization. A subperiosteal implant refers to a type of dental implant that is placed between the periosteum and alveolar bone and has two to four transgingival abutments. The advantage of this design is that the abutments are integral with the implant body, eliminating the need for multi-unit abutments. But it is also necessary to take into account their shortcomings, the main problem of which is the resorption of bone tissue in the upper jaw and the difficulty of positioning with the body of the upper jaw.

Key words: alveolar ridge atrophy, edentulous, dental implant, subperiosteal implant, stereolithographic model

FOR CITATION:

Kalakutsky N.V., Ivanov I.V., Zhuravlev I.V., Koshelev V.P., Mishchenko S.N. Subperiosteal implant for upper jaw dentures in case of severe atrophy of the alveolar ridge. *Clinical Dentistry (Russia)*. 2022; 25 (4): 94—100 (In Russ.). DOI: 10.37988/1811-153X_2022_4_94

ВВЕДЕНИЕ

Современные методы и материалы позволяют проводить реабилитацию пациентов с использованием денальных имплантатов в сложных клинических случаях, когда иные методы лечения не только неэффективны, но даже невозможны. По данным Всемирной организации здравоохранения, полной потерей зубов страдают ~15% взрослого населения планеты. Показатели распространенности полной потери зубов в России составляют 8,4–18%, достигая 25,2–46,7% к 60 годам [1]. Эти данные свидетельствуют о социальном характере данной проблемы, а также о необходимости использовать имплантацию для восстановления жевательной функции и эстетики при частичной или полной потере зубов, помогая решить психологические, физиологические и социальные проблемы пациента.

В оптимальных клинических условиях денальная имплантация проводится при достаточном уровне костной ткани, как в ширину, так и в высоту, — в этом случае нет необходимости прибегать к более сложным видам хирургического вмешательства. Но иногда при отсутствии необходимого объема костной ткани альвеолярного отростка невозможно ввести имплантаты без их надежной стабилизации, необходимо прибегать к дополнительным хирургическим операциям по реконструкции альвеолярного отростка с использованием свободного костного трансплантата и направленной костной регенерации.

Субпериостальный имплантат относится к такому типу денальных имплантатов, который помещается между надкостницей и альвеолярной костью. Обычно он имеет от двух до четырех трансгингивальных элементов (абатментов), выступающих через слизистую оболочку в полость рта и позволяющих соединить имплантат с протезом. Преимущество данной конструкции заключается в том, что абатменты являются единым целым с телом имплантата. Они расположены параллельно друг другу. Это исключает необходимость использовать мульти-юнит-абатменты и обеспечивает пассивность посадки ортопедической конструкции.

Традиционно субпериостальные имплантаты изготавливали из хромокобальтовых или титановых сплавов. Их располагают над костью альвеолярной части челюсти и используют при выраженной резорбции костной ткани альвеолярных отростков [2]. Некоторые субпериостальные имплантаты показали плохую биосовместимость, что привело к послеоперационным осложнениям и отторжению имплантатов при использовании хромокобальтовых сплавов. Однако использование титана значительно улучшило биосовместимость и уменьшило негативные последствия, характерные для хромокобальтовых сплавов [3]. Популярность субпериостальных имплантатов значительно снизилась после внедрения в практику традиционных на сегодняшний день методов внутрикостной имплантации начале 1980-х годов.

В настоящее время использование субпериостальных имплантатов ограничено, но небольшое число пациентов все еще нуждаются в реабилитации с использованием данных имплантатов [4]. Часто этим пациентам предоставляется возможность проведения альтернативных вариантов лечения, сочетающих в себе различные костно-пластические операции, однако большинство из них — пожилые люди, имеющие общие проблемы со здоровьем. Кроме того, они могут не захотеть использовать подобные варианты лечения из-за их сложности или финансовых проблем, в связи с чем субпериостальный денальный имплантат может быть рассмотрен в качестве альтернативы проведения сложной реконструктивной операции для восстановления жевательной функции у пациентов с атрофией альвеолярного отростка [5, 6].

Несмотря на все вышеописанные положительные качества субпериостальных имплантатов, необходимо учитывать и их недостатки. В частности, их основной проблемой является резорбция костной ткани на верхней челюсти, связанная с отрицательным влиянием силы давления конструкции на поддержание плотности связи кости с поверхностью имплантата и сложностью позиционирования с телом верхней челюсти [7, 8]. Кроме того, при планировании лечения необходимо учитывать биотип слизистой оболочки пациента. При тонком биотипе высок риск прорезания слизистой оболочки жесткой конструкцией имплантата и его обнажение с последующим инфицированием.

КЛИНИЧЕСКИЙ СЛУЧАЙ

В клинику обратился пациент 1951 года рождения с жалобами на невозможность фиксации полного съемного протеза верхней челюсти, на неудовлетворенность функциональными и эстетическими свойствами съемного протеза.

По данным ортопантограммы: воздухоносный тип строения верхнечелюстных пазух, выраженная атрофия альвеолярного отростка верхней челюсти. Высота костной ткани в области правой верхнечелюстной пазухи варьирует от 1,9 до 4,9 мм в ее дистальном отделе; в области левой верхнечелюстной пазухи — от 1,5 до 4,6 мм (рис. 1).

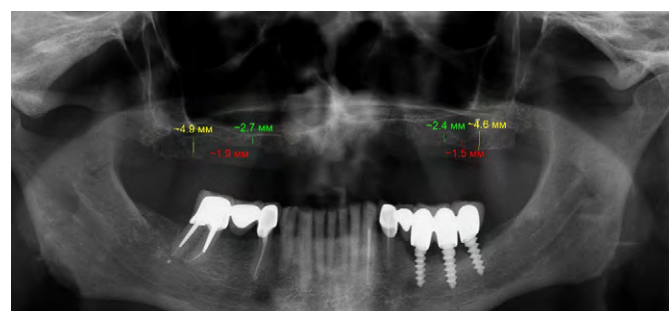


Рис. 1. Ортопантомограмма пациента на момент обращения
Fig. 1. The patient orthopantomogram at the moment of contacting the clinic

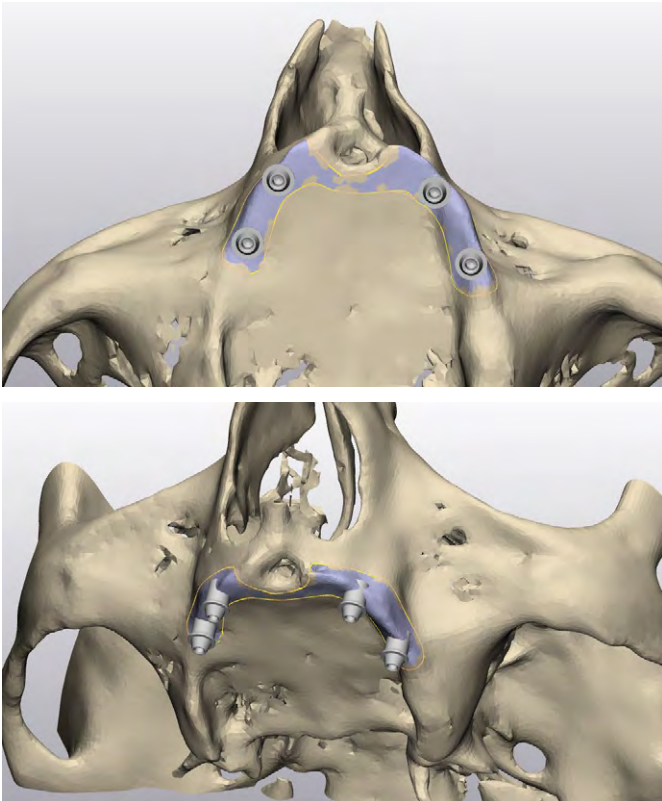


Рис. 2. КТ пациента на момент обращения
Fig. 2. The patient CT scan at the moment of contacting

Отмечалась значительная атрофия альвеолярного отростка по ширине и высоте. С учетом данных рентгенограммы и клинического обследования объем костной ткани на верхней челюсти не позволил бы выполнить первичную стабилизацию традиционных внутрикостных имплантатов, а анатомо-топографические особенности строения верхней челюсти потребовали бы проведения ряда сложных костно-пластических операций для обеспечения оптимальных условий для постановки внутрикостных имплантатов, что в свою очередь увеличило бы срок реабилитации пациента и потребовало бы от него больших экономических затрат [9, 10].

С учетом всех вышеописанных условий и особенностей в качестве варианта лечения была выбрана установка индивидуального субпериостального имплантата «Конмет» (Россия) с биоактивным покрытием [11–13]. Для изготовления индивидуального имплантата использовали данные компьютерной томографии (рис. 2) [14–17]. По результатам этих данных выполнено компьютерное моделирование с представлением будущей конструкции имплантата (рис. 3) [18, 19]. Была изготовлена модель имплантата с фрагментом верхней челюсти в масштабе 1:1 для детального ознакомления с конструкцией импланта, планирования пути его введения и фиксации с учетом анатомии альвеолярного отростка (рис. 4) [20]. В качестве элементов

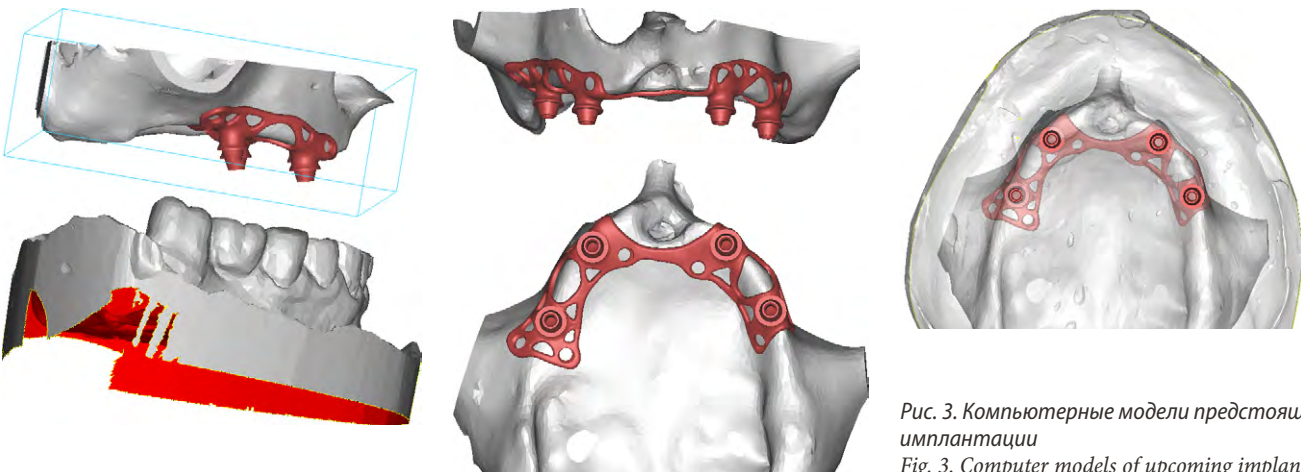


Рис. 3. Компьютерные модели предстоящей имплантации
Fig. 3. Computer models of upcoming implantation



Рис. 4. Полноразмерная модель имплантата с фрагментом верхней челюсти: а — верхняя челюсть, б — индивидуальный субпериостальный имплантат, с — челюсть с наложенным на нее имплантатом
Fig. 4. The implant full-size model with a fragment of the upper jaw: a — upper jaw, b — individual subperiosteal implant, c — jaw with an implant superimposed on it

фиксации имплантата выбраны титановые мини-винты компании «Конмет» [21, 22].

Далее выполнена операция по установке субпериостального имплантата (рис. 5) [23, 24]. Для достижения наилучших показателей интеграции имплантата и замещения дефектов типа «имплантат—кость» тело имплантата было покрыто костным губчато-кортикальным аллогенным порошком Лиопласт (Лиоселл, Россия) [25]. Сделана контрольная ортопантомограмма (рис. 6).

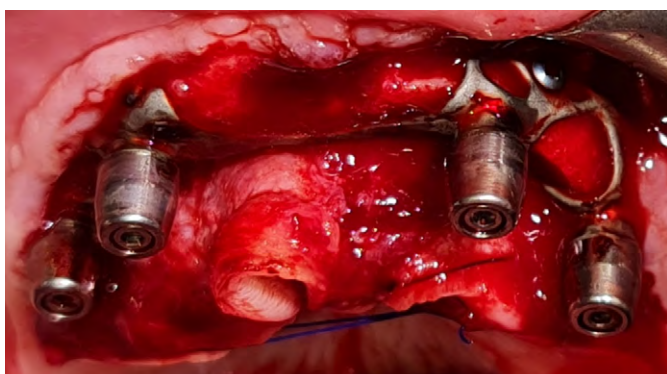


Рис. 5. Индивидуальный субпериостальный имплантат, зафиксированный на верхней челюсти
Fig. 5. Individual subperiosteal implant fixed in the maxilla

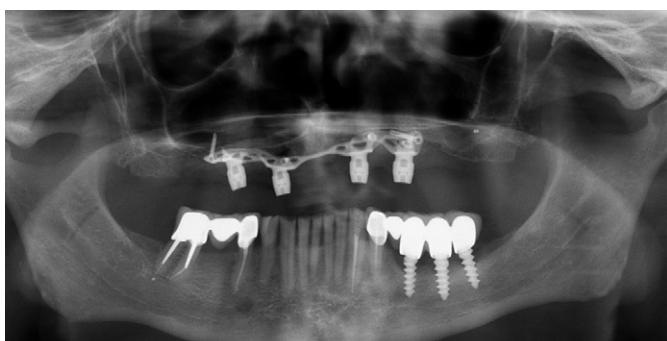


Рис. 6. Ортопантомограмма верхней челюсти с зафиксированным имплантатом
Fig. 6. The upper jaw orthopantomogram with a fixed implant

В послеоперационном периоде осложнений не отмечено. Через 3 месяца после проведения операции по установке имплантата слизистая имеет здоровый бледно-розовый цвет, влажная, без видимых признаков воспаления, имплантат стабилен (рис. 7). Сняты оттиски для изготовления несъемного протеза с винтовой фиксацией на верхнюю челюсть [26–29]. Через 2 недели выполнена фиксация протеза в полости рта (рис. 8), сделана контрольная ортопантомограмма (рис. 9).

Через 1,5 года после фиксации ортопедической конструкции пациент был приглашен на профилактический осмотр. По результатам клинического обследования и данных ортопантомограммы (рис. 10) признаков резорбции костной ткани и рецессии слизистой оболочки не отмечено.

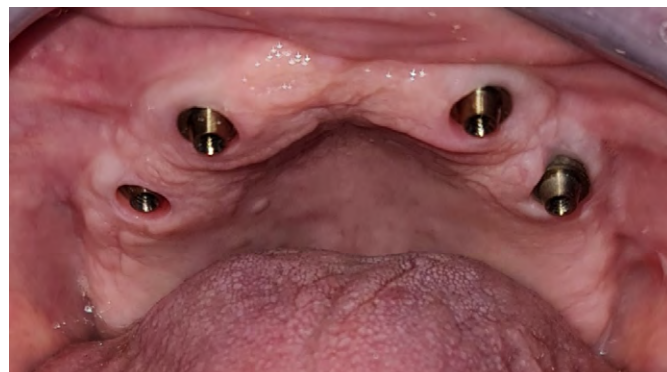

Рис. 7. Слизистая оболочка перед снятием оттисков
Fig. 7. Gingiva before taking impressions

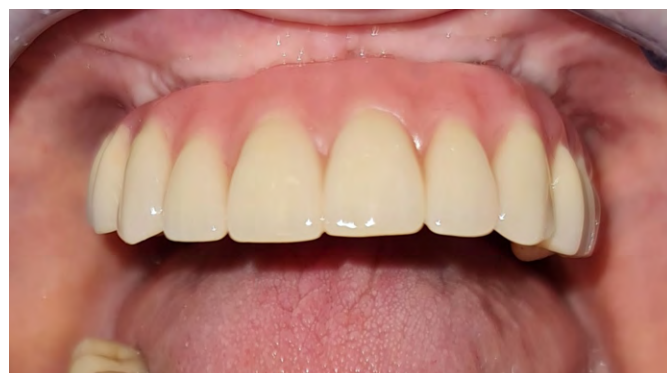

Рис. 8. Протез на верхней челюсти
Fig. 8. Upper jaw prosthesis

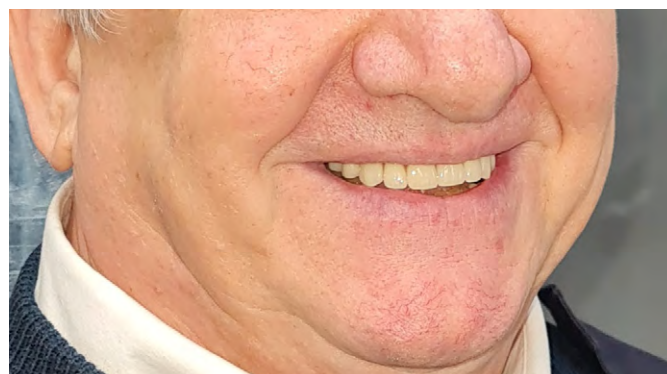

Рис. 9. Пациент после лечения
Fig. 9. Patient after the treatment

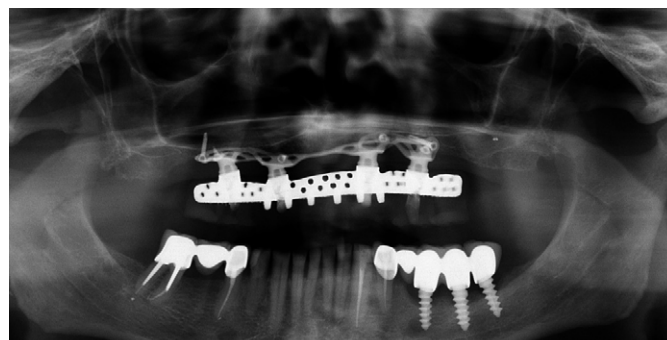


Рис. 10. Ортопантомограмма через 18 месяцев после имплантации
Fig. 10. Orthopantomogram after 18 months of implantation

ЗАКЛЮЧЕНИЕ

На сегодняшний день реабилитация пациентов с вторичной адентией и использованием имплантационных методик наиболее предпочтительна — она позволяет решить ряд проблем, используя несъемное протезирование на имплантатах как наилучшую альтернативу съемным протезам. В то же время в отдельных клинических случаях использование субпериостального дентального имплантата может быть предметом выбора для решения проблем психологического, физиологического, социального, профессионального и эстетического характера для пациента, когда невозможно использовать классические внутрикостные имплантаты, не прибегая к выполнению сложных и обширных костно-пластических операций, сопряженных с высоким риском развития

послеоперационных осложнений и в связи с длительным реабилитационным периодом. А экономическая выгода и сокращенные сроки реабилитации могут иметь решающее значение для многих пациентов.

Использование стереолитографических моделей при субпериостальной имплантации снижает травматичность вмешательства и повышает надежность будущей ортопедической конструкции.

Конфликт интересов. Авторы декларируют отсутствие конфликта интересов.

Поступила: 08.08.2022 **Принята в печать:** 14.11.2022

Conflict of interests. The authors declare no conflict of interests.

Received: 08.08.2022 **Accepted:** 14.11.2022

ЛИТЕРАТУРА:**REFERENCES:**

1. Юмашев А.В. Мезодиэнцефальная модуляция в комплексе лечения и профилактики воспалительных осложнений у пациентов с ортопедическими конструкциями при дентальной имплантации: автореф. дис. ... д.м.н. — М.: Первый МГМУ им. И.М. Сеченова, 2018. — 23 с.
2. Liu X., Pang F., Li Y., Jia H., Cui X., Yue Y., Yang X., Yang Q. Effects of different positions and angles of implants in maxillary edentulous jaw on surrounding bone stress under dynamic loading: A three-dimensional finite element analysis. — *Comput Math Methods Med.* — 2019; 2019: 8074096. [PMID: 31933678](#)
3. Parthasarathy J., Starly B., Raman S., Christensen A. Mechanical evaluation of porous titanium (Ti6Al4V) structures with electron beam melting (EBM). — *J Mech Behav Biomed Mater.* — 2010; 3 (3): 249—59. [PMID: 20142109](#)
4. Nazarian A. Placement of a modified subperiosteal implant: a clinical solution to help those with no bone. — *Dent Today.* — 2014; 33 (7): 134, 136—7.
5. Раздорский В.В. Внутрикостные и поднадкостничные имплантаты в лечении больных с редукцией челюстей: автореф. дис. ... д.м.н. — СПб., 2014. — 29 с. [eLibrary ID: 30400954](#)
6. Щерчков С.В., Осман Б.М., Брайловская Т.В. Стоматологическая реабилитация с использованием дентальных имплантатов при атрофии костной ткани челюстей. — *Аспирантский вестник Поволжья.* — 2012; 5—6: 228—231. [eLibrary ID: 18916016](#)
7. Beddis H., Lello S., Cunliffe J., Coulthard P. Subperiosteal implants. — *Br Dent J.* — 2012; 212 (1): 4. [PMID: 22240669](#)
8. Takaoka K., Segawa E., Noguchi K., Kishimoto H., Urade M. Maxillary subperiosteal implantitis that caused severe bone resorption of the maxilla with perforation of the maxillary sinus and sinusitis: A case report. — *Open Journal of Stomatology.* — 2013; 3: 226—229. [DOI: 10.4236/ojst.2013.33039](#)
9. Бадалян В.А. Малоинвазивные технологии дентальной имплантации: патогенетическое обоснование и оценка клинической, экономической и эргономической эффективности внедрения в стоматологическую практику: автореф. дис. д.м.н. — М.: ЦНИИСиЧЛХ, 2014. — 46 с. [eLibrary ID: 30396024](#)
1. Yumashev A.V. Mesodiencephalic modulation in the complex of treatment and prevention of inflammatory complications in patients with orthopedic structures during dental implantation: dissertation abstract. Moscow: Sechenov University, 2018. 23 p. (In Russ.)
2. Liu X., Pang F., Li Y., Jia H., Cui X., Yue Y., Yang X., Yang Q. Effects of different positions and angles of implants in maxillary edentulous jaw on surrounding bone stress under dynamic loading: A three-dimensional finite element analysis. *Comput Math Methods Med.* 2019; 2019: 8074096. [PMID: 31933678](#)
3. Parthasarathy J., Starly B., Raman S., Christensen A. Mechanical evaluation of porous titanium (Ti6Al4V) structures with electron beam melting (EBM). *J Mech Behav Biomed Mater.* 2010; 3 (3): 249—59. [PMID: 20142109](#)
4. Nazarian A. Placement of a modified subperiosteal implant: a clinical solution to help those with no bone. *Dent Today.* 2014; 33 (7): 134, 136—7.
5. Razdorsky V.V. Intraosseous and subperiosteal implants in the treatment of patients with jaw reduction: dissertation abstract. Saint-Petersburg: Pavlov University, 2014. 29 p. (In Russ.). [eLibrary ID: 30400954](#)
6. Scherchikov S.V., Osman B.M., Braylovskaya T.V. Stomatological rehabilitation using dental implants in bone tissue atrophy. *Aspirantskiy Vestnik Povolzh'ya.* 2012; 5—6: 228—231 (In Russ.). [eLibrary ID: 18916016](#)
7. Beddis H., Lello S., Cunliffe J., Coulthard P. Subperiosteal implants. *Br Dent J.* 2012; 212 (1): 4. [PMID: 22240669](#)
8. Takaoka K., Segawa E., Noguchi K., Kishimoto H., Urade M. Maxillary subperiosteal implantitis that caused severe bone resorption of the maxilla with perforation of the maxillary sinus and sinusitis: A case report. *Open Journal of Stomatology.* 2013; 3: 226—229. [DOI: 10.4236/ojst.2013.33039](#)
9. Badalyan V.A. Minimally invasive technologies of dental implantation: pathogenetic substantiation and evaluation of the clinical, economic and ergonomic efficiency of implementation in dental practice: dissertation abstract. Moscow: Central Research Institute of Dental and Maxillofacial Surgery, 2014. 46 p. (In Russ.). [eLibrary ID: 30396024](#)

10. Ищенко П.В. Путь пациента: субпериостальная имплантация как альтернатива ваших возможностей. — *Современная стоматология*. — 2016; 4 (83): 84. [eLibrary ID: 27335588](#)
11. Алехин А.П., Маркеев А.М., Гудкова С.А., Тетюхин Д.В., Козлов Е.Н. Использование атомарно-слоевого осаждения диоксида титана для придания биоактивных свойств поверхности титановых имплантатов. — *Институт стоматологии*. — 2010; 2 (47): 68—69. [eLibrary ID: 15267658](#)
12. Смбатян Б.С., Волков А.В., Омаров Т.В., Ломакин М.В. Изучение остеоинтеграции имплантатов КОНМЕТ с биоактивной поверхностью. — *Российская стоматология*. — 2014; 4: 15—24. [eLibrary ID: 23052148](#)
13. Sing S.L., An J., Yeong W.Y., Wiria F.E. Laser and electron-beam powder-bed additive manufacturing of metallic implants: A review on processes, materials and designs. — *J Orthop Res*. — 2016; 34 (3): 369—85. [PMID: 26488900](#)
14. Алымбаев Р.С. Обоснование применения одноэтапной методики субпериостальной имплантации с использованием стереолитографической модели. — *Вестник Кыргызско-Российского Славянского университета*. — 2015; 4: 11—14. [eLibrary ID: 23838341](#)
15. Carnicero A., Peláez A., Restoy-Lozano A., Jacquott I., Perera R. Improvement of an additively manufactured subperiosteal implant structure design by finite elements based topological optimization. — *Sci Rep*. — 2021; 11 (1): 15390. [PMID: 34321582](#)
16. Parthasarathy J. 3D modeling, custom implants and its future perspectives in craniofacial surgery. — *Ann Maxillofac Surg*. — 2014; 4 (1): 9—18. [PMID: 24987592](#)
17. Vandembroucke B., Kruth J. Selective laser melting of biocompatible metals for rapid manufacturing of medical parts. — *Rapid Prototyping Journal*. — 2007; 13 (4): 196—203. [DOI: 10.1108/13552540710776142](#)
18. Barrero C., Border M.B., Bencharit S. Fabrication of a maxillary implant retained overdenture using an existing subperiosteal implant: a clinical report. — *Open Dent J*. — 2011; 5: 122—5. [PMID: 21804901](#)
19. Cerea M., Dolcini G.A. Custom-made direct metal laser sintering titanium subperiosteal implants: A retrospective clinical study on 70 patients. — *Biomed Res Int*. — 2018; 2018: 5420391. [PMID: 29998133](#)
20. Mommaerts M.Y. Additively manufactured sub-periosteal jaw implants. — *Int J Oral Maxillofac Surg*. — 2017; 46 (7): 938—940. [PMID: 28258795](#)
21. Алымбаев Р.С., Сельпиев Т.Т., Жолуева П.Т. Фиксации и стабилизации субпериостальных имплантов. — *Вестник Кыргызской государственной медицинской академии*. — 2014; 2: 104—108. [eLibrary ID: 22010911](#)
22. Чуйко А.Н., Суров О.Н., Шинчукковский И.А., Алымбаев Р.С. Об особенностях биомеханики при фиксации субпериостальных имплантатов. — *Український стоматологічний альманах*. — 2010; 1: 27—38. [eLibrary ID: 23221910](#)
23. Алымбаев Р.С. Сравнительный анализ субпериостальной экспрессии двухэтапной имплантации в редукции челюстных костей. — *Вестник Кыргызско-Российского Славянского университета*. — 2015; 4: 15—18. [eLibrary ID: 23838342](#)
24. Умаров А.М., Алымбаев Р.С. Хирургический протокол операции субпериостальной имплантации. — *Вестник Кыргызской государственной медицинской академии*. — 2011; 4: 73—76. [eLibrary ID: 18250107](#)
10. Ishchenko P. The path of the patient: subperiosteal implants as an alternative to your possibilities. *Actual Dentistry*. 2016; 4 (83): 84 (In Russ.). [eLibrary ID: 27335588](#)
11. Alekhin A.P., Markeev A.M., Gudkova S.A., Tetyukhin D.V., Kozlov E.N. Application of atomic-layer deposition of titanium dioxide for creation of bioactive properties of titanium implant surface. *The Dental Institute*. 2010; 2 (47): 68—69 (In Russ.). [eLibrary ID: 15267658](#)
12. Smbatian B.S., Volkov A.V., Omarov T.V., Lomakin M.V. The study of osteointegration of KONMET implants having the bioactive surface. *Russian Stomatology*. 2014; 4: 15—24 (In Russ.). [eLibrary ID: 23052148](#)
13. Sing S.L., An J., Yeong W.Y., Wiria F.E. Laser and electron-beam powder-bed additive manufacturing of metallic implants: A review on processes, materials and designs. *J Orthop Res*. 2016; 34 (3): 369—85. [PMID: 26488900](#)
14. Alymbaev R.S. Rational for use one-stage subperiosteal implantation using stereolithographic models. *Vestnik KRSU*. 2015; 4: 11—14 (In Russ.). [eLibrary ID: 23838341](#)
15. Carnicero A., Peláez A., Restoy-Lozano A., Jacquott I., Perera R. Improvement of an additively manufactured subperiosteal implant structure design by finite elements based topological optimization. *Sci Rep*. 2021; 11 (1): 15390. [PMID: 34321582](#)
16. Parthasarathy J. 3D modeling, custom implants and its future perspectives in craniofacial surgery. *Ann Maxillofac Surg*. 2014; 4 (1): 9—18. [PMID: 24987592](#)
17. Vandembroucke B., Kruth J. Selective laser melting of biocompatible metals for rapid manufacturing of medical parts. *Rapid Prototyping Journal*. 2007; 13 (4): 196—203. [DOI: 10.1108/13552540710776142](#)
18. Barrero C., Border M.B., Bencharit S. Fabrication of a maxillary implant retained overdenture using an existing subperiosteal implant: a clinical report. *Open Dent J*. 2011; 5: 122—5. [PMID: 21804901](#)
19. Cerea M., Dolcini G.A. Custom-made direct metal laser sintering titanium subperiosteal implants: A retrospective clinical study on 70 patients. *Biomed Res Int*. 2018; 2018: 5420391. [PMID: 29998133](#)
20. Mommaerts M.Y. Additively manufactured sub-periosteal jaw implants. *Int J Oral Maxillofac Surg*. 2017; 46 (7): 938—940. [PMID: 28258795](#)
21. Alymbaev R.S., Selpiev T.T., Jolueva P.T. The fixation and stabilization of subperiosteal implants. *Bulletin of Kyrgyz State Medical Academy*. 2014; 2: 104—108 (In Russ.). [eLibrary ID: 22010911](#)
22. Chuiko A.N., Surov O.N., Shinchukovsky I.A., Alymbaev R.S. Biomechanics substantiation of the rational subperiosteal implant fixation. *Ukrainian Dental Almanac*. 2010; 1: 27—38 (In Russ.). [eLibrary ID: 23221910](#)
23. Alymbaev R.S. Comparative analysis of the two-stage subperiosteal implantation and rapid reduction in the jaw bones. *Vestnik KRSU*. 2015; 4: 15—18 (In Russ.). [eLibrary ID: 23838342](#)
24. Umarov A.M., Alimbaev R.S. The surgical report of operation of subperiosteal implantation. *Bulletin of Kyrgyz State Medical Academy*. 2011; 4: 73—76 (In Russ.). [eLibrary ID: 18250107](#)
25. Claffey N., Bashara H., O'Reilly P., Polyzois I. Evaluation of new bone formation and osseointegration around subperiosteal titanium implants with histometry and nanoindentation. *Int J Oral Maxillofac Implants*. 2015; 30 (5): 1004—10. [PMID: 26394334](#)

25. Claffey N., Bashara H., O'Reilly P., Polyzois I. Evaluation of new bone formation and osseointegration around subperiosteal titanium implants with histometry and nanoindentation. — *Int J Oral Maxillofac Implants*. — 2015; 30 (5): 1004—10. PMID: 26394334
26. Байриков И.М., Комлев С.С., Щербаков М.В. Ортопедическое лечение с использованием имплантатов в условиях сочетания неблагоприятных факторов. — *Институт стоматологии*. — 2017; 1 (74): 84—85. eLibrary ID: 28965104
27. Луцкая И.К., Борткевич С.П., Назаров И.Е., Коржев А.О. Опыт несъемного протезирования на дентальных имплантатах. — *Современная стоматология (Беларусь)*. — 2016; 3 (64): 56—58. eLibrary ID: 27399853
28. Wagner F., Seemann R., Marincola M., Ewers R. Fiber-reinforced resin fixed prostheses on 4 short implants in severely atrophic maxillas: 1-year results of a prospective cohort study. — *J Oral Maxillofac Surg*. — 2018; 76 (6): 1194—1199. PMID: 29534871
29. Saini H., Ackland D.C., Gong L., Cheng, Röhrle O. Occlusal load modelling significantly impacts the predicted tooth stress response during biting: a simulation study. — *Comput Methods Biomech Biomed Engin*. — 2020; 23 (7): 261—270. PMID: 31965827
26. Bayrikov I.M., Komlev S.S., Shcherbakov M.V. Orthopedic treatment using implants with combination of adverse factors. *The Dental Institute*. 2017; 1 (74): 84—85 (In Russ.). eLibrary ID: 28965104
27. Lutsкая I.K., Bortkevich S.P., Nazarov I.E., Korzhev A.O. Experience of fixed prosthetics on dental implants. *Sovremennaya stomatologiya (Belarus)*. 2016; 3 (64): 56—58 (In Russ.). eLibrary ID: 27399853
28. Wagner F., Seemann R., Marincola M., Ewers R. Fiber-reinforced resin fixed prostheses on 4 short implants in severely atrophic maxillas: 1-year results of a prospective cohort study. *J Oral Maxillofac Surg*. 2018; 76 (6): 1194—1199. PMID: 29534871
29. Saini H., Ackland D.C., Gong L., Cheng, Röhrle O. Occlusal load modelling significantly impacts the predicted tooth stress response during biting: a simulation study. *Comput Methods Biomech Biomed Engin*. 2020; 23 (7): 261—270. PMID: 31965827

АДГЕЗИВНЫЕ СИСТЕМЫ



VII

**ПОКОЛЕНИЕ
САМОПРотРАВЛИВАЮЩИЙ**



НАНОПОЛНЕННЫЙ



MDP

• Содержит
10-Methacryloyloxydecyl
dihydrogen phosphate

VI

**ПОКОЛЕНИЕ
САМОПРотРАВЛИВАЮЩИЙ**



ВЫСОКОПОЛНЕННЫЙ



MDP

• Содержит
10-Methacryloyloxydecyl
dihydrogen phosphate



НАНОПОЛНЕННЫЙ



**ПОКОЛЕНИЕ
ТОТАЛЬНОЕ ПРотРАВЛИВАНИЕ**

V

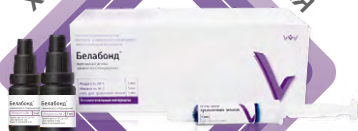IV

**ПОКОЛЕНИЕ
ТОТАЛЬНОЕ ПРотРАВЛИВАНИЕ**



ВЫСОКОПОЛНЕННЫЙ

ХИМИЧЕСКОГО
ОТВЕРЖДЕНИЯ



материал
светового
отверждения



DOI: 10.37988/1811-153X_2022_4_102

[Т.В. Брайловская](#)¹,

д.м.н., профессор, ведущий научный сотрудник

[Е.А. Коган](#)²,

д.м.н., профессор, зав. кафедрой патологической анатомии

[Е.А. Шкваркина](#)¹,

аспирант отделения клинической и экспериментальной имплантологии

¹ ЦНИИСиЧЛХ, 119021, Москва, Россия² Первый МГМУ им. И.М. Сеченова, 119435, Москва, Россия**ДЛЯ ЦИТИРОВАНИЯ:**

Брайловская Т.В., Коган Е.А., Шкваркина Е.А. Оценка регенеративных процессов методом жидкостной цитологии тканей, окружающих дентальные имплантаты, после проведения вестибулопластики. — *Клиническая стоматология*. — 2022; 25 (4): 102—105. DOI: 10.37988/1811-153X_2022_4_102

Оценка регенеративных процессов методом жидкостной цитологии тканей, окружающих дентальные имплантаты, после проведения вестибулопластики

Реферат. Цель — оценить интенсивность процессов эпителизации в тканях преддверия рта после проведения вестибулопластики на основании данных жидкостной цитологии. **Материалы и методы.** В исследование было включено 60 пациентов с недостаточной или полностью отсутствующей зоной прикрепленной кератинизированной десны в области установленных дентальных имплантатов. Пациентов поделили на 3 равные группы по виду материала для закрытия раневой поверхности: I — свободный десневой трансплантат, II — коллагеновая матрица Mucoderm, III — свободный кожный лоскут (расщепленный дермальный аутооттрансплантат с передней поверхности бедра). Для оценки состояния регенерации тканей использовали жидкостную цитологию. Забор материала проводили до операции и через 7, 14 и 30 дней после нее. **Результаты.** К 30-у дню после операции наиболее высокие темпы регенерации наблюдали после трансплантации свободной кожи. Количество клеток многослойного плоского эпителия в мазках составило 99%, при использовании свободного десневого трансплантата — 91%, а при использовании Mucoderm — 85%. **Заключение.** Впервые примененный метод жидкостной цитологии для оценки репаративных процессов в трансплантированных тканях доказал свою состоятельность и может быть рекомендован для использования в стоматологии.

Ключевые слова: дентальный имплантат, кератинизированная десна, вестибулопластика, жидкостная цитология, эпителизация

[T.V. Brailovskaya](#)¹,

PhD in Medical Sciences, professor, leading researcher

[E.A. Kogan](#)²,

PhD in Medical Sciences, full professor of the Pathological anatomy Department

[E.A. Shkvarkina](#)¹,

postgraduate at the Clinical and experimental implantology Division

¹ Central Research Institute of Dental and Maxillofacial Surgery, 119021, Moscow, Russia² Sechenov University, 119435, Moscow, Russia**FOR CITATION:**

Brailovskaya T.V., Kogan E.A., Shkvarkina E.A. Evaluation of regenerative processes by liquid cytology of tissues around dental implants after vestibuloplasty. *Clinical Dentistry (Russia)*. 2022; 25 (4): 102—105 (In Russ.). DOI: 10.37988/1811-153X_2022_4_102

Evaluation of regenerative processes by liquid cytology of tissues around dental implants after vestibuloplasty

Abstract. The aim is to assess the intensity of epithelialization processes in the tissues of the vestibule of the mouth after vestibuloplasty based on liquid cytology data. **Materials and methods.** The study included 60 patients with insufficient or completely absent area of the attached keratinized gum in the area of the installed dental implants. The patients were divided into 3 equal groups according to the type of material for closing the wound surface: I — free gingival graft, II — collagen matrix Mucosa, III — free skin flap (split dermal autograft from the anterior surface of the thigh). Liquid cytology was used to assess the state of tissue regeneration. The material was collected before the operation and 7, 14 and 30 days after it. **Results.** By the 30th day after surgery, the highest rates of regeneration were observed after transplantation of free skin. The number of cells of multilayer squamous epithelium in smears was 99%, and when used — 91%, and when using Mucoderm — 85%. **Conclusion.** For the first time, the method of liquid cytology used to evaluate reparative processes in transplanted tissues has proven its viability and can be recommended for use in dentistry.

Key words: dental implant, keratinized gingiva, vestibuloplasty, liquid cytology, epithelization

ВВЕДЕНИЕ

Восстановление дефектов зубных рядов при помощи дентальных имплантатов — наилучший выбор для пациентов с отсутствием зубов. Несмотря на значительные достижения в применении данного метода обеспечение условий для долгосрочного функционирования установленного имплантата по-прежнему остается актуальным вопросом [1]. По мнению многих авторов, важную роль в поддержании функции дентального имплантата играет объем прикрепленной кератинизированной десны, окружающей имплантат [2–6]. На протяжении многих лет «золотым стандартом» в устранении недостатка объема прикрепленной кератинизированной десны в области дентальных имплантатов является вестибулопластика с аутотрансплантацией компонентов собственной слизистой оболочки рта, полученных из различных донорских зон челюстно-лицевой области [7–10]. Однако наличие дополнительной области вмешательства, вероятность кровотечения из небной артерии при заборе трансплантата, ограничения по объему полученных трансплантатов и выраженный болевой синдром в послеоперационном периоде способствуют поиску материалов, способных стать альтернативой использованию аутотрансплантатов [11–13].

При работе с мягкими тканями оценка эффективности использования различных материалов традиционно проводится путем измерения параметров до и после операции с использованием пародонтального зонда [14, 15]. В настоящее время для оценки результатов проведенного хирургического лечения широко применяют морфологические методы. При этом используют биопсийный материал из области проводимого вмешательства. Для полного отображения процессов, происходящих в тканях при использовании того или иного материала, забор тканей осуществляется неоднократно, в разные периоды наблюдения, под местным обезболиванием при помощи скальпеля или мукотома. Неоднократный забор материала, по сути, является дополнительным инвазивным вмешательством в период, когда основное лечение уже окончено и обосновать его проведение не всегда возможно. В связи с этим поиск методов оценки состояния тканей в процессе динамического наблюдения после оперативного лечения является приоритетной задачей.

Один из современных методов оценки состояния тканей в динамике — жидкостная цитология, широко используемая в гинекологической практике [16]. Простая лабораторная технология, основанная на приготовлении монослойного препарата ручным методом, позволяет получить образцы высокого качества. Усиленная клеточная адгезия, минимальные клеточные потери при окраске, отсутствие артефактов воздушного высушивания дают возможность качественно оценить образец, полученный неинвазивным способом.

Цель исследования — на основании данных жидкостной цитологии оценить интенсивность процессов эпителизации в тканях преддверия рта после проведения вестибулопластики.

МАТЕРИАЛЫ И МЕТОДЫ

В исследование включили 60 пациентов в возрасте от 18 до 65 лет с недостаточной или полностью отсутствующей зоной прикрепленной кератинизированной десны в области установленных дентальных имплантатов. Пациентов поделили на 3 равные группы (по 20 человек) в зависимости от материала для закрытия раневой поверхности при проведении вестибулопластики:

- I — свободный десневой трансплантат (СДТ);
- II — коллагеновая матрица Mucoderm (Botiss Biomaterials, Германия);
- III — расщепленный дермальный аутотрансплантат с передней поверхности бедра.

Операцию вестибулопластики пациентам I и II групп проводили через 2–3 недели после установки формирователей десны. Пациентам III группы вестибулопластика проводилась одновременно с установкой формирователей десны. Саму операцию во всех группах выполняли по методике Эдлана—Мейхара в модификации Шмидта.

Для оценки регенерации тканей преддверия рта использовали жидкостную цитологию. Исследования проводили по стандартной методике с использованием набора ClearPrep (Resolution Biomedical, США). Забор материала осуществляли в контейнер со стабилизирующим консервирующим раствором до операции и через 7, 14 и 30 дней после нее.

РЕЗУЛЬТАТЫ

Свободный десневой трансплантат

Для цитограммы слизистой оболочки десны до операции были характерны признаки атрофических изменений. В мазках обнаруживали клетки плоского эпителия с укрупненными ядрами и конденсированной цитоплазмой. Поверхностный эпителий составлял до 14% эпителиальных клеток. Через 7 суток после операции отмечены признаки регенеративных изменений: обнаружены клетки плоского эпителия базального и парабазального слоев в увеличенном количестве — до 10 и 90% соответственно. В мазках также присутствовали отдельные макрофаги и лимфоциты. В цитограмме через 14 суток выявлены клетки плоского эпителия с укрупненными ядрами базального и парабазального слоев в увеличенном количестве — до 12 и 85% соответственно, что расценивали как признаки регенеративных изменений. В мазках также присутствовали лейкоциты, макрофаги и лимфоциты. Поверхностный эпителий составлял 3% эпителиальных клеток. Через 30 суток после операции цитограмма представляла собой клетки плоского эпителия с менее выраженными для регенеративных изменений признаками. В мазках преобладали (91%) клетки поверхностного эпителия с сохранением небольшого количества (9%) парабазальных клеток.

Коллагеновая матрица Mucoderm

Через 7 суток после оперативного вмешательства в мазках десны обнаруживали клетки плоского эпителия

базального и парабазального слоев в увеличенном количестве — до 15 и 80% соответственно. В цитогамме слизистой оболочки десны через 14 суток после проведения оперативного вмешательства выявляются клетки плоского эпителия с признаками регенеративных изменений: клетки с укрупненными ядрами базального и парабазального слоев в увеличенном количестве — до 4 и 80% соответственно. В мазках также присутствовали лейкоциты, макрофаги и лимфоциты. Клетки поверхностного эпителия составляли до 16%. Через 30 суток после проведения оперативного вмешательства в цитогамме слизистой оболочки десны выявлены клетки плоского эпителия с менее выраженными регенеративными изменениями за счет преобладания клеток поверхностного эпителия (85%) и с сохранением небольшого количества (15%) парабазальных клеток.

Свободный кожный лоскут

Через 7 суток после операции в мазках десны с признаками регенеративных изменений доминировали (90%) парабазальные клетки, также обнаруживались клетки базального слоя (8%) и отдельные клетки поверхностного эпителия (2%). В цитогамме через 14 суток доминировали клетки поверхностного плоского эпителия (56%), парабазальные клетки составляли 39%, базальные клетки были выявлены в небольшом количестве (15%). В мазках также присутствовали лейкоциты, макрофаги и лимфоциты. Через 30 дней после операции в цитогамме в основном были представлены клетки поверхностного плоского эпителия (99%) и единичные парабазальные клетки (1%).

ОБСУЖДЕНИЕ

Исследование с использованием жидкостной цитологии позволило оценить репарацию слизистой оболочки десны на разных сроках наблюдения. Были установлены регенеративные изменения тканей десны в случае использования всех исследуемых материалов. При использовании коллагеновой матрицы Mucoderm в мазках были выявлены клетки плоского эпителия с признаками, в меньшей степени выраженными регенеративными изменениями за счет преобладания клеток поверхностного эпителия (85%) и с сохранением небольшого количества парабазальных клеток (15%). В мазках также присутствуют единичные макрофаги и лимфоциты. При использовании свободного десневого трансплантата к 30-м суткам отмечены цитологические признаки более завершеного процесса регенерации, характерным признаком которого является преобладание в мазках клеток поверхностного эпителия до 91% и до 9% парабазальных клеток.

Установлено, что к 30-у дню наиболее высокие темпы регенерации отмечены после применения трансплантата свободной кожи. Количество клеток многослойного плоского эпителия в мазках составило 99% (см. таблицу).

Клеточный состав слизистой оболочки рта при использовании различных видов трансплантатов (в %)

Cellular composition of the oral mucosa using various types of transplants (in %)

Материал	Тип клеток	Срок наблюдения			
		до лечения	7 суток	14 суток	30 суток
Свободный десневой трансплантат	Базальные	0,2	10	12	0
	Парабазальные	0,2	90	85	9
	Поверхностный плоский эпителий	14,6	0	3	91
	Атрофический плоский эпителий	85	0	0	0
Mucoderm	Базальные	0,2	15	4	0
	Парабазальные	0,2	80	80	15
	Поверхностный плоский эпителий	14,6	5	16	85
	Атрофический плоский эпителий	85	0	0	0
Трансплантат свободной кожи	Базальные	0,2	8	5	0
	Парабазальные	0,2	90	39	1
	Поверхностный плоский эпителий	14,6	2	56	99
	Атрофический плоский эпителий	85	0	0	0

ЗАКЛЮЧЕНИЕ

Оценка интенсивности процессов эпителизации и регенерации в тканях преддверия рта после проведения вестибулопластики на основании данных жидкостной цитологии показала, что все изученные материалы способствуют восстановлению и ремоделированию тканей десны.

Проведенное исследование свидетельствует о высокой эффективности метода жидкостной цитологии, позволяющего оценить интенсивность процессов эпителизации в тканях преддверия рта после проведения вестибулопластики. Впервые примененный метод жидкостной цитологии для оценки репаративных процессов в трансплантированных тканях доказал свою состоятельность и может быть рекомендован для использования в стоматологии.

Конфликт интересов. Авторы декларируют отсутствие конфликта интересов.

Поступила: 04.10.2022 **Принята в печать:** 25.10.2022

Conflict of interests. The authors declare no conflict of interests.
Received: 04.10.2022 **Accepted:** 25.10.2022

ЛИТЕРАТУРА / REFERENCES :

1. Ravidà A., Arena C., Tattan M., Caponio V.C.A., Saleh M.H.A., Wang H.L., Troiano G. The role of keratinized mucosa width as a risk factor for peri-implant disease: A systematic review, meta-analysis, and trial sequential analysis. — *Clin Implant Dent Relat Res.* — 2022; 24 (3): 287—300. [PMID: 35298862](#)
2. Brito C., Tenenbaum H.C., Wong B.K., Schmitt C., Nogueira-Filho G. Is keratinized mucosa indispensable to maintain peri-implant health? A systematic review of the literature. — *J Biomed Mater Res B Appl Biomater.* — 2014; 102 (3): 643—50. [PMID: 24124021](#)
3. Thoma D.S., Naenni N., Figuero E., Hämmerle C.H.F., Schwarz F., Jung R.E., Sanz-Sánchez I. Effects of soft tissue augmentation procedures on peri-implant health or disease: A systematic review and meta-analysis. — *Clin Oral Implants Res.* — 2018; 29 Suppl 15: 32—49. [PMID: 29498129](#)
4. Zucchelli G., Tavelli L., McGuire M.K., Rasperini G., Feinberg S.E., Wang H.L., Giannobile W.V. Autogenous soft tissue grafting for periodontal and peri-implant plastic surgical reconstruction. — *J Periodontol.* — 2020; 91 (1): 9—16. [PMID: 31461778](#)
5. Dreyer H., Grischke J., Tiede C., Eberhard J., Schweitzer A., Toikkanen S.E., Glöckner S., Krause G., Stiesch M. Epidemiology and risk factors of peri-implantitis: A systematic review. — *J Periodontol Res.* — 2018; 53 (5): 657—681. [PMID: 29882313](#)
6. Perussolo J., Souza A.B., Matarazzo F., Oliveira R.P., Araújo M.G. Influence of the keratinized mucosa on the stability of peri-implant tissues and brushing discomfort: A 4-year follow-up study. — *Clin Oral Implants Res.* — 2018; 29 (12): 1177—1185. [PMID: 30346630](#)
7. Грудянов А.И., Николаев А.В. Сравнительный анализ отдаленных результатов использования различных ауто- и аллотрансплантатов для создания зоны кератинизированной десны при вестибулопластике на нижней челюсти. — *Стоматология.* — 2016; 1: 40—43.
[Grudyanov A.I., Nikolaev A.V. Comparative study of long term result of auto- and allografts for keratinized gingiva restoration in vestibuloplasty area on the lower jaw. — *Stomatology.* — 2016; 1: 40—43 (In Russ.).] [eLibrary ID: 25675494](#)
8. Vlachodimou E., Fragkioudakis I., Vouros I. Is There an Association between the Gingival Phenotype and the Width of Keratinized Gingiva? A Systematic Review. — *Dent J (Basel).* — 2021; 9 (3): 34. [PMID: 33806934](#)
9. Едранов С.С., Керзиков Р.А. Морфогенез свободного десневого трансплантата. — *Российский стоматологический журнал.* — 2017; 2: 111—116.
[Edranov S.S., Kerzikov R.A. Free gingival graft morphogenesis. — *Russian Journal of Dentistry.* — 2017; 2: 111—116 (In Russ.).] [eLibrary ID: 29115827](#)
10. Семенцов И.В., Пешко А.П., Гоман М.Ю. Закрытие донорского участка небного аутотрансплантата фибриновой мембраной. — *Тихоокеанский медицинский журнал.* — 2020; 2 (80): 92—93.
[Sementsov Igor V., Peshko A.P., Goman M.Yu. Closing a donor site of a palate autograft with a fibrin membrane. — *Pacific Medical Journal.* — 2020; 2 (80): 92—93 (In Russ.).] [eLibrary ID: 42896118](#)
11. Tavelli L., Barootchi S., Avila-Ortiz G., Urban I.A., Giannobile W.V., Wang H.L. Peri-implant soft tissue phenotype modification and its impact on peri-implant health: A systematic review and network meta-analysis. — *J Periodontol.* — 2021; 92 (1): 21—44. [PMID: 32710810](#)
12. Han C., Cai Q., Li B., Li Y., Liu Y., Yu H., He M., Meng W. Keratinized mucosa augmentation guided by double xenogeneic collagen matrix membranes around implants in the posterior mandible: A case report. — *Medicine (Baltimore).* — 2021; 100 (3): e23609. [PMID: 33545933](#)
13. Жидкостная цитология как стандартизованная технология приготовления препаратов. — *Клиническая лабораторная диагностика.* — 2012; 9: 55.
[The liquid cytology as a standardized technology of preparations' composition. — *Russian Clinical Laboratory Diagnostics.* — 2012; 9: 55 (In Russ.).] [eLibrary ID: 18754960](#)
14. Monje A., Blasi G. Significance of keratinized mucosa/gingiva on peri-implant and adjacent periodontal conditions in erratic maintenance compliers. — *J Periodontol.* — 2019; 90 (5): 445—453. [PMID: 30461016](#)
15. Chiu T.S., Chou H.C., Kuo P.J., Liang J.Y., Chiu H.C. A novel design of palatal stent to reduce donor site morbidity in periodontal plastic surgery. — *J Dent Sci.* — 2020; 15 (2): 136—140. [PMID: 32595892](#)
16. Кит О.И., Максимов А.Ю., Тимошкова М.Ю., Лукбанова Е.А., Петрусенко Н.А., Потемкин Д.С., Вереникина Е.В., Шевченко А.Н., Кечерюкова М.М. Диагностическая информативность генетических методов и жидкостной цитологии для диагностики предраковых и злокачественных заболеваний шейки матки. — *Исследования и практика в медицине.* — 2021; 2: 12—22.
[Kit O.I., Maksimov A.Yu., Timoshkova M.Yu., Lukbanova E.A., Petrusenko N.A., Potemkin D.S., Verenikina E.V., Shevchenko A.N., Kecheryukova M.M. Diagnostic informative value of liquid-based cytology optimized with genetic methods for the differential diagnosis of precancerous and malignant diseases of the cervix. — *Research and Practical Medicine Journal.* — 2021; 2: 12—22 (In Russ.).] [eLibrary ID: 46184572](#)

DOI: 10.37988/1811-153X_2022_4_106

[Г.А. Демяшкин](#)^{1,2},

к.м.н., зав. лабораторией гистологии и иммуногистохимии; зав. отделом патоморфологии

[С.Ю. Иванов](#)¹,

член-корр. РАН, д.м.н., профессор, зав. кафедрой челюстно-лицевой хирургии

[А.А. Чуева](#)³,

аспирант кафедры хирургической стоматологии

[В.В. Чуев](#)³,

к.м.н., доцент кафедры терапевтической стоматологии

[Ф.Н. Бондаренко](#)²,

аспирант отдела патоморфологии

[С.А. Суворова](#)¹,

студентка V курса

¹ Первый МГМУ им. И.М. Сеченова, 119991, Москва, Россия² МРНЦ им. А. Ф. Цыба, 249031, Обнинск, Россия³ НИУ БелГУ, 308015, Белгород, Россия

Исследование остеопластических свойств нового материала на основе гидроксиапатита

Реферат. На сегодняшний день в мире активно развивается тканевая инженерия, которая направлена на разработку и изучение материалов, способных восстанавливать, поддерживать или улучшать естественные ткани организма. Наибольших успехов в этой области удалось добиться в инженерии костной ткани, которая широко распространена в современной стоматологии и челюстно-лицевой хирургии. В настоящем исследовании проанализированы остеогенные, остеоиндуктивные, остеокондуктивные и иммуногенные свойства нового материала Биопласт-Дент (ВладМиВа, Россия) на основе гидроксиапатита биологического происхождения для устранения костных дефектов. **Материалы и методы.** Крысам линии Вистар ($n=20$) в теменной кости создавали два костных дефекта диаметром по 7 мм, один из них заполняли пастой, а другой оставляли открытым для контрольного сравнения. Результаты оценивали с помощью компьютерной микрофотографии и гистологического исследования образцов черепа. **Результаты.** Через месяц после имплантации объем ткани в области экспериментального дефекта составил $16,49 \pm 3,31$ мм³ против $3,64 \pm 1,17$ мм³ в контрольном дефекте, а на 2-й месяц — $18,24 \pm 4,14$ мм³ против $3,82 \pm 0,83$ мм³ соответственно. При гистологическом исследовании выявлены признаки остеогенеза по периферии имплантационного материала, воспаление не обнаружено. **Заключение.** Материал Биопласт-Дент безопасен и эффективен для пластики костных дефектов, он обладает высокой биосовместимостью и остеогенными свойствами.

Ключевые слова: гидроксиапатит, имплантация, костный дефект, паста

ДЛЯ ЦИТИРОВАНИЯ:

Демяшкин Г.А., Иванов С.Ю., Чуева А.А., Чуев В.В., Бондаренко Ф.Н., Суворова С.А. Исследование остеопластических свойств нового материала на основе гидроксиапатита. — *Клиническая стоматология*. — 2022; 25 (4): 106—113. DOI: 10.37988/1811-153X_2022_4_106

[G.A. Demyashkin](#)^{1,2},

PhD in Medical Sciences, head of the Histology and Immunohistochemistry Lab; head of the Department of Pathomorphology

[S.Yu. Ivanov](#)¹,

Russian Academy of Science corresponding member, PhD in Medical Sciences, full professor of the Maxillofacial surgery Department

[A.A. Chueva](#)³,

postgraduate at the Surgical Dentistry Department

[V.V. Chuev](#)³,

PhD in Medical Sciences, associate professor of the Therapeutic dentistry Department

[F.N. Bondarenko](#)²,

postgraduate at the Department of Pathomorphology

[S.A. Suvorova](#)¹,

5th year student

Osteoplastic properties of a new material based on hydroxyapatite

Abstract. Nowadays tissue engineering is actively developing in the world, which is aimed at the development and study of materials capable of restoring, maintaining or improving the natural tissues of the body. The greatest success in this area has been achieved in the bone tissue engineering, which is widely used in modern dentistry and maxillofacial surgery. In this study, the osteogenic, osteoinductive, osteoconductive and immunogenic properties of the new material Bioplast-Dent (VladMiVa, Russia) based on hydroxyapatite of biological origin were analyzed. **Materials and methods.** In the Wistar rats ($n=20$), two bone defects 7 mm in diameter were created in the parietal bone, one of which was filled with paste, and the other was left open for control comparison. The results were evaluated using micro-computed tomography and histological examination of skull specimens. **Results.** One month after implantation, the volume of tissue in the area of the experimental defect was 16.49 ± 3.31 mm³ against 3.64 ± 1.17 mm³ in the control defect, and on the 2nd month it was 18.24 ± 4.14 mm³ against 3.82 ± 0.83 mm³, respectively. Histological examination revealed signs of osteogenesis along the periphery of the implant material, no inflammation was detected. **Conclusion.** Bioplast-Dent is safe and effective for use in the reconstruction of bone defects: because of high biocompatibility and osteogenic properties.

Key words: hydroxyapatite, implantation, bone defect, paste

¹ Sechenov University,
119991, Moscow, Russia

² Tsyb Medical Radiological Research
Centre, 249031, Obninsk, Russia

³ Belgorod State University,
308015, Belgorod, Russia

FOR CITATION:

Demyashkin G.A., Ivanov S.Yu., Chueva A.A., Chuev V.V., Bondarenko F.N., A. S. Osteoplastic properties of a new material based on hydroxyapatite. *Clinical Dentistry (Russia)*. 2022; 25 (4): 106—113 (In Russ.). DOI: 10.37988/1811-153X_2022_4_106

ВВЕДЕНИЕ

На сегодняшний день в мире активно развивается тканевая инженерия, которая направлена на разработку и изучение материалов, способных восстанавливать, поддерживать или улучшать естественные ткани организма. Наибольших успехов в этой области удалось добиться в инженерии костной ткани, которая широко распространена в современной стоматологии и челюстно-лицевой хирургии [1–4]. Такие успехи обусловлены тем, что регенерирование и ремоделирование кости по сравнению с другими органами и тканями приводит к идеальному заживлению без признаков фиброза и повреждения близлежащих тканей [5]. Тем не менее, для современной клинической медицины все еще остается актуальной проблемой регенерация больших участков костной ткани. Костные дефекты, образованные в результате травмы, инфекции, опухоли или эндокринных заболеваний (например, остеопороз, диабет) могут самостоятельно регенерировать только в 15% случаев [6]. Недостаток костной ткани, который превышает естественный потенциал самовосстановления организма и не может регенерировать без дополнительного вмешательства, принято называть критическим дефектом костной ткани. Размер такого дефекта определяется на основании локализации, характера и общей реактивности организма [7].

В современной тканевой инженерии для закрытия критических костных дефектов используют различные материалы и методы: от простейших скаффолдов на основе аутотрансплантата до мезенхимальных стволовых клеток и факторов роста [8]. Наиболее часто сегодня применяются материалы на основе фосфата кальция, так как по химическому строению они наиболее близки к кости и обладают отличной биосовместимостью [8, 9]. Одним из таких трансплантатов является гидроксиапатит, который может быть как биологического происхождения, так и искусственно синтезированным. Натуральный гидроксиапатит обладает более высокой остеокондуктивной способностью по сравнению с синтезированным за счет схожих с естественной костью физико-химических свойств, таких как структура поверхности, морфология и пористость [10, 11]. Тем не менее, натуральные материалы ассоциированы с рядом осложнений, связанных с возможной передачей инфекции от донора материала к реципиенту. Поэтому необходимо отметить, что, несмотря на постоянную разработку и совершенствование имеющихся материалов, все еще не определена универсальная методика,

позволяющая без осложнений устранять критические костные дефекты [12, 13].

В настоящем исследовании проанализированы остеогенные, остеоиндуктивные, остеокондуктивные и иммуногенные свойства нового материала Биопласт-Дент (депротеинизированного) на основе гидроксиапатита биологического происхождения для устранения костных дефектов. Биопласт-Дент представлен в виде пасты для облегчения возможности заполнения костных дефектов и является депротеинизированным, что позволяет избежать риска передачи различных инфекций к реципиенту.

Цель исследования — оценить эффективность материала Биопласт-Дент (ВладМиВа, Россия) в животной модели.

МАТЕРИАЛЫ И МЕТОДЫ

Крысам линии Вистар ($n=20$) в теменной кости создавали два костных дефекта диаметром по 7 мм, один из них заполняли пастой, а другой оставляли открытым для контрольного сравнения (рис. 1).

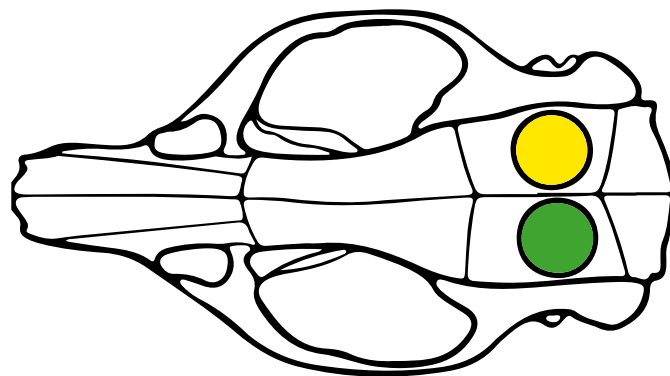


Рис. 1. Схематичное изображение костных дефектов в черепе: желтый — экспериментальный, зеленый — контрольный
Fig. 1. Scheme of bone defects in the skull: yellow — experimental, green — control

Протокол исследования:

- 1) Наркотизация животных изофлураном с использованием наркозного испарителя.
- 2) Бритье операционного поля и антисептическая обработка (рис. 2А).
- 3) Поместить крыс на подогреваемый планшет (+37°C).
- 4) Выполнить разрез скальпелем 1,5–2 см, не затрагивая надкостницу. Тупым и острым путем выделить зону интереса, свободную от надкостницы.

- 5) Используя костный трепан на скорости 1500 об/мин или меньше выполнить трепанацию черепа в двух местах, не повреждая сагиттальный шов (рис. 2В).
- 6) Удалить костные пластины при помощи лопатки, не повреждая окружающие ткани и головной мозг (рис. 2С).
- 7) Заполнить один из сформированных костных дефектов трансплантатом, а другой оставить пустым (заполнен кровью) для контрольного сравнения (рис. 2D).
- 8) Ушить надкостницу монофиламентным рассасывающимся шовным материалом (4-0 или тоньше) для предотвращения миграции трансплантата.
- 9) Ушивание кожи и антисептическая обработка шва (рис. 2Е).
- 10) Антибиотикопрофилактика в послеоперационном периоде.

Половину животных выводили из эксперимента через 1 месяц, остальных — через 2 месяца. Крысам проводили плановую эвтаназию путем введения высоких доз анестетика.

Для гистологического исследования образцы черепа в области дефекта фиксировали в 10% нейтральном забуференном формалине, обезживали в этаноле и декальцинировали с использованием 5% муравьиной

кислоты в течение 2 недель. Затем проводили в гистологическом процессоре, заливали в парафиновые блоки, которые нарезали по 3 мкм, срезы окрашивали гематоксилином и эозином.

Подготовленные образцы визуализировали при помощи рентгеновского томографа Bruker Skyscan 1276 (Bruker, Бельгия), полученные проекции были реконструированы в программе NRecon (Bruker, Бельгия) и экспортированы в программу 3D Slicer для дальнейшего анализа [14]. Для улучшения качества изображения срезы в двухмерных проекциях были суммированы с подбором оптимальных значений электронного окна. Для исследования количественных показателей зона интереса была сегментирована для подсчетов с помощью программы 3D Slicer. Определяли объем, площадь и поверхностную плотность ткани. Процентный объем трансплантата оценивали как отношение объема ткани трансплантата к общему объему дефекта.

При статистической обработке результатов для определения нормальности распределения использовали критерий Краскела—Уоллиса и U -критерий Манна—Уитни. Для обнаружения статистически значимой разницы между группами использовали парный t -критерий Стьюдента. Статистически значимым считали $p < 0,05$.

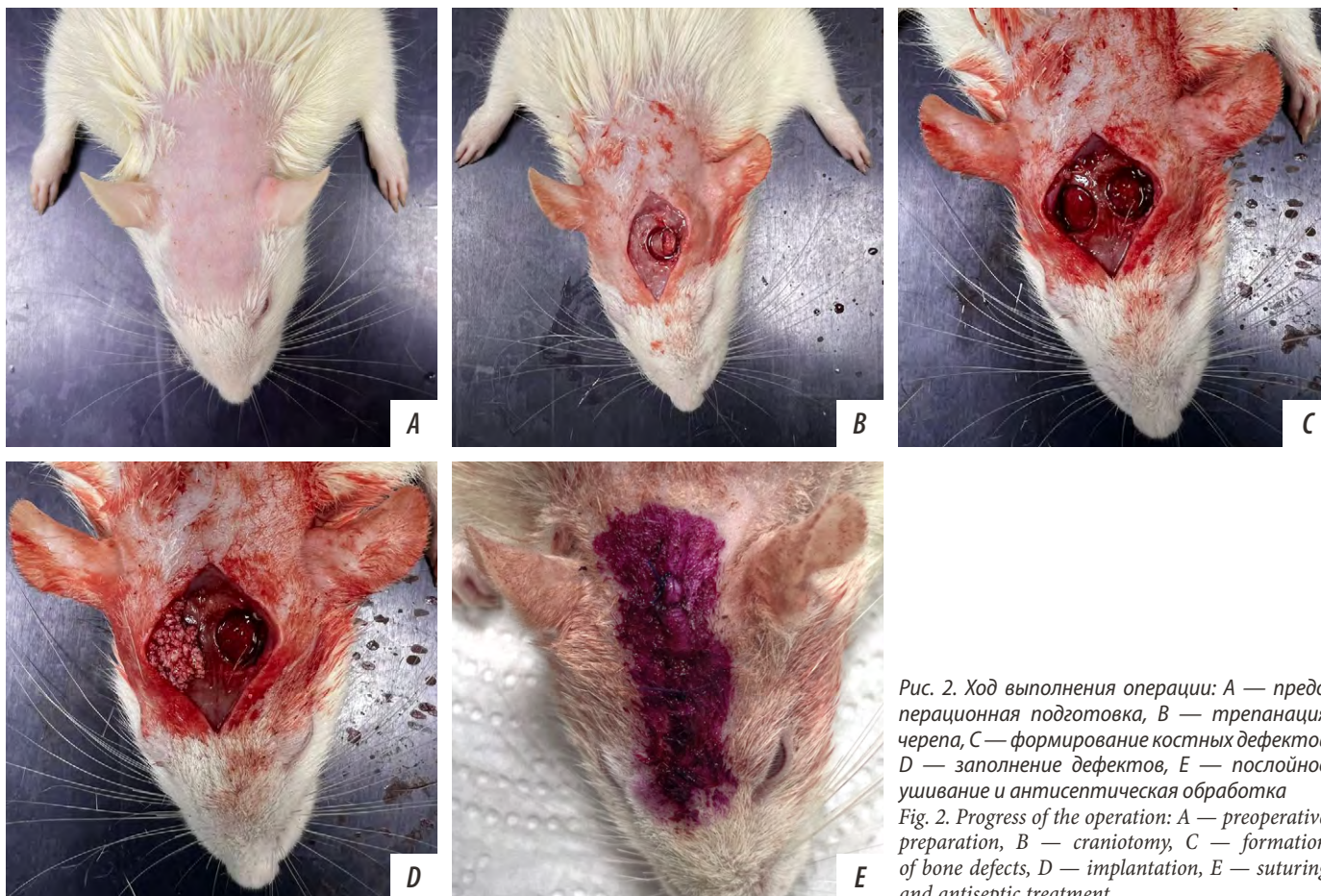

Рис. 2. Ход выполнения операции: А — предоперационная подготовка, В — трепанация черепа, С — формирование костных дефектов, D — заполнение дефектов, E — послойное ушивание и антисептическая обработка
 Fig. 2. Progress of the operation: A — preoperative preparation, B — craniotomy, C — formation of bone defects, D — implantation, E — suturing and antiseptic treatment

Таблица 1. Данные микроКТ-исследования

Table 1. μ -CT Data

Показатель	Через 1 месяц		Через 2 месяца	
	Биопласт-Дент	Негативный контроль	Биопласт-Дент	Негативный контроль
Объем ткани в зоне дефекта, мм ³	16,49±3,31	3,64±0,47	18,24±4,14	3,82±0,83
Площадь ткани в зоне дефекта, мм ²	305,15±24,53	49,47±9,53	309,25±22,51	51,12±3,54
Поверхностная плотность материала, мм ⁻¹	18,55±1,76	13,59±0,93	16,72±2,53	13,29±1,71

РЕЗУЛЬТАТЫ

Макроскопическое исследование

При макроскопическом исследовании черепов экспериментальных животных через 1 месяц отмечались признаки фиброза в области операционного шва. Визуализировали остатки шовного материала, которым проводилось ушивание надкостницы. В области костных дефектов признаки воспаления не обнаруживались. Контрольный дефект был покрыт тонкой соединительнотканной структурой. Экспериментальный костный дефект был заполнен пастой, толщина трансплантата соответствовала толщине кости, редукции материала не отмечалось. Признаки воспаления не обнаруживались. Через 2 месяца после эксперимента при макроскопическом исследовании обнаружили незначительное количество новообразованной костной ткани по краю контрольного дефекта, полость дефекта была закрыта соединительнотканной структурой. Макроскопические характеристики экспериментального костного дефекта соответствовали таковым в 1-м месяце.

Рентгеновская микромография

Средние значения всех исследуемых показателей в обеих временных точках были выше в экспериментальном

дефекте, который был заполнен пастой на основе гидроксиапатита: объем ткани в 4 раза больше через 1 месяц и в 3,5 раза больше через 2 месяца после имплантации (табл. 1). Объем и площадь новообразованной ткани в экспериментальном и контрольном дефекте незначительно увеличились на 2-й месяц после эксперимента (рис. 3). Поверхностная плотность имплантируемого материала превышала плотность новообразованной костной в контрольном дефекте, изменения поверхностной плотности в течение 2 месяцев не были статистически значимы.

Микроскопическое исследование

При микроскопическом исследовании образцов костного дефекта обнаружили четко выраженную демаркационную линию между интактной костью и зоной имплантации на всех сроках эксперимента. Через месяц после операции в контрольном дефекте обнаружили соединительнотканные волокна с единичными остеобластами и признаками остеогенеза на границе интактной костной ткани. При изучении экспериментального дефекта, заполненного костным трансплантатом, выявили фрагменты гидроксиапатита, инкапсулированные соединительной тканью. По периферии гидроксиапатита визуализировали скопление остеобластов и небольшие

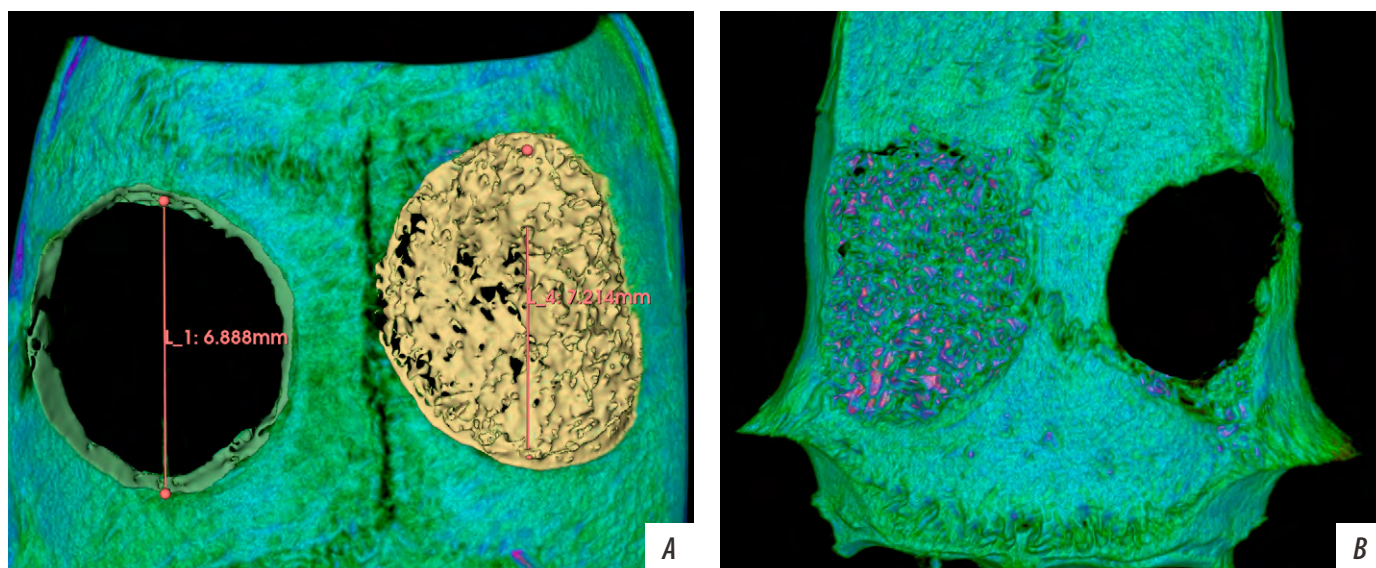


Рис. 3. Трехмерная реконструкция по данным микро-КТ: А — через 1 месяц после имплантации; В — через 2 месяца после имплантации. Желтым цветом выделены участки трансплантата в экспериментальном дефекте, зеленым обозначены границы интактной костной ткани в контрольном дефекте

Figure 3. 3D-reconstruction according μ -CT data: A — 1 month after implantation; B — 2 months after implantation. The areas of the graft in the experimental defect are highlighted in yellow. Green color indicates the boundaries of intact bone tissue in the control defect

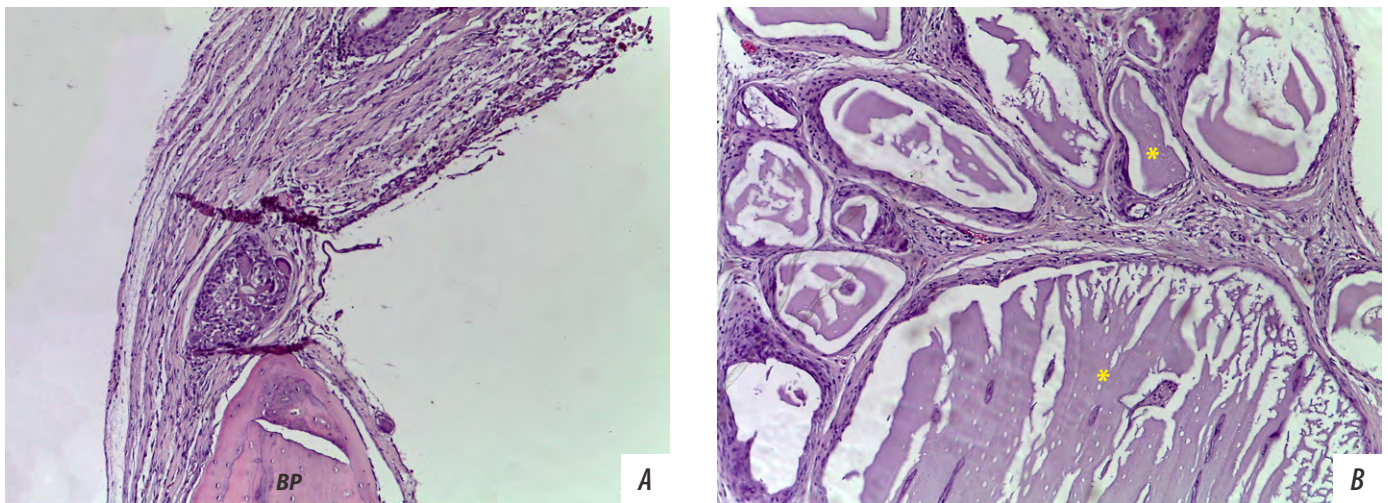


Рис. 4. Морфологическая картина костных дефектов через 1 месяц после операции: А — контрольный дефект, В — экспериментальный; * — фрагменты гидроксиапатита; BP — участок интактной костной ткани. Окраска гематоксилином и эозином, ув. 100
 Fig. 4. Morphological characteristic of bone defects 1 month after surgery: A — control defect, B — experimental defect; * — fragments of hydroxyapatite; BP — intact bone tissue. Stained with hematoxylin and eosin, mag. 100×

участки новообразованной костной ткани (рис. 4), резорбция трансплантата не отмечалась. В обоих дефектах выявили единичные кровеносные сосуды. Иммунные клетки (макрофаги, плазмциты, лимфоциты, нейтрофилы) не обнаружили.

Через 2 месяца после операции в контрольном дефекте не наблюдали признаков активной оссификации, толщина соединительной ткани оставалась аналогичной первому сроку, по краям трепанации визуализировали новообразованную костную ткань в виде небольших костных балок. Было отмечено увеличение индекса васкуляризации. В экспериментальном дефекте возле фрагментов трансплантата наблюдали единичные зоны резорбции материала с миграцией остеокластов. По сравнению с 1-м месяцем отмечали нарастание

новообразованной костной ткани, а также зоны пластинчатой организации, представленной остеокитами и гаверсовыми каналами. Параимплантационные участки соединительной ткани с обилием кровеносных сосудов (рис. 5).

ОБСУЖДЕНИЕ

Настоящее исследование посвящено морфологической оценке регенеративного потенциала нового костного скаффолда на основе гидроксиапатита. В качестве модели использовали крыс линии Вистар, которым в ходе эксперимента сформировали два костных дефекта одинаковых размеров. Такой дизайн позволяет критически оценить эффективность исследуемого материала за счет

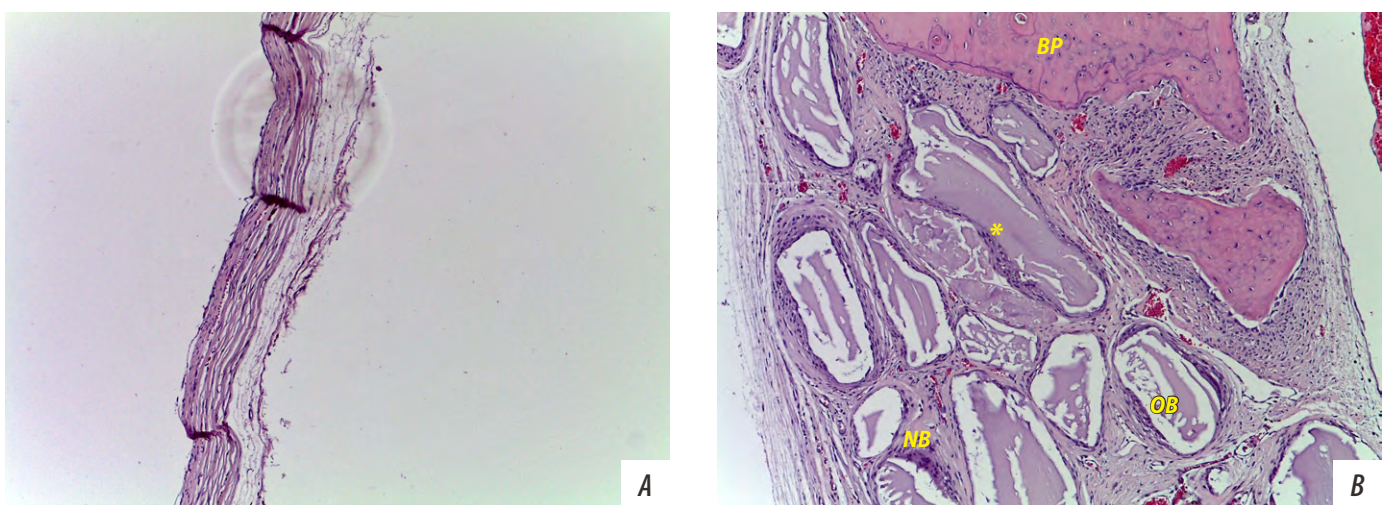


Рис. 5. Морфологическая картина костных дефектов через 2 месяца после операции: А — контрольный дефект, В — экспериментальный; * — фрагменты гидроксиапатита; OB — остеобласты; BP — участок интактной костной ткани; NB — новообразованная костная ткань.
 Fig. 5. Morphological characteristic of bone defects 2 month after surgery: A — control defect; B — experimental defect; * — fragments of hydroxyapatite; OB — osteoblasts; BP — intact bone tissue; NB — newly formed bone. Stained with hematoxylin and eosin, mag. 100×

сравнения экспериментального и контрольного дефекта в условии одного организма [15, 16].

В одном из дефектов, который использовался как негативный контроль, в обеих временных точках не отмечалось признаков оссификации у всех особей в эксперименте. Такие данные позволяют говорить о том, что у животных был сформирован критический костный дефект, который превышает репаративные способности организма. Необходимо отметить, что размеры критического костного дефекта могут варьироваться в зависимости от пола, возраста и состояния животного, поэтому при исследовании остеогенных материалов всегда рекомендовано сравнивать результаты с негативным контролем [17].

В настоящее время одним из наиболее информативных методов изучения костной ткани является компьютерная томография (КТ) с высоким разрешением, поэтому мы исследовали характеристики трансплантата с применением компьютерного анализа [16, 18, 19]. Так, по результатам микроКТ было отмечено, что объем новообразованной ткани значительно больше в экспериментальном дефекте в обеих временных точках, что говорит об успешной имплантации пасты в область дефекта. А поверхностная плотность трансплантата сопоставима с интактной костью черепа, т.е. обеспечивается надежное закрытие дефекта и восстановление функциональных свойств кости с 1-го месяца после имплантации. Другая особенность пасты по результатам микроКТ — сохранение имплантата в области дефекта на обоих сроках: при правильном выполнении техники операции с ушиванием надкостницы материал не требует дополнительной фиксации в тканях.

В научной литературе описано множество случаев применения гидроксиапатита для закрытия костных дефектов. Средний срок резорбции гидроксиапатита и формирование новой кости составляет 4–6 месяцев [10, 20–23]. Однако остеогенные и иммуногенные свойства материала можно оценивать по прошествии первых 4–8 недель после имплантации, так как именно на этих сроках можно наблюдать остеокондуктивные (миграция остеогенных клеток к границе трансплантата) и иммуногенные (воспалительная инфильтрация) свойства [24–26].

Отсутствие воспалительной инфильтрации через 1 месяц после операции свидетельствует о высокой биосовместимости трансплантата. Необходимо отметить, что на более поздних сроках возможно выявление незначительной воспалительной инфильтрации, которая возникает вследствие резорбции гидроксиапатита и деструкции кровеносных сосудов. Однако такие данные не стоит расценивать как реакцию организма на трансплантат [27–29].

Остеокондуктивные свойства гидроксиапатита основаны на биодеградации и взаимодействии с окружающими тканями организма [23]. Процесс резорбции трансплантата протекает довольно медленно, что способствует постепенному замещению материала новой сформированной костью. Такой процесс позволяет организму сформировать адекватное микроокружение в очаге регенерации костной ткани за счет биоактивных свойств трансплантата, приводя к дифференцировке стволовых клеток в остеогенные [30–32]. На 2-м месяце после имплантации отмечается готовность организма к началу остеосинтеза: по периферии трансплантата наблюдается большое количество остеобластов, а зона регенерации активно кровоснабжается за счет произошедшего ангиогенеза [33–35].

Для успешного остеосинтеза важно учитывать характеристики материала: так, в исследуемой пасте размер пор составляет 200–1000 мкм, что способствует адекватному формированию кровеносных сосудов и костных пластинок [36–38].

ЗАКЛЮЧЕНИЕ

В ходе исследования установлено, что Биопласт-Дент безопасен и эффективен для применения при пластике костных дефектов: обладает высокой биосовместимостью и остеогенными свойствами.

Конфликт интересов. Авторы декларируют отсутствие конфликта интересов.

Поступила: 16.10.2022 **Принята в печать:** 08.11.2022

Conflict of interests. The authors declare no conflict of interests.
Received: 16.10.2022 **Accepted:** 08.11.2022

ЛИТЕРАТУРА / REFERENCES:

- Manzini B.M., Machado L.M.R., Noritomi P.Y., D.A. Silva J.V.L. Advances in bone tissue engineering: A fundamental review. — *J Biosci.* — 2021; 46: 17. [PMID: 33737501](#)
- Amini A.R., Laurencin C.T., Nukavarapu S.P. Bone tissue engineering: recent advances and challenges. — *Crit Rev Biomed Eng.* — 2012; 40 (5): 363—408. [PMID: 23339648](#)
- Koons G.L., Diba M., Mikos A.G. Materials design for bone-tissue engineering. — *Nat Rev Mater.* — 2020; 5: 584—603. [DOI: 10.1038/s41578-020-0204-2](#)
- Флейшер Г.М., Посохова В.Ф., Лыкова И.В. Использование остеопластического материала «Биопласт-дент» в стоматологии или челюстно-лицевой хирургии. — *Дентальная имплантология и хирургия.* — 2016; 1 (22): 44—46.
[Fleisher G.M., Posokhova V.F., Lykova I.V. The use of osteoplastic material “Bioplast-Dent” in dentistry or maxillofacial surgery. — *Dental Implantology and Surgery.* — 2016; 1 (22): 44—46 (In Russ.)] [eLibrary ID: 29299800](#)
- Hu C., Ashok D., Nisbet D.R., Gautam V. Bioinspired surface modification of orthopedic implants for bone tissue engineering. — *Biomaterials.* — 2019; 219: 119366. [PMID: 31374482](#)
- Grayson W.L., Bunnell B.A., Martin E., Frazier T., Hung B.P., Gimble J.M. Stromal cells and stem cells in clinical bone

- regeneration. — *Nat Rev Endocrinol.* — 2015; 11 (3): 140—50. [PMID: 25560703](#)
7. Nauth A., Schemitsch E., Norris B., Nollin Z., Watson J.T. Critical-size bone defects: Is there a consensus for diagnosis and treatment? — *J Orthop Trauma.* — 2018; 32 Suppl 1: S7-S11. [PMID: 29461395](#)
 8. Tang G., Liu Z., Liu Y., Yu J., Wang X., Tan Z., Ye X. Recent trends in the development of bone regenerative biomaterials. — *Front Cell Dev Biol.* — 2021; 9: 665813. [PMID: 34026758](#)
 9. Seeman E. Bone modeling and remodeling. — *Crit Rev Eukaryot Gene Expr.* — 2009; 19 (3): 219—33. [PMID: 19883366](#)
 10. Shi H., Zhou Z., Li W., Fan Y., Li Z., Wei J. Hydroxyapatite based materials for bone tissue engineering: A brief and comprehensive introduction. — *Crystals.* — 2021; 11 (2): 149. [DOI: 10.3390/cryst11020149](#)
 11. Saulacic N., Fujioka-Kobayashi M., Kimura Y., Bracher A.I., Zihlmann C., Lang N.P. The effect of synthetic bone graft substitutes on bone formation in rabbit calvarial defects. — *J Mater Sci Mater Med.* — 2021; 32 (1): 14. [PMID: 33475862](#)
 12. Zhao R., Yang R., Cooper P.R., Khurshid Z., Shavandi A., Ratnayake J. Bone grafts and substitutes in dentistry: A review of current trends and developments. — *Molecules.* — 2021; 26 (10): 3007. [PMID: 34070157](#)
 13. Battafarano G., Rossi M., De Martino V., Marampon F., Borro L., Secinaro A., Del Fattore A. Strategies for bone regeneration: From graft to tissue engineering. — *Int J Mol Sci.* — 2021; 22 (3): 1128. [PMID: 33498786](#)
 14. Fedorov A., Beichel R., Kalpathy-Cramer J., Finet J., Fillion-Robin J.C., Pujol S., Bauer C., Jennings D., Fennessy F., Sonka M., Buatti J., Aylward S., Miller J.V., Pieper S., Kikinis R. 3D Slicer as an image computing platform for the Quantitative Imaging Network. — *Magn Reson Imaging.* — 2012; 30 (9): 1323—41. [PMID: 22770690](#)
 15. Cooper G.M., Mooney M.P., Gosain A.K., Campbell P.G., Losee J.E., Huard J. Testing the critical size in calvarial bone defects: revisiting the concept of a critical-size defect. — *Plast Reconstr Surg.* — 2010; 125 (6): 1685—1692. [PMID: 20517092](#)
 16. Lee Y.K., Wadhwa P., Cai H., Jung S.U., Zhao B.C., Rim J.S., Kim D.H., Jang H.S., Lee E.S. Micro-CT and histomorphometric study of bone regeneration effect with autogenous tooth biomaterial enriched with platelet-rich fibrin in an animal model. — *Scanning.* — 2021; 2021: 6656791. [PMID: 34055131](#)
 17. Schemitsch E.H. Size matters: Defining critical in bone defect size! — *J Orthop Trauma.* — 2017; 31 Suppl 5: S20-S22. [PMID: 28938386](#)
 18. Swain M.V., Xue J. State of the art of Micro-CT applications in dental research. — *Int J Oral Sci.* — 2009; 1 (4): 177—88. [PMID: 20690421](#)
 19. Tuan H.S., Hutmacher D.W. Application of micro CT and computation modeling in bone tissue engineering. — *Computer-Aided Design.* — 2005; 37 (11): 1151—1161. [DOI: 10.1016/j.cad.2005.02.006](#)
 20. Notodihardjo F.Z., Kakudo N., Kushida S., Suzuki K., Kusumoto K. Bone regeneration with BMP-2 and hydroxyapatite in critical-size calvarial defects in rats. — *J Craniomaxillofac Surg.* — 2012; 40 (3): 287—91. [PMID: 21737289](#)
 21. Quarto R., Giannoni P. Bone tissue engineering: Past-present-future. — *Methods Mol Biol.* — 2016; 1416: 21—33. [PMID: 27236664](#)
 22. De Carvalho B., Rompen E., Lecloux G., Schupbach P., Dory E., Art J.F., Lambert F. Effect of sintering on in vivo biological performance of chemically deproteinized bovine hydroxyapatite. — *Materials (Basel).* — 2019; 12 (23): E3946. [PMID: 31795201](#)
 23. Bal Z., Kaito T., Korkusuz F., Yoshikawa H. Bone regeneration with hydroxyapatite-based biomaterials. — *Emergent Materials.* — 2020; 3 (4): 521—544. [DOI: 10.1007/s42247-019-00063-3](#)
 24. Kozuma W., Kon K., Kawakami S., Bobothike A., Iijima H., Shiota M., Kasugai S. Osteoconductive potential of a hydroxyapatite fiber material with magnesium: In vitro and in vivo studies. — *Dent Mater J.* — 2019; 38 (5): 771—778. [PMID: 31257306](#)
 25. Salimi M.N., Anuar A. Characterizations of biocompatible and bioactive hydroxyapatite particles. — *Procedia Engineering.* — 2013; 53: 192—196. [DOI: 10.1016/j.proeng.2013.02.025](#)
 26. Woodard J.R., Hilldore A.J., Lan S.K., Park C.J., Morgan A.W., Eurell J.A., Clark S.G., Wheeler M.B., Jamison R.D., Wagoner Johnson A.J. The mechanical properties and osteoconductivity of hydroxyapatite bone scaffolds with multi-scale porosity. — *Biomaterials.* — 2007; 28 (1): 45—54. [PMID: 16963118](#)
 27. Jansen J.A., Dhert W.J., van der Waerden J.P., von Recum A.F. Semi-quantitative and qualitative histologic analysis method for the evaluation of implant biocompatibility. — *J Invest Surg.* — 1994; 7 (2): 123—34. [PMID: 8049175](#)
 28. Pröhl A., Batinic M., Alkildani S., Hahn M., Radenkovic M., Najman S., Jung O., Barbeck M. In Vivo Analysis of the Biocompatibility and Bone Healing Capacity of a Novel Bone Grafting Material Combined with Hyaluronic Acid. — *Int J Mol Sci.* — 2021; 22 (9): 4818. [PMID: 34062885](#)
 29. Flaig I., Radenković M., Najman S., Pröhl A., Jung O., Barbeck M. In Vivo Analysis of the Biocompatibility and Immune Response of Jellyfish Collagen Scaffolds and its Suitability for Bone Regeneration. — *Int J Mol Sci.* — 2020; 21 (12): E4518. [PMID: 32630456](#)
 30. Харитонов Д.Ю., Азарова Е.А., Азарова О.А. Сравнительная характеристика морфологического строения остеопластических материалов различного происхождения и костной ткани человека. — *Научно-медицинский вестник Центрального Черноземья.* — 2017; 69: 3—6.
[Kharitonov D.Y.U., Azarova Ye.A., Azarova O.A. Comparative characteristics of morphological structure osteoplastic materials of various origin and bone tissue of man. — *Scientific and Medical Bulletin of the Central Chernozem Region.* — 2017; 69: 3—6 (In Russ.)] [eLibrary ID: 29909643](#)
 31. Романенко А.А., Чуев В.В., Бузов А.А., Посохова В.Ф., Чуев В.П. Клиническая оценка остеопластического материала Биопласт-Дент (обзор). — *Клиническая стоматология.* — 2020; 2 (94): 46—54.
[Romanenko A.A., Chuev V.V., Buzov A.A., Posokhova V.F., Chuev V.P. Clinical evaluation of osteoplastic material Bioplast-Dent (a review). — *Clinical Dentistry (Russia).* — 2020; 2 (94): 46—54 (In Russ.)] [eLibrary ID: 43125604](#)
 32. Коротких Н.Г., Бугримов Д.Ю. Обоснование применения остеопластических препаратов “Биопласт-дент” и “Клипдент” в эксперименте. — *Научно-медицинский вестник Центрального Черноземья.* — 2013; 52: 200—202.
[Korotkih N., Bugrimov D. Justification of osteoplastic preparation “Bioplast-dent” and “Klipdent” in the experiment. — *Scientific and Medical Bulletin of the Central Chernozem Region.* — 2013; 52: 200—202 (In Russ.)] [eLibrary ID: 25730135](#)

33. Gosain A.K., Santoro T.D., Song L.S., Capel C.C., Sudhakar P.V., Matloub H.S. Osteogenesis in calvarial defects: contribution of the dura, the pericranium, and the surrounding bone in adult versus infant animals. — *Plast Reconstr Surg.* — 2003; 112 (2): 515—27. [PMID: 12900610](#)
34. Wang J., Glimcher M.J. Characterization of matrix-induced osteogenesis in rat calvarial bone defects: II. Origins of bone-forming cells. — *Calcif Tissue Int.* — 1999; 65 (6): 486—93. [PMID: 10594169](#)
35. Alper G., Bernick S., Yazdi M., Nimni M.E. Osteogenesis in bone defects in rats: the effects of hydroxyapatite and demineralized bone matrix. — *Am J Med Sci.* — 1989; 298 (6): 371—6. [PMID: 2556916](#)
36. Lee D.J., Kwon J., Kim Y.I., Wang X., Wu T.J., Lee Y.T., Kim S., Miguez P., Ko C.C. Effect of pore size in bone regeneration using polydopamine-laced hydroxyapatite collagen calcium silicate scaffolds fabricated by 3D mould printing technology. — *Orthod Craniofac Res.* — 2019; 22 Suppl 1: 127—133. [PMID: 31074145](#)
37. Zhou D., Qi C., Chen Y.X., Zhu Y.J., Sun T.W., Chen F., Zhang C.Q. Comparative study of porous hydroxyapatite/chitosan and whitlockite/chitosan scaffolds for bone regeneration in calvarial defects. — *Int J Nanomedicine.* — 2017; 12: 2673—2687. [PMID: 28435251](#)
38. Харитонов Д.Ю., Домашевская Э.П., Азарова Е.А., Голощапов Д.Л. Анализ морфологического строения остеопластических материалов «Клипдент», «Биопласт-дент» и нижнечелюстной кости человека. — *Прикладные информационные аспекты медицины.* — 2014; 2: 63—67.
[Haritonov D.Yu., Domashevskaya E.P., Azarova E.A., Goloschapov D.L. The comparison of morphological and structural characteristics of the human mandibular bone tissue and the osteoplastic material "Klipdent", "Bioplast-dent". — *Applied and IT Research in Medicine.* — 2014; 2: 63—67 (In Russ.)] [eLibrary ID: 22927213](#)

DOI: 10.37988/1811-153X_2022_4_114

[Р.В. Меллин](#)^{1,2},

зав. отделением челюстно-лицевой и пластической хирургии, главный внештатный челюстно-лицевой хирург Республики Хакасия; аспирант кафедры ЧЛХ и стоматологии общей практики

[М.С. Малых](#)^{1,2},

челюстно-лицевой хирург; аспирант кафедры ЧЛХ и стоматологии общей практики

[Ю.Л. Васильев](#)³,

д.м.н., профессор кафедры оперативной хирургии и топографической анатомии

[А.В. Хейгетян](#)⁴,

к.м.н., доцент, зав. кафедрой стоматологии № 1

[М.Р. Караммаева](#)⁴,

к.м.н., доцент кафедры стоматологии № 1

[Х.М. Дараше](#)³,

челюстно-лицевой хирург, аспирант кафедры оперативной хирургии и топографической анатомии

¹ Республиканская клиническая больница, 655012, Абакан, Россия

² Новокузнецкий государственный институт усовершенствования врачей, 654005, Новокузнецк, Россия

³ Первый МГМУ им. И.М. Сеченова, 119991, Москва, Россия

⁴ РостГМУ, 344022, Ростов-на-Дону, Россия

Опыт лечения инфицированной огнестрельной раны подподбородочной области слева с инородным телом дна полости рта

Реферат. Травмы лица, нанесенные огнестрельным оружием самому себе, относятся к травмам высокой степени тяжести. Особенности челюстно-лицевой области, многослойной и многокомпонентной, содержащей в себе жизненно важные органы, иногда играют злую шутку в аспекте диагностики и лечения проникающих повреждений. Цель — представление клинического случая инфицированной огнестрельной раны подподбородочной области слева с инородным телом дна полости рта (резиновая пуля). Клинический случай. В отделение челюстно-лицевой и пластической хирургии Республиканской клинической больницы г. Абакана обратился пациент с жалобами на боль при движении языка, чувство инородного тела под языком, онемение левой половины языка, гноетечение из раны в подподбородочной области. При внешнем осмотре определялось нарушение конфигурации лица за счет отека мягких тканей в подподбородочной и поднижнечелюстной областях слева. В центре отека рана с неровными краями длиной 30 мм, частично покрытая геморрагической коркой. Лечение выполнено под эндоназотрахеальным наркозом в асептических условиях: при помощи скальпеля рана в подподбородочной области продлена на 10 мм в обе стороны. На глубине 3 мм от вартонова протока определяется инородное тело черного цвета. Послеоперационный этап протекал без осложнений. На 2-е сутки после операции удален дренаж, на 7-е сутки сняты швы, на 9-й день пациент выписан на амбулаторное долечивание по месту жительства у стоматолога-хирурга. **Заключение.** Следует помнить, что инородное тело в организме человека может вызывать различные воспалительные проявления, а также нарушать работу отдельных органов. По мере возможности все попавшие в организм противоестественным путем инородные предметы подлежат удалению.

Ключевые слова: огнестрельная травма, челюстно-лицевая область, инфекция полости рта, реабилитация

ДЛЯ ЦИТИРОВАНИЯ:

Меллин Р.В., Малых М.С., Васильев Ю.Л., Хейгетян А.В., Караммаева М.Р. Опыт лечения инфицированной огнестрельной раны подподбородочной области слева с инородным телом дна полости рта. — *Клиническая стоматология*. — 2022; 25 (4): 114—118. DOI: 10.37988/1811-153X_2022_4_114

[R.V. Mellin](#)^{1,2},

head of the Maxillofacial and reconstructive plastic surgery Division, chief external maxillofacial surgeon of the Republic of Khakassia; postgraduate at the Maxillofacial surgery and general dentistry Department

[M.S. Malykh](#)^{1,2},

maxillofacial surgeon; postgraduate at the Maxillofacial surgery and general dentistry Department

[Yu.L. Vasil'ev](#)³,

PhD in Medical Sciences, full professor of the Operative surgery and topographic anatomy Department

Experience in the treatment of an infected gunshot wound of the submental region on the left with a foreign body in the floor of the mouth

Abstract. Self-inflicted facial injuries by firearms are high severity injuries. Features of the maxillofacial region, multi-layered and multi-component, containing vital organs, sometimes play a cruel joke in the aspect of diagnosis and treatment of penetrating injuries. Purpose. Presentation of a clinical case of an infected gunshot wound of the submental region on the left with a foreign body in the floor of the mouth (rubber bullet). **Materials and methods.** A patient came to the Department of Maxillofacial and Plastic Surgery Republican Clinical Hospital of Abakan with complaints of pain when moving the tongue, feeling of a foreign body under the tongue, numbness of the left half of the tongue, suppuration from a wound in the submental region. During external examination, a violation of the configuration of the face is determined due to soft tissue edema in the submental, submandibular regions on the left. In the center of the edema there

A.V. Heigetyan⁴,

PhD in Medical Sciences, associate professor and head of the Dentistry Department no. 1

M.R. Karammaeva⁴,

PhD in Medical Sciences, associate professor of the Dentistry Department no. 1

H.M. Darawsheh³,

maxillofacial surgeon, postgraduate at the Operative surgery and topographic anatomy Department

¹ Novokuznetsk State Institute for Advanced Medical Training, 654005, Novokuznetsk, Russia

² Republican Clinical Hospital, 655012, Abakan, Russia

³ Sechenov University, 119991, Moscow, Russia

⁴ Rostov State Medical University, 344022, Rostov-on-Don, Russia

is a wound with uneven edges, 3.0 cm long, partially covered with a hemorrhagic crust. **Results.** The treatment was performed under endonasotracheal anesthesia under aseptic conditions with the help of a scalpel, the wound in the submental region was extended by 1.0 cm in both directions. At a depth of 0.3 cm from the Varton duct, a black foreign body is determined. The postoperative stage proceeded without complications. On the 2nd day after the operation, the glove drain was removed. The sutures were removed on the 7th day. On 9th day he was discharged for outpatient aftercare at the place of residence with a dental surgeon. **Conclusion.** It should be remembered that a foreign body in the human body can cause various inflammatory manifestations, as well as disrupt the functioning of individual organs. As far as possible, all foreign objects that have entered the body in an unnatural way must be removed.

Key words: gunshot injury, maxillofacial region, oral infection, rehabilitation

FOR CITATION:

Mellin R.V., Malykh M.S., Vasil'ev Yu.L., Heigetyan A.V., Karammaeva M.R., Darawsheh H.M. Experience in the treatment of an infected gunshot wound of the submental region on the left with a foreign body in the floor of the mouth. *Clinical Dentistry (Russia)*. 2022; 25 (4): 114—118 (In Russ.). DOI: 10.37988/1811-153X_2022_4_114

ВВЕДЕНИЕ

Огнестрельные ранения встречаются и в военное, и в мирное время, одинаково нанося серьезные повреждения, часто ассоциированные как с временной, так и со стойкой утратой нетрудоспособности. С 2014 по 2020 г. в мире отмечено более 15 завершенных и продолжающихся вооруженных конфликтов. Общее число безвозвратных потерь в этих конфликтах превысило 800 000 человек. В современных конфликтах огнестрельные ранения головы составляют 37,4% санитарных потерь хирургического профиля. Эти травмы характеризуются высокой смертностью. Изменения в характере боевых действий влекут за собой изменения в структуре ран и подходах к их лечению [1].

Согласно открытым данным МВД России, общее количество преступлений, зарегистрированных на территории Российской Федерации в первом полугодии текущего года, по сравнению с шестью первыми месяцами 2021 г. снизилось на 1,8%, в том числе тяжких и особо тяжких — на 6,6%. Несмотря на то что отмечается снижение на 11,8% по тяжким и особо тяжким составам, за последние 10 лет число пострадавших от огнестрельного травматического оружия в РФ увеличилось более чем в 9 раз. Данная проблема обусловлена ухудшением социально-экономической обстановки, увеличением криминогенности, большим спросом и доступностью получения разрешения для ношения, хранения и приобретения травматического оружия.

Как известно, тяжесть полученных травм, помимо места ранения, калибра и энергии снаряда, также зависит от других факторов, таких как траектория снаряда, образование вторичных снарядов, отражение выстрела от скелетных структур и т.д. [2]. Травмы лица,

нанесенные огнестрельным оружием самому себе, относятся к травмам высокой степени тяжести, при этом большинство случаев смерти в больнице происходит в первый день [3]. Следует обратить внимание на первичную хирургическую обработку ранений из нелетального кинетического оружия. По данным В.И. Бадалова (2016), такая обработка показана при ранениях с близкой дистанции или при выстрелах в упор. Объем вмешательства — рассечение ран с целью ревизии, гемостаза и удаления ранящего снаряда. При этом иссечение нежизнеспособных тканей ввиду незначительных размеров зон первичного и вторичного некроза требуется редко [4].

Первичная хирургическая обработка раны — весьма ответственная операция, требующая от врача хорошего знания анатомии, высокого хирургического мастерства, грамотной ассистенции, разнообразия инструментария. Первичная обработка должна быть операцией одномоментной и радикальной. Следует стремиться так выполнять хирургическую обработку огнестрельных ран, чтобы в дальнейшем не потребовалось повторных оперативных вмешательств из-за несовершенной проведенной первой операции. Первичная хирургическая обработка раны в первую очередь имеет своей целью приведение раны в состояние, наиболее благоприятное для заживления. Чем более своевременно и качественно выполнена первичная хирургическая обработка раны, тем благоприятнее будут протекать процессы заживления, от которых зависит конечный эстетический и функциональный исход.

Особенности челюстно-лицевой области, многослойной и многокомпонентной, содержащей в себе жизненно важные органы, иногда играют злую шутку в аспекте диагностики и лечения проникающих

повреждений. Так, например, подподбородочная область, поражение которой встречается среди огнестрельных травм, а также низкая рентгеноконтрастность резиновых пуль, может представлять объективную сложность для молодых клиницистов. Границами области спереди выступает край подбородочного отдела нижней челюсти, вверху она ограничена челюстно-подъязычными мышцами, которые покрыты собственной фасцией шеи. С боков зона ограничена передними брюшками двубрюшной мышцы, а снизу — поверхностной фасцией шеи. Пространство заполнено рыхлой клетчаткой и сообщается с подчелюстной областью, что осложняет течение гнойно-воспалительных процессов [5]. Данная область в большинстве случаев имеет классическую анатомию, однако не следует забывать про вариантное строение, которое без необходимой диагностики может быть причиной атрогений [6, 7]

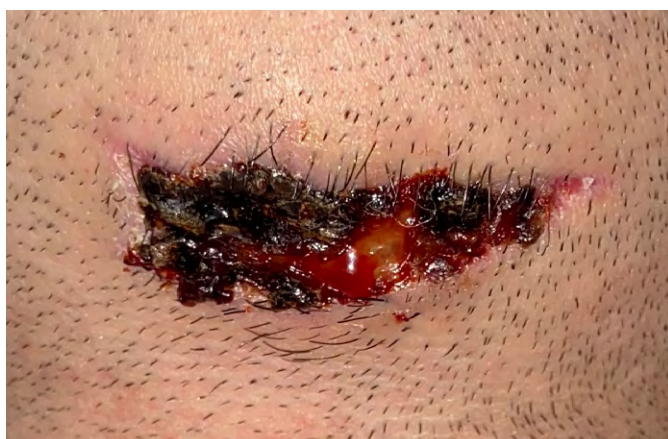

Рис. 1. Внешний вид раны в подподбородочной области в день госпитализации

Fig. 1. Appearance of the wound in the submental region on the day of admission to the hospital

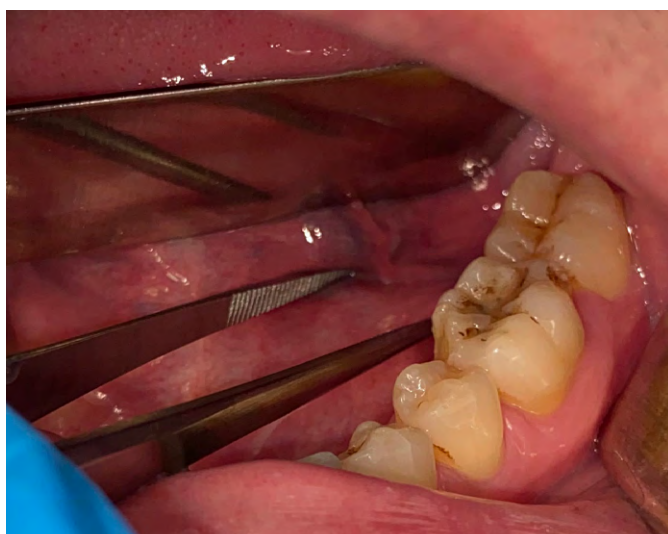

Рис. 2. Проекция пули на слизистой подъязычного валика слева на уровне зуба 3.6

Fig. 2 Projection of a bullet on the mucosa of the sublingual ridge on the left at the level of the tooth 3.6

Цель — описание клинического случая инфицированной огнестрельной раны подподбородочной области слева с инородным телом дна полости рта (резиновая пуля).

КЛИНИЧЕСКИЙ СЛУЧАЙ

В отделение челюстно-лицевой и пластической хирургии Республиканской клинической больницы г. Абакана обратился пациент с жалобами на боль при движении языка, чувство инородного тела под языком, онемение левой половины языка, гноетечение из раны в подподбородочной области.

Со слов пациента, 17.04.2022, производя чистку собственного травматического пистолета под патрон 10×28 мм, не убедившись в отсутствии патрона в патроннике, нажал на спусковой крючок. В момент выстрела дуло пистолета было направлено на подподбородочную область, в результате чего резиновая пуля попала в подподбородочную и левую подчелюстную области, о чем свидетельствует рана на границе вышеупомянутых областей. За помощью обращался в отделение челюстно-лицевой хирургии больницы г. Кызыла, где был осмотрен дежурным врачом. Рекомендовано амбулаторное лечение, даны рекомендации по уходу за раной. 25.04.2022 в связи с непроходящим онемением левой половины языка и появлением гноетечения из раны в подподбородочной области обратился в приемный покой Республиканской клинической больницы. Осмотрен челюстно-лицевым хирургом, госпитализирован в экстренном порядке.

При внешнем осмотре определяется нарушение конфигурации лица за счет отека мягких тканей в подподбородочной и поднижнечелюстной областях слева. В центре отека рана с неровными краями длиной 30 мм, частично покрытая геморрагической коркой (рис. 1). Края раны без признаков ожога пороховыми газами. Из раны сукровично-гнойное отделяемое. Открывание рта в полном объеме, умеренно болезненное. В полости рта слизистая оболочка бледно-розового цвета, умеренной влажности. Язык не увеличен в размере, бледно-розового цвета. Движение языка сохранены в полном объеме, пальпация безболезненна, гипостезия левой половины языка. Пальпаторно в подъязычной области слева, в проекции зуба 3.6 участок уплотнения тканей (рис. 2). При бимануальной пальпации тканей дна полости рта определяется инородное тело размером до 10×10 мм. Пациенту проведено обследование, включающее общий и биохимический анализ крови, развернутую коагулограмму, обзорную рентгенографию органов грудной клетки, электрокардиографию, спиральную компьютерную томографию лицевого скелета с 3D-моделированием (рис. 3).

По результатам обследования выставлен диагноз «инфицированная огнестрельная рана подподбородочной области слева; инородное тело дна полости рта слева (резиновая пуля)».

Лечение

Лечение выполнено под эндоназотрахеальным наркозом в асептических условиях. При помощи скальпеля рана в подподбородочной области продлена на 10 мм в обе стороны. Послойно рассечены кожа, подкожно-жировая клетчатка, поверхностная фасция шеи, платизма, поверхностный листок собственной фасции шеи. Зажимом пройдено вдоль раневого канала сквозь челюстно-подъязычную мышцу в верхний этаж дна полости рта, где визуализируется выводной проток подчелюстной слюнной железы. На глубине 3 мм от вартонова протока определяется инородное тело черного цвета.

После отведения протока левой подчелюстной слюнной железы в сторону удалено инородное тело — резиновая пуля диаметром примерно 9,0 мм (рис. 4).

После удаления пули проведена ревизия раны. Определяется слепо заканчивающийся в тканях дна полости рта раневой канал без сообщения с ротовой полостью. В глубине раневого канала визуализируется язычный нерв, целостность сохранена. Рана обильно промыта антисептиком, установлен перчаточный дренаж. Мягкие ткани послойно ушиты нитями Vicryl 4.0. На кожу наложены узловые швы полипропиленом 3.0 и асептическая повязка.

Послеоперационный этап протекал без осложнений. На 2-е сутки после операции удален перчаточный дренаж, на 7-е сутки сняты швы, на 9-й день пациент выписан на амбулаторное долечивание по месту жительства у стоматолога-хирурга.

ОБСУЖДЕНИЕ

Реабилитация пациентов с огнестрельными ранениями лица, нанесенными умышленно или по неосторожности, сложна. Масштабы и характер травм, своевременное обезболивание [8] вызывают вопросы о потенциале успешной реабилитации [9, 10]. Во многом тактика врача основана на характере поражения и типе оружия, которым было нанесено повреждение [11]. Огнестрельные ранения в области головы и шеи являются коморбидными, так как часто затрагивают различные области, оставляя в ране осколки собственных костей и инородных тел. Таким пациентам требуется немедленный и комплексный подход из-за сложной анатомии головы и шеи, а степень повреждения во многом зависит от скорости выстрела и объема пораженных тканей [12]. Условие благоприятного исхода при огнестрельных ранениях челюстно-лицевой области — правильно выбранная тактика лечения, включая такие простые и эффективные методы, как фотодинамическая терапия.

Учитывая характер травмы и отсутствие на коже ожогов от пороховых газов, можно сделать вывод, что выстрел производился со значительного расстояния, т.е. это исключает выстрел по неосторожности во время чистки оружия. Стоит отметить, что проникающие ранения чаще встречаются при использовании ствольного оружия меньшего калибра (9,0 мм).

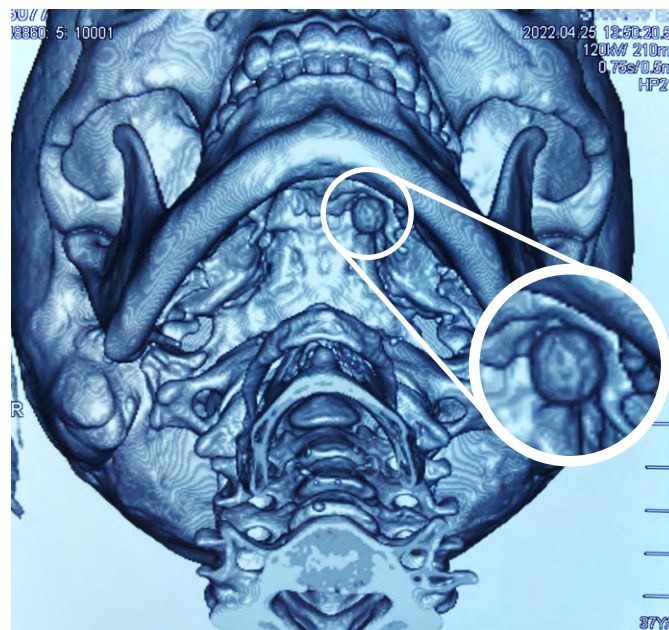


Рис. 3. МСКТ лицевого скелета: визуализируется инородное тело (пуля) в тканях дна полости рта

Fig. 3. MSCT of the facial skeleton: A foreign body (bullet) is visualized in the tissues of the floor of the oral cavity

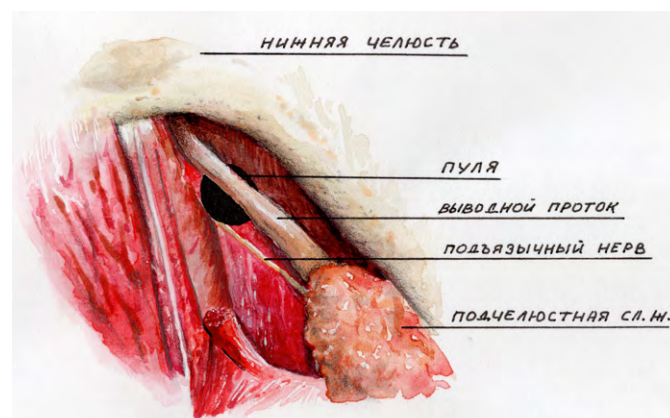


Рис. 4. Схема расположения пули относительно к анатомическим структурам (рисунок Р.В. Меллина)

Fig. 4. Scheme of the bullet location relative to the anatomical structures (drawing by R. V. Mellin)

ЗАКЛЮЧЕНИЕ

Следует помнить, что инородное тело в организме человека может вызывать различные воспалительные проявления, а также нарушать работу отдельных органов. По мере возможности все попавшие в организм естественным путем инородные предметы подлежат удалению.

Конфликт интересов. Авторы декларируют отсутствие конфликта интересов.

Поступила: 22.08.2022 **Принята в печать:** 21.10.2022

Conflict of interests. The authors declare no conflict of interests.
Received: 22.08.2022 **Accepted:** 21.10.2022

ЛИТЕРАТУРА / REFERENCES:

1. Гизатуллин Ш.Х., Станишевский А.В., Свистов Д.В. Боевые огнестрельные ранения черепа и головного мозга. — *Вопросы нейрохирургии им. Н.Н. Бурденко*. — 2021; 5: 124—131. [Gizatullin Sh.Kh., Stanishevskiy A.V., Svistov D.V. Combat gunshot skull and brain injuries. — *Burdenko's Journal of Neurosurgery*. — 2021; 5: 124—131 (In Russ.)]. [eLibrary ID: 47112991](#)
2. Oskera A., Res O., Timkovic J., Kopecký A., Paciorek M., Zeleník K., Handlos P., Stránský J., Stembirek J. Gunshot injuries of the orofacial region. — *Acta Chir Plast*. — 2020; 62 (1—2): 24—28. [PMID: 32911939](#)
3. Wasicek P.J., Kantar R.S., Yoon J., Elegbede A., Nam A.J. Survival Following Self-Inflicted Gunshot Injuries to the Face Using the National Trauma Data Bank. — *J Craniofac Surg*. — 2021; 32 (6): 2064—2067. [PMID: 33770041](#)
4. Бадалов В.И., Жуманазаров Б.Я., Озерецковский Л.Б., Гребнев Д.Г., Головко К.П., Самохвалов И.М. Особенности современных огнестрельных ранений мирного времени в условиях крупного города. — *Скорая медицинская помощь*. — 2016; 2: 49—56. [Badalov V.I., Zhumanazarov B.J., Ozeretskovsky L.B., Grebnev D.G., Golovko K.P., Samokhvalov I.M. Features of peaceful time modern gunshot wounds in the big city. — *Emergency Medical Care*. — 2016; 2: 49—56 (In Russ.)]. [eLibrary ID: 26138310](#)
5. Neamand-Cheney K.A., Carroll E.B. 3rd Persistent submandibular abscess. — *Am Fam Physician*. — 2021; 103 (1): 51—52. [PMID: 33382564](#)
6. Masui M., Ibaragi S., Okui T., Tubbs R.S., Iwanaga J. A rare anatomical variation of the submental artery. — *Surg Radiol Anat*. — 2021; 43 (11): 1805—1808. [PMID: 34510248](#)
7. Suwanchinda A., Rudolph C., Hladik C., Webb K.L., Custozzo A., Muste J., Schalet G., Hamade H., Frank K., Patel A., Cotofana S. The layered anatomy of the jawline. — *J Cosmet Dermatol*. — 2018; 17 (4): 625—631. [PMID: 30091282](#)
8. Васильев Ю.Л., Рабинович С.А., Дыдыкин С.С., Богоявленская Т.А., Каштанов А.Д., Кузнецов А.И. Оценка напряжения регуляторных систем врачей-стоматологов в период оказания стоматологической помощи населению по данным пульсоксиметрии и сатурации крови. — *Стоматология*. — 2020; 6: 89—93. [Vasil'ev Yu.L., Rabinovich S.A., Dydykin S.S., Bogoyavlenskaya T.A., Kashtanov A.D., Kuznetsov A.I. Evaluation of dentists regulatory systems stress during the provision of dental care according to pulse oximetry data. — *Stomatology*. — 2020; 6: 89—93 (In Russ.)]. [eLibrary ID: 44298780](#)
9. Maia A.B.P., Assis S.G., Ribeiro F.M.L., Pinto L.W. The marks of gunshot wounds to the face. — *Braz J Otorhinolaryngol*. — 2021; 87 (2): 145—151. [PMID: 31540871](#)
10. Maia A.B.P., Assis S.G., Ribeiro F.M.L., Wernersbach L. Non-fatal gunshot wounds among military police in Rio de Janeiro: health as a field of emergency against the naturalization of violence. — *Cien Saude Colet*. — 2021; 26 (5): 1911—1922 (In Portuguese). [PMID: 34076131](#)
11. Calhoun K.H., Li S., Clark W.D., Stiernberg C.M., Quinn F.B. Jr Surgical care of submental gunshot wounds. — *Arch Otolaryngol Head Neck Surg*. — 1988; 114 (5): 513—9. [PMID: 3355686](#)
12. Gelažius R., Kasradze D., Gervickas A. Self-inflicted face gunshot injuries: two case reports. — *Stomatologija*. — 2018; 20 (1): 32—36. [PMID: 29806657](#)

DOI: 10.37988/1811-153X_2022_4_119

Б.Я. Агаджанян¹,
аспирант кафедры хирургической
стоматологии и имплантологии

М.А. Амхадова¹,
д.м.н., профессор, зав. кафедрой
хирургической стоматологии
и имплантологии

И.А. Василенко^{1,2},
д.м.н., профессор, зав. лабораторией
биомедицинских методов исследований;
профессор кафедры неорганической
и аналитической химии

¹ МОНИКИ им. М.Ф. Владимирского,
129110, Москва, Россия

² РГУ им. А.Н.Косыгина,
117997, Москва, Россия

ДЛЯ ЦИТИРОВАНИЯ:

Агаджанян Б.Я., Амхадова М.А., Василенко И.А. Электрокинетические показатели эритроцитов в оценке эффективности NO-терапии пациентов с одонтогенными флегмонами старших возрастных групп. — *Клиническая стоматология*. — 2022; 25 (4): 119—123. DOI: 10.37988/1811-153X_2022_4_119

Электрокинетические показатели эритроцитов в оценке эффективности NO-терапии пациентов с одонтогенными флегмонами старших возрастных групп

Резюме. Своевременная диагностика одонтогенных гнойно-воспалительных осложнений после стоматологических хирургических вмешательств, прогнозирование их течения и оценка эффективности лечения остается актуальной проблемой стоматологии. Группу риска составляют лица старше 65 лет, у которых чаще проявляются умеренные или тяжелые формы, атипичное затяжное течение заболевания и замедленная регенерация. **Цель** исследования — оценить эффективность терапии экзогенным азотом у пациентов пожилого и старческого возраста с одонтогенными флегмонами на основе применения экспресс-метода микроэлектрофореза эритроцитов периферической крови. **Материалы и методы.** Обследованы 34 пациента с флегмонами мягких тканей челюстно-лицевой области одонтогенного генеза в возрасте от 67 до 78 лет. На этапе послеоперационного лечения 18 пациентам в комплексное лечение дополнительно были включены процедуры NO-терапии, 16 пациентов получали только традиционное лечение. В качестве критериев оценки эффективности терапии использовали электрокинетические показатели эритроцитов: среднее значение амплитуды колебаний; долю подвижных клеток. **Результаты.** У пациентов с одонтогенными флегмонами до лечения доля подвижных эритроцитов составляла 78—81% (против 96% в контроле), а амплитуда их колебаний снижалась более чем в 2 раза. После сеансов NO-терапии электрокинетические показатели практически соответствовали нормальным значениям. В группе с традиционной терапией результаты оказались менее удовлетворительными. **Заключение.** NO-терапия является патогенетически ориентированным методом лечения больных с одонтогенными флегмонами, корригирующим нарушения клеточного гомеостаза и клиническое течение гнойного процесса. Электрокинетические показатели эритроцитов можно рассматривать в качестве информативных и объективных показателей эффективности проводимой терапии при мониторинге состояния пациента.

Ключевые слова: экзогенный оксид азота, NO-терапия, одонтогенные флегмоны, эритроциты, электрофоретическая подвижность, пожилой пациент

В.Я. Агаджанян¹,
postgraduate at the the Surgical Dentistry and
Implantology Department

М.А. Amkhadova¹,
PhD in Medical Sciences, full professor
of the Surgical Dentistry and Implantology
Department

И.А. Vasilenko^{1,2},
PhD in Medical Sciences, full professor, head
of the Biomedical research Laboratory;
professor of the Inorganic and analytical
Chemistry Department

¹ Moscow Regional Research
Clinical Institute (MONIKI),
129110, Moscow, Russia

² Kosygin University,
115035, Moscow, Russia

Electrokinetic indices of erythrocytes in assessing the effectiveness of NO-therapy in elder patients with odontogenic phlegmon

Abstract. Timely diagnostics of odontogenic purulent-inflammatory complications after dental surgery, prognosis of their course and evaluation of treatment efficacy remains an actual problem of dentistry. The risk group consists of persons older than 65 years old, in whom moderate or severe forms, atypical prolonged course of the disease and delayed regeneration are more often manifested. **The aim** of the study to evaluate the efficacy of exogenous nitrogen therapy in elderly and senile patients with odontogenic phlegmons using the express method of peripheral blood erythrocyte microelectrophoresis. **Materials and methods.** We examined 34 patients with odontogenic phlegmon aged from 67 to 78 years. At the stage of postoperative treatment 18 patients additionally underwent NO-therapy procedures, 16 patients received only conventional treatment. Electrokinetic indices of erythrocytes were used as criteria for evaluating the effectiveness of therapy: mean value of oscillation amplitude; fraction of mobile cells. **Results.** In patients with odontogenic phlegmon before treatment the proportion of mobile erythrocytes was 78—81% (vs 96% in the control), and the amplitude of their oscillations decreased more than 2-fold. After the NO-therapy sessions, the electrokinetic parameters practically corresponded to the normal values. In the group with conventional therapy, the results were less satisfactory. **Conclusion.** NO-therapy is a pathogenetically oriented method of treatment in patients with odontogenic phlegmon, which

DOI: 10.37988/1811-153X_2022_4_120

corrects disturbances of cellular homeostasis and the clinical course of the purulent process. Electrokinetic parameters of erythrocytes can be considered as informative and objective indicators of the effectiveness of the therapy when monitoring the patient's condition.

Key words: exogenous nitric oxide, NO-therapy, odontogenic phlegmons, erythrocytes, electrophoretic mobility, elderly patient

ВВЕДЕНИЕ

Проблема высокой распространенности воспалительных осложнений после амбулаторных стоматологических хирургических вмешательств, связанных с кариесом, нежизнеспособными зубами, перикоронитом или пародонтозом не теряет своей актуальности, несмотря на повышение качества оказания медицинской специализированной помощи, усовершенствование известных и внедрения новых методов диагностики и лечения в клиническую практику врача-стоматолога [1–4].

По мнению ряда авторов, удельный вес больных с гнойно-воспалительными заболеваниями челюстно-лицевой области составляет ~20% пациентов, обращающихся в стоматологические поликлиники и более 40%, получающих стационарное хирургическое лечение [5, 6].

Одной из групп риска развития гнойно-воспалительных заболеваний челюстно-лицевой области одонтогенного генеза являются пациенты стоматологических учреждений старших возрастных групп. Их состояние осложняют не только закономерные инволютивные процессы в полости рта, связанные с утратой зубов и нарушением функции зубочелюстной системы, но и наличие коморбидной патологии, снижающей физические и адаптационные возможности организма [7, 8]. При этом очаг одонтогенной инфекции является не просто причиной формирования соматической патологии, определяющей высокий уровень заболеваемости населения, но и фактором, снижающим адаптационный резерв организма и в конечном счете ускоряющим темп преждевременного старения [9, 10].

Анализ результатов обследования пациентов с одонтогенными флегмонами свидетельствует о том, что для пациентов пожилого и старческого возрастов характерен патоморфоз одонтогенной инфекции с атипичными клиническими проявлениями, затяжным и хроническим течением, деструктивными процессами и некоторым замедлением регенерации на фоне обменных и иммунных изменений [11–13].

Все вышесказанное диктует необходимость поиска новых высокоинформативных критериев объективной оценки риска развития одонтогенных гнойно-воспалительных заболеваний, разработки адекватной тактики ведения больных старших возрастных групп с использованием обоснованных, эффективных методов лечения, способствующих благоприятному исходу патологического процесса.

Цель — оценить возможность использования экспресс-метода микроэлектрофореза эритроцитов периферической крови для повышения эффективности

FOR CITATION:

Agadzhanyan B.Ya., Amkhadova M.A., Vasilenko I.A. Electrokinetic indices of erythrocytes in assessing the effectiveness of NO-therapy in elder patients with odontogenic phlegmon. *Clinical Dentistry (Russia)*. 2022; 25 (4): 119–123 (In Russ.). DOI: 10.37988/1811-153X_2022_4_119

терапии экзогенным азотом лечения пациентов пожилого и старческого возраста с одонтогенными флегмонами челюстно-лицевой области.

МАТЕРИАЛЫ И МЕТОДЫ

Исследование проведено в 2021–2022 гг. на базе кафедры хирургической стоматологии и имплантологии МОНИКИ им. М.Ф. Владимирского и Шпаковской районной стоматологической поликлиники. В работе приняли участие 34 пациента с флегмонами мягких тканей челюстно-лицевой области одонтогенного генеза в возрасте от 67 до 78 лет (средний возраст — 72,9±6,4 года). Всем больным проводилось обязательное хирургическое лечение (вскрытие и дренирование флегмон), удаление причинных зубов, наложение первичных швов. Консервативное лечение включало проведение курса антибактериальной, противовоспалительной и симптоматической терапии. На этапе послеоперационного лечения больные были разделены на 2 группы:

- I — 18 пациентов, в комплексное лечение которых дополнительно были включены процедуры NO-терапии;
- II — 16 пациентов, получавших только традиционное лечение.

Эффективность терапии оценивали по электрокинетическим показателям эритроцитов — средней амплитуде колебаний и доли подвижных клеток. Контрольную группу составили 12 условно-здоровых добровольцев пожилого и старческого возраста в возрасте от 69 до 79 лет (средний возраст — 73,5±6,1 года).

В качестве источника плазменных и NO-содержащих газовых потоков, генерируемых из атмосферного воздуха, использовали воздушно-плазменный скальпель — коагулятор-стимулятор СКВП/NO-01 «Плазон» (Центр высоких технологий в машиностроении при МГТУ им. Н.Э. Баумана, Москва). NO-сеансы проводили ежедневно в течение 5–7 дней, продолжительность воздействия на одно поле составляло 1 минуту.

Забор капиллярной крови в объеме 0,5 мл проводили в пробирки с K2-ЭДТА до лечения и через 7–8 дней после лечения. Для исследования 5 мкл разводили в 1 мл 0,3 М раствора сахарозы, далее 40 мкл суспензии клеток помещали в центр рабочей зоны ячейки электрофоретической камеры приборного комплекса «Цито-Эксперт», устанавливали частоту 0,25 Гц и напряжение 28 В, в течение 3 минут производили запись клеточного микроэлектрофореза.

При статистической обработке данных применяли непараметрический метод с использованием тест-согласованных пар Вилкоксона или *U*-критерия

Электрокинетические показатели эритроцитов периферической крови пациентов с флегмоной и условно-здоровых добровольцев Electrokinetic parameters of peripheral blood erythrocytes in patients with phlegmon and conditionally healthy volunteers

Показатель	I группа		I группа		Контроль
	до лечения	после лечения	до лечения	после лечения	
Количество эритроцитов в пробе	251,86±92,34	316,52±75,41	294,56±87,32	311,15±95,44	364,00±79,22
Доля подвижных эритроцитов, %	78,36±5,17*	93,45±4,25	81,61±7,23*	87,16±3,54	95,57±2,22
Амплитуда колебаний, мкм	5,38±3,79*	12,72±3,97	5,93±3,61*	7,89±4,15	13,43±3,61

* — статистически достоверно значимое отличие от контрольной группы ($p < 0,05$).

Манна—Уитни. При сравнении двух групп с нормальным характером распределения данных использовали t -тест для независимых группировок. Объем выборки был достаточен для проверки статистической достоверности различия двух средних на уровне значимости 0,05 и при мощности критерия 0,80 для различных значений d/SD .

РЕЗУЛЬТАТЫ

У практически здоровых добровольцев доля подвижных эритроцитов в циркулирующей популяции составляла 95,57%, средняя амплитуда колебаний подвижных клеток — 13,43 мкм. У пациентов с одонтогенными флегмонами до лечения доля подвижных эритроцитов статистически значимо уменьшалась на 18,1 и 14,7% в I и во II группе соответственно. Амплитуда колебаний резко снижалась — более чем в 2 раза (см. таблицу).

После лечения на фоне улучшения клинического состояния наблюдалась нормализация электрокинетических показателей клеток: у пациентов I группы, которым дополнительно проводили сеансы NO-терапии, доля подвижных эритроцитов составила 93,45% со средней амплитудой колебаний 12,72 мкм. В то же время у пациентов II группы доля подвижных эритроцитов и амплитуда их колебаний увеличилась незначительно — до 87,16% и 7,89 мкм.

ОБСУЖДЕНИЕ

Ведущую роль в развитии гнойно-воспалительных заболеваний играют снижение неспецифической резистентности, гиперкоагуляция, нарушение микроциркуляции и реологических свойств крови, субстратом развития которых являются патологические изменения клеточного гомеостаза [14]. В качестве критериев оценки эффективности NO-терапии у пациентов с флегмонами мы выбрали наиболее многочисленные, легко и малоинвазивно получаемые клетки периферической крови — эритроциты.

Электрофоретическая подвижность эритроцитов, безусловно, зависит от их мембранно-клеточных характеристик и опосредована перестройками белково-липидной составляющей мембран при изменении баланса антиоксидантных систем клетки [15—16]. Зарегистрированное нами снижение отрицательного заряда у пациентов с флегмонами определяет повышение

агрегируемости эритроцитов и свидетельствует о степени нарушении реологических свойств крови [17]. Поэтому регистрация тонких изменений морфофункционального состояния мембран эритроцитов информативна в плане решения задач ранней диагностики многих заболеваний, в том числе гнойно-воспалительных. Результаты микроэлектрофореза эритроцитов полностью коррелируют с данными СОЭ, однако обладают неоспоримыми преимуществами для квантификации и оперативности получения целого комплекса дополнительных показателей [18].

Лечебное действие физических методов терапии определяется их многофакторным влиянием на основные патогенетические механизмы развития гнойно-воспалительного заболевания и в первую очередь противовоспалительным, вазоактивным, иммуномодулирующим и другими эффектами [19—20]. Применение NO-терапии в послеоперационном периоде у обследованных пациентов старшего возраста с флегмонами челюстно-лицевой области оказалось более эффективным по сравнению с традиционным подходом лечения.

ЗАКЛЮЧЕНИЕ

NO-терапия является патогенетически ориентированным методом лечения больных с одонтогенными флегмонами, корригирующим нарушения клеточного гомеостаза и клиническое течение гнойного процесса, что может сократить сроки выздоровления пациентов старшего возраста за счет быстрой редукции местных и общих воспалительных реакций. Электрокинетические показатели эритроцитов можно рассматривать в качестве информативных и объективных показателей эффективности применения NO-терапии в комплексном лечении больных пожилого и старческого возраста с одонтогенными флегмонами, что является основанием рекомендовать этот простой и доступный метод к применению в клинической практике при мониторинге состояния пациента.

Конфликт интересов. Авторы декларируют отсутствие конфликта интересов.

Поступила: 01.10.2022 **Принята в печать:** 03.11.2022

Conflict of interests. The authors declare no conflict of interests.
Received: 01.10.2022 **Accepted:** 03.11.2022

DOI: 10.37988/1811-153X_2022_4_122

ЛИТЕРАТУРА:

1. Никитин А.А., Сипкин А.М., Ахтямов Д.В. Организационно-методические подходы к оказанию помощи больным с челюстно-лицевыми травмами, практикуемые в Московской области. — *Медицинские технологии. Оценка и выбор*. — 2017; 3 (29): 59—64. [eLibrary ID: 30503740](#)
2. Ву В.К., Аветиков Д.С., Кравченко С.Б. Современный взгляд на этиологию и патогенез одонтогенных абсцессов и флегмон челюстно-лицевой области. — *Вестник проблем биологии и медицины*. — 2014; 2 (107): 79—84. [eLibrary ID: 23454006](#)
3. Böttger S., Zechel-Gran S., Schmermund D., Streckbein P., Wilbrand J.F., Knitschke M., Pons-Kühnemann J., Hain T., Weigel M., Imirzalioglu C., Howaldt H.P., Domann E., Attia S. Clinical Relevance of the Microbiome in Odontogenic Abscesses. — *Biology (Basel)*. — 2021; 10 (9): 916. [PMID: 34571794](#)
4. Малых М.С., Меллин Р.В., Сиволапов К.А., Васильев Ю.Л. Посттравматическая деформация нижней челюсти, обусловленная несвоевременным обращением за медицинской помощью. — *Клиническая стоматология*. — 2022; 1: 66—72. [eLibrary ID: 48156201](#)
5. Fusconi M., Greco A., Galli M., Polimeni A., Yusef M., Di Cianni S., De Soccio G., Federici Stanganelli F.R., Lombardi R., de Vincenziis M. Odontogenic phlegmons and abscesses in relation to the financial situation of Italian families. — *Minerva Stomatol.* — 2019; 68 (5): 236—241. [PMID: 31822047](#)
6. Ghali S., Katti G., Shahbaz S., Chitroda P.K., V. A., Divakar D.D., Khan A.A., Naik S., Al-Kheraif A.A., Jhugroo C. Fascial space odontogenic infections: Ultrasonography as an alternative to magnetic resonance imaging. — *World J Clin Cases*. — 2021; 9 (3): 573—580. [PMID: 33553395](#)
7. Боев И.А., Годовалов А.П., Штраубе Г.И., Антаков Г.И. Выраженность эндогенной интоксикации у пациентов с флегмоной лица и коморбидной патологией. — *Проблемы стоматологии*. — 2018; 1: 71—75. [eLibrary ID: 32840694](#)
8. Pham Dang N., Delbet-Dupas C., Mulliez A., Devoize L., Dallel R., Barthélémy I. Five predictors affecting the prognosis of patients with severe odontogenic infections. — *Int J Environ Res Public Health*. — 2020; 17 (23): E8917. [PMID: 33266250](#)
9. Pallegedara C., Ekanayake L. Effect of tooth loss and denture status on oral health-related quality of life of older individuals from Sri Lanka. — *Community Dent Health*. — 2008; 25 (4): 196—200. [PMID: 19149294](#)
10. Дзевисшек Ю.А., Кузнецов С.В., Шевченко О.В. О целесообразности разработки социально-значимых целевых программ профилактической стоматологии для лиц пожилого и старческого возраста. — *Современные проблемы науки и образования*. — 2016; 5: 39. [eLibrary ID: 27181662](#)
11. Пинелис Ю.И. Резистентность полости рта у людей пожилого и старческого возраста. — *Забайкальский медицинский вестник*. — 2014; 2: 153—161. [eLibrary ID: 21633615](#)
12. von Buedingen F., Hammer M.S., Meid A.D., Müller W.E., Gerlach F.M., Muth C. Changes in prescribed medicines in older patients with multimorbidity and polypharmacy in general practice. — *BMC Fam Pract*. — 2018; 19 (1): 131. [PMID: 30055583](#)
13. Scutariu M.M., Forna N. Dental esthetics—instrument for recreating a new facial esthetic to the elderly patient. — *Rev Med Chir Soc Med Nat Iasi*. — 2014; 118 (1): 186—93. [PMID: 24741798](#)

REFERENCES:

1. Nikitin A.A., Sipkin A.M., Akhtyamov D.V. Organizational and Methodical Approaches to the Management of Patients with Maxillofacial Traumas in Moscow Region. *Medical Technologies. Assessment and Choice*. 2017; 3 (29): 59—64 (In Russ.). [eLibrary ID: 30503740](#)
2. Vu V.C., Avetikov D.S., Kravchenko S.B. Modern view of the etiology and pathogenesis of odontogenic abscesses and phlegmon maxillofacial region. *Bulletin of Problems Biology and Medicine*. 2014; 2 (107): 79—84 (In Russ.). [eLibrary ID: 23454006](#)
3. Böttger S., Zechel-Gran S., Schmermund D., Streckbein P., Wilbrand J.F., Knitschke M., Pons-Kühnemann J., Hain T., Weigel M., Imirzalioglu C., Howaldt H.P., Domann E., Attia S. Clinical Relevance of the Microbiome in Odontogenic Abscesses. *Biology (Basel)*. 2021; 10 (9): 916. [PMID: 34571794](#)
4. Malykh M.S., Mellin R.V., Sivolapov K.A., Vasil'ev Yu.L. Post-traumatic mandibular deformation due to untimely medical treatment. *Clinical Dentistry (Russia)*. 2022; 1: 66—72 (In Russ.). [eLibrary ID: 48156201](#)
5. Fusconi M., Greco A., Galli M., Polimeni A., Yusef M., Di Cianni S., De Soccio G., Federici Stanganelli F.R., Lombardi R., de Vincenziis M. Odontogenic phlegmons and abscesses in relation to the financial situation of Italian families. *Minerva Stomatol.* 2019; 68 (5): 236—241. [PMID: 31822047](#)
6. Ghali S., Katti G., Shahbaz S., Chitroda P.K., V. A., Divakar D.D., Khan A.A., Naik S., Al-Kheraif A.A., Jhugroo C. Fascial space odontogenic infections: Ultrasonography as an alternative to magnetic resonance imaging. *World J Clin Cases*. 2021; 9 (3): 573—580. [PMID: 33553395](#)
7. Boev Iosif A., Godovalov Anatoliy P., Shtraube Galinal., Antakov Glebl. Intensity of endogenous intoxication in patients with facial phlegmon and comorbid pathology. *Actual Problems in Dentistry*. 2018; 1: 71—75 (In Russ.). [eLibrary ID: 32840694](#)
8. Pham Dang N., Delbet-Dupas C., Mulliez A., Devoize L., Dallel R., Barthélémy I. Five predictors affecting the prognosis of patients with severe odontogenic infections. *Int J Environ Res Public Health*. 2020; 17 (23): E8917. [PMID: 33266250](#)
9. Pallegedara C., Ekanayake L. Effect of tooth loss and denture status on oral health-related quality of life of older individuals from Sri Lanka. *Community Dent Health*. 2008; 25 (4): 196—200. [PMID: 19149294](#)
10. Dzevishek Y.A., Kuznetsov S.V., Shevchenko O.V. On the desirability of socially significant target programs of preventive dentistry for the elderly and senile age. *Modern Problems of Science and Education*. 2016; 5: 39 (In Russ.). [eLibrary ID: 27181662](#)
11. Pinelis Y.I. Resistance of oral cavity in elderly people and senile age. *Transbaikalian Medical Bulletin*. 2014; 2: 153—161 (In Russ.). [eLibrary ID: 21633615](#)
12. von Buedingen F., Hammer M.S., Meid A.D., Müller W.E., Gerlach F.M., Muth C. Changes in prescribed medicines in older patients with multimorbidity and polypharmacy in general practice. *BMC Fam Pract*. 2018; 19 (1): 131. [PMID: 30055583](#)
13. Scutariu M.M., Forna N. Dental esthetics—instrument for recreating a new facial esthetic to the elderly patient. *Rev Med Chir Soc Med Nat Iasi*. 2014; 118 (1): 186—93. [PMID: 24741798](#)

14. Weise H., Naros A., Weise C., Reinert S., Hoefert S. Severe odontogenic infections with septic progress — a constant and increasing challenge: a retrospective analysis. — *BMC Oral Health*. — 2019; 19 (1): 173. [PMID: 31375095](#)
15. Chan C.Y., Cheng C.F., Shui H.A., Ku H.C., Su W.L. Erythrocyte degradation, metabolism, secretion, and communication with immune cells in the blood during sepsis: A review. — *Tzu Chi Med J*. — 2022; 34 (2): 125—133. [PMID: 35465286](#)
16. McMahon T.J., Darrow C.C., Hoehn B.A., Zhu H. Generation and export of red blood cell ATP in health and disease. — *Front Physiol*. — 2021; 12: 754638. [PMID: 34803737](#)
17. Elblbesy M.A., Moustafa M.E. The impact of biophysical properties of erythrocytes on their aggregation. — *Int J Biomed Sci*. — 2017; 13 (2): 113—118. [PMID: 28824347](#)
18. Дерюгина А.В., Румянцева Т.В. Электрокинетические и клинико-лабораторные показатели крови больных с патологией различной этиологии. — *Врач-аспирант*. — 2016; 6.1: 160—165. [eLibrary ID: 27441106](#)
19. Марахонич Л.А., Борденюк В.И., Пекшев А.В., Вагапов А.Б. Эффективность клинического применения воздушно-плазменных NO-содержащих газовых потоков в амбулаторно-поликлинических условиях. — *Стационарозамещающие технологии: Амбулаторная хирургия*. — 2016; 1—2: 97—101. [eLibrary ID: 25870050](#)
20. Шулутко А.М., Османов Э.Г., Гогохия Т.Р., Хмырова С.Е. Применение плазменных потоков у пациентов с хирургической инфекцией мягких тканей. — *Вестник хирургии им. И.И. Грекова*. — 2017; 1: 65—69. [eLibrary ID: 28868239](#)
14. Weise H., Naros A., Weise C., Reinert S., Hoefert S. Severe odontogenic infections with septic progress a constant and increasing challenge: a retrospective analysis. *BMC Oral Health*. 2019; 19 (1): 173. [PMID: 31375095](#)
15. Chan C.Y., Cheng C.F., Shui H.A., Ku H.C., Su W.L. Erythrocyte degradation, metabolism, secretion, and communication with immune cells in the blood during sepsis: A review. *Tzu Chi Med J*. 2022; 34 (2): 125—133. [PMID: 35465286](#)
16. McMahon T.J., Darrow C.C., Hoehn B.A., Zhu H. Generation and export of red blood cell ATP in health and disease. *Front Physiol*. 2021; 12: 754638. [PMID: 34803737](#)
17. Elblbesy M.A., Moustafa M.E. The impact of biophysical properties of erythrocytes on their aggregation. *Int J Biomed Sci*. 2017; 13 (2): 113—118. [PMID: 28824347](#)
18. Deryugina A.V., Rummyantsev T.V. Electrokinetic and clinic-laboratory parameters of blood of patients with various etiology pathology. *Postgraduate doctor*. 2016; 6.1: 160—165 (In Russ.). [eLibrary ID: 27441106](#)
19. Marakhonich L.A., Bordenyuk V.I., Pekshev A.V., Vagapov A.B. Effective clinical use of no-containing gas flow generated by air-plasma in outpatient settings. *Ambulatory Surgery (Russia)*. 2016; 1—2: 97—101 (In Russ.). [eLibrary ID: 25870050](#)
20. Shulutko A.M., Osmanov E.G., Gogokhiya T.R., Khmyrova S.E. Application of plasma flows in soft tissue infection. *Grekov's Bulletin of Surgery*. 2017; 1: 65—69 (In Russ.). [eLibrary ID: 28868239](#)

DOI: 10.37988/1811-153X_2022_4_124

[А.М. Сипкин](#)¹,

д.м.н., зав. кафедрой челюстно-лицевой хирургии и госпитальной хирургической стоматологии

[Т.Н. Модина](#)²,

д.м.н., профессор кафедры челюстно-лицевой хирургии и стоматологии

[И.Э. Шапиро](#)¹,

м.н.с. отделения челюстно-лицевой хирургии и госпитальной хирургической стоматологии

¹ МОНИКИ им. М.Ф. Владимирского,
129110, Москва, Россия² НМХЦ им. Н.И. Пирогова,
105203, Москва, Россия

Одномоментная костная пластика в лечении пациента с ороантральным соустьем: клинический случай

Реферат. В настоящее время в хирургической стоматологии и челюстно-лицевой хирургии большое значение занимает проблема устранения ороантрального соустья. На сегодняшний день основной метод его устранения хирургический — устранение соустья мягкими тканями. В данной статье рассматривается проблема устранения ороантрального соустья и анализа современных методов лечения данной проблемы на примере клинического случая. Нами разработана методика устранения данной патологии с одномоментной костной пластикой сгустком фибрина, обогащенным тромбоцитами и лейкоцитами, созданным из аутокрови пациента (L-PRF-сгустком). В дальнейшем это значительно упрощает процедуру дентальной имплантации, а также помогает сохранить альвеолярный гребень челюстей по высоте и ширине. Применение обогащенного лейкоцитами и тромбоцитами фибрина, самостоятельно и в комбинациях с различными костнопластическими материалами, считается эффективным и относительно простым методом хирургического устранения ороантрального соустья. Данная методика показывает свою клиническую эффективность в отдаленном периоде наблюдения.

Ключевые слова: челюстно-лицевая хирургия, костная пластика, ороантральное соустье

ДЛЯ ЦИТИРОВАНИЯ:

Сипкин А.М., Модина Т.Н., Шапиро И.Э. Одномоментная костная пластика в лечении пациента с ороантральным соустьем: клинический случай. — *Клиническая стоматология*. — 2022; 25 (4): 124—129. DOI: 10.37988/1811-153X_2022_4_124

[A.M. Sipkin](#)¹,

PhD in Medical Sciences, head of the Maxillofacial surgery and hospital surgical dentistry Department

[T.N. Modina](#)²,

PhD in Medical Sciences, full professor of the Maxillofacial dentistry Department

[I.E. Shapiro](#)¹,

junior researcher at the Maxillofacial surgery and hospital surgical dentistry Division

¹ Moscow Regional Research
Clinical Institute (MONIKI),
129110, Moscow, Russia² Pirogov National Medical & Surgical
Center, 105203, Moscow, Russia

One-stage bone grafting in the treatment of a patient with oroantral communication: A clinical case

Abstract. Currently, in surgical dentistry and maxillofacial surgery, the problem of eliminating the oroantral fistula is of great importance. To date, the main method of eliminating the oroantral anastomosis is a surgical method of treatment, which consists in eliminating the fistula with soft tissues. This scientific article discusses the problem of eliminating oroantral anastomosis and modern methods of treating this problem on the example of a clinical case. We have developed a technique for eliminating the oroantral fistula with simultaneous bone grafting with a fibrin clot enriched with platelets and leukocytes created from the patient's autoblood, hereinafter referred to as an L-PRF clot, which further greatly simplifies the procedure of dental implantation, and also helps to preserve the alveolar ridge of the jaws in height and width. The use of fibrin enriched with leukocytes and platelets, both independently and in combination with various bone-plastic materials, is an effective and relatively simple method of surgical removal of the oroantral fistula. This technique shows its clinical effectiveness in the long-term follow-up period.

Key words: maxillofacial surgery, bone grafting, oroantral communication

FOR CITATION:

Sipkin A.M., Modina T.N., Shapiro I.E. One-stage bone grafting in the treatment of a patient with oroantral communication: A clinical case. *Clinical Dentistry (Russia)*. 2022; 25 (4): 124—129 (In Russ.). DOI: 10.37988/1811-153X_2022_4_124

ВВЕДЕНИЕ

Удаление зуба — это самая распространенная операция в хирургической стоматологии [1], а перфорация дна верхнечелюстной пазухи — одно из наиболее часто встречающихся в стоматологической практике осложнений, возникающих непосредственно в ходе операции удаления дистальных зубов верхней челюсти или оперативных вмешательств на альвеолярном отростке [2–5].

Возникшее сообщение полости рта с верхнечелюстным синусом требует от врача принятия срочных мер по закрытию дефекта, так как ороантральное соустье является воротами для проникновения одонтогенной инфекции из полости рта в полость синуса [6, 7].

На сегодняшний день основным видом лечения перфораций верхнечелюстных пазух остается хирургический метод, задача которого — устранение ороантрального соустья [8–11]. Несмотря на то что предложено более 60 способов оперативного лечения дефектов дна верхнечелюстной пазухи, рецидивы возникают достаточно часто [12]: по данным многих специалистов, они развиваются в 42–77% случаев [13, 14]. Происходит расхождение краев операционной раны с формированием стойких соустьев, уменьшение глубины преддверия полости рта и объема прикрепленной десны [15, 16]. По данным других авторов, частота рецидивов ороантрального соустья варьирует от 4 до 27% и находится в прямой зависимости от размера перфорационного отверстия [6, 17, 18].

При закрытии ороантрального соустья однослойными или любыми другими хирургическими методами при восстановлении слизистого барьера отсутствует этап реконструкции костного дефекта верхней челюсти. Таким образом, удлиняется срок реабилитации пациентов после пластики ороантрального соустья перед имплантационным лечением и увеличивается вероятность рецидива заболевания.

На сегодняшний день для внедрения в практику важны результаты влияния биологических агентов на область послеоперационного дефекта и на свойства смеси остеопластических материалов.

Агрегаты тромбоцитов являются аутологичными источниками различных факторов роста, таких как VEGF (фактор роста сосудистого эндотелия), PDGF-AB (тромбоцитарный фактор роста AB) и TGFb-1 (трансформирующий фактор роста b-1) [19, 20], которые также обнаруживаются во время естественного заживления и способны стимулировать пролиферацию клеток, ремоделирование матрикса и ангиогенез [21, 22].

Одним из таких активаторов регенераторных способностей нашего организма является фибрин, обогащенный лейкоцитами и тромбоцитами (далее — L-PRF), относящийся ко второму поколению тромбоцитарных концентратов, который достоверно стимулирует ранозаживление мягких и твердых тканей, предотвращает смещение аугментационного материала, обеспечивает стабильность объема, сокращает срок формирования костного регенерата [9, 23, 24].

L-PRF относится к одному из четырех основных семейств концентратов тромбоцитов для хирургического использования [25].

Способ получения L-PRF очень прост, требуются однородный образец крови и настольная центрифуга [26]. Образцы крови собирают в вакуумные пробирки на 9 мл без антикоагулянта или гелевого сепаратора и сразу же центрифугируют с ускорением 408 g при 2700 об/мин в течение 15 минут. После центрифугирования в пробирке образуются 3 слоя: красные кровяные тельца внизу, фибриновый сгусток, представляющий L-PRF, в середине, и бесклеточная плазма сверху. Фибриновый сгусток извлекали из пробирки стерильными пинцетами, а L-PRF получали путем удаления красного сгустка из ее нижнего конца [26].

В клинике челюстно-лицевой хирургии МОНКИ им. М.Ф. Владимирского с сентября 2020 г. по настоящее время получали лечение 18 пациентов от 18 до 60 лет с ороантральным соустьем. По данным анамнеза, клинико-лабораторного обследования и КЛКТ определяли объем дефекта в области ороантрального соустья. Пациентов распределяли в одну из трех групп, по виду хирургического лечения:

- I — операция в объеме субантральной аугментации с использованием L-PRF-сгустка;
- II — субантральная аугментация с использованием L-PRF-сгустка с добавлением ксеноматериала и методики двойного центрифугирования;
- III — субантральная аугментация с использованием L-PRF-сгустка с добавлением аутокости и методики двойного центрифугирования.

У пациентки Д., 52 года, из I группы клинического исследования не выявлено противопоказаний к проведению планируемого хирургического лечения с одномоментной костной пластикой альвеолярного отростка верхней челюсти. Для проведения оперативных мероприятий получено письменное информированное согласие на оперативное лечение.

При пластике ороантрального соустья проводили оперативное вмешательство в следующем объеме: экстракция зуба 1.6, гайморотомия, заполнение костного дефекта в области, образовавшейся после удаления зуба 1.6, ороантрального соустья L-PRF-сгустком, мобилизация слизисто-надкостничного лоскута, ушивание раны. L-PRF-сгусток сформирован интраоперационно при заборе аутокрови пациента с последующим центрифугированием (центрифуга SUIDI 800B).

После оперативного вмешательства через 6 мес проводился рентгенологический контроль для мониторинга формирования объема костных структур.

КЛИНИЧЕСКИЙ СЛУЧАЙ

Пациентка Д., 52 года, обратилась в клинику с жалобами на затрудненное носовое дыхание справа, хронические проявления ринита, периодическую стреляющую боль в правой половине лица, головную боль справа. Диагноз при обращении «хронический одонтогенный

правосторонний верхнечелюстной синусит, радикулярная киста зуба 1.6».

При осмотре конфигурация лица не изменена, остальные видимые слизистые без патологических изменений, регионарные лимфатические узлы не пальпируются, открывание рта свободное, в полном объеме. В полости рта при пальпации слизистой оболочки по вестибулярной стороне альвеолярного отростка верхней челюсти в области зуба 1.6 отмечается болезненность (рис. 1). По данным КЛКТ в полости верхнечелюстной пазухи справа на фоне утолщения слизистой нижней стенки определяется кистовидная структура размерами до 17×11×16 мм. Корни зуба 1.6 пролабируют в кистовидную структуру. Зуб лечен эндодонтически (рис. 2).

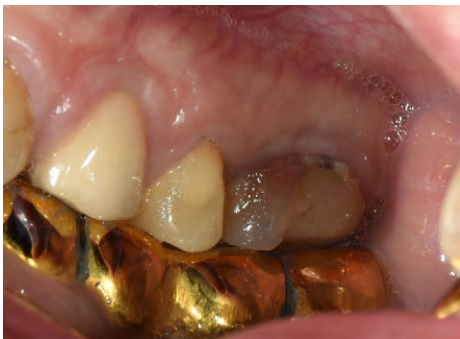

Рис. 1. Прикус пациентки Д., 52 года
Fig. 1. Fig. 1. Patient D., 52 years old, bite

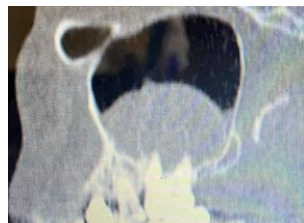


Рис. 2. КЛКТ в сагиттальной проекции: одонтогенная киста верхнечелюстной пазухи, корни зуба 1.6 пролабируют в полость кисты
Fig. 2. CBCT in sagittal projection: odontogenic cyst of the maxillary sinus, the roots of the tooth 1.6 prolapse into the cyst cavity

Пациентке показано этапное оперативное вмешательство в объеме гайморотомии справа, экстракции зуба 1.6, цистэктомии радикулярной кисты зуба 1.6 с одномоментной костной пластикой костного дефекта в области, образовавшейся после экстракции зуба 1.6, ороантрального соустья с последующим закрытием соустья трапециевидным слизисто-надкостничным лоскутом.

Рекомендовано комплексное лечение:

1. Проведение профессиональной гигиены полости рта.
2. Хирургическое вмешательство, направленное на восстановление альвеолярного отростка верхней челюсти, с последующим восстановлением зубного ряда.

Хирургический этап

Объем вмешательства: экстракция зуба 1.6, цистэктомия радикулярной кисты зуба 1.6, гайморотомия, восстановление костного дефекта в области, образовавшейся после удаления зуба 1.6, ороантрального соустья с использованием костнопластического материала (L-PRF-сгусток), закрытие послеоперационной области трапециевидным слизисто-надкостничным лоскутом с вестибулярной стороны альвеолярного отростка верхней челюсти справа.

Под местной анестезией проведены разрезы слизистой оболочки альвеолярного отростка в области зуба 1.6, для максимальной визуализации операционного поля отслоен трапециевидный слизисто-надкостничный лоскут с вестибулярной стороны альвеолярного отростка.

Экстракция зуба 1.6 с вылуциванием радикулярной кисты. После чего сформировано костное окно на передней стенке правого верхнечелюстного синуса, проведен кюретаж пазухи.

Визуализирован костный дефект альвеолярного отростка верхней челюсти в области удаленного зуба 1.6. и радикулярной кисты. В область костного дефекта уложены два L-PRF-сгустка, сформированных интраоперационно из аутокрови пациента путем центрифугирования, последние фиксированы швами к надкостнице у краев дефекта. Слизисто-надкостничным лоскутом мобилизован, уложен и ушит узловыми швами Викрилом 4.0 (рис. 3).

Послеоперационный период протекал без осложнений. На 7-е сутки после снятия швов пациентка выписана под наблюдение стоматолога-хирурга по месту жительства. На контрольном осмотре через 1 и 3 мес после операции жалоб нет. На КЛКТ через 6 мес после операции отмечался прирост объема костного регенерата в области прооперированного ороантрального соустья (рис. 4). Состояние мягких тканей десны в полости рта удовлетворительное, болезненности и отека

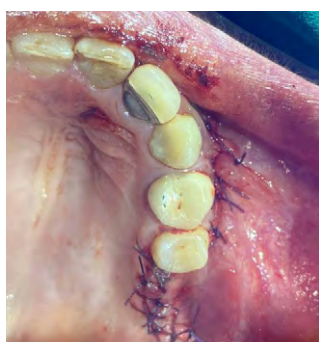

Рис. 3. Пациентка Д. после хирургического лечения
Fig. 3. Patient D. after surgical treatment




Рис. 4. КЛКТ пациентки Д. через 6 месяцев после хирургического лечения, альвеолярный отросток верхней челюсти в месте проведенной аугментации костной ткани: а — коронарная проекция, b — аксиальная, с — сагиттальная проекция
Fig. 4. CBCT of patient D. 6 months after surgical treatment, maxillary alveolar process in the place of bone augmentation: a — coronal projection, b — axial, c — sagittal projection

не отмечается. Пациентка находится на этапе планирования дентальной имплантации.

ЗАКЛЮЧЕНИЕ

Принимая во внимание проблематику восстановления объема костной ткани при устранении ороантрального соустья, предложенная нами методика позволяет не только восстановить физический барьер между полостью рта и верхнечелюстной пазухи, но и обеспечить условия для дентальной имплантации в области предшествующего дефекта в кратчайшие сроки. Применение обогащенного лейкоцитами и тромбоцитами фибрина с различными комбинациями костнопластических материалов является эффективным и относительно простым методом хирургического устранения ороантрального соустья. L-PRF-сгустки достоверно стимулируют

ранозаживление мягких и твердых тканей, предотвращают смещение аугментационного материала, обеспечивают стабильность объема, сокращают срок формирования костного регенерата. Предложенная нами методика показала свою клиническую эффективность в отдаленном периоде наблюдения. Вновь сформированная костная ткань в области оперативного вмешательства обладает необходимыми для дентальной имплантации характеристиками.

Конфликт интересов. Авторы декларируют отсутствие конфликта интересов.

Поступила: 29.07.2022 **Принята в печать:** 20.10.2022

Conflict of interests. The authors declare no conflict of interests.

Received: 29.07.2022 **Accepted:** 20.10.2022

ЛИТЕРАТУРА:

1. Лынова Е.Н., Конышкина Т.М., Руина О.В. Использование антимикробных препаратов для профилактики послеоперационных осложнений при сложном удалении зубов. — В: сб. ст. XXII Международной научно-практической конференции «Фундаментальные и прикладные научные исследования: актуальные вопросы, достижения и инновации». — Пенза, 2019. — С. 230—233. [eLibrary ID: 37264985](#)
2. Лазутиков Д.О., Морозов А.Н., Чиркова Н.В., Гаршина М.А., Романова Л.М. Обзор методов пластики одонтогенных перфораций верхнечелюстного синуса (обзор литературы). — *Вестник новых медицинских технологий. Электронное издание.* — 2018; 3: 52—60. [eLibrary ID: 35121771](#)
3. Морозова М.Н., Гордиенко А.И., Демьяненко С.А., Логвиненко В.В., Химич Н.В. Динамика показателей С-реактивного белка и прокальцитонина в ротовой жидкости пациентов с пластикой ороантрального сообщения. — *Пародонтология.* — 2020; 3: 246—250. [eLibrary ID: 43865443](#)
4. Кошель И.В. Новые методы закрытия ороантрального соустья. — *Научный альманах.* — 2016; 2—3 (16): 89—94. [eLibrary ID: 25739422](#)
5. Таиров У.Т., Кудратов А.Р. Способ устранения ороантральных свищей и перфораций. — *Наука, новые технологии и инновации Кыргызстана.* — 2016; 7: 57—59. [eLibrary ID: 27328208](#)
6. Кошель И.В. Хирургическое устранение ороантрального сообщения при одонтогенных перфорациях верхнечелюстного синуса. — *Международный журнал прикладных и фундаментальных исследований.* — 2016; 2—4: 489—492. [eLibrary ID: 25591026](#)
7. Кошель И.В. Роль сосудистых нарушений в морфогенезе верхнечелюстного синусита одонтогенной этиологии. — *Медицинский вестник Северного Кавказа.* — 2017; 1: 91—94. [eLibrary ID: 28945108](#)
8. Дьячкова Е.Ю., Тарасенко С.В., Серова Н.С., Медведев Ю.А. Диагностика и хирургическое лечение пациентов с хроническим перфоративным верхнечелюстным синуситом на основе применения ксеногенного костнопластического коллагенового материала. — *Российский электронный журнал лучевой диагностики.* — 2017; 4: 15—22. [eLibrary ID: 32244156](#)

REFERENCES:

1. Lynova E.N., Konyashkina T.M., Ruina O.V. The use of antimicrobials medicines for prevention in postoperative complications in complex tooth extraction. In: proceedings of XXII conference "Fundamental and applied scientific researches: actual issues, achievements and innovations". Penza, 2019. Pp. 230—233.. (In Russ.). [eLibrary ID: 37264985](#)
2. Lazutikov D.O., Morozov A.N., Chirkova N.V., Garshina M.A., Romanova L.M. Overview of methods of plastics of odontogenic perforations of super-severe sinus (literature review). *Journal of New Medical Technologies, EEdition.* 2018; 3: 52—60 (In Russ.). [eLibrary ID: 35121771](#)
3. Morozova M.N., Gordienko A.I., Demianenko S.A., Logvinenko V.V., Khimich N.V. Dynamics of indicators of C-reactive protein and procalcitonin in the oral fluid of patients with plastic oroantral communication. *Parodontologiya.* 2020; 3: 246—250 (In Russ.). [eLibrary ID: 43865443](#)
4. Koshel I.V. New methods of closure of oroantral fistula. *Scientific almanac.* 2016; 2—3 (16): 89—94 (In Russ.). [eLibrary ID: 25739422](#)
5. Tairov U.T., Kudratov A.R. Remedy for oroantral fistulas and perforations. *Science, New technologies and Innovations in Kyrgyzstan.* 2016; 7: 57—59 (In Russ.). [eLibrary ID: 27328208](#)
6. Koshel I.V. Surgical solution oroantralnogo message when perforation of the maxillary odontogenic sine. *International Journal of Applied and Fundamental Research.* 2016; 2—4: 489—492 (In Russ.). [eLibrary ID: 25591026](#)
7. Koshel I.V. The role of vascular disorders in morphogenesis of maxillary sinusitis of odontogenic etiology. *Medical News of North Caucasus.* 2017; 1: 91—94 (In Russ.). [eLibrary ID: 28945108](#)
8. Diachkova E.Yu., Tarasenko S.V., Serova N.S., Medvedev U.A. Diagnostic and surgical treatment of patients with perforated chronic maxillary sinusitis on the basis of osteoplastic xenogenic collagen material application. *Russian Electronic Journal of Radiology.* 2017; 4: 15—22 (In Russ.). [eLibrary ID: 32244156](#)
9. Procacci P., Alfonsi F., Tonelli P., Selvaggi F., Menchini Fabris G.B., Borgia V., De Santis D., Bertossi D., Nocini P.F. Surgical treatment of oroantral communications. *J Craniofac Surg.* 2016; 27 (5): 1190—6. [PMID: 27300451](#)

9. Procacci P, Alfonsi F, et al. Surgical treatment of oroantral communications. — *J Craniofac Surg.* — 2016; 27 (5): 1190—6. [PMID: 27300451](#)
10. Богомолов А.Д., Бородулина И.И., Чернегов В.В. Современные взгляды на этиопатогенез, диагностику и лечение одонтогенного верхнечелюстного синусита. — *Институт стоматологии.* — 2021; 3 (92): 69—71. [eLibrary ID: 46652205](#)
11. Яременко А.И., Лебедев Д.В., Катина М.В. Актуальные методы использования жирового тела щеки в лечении патологических процессов и состояний челюстно-лицевой области. — *Современные проблемы науки и образования.* — 2018; 3: 8. [eLibrary ID: 35166821](#)
12. Никитин А.А., Сипкин А.М., Ремизова Е.А., Полупан П.В. Способ пластики ороантрального соустья. — *Медицинский алфавит.* — 2017; 1 (298): 10—15. [eLibrary ID: 29426435](#)
13. Дурново Е.А., Федоричев А.О., Хомутинникова Н.Е. Современный взгляд на проблему устранения ороантральных сообщений: обзор литературы. — *Стоматология.* — 2019; 2: 76—80. [eLibrary ID: 37785555](#)
14. Зубарева А.А., Карпищенко С.А., Шавгулидзе М.А. Клинико-лучевые особенности смешанных полипозной и полипозно-гноной форм хронических риносинуситов в сочетании с зубочелюстной патологией. — *Consilium Medicum.* — 2021; 3: 216—221. [eLibrary ID: 45944186](#)
15. Амхадова М.А., Сипкин А.М., Ремизова Е.А., Амхадов И.С., Гергиева Т.Ф. Пластика ороантрального соустья расщепленным вестибулярным лоскутом. Клинический случай. — *Медицинский алфавит.* — 2018; 8 (345): 30—32. [eLibrary ID: 35085917](#)
16. Таиров У.Т., Кудратов А.Р., Джумаев Ш.М., Тоиров М.У. Восстановление высоты альвеолярного отростка при ороантральной перфорации. — *Вестник Академии медицинских наук Таджикистана.* — 2016; 2: 36—39. [eLibrary ID: 28903983](#)
17. Жартыбаев Р.Н., Сметов Г.Г. Современные методы диагностики одонтогенных синуситов. Междисциплинарный подход к лечению. — *Вестник Казахского национального медицинского университета.* — 2016; 4: 173—178. [eLibrary ID: 32403884](#)
18. Малышева Л.Ю., Латышина Л.С. Особенности интерферонового профиля у пациентов с хроническим одонтогенным верхнечелюстным синуситом в процессе комплексного лечения. — *Национальное здоровье.* — 2018; 4: 58—61. [eLibrary ID: 36824760](#)
19. Murgia D., Angellotti G., Conigliaro A., Carfi Pavia F., D'Agostino F., Contardi M., Mauceri R., Alessandro R., Campisi G., De Caro V. Development of a multifunctional bioerodible nanocomposite containing metronidazole and curcumin to apply on L-PRF clot to promote tissue regeneration in dentistry. — *Biomedicines.* — 2020; 8 (10): E425. [PMID: 33081183](#)
20. Serafini G., Lollobrigida M., Fortunato L., Mazzucchi G., Lamazza L., Di Nardo D., Vozza I., Riminucci M., De Biase A. Postextractive alveolar ridge preservation using L-PRF: Clinical and histological evaluation. — *Case Rep Dent.* — 2020; 2020: 5073519. [PMID: 32577315](#)
21. Sehgal M., Puri L., Yadav S., Malhotra P., Phukela S.S., Yadav B., Raina B. Immediate dental implants enriched with L-PRF in the esthetic zone. — *Case Rep Dent.* — 2018; 2018: 9867402. [PMID: 30627456](#)
22. Miron R.J., Fujioka-Kobayashi M., Bishara M., Zhang Y., Hernandez M., Choukroun J. Platelet-rich fibrin and soft tissue wound healing: A systematic review. *Tissue Eng Part B Rev.* 2017; 23 (1): 83—99. [PMID: 27672729](#)
23. Fujioka-Kobayashi M., Miron R.J., Hernandez M., Kandalam U., Zhang Y., Choukroun J. Optimized platelet-rich fibrin with the low-speed concept: Growth factor release, biocompatibility, and cellular response. *J Periodontol.* 2017; 88 (1): 112—121. [PMID: 27587367](#)
10. Bogomolov A.D., Borodulin I.I., Chernegov V.V. Modern views on etiopathogenesis, diagnosis and treatment of odontogenic maxillary sinusitis. *The Dental Institute.* 2021; 3 (92): 69—71.. (In Russ.). [eLibrary ID: 46652205](#)
11. Yaremenko A.I., Lebedev D.V., Katina M.V. Topical methods of using the buccal fat pad in the treatment of pathological processes and conditions of the maxillofacial area. *Modern Problems of Science and Education.* 2018; 3: 8.. (In Russ.). [eLibrary ID: 35166821](#)
12. Nikitin A.A., Sipkin A.M., Remizova E.A., Polupan P.V. Plastic surgery of oroantralfistula. *Medical alphabet.* 2017; 1 (298): 10—15 (In Russ.). [eLibrary ID: 29426435](#)
13. Durnovo E.A., Fedorichev A.O., Homutinnikova N.E. Modern view on the problem of oroantral fistula closure: literature review. *Stomatology.* 2019; 2: 76—80.. (In Russ.). [eLibrary ID: 37785555](#)
14. Zubareva AnnaA., Karpishchenko SergeyA., Shavgulidze MarinaA. Clinical and radiation diagnostics of mixed forms of chronic sinusitis in combination with dentoalveolar pathology. *Consilium Medicum.* 2021; 3: 216—221 (In Russ.). [eLibrary ID: 45944186](#)
15. Amkhadova M.A., Sipkin A.M., Remizova E.A., Amkhadov I.S., Gerгиеva T.F. Oroanthropic anastomosis plasty by vestibular flap split. Clinical case. *Medical alphabet.* 2018; 8 (345): 30—32 (In Russ.). [eLibrary ID: 35085917](#)
16. Tairov U.T., Kudratov A.R., Djumaev Sh.M., Toirov M.U. Restoration of height of the alveolar shoot at oroantral perforation. *Bulletin of the Academy of Medical Sciences of Tajikistan.* 2016; 2: 36—39 (In Russ.). [eLibrary ID: 28903983](#)
17. Zhartybaev R.N., Smet G.G. Modern methods of diagnosing sinusitis odontogenyux. An interdisciplinary approach to treatment. *Bulletin of the Kazakh National Medical University.* 2016; 4: 173—178 (In Russ.). [eLibrary ID: 32403884](#)
18. Malysheva L.Yu., Latyushina L.S. Features of the interferon profile in patients with chronic odontogenic maxillary sinusitis in the process of complex treatment. *National health.* 2018; 4: 58—61 (In Russ.). [eLibrary ID: 36824760](#)
19. Murgia D., Angellotti G., Conigliaro A., Carfi Pavia F., D'Agostino F., Contardi M., Mauceri R., Alessandro R., Campisi G., De Caro V. Development of a multifunctional bioerodible nanocomposite containing metronidazole and curcumin to apply on L-PRF clot to promote tissue regeneration in dentistry. *Biomedicines.* 2020; 8 (10): E425. [PMID: 33081183](#)
20. Serafini G., Lollobrigida M., Fortunato L., Mazzucchi G., Lamazza L., Di Nardo D., Vozza I., Riminucci M., De Biase A. Postextractive alveolar ridge preservation using L-PRF: Clinical and histological evaluation. *Case Rep Dent.* 2020; 2020: 5073519. [PMID: 32577315](#)
21. Sehgal M., Puri L., Yadav S., Malhotra P., Phukela S.S., Yadav B., Raina B. Immediate dental implants enriched with L-PRF in the esthetic zone. *Case Rep Dent.* 2018; 2018: 9867402. [PMID: 30627456](#)
22. Miron R.J., Fujioka-Kobayashi M., Bishara M., Zhang Y., Hernandez M., Choukroun J. Platelet-rich fibrin and soft tissue wound healing: A systematic review. *Tissue Eng Part B Rev.* 2017; 23 (1): 83—99. [PMID: 27672729](#)
23. Fujioka-Kobayashi M., Miron R.J., Hernandez M., Kandalam U., Zhang Y., Choukroun J. Optimized platelet-rich fibrin with the low-speed concept: Growth factor release, biocompatibility, and cellular response. *J Periodontol.* 2017; 88 (1): 112—121. [PMID: 27587367](#)

22. Miron R.J., Fujioka-Kobayashi M., Bishara M., Zhang Y., Hernandez M., Choukroun J. Platelet-rich fibrin and soft tissue wound healing: A systematic review. — *Tissue Eng Part B Rev.* — 2017; 23 (1): 83—99. [PMID: 27672729](#)
23. Fujioka-Kobayashi M., Miron R.J., Hernandez M., Kandalam U., Zhang Y., Choukroun J. Optimized platelet-rich fibrin with the low-speed concept: Growth factor release, biocompatibility, and cellular response. — *J Periodontol.* — 2017; 88 (1): 112—121. [PMID: 27587367](#)
24. Dohan Ehrenfest D.M., Pinto N.R., Pereda A., Jiménez P., Corso M.D., Kang B.S., Nally M., Lanata N., Wang H.L., Quirynen M. The impact of the centrifuge characteristics and centrifugation protocols on the cells, growth factors, and fibrin architecture of a leukocyte- and platelet-rich fibrin (L-PRF) clot and membrane. — *Platelets.* — 2018; 29 (2): 171—184. [PMID: 28437133](#)
25. Crisci A., Lombardi D., Serra E., Lombardi G., Cardillo F., Crisci M. Standardized protocol proposed for clinical use of L-PRF and the use of L-PRF Wound Box®. — *Journal of Unexplored Medical Data.* — 2017; 2: 77—87. [DOI: 10.20517/2572—8180.2017.17.](#)
26. Crisci A., Marotta G., Licito A., Serra E., Benincasa G., Crisci M. Use of leukocyte platelet (L-PRF) rich fibrin in diabetic foot ulcer with osteomyelitis (Three clinical cases report). — *Diseases.* — 2018; 6 (2): E30. [PMID: 29695061](#)
24. Dohan Ehrenfest D.M., Pinto N.R., Pereda A., Jiménez P., Corso M.D., Kang B.S., Nally M., Lanata N., Wang H.L., Quirynen M. The impact of the centrifuge characteristics and centrifugation protocols on the cells, growth factors, and fibrin architecture of a leukocyte- and platelet-rich fibrin (L-PRF) clot and membrane. *Platelets.* 2018; 29 (2): 171—184. [PMID: 28437133](#)
25. Crisci A., Lombardi D., Serra E., Lombardi G., Cardillo F., Crisci M. Standardized protocol proposed for clinical use of L-PRF and the use of L-PRF Wound Box®. *Journal of Unexplored Medical Data.* 2017; 2: 77—87. [DOI: 10.20517/2572—8180.2017.17.](#)
26. Crisci A., Marotta G., Licito A., Serra E., Benincasa G., Crisci M. Use of leukocyte platelet (L-PRF) rich fibrin in diabetic foot ulcer with osteomyelitis (Three clinical cases report). *Diseases.* 2018; 6 (2): E30. [PMID: 29695061](#)

DOI: 10.37988/1811-153X_2022_4_130

Л.У. Валиева¹,
челюстно-лицевой хирург, аспирант
кафедры челюстно-лицевой хирургии

А.С. Панкратов^{1,2},
д.м.н., профессор кафедры челюстно-
лицевой хирургии; профессор кафедры
общей и хирургической стоматологии

С.Ю. Иванов^{1,3},
член-корр. РАН, д.м.н., профессор, зав.
кафедрой челюстно-лицевой хирургии;
зав. кафедрой челюстно-лицевой хирургии
и хирургической стоматологии

А.С. Хандзрацян⁴,
к.м.н., зав. отделением челюстно-лицевой
хирургии

В.В. Когай⁴,
челюстно-лицевой хирург

Г.Е. Асатрян⁴,
челюстно-лицевой хирург

¹ Первый МГМУ им. И.М. Сеченова,
119991, Москва, Россия

² РМАНПО, 125993, Москва, Россия

³ РУДН, 117198, Москва, Россия

⁴ ГКБ №36 им. Ф.И. Иноземцева,
105187, Москва, Россия

ДЛЯ ЦИТИРОВАНИЯ:

Валиева Л.У., Панкратов А.С., Иванов С.Ю.,
Хандзрацян А.С., Когай В.В., Асатрян Г.Е. Ди-
намика восстановления функциональной ак-
тивности нижней челюсти после переломов
и длительной иммобилизации. — *Клиниче-
ская стоматология*. — 2022; 25 (4): 130—136.
DOI: 10.37988/1811-153X_2022_4_130

Динамика восстановления функциональной активности нижней челюсти после переломов и длительной иммобилизации

Реферат. Перелом нижней челюсти сопровождается длительным ограничением объема ее движений, способным приводить к развитию стойких функциональных нарушений, что следует учитывать при разработке реабилитационных мероприятий у пациентов с этим видом травмы. Цель исследования — провести комплексную количественную оценку восстановления функции нижней челюсти на протяжении первого месяца реабилитационного периода у пациентов, получивших лечение по поводу перелома нижней челюсти. **Материалы и методы.** Проведено проспективное исследование 40 пациентов с переломом нижней челюсти, разделенных на 2 группы, которым проводилось лечение согласно действующим клиническим протоколам: I группа из 22 человек, которым в процессе лечения осуществлялось двухчелюстное шинирование; II группа из 18 пациентов, которым по показаниям также проводилась операция накостного остеосинтеза нижней челюсти с последующей межчелюстной иммобилизацией в послеоперационном периоде. Каждая группа включала больных как с односторонними, так и с двусторонними поражениями. Всем больным после снятия шин проводили комплексную клиническую оценку диапазона движений нижней челюсти в динамике, на протяжении первого месяца реабилитационного периода. Результаты и обсуждение. У всех пациентов отмечалось выраженное ограничение открывания рта и подвижности нижней челюсти в трансверзальной и сагиттальной плоскостях (боковые и протрузионные движения). Во II группе эти изменения были более значительными, восстановление функциональных показателей шло более медленными темпами. В течение месяца функция жевательного аппарата полностью не восстановилась. **Заключение.** Для оценки восстановления функции нижней челюсти после ее перелома следует определять не только степень открывания рта, но и латеро- и протрузионные движения. Полученные нами данные свидетельствуют о необходимости пересмотра клинических рекомендаций и разработки комплекса ранних реабилитационных мероприятий у данной категории пациентов. Кроме того, численные значения параметров движения нижней челюсти, которые были определены в ходе исследования, могут являться контрольным критерием для сравнения эффективности и дальнейшей модернизации реабилитационных методик, способных привести к минимизации последствий челюстно-лицевых травм с целью улучшения стоматогнатических функций больных.

Ключевые слова: перелом нижней челюсти, реабилитация, ограничение открывания рта, функциональные нарушения

L.U. Valieva¹,
maxillofacial surgeon, postgraduate
at the Maxillofacial surgery Department

A.S. Pankratov^{1,2},
PhD in Medical Sciences, professor
of the Maxillofacial surgery Department;
professor of the General and surgical dentistry
Department

S.Yu. Ivanov^{1,3},
Russian Academy of Science corresponding
member, PhD in Medical Sciences, full
professor of the Maxillofacial surgery
Department; full professor of the Maxillofacial
surgery and surgical dentistry Department

Dynamics of restoration of functional activity of the mandible after fractures and prolonged immobilization

Abstract. Fractures of the mandible are accompanied by a prolonged restriction of the volume of its movements, which can lead to the development of persistent functional disorders, which should be taken into account when developing rehabilitation measures in patients with this type of injury. The aim of the study was to conduct a comprehensive quantitative assessment of the restoration of mandibular function during the first month of the rehabilitation period in patients treated for a fracture of the mandible. **Material and methods.** A prospective study of 40 patients with a mandibular fracture, divided into two groups, was conducted, which was treated according to current clinical protocols: group 1 consisted of 22 people who underwent double-jaw splinting during treatment, group 2 consisted of 18 patients who, according to indications, also underwent an operation of bone osteosynthesis of the mandible with subsequent interdental immobilization in the postoperative period. Each group included patients with both unilateral and bilateral lesions.

[A.S. Handzratsyan](#)⁴,

PhD in Medical Sciences, head
of the Maxillofacial surgery ward

[V.V. Kogay](#)⁴,

maxillofacial surgeon

[G.E. Asatryan](#)⁴,

maxillofacial surgeon

¹ Sechenov University,

119991, Moscow, Russia

² Russian Medical Academy

of Continuous Professional Education,

125993, Moscow, Russia

³ RUDN University,

117198, Moscow, Russia

⁴ Municipal Clinical Hospital no. 36,

105187, Moscow, Russia

After removal of splints, all patients underwent a comprehensive clinical assessment of the range of movements of the lower jaw in dynamics, during the first month of the rehabilitation period. Results and discussion. In all the studied patients, both pronounced re-restriction of mouth opening and mobility of the mandible in the transversal and sagittal planes (lateral and protrusion movements) was noted. In group 2, these changes were more significant, the restoration of functional indicators was slower. Within a month, the function of the chewing apparatus has not fully recovered.

Conclusion. To assess the restoration of the function of the lower jaw after its fracture, it is necessary to determine not only the degree of mouth opening, but also laterotrusion and protrusion movements. The data obtained by us indicate the need to revise clinical recommendations and develop a set of early rehabilitation measures in this category of patients. In addition, the numerical values of the parameters of the movement of the lower jaw, which were determined during the study, can be a control criterion for comparing the effectiveness and further modernization of rehabilitation techniques that can minimize the consequences of maxillofacial injuries in order to improve the stomatognathic functions of patients.

Key words: fracture mandible, rehabilitation, mouth-opening limitation, functional disorders

FOR CITATION:

Valieva L.U., Pankratov A.S., Ivanov S.Yu., Handzratsyan A.S., Kogay V.V., Asatryan G.E. Dynamics of restoration of functional activity of the mandible after fractures and prolonged immobilization. *Clinical Dentistry (Russia)*. 2022; 25 (4): 130—136 (In Russ.). DOI: 10.37988/1811-153X_2022_4_130

ВВЕДЕНИЕ

Согласно литературным данным, перелом нижней челюсти остается одним из наиболее распространенных видов повреждений костей лица [1—4] и имеет большое количество долгосрочных последствий, прежде всего функционального характера, вызывая временные или постоянные нарушения физиологии стоматогнатического аппарата в целом [5—7].

Одним из широко встречающихся последствий переломов нижней челюсти является нарушение ее движений, что существенно снижает качество жизни больных [5—8]. Травматизация и связанная с ней воспалительная реакция, захватывающая непосредственно прикрепляющуюся к этой кости жевательную группу мышц (собственно жевательную, височную, медиальную и латеральную крыловидные), приводит к их напряжению и последующему спазму, ограничивая диапазон движений нижней челюсти [9, 10]. Кроме того, послеоперационные боль и отек, связанные с проведенными манипуляциями на мягких тканях, выполняемых для обеспечения доступа к линии перелома, усиливают эту реакцию мышц и приводят к неполному функционированию височно-нижнечелюстного сустава (ВНЧС), что в свою очередь ведет к возникновению мышечно-суставных нарушений в отдаленном периоде после травмы [11]. Соответственно, проблемы могут возникнуть и непосредственно с самим ВНЧС: анкилоз, деформация структур сустава, резорбция и остеолитическая головка [12—14].

Стоит отметить, что многие важные функции, выполняемые органами челюстно-лицевой области (ЧЛО), непосредственно зависят от объема движений нижней челюсти, поскольку изменение размера внутривисочного пространства в разных плоскостях оказывает влияние на жевание, глотание, речеобразование за счет

обеспечения адекватных движений языка и мягких тканей в полости рта [15]. Известно также, что движения нижней челюсти необходимы для поддержания выработки синовиальной жидкости ВНЧС. Следовательно, ограничение или даже невозможность открывания рта будет иметь серьезные последствия для самого сустава и общего диапазона движения нижней челюсти [12, 13]. Нарушение моторики нижней челюсти может помешать надлежащей гигиене полости рта, социальному взаимодействию, речи, питанию, лечению стоматологических заболеваний под местной и под общей анестезией [16—19].

Исследования, описывающие функциональные характеристики ЧЛО у пациентов с повреждениями костей лицевого скелета, на этапах их реабилитации, очень немногочисленны [10, 20, 21]. В то же время одной из первоочередных задач восстановительного периода этой категории пациентов должно стать скорейшее восстановление функциональной активности движений нижней челюсти и ВНЧС как наиболее действенный способ профилактики мышечно-суставных нарушений и их последствий. Разработка мер, направленных на решение этой задачи, и по сей день сохраняет свою актуальность [22].

В свою очередь планирование реабилитационных программ у пациентов с переломами костей лицевого скелета и их совершенствование необходимо основывать на четком понимании закономерностей протекания процессов, лежащих в основе восстановления двигательных функций нижней челюсти.

Цель исследования — провести комплексную количественную оценку диапазона движения нижней челюсти и оценить степень ее функционального восстановления в первом месяце реабилитационного периода у пациентов, получивших консервативное и/или хирургическое лечение по поводу перелома нижней челюсти.

МАТЕРИАЛЫ И МЕТОДЫ

Проведено проспективное исследование 40 пациентов (25 мужчин и 15 женщин) в возрасте от 18 до 49 лет (средний возраст — 30,3±7,8 года) с диагнозом «перелом нижней челюсти», наблюдавшихся с октября 2020 г. по сентябрь 2021 г. в кабинете реабилитации при отделении челюстно-лицевой хирургии ГКБ № 36 Департамента здравоохранения Москвы. Предварительно им проводилось стационарное лечение в соответствии с действующими клиническими рекомендациями и стандартами оказания медицинской помощи. 4 пациента были исключены из исследования из-за возникших воспалительных явлений в послеоперационном периоде.

Критериями невключения стали сочетанные травмы, острые инфекционные заболевания, соматические и психические заболевания в стадии обострения, прием миорелаксантов, а также беременность и кормление грудью.

Всем пациентам, поступившим на стационарное лечение, после стандартного клинического обследования выполнялось репозиционирование костных отломков с фиксацией и стабилизацией прикуса бимаксиллярными индивидуально гнутыми шинами. Далее, после повторного клинического и рентгенологического исследования, исходя из полученных данных проводилась иммобилизация фрагментов нижней челюсти (только ортопедическим методом или его сочетанием с хирургическим вмешательством), назначался курс антибактериальной, противовоспалительной симптоматической терапии. После выписки из стационара больных направляли в кабинет реабилитации для дальнейшего наблюдения.

В ходе настоящего исследования пациенты были разделены на 2 группы:

I — 22 человека, у которых отмечались переломы с отсутствием или минимальным смещением костных фрагментов, что было подтверждено клинически и рентгенологически;

II — 18 человек которым было диагностировано значимое смещение отломков, выражавшееся в перекрытии костных фрагментов, смещении их по высоте, наличии диастаза и окклюзионных нарушений.

Каждая группа включала больных как с односторонними, так и с двусторонними поражениями.

Пациентам I группы не требовалось оперативное вмешательство, иммобилизация фрагментов нижней челюсти у них ограничивалась ношением шинирующих конструкций. Пациентам II группы было показано оперативное вмешательство для фиксации и стабилизации отломков в правильном анатомическом положении, уменьшения риска развития воспалительных процессов (санация костной раны), восстановления привычного прикуса. После выполнения оперативного вмешательства у пациентов межчелюстная иммобилизация продолжена с помощью шинирующих конструкций. В соответствии с требованиями действующих клинических рекомендаций СтАР, при диагнозе «перелом нижней челюсти» продолжительность периода использования

назубных шин составила 4 недели. После контрольного клинического и рентгенологического обследования и снятия шинирующих конструкций всем пациентам для восстановления моторики нижней челюсти рекомендовалось проведение лечебной физической культуры.

Осмотр пациентов на реабилитационном этапе проходил в течение месяца со дня снятия бимаксиллярных шинирующих конструкций в день снятия шинирующих конструкций (T0), на 7-й (T1), 14-й (T2) и 30-й день (T3). Оценку движений нижней челюсти проводили с помощью штангенциркуля. У всех пациентов выполняли следующие измерения:

- 1) Максимальное открывание рта — расстояние между режущими краями нижних и верхних центральных резцов.
- 2) Протрузия — для этого измерения пациента просили выдвинуть нижнюю челюсть вперед, а затем измеряли горизонтальное перекрытие между центральными резцами нижней челюсти и центральными резцами верхней челюсти.
- 3) Латеротрузия — для пациентов с односторонним переломом измеряли боковые движения нижней челюсти в поврежденную и неповрежденную сторону; для пациентов с двусторонним переломом — в обе поврежденные стороны. Латеротрузия в поврежденную сторону измерялась как горизонтальное расстояние от центральной межрезцовой линии нижней челюсти до центральной межрезцовой линии верхней челюсти после того, как пациент сдвигал нижнюю челюсть в сторону имеющегося перелома. Если у пациента до травмы было несовпадение средней линии между центральными резцами нижней и верхней челюсти, использовали соответствующую корректировку. Латеротрузия в неповрежденную сторону — та же процедура, описанная выше, для измерения бокового движения нижней челюсти в сторону, противоположную перелому.

Кроме того, фиксировалось наличие отклонений от центральной оси при движении нижней челюсти относительно вертикальной плоскости (девиация и дефлексия).

Контрольную группу составили 10 добровольцев (7 женщин и 3 мужчины) в возрасте от 18 до 52 лет (средний возраст — 30,1±12,4 года) без симптомов мышечно-суставных нарушений, травм ЧЛЮ в анамнезе и неврологических патологий.

РЕЗУЛЬТАТЫ

Наиболее частыми местами локализаций перелома на нижней челюсти стали область угла — 23 (40%) и суставной отросток — 21 (36%) от общего количества переломов. По отношению к количеству линий переломов внутри групп у пациентов из I группы больше встречались односторонние переломы — у 15 человек (64%), тогда как у пациентов II группы — двусторонние (10 человек, 56%). Послеоперационный период у всех пациентов протекал без осложнений (см. таблицу).

Распределение линий переломов в зависимости от локализации

Distribution of fracture lines depending on localization

Локализация	Справа		Слева		Всего	
	I группа	II группа	I группа	II группа	I группа	II группа
Симфиз	1	2	1	1	2	3
Парасимфиз	3	5	0	1	3	6
Угол	2	1	13	7	15	8
Суставной отросток	6	3	3	9	9	12
Общее количество переломов					29	29

Оценка движений нижней челюсти.

Открытие рта

Открытие рта в период T0 продемонстрировало уменьшение от нормального диапазона как в I, так и во II группе, составляя $13,5 \pm 6,6$ и $6,8 \pm 4,3$ мм соответственно. Через 7 дней максимальное открывание рта в I группе в среднем достигло $25,1 \pm 6,8$ мм, во II — $16,9 \pm 4,9$ мм. Через 2 недели среднее значение увеличилось до $32,0 \pm 5,1$ мм в I группе и до $23,1 \pm 5,9$ мм во II группе. Окончательное измерение показало среднее значение $36,5 \pm 6,1$ мм для пациентов, лечившихся консервативным путем, и $30,0 \pm 5,5$ мм для пациентов после оперативного вмешательства и иммобилизации челюстей (рис. 1).

Выдвижение нижней челюсти

Протрузия нижней челюсти в период T0 составила $2,2 \pm 1,3$ и $1,3 \pm 0,8$ мм в I и во II группе соответственно. В период T1 измерения продемонстрировали увеличение показателя в обеих группах: до $3,9 \pm 1,5$ мм у пациентов I группы и до $2,5 \pm 0,9$ мм во II группе. При сроке T2 его среднее значение составило $5,0 \pm 2,0$ мм для I группы и $3,4 \pm 1,0$ мм для II группы. Но и в период T3 все еще отмечалось отклонение от значений нормального выдвижения нижней челюсти как в I, так и во II группе, составляя $5,9 \pm 2,1$ и $4,2 \pm 1,4$ мм соответственно (рис. 2).

Боковые движения нижней челюсти

При односторонних переломах латеротрузия нижней челюсти в сторону повреждения в период T0 у пациентов I группы составила $2,7 \pm 1,4$ мм, II группы — $1,5 \pm 0,7$ мм. В срок T1 наблюдалось увеличение значений исследуемого показателя в обеих группах — до $5,2 \pm 1,7$

и $3,5 \pm 0,7$ мм соответственно. На 14-й день его средние значения достигли $6,5 \pm 1,7$ (I группа) и $4,2 \pm 0,6$ мм (II группа). При завершающем измерении амплитуда движения для I группы составила $8,0 \pm 2,0$ мм, для II группы — $4,9 \pm 0,7$ мм (рис. 3).

При односторонних переломах латеротрузия нижней челюсти в неповрежденную сторону в период T0 в I группе составила $2,7 \pm 1,5$ мм, во II группе — $1,7 \pm 0,7$ мм. На сроке T1 также наблюдалось увеличение значений амплитуды движений нижней челюсти в обеих группах — до $4,8 \pm 1,8$ и $3,6 \pm 1,0$ мм соответственно. На 14-й день средние значения показателя достигли $6,2 \pm 2,2$ мм в I группе и $4,4 \pm 1,4$ мм во II группе. Через 30 дней после снятия шин его средние значения для I группы составили $7,5 \pm 2,7$ мм, а для II группы — $5,4 \pm 1,8$ мм (рис. 4).

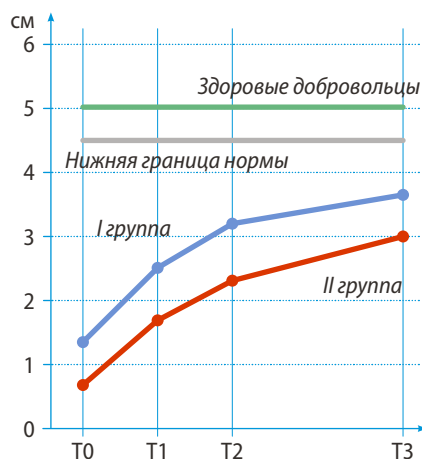


Рис. 1. Динамика амплитуды максимального открывания рта
Fig. 1. Dynamics of maximum mouth opening amplitude

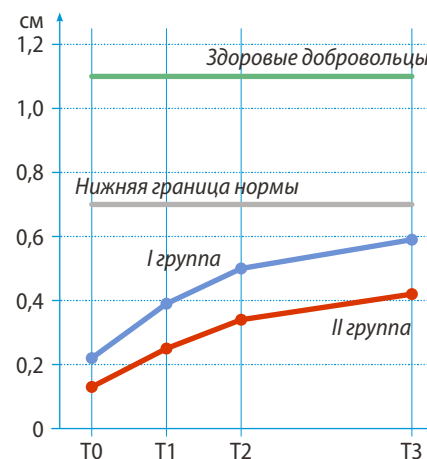


Рис. 2. Динамика амплитуды выдвижения нижней челюсти
Fig. 2. Dynamics of lower mandible extension amplitude

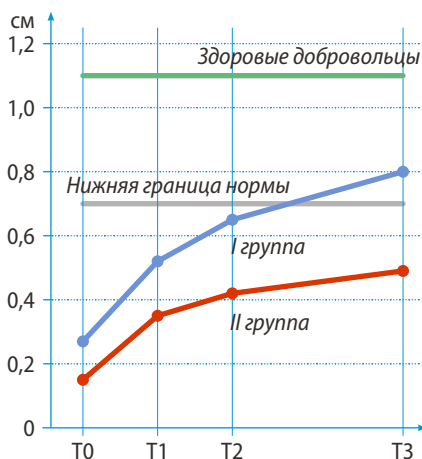


Рис. 3. Динамика амплитуды боковых движений нижней челюсти в сторону повреждения при одностороннем переломе
Fig. 3. Dynamics of lateral movement amplitude of the mandible to the side of the injury in a unilateral fracture

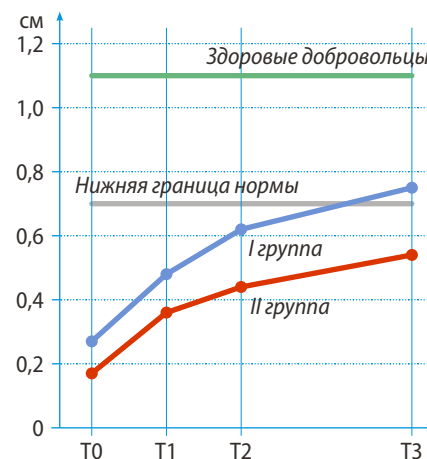


Рис. 4. Динамика амплитуды боковых движений нижней челюсти в неповрежденную сторону при одностороннем переломе
Fig. 4. Dynamics of lateral movement amplitude of the mandible towards intact side in a unilateral fracture

При двусторонних переломах латеротрузия нижней челюсти в правую поврежденную сторону при первичном измерении составила $1,7 \pm 0,9$ мм в I группе и $1,6 \pm 0,8$ мм во II группе. В динамике лечения через 7 дней после снятия шинирующих конструкций этот показатель вырос до $3,4 \pm 0,9$ мм в I группе и до $3,2 \pm 0,9$ мм во II группе. Еще через неделю его значения достигли $4,5 \pm 1,0$ мм (I группа) и $4,2 \pm 1,3$ мм (II группа). Окончательное измерение показало улучшение отведения челюсти вправо до $5,4 \pm 1,2$ (I группа) и $5,0 \pm 1,7$ мм (II группа; рис. 5).

При двусторонних переломах латеротрузия нижней челюсти в левую поврежденную сторону в период T0 составила $2,7 \pm 1,4$ мм в I группе и $1,6 \pm 1,5$ мм во II группе. В динамике лечения через 7 дней после снятия шинирующих конструкций амплитуда движений нижней челюсти выросла до $5,2 \pm 1,9$ мм в I группе и до $3,3 \pm 2,0$ мм во II группе. К следующему сроку наблюдения эти значения достигли $6,3 \pm 1,9$ и $4,1 \pm 2,2$ мм в I и во II группе соответственно. На завершающем этапе исследования измерение показало улучшение отведения челюсти влево до $7,3 \pm 1,9$ и $5,2 \pm 2,7$ мм в I и во II группе соответственно (рис. 6).

У всех пациентов I группы после снятия шинирующих конструкций наблюдались девиации нижней челюсти, остававшиеся после окончания периода наблюдения у 91% (20 человек). Случаев дефлексии у них не отмечалось. Во II группе сразу после снятия шин девиации нижней челюсти наблюдалась у 12 (67%) человек, у оставшихся 6 (33%) наблюдали дефлексии. Эти нарушения сохранились у данных пациентов после месяца наблюдения без изменений.

ОБСУЖДЕНИЕ

Диапазон стандартного открывания рта в норме, согласно литературным источникам, считается 45–50 мм, боковые движения нижней челюсти – 7–11 мм (в каждую сторону), выдвигание нижней челюсти – 7–11 мм [20, 23]. Наши результаты подтвердили, что у пациентов с переломами нижней челюсти после удаления бимаксиллярных шин отмечается выраженное ограничение открывания рта. При этом выявлена статистически значимая разница между возможностью максимального

открывания рта при сравнении двух групп пациентов.

Кроме того, в настоящем исследовании выявлен существенный дефицит подвижности нижней челюсти как в трансверзальной, так и в сагиттальной плоскостях (выполнение боковых и протрузионных движений). Хотя традиционно для оценки функции ВНЧС используется только степень максимального открывания рта, определяемая по расстоянию между режущими краями резцов, М. Schneideret и соавт. [24] утверждали, что это менее чувствительный параметр, чем другие движения нижней челюсти, потому что более высокий компонент вращения может компенсировать дефицит поступательного движения мышечка в суставной ямке. И, напротив, по мнению авторов, протрузионное движение нижней челюсти является более чувствительным маркером, который может иметь большее значение для диагностики функциональных возможностей ВНЧС. Так как выдвигание нижней челюсти обеспечивается симметричным сокращением латеральных крыловидных мышц обеих сторон, даже при одностороннем повреждении функция выдвигания челюсти в целом может страдать.

В течение месяца после снятия межчелюстной иммобилизации полноценного восстановления всех объемов движений и возвращения параметров к норме не наблюдалось ни в одной группе. Кроме того, в большинстве случаев сохранялось такое нарушение, как девиация,

а в ряде случаев и дефлексия. Только у исследуемых больных I группы с односторонними переломами боковые движения в обе стороны достигают значений нижней границы нормы, оставаясь меньше соответствующих показателей у здоровых добровольцев. У пациентов из данной группы с двусторонними переломами наблюдалась разница между функциональными возможностями нижней челюсти при движении в поврежденные стороны (вправо и влево). Эта диспропорция движений может быть связана с более высокой степенью травматизации костных фрагментов и прикрепленных к ним мягких тканей по сравнению с односторонними переломами. Также необходимо учитывать, что полученные нами результаты характеризуют общую картину двусторонних поражений и включают пациентов с разными локализациями и уровнями линий переломов, поэтому

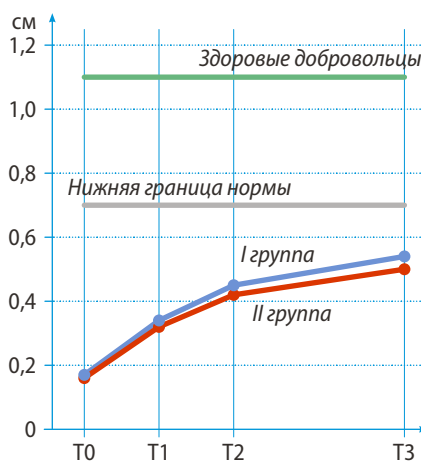


Рис. 5. Динамика амплитуды боковых движений нижней челюсти вправо при двустороннем переломе

Fig. 5. Dynamics of lateral movement amplitude of the lower jaw to the right in bilateral fracture

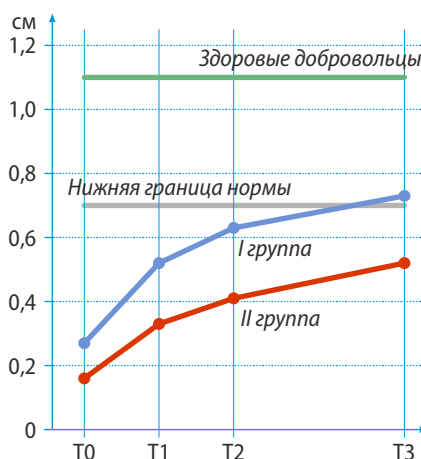


Рис. 6. Динамика амплитуды боковых движений нижней челюсти влево при двустороннем переломе

Fig. 6. Dynamics of lateral movement amplitude of the lower jaw to the left in bilateral fracture

при более детальном исследовании конкретных типов переломов эти показатели могут варьировать.

При сравнении латеротрузии у пациентов двух групп с односторонними переломами при движениях как в поврежденную, так и в неповрежденную стороны начиная с периода T1 наблюдалась статистически значимая разница, что также говорит о влиянии степени тяжести перелома и операционной травмы мягких тканей на диапазон боковых движений.

У пациентов с более тяжелым характером повреждений, требовавшим хирургического вмешательства, которое в данном исследовании сочеталось с длительной иммобилизацией, отмечалось достоверно более выраженное ограничение всего спектра движений нижней челюсти, которые к концу периода наблюдения не пришли к норме ни по одному показателю. Возможным объяснением данного феномена может стать влияние послеоперационных боли и отека как результата хирургических манипуляций на костных фрагментах и окружающих мягких тканях, перерастяжение, спазм и послеоперационные изменения (рубцы) в жевательных мышцах. Все вышеперечисленное относится к факторам, резко ограничивающим все движения нижней челюсти, и даже при наличии только односторонних повреждений эти факторы качественно влияют на подвижность противоположной стороны из-за функциональной особенности ЧЛО, характеризующейся синхронностью движений в обоих ВНЧС и в мышцах, прикрепляющихся к нижней челюсти.

Полученные нами данные по изучению закономерностей восстановления функции жевательного аппарата после перелома нижней челюсти обосновывают необходимость разработки и проведения обязательных ранних комплексных реабилитационных мероприятий для такой категории больных. Их клиническая эффективность должна быть подтверждена с позиций доказательной медицины, что предусматривает проведение комплексной оценки динамики восстановления функции движений нижней челюсти. В настоящей работе использована методика, отвечающая этому требованию, и установлены показатели, которые могут рассматриваться как контрольные критерии при выполнении соответствующих исследований.

Длительная иммобилизация челюстей также является существенным фактором ограничения подвижности нижней челюсти за счет насильственного длительного сохранения нефизиологического состояния жевательных мышц, усиливает спастичность не только поврежденных мышечных структур, но и приводит к этому состоянию симметричные одноименные мышцы, а также другие оставшиеся мышцы — синергисты и антагонисты из этой группы.

В связи с этим мы рекомендуем поднять вопрос о пересмотре клинических рекомендаций для решения таких вопросов, как необходимая продолжительность иммобилизации челюстей (которая может быть завершена гораздо раньше) при использовании технологий накостного остеосинтеза при достижении интраоперационно стабильной фиксации костных отломков, а также проведение ранней комплексной реабилитации, поскольку реабилитационные мероприятия в пп. 7.1.9 и 7.2.9 клинических рекомендаций СтАР при диагнозе «перелом нижней челюсти» недостаточно регламентированы и не учитывают современные методы лечения [25]. По нашему мнению, в послеоперационном периоде в таких случаях иммобилизацию можно сократить до 7–10 дней, для того чтобы предотвратить развитие постиммобилизационной контрактуры, которая усложняет и удлиняет процесс восстановления физиологических функций у пациентов.

ЗАКЛЮЧЕНИЕ

Настоящее исследование продемонстрировало негативное влияние перелома нижней челюсти не только на способность пациентов нормально открывать рот, но и на амплитуду боковых движений и выдвижения нижней челюсти, что следует учитывать при оценке функционального состояния жевательного аппарата. Его полноценного восстановления через месяц после удаления межчелюстной фиксации не происходит, хотя и отмечается положительная динамика по улучшению соответствующих показателей. В наибольшей степени эти нарушения характерны для больных, подвергавшихся оперативному лечению. Полученные данные свидетельствуют о необходимости пересмотра клинических рекомендаций и разработке комплекса ранних реабилитационных мероприятий у данной категории пациентов в постиммобилизационном периоде, чему на данный момент в клиниках уделяется недостаточное внимание. Определенные в ходе настоящего исследования изменения численных значений параметров движения нижней челюсти могут являться контрольным критерием для сравнения эффективности и дальнейшей модернизации реабилитационных методик, способных привести к минимизации последствий челюстно-лицевых травм с целью улучшения стоматогнатических функций больных.

Конфликт интересов. Авторы декларируют отсутствие конфликта интересов.

Поступила: 08.09.2022 **Принята в печать:** 22.09.2022

Conflict of interests. The authors declare no conflict of interests.
Received: 08.09.2022 **Accepted:** 22.09.2022

ЛИТЕРАТУРА / REFERENCES:

1. Gualtieri M., Pisapia F., Fadda M.T., Priore P., Valentini V. Mandibular fractures epidemiology and treatment plans in the center

of Italy: A retrospective study. — *J Craniofac Surg.* — 2021; 32 (4): e346–e349. [PMID: 33170830](https://pubmed.ncbi.nlm.nih.gov/33170830/)

2. Ghosh R., Gopalkrishnan K. Facial fractures. — *J Craniofac Surg.* — 2018; 29 (4): e334–e340. [PMID: 29381610](#)
3. Wang H., Song G., Ren W., Zhou Y., Li C., Ou L., Liu J., Xiang L. Traumatic facial fractures in children and adolescents. — *J Craniofac Surg.* — 2018; 29 (7): 1809—1812. [PMID: 30234718](#)
4. Панкратов А.С. Анализ послеоперационных осложнений при использовании современных технологий накостного остеосинтеза нижней челюсти. — *Российский стоматологический журнал.* — 2016; 5: 237—244.
[Pankratov A.S. The analysis of postoperative complications with the use of modern technologies of osteosynthesis of the lower plate of four-jaw position. — *Russian Journal of Dentistry.* — 2016; 5: 237—244 (In Russ).]. [eLibrary ID: 27379978](#)
5. Choi K.Y., Yang J.D., Chung H.Y., Cho B.C. Current concepts in the mandibular condyle fracture management part II: Open reduction versus closed reduction. — *Arch Plast Surg.* — 2012; 39 (4): 301—8. [PMID: 22872831](#)
6. Ellis E. 3rd Management of fractures through the angle of the mandible. — *Oral Maxillofac Surg Clin North Am.* — 2009; 21 (2): 163—74. [PMID: 19348981](#)
7. Фадеев Р.А., Овсянников К.А. Этиология и патогенез заболеваний височно-нижнечелюстного сустава и жевательных мышц. — *Вестник Новгородского государственного университета.* — 2020; 4 (120): 50—59.
[Fadeev R.A., Ovsyannikov K.A. Etiology and pathogenesis of diseases of temporomandibular joint and masticatory muscles. — *Vestnik NovSU.* — 2020; 4 (120): 50—59 (In Russ).]. [eLibrary ID: 44169557](#)
8. Ellis E. 3rd An algorithm for the treatment of noncondylar mandibular fractures. — *J Oral Maxillofac Surg.* — 2014; 72 (5): 939—49. [PMID: 24480758](#)
9. Jensen T., Jensen J., Nørholt S.E., Dahl M., Lenk-Hansen L., Svensson P. Open reduction and rigid internal fixation of mandibular condylar fractures by an intraoral approach: a long-term follow-up study of 15 patients. — *J Oral Maxillofac Surg.* — 2006; 64 (12): 1771—9. [PMID: 17113444](#)
10. Silva A.P., Sassi F.C., Andrade C.R. Oral-motor and electromyographic characterization of patients submitted to open and closed reductions of mandibular condyle fracture. — *Codas.* — 2016; 28 (5): 558—566. [PMID: 27812671](#)
11. Vega L.G. Reoperative mandibular trauma: management of post-traumatic mandibular deformities. — *Oral Maxillofac Surg Clin North Am.* — 2011; 23 (1): 47—61, v-vi. [PMID: 21272766](#)
12. Alyahya A., Bin Ahmed A., Nusair Y., Ababtain R., Alhussain A., Alshafei A. Mandibular condylar fracture: a systematic review of systematic reviews and a proposed algorithm for management. — *Br J Oral Maxillofac Surg.* — 2020; 58 (6): 625—631. [PMID: 32245577](#)
13. He L., Zhang Z., Xiao E., He Y., Zhang Y. Pathogenesis of traumatic temporomandibular joint ankylosis: a narrative review. — *J Int Med Res.* — 2020; 48 (11): 300060520972073. [PMID: 33213251](#)
14. Панкратов А.С. Вопросы клинической эффективности современных технологий остеосинтеза нижней челюсти. — *Клиническая стоматология.* — 2018; 1 (85): 44—49.
[Pankratov A.S. Issues of clinical efficacy of modern technologies in osteosynthesis of the lower jaw. — *Clinical Dentistry (Russia).* — 2018; 1 (85): 44—49 (In Russ).]. [eLibrary ID: 32759411](#)
15. Bianchini E.M., Paiva G., de Andrade C.R. Mandibular movement patterns during speech in subjects with temporomandibular disorders and in asymptomatic individuals. — *Cranio.* — 2008; 26 (1): 50—8. [PMID: 18290525](#)
16. Asim M.A., Ibrahim M.W., Javed M.U., Zahra R., Qayyum M.U. Functional Outcomes Of Open Versus Closed Treatment Of Unilateral Mandibular Condylar Fractures. — *J Ayub Med Coll Abbottabad.* — 2019; 31 (1): 67—71. [PMID: 30868787](#)
17. Krishna Ch.V., Mahendranadh R.K., Gupta N., Mahadev S.Y., Chandra S.N., Aditya V., Reddy G.V. Fabrication of customized sectional impression trays in management of patients with limited mouth opening: a simple and unique approach. — *Case Rep Dent.* — 2013; 2013: 275047. [PMID: 23984110](#)
18. Ihara Y., Nakamichi Y., Tashimo Y., Nozue S., Hayashi K., Ishiguro M., Takahashi K. The Device of Ethylene Vinyl Acetate Sheet for Trismus Caused by Bilateral Mandible Fractures. — *Case Rep Dent.* — 2021; 2021: 8340485. [PMID: 34484840](#)
19. Palanivel I., Narayanan V., Chandran S., Ramakrishnan K., Gurram P. Open Reduction Internal Fixation of Condylar Head/Diaphyseal Fracture of Mandible: Case Series. — *J Maxillofac Oral Surg.* — 2021; 20 (3): 404—408. [PMID: 34408367](#)
20. da Silva A.P., Sassi F.C., Bastos E., Alonso N., de Andrade C.R.F. Oral motor and electromyographic characterization of adults with facial fractures: a comparison between different fracture severities. — *Clinics (Sao Paulo).* — 2017; 72 (5): 276—283. [PMID: 28591339](#)
21. Borba A.M., Porto A.N., Santini A., dos Santos T.I., Miloro M., Borges A.H., Pedro F.L.M. The effect of facial fractures on mouth opening range: a case series. — *Revista Sul-Brasileira de Odontologia.* — 2017; 14 (3): 142—146.
22. Dos Santos K.W., Rech R.S., Wendland E.M.D.R., Hilgert J.B. Rehabilitation strategies in maxillofacial trauma: systematic review and meta-analysis. — *Oral Maxillofac Surg.* — 2020; 24 (1): 1—10. [PMID: 31802332](#)
23. Celić R., Jerolimov V., Knezović Zlatarić D., Klaić B. Measurement of mandibular movements in patients with temporomandibular disorders and in asymptomatic subjects. — *Coll Antropol.* — 2003; 27 Suppl 2: 43—9. [PMID: 12971170](#)
24. Schneider M., Erasmus F., Gerlach K.L., Kuhlisch E., Loukota R.A., Rasse M., Schubert J., Terheyden H., Eckelt U. Open reduction and internal fixation versus closed treatment and mandibulo-maxillary fixation of fractures of the mandibular condylar process: a randomized, prospective, multicenter study with special evaluation of fracture level. — *J Oral Maxillofac Surg.* — 2008; 66 (12): 2537—44. [PMID: 19022134](#)
25. Панкратов А.С., Иванов С.Ю. Использование протоколов лечения при оказании медицинской помощи пациентам с переломами нижней челюсти. — *Клиническая стоматология.* — 2021; 3: 85—90.
[Pankratov A.S., Ivanov S.Yu. Questions of the use of treatment protocols in the provision of medical care to patients with mandibular fractures. — *Clinical Dentistry (Russia).* — 2021; 3: 85—90 (In Russ).]. [eLibrary ID: 46657560](#)

DOI: 10.37988/1811-153X_2022_4_137

[Н.В. Романенко,](#)

к.м.н., доцент кафедры хирургической стоматологии

[С.В. Тарасенко,](#)

д.м.н., профессор, зав. кафедрой хирургической стоматологии

[Н.Б. Серезникова,](#)

к.б.н., с.н.с. Биобанка Института регенеративной медицины

[А.Б. Шехтер,](#)

д.б.н., профессор, главный научный сотрудник Биобанка Института регенеративной медицины

[А.Ю. Суворов,](#)

к.м.н., старший медицинский статистик

[С.В. Джиджавадзе,](#)

клинический ординатор кафедры хирургической стоматологии

[А.А. Деревянкин,](#)

клинический ординатор кафедры хирургической стоматологии

Первый МГМУ им. И.М. Сеченова, 119991, Москва, Россия

ДЛЯ ЦИТИРОВАНИЯ:

Романенко Н.В., Тарасенко С.В., Серезникова Н.Б., Шехтер А.Б., Суворов А.Ю., Джиджавадзе С.В., Деревянкин А.А. Сравнительная оценка результатов биологического ответа слизистой оболочки полости рта на воздействие лазерным излучением с длиной волны 445 и 810 нм (экспериментальное исследование). — *Клиническая стоматология*. — 2022; 25 (4): 137—143. DOI: 10.37988/1811-153X_2022_4_137

Сравнительная оценка результатов биологического ответа слизистой оболочки полости рта на воздействие лазерным излучением с длиной волны 445 и 810 нм (экспериментальное исследование)

Реферат. В настоящее время российскими и зарубежными производителями медицинского оборудования представлена инновационная лазерная технология, предполагающая препарирование мягких тканей бесконтактным способом. Лазерное излучение с длиной волны 445 нм генерируется диодным полупроводником и соответствует голубому цвету видимого спектра света. Актуальным представляется научное обоснование эффективности применения голубого лазера в качестве инструмента альтерации в хирургической стоматологической практике. **Цель** исследования — изучение морфологических изменений интактной слизистой оболочки полости рта при воздействии лазерным излучением с длиной волны 445 нм. **Материалы и методы.** Изучали особенности биологического ответа слизистой оболочки рта на альтерацию, сформированную лазерным излучением с длиной волны 445±40 нм. Объектом изучения послужили 24 половозрелые лабораторные крысы массой от 180 до 250 г. В основной группе (12 крыс) линейный разрез слизистой оболочки проводили с применением лазерного аппарата с длиной волны 445 нм бесконтактным способом при мощности лазерного излучения 0,7 Вт в непрерывном режиме и неиницированным волокном. Группу сравнения составили образцы слизистой оболочки рта, имеющие дефект, сформированный воздействием лазерным излучением с длиной волны 810 нм контактным методом при мощности 0,7 Вт в импульсном режиме и инициированным волокном. **Результаты.** Согласно гистологической картине, препарирование слизистой оболочки рта лабораторных животных бесконтактным методом и лазерным излучением с длиной волны 445 нм вызывает меньшее повреждение тканей при сравнении с контактным методом и использованием лазерного излучения с длиной волны 810 нм. **Заключение.** Полученные результаты гистологического исследования указывают на безопасность излучения голубого лазера и преимущество перед лазерным излучением инфракрасного диапазона.

Ключевые слова: диодный лазер, лазерное излучение, 445 нм, гистологическое исследование, голубой лазер

[N.V. Romanenko,](#)

PhD in Medical Sciences, associate professor of the Surgical dentistry Department

[S.V. Tarasenko,](#)

PhD in Medical Sciences, full professor of the Maxillofacial surgery Department

[N.B. Serezhnikova,](#)

PhD in Biology, senior researcher at the BioBank of the Institute for Regenerative Medicine

[A.B. Shekhter,](#)

PhD in Biology, full professor, chief researcher of the BioBank of the Institute for Regenerative Medicine

A comparative assessment of the results of the biological response of the oral mucosa on the effect of laser radiation with a wavelength of 445 nm and 810 nm

Abstract. Currently, russian and foreign manufacturers of medical equipment present an innovative laser technology involving preparation of soft tissues by non-contact method. Laser radiation with a wavelength of 445 nm is generated by a diode semiconductor and corresponds to the blue color of the visible light spectrum. The scientific justification of the effectiveness of blue laser as an alteration tool in surgical dentistry is relevant. **The aim** of the study is to study morphological changes of intact oral mucosa when exposed to laser radiation of 445 nm wavelength. **Materials and methods.** Peculiarities of the biological response of the oral mucosa to alteration formed by laser radiation with a wavelength of 445±40 nm were studied. The objects of the study were

A.Y. Suvorov,

PhD in Medical Sciences, chief medical
statistician

S.V. Djidjadze,

clinical resident of the Surgical dentistry
Department

A.A. Derevyankin,

clinical resident of the Surgical dentistry
Department

Sechenov University,
119435, Moscow, Russia

24 sexually mature laboratory rats weighing from 180 to 250 grams. In the main group (12 rats), a linear incision of the mucous membrane was made using a 445 nm laser in a non-contact mode at the 0.7 W emission power in a continuous mode using uninitiated fiber. The comparison group was the samples of the oral mucous membrane with the defect formed by exposure to 810 nm laser by contact method at the power of 0.7 W in the pulsed mode and using initiated fiber. **Results.** According to the histological picture, the preparation of the oral mucosa of laboratory animals by non-contact method and 445 nm laser emission caused less tissue damage in comparison to the contact method and 810 nm laser. **Conclusions.** The results of histological study indicate the safety of blue laser emission and its advantage over the infrared laser.

Keywords: diode laser, laser radiation, 445 nm, histological examination, blue laser

FOR CITATION:

Romanenko N.V., Tarasenko S.V., Serezhnikova N.B., Shekhter A.B., Suvorov A.Y., Djidjadze S.V., Derevyankin A.A. A comparative assessment of the results of the biological response of the oral mucosa on the effect of laser radiation with a wavelength of 445 nm and 810 nm. *Clinical Dentistry (Russia)*. 2022; 25 (4): 137—143 (In Russ.). DOI: 10.37988/1811-153X_2022_4_137

ВВЕДЕНИЕ

Концепция малоинвазивного и низкотравматичного хирургического лечения приоритетна в современной стоматологической практике [1–3]. Безболезненность медицинских процедур, слабая выраженность симптомов послеоперационного периода, короткие сроки реабилитации пациентов и отсутствие рубцовой ткани в области операционного вмешательства взаимосвязаны с оценкой качества жизни человека.

В хирургической стоматологической практике сокращение периода реабилитации пациентов коррелирует со сроками эпителизации различных видов повреждений слизистой оболочки полости рта [4–6]. Проведенные многочисленные исследования указывают на значительное сокращение сроков регенерации послеоперационной раны слизистой оболочки полости рта, созданной лазерным излучением, при сравнении с традиционными хирургическими методами [7–10].

Применение лазерных технологий предполагает и предупреждение кровопотери при проведении хирургических вмешательств [11, 12]. В большинстве случаев для препарирования мягких тканей полости рта используются диодные полупроводниковые лазеры с длиной волны 810, 940 и 980 нм [13–16]. Данные длины волн находятся в инфракрасном (невидимом) спектре света. Для их визуализации в устройствах лазерных аппаратов имеется пилотный луч с длиной волны 635 нм, что соответствует красному цвету видимого спектра света. Энергия диодных лазеров поглощается в большей степени гемоглобином крови и в меньшей степени меланином тканей [11]. При препарировании слизистой оболочки рта лазерным излучением отмечается выраженный гемостатический эффект [12, 17–20]. Рассечение и отсечение тканей выполняют гибким стекловолокном, которое предварительно иницируют [13]. Препарирование мягких тканей излучением с длиной волны 810, 940 и 980 нм возможно только контактным способом [17, 21, 22]. Технические особенности данной процедуры влекут за собой значительное повышение

температуры тканей в области операционного поля, особенно при несвоевременном очищении стекловолокна, что вызывает термический ожог и выраженный коагуляционный некроз тканей, а также формирует болевой синдром у пациентов в ранний послеоперационный период.

В настоящее время мировые производители медицинского оборудования заявили о создании лазерного аппарата с длиной волны 445 нм. Данная длина волны видимого света находится в спектре голубого цвета.

Представленные на российском и зарубежном рынке лазерные аппараты с длиной волны 445 нм заявлены как бесконтактные хирургические устройства. Данное заявление производителей заведомо предполагает малую инвазивность лечебных манипуляций и более высокую безопасность применения данной лазерной технологии у пациентов разных возрастных групп и у пациентов с сопутствующими заболеваниями. Все эти факты создают предпосылки для широких перспектив применения лазерной технологии с длиной волны 445 нм.

Внедрение в стоматологическую практику технологии лазерного излучения голубого цвета обуславливает важность и необходимость проведения исследований по изучению механизма действия волны длиной 445 нм на ткани живого организма. Актуальным представляется экспериментальное изучение биологического ответа тканей на воздействие излучением голубого лазера и определение степени безопасности данной лазерной технологии для применения в стоматологической практике.

Цель исследования — изучение морфологических изменений интактной слизистой оболочки полости рта при воздействии лазерным излучением с длиной волны 445 нм.

МАТЕРИАЛЫ И МЕТОДЫ

В качестве источника лазерного излучения с длиной волны 810±10 нм использовали аппарат Picasso Lite (AMD Lasers, США), сертифицированный на территории

Российской Федерации. Источником излучения с длиной волны 445 ± 40 нм служил опытный образец полупроводникового лазера производства научно-технического объединения «ИРЭ-Полюс» (Россия).

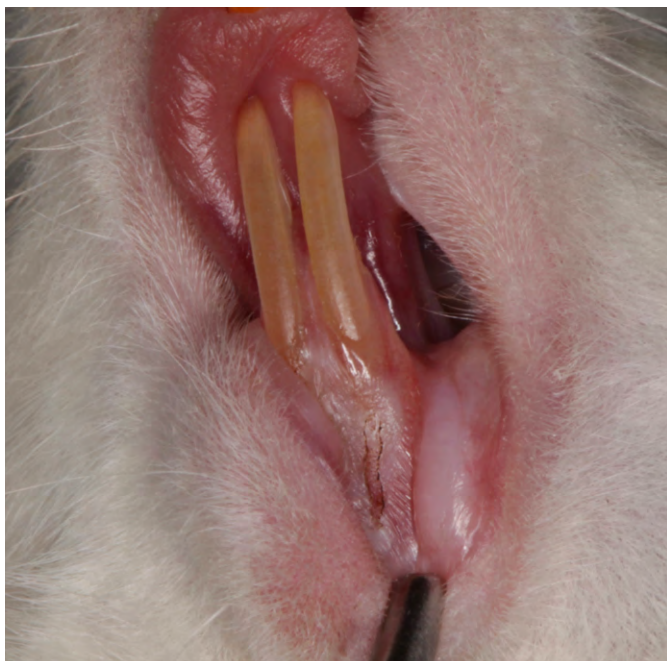

Рис. 1. Операционная рана — линейный разрез слизистой оболочки рта лабораторной крысы, выполненный лазерным лучом с длиной волны 445 нм

Fig. 1. Operating wound — a linear section of the mucous membrane of the oral cavity of a laboratory rat, made by a laser irradiation with a wavelength of 445 nm

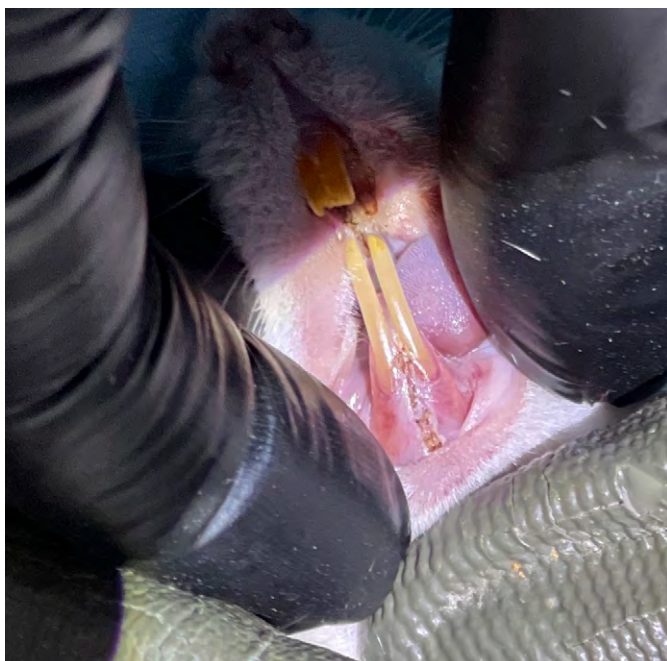

Рис. 2. Операционная рана — линейный разрез слизистой оболочки рта лабораторной крысы, выполненный лазерным лучом с длиной волны 810 нм

Fig. 2. Operating wound — a linear section of the mucous membrane of the oral cavity of a laboratory rat, made by a laser irradiation with a wavelength of 810 nm

Объектом изучения послужили 24 половозрелые лабораторные крысы мужского пола породы Wistar массой от 180 до 250 г. Перед выполнением линейного разреза слизистой оболочки рта с целью общего обезболивания крысам внутримышечно вводили препараты Золетил (тилетамина гидрохлорид и золазепам гидрохлорид; Virbac, Франция) из расчета 5 мг/кг и Ксила (ксилазина гидрохлорид; Interchemie, Нидерланды) из расчета 0,2 мл/кг.

Лабораторные животные случайным образом были разделены на 2 равные группы по 12 особей. В основной группе линейный разрез слизистой оболочки в области нижнего свода преддверия полости рта проводили бесконтактным способом 445-нанометровым лазером на мощности излучения 0,7 Вт в непрерывном режиме и неиницированным волокном диаметром 400 мкм. Расстояние от кончика световода до поверхности десны составляло 0,5–1 мм (рис. 1). В группе сравнения разрез выполняли контактным способом с применением 810-нанометрового лазера на мощности излучения 0,7 Вт в импульсном режиме и инициированным волокном диаметром 400 мкм (рис. 2).

Для точности разреза и предупреждения вибрации свободной части оптоволоконного кабеля последнее выступало из металлической втулки аппликатора на 4 мм. Оптоволоконно освобождали от защитного покрытия также на длину 4 мм. Таким образом, в просвете металлической втулки аппликатора оптоволоконно находилось в защитном футляре, что также не позволяло свободной части оптоволоконного кабеля быть подвижной. Движение оптоволоконного кабеля вдоль операционной раны выполняли со скоростью 3 мм/с, что позволяло за 1,5 секунды сформировать разрез длиной 5 мм.

Через 25 минут после окончания хирургической манипуляции выполняли биопсию слизистой оболочки полости рта: проводили иссечение фрагмента мягких тканей полости рта, на 2 мм со всех сторон отступив от границ операционного поля. Биоптаты фиксировали в нейтральном растворе формалина в течение 24 часов, обезвоживали в изопропиловом спирте и заливали в парафин. На ротационном микротоме из парафиновых блоков получали срезы толщиной 4 мкм, которые приклеивали на предметные стекла, покрытые поли-L-лизинем. Препараты высушивали в термостате при температуре 37°C в течение 48 часов и окрашивали гематоксилином и эозином.

РЕЗУЛЬТАТЫ

При гистологическом исследовании биоптатов основной группы в 50% случаев в области операционного дефекта очагов заметного коагуляционного некроза не наблюдали. Эпителиальный слой клеток сохранен. Определяется десквамация эпителия в центре операционного разреза. Признаки воспалительной инфильтрации отсутствуют (рис. 3). В остальных случаях были выявлены очаги коагуляционного некроза небольшого размера. В центре операционного разреза эпителий полностью

отсутствовал или был некротизирован. По периферии эпителий почти полностью сохранен. Признаки воспалительной инфильтрации отсутствуют (рис. 4).

При формировании операционного разреза 810-нанометровым лазером в 25% случаев обнаружили дефекты большой площади. В области дефектов отмечали относительно толстые слои коагуляционного некроза с уплотнением соединительной ткани и разрушением большей части клеточных элементов (рис. 5). На поверхности участка, где эпителий не сохранился, имелись обрывки с полной коагуляцией ткани без клеток.

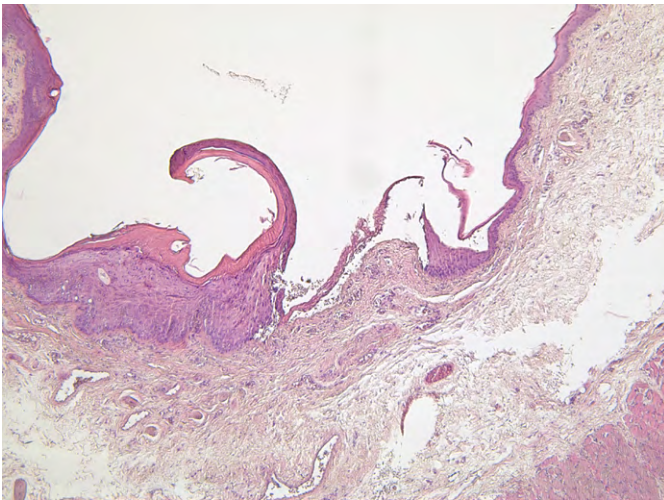


Рис. 3. Участок слизистой оболочки рта лабораторной крысы, имеющий дефект, созданный лазерным излучением с длиной волны 445 нм бесконтактным методом на мощности 0,7 Вт в непрерывном режиме: десквамация эпителия в центре операционного разреза (ув. 50)
Fig. 3. Section of the oral mucosa of a laboratory rat with a defect created by 445-nm laser irradiation in non-contact mode at a power of 0.7 W in continuous mode: desquamation of the epithelium in the center of the surgical incision (mag. 50×)

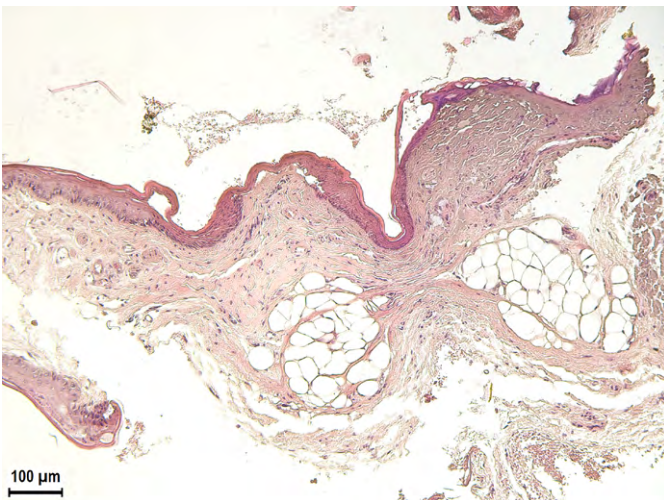


Рис. 4. Участок слизистой оболочки рта лабораторной крысы, имеющий дефект, созданный лазерным излучением с длиной волны 445 нм бесконтактным методом на мощности 0,7 Вт в непрерывном режиме: очаги коагуляционного некроза небольшого размера (ув. 100)
Fig. 4. Section of the oral mucosa of a laboratory rat with a defect created by 445-nm laser irradiation in non-contact mode at a power of 0.7 W in continuous mode: coagulation necrosis foci of small size (mag. 100×)

В более глубоких участках эпителий сохраняется, клеточные элементы присутствуют, но в большей их части выявляется деструкция цитоплазмы и ядер этих клеток (плазморексис и кариорексис). Под участками поражения отмечаются ткани в состоянии отека, резкое полнокровие сосудов и появление нейтрофильных лейкоцитов в небольшом количестве. В большинстве (75%) случаев в биоптатах группы сравнения в центре операционного разреза наблюдаются зоны коагуляционного некроза без эпителия, имеющие меньший размер (рис. 6). По периферии операционного разреза присутствует более тонкий слой сохранившегося эпителия.

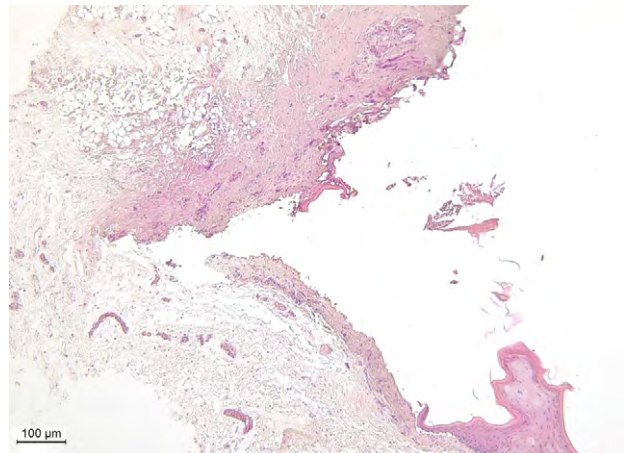


Рис. 5. Участок слизистой оболочки рта лабораторной крысы, имеющий дефект, созданный лазерным излучением с длиной волны 810 нм контактным методом на мощности 0,7 Вт в импульсном режиме: зона коагуляционного некроза большой площади (ув. 100)
Fig. 5. Section of the oral mucosa of a laboratory rat with a defect created by 810-nm laser irradiation in contact mode at a power of 0.7 W in pulse mode: coagulation necrosis zone of a large area (mag. 100×)

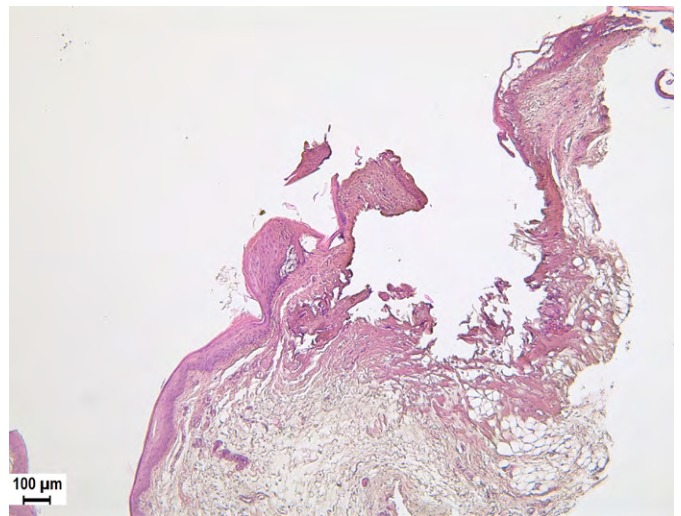


Рис. 6. Участок слизистой оболочки рта лабораторной крысы, имеющий дефект, созданный лазерным излучением с длиной волны 810 нм контактным методом на мощности 0,7 Вт в импульсном режиме: зона коагуляционного некроза без эпителия (ув. 50)
Fig. 6. Section of the oral mucosa of a laboratory rat with a defect created by 810-nm laser irradiation in contact mode at a power of 0.7 W in pulse mode: coagulation necrosis zone without epithelium (mag. 50×)

ОБСУЖДЕНИЕ

В настоящее время в амбулаторной стоматологической практике для препарирования мягких тканей широкое распространение получили диодные полупроводниковые лазеры с длиной волны 810 и 980 нм. По данным Emre Aytugan и соавт., как средство альтерации лазерное излучение с длиной волны 810 нм менее травматично при сравнении с излучением 980 нм [23]. Также учеными установлено более высокое качество разреза слизистой оболочки [23, 24]. Излучение с длиной волны 810 нм не влияет на структуру поверхности стоматологических винтовых внутрикостных имплантатов из титана [25] и не вызывает повышения температуры на их поверхности выше критических показателей [26]. Гистологические исследования указывают на отсутствие тромбоза сосудов в области операционной раны, наличие только коагулированных сосудов и отсутствие стромальных изменений [24]. Учеными отмечено меньшее повышение температуры в области поверхностных тканей и глубоких тканей в зоне операционного разреза при сравнении с воздействием лазерного излучения с длиной волны 980 нм [24].

В данном экспериментальном исследовании для группы сравнения лазерное излучение с длиной волны 810 нм было выбрано на основании опубликованных научных данных, а также в связи с широкой доступностью таких диодных лазерных аппаратов.

Нанесение хирургической травмы лазерным лучом на биологические ткани вызывает в них воспалительную реакцию. Известно, что выраженность воспалительной реакции прямо пропорциональна мощности лазерного излучения [7]. По данным А.М. Гуторовой, регенерация тканей и организация раневого дефекта замедляются при увеличении мощности [7]. Необходимым представилось определение минимальной мощности, при которой возможно сформировать разрез слизистой оболочки полости рта.

Эмпирическим путем нами было установлено, что минимальная мощность, при которой происходит расщепление слизистой оболочки рта лабораторной крысы инициированным волокном 810-нанометрового лазера в импульсном режиме равна 0,7 Вт. Для сопоставимости результатов воздействие излучением с длиной волны 445 нм также применяли на мощности 0,7 Вт.

По данным Н.Е. Горбатовой и соавт., особенностью биологического ответа живого организма на воздействие лазерным излучением при непрерывном режиме является повышение температуры тканей в зоне гипертермии (такое название имеет зона, расположенная по периферии от зоны коагуляции) [27]. В связи с этим для препарирования мягких тканей нами использован импульсный режим, что создавало условия для термальной релаксации тканей в зоне хирургического вмешательства. На важность использования импульсного режима при выполнении хирургических манипуляций с применением лазерных технологий указывают и результаты исследований зарубежных клиницистов [23, 28].

Первые попытки выполнить разрез 445-нанометровым лазером бесконтактным способом в импульсном режиме привели к выраженной карбонизации тканей в области операционного поля. Нами было высказано предположение, что данное явление обусловлено высокой мощностью лазерного излучения в момент импульса. При выставленной мощности 0,7 Вт аппарат «ИРЭ-Полюс» в момент импульса на табло показывал 13 Вт. Уменьшить пиковую мощность в ручном режиме не представилось возможным, было принято решение о переключении в непрерывный режим.

Для достоверности результатов и определения гипотетического эффекта достаточно 12 особей в группе. При планировании исследования мы придерживались принципа Whitehead и предполагали получение большого размера эффекта — $\delta \geq 0,7$ [29].

ЗАКЛЮЧЕНИЕ

При сравнении биоптатов слизистой оболочки рта лабораторных крыс двух групп была выявлена разница в биологическом ответе на хирургическую травму, вызванную разными методами альтерации и лазерным излучением с разной длины волны. При воздействии на слизистую оболочку полости рта лазерным излучением с длиной волны 445 нм бесконтактным методом в зоне альтерации тканей участки коагуляционного некроза отсутствовали или были небольших размеров, эпителиальный слой клеток сохранен, признаки воспалительной инфильтрации не наблюдались.

При воздействии на слизистую оболочку рта лазерным излучением с длиной волны 810 нм контактным методом в зоне операционного разреза, наоборот, присутствовали участки коагуляционного некроза, причем отдельные имели площадь больших размеров, эпителий подвергался деструкции и некрозу, наблюдались воспалительная инфильтрация, изменения в наполненности кровеносных сосудов и отек соединительной ткани.

Согласно гистологической картине, бесконтактное препарирование слизистой оболочки рта лабораторных животных лазерным излучением с длиной волны 445 нм вызывает меньшее повреждение тканей при сравнении с контактным методом лазерного облучения при длине волны 810 нм.

Полученные нами результаты сопоставимы с данными группы ученых из Университета Бонна (Германия). Amelie Nanke и коллегами также было установлено преимущество бесконтактного метода препарирования мягких тканей лазерным излучением с длиной волны 445 нм [21].

Таким образом, нами определена возможность препарирования мягких тканей полости рта лазерным излучением с длиной волны 445 нм бесконтактным способом при мощности 0,7 Вт. Полученные результаты гистологического исследования указывают на безопасность излучения голубого лазера и преимущество перед лазерным излучением инфракрасного диапазона света.

Конфликт интересов. Авторы декларируют отсутствие конфликта интересов.

Поступила: 21.08.2022 **Принята в печать:** 22.10.2022

Conflict of interests. The authors declare no conflict of interests.

Received: 21.08.2022

Accepted: 22.10.2022

ЛИТЕРАТУРА / REFERENCES:

- Bonatto G.O., Silva A.P.M., Buchala C.A.C.N. Major approaches to minimally traumatic surgery in dentistry: a systematic review. — *Journal of Medical and Health Sciences*. — 2021; 2 (5): 1—6. DOI: 10.54448/mdnt21517
- Frencken J.E. Atraumatic restorative treatment and minimal intervention dentistry. — *Br Dent J*. — 2017; 223 (3): 183—189. PMID: 28798450
- Sultan N., Jafri Z., Sawai M., Bhardwaj A. Minimally invasive periodontal therapy. — *J Oral Biol Craniofac Res*. — 2020; 10 (2): 161—165. PMID: 32489815
- Каракров К.Г., Власова Т.Н., Оганян А.В., Мажаров В.Н., Каракова С.Н., Хачатурян Э.Э., Хачатурян А.Э., Эм А.В. Эффективность применени ямасляно-бальзамических антисептиков у пациентов с эрозивно-язвенными поражениями слизистой оболочки полости рта. — *Главный врач Юга России*. — 2019; 6 (70): 16—20. [Karakov K.G., Vlasova T.N., Oganyan A.V., Majorov V.N., Karakova S.N., Khachaturyan E.E., Khachaturyan A.E., Em A.V. The efficiency of application of oil-balsamic antiseptics in patients with erosive and ulcerative damages of the mucosa of the oral cavity. — *Glavnyi Vrach Uga Russia*. — 2019; 6 (70): 16—20 (In Russ.)]. eLibrary ID: 41747107
- Pavlenko O., Boiko M., Savitskaya I., Geilenko O. Histotopographic and morphometric characteristics of the oral mucosa postoperative wounds healing, depending on the method of connecting the wound edges. — *EUREKA: Health Sciences*. — 2021; 3: 69—78. DOI: 10.21303/2504-5679.2021.001845
- Politis C., Schoenaers J., Jacobs R., Agbaje J.O. Wound Healing Problems in the Mouth. — *Front Physiol*. — 2016; 7: 507. PMID: 27853435
- Гуторова А.М. Сравнительный анализ репаративных процессов в зависимости от метода хирургического лечения: дис. ... к.м.н. — М: Сеченовский университет, 2019. — 147 с. [Guntorova A.M. Comparative analysis of reparative processes depending on the method of surgical treatment: master's thesis. — Moscow: Sechenov University, 2019. — 147 p. (In Russ.)].
- Трунин Д.А., Вырмаскин С.И., Афанасьев В.В. Опыт применения лазеров для вестибулопластики в периимплантантной зоне. — *Медико-фармацевтический журнал Пульс*. — 2021; 6: 87—92. [Trunin D.A., Vyrmaskin S.I., Afanasev V.V. Experience of using lasers for vestibuloplasty in pery-impant area. — *Medical and pharmaceutical journal Pulse*. — 2021; 6: 87—92 (In Russ.)]. eLibrary ID: 46113079
- Kaur M., Sharma Y.P.D., Singh P., Sharma S., Wahi A. Comparative evaluation of efficacy and soft tissue wound healing using diode laser (810 nm) versus conventional scalpel technique for second-stage implant surgery. — *J Indian Soc Periodontol*. — 2018; 22 (3): 228—234. PMID: 29962702
- Merigo E., Clini F., Fornaini C., Oppici A., Paties C., Zangrandi A., Fontana M., Rocca J.P., Meleti M., Manfredi M., Cella L., Vescovi P. Laser-assisted surgery with different wavelengths: a preliminary ex vivo study on thermal increase and histological evaluation. — *Lasers Med Sci*. — 2013; 28 (2): 497—504. PMID: 22526970
- Конвигсар Р.А. Лазеры в стоматологии. Фундаментальные основы и клиническая практика (пер. с англ.). — М.: Таркомм, 2020. — С. 40—79, 80—103. [Convissar R.A. Principles and Practice of Laser Dentistry. — Mosby, 2015. — 328 p.].
- Теодоро Л.Х., Гарсия В.Г. Хирургическое и нехирургическое лечение болезней пародонта. — В кн.: Фрейтас П.М., Симоэс А. Лазеры в стоматологии: клиническое руководство (пер. с англ.). — М.: ГЭОТАР-Медиа, 2018. — С. 191—196. [Theodoro L.H., Garcia V.G. Surgical and non-surgical treatment of periodontal diseases. — In: Freitas P.M., Simões A. Lasers in Dentistry: Guide for clinical practice. — Wiley-Blackwell, 2015. — Pp. 153—158].
- Журавлев А.Н., Пешков В.А., Гришунова Ж.А., Коптелова А.С., Ермакова А.А. Преимущества диодного лазера на стоматологическом хирургическом приеме. — *Лазерная медицина*. — 2021; S3: 73—74. [Zhuravlev A.N., Peshkov V.A., Grishunova Zh.A., Koptelova A.S., Ermakova A.A. Advantages of diode laser light at dental surgical procedures. — *Laser Medicine*. — 2021; S3: 73—74 (In Russ.)]. eLibrary ID: 47114289
- Sant'Anna E.F., Araújo M.T.S., Nojima L.I., Cunha A.C.D., Silveira B.L.D., Marquezan M. High-intensity laser application in Orthodontics. — *Dental Press J Orthod*. — 2017; 22 (6): 99—109. PMID: 29364385
- Pal M., Saokar A., Gopalkrishna P., Rajeshwari H.R., Kumar S. Diode laser-assisted management of intraoral soft tissue overgrowth: a case series. — *Gen Dent*. — 2020; 68 (4): 28—31. PMID: 32597774
- Pisano M., Sammartino P., Di Vittorio L., Iandolo A., Caggiano M., Roghi M., Bizzoca M.E., Lo Muzio L. Use of diode laser for surgical removal of pyogenic granuloma of the lower lip in a pediatric patient: A case report. — *Am J Case Rep*. — 2021; 22: e929690. PMID: 34146391
- Azma E., Safavi N. Diode laser application in soft tissue oral surgery. — *J Lasers Med Sci*. — 2013; 4 (4): 206—11. PMID: 25606331
- Campos F.H.O., Ferreira L.B., Romano M.M., Moreira M.S., Eduardo C.P., Ramalho K.M. Immediate laser-induced hemostasis in anticoagulated rats subjected to oral soft tissue surgery: a double-blind study. — *Braz Oral Res*. — 2018; 32: e56. PMID: 29898023
- Katta N., Santos D., McElroy A.B., Estrada A.D., Das G., Mohsin M., Donovan M., Milner T.E. Laser coagulation and hemostasis of large diameter blood vessels: effect of shear stress and flow velocity. — *Sci Rep*. — 2022; 12 (1): 8375. PMID: 35589781
- Żywicka B., Bujok J., Janeczek M., Czernski A., Szymonowicz M., Dobrzyński M., Świdorski J., Rybak Z. Usefulness of thulium-doped fiber laser and diode laser in zero ischemia kidney surgery-comparative study in pig model. — *Materials (Basel)*. — 2021; 14 (8): 2000. PMID: 33923581

21. Hanke A., Fimmers R., Frentzen M., Meister J. Quantitative determination of cut efficiency during soft tissue surgery using diode lasers in the wavelength range between 400 and 1500 nm. — *Lasers Med Sci.* — 2021; 36 (8): 1633—1647. [PMID: 33496905](#)
22. Derikvand N., Chinipardaz Z., Ghasemi S., Chiniforush N. The versatility of 980 nm diode laser in dentistry: A case series. — *J Lasers Med Sci.* — 2016; 7 (3): 205—208. [PMID: 28144444](#)
23. Aytugar E., Unver T., Aytugar T.B., Celikten M., Selvi F., Alatli F.C., Usumez A. Healing of surgical wounds treated with 810nm, 940nm, and 980nm diode lasers in different operation modes. — *Annals of Medical Research.* — 2019; 26 (8): 1647—1654. [DOI: 10.5455/annalsmedres.2019.05.290](#)
24. Fornaini C., Merigo E., Sozzi M., Rocca J.P., Poli F., Selleri S., Cucinotta A. Four different diode lasers comparison on soft tissues surgery: a preliminary ex vivo study. — *Laser Ther.* — 2016; 25 (2): 105—114. [PMID: 27721562](#)
25. Stubinger S., Etter C., Miskiewicz M., Homann F., Saldamli B., Wieland M., Sader R. Surface alterations of polished and sand-blasted and acid-etched titanium implants after Er:YAG, carbon dioxide, and diode laser irradiation. — *Int J Oral Maxillofac Implants.* — 2010; 25 (1): 104—11. [PMID: 20209192](#)
26. Leja C., Geminiani A., Caton J., Romanos G.E. Thermodynamic effects of laser irradiation of implants placed in bone: an in vitro study. — *Lasers Med Sci.* — 2013; 28 (6): 1435—40. [PMID: 23053251](#)
27. Горбатова Н.Е., Золотов С.А., Симановский Я.О., Никифоров С.М., Голубев С.В., Алимпиев С.С., Гейниц А.В., Елисеенко В.И., Станкова Н.В. Экспериментальная сравнительная оценка эффективности режимов абляции различной длительности импульсами CO₂ лазеров на кожных покровах мини-свиней для целей лазерной дермабразии. — *Биомедицина.* — 2013; 4: 90—106.
[Gorbatova N.E., Zolotov S.A., Simanovsky Ya.O., Nikiforov S.M., Golubev S.V., Alimpiyev S.S., Geynits A.V., Eliseenko V.I., Stankova N.V. Experimental assessment of efficiency of modes of an ablation impulses of CO₂ lasers of various duration of integuments of mini-pigs for a laser dermabraziiya. — *Biomedicine.* — 2013; 4: 90—106 (In Russ.)]. [eLibrary ID: 21097747](#)
28. Borchers R. Comparison of diode lasers in soft tissue surgery using CW and superpulsed mode: An in vivo study. — *International Journal of Laser Dentistry.* — 2011; 1 (1): 17—27. [DOI: 10.5005/jp-journals-10022-1003](#)
29. Whitehead A.L., Julious S.A., Cooper C.L., Campbell M.J. Estimating the sample size for a pilot randomised trial to minimise the overall trial sample size for the external pilot and main trial for a continuous outcome variable. — *Stat Methods Med Res.* — 2016; 25 (3): 1057—73. [PMID: 26092476](#)

DOI: 10.37988/1811-153X_2022_4_144

[Е.В. Песенко](#)¹,

врач-ортодонт, аспирант ортодонтического отделения

[И.В. Гуненкова](#)¹,

д.м.н., научный консультант ортодонтического отделения

[Г.Б. Оспанова](#)¹,

д.м.н., научный консультант ортодонтического отделения

[Д.А. Волчек](#)²,

к.м.н., врач-ортодонт, доцент кафедры стоматологии ИПО

[М.А. Мохирев](#)³,

к.м.н., челюстно-лицевой хирург, научный сотрудник

[Н.А. Бызов](#)¹,

врач-ортодонт, аспирант ортодонтического отделения

¹ ЦНИИСиЧЛХ, 119021, Москва, Россия² Первый МГМУ им. И.М. Сеченова, 119991, Москва, Россия³ Национальный медицинский исследовательский центр оториноларингологии, 123182, Москва, Россия

Применение скелетной опоры при лечении сужения верхней челюсти у пациентки в сменном прикусе (клинический случай)

Реферат. Быстрое нёбное расширение с помощью аппаратов с опорой на мини-имплантаты MARPE (Miniscrew Assisted Rapid Palatal Expansion — быстрое нёбное расширение с опорой на мини-имплантаты) представляет собой малоинвазивный и эффективный способ лечения пациентов с сужением верхней челюсти по трансверзали. Методика предполагает проектирование и изготовление аппарата для быстрого расширения верхней челюсти, фиксируемого мини-имплантатами в кортикальных слоях костной ткани твердого нёба. В настоящее время использование скелетной опоры становится все более распространенным методом лечения сужения верхней челюсти, так как оно: 1) облегчает управление сложной ортодонтической биомеханикой; 2) может успешно применяться при лечении пограничных случаев. Было также обнаружено, что быстрое расширение верхней челюсти с помощью аппаратов с опорой на мини-имплантаты эффективно раскрывает срединно-нёбный шов у детей при начальной стадии его окостенения. Стабильность аппарата зависит от анатомического строения твердого нёба и возможности бикортикальной фиксации мини-имплантатов, особенно с использованием ортопедических сил (выше 200 г) при активации аппарата. В статье представлен клинический пример применения методики MARPE для ортодонтического лечения ребенка 8 лет с сужением верхней челюсти. Описанный полный цифровой рабочий процесс с применением современных CAD/CAM-технологий может помочь врачам при планировании установки расширяющего аппарата с опорой на временные ортодонтические мини-имплантаты в соответствии с количественными и качественными характеристиками костной ткани твердого нёба, а также улучшить взаимодействие между ортодонтами и зуботехнической лабораторией при изготовлении аппарата.

Ключевые слова: сужение верхней челюсти, быстрое нёбное расширение, мини-имплантаты, быстрое нёбное расширение с опорой на мини-имплантаты, цифровое моделирование

ДЛЯ ЦИТИРОВАНИЯ:

Песенко Е.В., Гуненкова И.В., Оспанова Г.Б., Волчек Д.А., Мохирев М.А., Бызов Н.А. Применение скелетной опоры при лечении сужения верхней челюсти у пациентки в сменном прикусе (клинический случай). — *Клиническая стоматология*. — 2022; 25 (4): 144—148. DOI: 10.37988/1811-153X_2022_4_144

[E.V. Pesenko](#)¹,

orthodontist, postgraduate at the Orthodontics Division

[I.V. Gunenkova](#)¹,

PhD in Medical Sciences, research adviser at the Orthodontics Division

[G.B. Ospanova](#)¹,

PhD in Medical Sciences, research adviser at the Orthodontics Division

[D.A. Volchek](#)²,

PhD in Medical Sciences, orthodontist, associate professor of the Dentistry department at the Institute of professional education

The skeletal anchorage in the orthodontic treatment of constricted maxilla in the early mixed dentition: A case report

Abstract. Miniscrew assisted rapid palatal expansion (MARPE) is a minimally invasive and effective method of treatment for patients with maxillary constriction. The technique involves the design and manufacture of the rapid maxillary expansion appliance, with miniscrew anchorage in the palatal cortical bone tissue. Currently, using skeletal anchorage is becoming an increasingly common way to treatment in cases of constricted maxilla because this method: 1) facilitates the management of complex orthodontic biomechanics; 2) can be successfully used to treat transverse maxillary deficiency in borderline cases. It was also found that MARPE effectively opens the midpalatal suture in children at the initial stage of ossification. The stability of the appliance depends on the hard palate anatomical structure and the possibility for bicortical miniscrew placement taking into consideration application of orthopedic forces above 200 grams when the appliance is activated. The clinical case of a 8-year-old patient with maxillary constriction.

[M.A. Mokhirev](#)³,

PhD in Medical Sciences, oral surgeon,
research officer

[N.A. Byzov](#)¹,

orthodontist, postgraduate
at the Orthodontics Division

¹ Central Research Institute
of Dental and Maxillofacial Surgery,
119021, Moscow, Russia

² Sechenov University,
119991, Moscow, Russia

³ National Medical Research
Center for Otorhinolaryngology,
123182, Moscow, Russia

The patient was treated with MARPE technique application. We described a full digital work-flow using CAD-CAM that can help clinicians in defining the appropriate placement of micro-implant supported maxillary skeletal expander according to quantitative and qualitative bone characteristics of the palate region and this workflow can also enhance cooperation between the orthodontists and lab technicians in construction of the appliance.

Key words: constricted maxilla, miniscrew, miniscrew assisted rapid palatal expansion, digital modelling

FOR CITATION:

Pesenko E.V., Gunenkova I.V., Ospanova G.B., Volchek D.A., Mokhirev M.A., Byzov N.A. The skeletal anchorage in the orthodontic treatment of constricted maxilla in the early mixed dentition: A case report. *Clinical Dentistry (Russia)*. 2022; 25 (4): 144—148 (In Russ.). DOI: 10.37988/1811-153X_2022_4_144

ВВЕДЕНИЕ

Неустранимое в раннем возрасте скелетное сужение верхней челюсти может являться причиной вторичных деформаций костей лицевого отдела черепа и формирования челюстно-лицевых аномалий во взрослом возрасте [1]. Это оказывает отрицательное влияние на психоэмоциональный статус и качество жизни пациентов, а также требует более сложного комплексного лечения у подростков и взрослых [2].

MARPE (Miniscrew Assisted Rapid Palatal Expansion) — быстрое нёбное расширение с опорой на мини-имплантаты широко применяется при лечении трансверсальной аномалии окклюзии [3]. MARPE позволяет устранить дисбаланс роста зубочелюстной системы, возникший на зубоальвеолярном и скелетном уровнях, что в свою очередь создает условия для адекватного прорезывания постоянных зубов [4, 5].

Ряд исследователей пришли к выводу, что 95%-ное увеличение поперечного размера верхней челюсти в процессе роста завершается к 7 годам [6]. Затем с 9 до 12 лет развивается оссификация срединного нёбного шва. В этой связи при использовании расширяющих аппаратов с назубным типом опоры повышается риск вертикальной потери объема костной ткани альвеолярного отростка в области опорных зубов при минимальном

скелетном расширении верхней челюсти. Поэтому быстрое нёбное расширение с опорой на костную ткань в переднем участке твердого нёба (чуть позади второй поперечной нёбной складки) более предпочтительно, чем с назубной [7]. Современные исследования также подтверждают более высокую эффективность применения MARPE по сравнению с другими методиками расширения верхней челюсти [8].

Преимущество MARPE заключается в равномерном расширении верхней челюсти при невозможности обеспечения опоры на временных зубах 5.3 и 6.3 [9]. Метод позволяет предотвратить щечный наклон зубов, резорбцию кортикальной костной пластинки с вестибулярной стороны в области опорных зубов, а также избежать или уменьшить рецидив после расширения [10—12].

Цель исследования — оценить эффективность применения MARPE на клиническом примере лечения ребенка 8 лет с сужением верхней челюсти.

КЛИНИЧЕСКИЙ СЛУЧАЙ

Родители ребенка 8 лет обратились с жалобами на неудовлетворительную эстетику улыбки и неправильное смыкание зубов (рис. 1). В результате обследования установлен диагноз: мезиальная окклюзия зубных рядов, обратная резцовая окклюзия, соотношение моляров

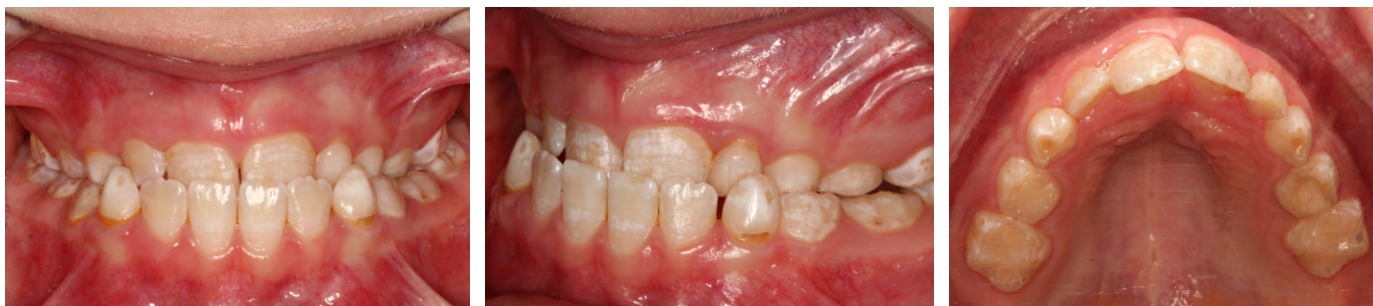

Рис. 1. Фото пациентки до лечения
Fig. 1. Initial photographs

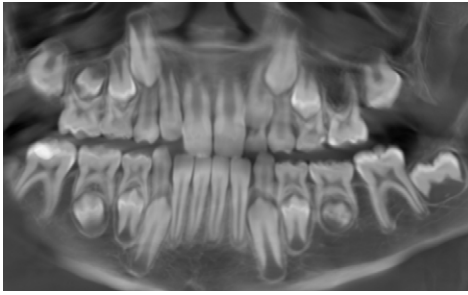


Рис. 2. Ортопантомограмма до лечения: адентия зачатка зуба 2.5, тесное положение зубов, недостаток места для постановки зубов в верхний и нижний зубные ряды
 Fig. 2. Initial panoramic radiographs: absence of the maxillary left second premolar, teeth crowding, lack of space for the upper and lower teeth

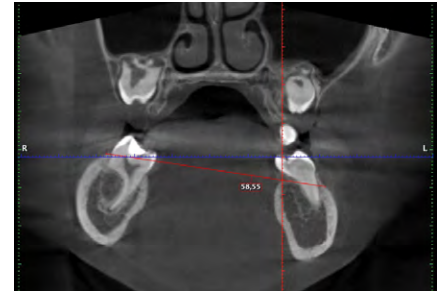
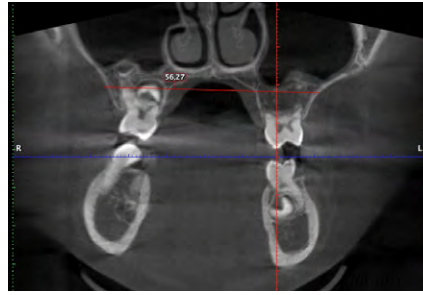


Рис. 3. Поперечный размер верхней и нижней челюстей на уровне альвеолярного гребня в области первых постоянных моляров по методике К.М. Lee, H.S. Hwang и J.H. Cho (2014)
 Fig. 3. Measurement of maxillary and mandibular width at the first molars site according to K.M. Lee, H.S. Hwang и J.H. Cho (2014) method

и клыков по III классу Энгля, сужение верхней челюсти, симметричная палатиноокклюзия справа и слева в области зубов 5.3 и 8.4, и 6.3 и 7.4, ранний сменный прикус.

Диагностика и план лечения

Для постановки диагноза и составления плана лечения проведено клиничко-рентгенологическое обследование, а также сканирование верхнего и нижнего зубных рядов внутриротовым сканером Medit i500 (Южная Корея). На основании данных цефалометрического анализа по методу Рота—Яробака (Roth—Jarabak), Штейнера (Steiner) выявлены III скелетный класс, верхняя микрогнатия, верхняя ретрогнатия, нижняя макрогнатия, вертикальный тип роста лицевого отдела черепа, увеличение задней высоты лица, ретрузия верхних и нижних резцов. Анализ ортопантомограммы показал физиологическую смену временных зубов на постоянные, адентию зачатка зуба 2.5, недостаток места для прорезывания зубов 1.3, 2.3 (рис. 2). Для определения поперечного размера верхней челюсти измерено расстояние между молярами верхней и нижней челюсти по методике

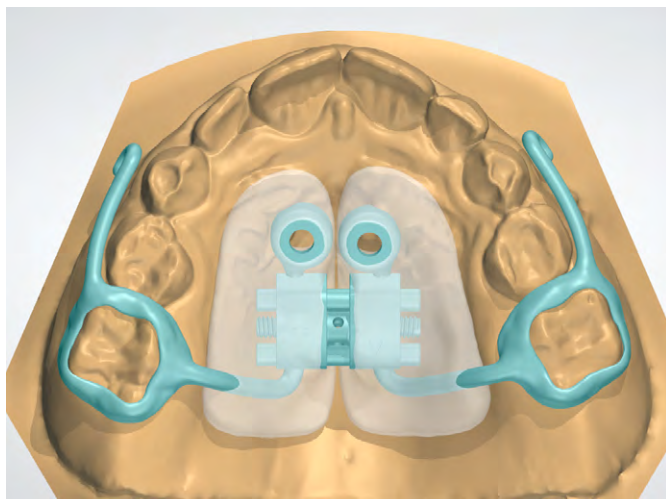


Рис. 4. Виртуальная модель ортодонтического расширяющего аппарата
 Fig. 4. Digital design of the maxillary expansion appliance

К.М. Lee, H.S. Hwang и J.H. Cho [13] на уровне альвеолярного гребня, оно составило 56,27 и 58,55 мм, что подтверждает сужение верхней челюсти на 7,28 мм (рис. 3).

Для расширения верхней челюсти был выбран несъемный ортодонтический расширяющий аппарат с опорой на ортодонтические мини-имплантаты, имеющий в конструкции корпуса крючки для фиксации лицевой маски.

После сканирования верхнего и нижнего зубных рядов шаблон аппарата и сам аппарат моделировался в цифровом формате с помощью программного обеспечения Exocad и был напечатан на 3D-принтере (Formlabs). Возможность позиционирования шаблона относительно твердого нёба позволяет оценить неточности и недостатки перед установкой мини-имплантатов, препятствующие правильному размещению расширяющего аппарата. Эту предварительную оценку можно провести на цифровых моделях пациента в соответствии с формой твердого нёба (рис. 4). Эффективность расширения верхней челюсти зависит от специфических особенностей: параллельности ортодонтических мини-имплантатов, безопасного расположения относительно полости носа и корней передней группы зубов, бикортикальной скелетной опоры, отсутствия избыточного давления на мягкие ткани нёба [8].

Чтобы определить оптимальное месторасположение для установки мини-имплантатов и ортодонтического аппарата требуется индивидуальное проектирование с использованием реконструкции верхней челюсти по данным КЛКТ, совмещенной с файл-сканом верхней челюсти с использованием специализированного программного обеспечения. Все этапы цифрового планирования согласовываются между техником лаборатории, хирургом и ортодонтом в специальном приложении для обратной связи (рис. 5).

В нашем клиническом случае конструкция аппарата состояла из пластмассового базиса, содержащего расширяющий винт Хайрекс (Forestadent, Германия), отходящих от него отростков из нержавеющей медицинской стали, закрепленных на кольцах вторых временных моляров методом лазерной сварки в аргоновой среде, а также двух абатментов для мини-имплантатов, установленных в базис аппарата.

Хирургический этап

Установка под местной анестезией двух мини-имплантатов Орто ИзИ (Forestadent, Германия) диаметром 1,5 мм и длиной 8 мм с межкорневой кортикотомией в зоне зубов 1.1—2.1.

Ортодонтический этап

Аппарат был фиксирован во время хирургического вмешательства после установки мини-имплантатов с дополнительной опорой на кольца на вторые временные моляры с использованием фтористого цемента светового отверждения согласно инструкции производителя. Устройство активировалось со скоростью 1/4 оборота винта в день (0,225 мм расширения за оборот) до достижения необходимого расширения.

Ход лечения

Оценка эффективности скелетного расширения верхней челюсти проводилась через 14 дней. Визуализировалась диастема между верхними центральными резцами, а также отмечалось улучшение вертикального резцового перекрытия — нормализация перекрытия во фронтальном и боковом отделах, что подтвердило скелетное раскрытие срединно-нёбного шва (рис. 6).

После достижения необходимого расширения активация была прекращена, винт аппарата зафиксирован

при помощи жидкотекучего материала для стабилизации результатов расширения верхней челюсти и оставлен в неактивном состоянии в качестве ретенционного аппарата в течение 5 месяцев. Также для улучшения положения верхней челюсти использовался аппарат «Лицевая маска» с внеротовой тягой в течение 4 месяцев. Пациентка наблюдалась каждый месяц для контроля ретенционной фазы лечения (рис. 7).

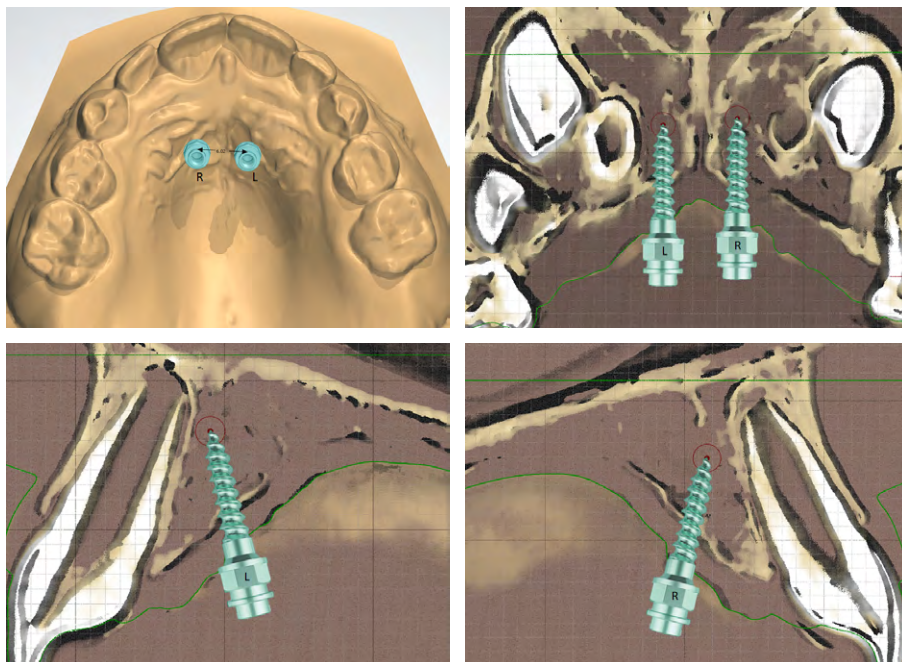


Рис. 5. Расположение мини-имплантатов на трехмерной модели верхней челюсти
Fig. 5. Mini-implants position on the digital model of the maxilla

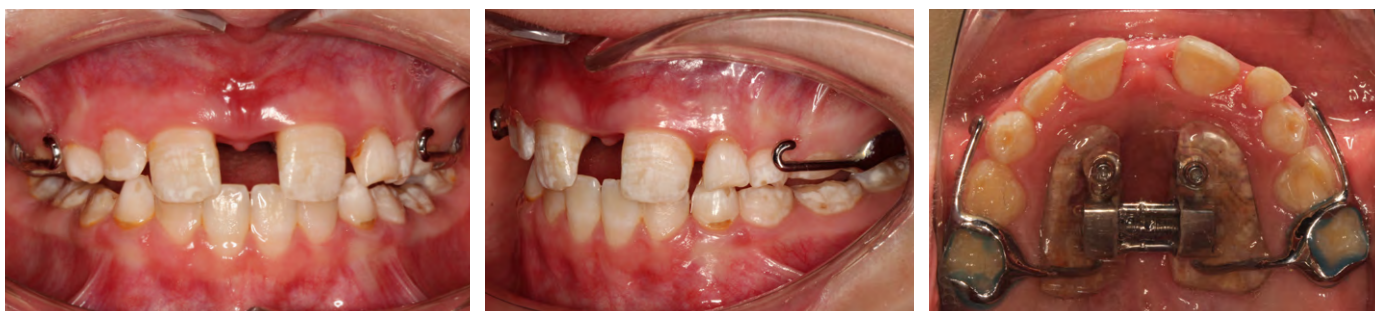

Рис. 6. Фото полости рта после проведенного расширения
Fig. 6. Post-expansion photos

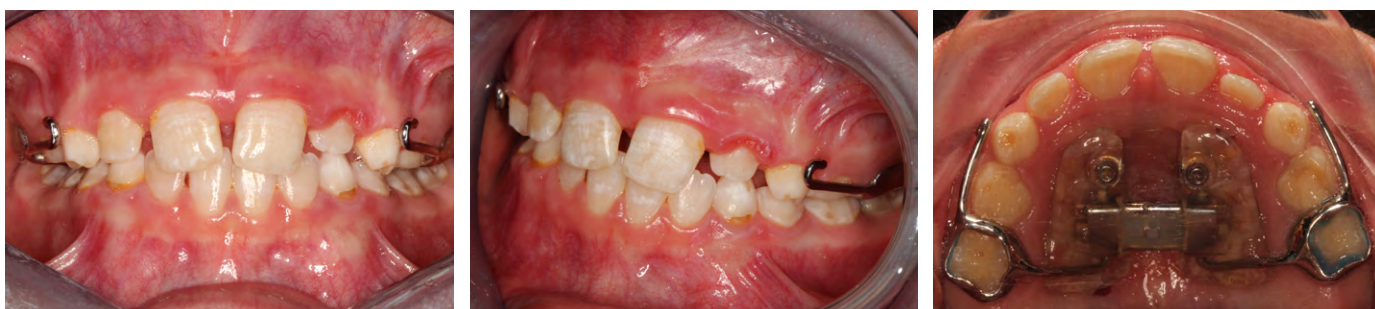

Рис. 7. Фото полости рта спустя 2 месяца ретенционного периода
Fig. 7. Photos after 2 month of retention

ОБСУЖДЕНИЕ

В настоящее время использование скелетной опоры становится все более распространенным методом лечения сужения верхней челюсти, так как оно:

- 1) облегчает управление сложной ортодонтической биомеханикой;
- 2) может успешно применяться при лечении пограничных случаев.

Было также обнаружено, что быстрое расширение верхней челюсти с помощью аппаратов с опорой на мини-имплантаты эффективно раскрывает срединно-нёбный шов у детей при начальной стадии его окостенения.

ЗАКЛЮЧЕНИЕ

Описанный полный цифровой рабочий процесс с применением современных CAD/CAM-технологий может помочь врачам при установке расширяющего аппарата с опорой на временные ортодонтические мини-имплантаты в соответствии с количественными

и качественными характеристиками костной ткани твердого нёба.

Этот рабочий процесс также может улучшить взаимодействие между ортодонтами и зуботехнической лабораторией при изготовлении аппарата.

БЛАГОДАРНОСТЬ

Руководителю лаборатории «Ортодепо» С.И. Благонравову за проектирование и контроль качества изготовления аппаратов, используемых в исследовании.

ACKNOWLEDGEMENT

To S.I. Blagonravov, Head of the Orthodepo Lab, for the design and quality control of the apparatuses used in the study.

Конфликт интересов. Авторы декларируют отсутствие конфликта интересов.

Поступила: 24.08.2022 **Принята в печать:** 25.10.2022

Conflict of interests. The authors declare no conflict of interests.

Received: 24.08.2022 **Accepted:** 25.10.2022

ЛИТЕРАТУРА / REFERENCES:

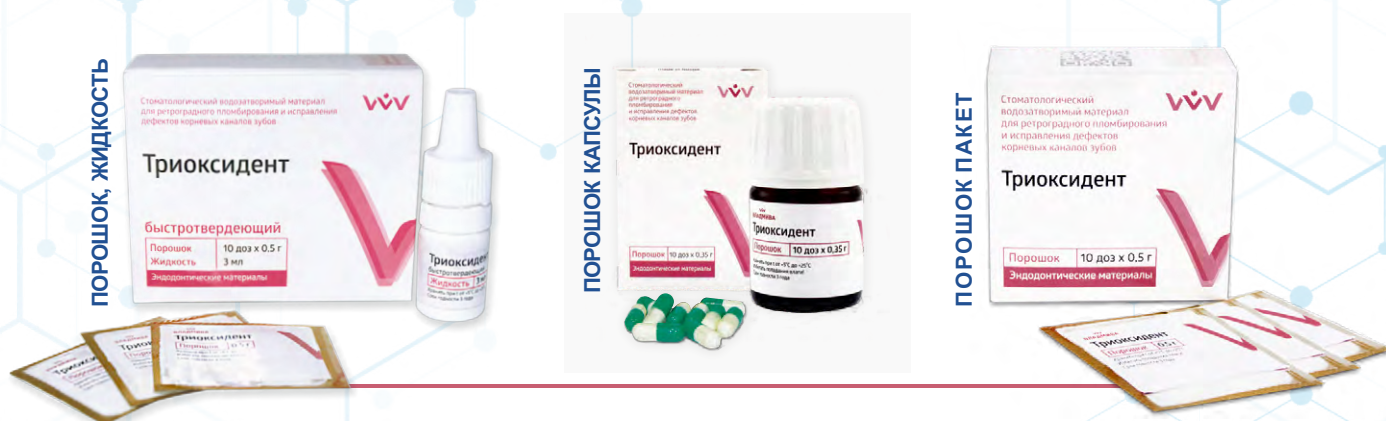1. Арсенина О.И., Попова Н.В., Махортова П.И., Гайрбекова Л.А. Комплексная диагностика и лечение пациентов с сужением и деформацией верхней челюсти. — *Клиническая стоматология*. — 2019; 1 (89): 51—57.
[Arsenina O.I., Popova N.V., Makhortova P.I., Gairbekova L.A. A comprehensive diagnostic and treatment of patients with narrowing and deformities of the upper jaw. — *Clinical Dentistry (Russia)*. — 2019; 1 (89): 51—57 (In Russ.).] [eLibrary ID: 37128729](#)
2. Мешалкина И.В., Корсак Л.В., Ткаченко Т.Б. Сравнительный анализ логопедических и ортодонтических эффектов ортодонтической аппаратуры, применяемой в сменном прикусе для расширения верхнего зубного ряда. — *Российский стоматологический журнал*. — 2020; 1: 23—27.
[Meshalkina Irina V., Korsak L.V., Tkachenko T.B. Comparative analysis of speech therapy and orthodontic effects of orthodontic equipment used in the replacement bite to expand the upper dentition. — *Russian Journal of Dentistry*. — 2020; 1: 23—27 (In Russ.).] [eLibrary ID: 42605785](#)
3. Lo Giudice A., Barbato E., et al. Alveolar bone changes after rapid maxillary expansion with tooth-borne appliances: a systematic review. — *Eur J Orthod*. — 2018; 40 (3): 296—303. [PMID: 29016774](#)
4. Слабковская А.Б., Лугуева Д.Ш., Жигалкина Е.Б. Оценка эффективности применения конструкций для расширения зубных рядов. — *Ортодонтия*. — 2016; 4 (76): 32—41.
[Slabkovskaya A.B., Shugueva L.D., Jigalkina E.B. Estimation of efficiency of the appliances for dentition expansion. — *Orthodontics*. — 2016; 4 (76): 32—41 (In Russ.).] [eLibrary ID: 29443389](#)
5. Слабковская А.Б., Лугуева Д.Ш., Телунц Ю.С. Осложнения, возникающие при использовании аппаратов для расширения зубных рядов. — *Ортодонтия*. — 2016; 2 (74): 21—25.
[Slabkovskaya A.B., Lugueva D.Sh., Telunts Yu.S. Complications resulting from the use of expansion appliances. — *Orthodontics*. — 2016; 2 (74): 21—25 (In Russ.).] [eLibrary ID: 27174550](#)
6. Lux C.J., Conrard C., Burden D., Komposch G. Transverse development of the craniofacial skeleton and dentition between 7 and 15 years of age—a longitudinal postero-anterior cephalometric study. — *Eur J Orthod*. — 2004; 26 (1): 31—42. [PMID: 14994880](#)
7. Garib D.G., Henriques J.F., Janson G., de Freitas M.R., Fernandes A.Y. Periodontal effects of rapid maxillary expansion with tooth-tissue-borne and tooth-borne expanders: a computed tomography evaluation. — *Am J Orthod Dentofacial Orthop*. — 2006; 129 (6): 749—58. [PMID: 16769493](#)
8. Park J.J., Park Y.C., Lee K.J., Cha J.Y., Tahk J.H., Choi Y.J. Skeletal and dentoalveolar changes after miniscrew-assisted rapid palatal expansion in young adults: A cone-beam computed tomography study. — *Korean J Orthod*. — 2017; 47 (2): 77—86. [PMID: 28337417](#)
9. Lo Giudice A., Galletti C., Gay-Escoda C., Leonardi R. CBCT assessment of radicular volume loss after rapid maxillary expansion: A systematic review. — *J Clin Exp Dent*. — 2018; 10 (5): e484-e494. [PMID: 29849974](#)
10. Lo Giudice A., Quinzi V., Ronsivalle V., Martina S., Bennici O., Iso-la G. Description of a digital work-flow for CBCT-Guided construction of micro-implant supported maxillary skeletal expander. — *Materials (Basel)*. — 2020; 13 (8): E1815. [PMID: 32290597](#)
11. Baysal A., Karadede I., Hekimoglu S., Ucar F., Ozer T., Veli I., Uysal T. Evaluation of root resorption following rapid maxillary expansion using cone-beam computed tomography. — *Angle Orthod*. — 2012; 82 (3): 488—94. [PMID: 21843038](#)
12. Leonardi R., Lo Giudice A., et al. Three-dimensional evaluation on digital casts of maxillary palatal size and morphology in patients with functional posterior crossbite. — *Eur J Orthod*. — 2018; 40 (5): 556—562. [PMID: 29474543](#)
13. Lee K.M., Hwang H.S., Cho J.H. Comparison of transverse analysis between posteroanterior cephalogram and cone-beam computed tomography. — *Angle Orthod*. — 2014; 84 (4): 715—9. [PMID: 24325622](#)

ПЛОМБИРОВАНИЕ КОРНЕВЫХ КАНАЛОВ



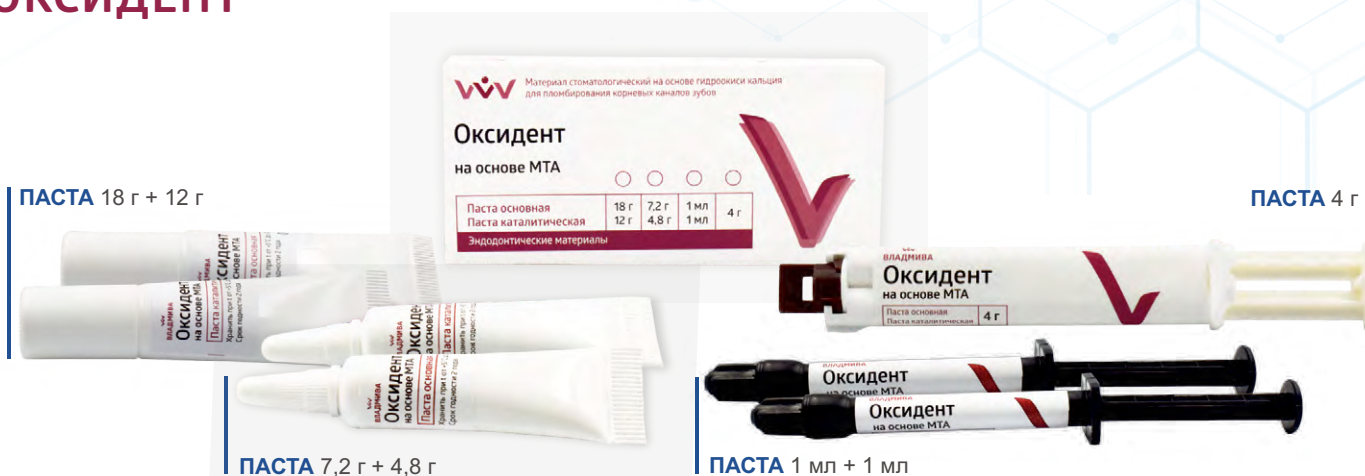ДЛЯ ПЛОМБИРОВАНИЯ КОРНЕВЫХ КАНАЛОВ ЗУБОВ ПРИ ЛЕЧЕНИИ
ПУЛЬПИТА ИЛИ АПИКАЛЬНОГО ПЕРИОДОНТИТА

• ТРИОКСИДЕНТ



• НА ОСНОВЕ МОДИФИЦИРОВАННЫХ МИНЕРАЛЬНЫХ ОКСИДОВ Ca, Si, Al (МТА)

• ОКСИДЕНТ



DOI: 10.37988/1811-153X_2022_4_150

[С.И. Абакаров,](#)

член-корр. РАН, д.м.н., профессор, зав.
кафедрой ортопедической и общей
стоматологии

[Д.В. Сорокин,](#)

д.м.н., профессор кафедры ортопедической
и общей стоматологии

[В.Ю. Лапушко,](#)

аспирант кафедры ортопедической
и общей стоматологии

[С.С. Абакарова,](#)

к.м.н., доцент кафедры ортопедической
и общей стоматологии

РМАНПО, 125993, Москва, Россия

ДЛЯ ЦИТИРОВАНИЯ:

Абакаров С.И., Сорокин Д.В., Лапушко В.Ю., Абакарова С.С. Напряженно-деформированное состояние несъемного протеза на имплантатах в процессе цементирования в зависимости от угла наклона стенок абатмента. — *Клиническая стоматология*. — 2022; 25 (4): 150—158. DOI: 10.37988/1811-153X_2022_4_150

[S.I. Abakarov,](#)

Russian Academy of Science corresponding member, PhD in Medical Sciences, full professor of the Prosthodontics and general dentistry Department

[D.V. Sorokin,](#)

PhD in Medical Sciences, professor of the Prosthodontics and general dentistry Department

[V.Yu. Lapushko,](#)

postgraduate at the Prosthodontics and general dentistry Department

Напряженно-деформированное состояние несъемного протеза на имплантатах в процессе цементирования в зависимости от угла наклона стенок абатмента

Реферат. Несмотря на широкое распространение несъемных протезов с опорой на имплантаты ряд вопросов, связанных с их изготовлением, остается дискуссионным. Многие авторы поднимают вопрос о необходимой степени угла наклона стенок абатментов для улучшения пассивной припасовки и устойчивости протеза. Это и определило актуальность и цель данной публикации. **Материалы и методы.** Методом конечных элементов исследовали напряженно-деформированное состояние составляющих несъемного протеза (керамическая облицовка, каркас, цемент, абатмент) при цементировании на абатмент в зависимости от конструкции протеза, высоты и угла наклона стенок абатмента. Всего было изучено и проанализировано 99 моделей. **Результаты.** Анализ полученных результатов показал, что при цементировании имеют место остаточные напряжения в составляющих конструкции несъемного протеза (металлокерамической коронке). Так, в керамической облицовке остаточные напряжения в основном возникают в пришеечной области, увеличиваются по мере уменьшения угла наклона стенок абатментов до 0° и достигают максимальных значений при несъемном протезе на одиночной опоре — 7,88 МПа, на двух опорах — 10,34 МПа, на трех опорах — 13,12 МПа ($p \leq 0,05$). При увеличенном диаметре опоры абатмента 6 мм значения напряженно-деформированного состояния ниже на 14,3% при всех углах наклона стенок абатментов ($p \leq 0,05$), в отличие от значений напряженно-деформированного состояния при абатменте с диаметром в пришеечной области 4,5 мм. Также по мере уменьшения угла наклона абатментов увеличивается напряженно-деформированное состояние в металлическом каркасе в пришеечной области, достигая максимальных значений при несъемном протезе на одиночной опоре — 12,26 МПа, на двух опорах — 12,94 МПа, на трех опорах — 13,36 МПа ($p \leq 0,05$). **Заключение.** Исследование напряженно-деформированного состояния абатментов показало всплеск остаточных напряжений в их верхней части несъемного протеза на одиночной опоре, на двух и на трех опорах, достигающих наибольших значений при увеличении угла наклона его стенок и высоты абатмента. Так, уже при высоте 7 мм и 8° полученные значения (39,25 МПа) в 2,7 раз выше, чем при абатменте высотой 3 мм и с углом наклона стенок 10° (14,45 МПа; $p \leq 0,05$). Установлено, что высота и угол наклона стенок абатмента влияют на неравномерность распределений напряжений в керамической облицовке, каркасе, цементном слое и абатменте.

Ключевые слова: математическое моделирование, абатмент, несъемные протезы на имплантатах, угол наклона стенок, конвергенция, напряженно-деформированное состояние коронки

Stress-deformed state of a non-removable prosthesis on implants in the process of cementing, depending on the angle of the abutment walls

Abstract. Despite the widespread use of implant-supported fixed dentures, a number of issues related to their manufacture remain debatable. Many authors raise the question of the necessary degree of inclination of the abutment walls to improve the passive fit and stability of the prosthesis, which determined the relevance and aim of this publication. **Materials and methods.** A study of the stress-strain state of the components of a fixed prosthesis during cementation on an abutment (ceramic veneer, frame, cement, abutment) was carried out using the finite element method, depending on the design of the fixed prosthesis, the height and angle of inclination of the abutment

S.S. Abakarova,

PhD in Medical sciences, associate professor of the Prosthodontics and general dentistry Department

Russian Medical Academy of Continuous Professional Education, 125993, Moscow, Russia

FOR CITATION:

Abakarov S.I., Sorokin D.V., Lapushko V.Yu., Abakarova S.S. Stress-deformed state of a non-removable prosthesis on implants in the process of cementing, depending on the angle of the abutment walls. *Clinical Dentistry (Russia)*. 2022; 25 (4): 151—158 (In Russ.). DOI: 10.37988/1811-153X_2022_4_150

walls. A total of 99 models were studied and analyzed. **Results.** The analysis of the obtained results showed that during cementation there are residual stresses in the components of the structure of a fixed prosthesis (metal-ceramic crown). Thus, in ceramic lining, residual stresses occur mainly in the cervical region and increase as the angle of inclination of the abutment walls decreases to 0° and reach maximum values with a fixed prosthesis on a single support — 7.88 MPa, on two supports — 10.34 MPa, and on three supports — 13.12 MPa ($p \leq 0.05$). With an increased diameter of the abutment support of 6 mm, the values of the stress-strain state are lower by 14.3% at all angles of inclination of the walls of the abutments ($p \leq 0.05$), in contrast to the values of the stress-strain state with an abutment with a diameter in the cervical region 4.5 mm. Also as the angle of inclination of the abutments decreases, there is increase in the stress-strain state in the metal frame in the cervical area and reach maximum values with a fixed prosthesis on a single support — 12.26 MPa, on two supports — 12.94 MPa, on three supports — 13.36 MPa ($p \leq 0.05$). **Conclusions.** The study of the stress-strain state of the abutments showed a surge of residual stresses in their upper part of a fixed prosthesis on a single support, on two supports, on three supports, reaching the highest values with an increase in the angle of inclination of its walls and the height of the abutment. So, already at a height of 7 mm and 8°, the obtained values (39.25 MPa) are 2.7 times higher than with an abutment with a height of 3 mm and a wall inclination angle of 10° (14.45 MPa; $p \leq 0.05$). It has been established that the height and angle of inclination of the abutment walls affect the uneven distribution of stresses in the ceramic veneer, framework, cement layer and abutment.

Key words: mathematical modeling, abutment, fixed dentures on implants, wall inclination angle, convergence, stress-strain state of the crown

ВВЕДЕНИЕ

Несмотря на широкое распространение несъемных протезов с опорой на имплантаты ряд вопросов, связанных с их изготовлением, остается дискуссионным. Многие авторы поднимают вопрос о необходимой степени угла наклона стенок абатментов для улучшения пассивной припасовки и устойчивости протеза [1–5]. Ряд специалистов отмечают, что цементный слой наряду с углом наклона опоры играет важную роль в надежном функционировании несъемного протеза [6–15]. Вместе с тем отмечен большой разброс в рекомендациях по углу наклона стенок абатмента [16–20].

Неизученным остается влияние процесса цементирования на составляющие несъемного протеза на имплантатах. Поэтому в последнее время возникла необходимость изучения биомеханических процессов, возникающих во рту, многие авторы обращают особое внимание на моделирование клинических ситуаций и изучение напряженно-деформированных состояний методом конечных элементов [21–28].

Цель исследования — изучить напряженно-деформированное состояние составляющих несъемного протеза при цементировании на абатмент (керамическая облицовка, каркас, цемент, абатмент) методом конечных элементов в зависимости от конструкции несъемного протеза, высоты и угла наклона стенок абатмента.

МАТЕРИАЛЫ И МЕТОДЫ

Для изучения влияния угла наклона стенок абатментов на распределение напряженно-деформированного состояния в абатментах, цементном слое, каркасе и керамической облицовке при цементировании использовался метод конечных элементов с применением математического моделирования в Ansys Workbench. Изучали:

- металлокерамические коронки с опорой на единственный абатмент (рис. 1а);
- металлокерамические коронки с опорой на 2 абатмента (рис. 1б);
- металлокерамические коронки с опорой на 3 абатмента (рис. 1с).

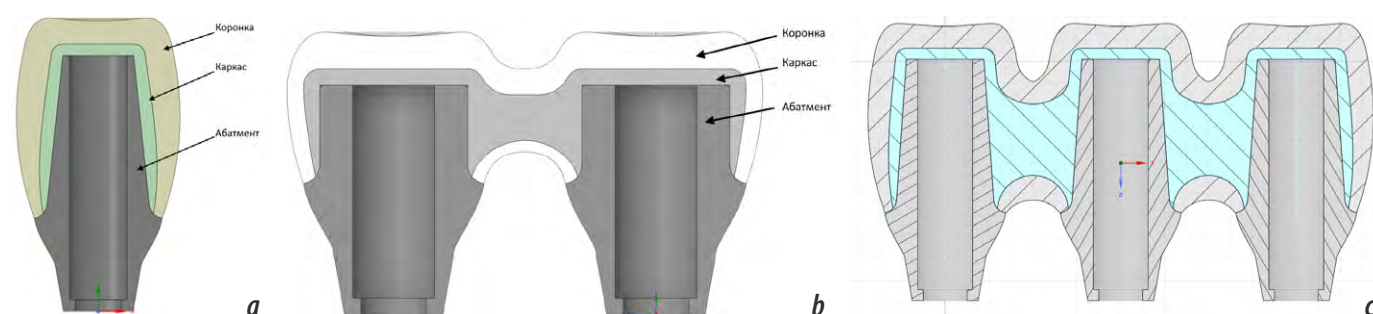


Рис. 1. Общий вид конструкции металлокерамической коронки: а — на одиночном абатменте; б — на двух опорах абатментов; с — на трех опорах абатментов

Fig. 1. General view of the design of the metal-ceramic crown: a — on a single abutment; b — on two abutment supports; c — on three abutment supports

Исследовали несъемные протезы на абатментах высотой 3 и 5 мм, диаметр абатментов у основания уступа — 4,5 мм, угол наклона стенок — от 0° до 10° с шагом в 2°. При высоте абатментов 7 мм и диаметром у основания уступа 4,5 мм изучали углы наклона стенок от 0° до 8° с шагом в 2°, из-за схождения стенок абатментов при угле наклона стенок 10° изучали дополнительные конструкции абатментов высотой 7 мм с увеличением диаметра у основания уступа до 6 мм и углами наклона стенок от 0° до 10° с шагом в 2° (рис. 2). При высоте абатментов 9 мм и диаметром у основания уступа 4,5 мм изучали углы наклона стенок от 0° до 6° с шагом в 2°. При углах наклона стенок 8° и 10° и диаметре 4,5 мм происходило схождение стенок в верхней части абатмента без возможности проектирования шахты для винта, поэтому изучались дополнительные конструкции абатментов высотой 9 мм с увеличением диаметра у основания уступа до 6 мм и углами наклона стенок от 0° до 10° с шагом в 2°. Ширина уступа всех абатментов составляла 0,5 мм, толщина цементного слоя — 50 мкм. Всего было изучено и проанализировано 99 моделей.

При математическом моделировании абатментов и каркасов за основу были приняты стандартные механические свойства общеприменяемого титанового сплава Ti6Al4V [29], а также использовались механические свойства стеклоиономерного цемента и керамики [30]. В исследовании изучали только линейно-упругие свойства материалов. Механические свойства материалов представлены в таблице.

Механические свойства материалов
Mechanical properties of materials

	Ti6Al4V	Керамика	Цементный слой
Модуль упругости, МПа	108 000	82 200	80
Коэффициент Пуассона	0,37	0,35	0,33
Предел прочности на растяжение, МПа	830	50	7
Предел прочности на сжатие, МПа	830	517	140

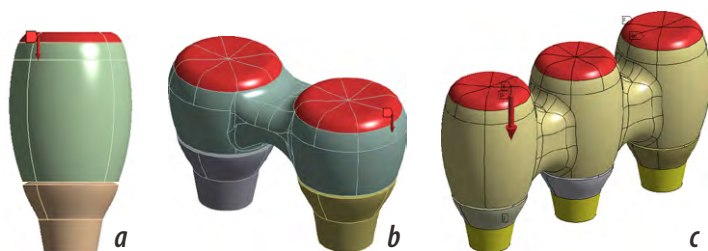


Рис. 3. Приложение внешней вертикально направленной мануальной нагрузки 50 Н при фиксации несъемных протезов на абатменты: а — протез на одиночном абатменте; б — протез с опорой на два абатмента; с — несъемный протез с опорой на три абатмента

Исследование с помощью метода конечных элементов для изучения напряженно-деформированного состояния несъемных протезов в зависимости от угла наклона стенок абатментов проводилось в процессе лабораторного моделирования клинического этапа цементирования несъемных металлокерамических протезов на абатменты имплантатов.

При моделировании фиксации несъемных протезов на абатменты за основу было взято предположение о том, что все несъемные протезы устанавливались на незастывший цементный слой с одинаковой внешней вертикально направленной нагрузкой, равной 50 Н, что соответствует средней мануальной силе при фиксации несъемных протезов (рис. 3).

При изучении фиксации несъемных протезов на абатменты были смоделированы взаимодействующие контактные поверхности для моделирования застывания цементного слоя — внутренняя поверхность несъемного протеза, отмеченная красным цветом, и внешняя поверхность абатмента, отмеченная синим цветом, которым придавались прочностные характеристики стеклоиономерного цемента толщиной 50 мкм (рис. 4). На данном этапе для моделирования фиксации несъемного протеза на жидкий цементный слой контакт между поверхностями принимался с коэффициентом трения, равным 0 (frictionless).

Затем взаимодействующим контактам несъемного протеза и абатмента придавали свойства застывшего цементного слоя. Свойства застывшего цементного слоя толщиной 50 мкм, определялись по формуле:

$$k = \frac{E}{h} = \frac{80 \frac{Н}{мм^2}}{50 \frac{мм}{мкм}} = 1,6 \cdot 10^3 \frac{Н}{мм^3}$$




Рис. 4. Взаимодействующие контактные поверхности: внутренняя поверхность несъемного протеза (красный цвет) и внешняя поверхность абатмента (синий цвет), которым придавались свойства стеклоиономерного цемента

Fig. 4. Interacting contact surfaces: the inner surface of the fixed prosthesis (red) and the outer surface of the abutment (blue), which were given the properties of glass ionomer cement

где E — модуль упругости стеклоиономерного цемента; h — толщина цементного слоя.

После этого внешнюю вертикально направленную нагрузку снимали и происходило перераспределение внутренних напряжений. При этом в конструкции несъемного протеза, фиксированного на абатменты, возникали напряжения, называемые остаточными. Данный этап моделирования позволил описать возникновение и распределение остаточных напряжений в несъемных протезах в процессе их цементирования на абатменты имплантатов.

При моделировании конечноэлементные конструкции, состоящие из абатмента, каркаса и керамической облицовки, содержали 200 тысяч узлов и 75 тысяч гексаэдрических элементов второго порядка; в местах скруглений сетка сгущена (рис. 5).

В результате изучения влияния наклона стенок абатментов на распределение напряжений в несъемных протезах в Ansys WorkBench были получены распределения напряжений в абатментах, каркасах, керамической облицовке, а также были определены контактные давления и величины сдвиговых напряжений в цементном слое.

В качестве анализируемой компоненты напряжений для керамической облицовки были использованы максимальные растягивающие напряжения, поскольку керамика является материалом, подверженным хрупкому разрушению. В качестве анализируемой компоненты напряжений для титанового сплава Ti6Al4V использованы эквивалентные напряжения по Мизесу, поскольку титановый сплав является пластичным материалом. В качестве анализируемой компоненты для определения прочности цементного слоя рассматривались максимальные растягивающие напряжения и максимальные напряжения сдвига, которые позволили выделить зоны, подверженные начальному разрушению цементного слоя. В качестве критерия оценки изучаемых углов наклона стенок абатментов рассматривались прочностные свойства конструкции по каждому ее элементу (абатмент, цементный слой, каркас, керамическая облицовка).

При статистической обработке результатов использовали параметрические методы статистики.

РЕЗУЛЬТАТЫ

Как показало исследование процесса цементирования металлокерамических коронок на абатменты, после фиксации в конструкции возникают остаточные напряжения. Так, в керамической облицовке остаточные напряжения в основном возникают в пришеечной области, и они увеличиваются по мере уменьшения угла наклона стенок абатментов (рис. 6). Анализ уровня изменений напряжений конструкций в МПа по каждому элементу проводили в одинаковых точках элемента (рис. 7) и отображали на графиках.

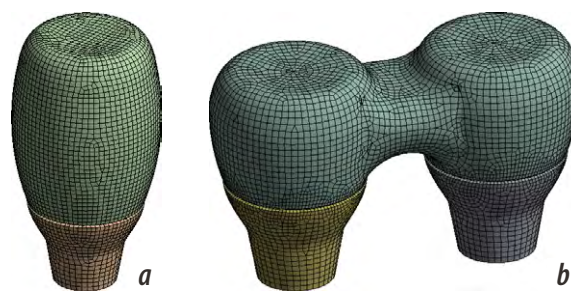


Рис. 5. Общий вид конечноэлементной модели: а — одиночного несъемного протеза, фиксированного на абатмент; б — несъемного протеза, фиксированного на два абатмента
Fig. 5. General view of the finite element model: a — single fixed prosthesis fixed on the abutment; b — fixed prosthesis fixed on two abutments

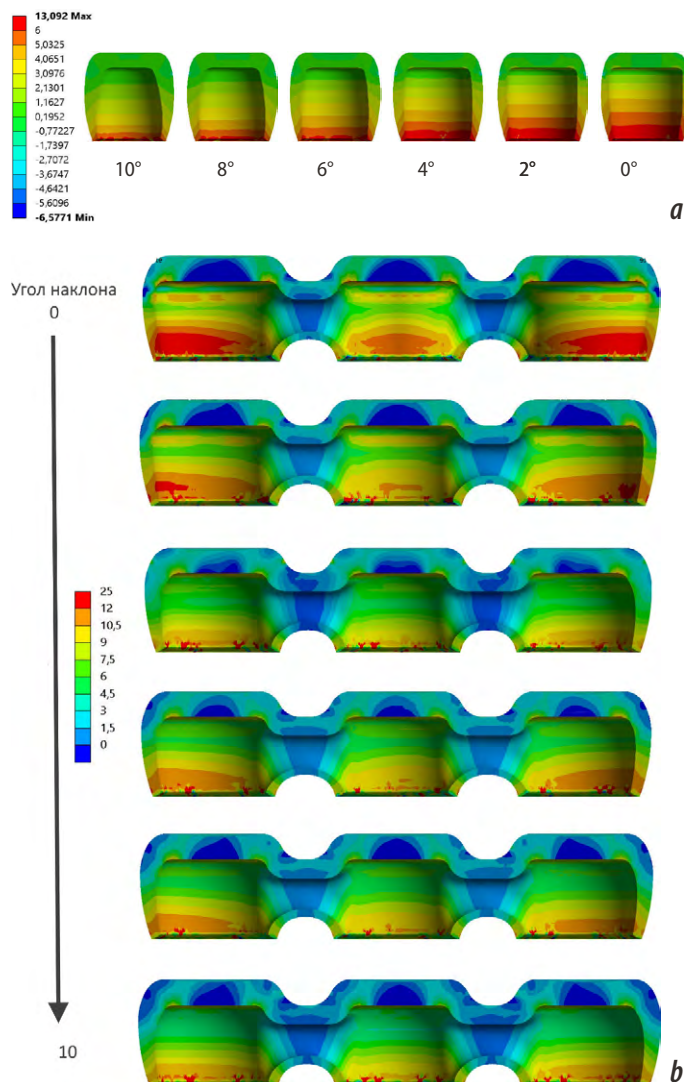


Рис. 6. Остаточные напряжения в керамической облицовке несъемного протеза: а — фиксированного на одиночный абатмент при высоте абатмента 5 мм с углами наклона стенок 10°, 8°, 6°, 4°, 2°, 0°; б — фиксированного на трех опорах, при высоте абатмента 3 мм с углами наклона стенок 0°, 2°, 4°, 6°, 8°, 10°
Fig. 6. Residual stresses in the ceramic lining of a fixed prosthesis: a — fixed on a single abutment with an abutment height of 5 mm with wall inclination angles of 10°, 8°, 6°, 4°, 2°, 0°; b — fixed on three supports, with an abutment height of 3 mm with wall inclination angles of 0°, 2°, 4°, 6°, 8°, 10°

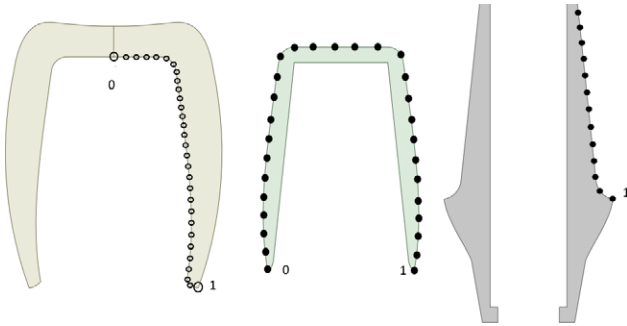


Рис. 7. Схематическое обозначение точек на элементах конструкции для отслеживания изменений и отображения их на графике: а — керамическая облицовка; б — каркас; с — абатмент

Fig. 7. Schematic designation of points on structural elements to track changes and display them on a graph: a — ceramic cladding; b — frame; c — abutment

Как показано на рис. 8, увеличение уровня напряжения возникает в пришеечной области керамической облицовки, максимальное при 0° напряжение достигает 7,88 МПа; при 2° — 7,47 МПа; 4° — 7,34 МПа; 6° — 6,83 МПа; 8° — 6,33 МПа; 10° — 6,21 МПа.

Как показано на рис. 9 увеличение уровня напряжений возникает с середины коронки до пришеечной области керамической облицовки. Максимальное при 0° напряжение достигает 13,12 МПа; при 2° — 12,71 МПа; 4° — 12,06 МПа; 6° — 11,69 МПа; 8° — 11,72 МПа; 10° — 11,21 МПа.

Анализ исследования графиков изменения уровня напряжений в керамической облицовке несъемных протезов на одиночной опоре, на двух и на трех опорах абатментов, при абатментах высотой 3, 5, 7 и 9 мм, а также углами наклона стенок от 0° до 10° с шагом в 2° показал уменьшение уровня напряжений в пришеечной

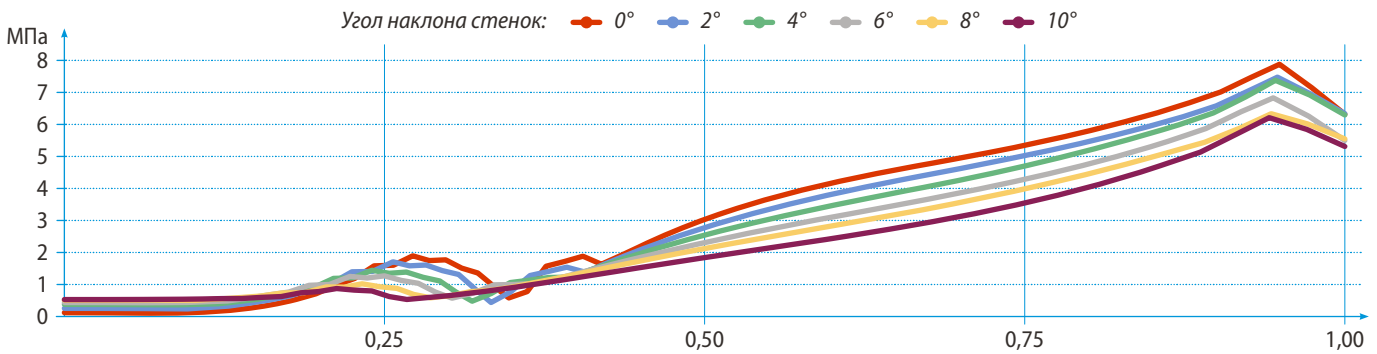


Рис. 8. График остаточных напряжений в керамической облицовке несъемного протеза, фиксированного на одиночный абатмент, при высоте абатмента 5 мм с углами наклона стенок 0°, 2°, 4°, 6°, 8° и 10°

Fig. 8. Graph of residual stresses in the ceramic lining of a fixed prosthesis fixed on a single abutment, with an abutment height of 5 mm with wall inclinations of 0°, 2°, 4°, 6°, 8°, and 10°

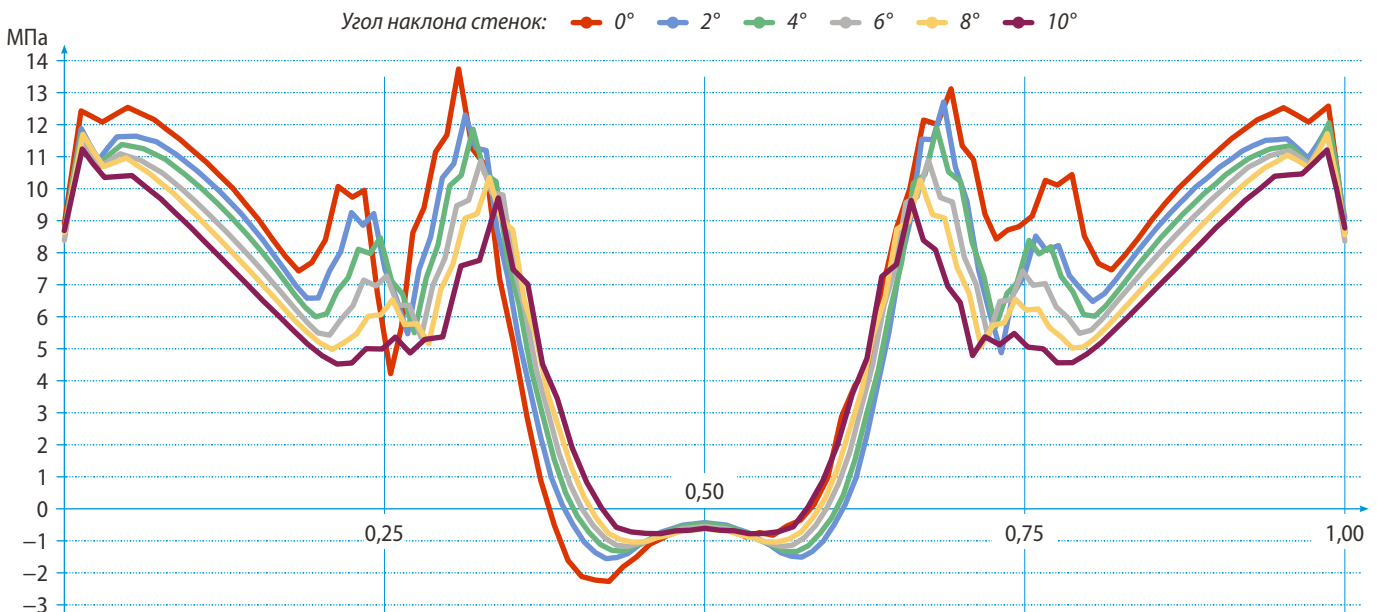


Рис. 9. График остаточных напряжений в керамической облицовке несъемного протеза, фиксированного на трех опорах, при высоте абатмента 3 мм с углами наклона стенок 0°, 2°, 4°, 6°, 8° и 10°

Fig. 9. Graph of residual stresses in the ceramic lining of a fixed prosthesis fixed on three supports, with an abutment height of 3 mm with wall inclinations of 0°, 2°, 4°, 6°, 8°, and 10°

области керамической облицовки с увеличением угла наклона стенок абатментов. Различия значений остаточных напряжений в керамической облицовке между несъемными протезами на одиночной опоре, на двух и на трех опорах абатментов равнозначной высотой 3, 5, 7 и 9 мм и с углами наклона стенок от 0° до 10° с шагом в 2° статистически не достоверны ($p \geq 0,05$).

Анализируя значения графиков напряжений в керамической облицовке всех несъемных протезов, можно сделать следующие выводы:

- При увеличении угла наклона стенок абатментов от 0° до 10° остаточные напряжения в керамическом слое уменьшаются в пришеечной области абатмента.
- При увеличенном диаметре опоры абатмента 6 мм значения напряженно-деформированного состояния ниже при всех углах наклона стенок абатментов, в отличие от значений напряженно-деформированного состояния при абатменте с диаметром в пришеечной области 4,5 мм, что статистически достоверно ($p \leq 0,05$).

Также при исследовании отмечается увеличение напряженно-деформированного состояния в металлическом каркасе в пришеечной области несъемных протезов на одиночной опоре, на двух и на трех опорах абатментов при высоте абатмента 3, 5, 7 и 9 мм с уменьшением угла наклона стенок абатмента. На рис. 10 видно, что область напряженно-деформированного состояния увеличивается с пришеечной части металлического каркаса до его середины с уменьшением угла наклона стенок абатмента.

На рис. 11 показано, что увеличение уровня напряжения возникает в пришеечной области металлических каркасов несъемных протезов, где максимальное напряжение достигается при 0° — 12,26 МПа, 2° — 11,45 МПа, 4° — 11,17 МПа, 6° — 10,79 МПа, 8° — 9,82 МПа, 10° — 9,65 МПа.

Анализ исследования графиков изменения уровня напряжений в металлическом каркасе несъемных протезов на одиночной опоре, на двух и на трех опорах абатментов при абатментах высотой 3, 5, 7 и 9 мм, с углами наклона стенок от 0° до 10° с шагом в 2°, показал уменьшение уровня напряжений в пришеечной области с увеличением угла наклона стенок абатментов. При высоте 7 и 9 мм угол наклона стенок абатментов также оказывал влияние на область напряженно-деформированного состояния в металлическом каркасе, которая увеличивалась с уменьшением угла наклона стенок абатментов. Максимальные значения напряженно-деформированного состояния доходили до 10,15 МПа при высоте абатмента 7 мм и угле наклона 0°, 35 МПа при высоте абатмента 9 мм и угле наклона 0°, при диаметре 4,5 мм. При диаметре 6 мм и высоте абатментов 7 и 9 мм угол наклона стенок абатментов также влиял на область распространения напряженно-деформированного состояния в металлическом каркасе, максимальные значения которого не превышали 7,5 МПа при угле наклона стенок




Рис. 10. Остаточные напряжения в металлическом каркасе несъемного протеза при высоте абатмента 5 мм с углами наклона стенок 10°, 8°, 6°, 4°, 2° и 0°

Fig. 10. Residual stresses in the metal frame of a fixed prosthesis at an abutment height of 5 mm with wall inclinations of 10°, 8°, 6°, 4°, 2°, and 0°

0°. Различия значений остаточных напряжений в металлическом каркасе между несъемными протезами на одиночной опоре, на двух и на трех опорах абатментов равнозначной высотой 3, 5, 7 и 9 мм, с углами наклона стенок от 0° до 10° с шагом в 2° не значимы, статистически не достоверны. Также отмечается, что при увеличенном диаметре опоры абатмента 6 мм значения напряженно-деформированного состояния ниже при всех углах наклона стенок абатментов, в отличие от значений напряженно-деформированного состояния при абатменте с диаметром в пришеечной области 4,5 мм, и это статистически достоверно ($p \leq 0,05$).

В ходе дальнейшего исследования были изучены абатменты высотой 3, 5, 7 и 9 мм, с углами наклона стенок от 0° до 10° с шагом в 2°, на которые фиксировались несъемные протезы. Данное исследование напряженно-деформированного состояния абатментов показало всплеск остаточных напряжений в их верхней части, достигающий наибольших значений при максимальном угле наклона его стенок (рис. 12).

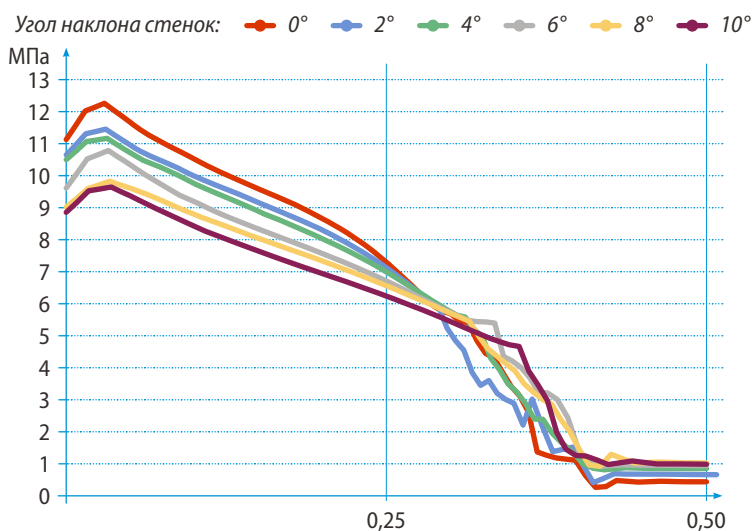


Рис. 11. График остаточных напряжений в металлическом каркасе несъемного протеза при высоте абатмента 5 мм с углами наклона стенок 0°, 2°, 4°, 6°, 8° и 10°

Fig. 11. Graph of residual stresses in the metal frame of a fixed prosthesis at an abutment height of 5 mm with wall inclination angles of 0°, 2°, 4°, 6°, 8°, and 10°

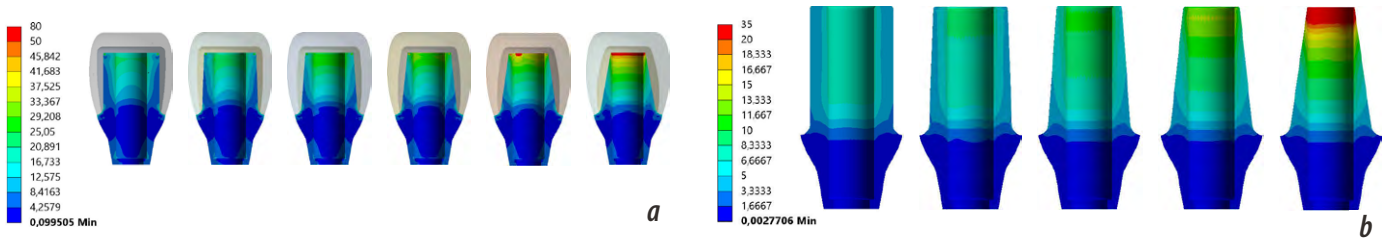


Рис. 12. Остаточные напряжения в абатменте после фиксации металлокерамической коронки: а — при высоте абатмента 5 мм с углами наклона стенок 0°, 2°, 4°, 6°, 8°, 10°; б — при высоте абатмента 7 мм с углами наклона стенок 0°, 2°, 4°, 6° и 8° и диаметре 4,5 мм
 Fig. 12. Residual stresses in the abutment after fixation of the ceramic-metal crown: a — at abutment height of 5 mm with wall inclination angles of 0°, 2°, 4°, 6°, 8°, 10°; b — with an abutment height of 7 mm with wall inclination angles of 0°, 2°, 4°, 6°, and 8° and a diameter of 4.5 mm

На рис. 13, где отображены значения напряженно-деформированного состояния абатмента высотой 5 мм при углах наклона от 0° до 10° и на рис. 14 с абатментами высотой 7 мм и диаметром 4,5 мм с углами наклона

стенок от 0° до 8° наблюдается высокая концентрация напряжений при максимальных углах наклона стенок абатментов. При высоте 7 мм значения в 2,7 раз выше, чем при абатменте высотой 3 мм с углом наклона стенок

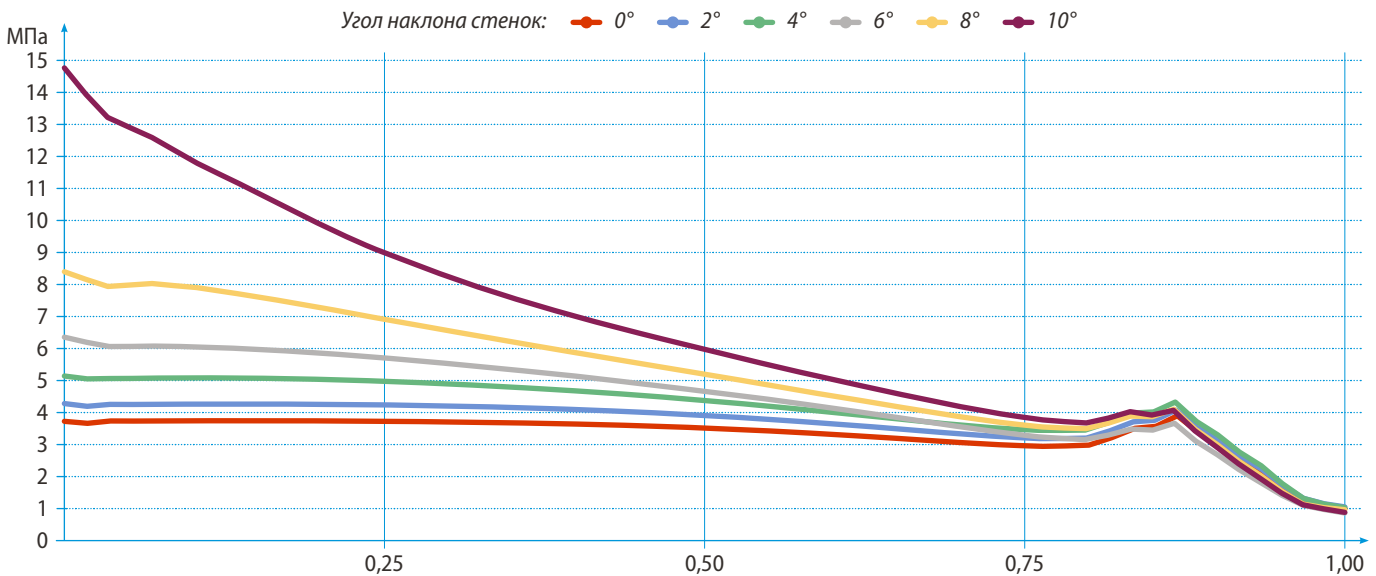


Рис. 13. График остаточных напряжений в абатменте после фиксации металлокерамической коронки при высоте абатмента 5 мм с углами наклона стенок 0°, 2°, 4°, 6°, 8° и 10°
 Fig. 13. Graph of residual stresses in the abutment after fixation of a metal-ceramic crown at an abutment height of 5 mm with wall inclination angles of 0°, 2°, 4°, 6°, 8°, and 10°

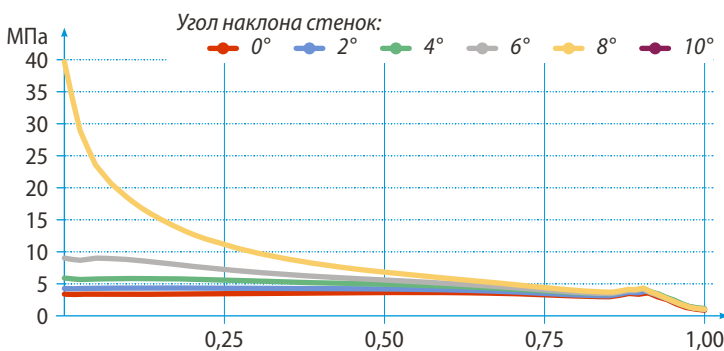


Рис. 14. График остаточных напряжений в абатменте после фиксации металлокерамической коронки при высоте абатмента 7 мм с углами наклона стенок 0°, 2°, 4°, 6° и 8°
 Fig. 14. Graph of residual stresses in the abutment after fixation of a metal-ceramic crown at an abutment height of 7 mm with wall inclinations of 0°, 2°, 4°, 6°, and 8°

10°, и это статистически достоверно ($p \leq 0,05$).

При анализе данных в графиках несъемных протезов на одиночной опоре, на двух и на трех опорах абатментов высотой 3, 5, 7 и 9 мм с углами наклона стенок от 0° до 10° с шагом в 2° отмечался всплеск напряженно-деформированного состояния в верхней части абатмента при высоте 7 мм и углом наклона стенок 8°, а также при высоте 9 мм и угле наклона стенок 6° с диаметром в пришеечной области 4,5 мм. Данный всплеск напряжения объясняется уменьшением толщины стенок абатментов в его верхней части при создании конусности. Различия значений остаточных напряжений в абатменте между несъемными протезами на одиночной опоре, на двух и на трех опорах абатментов равнозначной высотой 3, 5, 7

и 9 мм с углами наклона стенок от 0° до 10° с шагом в 2° статистически недостоверны. При увеличенном диаметре опоры абатмента 6 мм и высоты 7 и 9 мм значения напряженно-деформированного состояния ниже при всех углах наклона стенок абатментов, в отличие от значений напряженно-деформированного состояния при абатменте с диаметром в пришеечной области 4,5 мм, что статистически достоверно ($p \leq 0,05$).

При анализе данных, полученных в цементном слое, остаточные напряжения возникают в верхней части конструкции с уменьшением угла наклона стенок абатмента и не превышают 5 МПа (рис. 15). Различия значений остаточных напряжений в цементном слое между несъемными протезами на одиночной опоре, на двух и на трех опорах абатментов равнозначной высотой 3, 5, 7 и 9 мм и углами наклона стенок от 0° до 10° с шагом в 2° с диаметром 4,5 и 6 мм статистически не достоверны ($p \geq 0,05$).

ЗАКЛЮЧЕНИЕ

Анализ полученных результатов показал, что при цементировании в составляющих конструкции несъемного протеза (металлокерамической коронке) имеют место остаточные напряжения. Так, в керамической облицовке остаточные напряжения в основном возникают в пришеечной области, статистически достоверно ($p \leq 0,05$) увеличиваются по мере уменьшения угла наклона стенок абатментов до 0° и достигают максимальных значений при несъемном протезе на одиночной опоре — 7,88 МПа; на двух опорах — 10,34 МПа; на трех опорах — 13,12 МПа. При увеличенном диаметре опоры абатмента 6 мм значения напряженно-деформированного состояния статистически достоверно ($p \leq 0,05$) ниже на 14,3% при всех углах наклона стенок абатментов, в отличие от значений напряженно-деформированного состояния при абатменте с диаметром в пришеечной области 4,5 мм. Также по мере уменьшения угла наклона абатментов отмечается статистически достоверное ($p \leq 0,05$) увеличение напряженно-деформированного состояния в металлическом каркасе в пришеечной области, достигая максимальных значений при несъемном протезе на одиночной опоре — 12,26 МПа; на двух опорах — 12,94 МПа; на трех опорах — 13,36 МПа. Исследование напряженно-деформированного состояния абатментов показало всплеск остаточных напряжений в их верхней части несъемного протеза на одиночной опоре, на двух и на трех опорах, достигающих наибольших значений при увеличении угла наклона его стенок и высоты абатмента, и это статистически достоверно ($p \leq 0,05$). Так, уже при высоте 7 мм и 8° полученные

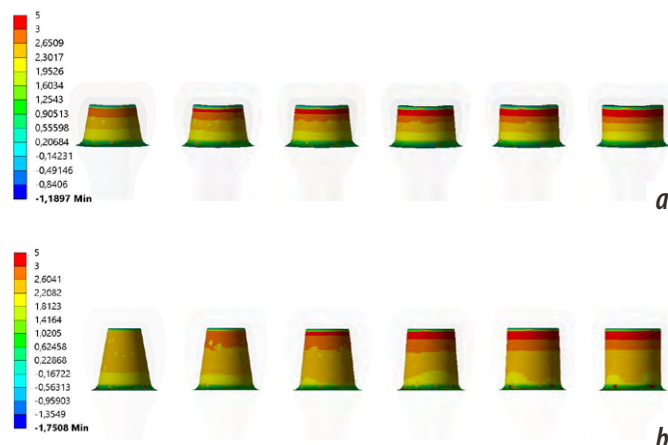

Рис. 15. Остаточные напряжения в цементном слое после фиксации металлокерамических несъемных протезов: а — на одиночной опоре при высоте абатмента 3 мм с углами наклона стенок 10°, 8°, 6°, 4°, 2° и 0°; б — на двух опорах при высоте абатмента 5 мм с углами наклона стенок 10°, 8°, 6°, 4°, 2° и 0°

Fig. 15. Residual stresses in the cement layer after fixation of ceramic-metal fixed prostheses: a — on a single support at an abutment height of 3 mm with wall inclination angles of 10°, 8°, 6°, 4°, 2° and 0°; b — on two supports with an abutment height of 5 mm with wall inclination angles of 10°, 8°, 6°, 4°, 2° and 0°

значения (39,25 МПа) в 2,7 раз выше, чем при абатменте высотой 3 мм с углом наклона стенок 10° (14,45 МПа).

Проведенное исследование показало, что высота и угол наклона стенок абатмента влияют на неравномерность распределений напряжений в керамической облицовке, каркасе и абатменте, что в свою очередь оказывает влияние на напряжение в цементном слое несъемных протезов, сконцентрированное в верхней части конструкции и увеличивающееся по мере уменьшения угла наклона. Данные неравномерные распределения напряжений способствуют появлению концентраций напряжений, которые не являются критическими, но при увеличении нагрузки могут стать начальными разрушающими механизмами расцементирования несъемных протезов. В связи с этим при изготовлении несъемных металлокерамических протезов на имплантатах для уменьшения концентрации напряжений в конструкции стоит учитывать рекомендуемый угол наклона стенок абатментов.

Конфликт интересов. Авторы декларируют отсутствие конфликта интересов.

Поступила: 10.08.2022 **Принята в печать:** 10.11.2022

Conflict of interests. The authors declare no conflict of interests.

Received: 10.08.2022 **Accepted:** 10.11.2022

ЛИТЕРАТУРА / REFERENCES:

1. Proos K.A., Swain M.V., Ironside J., Steven G.P. Influence of margin design and taper abutment angle on a restored crown of a first

premolar using finite element analysis. — *Int J Prosthodont.* — 2003; 16 (4): 442—9. [PMID: 12956502](https://pubmed.ncbi.nlm.nih.gov/12956502/)

2. Bernal G., Okamura M., Muñoz C.A. The effects of abutment taper, length and cement type on resistance to dislodgement of cement-retained, implant-supported restorations. — *J Prosthodont.* — 2003; 12 (2): 111—5. [PMID: 12964683](#)
3. Ayad M.F., Maghrabi A.A., Rosenstiel S.F. Assessment of convergence angles of tooth preparations for complete crowns among dental students. — *J Dent.* — 2005; 33 (8): 633—8. [PMID: 16139694](#)
4. Karl M., Taylor T.D., Wichmann M.G., Heckmann S.M. In vivo stress behavior in cemented and screw-retained five-unit implant FPDs. — *J Prosthodont.* — 2006; 15 (1): 20—4. [PMID: 16433647](#)
5. Lee M.Y., Heo S.J., Park E.J., Park J.M. Comparative study on stress distribution around internal tapered connection implants according to fit of cement- and screw-retained prostheses. — *J Adv Prosthodont.* — 2013; 5 (3): 312—8. [PMID: 24049573](#)
6. Covey D.A., Kent D.K., et al. Effects of abutment size and luting cement type on the uniaxial retention force of implant-supported crowns. — *J Prosthet Dent.* — 2000; 83 (3): 344—8. [PMID: 10709044](#)
7. Bresciano M., Schierano G., et al. Retention of luting agents on implant abutments of different height and taper. — *Clin Oral Implants Res.* — 2005; 16 (5): 594—8. [PMID: 16164467](#)
8. Abbo B., Razzoog M.E., et al. Resistance to dislodgement of zirconia copings cemented onto titanium abutments of different heights. — *J Prosthet Dent.* — 2008; 99 (1): 25—9. [PMID: 18182182](#)
9. Iwai T., Komine F., Kobayashi K., Saito A., Matsumura H. Influence of convergence angle and cement space on adaptation of zirconium dioxide ceramic copings. — *Acta Odontol Scand.* — 2008; 66 (4): 214—8. [PMID: 18607834](#)
10. Chaar M.S., Att W., Strub J.R. Prosthetic outcome of cement-retained implant-supported fixed dental restorations: a systematic review. — *J Oral Rehabil.* — 2011; 38 (9): 697—711. [PMID: 21395638](#)
11. Ali A.O., Kelly J.R., Zandparsa R. The influence of different convergence angles and resin cements on the retention of zirconia copings. — *J Prosthodont.* — 2012; 21 (8): 614—21. [PMID: 22823334](#)
12. Rödiger M., Rinke S., et al. Evaluation of removal forces of implant-supported zirconia copings depending on abutment geometry, luting agent and cleaning method during re-cementation. — *J Adv Prosthodont.* — 2014; 6 (3): 233—40. [PMID: 25006388](#)
13. Yoon S.S., Cheong C., Preisser J. Jr, Jun S., Chang B.M., Wright R.F. Measurement of total occlusal convergence of 3 different tooth preparations in 4 different planes by dental students. — *J Prosthet Dent.* — 2014; 112 (2): 285—92. [PMID: 24726595](#)
14. Rodriguez L.C., Saba J.N., Meyer C.A., Chung K.H., Wadhvani C., Rodrigues D.C. A finite element analysis of novel vented dental abutment geometries for cement-retained crown restorations. — *Clin Exp Dent Res.* — 2016; 2 (2): 136—145. [PMID: 29744160](#)
15. Safari S., Hosseini Ghavam F., Amini P., Yaghmaei K. Effects of abutment diameter, luting agent type, and re-cementation on the retention of implant-supported CAD/CAM metal copings over short abutments. — *J Adv Prosthodont.* — 2018; 10 (1): 1—7. [PMID: 29503708](#)
16. Beuer F., Edelhoff D., Gernet W., Naumann M. Effect of preparation angles on the precision of zirconia crown copings fabricated by CAD/CAM system. — *Dent Mater J.* — 2008; 27 (6): 814—20. [PMID: 19241690](#)
17. Tiu J., Al-Amleh B., Waddell J.N., Duncan W.J. Clinical tooth preparations and associated measuring methods: a systematic review. — *J Prosthet Dent.* — 2015; 113 (3): 175—84. [PMID: 25449611](#)
18. Choi K.H., Son K., Lee D.H., Lee K.B. Influence of abutment height and convergence angle on the retrievability of cement-retained implant prostheses with a lingual slot. — *J Adv Prosthodont.* — 2018; 10 (5): 381—387. [PMID: 30370030](#)
19. Zhao L., Weigl P., Wu Y., Xu Y. In vitro study of bond strength between abutments with different degrees of convergence and crowns by pre-bonding method. — *Int J Oral Maxillofac Implants.* — 2019; 34 (1): 25—30. [PMID: 30695084](#)
20. Schriwer C., Gjerdet N.R., Arola D., Øilo M. The effect of preparation taper on the resistance to fracture of monolithic zirconia crowns. — *Dent Mater.* — 2021; 37 (8): e427—e434. [PMID: 33910755](#)
21. Lin S., Shi S., LeGeros R.Z., LeGeros J.P. Three-dimensional finite element analyses of four designs of a high-strength silicon nitride implant. — *Implant Dent.* — 2000; 9 (1): 53—60. [PMID: 11307234](#)
22. Stegaroiu R., Khraisat A., Nomura S., Miyakawa O. Influence of superstructure materials on strain around an implant under 2 loading conditions: a technical investigation. — *Int J Oral Maxillofac Implants.* — 2004; 19 (5): 735—42. [PMID: 15508991](#)
23. Ciccio M., Bramanti E., Maticena G., Guglielmino E., Risitano G. FEM evaluation of cemented-retained versus screw-retained dental implant single-tooth crown prosthesis. — *Int J Clin Exp Med.* — 2014; 7 (4): 817—25. [PMID: 24955150](#)
24. Sim B.K., Kim B., Kim M.J., Jeong G.H., Ju K.W., Shin Y.J., Kim M.Y., Lee J.H. Hollow abutment screw design for easy retrieval in case of screw fracture in dental implant system. — *J Healthc Eng.* — 2017; 2017: 4842072. [PMID: 29065610](#)
25. Олесова В.Н., Узунян Н.А., Шматов К.В., Заславский Р.С. Математическое прогнозирование прочности корня зуба с литой штифтовой вкладкой. — *Кремлевская медицина. Клинический вестник.* — 2018; 2: 104—106.
[Olesova V., Uzunyan N.A., Shmatov K.V., Zaslavskij R.S. Mathematical prediction of the strength of the root of a tooth with a cast pin insert. — *Kremlin Medicine Journal.* — 2018; 2: 104—106 (In Russ.)]. [eLibrary ID: 35077040](#)
26. Singh N.K., Chalapathy S.B., Thota R.P., Chakravarthula K., Tirnati R., Yenugupalli K. Evaluation of stress distribution among two different pre-angled abutments of implants in two different densities of bone at different levels along the implant — In vitro Study. — *J Contemp Dent Pract.* — 2018; 19 (11): 1370—1375. [PMID: 30602643](#)
27. Macedo J.P., Pereira J., Faria J., Souza J.C.M., Alves J.L., López-López J., Henriques B. Finite element analysis of peri-implant bone volume affected by stresses around Morse taper implants: effects of implant positioning to the bone crest. — *Comput Methods Biomech Biomed Engin.* — 2018; 21 (12): 655—662. [PMID: 30693810](#)
28. Li Z., Gao S., Chen H., Ma R., Wu T., Yu H. Micromotion of implant-abutment interfaces (IAI) after loading: correlation of finite element analysis with in vitro performances. — *Med Biol Eng Comput.* — 2019; 57 (5): 1133—1144. [PMID: 30656596](#)
29. Cervino G., Romeo U., et al. Fem and von Mises analysis of OSS-TEM® dental implant structural components: Evaluation of different direction dynamic loads. — *Open Dent J.* — 2018; 12: 219—229. [PMID: 29682092](#)
30. Поюрловская И.Я. Стоматологическое материаловедение: учебное пособие. — М.: ГЭОТАР-Медиа, 2008. — 192 с.
[Poyurovskaya I.Ya. Dental materials science: textbook. — Moscow: GEOTAR-Media, 2008. — 192 p. (In Russ.)].

DOI: 10.37988/1811-153X_2022_4_159

[С.Ю. Иванов](#)¹,член-корр. РАН, д.м.н., профессор, зав.
кафедрой челюстно-лицевой хирургии[Я.Н. Карасенков](#)²,

к.м.н., главный врач

[Н.В. Латута](#)¹,

к.м.н., доцент кафедры детской, профилактической стоматологии и ортодонтии

[В.В. Джатдаев](#)³,

стоматолог-хирург

[Е.А. Егоров](#)⁴,

врач-стоматолог

[Е.К. Тарасова](#)⁴,

врач-стоматолог

[Э.В. Козлова](#)¹,врач-стоматолог отделения
терапевтической стоматологии[П.А. Козлов](#)¹,

челюстно-лицевой хирург

¹ Первый МГМУ им. И.М. Сеченова,
119991, Москва, Россия² Стоматологическая клиника «Росдент»,
119192, Москва, Россия³ Стоматологическая клиника
«Президент», 117449, Москва, Россия⁴ Стоматологическая клиника
«Эстетика», 141191, Фрязино, Россия

Применение наночастиц металлов и их оксидов в стоматологических композитных материалах и конструкциях. Обзор (часть 1)

Реферат. Нанотехнологии позволяют получать наночастицы размером 1—100 нм. При данных размерах кардинально меняются химические, физические и оптические свойства материалов. Наночастицы металлов и их оксидов перспективны для синтеза принципиально новых биоактивных медицинских материалов и конструкций. В качестве антибактериальных средств нового поколения наночастицы металлов и их оксидов демонстрируют выраженные, длительные бактерицидные свойства, благодаря большему соотношению площади поверхности наночастицы к ее объему. В связи с распространением устойчивости бактерий к антибиотикам, вспышками инфекционных заболеваний, появлением новых резистентных штаммов микроорганизмов фармацевтические компании, научно-исследовательские университеты изучают и разрабатывают принципиально новые антибактериальные субстанции. **Заключение.** Наночастицы металлов и их оксидов можно использовать в качестве эффективных ингибиторов развития и созревания биопленки полости рта, для предотвращения повторной колонизации границы раздела сред пломба — адгезивный посредник — зуб, микробной деградации стоматологических композитов, ортопедических, ортодонтических, хирургических конструкций, профилактики и терапии воспалительных заболеваний челюстно-лицевой области.

Ключевые слова: наночастицы, наномедицина, нанобиоматериалы, нанотехнологии, антибактериальное средство

ДЛЯ ЦИТИРОВАНИЯ:

Иванов С.Ю., Карасенков Я.Н., Латута Н.В., Джатдаев В.В., Егоров Е.А., Тарасова Е.К., В. Э., Козлов П.А. Применение наночастиц металлов и их оксидов в стоматологических композитных материалах и конструкциях. Обзор (часть 1). — *Клиническая стоматология*. — 2022; 25 (4): 159—165. DOI: 10.37988/1811-153X_2022_4_159

[S.Yu. Ivanov](#)¹,Russian Academy of Science corresponding
member, PhD in Medical Sciences, full profes-
sor of the Maxillofacial surgery Department[Ya.N. Karasenkov](#)²,

PhD in Medical Science, chief physician

[N.V. Latuta](#)¹,PhD Medical Sciences, associate professor
of the Department of Pediatric Dentistry,
Preventive Dentistry and Orthodontics[V.V. Dzhataev](#)³,

dental surgeon

[E.A. Egorov](#)⁴,

dentist

[E.K. Tarasova](#)⁴,

dentist

[E.V. Kozlova](#)¹,

dentist at the Therapeutic Division

Application of metal nanoparticles and their oxides in dental composite materials and structures: A review (part I)

Abstract. Nanotechnology makes it possible to obtain nanoparticles in sizes of 1—100 nanometers. In these sizes, the chemical, physical and optical properties of materials change dramatically. Nanoparticles of metals and their oxides are promising for the synthesis of fundamentally new bioactive medical materials and structures. Nanoparticles of metals and their oxides, as antibacterial agents of a new generation, demonstrate pronounced, long-term bactericidal properties due to a larger ratio of the surface area of the nanoparticle to its volume. In connection with the spread of bacterial resistance to antibiotics, outbreaks of infectious diseases, the emergence of new resistant strains of microorganisms, pharmaceutical companies, research universities are studying and developing fundamentally new antibacterial substances. **Conclusions.** Nanoparticles of metals and their oxides can be used as effective inhibitors of the development and maturation of the biofilm of the oral cavity, prevention of re-colonization of the interface between the media: filling — adhesive mediator — tooth, microbial degradation of dental composites, orthopedic, orthodontic, surgical structures, prevention and treatment of inflammatory diseases of the maxillofacial area.

Key words: nanoparticles, nanomedicine, nanobiomaterials, nanotechnology, antibacterial agent

P.A. Kozlov¹,

maxillofacial surgeon, clinics of maxillofacial surgery named after N.N. Bazhanov

¹ Sechenov University,
119991, Moscow, Russia

² "Rosdent" Dental Clinic,
119192, Moscow, Russia

³ "President" Dental Clinic,
117449, Moscow, Russia

⁴ "Aesthetics" Dental Clinic,
141191, Fryazino, Russia

FOR CITATION:

Ivanov S.Yu., Karasenkov Ya.N., Latuta N.V., Dzhataev V.V., Egorov E.A., Tarasova E.K., V. E., Kozlov P.A. Application of metal nanoparticles and their oxides in dental composite materials and structures: A review (part I). *Clinical Dentistry (Russia)*. 2022; 25 (4): 159—165 (In Russ.). DOI: 10.37988/1811-153X_2022_4_159

ВВЕДЕНИЕ

«Нано» с греческого языка переводится как карлик. Нанотехнологии — передовое направление исследований и разработок практически во всех научных дисциплинах. Нанонаука — изучение объектов и явлений на атомарном, молекулярном и макромолекулярном уровнях. Нанотехнологии — моделирование, разработка, конструирование, характеристика, производство, применение приборов, структур, систем, свойства которых определяются размером и формой на нанометровом уровне [1].

Благодаря своим уникальным свойствам материалы, модифицированные наночастицами металлов и их оксидов, создали новую научную платформу для исследований [2]. Наноструктурированные материалы демонстрируют принципиально новые физические, химические, биологические свойства и функциональные возможности [3–6]. В частности, к целям нанотехнологий можно отнести нетоксичный синтез наночастиц металлов и их оксидов, изучение взаимодействия наночастиц металлов с биопленкой полости рта [7–14].

Таблица 1. Наиболее часто используемые в стоматологии и челюстно-лицевой хирургии органические наночастицы

Table 1. The most commonly used organic nanoparticles in dentistry and maxillofacial surgery

Тип	Характеристики	Токсичность
Металлоорганические каркасные наночастицы (MOF NPs)	Функционализированные фосфатом олигонуклеотидов наночастицы металлов (Zr, Cr, Fe, Al), биологический зонд, химический сенсор, инженерия коллоидных кристаллов	Нетоксичен [22–24]
Флуоресцентные органические наночастицы	Бактерицидные свойства	Нетоксичен [25, 26]
Хитозан	Катионный полисахарид с бактерицидными свойствами	Нетоксичен [27, 28]
Липиды, липосомы	Фосфолипидные мембраны/комплексы	Нетоксичен [29, 30]
Сополимер молочной и гликолевой кислоты (PLGA)	Биоразлагаем, биосовместим	Нетоксичен [31, 32]

Увеличение количества штаммов антибиотикорезистентных микроорганизмов приводит к увеличению финансовой нагрузки на систему здравоохранения. Данные проблемы и потребности привели к изучению и разработке антибактериальных препаратов, содержащих наноразмерные коллоиды металлов, с выраженными длительными бактерицидными свойствами и меньшей склонностью моделировать микробную резистентность биопленки в сравнении с классическими антибактериальными субстанциями [15–21].

Глобальные фармакологические компании исследуют и разрабатывают принципиально новые противомикробные препараты, способные эффективно воздействовать на резистентные микроорганизмы, менее затратные в разработке, производстве и внедрении в широкую клиническую практику. Цели данных исследований и разработок — изучение и синтез антибактериальных субстанций с применением органических и неорганических наночастиц (табл. 1, 2).

Таблица 2. Характеристики и токсичность наиболее часто используемых неорганических наночастиц для стоматологии и челюстно-лицевой хирургии

Table 2. Characteristics and toxicity of the most commonly used inorganic nanoparticles for dentistry and maxillofacial surgery

Тип	Характеристики	Токсичность
Полиэтиленгликоль	Медицинский полиэфир, гидрофобен, совместим с композитами	Нетоксичен, инкапсулирует и оптимизирует биодоступность препаратов [33, 34]
Ag, TiO ₂ , CuO, TaO ₂ , Fe ₃ O ₄ , ZnO, Ce ₂ O ₃	Гидро/спиртозоли, бактерицидные, фунгицидные, вирулицидные свойства. Высокое отношение площади поверхности к объему. Контролируемый размер, состав, функциональность	Нетоксичен [35–40]
Поликапролактон	Медицинский полиэфир, гидрофобен, совместим в композитах	Нетоксичен, инкапсулирует, оптимизирует биодоступность препаратов [41]
Наногидроксияпатит	Остеоиндуктор/кондуктор	Нетоксичен [42, 43]

Наночастицы металлов и их оксидов манифестируют выраженную, длительную антибактериальную активность [44, 45]. Медицинские композиты, модифицированные наночастицами металлов, ингибируют образование и созревание биопленок на медицинских изделиях и конструкциях. Для придания длительных бактерицидных свойств медицинским изделиям разработаны несколько стратегий: модификация поверхности изделия, введение в композиционный материал наночастиц серебра, меди, титана, тантала, модификация одной из составляющих композиционного материала или изделия [46].

Уникальность возникновения новых свойств модифицированных медицинских изделий и композитов обуславливается размерами наночастиц металлов и их оксидов, что обеспечивает большую площадь поверхности контакта с биопленкой и тканями организма. Если рассматривать гипотетический пример со сферическими частицами однородного размера, при уменьшении размера частиц с 10 мкм до 10 нм площадь контактной поверхности частицы увеличивается в 10^9 раз. Большая контактная поверхность коллоидного раствора наночастиц металла в разы увеличивает степень взаимодействия с биопленкой. Энергия поверхности наночастиц взаимодействует с терапевтическими, ортопедическими и хирургическими конструкциями [47].

В стоматологии и челюстно-лицевой хирургии растет интерес к использованию наночастиц металлов и их оксидов для моделирования и придания новых свойств стоматологическим композитным материалам и конструкциям [48]. В данной обзорной статье мы рассматриваем наноструктурированные материалы с выраженной, длительной антимикробной активностью и свойства модифицированных наночастицами стоматологических биоматериалов.

НАНОМОДИФИЦИРОВАННЫЕ МАТЕРИАЛЫ

Нанотехнологии позволяют интегрировать наноразмерные структуры, имеющие различную геометрию: сферы, трубки, стержни, призмы — в композиционные материалы и конструкции. Наиболее широкое применение получили наночастицы металлов и их оксидов: золото, серебро, железо, медь, тантал, оксид цинка, оксид железа, диоксид титана, диоксид кремния, оксид алюминия [49—55]. В отличие от классических антибиотиков, наночастицы металлов и их оксидов одновременно воздействуют на широкий спектр микробных мишеней, не позволяя бактериям вырабатывать механизмы резистентности [56—58]. Серебро, медь, цинк, веками использовались в качестве противомикробных средств.

Нанотехнологии позволяют получить гидрозоли наночастиц металлов и их оксидов в размерах 1—10 нм (нанокристаллы), увеличивая соотношение площади поверхности наночастицы к ее объему. Наночастицы в данных размерах более эффективны, обладают длительным, выраженным бактерицидным действием и низкой токсичностью. Выраженная, пролонгированная

антибактериальная активность наночастиц серебра, меди, железа, цинка, тантала, титана снижает риски инфицирования, возникновения и распространения антибиотикорезистентности, оптимизирует финансовую нагрузку на пациентов и систему здравоохранения. Изучение механизмов, лежащих в основе взаимодействия наночастиц с биологическими объектами, является приоритетом для исследований *in vivo*.

Стоматологические материалы модифицировались наночастицами серебра, меди, цинка, алюминия, титана, тантала для придания антимикробных свойств, повышения биосовместимости, уменьшения полимеризационного стресса и полимеризационной деформации [59, 60]. Коллоидные растворы (гидрозоли) наночастиц металлов и их оксидов манифестируют несколько активных агентов, взаимодействующих с микробной биопленкой. Ионы металла обладают высокой химической активностью: при взаимодействии с тканевыми белками они вызывают структурные изменения клеточной мемbrane, приводя к деформации и гибели бактерий [61]. Деструктивное воздействие ионов серебра на микроорганизмы можно наблюдать по структурным и морфологическим изменениям бактерий. Ионы серебра взаимодействуют с тремя основными компонентами бактериальных клеток:

- клеточной стенкой пептидогликана и плазматической мембраной;
- бактериальной ДНК;
- бактериальными белками, ферментами, участвующими в жизненно важных клеточных процессах, таких как цепь переноса электронов.

Ионы серебра, относясь к группе тяжелых металлов, вступают в реакцию с белками бактерии, присоединяясь к тиоловой группе, и инактивируют их. Наночастицы металла проявляют выраженные, пролонгированные бактерицидные свойства благодаря чрезвычайно большой площади поверхности наночастиц, обеспечивающей лучший контакт с микроорганизмами. Положительный заряд на поверхности наночастиц серебра имеет решающее значение для антимикробной активности, обеспечивая электростатическое взаимодействие между отрицательно заряженными мембранами бактериальных клеток и положительно заряженными наночастицами.

Определяется выраженная бактерицидная активность наночастиц серебра в отношении грамположительных и грамотрицательных бактерий, включая метициллин-резистентный золотистый стафилококк (MRSA). Резистентные штаммы микроорганизмов к наночастицам серебра встречается крайне редко [62—64]. Антибактериальная активность наночастиц серебра зависит от размеров, наночастицы размером 1—10 нм (нанокристаллы), обладают наибольшей антибактериальной активностью.

Сравнительное исследование бактерицидной активности наночастиц серебра, нитрата и хлорида серебра показало, что наночастицы серебра показывают более высокую антибактериальную активность по сравнению

с ионами серебра. Наночастицы серебра обладает антибактериальными свойствами, не зависящими от элюирования ионов серебра. Продemonстрирована антибактериальная активность цеолита серебра в анаэробных условиях. Результаты свидетельствуют о том, что цеолит серебра может быть эффективным носителем наночастиц для обеспечения антибактериальной активности стоматологических материалов в анаэробных условиях, например в пародонтальном кармане. Цеолит серебра обладает выраженным, длительным бактерицидным действием в отношении облигатных и факультативно анаэробных видов биопленки полости рта: *Porphyromonas gingivalis*, *Prevotella intermedia*, *Aggregatibacter actinomycetemcomitans*, *S. mutans*, *S. sanguinis*, *Actinomyces viscosus* [65–70].

Перспективным материалом для бактерицидной модификации стоматологических материалов являются наночастицы оксида меди. Продemonстрирована обратная зависимость между размером наночастиц и антимикробной активностью: наночастицы оксида меди размером от 1 до 10 нм обладают наибольшей бактерицидной активностью. Оксид меди дешевле серебра, что важно при промышленном применении, хорошо смешивается с полимерами, химически и физически стабилен [71–74].

ПРИМЕНЕНИЕ НАНОЧАСТИЦ МЕТАЛЛОВ И ИХ ОКСИДОВ В СТОМАТОЛОГИИ

Биопленка полости рта колонизирует стоматологические композиты и границу раздела сред: реставрация—дентин—эмаль. *S. mutans* и *S. lactobacilli* продуцируют кислоты, запускающие кариозный процесс и процесс микробной деградации стоматологических материалов. При механической медикаментозной обработке канала корня зуба и последующем пломбировании инертными пломбировочными материалами микроорганизмы, оставшиеся в канале корня зуба и дентинных канальцах, поддерживают воспалительный процесс после obturации канала корня зуба, приводя к рецидиву воспаления, повторному лечению и утрате зуба.

Применение в стоматологической практике антимикробных стоматологических материалов, модифицированных наночастицами металлов и их оксидов, может купировать воспалительные и деструктивные процессы в твердых тканях зуба и в периодонте. Придание длительных бактерицидных свойств стоматологическим композитам и конструкциям достигается за счет добавления в материал или модификацией поверхности конструкции наночастицами металлов и их оксидов. Наночастицы серебра, меди, титана, тантала, цинка изучаются как антибактериальные, фунгицидные, вирулицидные агенты, способствующие снижению бактериальной, грибковой, вирусной адгезии к стоматологическим материалам, ортопедическим, ортодонтическим и хирургическим конструкциям.

Разрабатываются пломбировочные материалы, обладающие выраженными, длительными

бактерицидными свойствами: цементы, герметики, жидкости для ирригации корневых каналов, адгезивы, кислота для травления [75–77]. Модифицированный наночастицами серебра праймер продемонстрировал бактерицидную активность в отношении *S. aureus*, *S. mutans*, *C. albicans* после 24- и 72-часовой инкубации. Светоотверждаемые композитные материалы можно позиционировать как бактерицидный агент, модифицировав наночастицами серебра стекло и полимерную матрицу, что позволит снизить частоту возникновения вторичного кариеса на границе раздела сред пломба—праймер—зуб. Модификация наночастицами серебра акриловых пластмасс значительно снизило адгезию *C. albicans* к поверхности съёмных протезов, что позволяет предположить, что комбинированные материалы могут быть потенциально новым подходом к предотвращению микробной и грибковой деградации ортопедических конструкций. Просвечивающая электронная микроскопия и атомно-адсорбционная спектроскопия показали, что наночастицы серебра совместимы с акриловыми пластмассами и хорошо диспергированы в материале.

Существует ряд факторов, которые необходимо учитывать в композитах, модифицированных наночастицами металлов и их оксидов, такие как концентрация, форма, размер наночастиц [78, 79]. Модификация акриловых пластмасс наночастицами серебра и цинка привело к увеличению прочности на изгиб и ударной вязкости. Наночастицы серебра, диоксида титана включены в составы жидкостей для полоскания полости рта и в зубные пасты. Гидрозолеи наночастиц серебра можно модифицировать стоматологические цементы на основе эпоксидной смолы, стеклоиономерные и модифицированные смолой стеклоиономерные цементы, для постоянной фиксации коронок и мостовидных протезов.

Таким образом, можно создать длительную устойчивую бактерицидную среду по границе раздела сред коронка—зуб, способную уменьшить бактериальную нагрузку и угрозу развития пульпита и периодонтита, в недепульпированных опорных зубах под ортопедическими конструкциями. Альгинатные слепочные материалы при замешивании гидрозолеи наночастиц серебра, приобретут бактерицидные свойства, что снизит микробное перекрестное обсеменение гипсовых моделей. Модифицированные наночастицами металлов (серебро, титан, тантал, медь) герметики или цементы для пломбирования канала корня зуба, обеспечивают бактерицидную среду в системе корневого канала, после удаления инфицированной пульпы. Исследование диспергируемости наночастиц фосфата серебра-циркония (SZP) сканирующим электронным микроскопом в силиконовых материалах показало, что наночастицы равномерно распределены в силиконе.

Стратегии предотвращения образования и созревания биопленки включают физико-химическую модификацию стоматологического материала, создание антиадгезионных поверхностей и включение противомикробных агентов в композитные материалы. В dentине канала корня зуба, обработанного наночастицами

оксида цинка, продемонстрировано снижение количества *E. faecalis*. Теоретически такая обработка поверхности может предотвратить повторную колонизацию корневого канала *in vivo*.

Стоматологические композиты, модифицированные наночастицами металлов и их оксидов, демонстрируют снижение полимеризационной усадки, полимеризационного стресса и увеличенную адгезию к тканям зуба.

Биоактивные стекла $\text{SiO}_2 \cdot \text{Na}_2\text{O} \cdot \text{CaO} \cdot \text{P}_2\text{O}_5$ обладают антимикробной активностью за счет высвобождения ионных щелочных частиц, аморфные наночастицы размером 20–60 нм манифестируют бактерицидные свойства по сравнению со стеклом микронного размера, уменьшение размера стеклянных частиц, увеличивает высвобождение ионов, повышает антимикробную эффективность, повышает износостойкость и прочность стоматологических материалов. Наночастицы имеют значительно большую удельную поверхность, что сильно облегчает передачу нагрузки от полимерной матрицы к наночастицам и неорганическому наполнителю.

В результате гибридная система, модифицированная наночастицами, демонстрирует более высокие прочность и износостойкость.

ЗАКЛЮЧЕНИЕ

Наночастицы металлов и их оксидов являются эффективными антибактериальными агентами. Композитные материалы, ортопедические, ортодонтические, хирургические конструкции, модифицированные наночастицами металлов и их оксидов, демонстрируют длительные бактерицидные свойства, эффективно ингибируют рост и созревание биопленки.

Конфликт интересов. Авторы декларируют отсутствие конфликта интересов.

Поступила: 11.07.2022 **Принята в печать:** 18.10.2022

Conflict of interests. The authors declare no conflict of interests.
Received: 11.07.2022 **Accepted:** 18.10.2022

ЛИТЕРАТУРА / REFERENCES:

- Bayda S., Adeel M., Tuccinardi T., Cordani M., Rizzolio F. The history of nanoscience and nanotechnology: from chemical-physical applications to nanomedicine. — *Molecules*. — 2019; 25 (1): E112. [PMID: 31892180](#)
- Azharuddin M., Zhu G.H., Das D., Ozgur E., Uzun L., Turner A.P.F., Patra H.K. A repertoire of biomedical applications of noble metal nanoparticles. — *Chem Commun (Camb)*. — 2019; 55 (49): 6964—6996. [PMID: 31140997](#)
- Prominski A., Li P., Miao B.A., Tian B. Nanoenabled bioelectrical modulation. — *Acc Mater Res*. — 2021; 2 (10): 895—906. [PMID: 34723193](#)
- Zhu G., Huang Z., Xu Z., Yan L.T. Tailoring interfacial nanoparticle organization through entropy. — *Acc Chem Res*. — 2018; 51 (4): 900—909. [PMID: 29589915](#)
- Parameswaran R., Tian B. Rational design of semiconductor nanostructures for functional subcellular interfaces. — *Acc Chem Res*. — 2018; 51 (5): 1014—1022. [PMID: 29668260](#)
- Arslan E., Hatip Koc M., Uysal O., Dikocoglu B., Topal A.E., Garifullin R., Ozkan A.D., Dana A., Hermida-Merino D., Castelletto V., Edwards-Gayle C., Baday S., Hamley I., Tekinay A.B., Guler M.O. Supramolecular peptide nanofiber morphology affects mechanotransduction of stem cells. — *Biomacromolecules*. — 2017; 18 (10): 3114—3130. [PMID: 28840715](#)
- Wu G.F., Zhu J., Weng G.J., Li J.J., Zhao J.W. Heterodimers of metal nanoparticles: synthesis, properties, and biological applications. — *Mikrochim Acta*. — 2021; 188 (10): 345. [PMID: 34537870](#)
- Abbasi E., Milani M., Fekri Aval S., Kouhi M., Akbarzadeh A., Tayefi Nasrabadi H., Nikasa P., Joo S.W., Hanifepour Y., Nejati-Koshki K., Samiei M. Silver nanoparticles: Synthesis methods, bio-applications and properties. — *Crit Rev Microbiol*. — 2016; 42 (2): 173—80. [PMID: 24937409](#)
- Sathiyarayanan G., Dineshkumar K., Yang Y.H. Microbial exopolysaccharide-mediated synthesis and stabilization of metal nanoparticles. — *Crit Rev Microbiol*. — 2017; 43 (6): 731—752. [PMID: 28440091](#)
- Vimbela G.V., Ngo S.M., Fraze C., Yang L., Stout D.A. Antibacterial properties and toxicity from metallic nanomaterials. — *Int J Nano-medicine*. — 2017; 12: 3941—3965. [PMID: 28579779](#)
- Niemirowicz K., Durnaś B., Tokajuk G., Piktel E., Michalak G., Gu X., Kułakowska A., Savage P.B., Bucki R. Formulation and candidacidal activity of magnetic nanoparticles coated with cathelicidin LL-37 and ceragenin CSA-13. — *Sci Rep*. — 2017; 7 (1): 4610. [PMID: 28676673](#)
- Ahmad N., Jafri Z., Khan Z.H. Evaluation of nanomaterials to prevent oral Candidiasis in PMMA based denture wearing patients. A systematic analysis. — *J Oral Biol Craniofac Res*. — 2020; 10 (2): 189—193. [PMID: 32373449](#)
- Araujo H.C., da Silva A.C.G., Paião L.I., Magario M.K.W., Frasnelli S.C.T., Oliveira S.H.P., Pessan J.P., Monteiro D.R. Antimicrobial, antibiofilm and cytotoxic effects of a colloidal nanocarrier composed by chitosan-coated iron oxide nanoparticles loaded with chlorhexidine. — *J Dent*. — 2020; 101: 103453. [PMID: 32827599](#)
- Yu Q., Li J., Zhang Y., Wang Y., Liu L., Li M. Inhibition of gold nanoparticles (AuNPs) on pathogenic biofilm formation and invasion to host cells. — *Sci Rep*. — 2016; 6: 26667. [PMID: 27220400](#)
- Reding-Roman C., Hewlett M., Duxbury S., Gori F., Gudelj I., Beardmore R. The unconstrained evolution of fast and efficient antibiotic-resistant bacterial genomes. — *Nat Ecol Evol*. — 2017; 1 (3): 50. [PMID: 28812723](#)
- Baranova A.A., Alferova V.A., Korshun V.A., Tyurin A.P. Antibiotics from extremophilic micromycetes. — *Russ J Bioorg Chem*. — 2020; 46 (6): 903—971. [PMID: 33390684](#)
- Suay-García B., Pérez-Gracia M.T. Future prospects for *Neisseria gonorrhoeae* Treatment. — *Antibiotics (Basel)*. — 2018; 7 (2): E49. [PMID: 29914071](#)

18. Pompilio A., Scribano D., Sarshar M., Di Bonaventura G., Palamara A.T., Ambrosi C. Gram-negative bacteria holding together in a biofilm: The *Acinetobacter baumannii* way. — *Microorganisms*. — 2021; 9 (7): 1353. [PMID: 34206680](#)
19. Żelechowska P., Agier J., Brzezińska-Błaszczyk E. Endogenous antimicrobial factors in the treatment of infectious diseases. — *Cent Eur J Immunol*. — 2016; 41 (4): 419—425. [PMID: 28450805](#)
20. Paprocka P., Durnaś B., et al. New β -Lactam antibiotics and ceragenins — A study to assess their potential in treatment of infections caused by multidrug-resistant strains of *Pseudomonas aeruginosa*. — *Infect Drug Resist*. — 2021; 14: 5681—5698. [PMID: 34992394](#)
21. Удегова Е.С., Гильдеева К.А., Рукосуева Т.В., Съед Б. Антибактериальный эффект наночастиц металлов на антибиотикорезистентные штаммы бактерий. — *Инфекция и иммунитет*. — 2021; 4: 771—776.
[Udegova E.S., Gildeeva K.A., Rukosueva T.V., Baker S. Metal nanoparticle antibacterial effect on antibiotic-resistant strains of bacteria. — *Russian Journal of Infection and Immunity*. — 2021; 4: 771—776 (In Russ.).] [eLibrary ID: 46566978](#)
22. Abramenko N., Deyko G., et al. Acute toxicity of Cu-MOF nanoparticles (nanoHKUST-1) towards embryos and adult zebrafish. — *Int J Mol Sci*. — 2021; 22 (11): 5568. [PMID: 34070324](#)
23. Jarai B.M., Stillman Z., et al. Evaluating UiO-66 metal-organic framework nanoparticles as acid-sensitive carriers for pulmonary drug delivery applications. — *ACS Appl Mater Interfaces*. — 2020; 12 (35): 38989—39004. [PMID: 32805901](#)
24. Kulkarni S., Pandey A., et al. ZIF-8 nano confined protein-titanocene complex core-shell MOFs for efficient therapy of Neuroblastoma: Optimization, molecular dynamics and toxicity studies. — *Int J Biol Macromol*. — 2021; 178: 444—463. [PMID: 33636277](#)
25. Xia Q., Chen Z., et al. Near-infrared organic fluorescent nanoparticles for long-term monitoring and photodynamic therapy of cancer. — *Nanotheranostics*. — 2019; 3 (2): 156—165. [PMID: 31008024](#)
26. Yang S., Li Y. Fluorescent hybrid silica nanoparticles and their biomedical applications. — *Wiley Interdiscip Rev Nanomed Nanobiotechnol*. — 2020; 12 (3): e1603. [PMID: 31837124](#)
27. Rashki S., Asgarpour K., et al. Chitosan-based nanoparticles against bacterial infections. — *Carbohydr Polym*. — 2021; 251: 117108. [PMID: 33142645](#)
28. Rizeq B.R., Younes N.N., Rasool K., Nasrallah G.K. Synthesis, bio-applications, and toxicity evaluation of chitosan-based nanoparticles. — *Int J Mol Sci*. — 2019; 20 (22): E5776. [PMID: 31744157](#)
29. Kulkarni J.A., Witzigmann D., Leung J., Tam Y.Y.C., Cullis P.R. On the role of helper lipids in lipid nanoparticle formulations of siRNA. — *Nanoscale*. — 2019; 11 (45): 21733—21739. [PMID: 31713568](#)
30. Witzigmann D., Kulkarni J.A., et al. Lipid nanoparticle technology for therapeutic gene regulation in the liver. — *Adv Drug Deliv Rev*. — 2020; 159: 344—363. [PMID: 32622021](#)
31. Ding D., Zhu Q. Recent advances of PLGA micro/nanoparticles for the delivery of biomacromolecular therapeutics. — *Mater Sci Eng C Mater Biol Appl*. — 2018; 92: 1041—1060. [PMID: 30184728](#)
32. Danhier F., Ansorena E., et al. PLGA-based nanoparticles: an overview of biomedical applications. — *J Control Release*. — 2012; 161 (2): 505—22. [PMID: 22353619](#)
33. Anuje M., Pawaskar P.N., et al. Synthesis, characterization, and cytotoxicity evaluation of polyethylene glycol-coated iron oxide nanoparticles for radiotherapy application. — *J Med Phys*. — 2021; 46 (3): 154—161. [PMID: 34703099](#)
34. Qin Y., Shan X., Han Y., Jin H., Gao Y. Study of pH-responsive and polyethylene glycol-modified doxorubicin-loaded mesoporous silica nanoparticles for drug delivery. — *J Nanosci Nanotechnol*. — 2020; 20 (10): 5997—6006. [PMID: 32384944](#)
35. Ge X., Cao Z., Chu L. The antioxidant effect of the metal and metal-oxide nanoparticles. — *Antioxidants (Basel)*. — 2022; 11 (4): 791. [PMID: 35453476](#)
36. Yin I.X., Zhang J., Zhao I.S., Mei M.L., Li Q., Chu C.H. The antibacterial mechanism of silver nanoparticles and its application in dentistry. — *Int J Nanomedicine*. — 2020; 15: 2555—2562. [PMID: 32368040](#)
37. Naikoo G., Al-Mashali F., et al. An overview of copper nanoparticles: Synthesis, characterisation and anticancer activity. — *Curr Pharm Des*. — 2021; 27 (43): 4416—4432. [PMID: 34348615](#)
38. Javed R., Ain N.U., Gul A., Arslan Ahmad M., Guo W., Ao Q., Tian S. Diverse biotechnological applications of multifunctional titanium dioxide nanoparticles: An up-to-date review. — *IET Nanobiotechnol*. — 2022; 16 (5): 171—189. [PMID: 35411585](#)
39. Koshevaya E., Krivoschapkina E., Krivoshapkin P. Tantalum oxide nanoparticles as an advanced platform for cancer diagnostics: a review and perspective. — *J Mater Chem B*. — 2021; 9 (25): 5008—5024. [PMID: 34113950](#)
40. Toledano M., Vallecillo-Rivas M., et al. Polymeric zinc-doped nanoparticles for high performance in restorative dentistry. — *J Dent*. — 2021; 107: 103616. [PMID: 33636241](#)
41. Martin A., Cai J., et al. Zein-polycaprolactone core-shell nanofibers for wound healing. — *Int J Pharm*. — 2022; 621: 121809. [PMID: 35550408](#)
42. Anil A., Ibraheem W.I., et al. Nano-hydroxyapatite (nHAp) in the remineralization of early dental caries: A scoping review. — *Int J Environ Res Public Health*. — 2022; 19 (9): 5629. [PMID: 35565022](#)
43. Luo W., Huang Y., et al. The effect of disaggregated nano-hydroxyapatite on oral biofilm in vitro. — *Dent Mater*. — 2020; 36 (7): e207-e216. [PMID: 32417013](#)
44. Zhao R., Lv M., et al. Stable nanocomposite based on PEGylated and silver nanoparticles loaded graphene oxide for long-term antibacterial activity. — *ACS Appl Mater Interfaces*. — 2017; 9 (18): 15328—15341. [PMID: 28422486](#)
45. Li J., Zheng J., et al. Facile synthesis of rGO-MoS₂-Ag nanocomposites with long-term antimicrobial activities. — *Nanotechnology*. — 2020; 31 (12): 125101. [PMID: 31770730](#)
46. Sterzenbach T., Helbig R., et al. Bioadhesion in the oral cavity and approaches for biofilm management by surface modifications. — *Clin Oral Investig*. — 2020; 24 (12): 4237—4260. [PMID: 33111157](#)
47. Zhao F., Zeng J., Parvez Arnob M.M., et al. Monolithic NPG nanoparticles with large surface area, tunable plasmonics, and high-density internal hot-spots. — *Nanoscale*. — 2014; 6 (14): 8199—207. [PMID: 24926835](#)
48. Wang Y., Hua H., et al. Surface modification of ZrO₂ nanoparticles and its effects on the properties of dental resin composites. — *ACS Appl Bio Mater*. — 2020; 3 (8): 5300—5309. [PMID: 35021704](#)
49. Dizaj S.M., Lotfipour F., et al. Antimicrobial activity of the metals and metal oxide nanoparticles. — *Mater Sci Eng C Mater Biol Appl*. — 2014; 44: 278—84. [PMID: 25280707](#)

50. Wang N., Fuh J.Y.H., Dheen S.T., Senthil Kumar A. Functions and applications of metallic and metallic oxide nanoparticles in orthopedic implants and scaffolds. — *J Biomed Mater Res B Appl Biomater*. — 2021; 109 (2): 160—179. [PMID: 32776481](#)
51. Kim H., Bang K.M., et al. Tyrosyltyrosylcysteine-directed synthesis of chiral cobalt oxide nanoparticles and peptide conformation analysis. — *ACS Nano*. — 2021; 15 (1): 979—988. [PMID: 33332089](#)
52. Pavlova E.L., Toshkovska R.D., et al. Prooxidant and antimicrobial effects of iron and titanium oxide nanoparticles and thalidomide. — *Arch Microbiol*. — 2020; 202 (7): 1873—1880. [PMID: 32448965](#)
53. Zafar N., Madni A., et al. Pharmaceutical and biomedical applications of green synthesized metal and metal oxide nanoparticles. — *Curr Pharm Des*. — 2020; 26 (45): 5844—5865. [PMID: 33243108](#)
54. Khan A.A.P., Khan A., Asiri A.M., Ashraf G.M., Alhogbia B.G. Graphene Oxide based metallic nanoparticles and their some biological and environmental application. — *Curr Drug Metab*. — 2017; 18 (11): 1020—1029. [PMID: 29034831](#)
55. Ржеусский С.Э. Наночастицы серебра в медицине. — *Вестник Витебского государственного медицинского университета*. — 2022; 2: 15—24.
[Rzheussky S.E. Silver nanoparticles in medicine. — *Vestnik of Vitebsk State Medical University*. — 2022; 2: 15—24 (In Russ.).]. [eLibrary ID: 48468519](#)
56. Ng V.W., Chan J.M., et al. Antimicrobial hydrogels: a new weapon in the arsenal against multidrug-resistant infections. — *Adv Drug Deliv Rev*. — 2014; 78: 46—62. [PMID: 25450263](#)
57. Tuli H.S., Kashyap D., et al. Molecular aspects of metal oxide nanoparticle (MO-NPs) mediated pharmacological effects. — *Life Sci*. — 2015; 143: 71—9. [PMID: 26524969](#)
58. Neves A.C.O., Viana A.D., et al. Biospectroscopy and chemometrics as an analytical tool for comparing the antibacterial mechanism of silver nanoparticles with popular antibiotics against *Escherichia coli*. — *Spectrochim Acta A Mol Biomol Spectrosc*. — 2021; 253: 119558. [PMID: 33631629](#)
59. Ramburrun P., Pringle N.A., Dube A., Adam R.Z., D'Souza S., Aucamp M. Recent advances in the development of antimicrobial and antifouling biocompatible materials for dental applications. — *Materials (Basel)*. — 2021; 14 (12): 3167. [PMID: 34207552](#)
60. Choi S.H., Jang Y.S., et al. Enhanced antibacterial activity of titanium by surface modification with polydopamine and silver for dental implant application. — *J Appl Biomater Funct Mater*. — 2019; 17 (3): 2280800019847067. [PMID: 31530071](#)
61. Sadoun A.A., Khadka P., et al. Silver ions caused faster diffusive dynamics of histone-like nucleoid-structuring proteins in live bacteria. — *Appl Environ Microbiol*. — 2020; 86 (6): e02479—19. [PMID: 31953329](#)
62. Kędziora A., Wieczorek R., et al. Comparison of antibacterial mode of action of silver ions and silver nanoformulations with different physico-chemical properties: Experimental and computational studies. — *Front Microbiol*. — 2021; 12: 659614. [PMID: 34276595](#)
63. Betts H.D., Neville S.L., et al. The biochemical fate of Ag⁺ ions in *Staphylococcus aureus*, *Escherichia coli*, and biological media. — *J Inorg Biochem*. — 2021; 225: 111598. [PMID: 34517168](#)
64. Joshi A.S., Singh P., Mijakovic I. Interactions of gold and silver nanoparticles with bacterial biofilms: Molecular interactions behind inhibition and resistance. — *Int J Mol Sci*. — 2020; 21 (20): E7658. [PMID: 33081366](#)
65. Malic S., Rai S., et al. Zeolite-embedded silver extends antimicrobial activity of dental acrylics. — *Colloids Surf B Biointerfaces*. — 2019; 173: 52—57. [PMID: 30266020](#)
66. Kennes K., Martin C., et al. Silver zeolite composite-based LEDs: Origin of electroluminescence and charge transport. — *ACS Appl Mater Interfaces*. — 2019; 11 (13): 12179—12183. [PMID: 30880384](#)
67. Janićijević D., Uskoković-Marković S., et al. Double active BEA zeolite/silver tungstophosphates — Antimicrobial effects and pesticide removal. — *Sci Total Environ*. — 2020; 735: 139530. [PMID: 32473436](#)
68. Hissae Yassue-Cordeiro P., Zandonai C.H., et al. Development of chitosan/silver sulfadiazine/zeolite composite films for wound dressing. — *Pharmaceutics*. — 2019; 11 (10): E535. [PMID: 31615120](#)
69. Qing Y., Li K., Li D., Qin Y. Antibacterial effects of silver incorporated zeolite coatings on 3D printed porous stainless steels. — *Mater Sci Eng C Mater Biol Appl*. — 2020; 108: 110430. [PMID: 31923959](#)
70. Xu V.W., Nizami M.Z.I., Yin I.X., Yu O.Y., Lung C.Y.K., Chu C.H. Application of copper nanoparticles in dentistry. — *Nanomaterials (Basel)*. — 2022; 12 (5): 805. [PMID: 35269293](#)
71. Небезина А.В., Фадеева Т.В. Перспективы создания антимикробных препаратов на основе наночастиц меди и оксидов меди. — *Acta Biomedica Scientifica (East Siberian Biomedical Journal)*. — 2021; 6-2: 37—50.
[Nevezhina A.V., Fadeeva T.V. Prospects for the creation of antimicrobial preparations based on copper and copper oxides nanoparticles. — *Acta Biomedica Scientifica*. — 2021; 6-2: 37—50 (In Russ.).]. [eLibrary ID: 47426035](#)
72. Raura N., Garg A., Arora A., Roma M. Nanoparticle technology and its implications in endodontics: a review. — *Biomater Res*. — 2020; 24 (1): 21. [PMID: 33292702](#)
73. Ma X., Zhou S., Xu X., Du Q. Copper-containing nanoparticles: Mechanism of antimicrobial effect and application in dentistry—a narrative review. — *Front Surg*. — 2022; 9: 905892. [PMID: 35990090](#)
74. Korsch M., Marten S.M., et al. Microbiological findings in early and late implant loss: an observational clinical case-controlled study. — *BMC Oral Health*. — 2021; 21 (1): 112. [PMID: 33706748](#)
75. Obst U., Marten S.M., et al. Diversity of patients microflora on orthopaedic and dental implants. — *Int J Artif Organs*. — 2012; 35 (10): 727—34. [PMID: 23138700](#)
76. Arora R.K., Mordan N.J., Spratt D.A., Ng Y.L., Gulabivala K. Bacteria in the cavity-restoration interface after varying periods of clinical service — SEM description of distribution and 16S rRNA gene sequence identification of isolates. — *Clin Oral Investig*. — 2022; 26 (7): 5029—5044. [PMID: 35359188](#)
77. Vasiliu S., Racovita S., Gugoasa I.A., Lungan M.A., Popa M., Desbrieres J. The benefits of smart nanoparticles in dental applications. — *Int J Mol Sci*. — 2021; 22 (5): 2585. [PMID: 33806682](#)
78. Liu K., He Z., Byrne H.J., Curtin J.F., Tian F. Investigating the role of gold nanoparticle shape and size in their toxicities to fungi. — *Int J Environ Res Public Health*. — 2018; 15 (5): E998. [PMID: 29772665](#)
79. Xie W., Guo Z., et al. Shape-, size- and structure-controlled synthesis and biocompatibility of iron oxide nanoparticles for magnetic theranostics. — *Theranostics*. — 2018; 8 (12): 3284—3307. [PMID: 29930730](#)

DOI: 10.37988/1811-153X_2022_4_166

[Л.Е. Смирнова](#)¹,

к.м.н., ученый секретарь

[Ф.Ф. Лосев](#)¹,

д.м.н., профессор, директор

[А.А. Баштовой](#)²,

к.м.н., главный врач

¹ ЦНИИСиЧЛХ, 119021, Москва, Россия² Стоматологическая поликлиника № 66,
109316, Москва, Россия

Опыт внедрения системы внутреннего контроля качества и безопасности в деятельность стоматологической медицинской организации

Реферат. Указ Президента РФ от 06.06.2019 № 254 «О Стратегии развития здравоохранения в Российской Федерации на период до 2025 года» определил вектор к разработке и внедрению новых форм управления качеством для повышения эффективности деятельности медицинских организаций. Внутренний контроль качества и безопасности медицинской деятельности осуществляется с целью обеспечения прав граждан на получение медицинской помощи необходимого объема и надлежащего качества. Одним из таких подходов является внедрение системы внутреннего контроля качества и безопасности медицинской деятельности. В реализацию данного направления входит оценка многих функциональных процессов в деятельности медицинской организации. В данной статье мы оценивали результат внедрения трех функциональных направлений: «Управление персоналом при осуществлении медицинской деятельности», «Безопасность при идентификации личности пациента», «Обеспечение качества медицинской помощи. Соответствие клиническим рекомендациям (протоколам лечения)». **Цель исследования** — выявление основных изменений в деятельности поликлиники после внедрения системы внутреннего контроля качества и безопасности медицинской деятельности ГАУЗ СП № 66 ДЗМ. **Материалы и методы.** Материалом исследования служили локальные приказы, отчеты, планы и др. Применен метод наблюдения и опроса, анализа и сравнения. **Результаты.** Установлено, что укомплектованность медицинскими кадрами составила 61%. По остальным показателям раздела «Управление персоналом при осуществлении медицинской деятельности» ведется на высоком профессиональном уровне. Все врачи зарегистрированы на портале НМО. Доля медицинского персонала, имеющего квалификационные

категории, выросла на 2%. В поликлинике разработаны стандартные операционные процедуры (СОП) «Идентификация пациента», целью которых является регламентация порядка идентификации пациентов в амбулаторных условиях при оказании им стоматологической помощи во всех структурных подразделениях. Комиссией по внутреннему контролю качества и безопасности медицинской деятельности (ВККиБМД) за период 2019—2020 гг. по данному направлению нарушений не выявлено. Данное направление в деятельности поликлиники по организации ВККиБМД ранее не было разработано. Прирост в показателях по соблюдению клинических рекомендаций составил 28,9%, по удовлетворенности пациентов — 16%. **Заключение.** Опыт внедрения современной системы управления качеством и безопасностью медицинской деятельности в ГАУЗ СП № 66 ДЗМ за короткий срок показал устойчивый рост показателей работы всех структурных подразделений. Важным достижением внедрения унифицированной системы ВККиБМД стало формирование позитивного настроя всех сотрудников, заинтересованности в проводимых мероприятиях.

Ключевые слова: внутренний контроль качества и безопасности медицинской деятельности, управление персоналом, идентификация пациента, качество медицинской помощи

ДЛЯ ЦИТИРОВАНИЯ:

Смирнова Л.Е., Лосев Ф.Ф., Баштовой А.А. Опыт внедрения системы внутреннего контроля качества и безопасности в деятельность стоматологической медицинской организации. — *Клиническая стоматология*. — 2022; 25 (4): 166—170. DOI: 10.37988/1811-153X_2022_4_166

[L.E. Smirnova](#)¹,

PhD in Medical Sciences, scientific secretary

[F.F. Losev](#)¹,

PhD in Medical Sciences, professor, director

A.A. Bashtovoy²,

PhD in Medical Sciences, chief medical officer

Experience in implementing an internal quality and safety control system in the activities of a dental medical organization

Abstract. Internal control of the quality and safety of medical activity is carried out in order to ensure patients' rights for medical care provided properly and sufficiently. One of such approaches is the implementation of internal control of medical activity quality and safety. Implementing this approach includes an assessment of many functional processes. In this article we assessed the result of the implementation of three functional activities: "Personnel management in medical activities", "Safety in patient identification", "Quality assurance of medical care. Compliance with clinical guidelines (treatment protocols)". **The purpose** was to identify the main changes in the activity of the Municipal dental clinic No. 66 (Moscow, Russia) after implementation of the internal quality

¹ Central Research Institute
of Dental and Maxillofacial Surgery,
119021, Moscow, Russia² Dental Polyclinic no. 66,
109316, Moscow, Russia

control system. **Results.** Medical staffing level made up 61%. The rest of the indicators of the section “Personnel management in the implementation of medical activity” are maintained at a high professional level. All doctors are registered on the portal “Continuing Medical Education”. The share of staff with qualification categories increased by 2%. Standard operating procedures (SOP) “Patient Identification” were developed in the outpatient clinic, the purpose of which is to regulate the procedure of patient identification in outpatient conditions when providing them with dental care in all structural subdivisions. The Commission on internal control of quality and safety of medical activity for the period 2019—2020 in this direction no violations were revealed. This direction in the activities of the outpatient clinic was not previously developed. The increase in indicators for compliance with clinical guidelines was 28.9%, for patient satisfaction — 16%. **Conclusions.** The experience of introduction of modern management system for quality and safety

of medical activity showed a steady increase in the work indicators of all structural subdivisions in a short period of time. An important achievement of the implementation of the unified system of quality control and safety of medical activity was the formation of a positive attitude of all employees, interest in the activities carried out.

Key words: internal quality control and safety of medical activity, personnel management, patient identification, quality of medical care

FOR CITATION:

Smirnova L.E., Losev F.F., Bashtovoy A.A. Experience in implementing an internal quality and safety control system in the activities of a dental medical organization. *Clinical Dentistry (Russia)*. 2022; 25 (4): 166—170 (In Russ.). DOI: 10.37988/1811-153X_2022_4_166

ВВЕДЕНИЕ

В соответствии с Указом Президента РФ от 6 июня 2019 г. № 254 «О Стратегии развития здравоохранения в Российской Федерации на период до 2025 года» растет значимость подходов к разработке и внедрению новых форм управления качеством для повышения эффективности деятельности медицинских организаций. Одним из таких подходов является внедрение системы внутреннего контроля качества и безопасности медицинской деятельности (ВККиБМД). В реализацию данного направления входит оценка многих функциональных процессов в деятельности медицинской организации.

В данной статье мы оцениваем результат внедрения трех функциональных направлений: «Управление персоналом при осуществлении медицинской деятельности», «Безопасность при идентификации личности пациента», «Обеспечение качества медицинской помощи. Соответствие клиническим рекомендациям (протоколам лечения)».

Стратегическое планирование кадрового потенциала при реализации политики в области качества оказания медицинской помощи является одной из главных задач менеджмента медицинской организации. На международном уровне признано, что кадровые ресурсы, их количественные и качественные характеристики, включая численность, структуру, уровень профессиональной подготовки, трудовую мотивацию и состояние их здоровья, определяют эффективность работы систем здравоохранения — качество и доступность медицинской помощи для населения [1].

Кадровый кризис — это проблема международного уровня, которая касается большинства стран мира, в том числе России [2]. Одним из показателей, характеризующих доступность медицинской помощи, является обеспеченность населения медицинскими кадрами, а показатель укомплектованности относится к основным показателям национального проекта «Здравоохранение» [3]. По нашим данным, обеспеченность населения врачами по профилю «Стоматология» имеет тенденцию к снижению — с 4,04 в 2014 г. до 3,75 в 2018 г. Этот показатель колеблется от 2,2 в Томской области до 6,89

в Чукотском автономном округе. Укомплектованность кадрами в России в 2014 г. составила 86,58%, в 2018 г. — 85,0%. К 2018 г. квалификационную категорию имели только 38,2% врачей по профилю «Стоматология» и 54,9% зубных врачей [4, 5].

Ошибки идентификации пациентов представляют собой реальную угрозу безопасности пациента в стоматологических медицинских организациях. Недостаточное внимание к этой проблеме может привести к фатальным ошибкам [6]. Национальное агентство по безопасности пациентов Великобритании на основании анализа более 1329 зарегистрированных ошибок, связанных с неправильной идентификацией пациента, приводит данные за 2006 — 2008 гг.: 85,5% инцидентов не имели серьезных последствий, в 12,2% случаев результатом стало причинение легкого, а в 0,2% тяжелого вреда здоровью пациента [7, 8].

В соответствии с приказом Минздрава от 10.05.2017 № 203н «Об утверждении критериев оценки качества медицинской помощи» основным критерием оценки в амбулаторных условиях является качественное ведение медицинских карт [9—11]. Контроль соблюдения клинических рекомендаций врачами по специальности «Стоматология» осуществляли по медицинским картам стоматологического больного (МКСБ).

Цель — исследовать основные изменения в деятельности поликлиники после внедрения системы внутреннего контроля качества и безопасности медицинской деятельности.

МАТЕРИАЛЫ И МЕТОДЫ

Объектом исследования стала стоматологическая поликлиника № 66 (Москва). Материалом исследования служили локальные приказы, отчеты, планы работы структурных подразделений, графики, анкеты пациентов и врачей, стандартные операционные процедуры (СОП), медицинские карты стоматологического больного (520 медицинских карт пациентов, которые проходили стоматологическое лечение в 2020 г.). Экспертизу карт проводили по разработанным Актам экспертизы МКСБ на амбулаторном стоматологическом приеме.

РЕЗУЛЬТАТЫ И ОБСУЖДЕНИЕ

В поликлинике разработан пакет документов, регламентирующий обеспечение качества и безопасности деятельности: приказ по организации подбора персонала и формирования трудовых отношений, правила внутреннего трудового распорядка, положение об оплате труда и премировании сотрудников, план по формированию кадрового резерва, должностные инструкции, создана система оценки сотрудников. В систему оценок при определении стимулирующих выплат входят дисциплинарные показатели, эффективность выполняемой работы согласно трудовым функциям, качество ведения медицинской документации, соблюдение порядков оказания медицинской помощи и клинических рекомендаций, соблюдение корпоративной культуры.

Ответственным лицом по направлению «Управление персоналом при осуществлении медицинской деятельности» назначен начальник отдела кадров, создана рабочая группа, в которую также входят сотрудники лечебных структурных подразделений. В перечень их компетенций входят следующие элементы:

- определение соответствия укомплектованности рекомендованным штатным нормативам;
- стратегическая работа в развитии кадрового потенциала;
- использование административных методов управления сотрудниками;
- организация подбора персонала, формирование трудовых отношений и положительного психологического микроклимата [12, 13];
- разработка коммуникативных навыков [14, 15];
- непрерывное обучение и развитие сотрудников;
- разработка и коррекция системы оценок сотрудников.

Недостатком данного раздела деятельности поликлиники после внешнего аудита является несоответствие укомплектованности штата рекомендуемым нормативам: укомплектованность специалистами по профилю «Стоматология» составила 61%; средним медицинским персоналом — 58%; с учетом зубных техников — 61%. По остальным показателям работа ведется на высоком профессиональном уровне. Комплекс мероприятий, проводимый ответственными лицами при поддержке главного врача, позволил повысить квалификацию кадров и улучшить морально-психологический климат в коллективе (участие в конференциях, проведение мастер-классов, тренинги, социальная помощь сотрудникам и т.д.). Все врачи зарегистрированы на портале НМО. Доля медицинского персонала, имеющего квалификационные категории, выросла на 2%.

Концептуальными подходами кадровой политики являются трудовая дисциплина и повышение профессионализма сотрудников медицинской организации.

Обеспечение безопасности при идентификации пациентов — это следующий процесс деятельности, который нами изучался. В поликлинике № 66 в данном направлении ведется значительная работа. Организация

данного направления на первом этапе включает подготовку внутреннего приказа по обеспечению безопасности при идентификации личности пациента, назначение ответственного лица (главный администратор регистратуры). Ошибки идентификации пациентов представляют один из самых серьезных факторов риска безопасности пациентов в медицинских организациях, где человеческий фактор имеет первостепенное значение [16].

Администрация поликлиники регулярно проводит обучение сотрудников, разрабатываются речевые модули для сотрудников всех подразделений, контролирует аккуратность и полноту ведения медицинской документации (наличие всех данных, назначений, рекомендаций и др.). Введено правило использования минимум двух идентификаторов пациента перед введением лекарственного препарата или продукта крови, взятием крови и других образцов для клинических обследований, проведением процедур и вмешательств.

Все сотрудники ознакомлены с СОПами «Идентификация пациента», цель которых — регламентация порядка идентификации пациентов в амбулаторных условиях при оказании им стоматологической помощи во всех структурных подразделениях. Комиссией по ВККиБМД за период 2019–2020 гг. нарушений не выявлено. Данное направление в деятельности поликлиники по организации ВККиБМД ранее разработано не было.

Получены достойные результаты деятельности поликлиники по направлению «Обеспечение качества медицинской помощи. Контроль соблюдения порядков оказания медицинской помощи, клинических рекомендаций и стандартов медицинской помощи»: стоматологическая помощь оказывается в соответствии с порядками оказания медицинской помощи, все сотрудники занимают должности согласно квалификационным требованиям; все структурные медицинские подразделения имеют полноценное оснащение.

Соответствие клиническим рекомендациям составило $98,0 \pm 0,6\%$. Дефекты были выявлены в части фиксации диагностических мероприятий. Аналогичное исследование было проведено в 2018 г., до внедрения системы ВККиБМД: врачи — стоматологи-терапевты полноценно заполняли МКСБ в $75,1 \pm 6,0\%$, врачи — стоматологи-хирурги — в $81,5 \pm 8,5\%$, врачи — стоматологи-ортопеды — в $71,2 \pm 4,8\%$ случаев. В среднем всеми специалистами по профилю «Стоматология» МКСБ адекватно заполнялись в $76,0 \pm 1,7\%$ случаев. Таким образом, прирост в показателях по соблюдению клинических рекомендаций составил $28,9\%$.

Таким образом, унифицированный подход к организации деятельности поликлиники в части обеспечения качества медицинской помощи, соблюдения порядков оказания медицинской помощи и клинических рекомендаций приводит к повышению эффективности оказания стоматологической помощи населению. Надо отметить, что результаты нашего исследования установили повышение уровня удовлетворенности населения стоматологическими услугами. Анкетирование используется

в качестве инструмента управления качеством на различных этапах работы поликлиники [17, 18]. Если в 2018 г. полную удовлетворенность приемом у врача стоматологического профиля высказали 77,5% пациентов, частичную — 19,9%, то в 2020 г. — 89,9 и 7,1%, соответственно. Прирост в показателях по удовлетворенности пациентов составил 16%. Пациенты особо заостряли внимание на доброжелательности и гуманности сотрудников регистратуры при обращении в поликлинику, удобный режим работы, хорошие условия ожидания приема врача и высокий уровень квалификации врачей [19, 20].

ЗАКЛЮЧЕНИЕ

Опыт внедрения современной системы управления качеством и безопасностью медицинской деятельности в стоматологической поликлинике № 66 за короткий срок показал устойчивый рост показателей работы всех

структурных подразделений. Важным достижением внедрения унифицированной системы ВККиБМД стало формирование позитивного настроения всех сотрудников, заинтересованности в проводимых мероприятиях.

Реализация национальной программы по обеспечению качества и безопасности медицинской деятельности во взаимодействии со всеми заинтересованными сторонами (пациент, медицинский работник, органы государственной власти) создаст максимальный уровень безопасности в медицинской организации, что будет способствовать повышению качества и доступности медицинской помощи.

Конфликт интересов. Авторы декларируют отсутствие конфликта интересов.

Поступила: 06.10.2022 **Принята в печать:** 05.11.2022

Conflict of interests. The authors declare no conflict of interests.

Received: 06.10.2022 **Accepted:** 05.11.2022

ЛИТЕРАТУРА :

1. Караваяев В.Е. К вопросу о кадровой политике в медицинских организациях. — *Главврач*. — 2020; 3: 36—44. [eLibrary ID: 42812778](#)
2. Письмо Минздрава России от 09.04.2013 № 16-5/10/2-2540 «Методические рекомендации по сохранению медицинских кадров в системе здравоохранения».
3. Приказ Минздрава от 01.04.2021 № 284 «Об утверждении методик расчета отдельных основных показателей национального проекта «Здравоохранение» и дополнительных показателей федерального проекта «Обеспечение медицинских организаций системы здравоохранения квалифицированными кадрами», входящего в национальный проект «Здравоохранение».
4. Смирнова Л.Е., Бутова В.Г. Анализ кадровых ресурсов врачей по профилю «Стоматология» в подразделениях, оказывающих медицинскую помощь в амбулаторных и стационарных условиях. — *Российский стоматологический журнал*. — 2020; 1: 55—60. [eLibrary ID: 42605791](#)
5. Бутова В.Г., Тимофеев Д.Е., Смирнова Л.Е., Жеребцов А.Ю. Мониторинг кадровых ресурсов стоматологических ортопедических отделений. — *Клиническая стоматология*. — 2020; 2 (94): 126—129. [eLibrary ID: 43125617](#)
6. Кондратова Н.В. Стандарты идентификации пациента в профильном стационаре. — *Проблемы социальной гигиены, здравоохранения и истории медицины*. — 2015; 4: 37—40. [eLibrary ID: 24339664](#)
7. Patient identification errors from failure to use or check ID numbers correctly. — In: *Quarterly Data Summary 10 England*. — London: National Patient Safety Agency, 2008. — Pp. 22—24. <https://tinyurl.com/deupex33>.
8. Ройтберг Г.Е., Кондратова Н.В. Медицинская организация по международным стандартам качества: практическое руководство по внедрению. — М.: МЕДпресс-информ, 2018. — 152 с.
9. Бутова В.Г., Гветадзе Р.Ш., Бычков В.И. Критерии качества стоматологической помощи, предоставляемой в амбулаторных

REFERENCES :

1. Karavaev V. On the issue of personnel policy in healthcare organizations. *Chief Physician*. 2020; 3: 36—44 (In Russ.). [eLibrary ID: 42812778](#)
2. Letter of the Ministry of Health of the Russian Federation dated 09.04.2013 No. 16-5/10/2-2540 "Methodological recommendations for the preservation of medical personnel in the healthcare system" (In Russ.).
3. Order of the Ministry of Health of the Russian Federation No. 284 dated 01.04.2021 "On approval of methods for calculating certain basic indicators of the national project 'Healthcare' and additional indicators of the federal project 'Provision of medical organizations of the healthcare system with qualified personnel' included in the national project 'Healthcare'" (In Russ.).
4. Smirnova L.E., Butova V.G. Analysis of personnel resources of doctors according to "Dentistry" profile in units providing medical care in outpatient and inpatient conditions. *Russian Journal of Dentistry*. 2020; 1: 55—60 (In Russ.). [eLibrary ID: 42605791](#)
5. Butova V.G., Timofeev D.E., Smirnova L.E., Zherebcov A.Y. Human resources monitoring at the prosthetic dental departments: Essay. *Clinical Dentistry (Russia)*. 2020; 2 (94): 126—129 (In Russ.). [eLibrary ID: 43125617](#)
6. Kondratova N.V. The standards of identification of patient in profile hospital. *Problems of Social Hygiene, Public Health and History of Medicine*. 2015; 4: 37—40 (In Russ.). [eLibrary ID: 24339664](#)
7. Patient identification errors from failure to use or check ID numbers correctly. In: *Quarterly Data Summary 10 England*. London: National Patient Safety Agency, 2008. Pp. 22—24. <https://tinyurl.com/deupex33>.
8. Roitberg G.E., Kondratova N.V. Medical organization according to international quality standards: a practical guide to implementation. Moscow: MEDpress-inform, 2018. 152 p (In Russ.).
9. Butova V.G., Gvetadze R.S., Bychkov V.I. The criteria of quality of dental care provided on outpatient conditions. *Russian Journal of Dentistry*. 2016; 6: 327—331 (In Russ.). [eLibrary ID: 28358475](#)

- условиях. — *Российский стоматологический журнал*. — 2016; 6: 327—331. [eLibrary ID: 28358475](#)
10. Смирнова Л.Е., Вагнер В.Д., Бочковская Е.О., Салеев Р.А. Заполнение врачами-стоматологами-ортопедами медицинской карты стоматологического больного при лечении с помощью штифтовой конструкции. — В сб.: Стоматологическая помощь работникам предприятий с вредными и опасными условиями труда. — М.: ФМБА России, 2018. — С. 108—110.
11. Лапина А.К., Салеев Р.А., Вагнер В.Д., Салеева Г.Т., Смирнова Л.Е., Миндубаева Ф.Ф. Оценка качества заполнения медицинской документации в медицинских стоматологических организациях Казани. — *Казанский медицинский журнал*. — 2018; 1: 101—109. [eLibrary ID: 32327839](#)
12. Коваленко С.В., Коваленко А.В., Мубаракшина Э.Р. Роль корпоративной культуры как фактора человеческого капитала в повышении эффективности деятельности организации. — *Интернет-журнал Науковедение*. — 2016; 6 (37): 75. [eLibrary ID: 28420834](#)
13. Хмелькова Н.В., Сорокина Н.Е. Вопрос мотивации и стимулирования в управлении персоналом. — *Конкурентоспособность в глобальном мире: экономика, наука, технологии*. — 2017; 3—2 (33): 142—143. [eLibrary ID: 28865237](#)
14. Тесленко И.Б. Управление персоналом: учебно-метод. пособие. — Владимир: ВлГУ, 2015. — 80 с.
15. Машницкая Г.В. Как повысить эффективность корпоративной культуры и сделать ее инструментом достижения целей компании. — *Менеджмент сегодня*. — 2016; 1: 48—52. [eLibrary ID: 25470544](#)
16. Hughes D.M. Patient Identification. — In: Agrawal A. (ed.) Patient safety: A case-based comprehensive guide. — Springer, 2014. — Pp. 3—18. [DOI: 10.1007/978-1-4614-7419-7_1](#)
17. Мурашко М.А., Иванов И.В., Панин А.И. Безопасность пациента: мировые тенденции и отечественный опыт. — *Управление качеством в здравоохранении*. — 2018; 2: 35—42. [eLibrary ID: 36746185](#)
18. Иванов И.В., Швабский О.Р., Мишулин И.Б., Щесюль А.Г. Мониторинг показателей качества и безопасности медицинской деятельности: результаты аудитов 30 медицинских организаций (стационаров). — *Менеджмент качества в медицине*. — 2018; 2: 28—32. [eLibrary ID: 39548635](#)
19. Бутова В.Г., Смирнова Л.Е., Зуев М.В., Баштовой А.А., Пешков В.А. Удовлетворенность населения качеством оказания стоматологической помощи. — *Клиническая стоматология*. — 2017; 2 (82): 70—73. [eLibrary ID: 29276242](#)
20. Андреева В.Э., Преображенская Е.В., Белова Н.В., Черкасова И.В. Оценка удовлетворенности пациентов стационара медицинской помощью как инструмент повышения качества работы клиники. — *Медицина*. — 2018; 2 (22): 117—130. [eLibrary ID: 35310922](#)
10. Smirnova L.E., Wagner V.D., Bochkovskaya E.O., Saleev R.A. Filling in by orthopedic dentists the medical card of a dental patient during treatment with a pin structure. In: Dental care for employees with harmful and hazardous working conditions. Moscow: FMBA of Russia, 2018. Pp.108—110 (In Russ.).
11. Lapina A.K., Saleev R.A., Vagner V.D., Saleeva G.T., Smirnova L.E., Mindubaeva F.F. Evaluation of medical records maintenance quality in dental medical organizations of Kazan. *Kazan Medical Journal*. 2018; 1: 101—109 (In Russ.). [eLibrary ID: 32327839](#)
12. Kovalenko S.V., Kovalenko A.V., Mubarakshina E.R. Influence of corporate culture to organizational effectiveness. *Online Journal Naukovedenie*. 2016; 6 (37): 75 (In Russ.). [eLibrary ID: 28420834](#)
13. Khmelkova N.V., Sorokina N.E. The question of motivation and stimulation in personnel management. *Competitiveness in the Global World: Economics, Science, Technologies*. 2017; 3—2 (33): 142—143 (In Russ.). [eLibrary ID: 28865237](#)
14. Teslenko I.B. Personnel management. Vladimir: Vladimir State University, 2015. 80 p. (In Russ.).
15. Mashnitskaya G.V. How to increase the effectiveness of corporate culture and make it an instrument for achieving the company's goals. *Management today*. 2016; 1: 48—52 (In Russ.). [eLibrary ID: 25470544](#)
16. Hughes D.M. Patient Identification. In: Agrawal A. (ed.) Patient safety: A case-based comprehensive guide. Springer, 2014. Pp. 3—18. [DOI: 10.1007/978-1-4614-7419-7_1](#)
17. Murashko M.A., Ivanov I.V., Panin A.I. Patient safety: Global trends and Russian practice. *Quality management in healthcare*. 2018; 2: 35—42 (In Russ.). [eLibrary ID: 36746185](#)
18. Ivanov I.V., Shvabskii O.R., Minulin I.B., Shchesul A.G. Monitoring of indicators of quality and safety of medical care: the results of audits of 30 hospitals (inpatient facilities). *Quality management in medicine*. 2018; 2: 28—32 (In Russ.). [eLibrary ID: 39548635](#)
19. Butova V.G., Smirnova L.E., Zuev M.V., Bashtavoy A.A., Peshkov V.A. Satisfaction of the population quality of dental care. *Clinical Dentistry (Russia)*. 2017; 2 (82): 70—73 (In Russ.). [eLibrary ID: 29276242](#)
20. Andreeva V.E., Preobrazhenskaya E.V., Belova N.V., Cherkasova I.V. Assessment of patient satisfaction with inpatient care as a tool to improve the quality of the work of clinic. *Medicine (Russia)*. 2018; 2 (22): 117—130 (In Russ.). [eLibrary ID: 35310922](#)



Московский
Государственный
Медико-
Стоматологический
Университет



7-9
ФЕВРАЛЯ
2023

DENTALEXPO®



20-й Всероссийский стоматологический форум и выставка-ярмарка

ДЕНТАЛ-РЕВЮ

СТОМАТОЛОГИЧЕСКОЕ ОБРАЗОВАНИЕ. НАУКА. ПРАКТИКА

Москва

МВЦ «Крокус Экспо»
павильон 2, зал 6

На правах рекламы, 6+



Оргкомитет
конференции:

☎ 8-926-996-34-95
@ Адрес для отправки
работ для публикации:
Klinskaya@inbox.ru
🌐 www.msmsu.ru

Оргкомитет
выставки:


☎ (+7 499) 707-23-07
@ info@dental-expo.com
🌐 www.dental-expo.com

ХОЛИСАЛ®

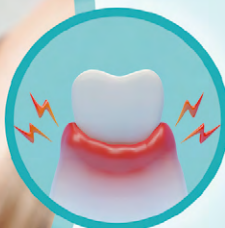гель стоматологический

ПРЯМОЕ ДЕЙСТВИЕ НА ВОСПАЛЕНИЕ И ОСНОВНЫХ ВОЗБУДИТЕЛЕЙ

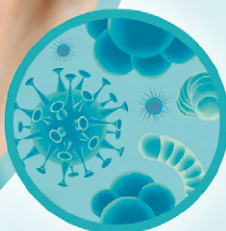Комплексное действие против воспаления, боли и основных возбудителей* заболеваний



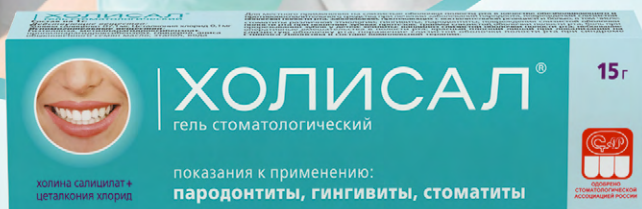
ОКАЗЫВАЕТ ПРЯМОЕ ПРОТИВОВОСПАЛИТЕЛЬНОЕ ДЕЙСТВИЕ, ПОМОГАЯ СНИЖАТЬ СИМПТОМЫ ВОСПАЛЕНИЯ¹



ДЕЙСТВИЕ ПРОТИВ БОЛИ МОЖЕТ НАЧИНАТЬСЯ ЧЕРЕЗ 2-3 МИНУТЫ И ДЛИТЬСЯ ДО 8 ЧАСОВ**



ПОМОГАЕТ БОРОТЬСЯ С ПРИЧИНАМИ ЗАБОЛЕВАНИЙ (БАКТЕРИЯМИ, ГРИБАМИ, ВИРУСАМИ)¹



*Бактерии, грибы, вирусы.

**Согласно инструкции по медицинскому применению анальгезирующее действие наступает через 2-3 минуты, при этом его продолжительность составляет 2-8 часов.

1. Инструкция по медицинскому применению препарата Холисал®.

РЕКЛАМА. ООО «Бауш Хелс», <https://bauschhealth.ru/> Холисал®, гель стоматологический, 10/15 г. РУ П № 012118/01 от 24.08.2010.

RUS-STO-SAC-SAC-11-2022-3989.

МАТЕРИАЛ ПРЕДНАЗНАЧЕН ДЛЯ ФАРМАЦЕВТИЧЕСКИХ И МЕДИЦИНСКИХ СПЕЦИАЛИСТОВ.

КРУПНЕЙШЕЕ В РОССИИ ПРОИЗВОДСТВО СТОМАТОЛОГИЧЕСКИХ МАТЕРИАЛОВ И ИНСТРУМЕНТОВ



✓ **ВАШ ВЕРНЫЙ ВЫБОР!**

эффективное импортозамещение

одно из передовых научно-инновационных предприятий

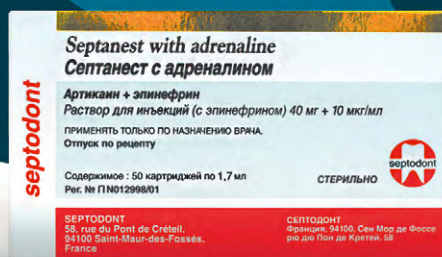бренд с мировым именем

🌐 vladmiva.ru



- Анестетик с самым высоким уровнем рН, обеспечивающий быстрое наступление анестезии и сохраняющий свою эффективность при воспалительных процессах
- Поршни карпул Septanest® изготовлены без использования латекса, что снижает риск аллергических реакций
- Каждую секунду в мире проводится 4 инъекции Septanest®

500
МИЛЛИОНОВ
ИНЪЕКЦИЙ
В ГОД
ПО ВСЕМУ
МИРУ
4 ИНЪЕКЦИИ
КАЖДУЮ СЕКУНДУ




Septanest®

Единственный анестетик двойного цикла стерилизации, отвечающий всем требованиям фармацевтической отрасли в 170 странах мира

Septoject® Evolution

- Скос, имитирующий лезвие хирургического скальпеля
- Трехмерная конструкция кончика иглы
- Отсутствие колебаний иглы от точки вкола
- Равномерное распределение нагрузки без разрыва тканей



Отметка, обозначающая расположение скоса

Отметка, противоположная скосу. Предназначена для улучшения визуального контроля ориентации иглы

ЭКСКЛЮЗИВНЫЙ ПРЕДСТАВИТЕЛЬ SEPTODONT В РОССИИ
123182, Москва, ул. Щукинская, 2, тел./факс: (495) 780-5245/46
бесплатный многоканальный телефон: 8-800-333-0646
www.stident.ru, mail@stident.ru

S.T.I.
DENT®