DOI: 10.37988/1811-153X_2026_2_202

О.Д. Мадай[1],
к.м.н., доцент кафедры челюстно-лицевой хирургии и хирургической стоматологии
Д.Ю. Мадай[1,2],
д.м.н., профессор кафедры челюстно-лицевой хирургии и хирургической стоматологии; ведущий научный сотрудник

[1] СПбГУ, 199178, Санкт-Петербург, Россия
[2] НИИ скорой помощи им. И.И. Джанелидзе, 192242, Санкт-Петербург, Россия

Сочетанная травма челюстно-лицевой области, осложненная флегмоной: клинический случай

Аннотация. Сочетанная травма челюстно-лицевой области — патология, приводящая к тяжелым косметическим и функциональным и гнойным осложнениям. Мы представляем тактику лечения пострадавшего с сочетанной травмой челюстно-лицевой области и флегмоной с благоприятным исходом. Несмотря на благоприятный исход, у пострадавшего остались долговременные функциональные нарушения.

Ключевые слова: сочетанная травма челюстно-лицевой области, одонтогенный гнойный синусит, флегмона челюстно-лицевой области

ДЛЯ ЦИТИРОВАНИЯ:
Мадай О.Д., Мадай Д.Ю. Сочетанная травма челюстно-лицевой области, осложненная флегмоной: клинический случай. — *Клиническая стоматология*. — 2026; 29 (2): 202—206.
DOI: 10.37988/1811-153X_2026_2_202

O.D. Maday[1],
PhD in Medical Sciences, associate professor of the Oral and Maxillofacial Surgery Department
D.Yu. Maday[1,2],
Doctor of Science in Medicine, professor of the Oral and Maxillofacial Surgery Department; leading researcher

[1] St. Petersburg State University, 199178, Saint-Petersburg, Russia
[2] I.I. Dzhanelidze Research Institute of Emergency Medicine, 192242, Saint-Petersburg, Russia

Maxillofacial trauma complicated by sepsis: a clinical case

Annotation. In numerous clinical cases, maxillofacial injuries represent one of the most complex and multifaceted problems requiring a highly qualified approach to diagnosis and treatment. Concomitant trauma, especially in combination with existing purulent pathologies, significantly complicate the clinical picture, which requires doctors not only to have deep knowledge of anatomy and physiology, but also to have skills in conducting therapy in a multitasking environment. This article discusses a clinical case in which the imposition of an injury on existing odontogenic purulent sinusitis led to serious complications. **Conclusions.** Despite the favorable outcome, the victim was left with long-term functional disorders.

Key words: concomitant trauma of the maxillofacial region, odontogenic sinusitis, phlegmon of the maxillofacial region

FOR CITATION:
Maday O.D., Maday D.Yu. Maxillofacial trauma complicated by sepsis: a clinical case. *Clinical Dentistry (Russia)*. 2026; 29 (2): 202—206 (In Russian). DOI: 10.37988/1811-153X_2026_2_202

ВВЕДЕНИЕ

В многочисленных клинических случаях травмы челюстно-лицевой области представляют собой одну из наиболее сложных и многоаспектных проблем, требующих высококвалифицированного подхода к диагностике и лечению [1—4].

Травма челюстно-лицевой области при сочетанных травмах не является ведущим фактором при оценке тяжести повреждений, но при этом играет важную роль в развитии таких осложнений, как все виды асфиксии (дислокационная, обтурационная, стенотическая, клапанная и аспирационная), продолжающееся кровотечение и тяжелые гнойно-септические осложнения от флегмон до одонтогенного сепсиса. Все эти тяжелые осложнения требуют квалифицированного и специализированного объема медицинской помощи пострадавшим. В своем кратком сообщении мы остановимся на лечении больного, поступившего по скорой помощи в НИИ СП им. И.И. Джанелидзе.

Сочетанные травмы с гнойно-воспалительными процессами приводят к утяжелению клинической картины, сложным подходам к лечебному процессу [5, 6]. В данной статье рассматривается клинический случай, в котором наложение травмы на уже имеющийся одонтогенный гнойный синусит привело к серьезным осложнениям [7, 8].

Цель исследования — оценить реализацию тактики лечения у пострадавшего с сочетанной травмой, осложненной флегмоной челюстно-лицевой области.

КЛИНИЧЕСКИЙ СЛУЧАЙ

Пациент Я., 35 лет, получил бытовую травму (был избит), доставлен бригадой скорой помощи, госпитализирован в отделение сочетанной травмы.

Общее состояние средней степени тяжести. Температура тела 37,2°С. Пациент отмечал головную боль, головокружение, однократную рвоту, подвижность и боль в области 1.6 зуба, гнойные выделения из правого носового хода.

При осмотре: ЧСС — 18 в минуту, АД — 130/80 мм. рт. ст., отек мягких тканей и их болезненность справа в лобной, височной, параорбитальной, скуловой, околоушно-жевательной, щечной областях, на верхней губе; на верхнем и нижнем веке справа множественные ссадины; со стороны других органов и систем — без особенностей.

После проведения инструментальной диагностики:

- На ЭКГ — без патологических изменений.
- На КТ головы и лицевого черепа — переломы всех стенок правой верхнечелюстной пазухи, костей носа, нижней и латеральной (область сочленения лобной и скуловой костей) стенок правой глазницы. Наблюдается патологическое содержимое (кровь) в клетках решетчатой кости, лобной пазухи справа и правой верхнечелюстной пазухи. Очагов патологической плотности вещества головного мозга не определяется.
- На УЗИ органов брюшной полости и почек — без патологических изменений.
- На рентгенограмме органов грудной клетки — перелом ребер 1, 3, 4 слева. Легкие расправлены.

Предварительный диагноз: сочетанная травма головы и груди, перелом внутренней и наружной стенок правой глазницы, стенок правого верхнечелюстного синуса, костей носа; ушибы и ссадины мягких тканей лица, закрытая травма груди, перелом ребер 1, 3 и 4 слева (рис. 1).

После консультаций специалистов: офтальмолога, оториноларинголога, септолога, челюстно-лицевого хирурга — поставлен клинический диагноз:

- сочетанная травма головы и груди — перелом внутренней и наружной стенок правой глазницы, стенок правого верхнечелюстного синуса, костей носа;
- тяжелая контузия глазницы без нарушения положения и движения правого глазного яблока, травматическая нейрооптикопатия, травматический птоз верхнего века правого глаза;
- множественные ушибы и ссадины мягких тканей лица, закрытая травма груди, закрытый перелом 1, 3, 4 ребер слева;
- флегмоны правых поверхностной височной, параорбитальной, ретробульбарной клетчаточных пространств, правого височного, подвисочного, крылонёбного пространств, подглазничной и щечной областей, слизисто-гнойный конъюнктивит правого глаза.

Сопутствующий диагноз: обострение хронического периодонтита зуба 1.6, острый гнойный верхнечелюстной синусит справа.

Дифференциальная диагностика проведена в отделении сочетанной травмы между флегмоной глазницы, гнойным менингоэнцефалитом, верхнечелюстным и лобным гнойным синуситами, гнойным поражением клиновидной пазухи.

При флегмоне глазницы характерна пульсирующая боль в веке и глазнице, возможно развитие неврита с тромбозом артерий и вен глаза и нейропаралитического кератита. Диагностика основывается на осмотре офтальмолога, оториноларинголога, УЗИ и КТ глазницы.

Рис. 1. Пациент после госпитализации: А — внешний вид, В — КТ головы, аксиальный срез верхнечелюстных пазух
Fig. 1. Patient after hospitalization: A — external appearance, B — CT scan of the head, axial section of the maxillary sinuses

При гнойном менингите характерна сильная головная боль, имеются признаки раздражения мозговых оболочек в виде менингеальных симптомов, возможны признаки непереносимости яркого света, тошнота и рвота, непроизвольные мышечные сокращения. Для диагностики синуситов первостепенное значение имеет инструментальный осмотр оториноларинголога и КТ пазух.

Результаты лечения

В 1-е сутки проводилась инфузионно-детоксикационная терапия, антибактериальная терапия (ципрофлоксацин 500 мг и метрогил 100 мг 3 раза в день внутривенно капельно), гемотрансфузия (2 дозы эритроцитарной взвеси). Лечение в отделении сочетанной травмы не привело к улучшению, увеличились отеки мягких тканей, повысилась температура тела.

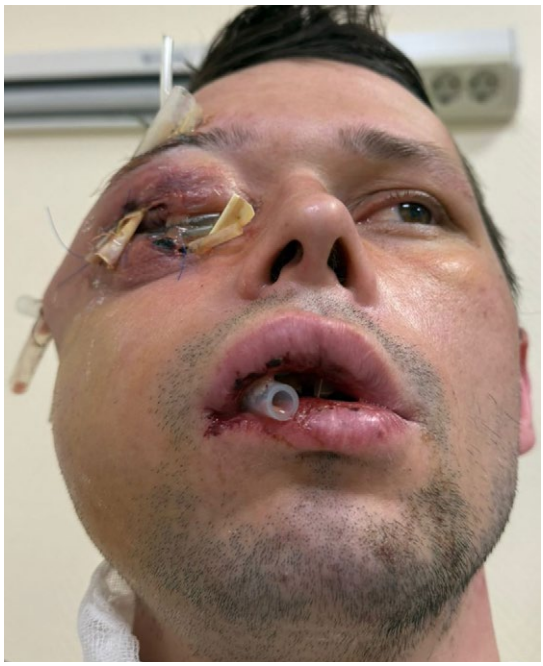

Рис. 2. Внешний вид пострадавшего на 1-е сутки после операции
Fig. 2. Appearance of the victim on the 1st day after surgery

На 3-и сутки температура тела поднялась до 37,8°С, произошло увеличение лейкоцитоза до $30{,}45 \cdot 10^9$/л, нейтрофилеза до $28{,}71 \cdot 10^9$/л, ЛИИ до 15,31, концентрации АЛТ до 44,5 ед./л, креатинина до 89 мкмоль/л, С-реактивного белка до 120,2 мг/л (см. таблицу).

В условиях перевязочного кабинета выполнено вскрытие и дренирование гематомы правой параорбитальной области. При вскрытии получено обильное гнойное отделяемое с гнилостным запахом, вследствие чего в экстренном порядке, пострадавший взят в операционную, где было выполнено вскрытие и дренирование одонтогенных флегмон правой поверхностной височной, параорбитальной, ретробульбарной, правого височного, подвисочного, крылонёбного пространств, подглазничной и щечной областей. Проведены (рис. 2):

1) фронтотомия, санация и дренирование лобной пазухи справа;
2) максиллотомия, санация и дренирование верхнечелюстной пазухи справа;
3) удаление зуба 1.6;
4) блефарорафия правого глаза.

Результаты бактериологического посева отделяемого показали присутствие Streptococcus spp. Лечение пациента в условиях гнойного отделения: назначена антибактериальная терапия (амоксициллин с клавулановой кислотой, метрогил, амикацин) [9—12].

На 5-е сутки после операции пациенту частично удалены дренажи и удалена блефарорафия. Проконсультирован офтальмологом, оториноларингологом оставлен окончательный диагноз без изменения.

Комплексная терапия привела к тому, что на 8-е сутки отмечались улучшение общего состояния, нормализация температуры тела, лабораторных и биохимических показателей крови (см. табл. 1), уменьшение отеков мягких тканей головы.

На 10-е сутки пациент был выписан для проведения амбулаторного долечивания и реабилитации. О возможности выписки говорили и лабораторные показатели крови (содержание лейкоцитов — $11{,}02 \cdot 10^9$/л, нейтрофилов — $6{,}82 \cdot 10^9$/л, моноцитов — $1{,}09 \cdot 10^9$/л;

Динамика показателей крови в течение болезни
Dynamics blood parameters during the disease

Показатель	1-е сутки	3-и сутки	5-е сутки	8-е сутки	10-е сутки	Референтный показатель
Лейкоциты, $\cdot 10^9$/л	28,23	30,45	17,86	13,76	11,02	4,5—11
Лимфоциты, $\cdot 10^9$/л	1,18	1,09	2,06	2,85	2,77	1,32—3,57
Нейтрофилы, $\cdot 10^9$/л	26,58	28,71	13,31	8,5	6,82	1,78—5,38
Моноциты, $\cdot 10^9$/л	0,41	0,45	2,46	2,03	1,09	0,2—0,95
ЛИИ	10,00	15,31	7,20	5,83	4,90	0,31—0,80
Глюкоза, ммоль/л	6,52	5,48	5,21	5,11	4,98	33—56
Общий белок, г/л	86,6	73,2	60,3	64,1	65,7	59—80
Билирубин общий, мкмоль/л	5,2	6,1	6,5	6,7	6,3	0—21
АЛТ, ед./л	50,2	44,5	42,7	38,1	35,3	0—40
АСТ, ед./л	49,3	42,1	40,4	36,7	31,9	0—47
Креатинин, мкмоль/л	91	89	88	78	79	27—62
Мочевина, ммоль/л	7,0	6,4	5,3	5,6	6,0	18—75
С-реактивный белок, мг/л	73,8	120,2	65,1	21,9	10,2	0—5

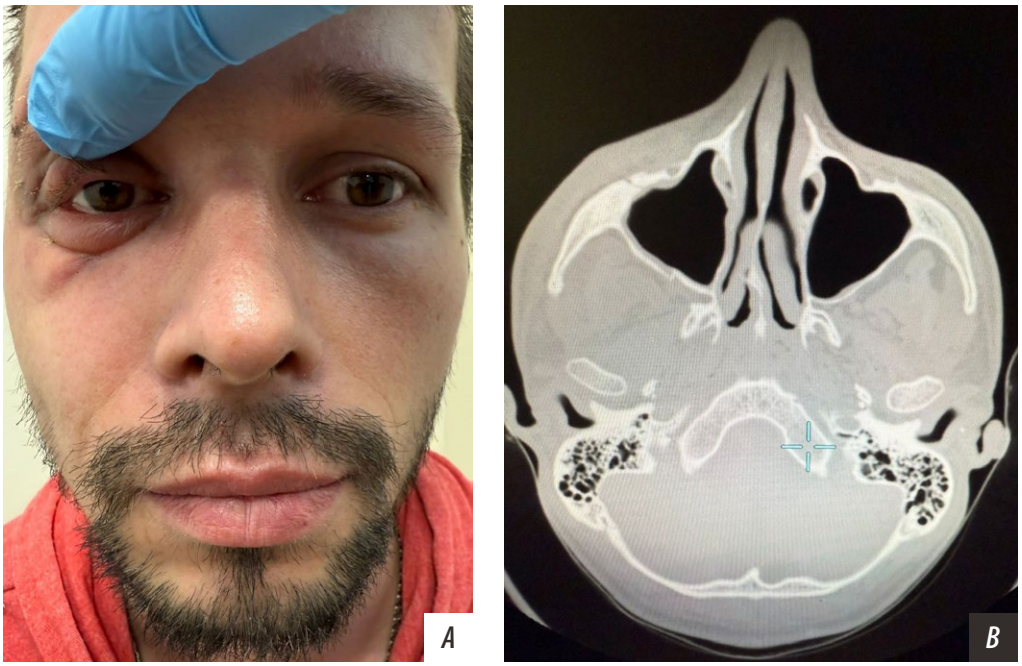

Рис. 3. Пациент на 23-и сутки: А — внешний вид; В — КТ головы, аксиальный срез верхнечелюстных пазух
Fig. 3. Patient on day 23: A — external appearance; B — CT scan of the head, axial section of the maxillary sinuses

ЛИИ — 4,9; концентрация глюкозы — 4,98 ммоль/л, креатинина — 79 мкмоль/л, С-реактивного белка — 10,2 мг/л).

На амбулаторном этапе выполнялось лечение таких осложнений, как тяжелая контузия глазницы, травматическая нейрооптикопатия, травматический птоз верхнего века правого глаза, посттравматическая атрофия зрительного нерва (рис. 3).

Прогноз

Как видно на рис. 3 комплексное лечение позволило добиться благоприятного исхода. Прогноз для пациента благоприятный, удалось компенсировать нарушенные функции, практически нет никаких рисков для здоровья пациента. Продолжить амбулаторное лечение травматической нейрооптикопатии.

Мнение пациента

«Я был доставлен в НИИ скорой помощи им. И.И. Джанелидзе бригадой скорой помощи, выражаю свою благодарность врачебному, среднему и младшему медицинскому персоналу, которые принимали участие в адекватной комплексной схеме моего лечения».

ОБСУЖДЕНИЕ

Динамика клинического течения патологического процесса, анализ результатов исследования с 1-х по 10-е сутки, как указывали A.M. Azzini и соавт. (2020), показали что «...в клинической практике находят применение различные лабораторные маркеры бактериальной инфекции: идентификация возбудителя в биологических материалах, подсчет количества лейкоцитов крови, определение в сыворотке уровня С-реактивного белка «острой фазы» воспаления» [13].

Слабой стороной оказания хирургической помощи стало позднее выполнение хирургического пособия, а сильная сторона — выполнение одномоментной хирургической операции в полном объеме.

ЗАКЛЮЧЕНИЕ

Несмотря на первоначальное ухудшение состояния пациента и развитие осложнений, проведенные экстренные хирургические вмешательства позволили устранить источник инфекции и восстановить целостность мягких тканей. Динамическое наблюдение наряду с консервативной терапией, включавшей назначение антибиотиков и регулярные перевязки, способствовали положительной динамике и стабилизации состояния пациента.

Следует отметить, что, несмотря на благоприятный исход, у пострадавшего остались долговременные функциональные нарушения [14].

Данный клинический случай подтверждает наш взгляд на то, что для благоприятного исхода травм челюстно-лицевой области на фоне гнойно-воспалительного процесса необходимо соблюдать все классические алгоритмы диагностики, дифференциальной диагностики и одномоментного исчерпывающего хирургического лечения на фоне адекватной медикаментозной терапии.

Поступила/Received: 21.07.2025
Принята в печать/Accepted: 27.04.2026

ЛИТЕРАТУРА/REFERENCES:

1. **Донсков В.В., Щербук Ю.А., Мадай Д.Ю., Щербук А.Ю., Черепанова Е.В., Тюрин Р.В., Лейко Д.В.** Инфекционно-воспалительные осложнения у пострадавших пожилого возраста с тяжелой черепно-мозговой травмой. — В: сб. тр. конф. «Нерешенные вопросы этиотропной терапии актуальных инфекций». — СПб.: Человек и его здоровье, 2022. — С. 230—231.
[**Donskov V.V., Shcherbuk Yu.A., Madai D.Yu., Shcherbuk A.Yu., Cherepanova E.V., Tyurin R.V., Leyko D.V.** Infectious and inflammatory complications in elderly victims with severe traumatic brain injury. — In: proceedings of the "Unresolved issues in etiological treatment of topical infections" conference. — Saint-Petersburg: Man and his health, 2022. — Pp. 230—231 (In Russian)]. eLibrary ID: 50144297
2. **Карпов С.М., Христофорандо Д.Ю., Шевченко П.П., Шарипов Е.М., Абидокова Ф.А.** Эпидемиологические аспекты челюстно-лицевой травмы на примере г. Ставрополя. — *Российский стоматологический журнал*. — 2012; 1: 50—51.
[**Karpov S.M., Khristoforando D.Yu., Shevchenko P.P., Sharipov E.M., Abidokova F.A.** Epidemiological aspects of the maxillofacial injury exemplified by the situation in the city of stavropol. — *Russian Journal of Dentistry*. — 2012; 1: 50—51 (In Russian)]. eLibrary ID: 18112397
3. **Сипкин А.М., Ахтямова Н.Е., Ахтямов Д.В.** Характеристика острых травматических повреждений челюстно-лицевой области. — *РМЖ*. — 2016; 14: 932—935.
[**Sipkin A.M., Akhtyamova N.E., Akhtyamov D.V.** Characteristics of acute traumatic injuries of maxillofacial region. — *Russian Medical Journal*. — 2016; 14: 932—935 (In Russian)]. eLibrary ID: 27185903
4. **Weintrob A.C., Murray C.K., Xu J., Krauss M., Bradley W., Warkentien T.E., Lloyd B.A., Tribble D.R.** Early infections complicating the care of combat casualties from Iraq and Afghanistan. — *Surg Infect (Larchmt)*. — 2018; 19 (3): 286—297. PMID: 29863446
5. **Petfield J.L., Lewandowski L.R., Stewart L., Murray C.K., Tribble D.R.** IDCRP combat-related extremity wound infection research. — *Mil Med*. — 2022; 187 (Suppl 2): 25—33. PMID: 35512376
6. **McDonald J., Liang S.Y., Li P., Stewart L., Tribble D.R.** DoD–VA trauma infection research collaboration. — *Mil Med*. — 2022; 187 (Suppl 2): 17—24. PMID: 35512378
7. **Tribble D.R., Murray C.K., Lloyd B.A., Ganesan A., Mende K., Blyth D.M., Petfield J.L., McDonald J.** After the battlefield: Infectious complications among wounded warriors in the trauma infectious disease outcomes study. — *Mil Med*. — 2019; 184 (Suppl 2): 18—25. PMID: 31778199
8. **Stewart L., Li P., Blyth M.D.M., Campbell W.R., Petfield J.L., Krauss M., Greenberg L., Tribble D.R.** Antibiotic practice patterns for extremity wound infections among blast-injured subjects. — *Mil Med*. — 2020; 185 (Suppl 1): 628—636. PMID: 32074316
9. **Rodriguez R.C.J., Ganesan A., Shaikh F., Carson M.L., Bradley W., Warkentien T.E., Tribble D.R.** Combat-related invasive fungal wound infections. — *Mil Med*. — 2022; 187 (Suppl 2): 34—41. PMID: 35512377
10. **Mende K., Akers K.S., Tyner S.D., Bennett J.W., Simons M.P., Blyth D.M., Li P., Stewart L., Tribble D.R.** Multidrug-resistant and virulent organisms trauma infections: Trauma Infectious Disease Outcomes Study Initiative. — *Mil Med*. — 2022; 187 (Suppl 2): 42—51. PMID: 35512375
11. **Bozzay J.D., Walker P.F., Schechtman D.W., Shaikh F., Stewart L., Tribble D.R., Bradley M.J., Infectious Disease Clinical Research Program Trauma Infectious Disease Outcomes Study Group** Outcomes of exploratory laparotomy and abdominal infections among combat casualties. — *J Surg Res*. — 2021; 257: 285—293. PMID: 32866669
12. **Tribble D.R.** IDCRP trauma-related infection research. — *Mil Med*. — 2022; 187 (Suppl 2): 2—6. PMID: 35512373
13. **Azzini A.M., Dorizzi R.M., Sette P., Vecchi M., Coledan I., Righi E., Tacconelli E.** A 2020 review on the role of procalcitonin in different clinical settings: an update conducted with the tools of the Evidence Based Laboratory Medicine. — *Ann Transl Med*. — 2020; 8 (9): 610. PMID: 32566636
14. **Меллин Р.В., Сиволапов К.А., Малков Н.В., Малых М.С., Мозес В.Г.** Эпидемиологические особенности и медицинские последствия травматизма челюстно-лицевой области в Кемеровской области — Кузбассе. — *Медицина в Кузбассе*. — 2020; 3: 58—62. eLibrary ID: 44127845
[**Mellin R.V., Sivolapov K.A., Malkov N.V., Malykh M.S., Moses V.G.** Epidemiology of injuries of the maxillofacial region in the Kemerovo region — Kuzbass. — *Medicine in Kuzbass*. — 2020; 3: 58—62 (In Russian)]. DOI: 10.24411/2687-0053-2020-10030