DOI: 10.37988/1811-153X_2026_2_184

Т.В. Брайловская [1,2],
д.м.н., профессор, ведущий научный сотрудник; профессор
В.И. Путляев [3],
к.х.н., доцент химического факультета
П.В. Евдокимов [3],
к.х.н., с.н.с. химического факультета

[1] ЦНИИСиЧЛХ, 119021, Москва, Россия
[2] Первый МГМУ им. И.М. Сеченова, 115409, Москва, Россия
[3] МГУ им. М.В. Ломоносова, 119991, Москва, Россия

Результаты применения метода костнопластических операций перед выполнением последующей дентальной имплантации

Аннотация. Выполнена сравнительная и комплексная оценка, представляющая собой подготовительный этап перед последующей дентальной имплантацией, от исхода которого в значительной степени зависит долговременный успех ортопедического лечения. Анализируется инновационный метод, основанный на использовании заранее спроектированных для каждого клинического случая биорезорбируемых трехмерных каркасов из трикальцийфосфатного композита с заданными остеокондуктивными и остеоиндуктивными характеристиками, выполняемых с применением прогрессивной технологии аддитивного производства, известной как быстрое прототипирование. Клиническая часть исследования, базирующаяся на проспективном наблюдении и статистической обработке полученных сведений, свидетельствует о значительной эффективности предложенной авторской методики. Основным критерием успешности стало увеличение объема костной ткани в зоне атрофированного альвеолярного гребня. Количественная оценка, выполненная с помощью компьютерной томографии, в динамике показала прирост высоты альвеолярного отростка от 35 до 43% по сравнению с исходными значениями, что статистически значимо превышает результаты, полученные в контрольной группе, где использовали стандартные барьерные мембраны и гранулированные остеопластические материалы. Аргументированный вывод сделан на основании всестороннего анализа совокупности клинических наблюдений, включившего оценку послеоперационного восстановления, частоты осложнений и данных рентгенологического контроля, которые подтвердили образование зрелой васкуляризированной костной структуры с оптимальной плотностью. Использование индивидуализированных биорезорбируемых трехмерных конструкций является не только технически осуществимой, но и высокоперспективной, научно обоснованной стратегией в современной челюстно-лицевой хирургии и дентальной имплантации, позволяющей решать сложные клинические проблемы, связанные с существенным дефицитом костной ткани, что в конечном счете создает новые возможности для полноценной стоматологической реабилитации пациентов со значительной атрофией альвеолярной кости.

Ключевые слова: направленная костная регенерация, дентальная имплантация, атрофия альвеолярного отростка, трикальцийфосфат, биорезорбируемые материалы, 3D-прототипирование, остеопластический материал, костная мозоль

ДЛЯ ЦИТИРОВАНИЯ:
Брайловская Т.В., Путляев В.И., Евдокимов П.В. Результаты применения метода костнопластических операций перед выполнением последующей дентальной имплантации. — *Клиническая стоматология*. — 2026; 29 (2): 184—191. DOI: 10.37988/1811-153X_2026_2_184

T.V. Braylovskaya [1,2],
Doctor of Science in Medicine, professor, leading researcher; professor
V.I. Putlayev [3],
PhD in Chemical Sciences, associate professor of the faculty of chemistry
P.V. Evdokimov [3],
PhD in Chemical Sciences, senior researcher at the faculty of chemistry

[1] Central Research Institute of Dental and Maxillofacial Surgery, 119021, Moscow, Russia
[2] Sechenov University, 115409, Moscow, Russia
[3] Lomonosov Moscow State University, 119991, Moscow, Russia

Results of applying the method of bone plastic surgery before subsequent dental implantation

Annotation. This study represents a comprehensive comparative analysis aimed at a comprehensive assessment of the clinical efficacy of two fundamentally different methods of guided bone regeneration. These surgical interventions, performed on patients with severe alveolar bone atrophy, serve as a preparatory stage before dental implantation, the results of which directly impact the long-term success of orthopedic treatment. The study examines an innovative approach that utilizes pre-designed, patient-specific, bioresorbable 3D scaffolds. These scaffolds are manufactured from a modified tricalcium phosphate composite with tailored osteoconductive and osteoinductive properties using advanced additive manufacturing technology known as rapid prototyping. The clinical portion of the study, based on prospective observation and statistical analysis of the data obtained, demonstrates the high efficacy of the proposed proprietary method. The key performance criterion was bone volume gain in the atrophied alveolar ridge. A quantitative assessment using dynamic computed tomography (CT) revealed an increase in alveolar ridge height ranging from 35 to 43 percent relative to baseline values, which statistically significantly exceeds the results achieved in the control group, which used standard barrier membranes and granulated osteoplastic materials. Based on a comprehensive analysis of clinical observations, including an assessment of postoperative healing, the incidence of complications, and radiographic monitoring

data confirming the formation of a mature, vascularized bone structure with optimal density, a substantiated conclusion has been reached. The use of customized, bioresorbable, three-dimensional structures is not only technically feasible but also a highly promising, scientifically proven strategy in modern maxillofacial surgery and dental implantology. This technique allows us to address complex clinical challenges associated with significant bone loss, ultimately opening up new possibilities for the comprehensive rehabilitation of patients with significant alveolar bone atrophy.

Key words: guided bone regeneration, dental implantation, alveolar ridge atrophy, tricalcium phosphate, bioresorbable materials, 3D prototyping, osteoplastic material, bone callus

FOR CITATION:

Braylovskaya T.V., Putlayev V.I., Evdokimov P.V. Results of applying the method of bone plastic surgery before subsequent dental implantation. *Clinical Dentistry (Russia)*. 2026; 29 (2): 184—191 (In Russian). DOI: 10.37988/1811-153X_2026_2_184

ВВЕДЕНИЕ

На протяжении последних десятилетий классическим хирургическим методом решения проблемы дефицита костной ткани остается направленная костная регенерация (НКР), получившая широкое распространение в клинической практике. Стандартный протокол данной методики основывается на сочетанном использовании остеопластических материалов, в большинстве случаев аутогенной костной стружки или ее комбинации с ксеногенными/аллопластическими заменителями и барьерных мембран, которые могут быть как резорбируемыми, так и нерезорбируемыми. Функция мембраны состоит в формировании механически защищенного пространства, которое отграничивает область формирующегося регенерата от инвазии быстро пролиферирующих клеток эпителиальной и соединительнотканной природы. Обеспечиваемая таким образом пространственная сегрегация создает конкурентные преимущества для миграции и размножения относительно медленно перемещающихся остеогенных клеток-предшественников, формируя оптимальные условия для доминирования процесса костеобразования.

Несмотря на активное применение и документально зафиксированную эффективность при стандартных хирургических вмешательствах, традиционные протоколы НКР имеют ряд методологических недостатков. Данные ограничения приобретают особую выраженность и клиническую значимость при работе с обширными трехмерными дефектами, отличающимися сложной геометрией, а также в тех случаях, когда перед хирургом стоит задача не просто восполнить объем кости, но и точно воссоздать утраченные анатомические контуры альвеолярного отростка. В подобной клинической ситуации гранулированный остеопластический материал, не обладающий собственной жесткостью и стабильной формой и удерживаемый лишь эластичной мембраной, не способен самостоятельно поддерживать заданные хирургом объем и пространственную конфигурацию. Следствием этого становится смещение гранул под влиянием мышечной тяги и давления со стороны мягких тканей, их проседание (коллапс) и последующая резорбция, что в конечном итоге приводит к неполному или анатомически некорректному восстановлению дефекта, ставя под вопрос успех последующей имплантации.

Преодоление обозначенных технологических ограничений напрямую связано с активным развитием принципов тканевой инженерии и широким внедрением аддитивных технологий в клиническую практику. В данном контексте наиболее перспективным и динамично развивающимся направлением считается создание и клиническое применение биорезорбируемых каркасов, обладающих заранее определенными архитектурными и биомеханическими характеристиками. В отличие от сыпучих гранулированных материалов, играющих пассивную остеокондуктивную роль, трехмерные каркасы не только служат матрицей для адгезии и миграции остеогенных клеток, но и выполняют критически важную функцию механического шаблона, который противодействует внешнему давлению и гарантирует пространственную стабильность, что дает возможность на протяжении всего периода ремоделирования сохранять запланированный объем и точный пространственный контур зоны регенерации, в результате приводя к ее прогнозируемому замещению зрелой васкуляризированной костной тканью.

Особый научный и прикладной интерес в сфере создания таких каркасов вызывают биокерамические материалы на основе фосфатов кальция, в частности трикальцийфосфат (ТКФ). Широкий интерес к ТКФ объясняется его уникальным комплексом свойств, отвечающих ключевым запросам современной регенеративной хирургии. В первую очередь к ним относится его биосовместимость, исключающая развитие иммунной реакции и отторжения. Во-вторых, это выраженная остеокондуктивность, позволяющая материалу служить каркасом для направленной регенерации остеогенных клеток и последующего ангиогенеза. Третьим ключевым свойством является контролируемая биорезорбируемость, т.е. способность материала к биодеградации *in vivo* со скоростью, соизмеримой с темпом костеобразования, что обеспечивает его полное замещение полноценной костной тканью. Технологичность ТКФ создает широкие возможности для использования методов аддитивного производства и быстрого прототипирования, позволяя производить персонализированные конструкции, в точности соответствующие анатомии костного дефекта, обладающие заданной макропористостью, необходимой для васкуляризации и клеточной миграции, и оптимальными прочностными свойствами, гарантирующими механическую стабильность на период регенерации.

Настоящее исследование проведено для комплексной оценки отдаленных результатов и эффективности двух различающихся подходов к НКР. Указанные методики использовали для подготовки к дентальной имплантации пациентов, страдающих выраженной атрофией альвеолярной кости, что составляет одну

из наиболее трудных клинических задач в современной стоматологии и челюстно-лицевой хирургии. Актуальность работы объясняется необходимостью поиска оптимальных и прогнозируемых методов устранения существенных костных дефектов.

В контексте проводимой работы осуществлялось сравнительное противопоставление использования стандартных коллагеновых резорбируемых мембран и стратегии, основанной на применении персонализированных, анатомически точных биорезорбируемых трехмерных каркасов. Основной отличительной чертой последних выступила технология их изготовления: конструкции производились из ТКФ с использованием аддитивных технологий быстрого прототипирования (3D-печати) и последующей стадии спекания. Данный производственный цикл обеспечивал не только точное повторение каркасом геометрии костного дефекта конкретного пациента, но и создание заданной макро- и микроархитектоники с высокими параметрами пористости и оптимальными биомеханическими свойствами, воспроизводящими характеристики нативной костной ткани.

Комплекс критериев для оценки эффективности сравниваемых методов не сводился только к анализу непосредственных послеоперационных результатов. Для формирования выводов исследование было сосредоточено на отслеживании отдаленных последствий, включая долговременную стабильность восстановленного объема костной ткани, характер и динамику ее структурного преобразования на гистологическом уровне, а также денситометрические параметры плотности в различные периоды наблюдения. Ключевым интегральным показателем успешности служила оценка последующей остеоинтеграции установленных в регенерированную кость дентальных имплантатов, определяемая по значениям их первичной и вторичной стабильности.

Цель исследования — получить сведения, позволяющие проанализировать достоинства, недостатки и потенциальные ограничения двух методик направленной костной регенерации. Конечная задача — установление наиболее рациональной, клинически оправданной и прогнозируемой тактики хирургического лечения пациентов со сложными костными дефектами челюстей.

МАТЕРИАЛЫ И МЕТОДЫ

Данное исследование является проспективным сравнительным анализом клинических случаев, выполненным на клинической базе отделения клинической и экспериментальной имплантологии ЦНИИСиЧЛХ (Москва). В исследовании участвовали 10 пациентов от 35 до 65 лет с диагностированной частичной вторичной адентией, отягощенной выраженной атрофией альвеолярного отростка челюстей. У всех пациентов степень атрофии соответствовала классу С по классификации Cawood и Howell, что исключало возможность прямой установки дентальных имплантатов вследствие критически недостаточного объема костной ткани.

Все пациенты получили хирургическое лечение по единому протоколу НКР с использованием индивидуально моделируемых каркасов из биорезорбируемой керамики на основе ТКФ. Контрольная группа не формировалась ввиду пилотного характера исследования; сравнение проводилось с литературными данными по стандартным методикам (барьерные мембраны + гранулированные остеопластические материалы).

Конструкции, примененные в работе, представляли собой биорезорбируемые пористые трехмерные каркасы нового поколения, спроектированные индивидуально для каждого пациента. Керамические каркасы изготавливали методом стереолитографической 3D-печати с использованием принтера Ember (Autodesk, США). Модели каркасов 3D-печати с заданной геометрией и пористостью были созданы с помощью программного обеспечения Amira (Thermo Fisher Scientific, США) Послойное разбиение деталей для печати проводили в программе CHITUBOX (CBD-Tech, Китай). В дальнейшем полученные образцы подвергали температурной обработке для получения биосовместимых керамических материалов с заданными физико-механическими характеристиками. Использование комбинации методов, в том числе аддитивного подхода, обеспечило создание керамических конструкций со сложной внутренней архитектурой и пористостью, индивидуально адаптированных к геометрии костного дефекта каждого пациента, что обусловливает управляемый и эффективный остеогенез.

По результатам комплексного клинико-рентгенологического обследования, включившего анализ данных компьютерной томографии, установлен развернутый диагноз: частичная вторичная адентия нижней челюсти, осложненная выраженной атрофией костной ткани альвеолярного отростка III—IV степени по классификации Cawood и Howell в области отсутствующих зубов. Определяющим фактором для выбора тактики лечения стал дефицит объема костной ткани, который клинически идентифицирован при визуальном осмотре и пальпации, а в дальнейшем подтвержден и детализирован в ходе рентгенодиагностики.

Разработан комплексный, последовательный двухэтапный план ортопедической реабилитации, первоочередной задачей которого выступало хирургическое создание анатомических предпосылок для последующей установки дентальных имплантатов.

Отличительной и инновационной чертой хирургического подхода стало применение передовых биотехнологических и инженерных решений, а именно использование индивидуальных, созданных методом 3D-печати, биорезорбируемых пористых трехмерных каркасов, изготовленных на основе ТКФ. Данные конструкции, спроектированные с учетом индивидуальных анатомо-топографических особенностей пациента на основе данных КЛКТ, функционируют в качестве высокоточного направляющего матрикса, определяющего процесс неоостеогенеза в трех плоскостях. Их архитектоника, характеризующаяся контролируемым размером пор и степенью взаимосвязанности, оптимизирована для активной васкуляризации, адгезии и миграции остеогенных клеток-предшественников, а их биорезорбируемые свойства, синхронизированные со скоростью

естественного костеобразования, обеспечивают постепенное и полное замещение каркаса вновь сформированной, зрелой, структурно полноценной костной тканью, что в конечном итоге гарантирует достижение стабильного, долговременного и прогнозируемого клинического результата.

Клинический пример

Пациент К., 54 года, обратился с жалобами на отсутствие жевательных зубов в левом боковом отделе нижней челюсти, затрудненное пережевывание пищи и невозможность ортопедической реабилитации с опорой на имплантаты по данным предыдущих консультаций.

При клиническом осмотре: конфигурация лица без видимых асимметрий, открывание рта полное, безболезненное. Слизистая оболочка в области дефекта зубного ряда бледно-розовая, умеренно увлажненная, без признаков воспаления. При пальпации альвеолярного отростка в проекции отсутствующих зубов 3.5—3.7 определялось умеренное западение мягких тканей, снижение четкости костного рельефа.

По данным КЛКТ, выполненной с толщиной среза 0,2 мм и шагом реконструкции 0,2 мм, проведены линейные измерения высоты альвеолярного гребня в области дефекта (рис. 1). В области отсутствующих зубов 3.5—3.7 высота альвеолярного гребня, измеренная от наиболее краниальной точки кортикальной пластинки до вершины гребня в четырех последовательных точках, составила 6,92, 7,25, 6,77 и 7,23 мм. Среднее значение высоты — 7,04±0,22 мм. Ширина альвеолярного гребня на уровне запланированной установки имплантатов варьировала от 2,8 до 3,3 мм. Кортикальные пластинки истончены, губчатое вещество выражено слабо. Указанные параметры соответствуют III степени атрофии по классификации Cawood и Howell (высота гребня 6—8 мм при недостаточной ширине).

На основании совокупности клинических и рентгенологических данных установлен диагноз: частичная вторичная адентия нижней челюсти (K08.1), осложненная выраженной атрофией костной ткани альвеолярного отростка III степени по классификации Cawood и Howell в области отсутствующих зубов 3.5—3.7.

При сохраненной высоте, превышающей 6 мм, критическим ограничением для прямой установки дентальных имплантатов стала недостаточная ширина гребня (<4 мм), что не обеспечивает первичную стабильность имплантата диаметром 3,5 мм и более, а также повышает риск фенестрации и дегисценции кортикальной пластинки.

С учетом диагноза и анатомических особенностей дефекта принято решение о выполнении первого хирургического этапа — НКР с использованием индивидуального биорезорбируемого трехмерного каркаса из трикальцийфосфата, изготовленного методом 3D-печати. Планируемый целевой параметр регенерации: увеличение ширины альвеолярного гребня до 6 мм и более при сохранении достигнутой высоты, что позволит в последующем установить 2–3 имплантата диаметром 3,5—4,0 мм и длиной 10—11 мм.

После выполнения полного комплекса необходимых подготовительных мероприятий, включавших тщательную санацию полости рта, профессиональную гигиену, получение развернутого информированного добровольного согласия пациента и согласование плана лечения со смежными специалистами (врачом-ортодонтом и стоматологом-ортопедом), осуществлен первый хирургический этап лечения. В ходе оперативного вмешательства в полном объеме выполнена направленная костная пластика с установкой индивидуальных каркасов (рис. 2).

Период остеоинтеграции, консолидации костного регенерата и его функциональной перестройки

Рис. 1. КЛКТ-исследование до лечения (фронтальная проекция с линейными измерениями). Визуализируется атрофия альвеолярного отростка нижней челюсти в области отсутствующих зубов 3.5—3.7. Высота гребня в четырех точках — от 6,77 до 7,25 мм, ширина гребня — 2,8—3,3 мм. Кортикальные пластинки истончены, губчатое вещество выражено слабо

Fig. 1. CBCT examination before treatment (frontal projection with linear measurements). Alveolar ridge atrophy of the mandible in the area of missing teeth 3.5—3.7 is visualized. Ridge height at four points ranges from 6.77 to 7.25 mm, ridge width — 2.8—3.3 mm. Cortical plates are thinned, cancellous bone is poorly expressed

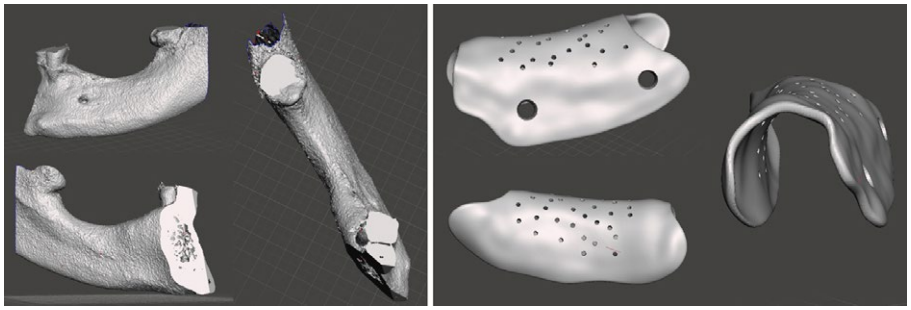

Рис. 2. Проект индивидуального биорезорбируемого трехмерного каркаса, изготовленного из трикальцийфосфата методом 3D-печати

Fig. 2. Design of a custom bioresorbable three-dimensional scaffold fabricated from tricalcium phosphate using 3D printing

(ремоделирования) составил 6 месяцев, что является стандартным временным интервалом для полноценной минерализации новообразованной кости. После завершения данного периода регенерации и последующего контрольного клинического и рентгенологического обследования планируется следующий хирургический этап — установка дентальных имплантатов в сформированный костный регенерат с последующим ортопедическим восстановлением целостности и функциональности зубных рядов.

РЕЗУЛЬТАТЫ

Выполненное хирургическое вмешательство — НКР с использованием персонализированного биорезорбируемого трехмерного каркаса, произведенного методом аддитивного производства из ТКФ, показало свою клиническую эффективность и стабильные отдаленные результаты на всех этапах наблюдения. Комплексная оценка отдаленных результатов осуществлялась с применением многокомпонентного подхода, объединившего сведения динамического клинического наблюдения, серийный анализ контрольных рентгенологических исследований в формате конусно-лучевой компьютерной томографии (КЛКТ), проведенных в строго регламентированные временные промежутки (рис. 3, 4).

Послеоперационный период протекал без осложнений, как ранних, так и отсроченных. В частности, отсутствовали случаи воспалительной реакции, выделения гноя, расхождения краев раны, экспозиции каркаса или его отторжения, что подтверждает высокую биосовместимость примененного материала. Заживление мягких тканей происходило по типу первичного натяжения с образованием малозаметного рубца, что было зафиксировано во время снятия швов на 14-е сутки. Клиническая картина спустя 6 месяцев после операции, т.е. к моменту планирования второго хирургического этапа, свидетельствовала о полной и успешной интеграции зоны регенерации с прилегающими анатомическими структурами. Слизистая оболочка, покрывающая участок ранее выполненной костной пластики, имела абсолютно здоровый вид: характерный бледно-розовый цвет, отсутствие отека и гиперемии, что явно указывало на благополучие подлежащих тканей и готовность к проведению дентальной имплантации.

Наиболее объективную, измеримую и воспроизводимую оценку результативности примененной инновационной методики обеспечил сравнительный анализ сведений контрольных КЛКТ. Сопоставляли данные, полученные в раннем послеоперационном периоде (рис. 5, 6).

Проведенный количественный анализ данных КЛКТ с применением специализированного программного обеспечения для трехмерного моделирования выявил статистически значимое и клинически важное увеличение объема альвеолярной кости. Непосредственно в зоне установки и последующей резорбции индивидуализированного каркаса отмечен средний прирост высоты альвеолярного гребня, составивший 5,20±0,07 мм, при одновременном увеличении его ширины на 4—5 мм относительно исходных, критически недостаточных показателей, зафиксированных до начала лечения. Указанные количественные параметры визуально и инструментально соответствовали

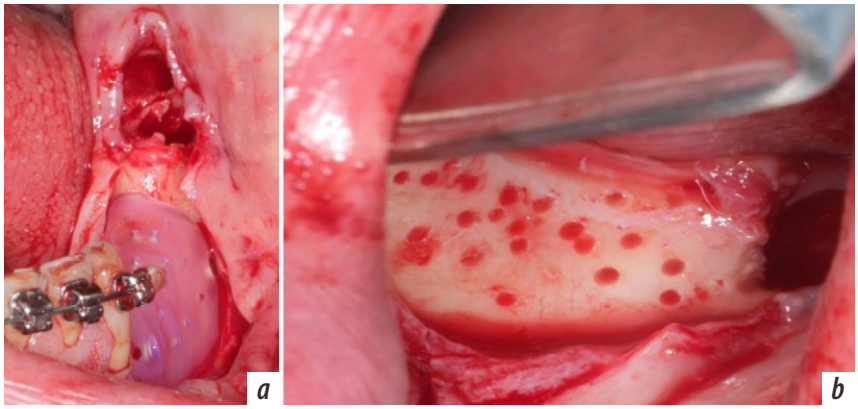

Рис. 3. Операция направленной костной регенерации с использованием костно-пластического материала и индивидуального биорезорбируемого трехмерного каркаса, созданного на основе ТКФ: a —атрофированный гребень, b — примерка прототипа индивидуального каркаса

Fig. 3. Guided bone regeneration surgery using bone graft material and a custom bioresorbable three-dimensional scaffold based on TCP: a — atrophic ridge, b — try-in of the custom scaffold prototype

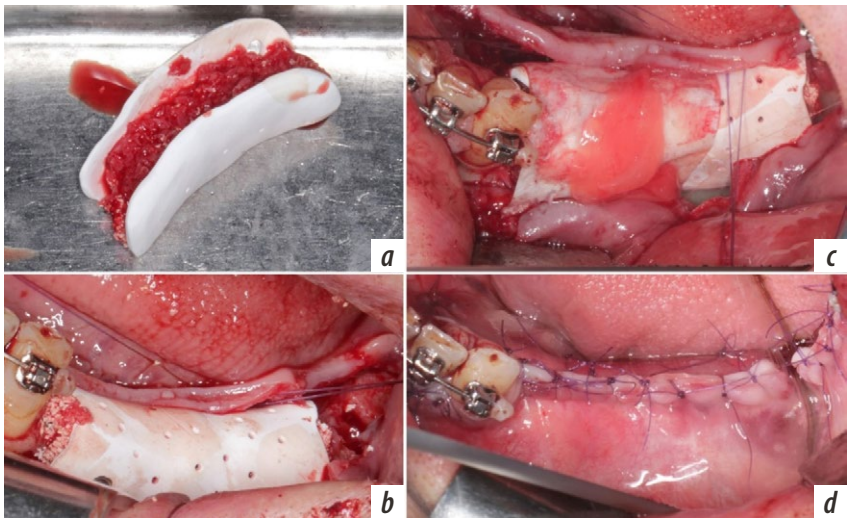

Рис. 4. Последовательность хирургических этапов направленной костной регенерации: a — заполнение каркаса остеопластическим материалом, b — крепление каркаса титановыми микроимплантатами, c— укрытие зоны регенерации коллагеновой мембраной, d — ушивание раны

fig. 4. Sequence of surgical steps for guided bone regeneration: a — filling the scaffold with osteoplastic material, b — fixing the custom tcp scaffold with titanium micro-implants, c — covering the regeneration area with a collagen membrane, d — wound closure

полному и анатомически точному восстановлению контуров альвеолярного гребня и формированию объема, достаточного для установки имплантатов планируемых размеров, что позволило перейти к этапу дентальной имплантации.

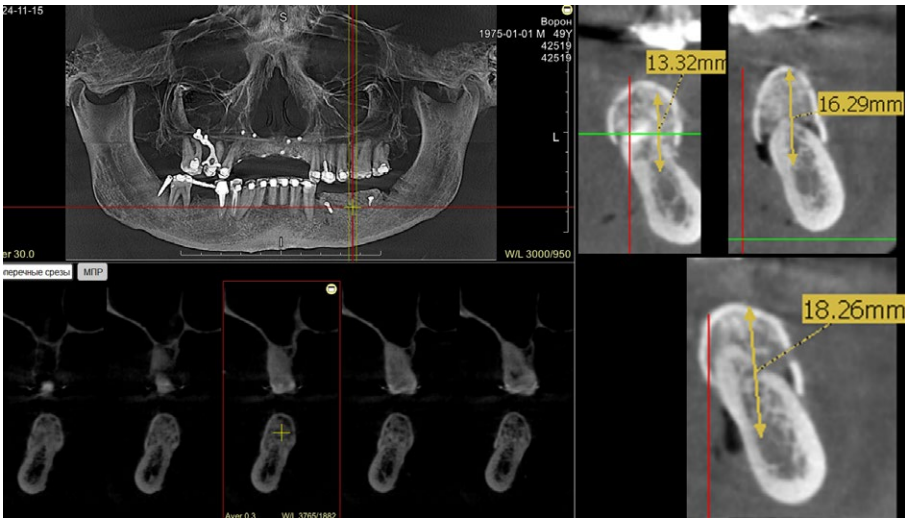

Рис. 5. Контрольная КЛКТ сразу после операции. Высота альвеолярного гребня в зоне реконструкции от 13,32 до 18,26 мм
Fig. 5. Follow-up CBCT examination immediately after surgery. Alveolar ridge height in the reconstructed area ranges from 13.32 to 18.26 mm

Рис. 6. Контрольная КЛКТ через 6 месяцев после операции. Высота альвеолярного гребня в зоне реконструкции от 11,20 до 13,77 мм
Fig. 6. Follow-up CBCT examination 6 months after surgery. Alveolar ridge height in the reconstructed area ranges from 11.20 to 13.77 mm

Рис. 7. Исходная клиническая картина в полости рта с левой стороны до операции и результат после операции
Fig. 7. Preoperative clinical view of the left side of the oral cavity and the result after surgery

Планирование установки дентальных имплантатов проводилось с использованием принципов цифровой навигационной хирургии. На основе данных КЛКТ, полученных через 6 месяцев после костной пластики, разработан и изготовлен с применением 3D-печати стереолитографический хирургический шаблон, который обеспечил прецизионное позиционирование имплантатов в соответствии с заранее разработанным виртуальным планом лечения и будущим ортопедическим профилем (рис. 7, 8).

Непосредственно в процессе операции по установке имплантатов выполнена детальная оценка качества новообразованной костной ткани. При раскрытии слизисто-надкостничного лоскута установлено, что ранее атрофированный альвеолярный гребень полностью восстановил свои объем, плотность и анатомическую

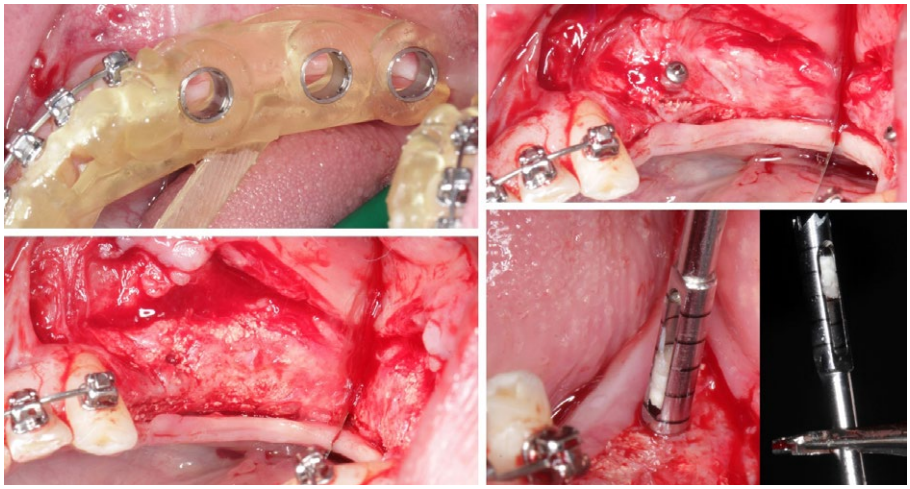

Рис. 8. Этапы выполнения операции установки дентальных имплантатов по шаблону. Выполнена столбчатая трепанобиопсия зоны направленной костной регенерации с использованием костно-пластического материала и индивидуального биорезорбируемого трехмерного каркаса, созданного на основе ТКФ
Fig. 8. Steps of dental implant placement using a surgical template. Trephine core biopsy performed in the guided bone regeneration area using bone graft material and a custom bioresorbable three-dimensional scaffold based on TCP

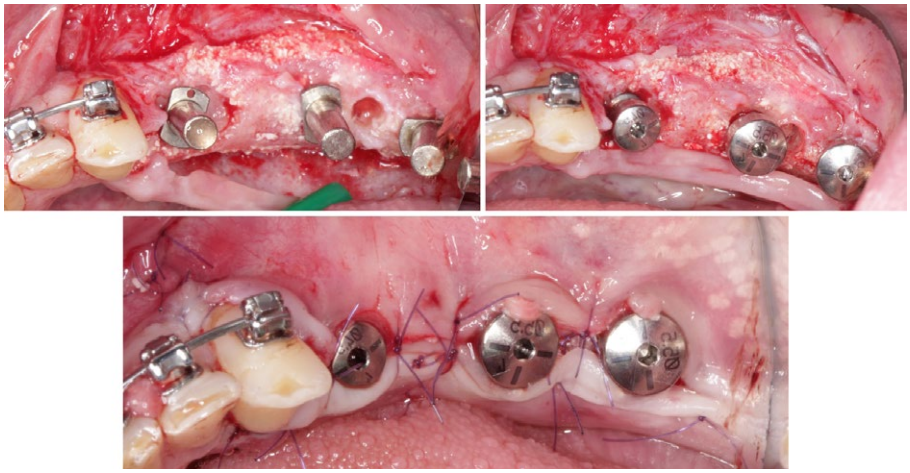

Рис. 9. Ход оперативного вмешательства по установке дентальных имплантатов после выполнения операции направленной костной регенерации с применением индивидуального ТКФ-каркаса и остеопластического материала
Fig. 9. Intraoperative views during dental implant placement after guided bone regeneration using a custom TCP scaffold and osteoplastic material

Рис. 10. КЛКТ после установки имплантатов
Fig. 10. CBCT examination after implant placement

форму. Визуально костная ткань имела структуру зрелой, хорошо сформированной кости с выраженными кортикальной пластинкой и гаверсовой системой, а при разрезе скальпелем отмечалась ее активная васкуляризация, что объективно проявлялось в умеренной кровоточивости из линии разреза, характерной для здоровой, хорошо васкуляризированной альвеолярной кости (рис. 9).

Ключевым и наиболее убедительным свидетельством успешности завершившегося остеогенеза и биодеградации имплантированного материала стало полное отсутствие видимых остатков биорезорбируемого ТКФ-каркаса, что говорит о его практически полной и синхронизированной с костеобразованием резорбции и замещении полноценной, зрелой костной тканью. Сам процесс остеотомии и установки дентальных имплантатов протекал стандартно, без технических трудностей или интраоперационных осложнений, связанных с плотностью или структурной несостоятельностью регенерированной кости, что подтверждалось достижением высоких значений первичной стабильности (значения ISQ>70). Применение костного трепана для забора биоптата из области регенерации для последующего гистологического исследования позволило получить дополнительное подтверждение высокого качества регенерата: полученный образец представлял собой плотную, структурно организованную пластинку зрелой пластинчатой костной ткани с признаками активного остеогенеза.

Финальное контрольное КЛКТ-исследование, выполненное после установки имплантатов и до начала ортопедического этапа лечения, окончательно подтвердило успешность комплексной реабилитации. На полученных компьютерных томограммах визуализировались дентальные имплантаты, установленные в оптимальном положении, определенном цифровым протоколом, и окруженные со всех сторон костной тканью достаточной плотности и объема. Костные контуры вокруг шеек имплантатов были ровными, четкими и непрерывными; признаки краевой резорбции, формирования периимплантных дефектов и зон рентгенологической прозрачности отсутствовали, что служит надежным рентгенологическим критерием успешно протекающего, активного процесса остеоинтеграции (рис. 10).

ЗАКЛЮЧЕНИЕ

Комплексный анализ всех этапов лечения — от первичной диагностики и трехмерного планирования до установки дентальных имплантатов — с применением комплексной оценки продемонстрировал, что стратегия применения индивидуальных биорезорбируемых каркасов из трикальцийфосфата позволяет с высокой степенью прогнозируемости и контролируемости достигать полноценной, анатомически зрелой регенерации альвеолярной кости даже в сложных условиях исходно выраженной атрофии альвеолярной кости, создавая надежную и долговечную биомеханическую основу для последующего ортопедического лечения и полной функциональной реабилитации пациента.

Поступила/Received: 18.11.2025
Принята в печать/Accepted: 02.06.2026

ЛИТЕРАТУРА/REFERENCES:

1. **Owen G.Rh., Dard M., Larjava H.** Hydoxyapatite/beta-tricalcium phosphate biphasic ceramics as regenerative material for the repair of complex bone defects. — *J Biomed Mater Res B Appl Biomater*. — 2018; 106 (6): 2493—2512. PMID: 29266701
2. **He F., Lu T., Fang X., Feng S., Feng S., Tian Y., Li Y., Zuo F., Deng X., Ye J.** Novel extrusion-microdrilling approach to fabricate calcium phosphate-based bioceramic scaffolds enabling fast bone regeneration. — *ACS Appl Mater Interfaces*. — 2020; 12 (29): 32340—32351. PMID: 32597161
3. **Oberdiek F., Vargas C.I., Rider P., Batinic M., Görke O., Radenković M., Najman S., Baena J.M., Jung O., Barbeck M.** Ex vivo and in vivo analyses of novel 3d-printed bone substitute scaffolds incorporating biphasic calcium phosphate granules for bone regeneration. — *Int J Mol Sci*. — 2021; 22 (7): 3588. PMID: 33808303
4. **Seo Y.W., Park J.Y., Lee D.N., Jin X., Cha J.K., Paik J.W., Choi S.H.** Three-dimensionally printed biphasic calcium phosphate blocks with different pore diameters for regeneration in rabbit calvarial defects. — *Biomater Res*. — 2022; 26 (1): 25. PMID: 35706067
5. **Thuaksuban N., Pannak R., Boonyaphiphat P., Monmaturapoj N.** In vivo biocompatibility and degradation of novel polycaprolactone—biphasic calcium phosphate scaffolds used as a bone substitute. — *Biomed Mater Eng*. — 2018; 29 (2): 253—267. PMID: 29457598
6. **Kang H.J., Makkar P., Padalhin A.R., Lee G.H., Im S.B., Lee B.T.** Comparative study on biodegradation and biocompatibility of multichannel calcium phosphate based bone substitutes. — *Mater Sci Eng C Mater Biol Appl*. — 2020; 110: 110694. PMID: 32204008
7. **Yang C., Unursaikhan O., Lee J.S., Jung U.W., Kim C.S., Choi S.H.** Osteoconductivity and biodegradation of synthetic bone substitutes with different tricalcium phosphate contents in rabbits. — *J Biomed Mater Res B Appl Biomater*. — 2014; 102 (1): 80—8. PMID: 23852942
8. **Saha A., Sathish R., Setty S., Maji A., Saha J., Chatterjee A.** A radiological evaluation of bone healing in postextraction sockets following bone grafting using beta-tricalcium phosphate and calcium phosphosilicate: A controlled comparative study. — *J Pharm Bioallied Sci*. — 2021; 13 (Suppl 2): S1240—S1243. PMID: 35017963