DOI: 10.37988/1811-153X_2026_2_150

Г.Т. Салеева,
д.м.н., профессор, зав. кафедрой ортопедической стоматологии
Р.А. Салеев,
д.м.н., профессор, декан стоматологического факультета
Л.Р. Шакирова,
к.м.н., ассистент кафедры ортопедической стоматологии
Э.К. Хабиров,
ассистент кафедры ортопедической стоматологии

Казанский ГМУ, 420012, Казань, Россия

Оценка клинической эффективности нового малоинвазивного способа восполнения дефицита мягких тканей в области дентальных имплантатов

Реферат. На сегодняшний день, несмотря на широкое применение дентальной имплантации, недостаточность прикрепленной десны вокруг имплантатов остается одной из частых причин биологических осложнений, ухудшения гигиены полости рта и снижения удовлетворенности пациентов результатами лечения. Традиционные хирургические методы увеличения объема прикрепленной десны эффективны, однако нередко они сопровождаются дополнительной травматизацией и выраженным послеоперационным дискомфортом. В связи с этим актуальным является поиск минимально инвазивных подходов, интегрированных в этап временного протезирования и основанных на использовании благоприятного дизайна ортопедических конструкций для формирования стабильной зоны прикрепленной десны. **Цель исследования** — оценить клиническую эффективность нового малоинвазивного способа восполнения дефицита мягких тканей в области дентальных имплантатов. **Материалы и методы.** В исследовании приняли участие 48 пациентов от 30 до 64 лет, которым была проведена дентальная имплантация. Пациентам контрольной группы протезирование проводилось согласно стандартному протоколу. Пациентам группы исследования проводилось протезирование с применением нового способа устранения недостаточности кератинизированной прикрепленной десны вокруг дентальных имплантатов. Для анализа состояния периимплантатных тканей использовали клинические и клинико-социологические методы обследования. **Результаты.** Применение исследуемого способа устранения недостаточности кератинизированной прикрепленной десны на этапе установки временных ортопедических конструкций способствовало увеличению ширины прикрепленной десны на сроке 6 месяцев в среднем на 27,2% (p=0,005), снижению индекса гигиены в среднем на 49% (p<0,001), индекса кровоточивости на 54% (p<0,001). Частота наличия стипплинга оказалась выше на 58% (p=0,008), выраженности болевого синдрома ниже на 39,6% (p<0,001). Также пациенты были заметно более субъективно удовлетворены качеством исследуемого способа лечения (p<0,001). **Заключение.** Применение нового способа устранения недостаточности кератинизированной прикрепленной десны вокруг дентальных имплантатов показало свою эффективность, что позволило увеличить объем прикрепленной десны у пациентов без дополнительных хирургических вмешательств, сократив срок реабилитации и обеспечив более комфортный послеоперационный период.

Ключевые слова: пластика мягких тканей, дентальная имплантация, зубной протез, имплантат, кератинизированная десна

ДЛЯ ЦИТИРОВАНИЯ:
Салеева Г.Т., Салеев Р.А., Шакирова Л.Р., Хабиров Э.К. Оценка клинической эффективности нового малоинвазивного способа восполнения дефицита мягких тканей в области дентальных имплантатов. — *Клиническая стоматология*. — 2026; 29 (2): 150—157. DOI: 10.37988/1811-153X_2026_2_150

G.T. Saleeva,
Doctor of Science in Medicine, full professor of the Prosthodontics Department
R.A. Saleev,
Doctor of Science in Medicine, dean of the Dental Faculty
L.R. Shakirova,
PhD in Medical Sciences, assistant professor of the Prosthodontics Department
E.K. Khabirov,
assistant at the Prosthodontics Department

Kazan State Medical University, 420012, Kazan, Russia

Clinical evaluation of a novel minimally invasive technique for the management of keratinized gingiva deficiency around dental implants

Abstract. Despite the widespread use of dental implantation, insufficient keratinized gingiva around dental implants remains one of the most common causes of biological complications, impaired oral hygiene, and reduced patient satisfaction with treatment outcomes. Conventional surgical approaches for increasing the width of attached gingiva have demonstrated clinical effectiveness; however, they are frequently associated with additional surgical trauma and postoperative discomfort. Therefore, the development of minimally invasive techniques integrated into the provisional prosthetic stage and based on a soft tissue — supportive prosthetic design remains a relevant objective. **The aim of this study** was to evaluate the clinical effectiveness of a novel minimally invasive technique for soft tissue deficiency management around dental implants. **Materials and methods.** The study included 48 patients aged 30—64 years who had previously undergone dental implant placement. Patients in the control group received implant-supported prosthetic rehabilitation according to a conventional treatment protocol. Patients

in the study group underwent prosthetic treatment using a novel technique for the correction of keratinized attached gingiva deficiency around dental implants. Clinical and patient-reported outcome measures were used to assess peri-implant tissue conditions. **Results.** Application of the proposed technique during provisional prosthetic rehabilitation resulted in a 27.2% increase in the width of attached gingiva after 6 months (p=0.005), a 49% reduction in the plaque index (p<0.001), and a 54% reduction in the bleeding index (p<0.001). The prevalence of gingival stippling was 58% higher in the study group (p=0.008). Pain intensity was 39.6% lower (p<0.001), while overall patient satisfaction with treatment outcomes was significantly higher (p<0.001). **Conclusions.** The proposed minimally invasive technique demonstrated clinical effectiveness in increasing the width of attached gingiva around dental implants, reducing inflammatory manifestations in peri-implant soft tissues, shortening the rehabilitation period, and improving patient comfort during treatment.

Key words: soft tissue augmentation, dental implant, dental prosthesis, keratinized gingiva, peri-implant tissues

FOR CITATION:

Saleeva G.T., Saleev R.A., Shakirova L.R., Khabirov E.K. Clinical evaluation of a novel minimally invasive technique for the management of keratinized gingiva deficiency around dental implants. *Clinical Dentistry (Russia)*. 2026; 29 (2): 150—157 (In Russian). DOI: 10.37988/1811-153X_2026_2_150

ВВЕДЕНИЕ

Совершенствование существующих методов и поиск новых подходов к реабилитации пациентов с частичным или полным отсутствием зубов остается одной из актуальных задач стоматологии [1]. В настоящее время дентальная имплантация становится все более распространенным способом восстановления зубных рядов [2]. Остеоинтегрированные имплантаты представляют собой инновационный инструмент реконструктивной стоматологии, позволяя не только заменить утраченные зубы, но и восстановить жевательную функцию и эстетику, что делает возможным их применение в широком спектре клинических случаев [3].

Однако за последнее десятилетие научные исследования фиксируют рост частоты постпротетических осложнений имплантации, которые выявляются в 26—38% случаев [4]. Несмотря на достижения дентальной имплантологии, одним из наиболее распространенных типов осложнений остаются биологические проблемы, связанные с недостаточным объемом прикрепленной десны вокруг ортопедических конструкций [5].

В силу анатомических особенностей ткани, окружающие имплантаты, менее устойчивы к механическим нагрузкам и бактериальному воздействию по сравнению с естественными зубами [6].

Без достаточной фиксации подвижная слизистая оболочка вокруг имплантата постоянно смещается во время еды, разговора и проведения гигиенических процедур. Десна легко травмируется, что приводит к быстрой колонизации патогенной микрофлоры и развитию первоначального воспаления. Ухудшается гигиена рта в связи с дискомфортом при чистке зубов, что приводит к еще большей контаминации микроорганизмами [7].

Помимо эстетической неудовлетворенности, такие пациенты сталкиваются с застреванием пищи, дискомфортом при чистке зубов и жевании, что снижает удовлетворенность результатами лечения. Достаточный объем прикрепленной десны способствует лучшей стабильности мягких и твердых тканей, уменьшает образование зубного налета, снижает риск рецессии мягких тканей и периимплантного мукозита [8, 9]. Оптимальное расположение имплантата с учетом мезиодистальных и щечно-язычных размеров, а также его правильный наклон и вогнутая форма профиля прорезывания ортопедической конструкции позволяют предотвратить потерю мягких тканей межзубных промежутков и резкие перепады уровня десны. Клинически это выражается изменениями высоты сосочков, их заполнения, уровня края слизистой оболочки и контура мягких тканей [10].

Существующие хирургические методики увеличения объема прикрепленной десны могут применяться как одновременно с имплантацией, так и отсрочено [11]. Среди них выделяют метод полнослойного слизисто-надкостничного лоскута на питающей ножке, классическую вестибулопластику (Edlan P., Meichar A., 1963), вестибулопластику по Казанжяну, а также использование аллогенных и ксеногенных материалов [12]. Эти методы доказали свою клиническую эффективность, однако их основная цель — поддержание стабильного состояния тканей [13]. Они проводятся до или после протезирования, часто требуют замены ортопедической конструкции, характеризуются разной степенью травматизации и необходимостью дополнительного хирургического вмешательства [14].

Послеоперационный период нередко сопровождается выраженной болью и дискомфортом при приеме пищи. К тому же многие эти методики сложны в реализации или требуют использования дорогостоящих трансплантационных материалов [15].

В литературе описаны различные малоинвазивные методики увеличения объема прикрепленной десны, такие как инъекции PRF [16] или гиалуроновой кислоты [17], однако самым перспективным направлением в менеджменте мягких тканей при протезировании на дентальных имплантатах является создание дизайна ортопедической конструкции, благоприятного для окружающей десны [18—20].

Таким образом, протезирование на дентальных имплантатах открывает дополнительные перспективы воздействия на окружающие мягкие ткани за счет формы, положения и дизайна временных ортопедических конструкций. Минимально инвазивные подходы, интегрированные в этап временного протезирования, потенциально позволяют не только снизить травматичность лечения, но и улучшить клинические и субъективные показатели за счет формирования более стабильной зоны прикрепленной десны без необходимости дополнительного хирургического вмешательства. Однако данные о клинической эффективности подобных методик в доступной литературе остаются ограниченными и требуют дальнейшего изучения.

Цель исследования — оценить клиническую эффективность нового малоинвазивного способа восполнения дефицита мягких тканей в области дентальных имплантатов.

МАТЕРИАЛЫ И МЕТОДЫ

В исследовании приняли участие 48 пациентов (20 мужчин и 28 женщин) от 30 до 64 лет, которым была проведена операция дентальной имплантации с одновременной установкой формирователей десневой манжеты.

Критерии включения: толщина прикрепленной десны вокруг имплантата на момент начала ортопедического лечения от шейки имплантата до края профиля прорезывания от 1 до 3 мм; непрерывный зубной ряд (за исключением третьих моляров и области имплантационного лечения) и отсутствие системных заболеваний в стадии декомпенсации.

Критерии невключения: значительная атрофия альвеолярных отростков, скученность зубов, признаки эрозии, незавершенное ортодонтическое лечение, вредные привычки (курение).

В зависимости от способа протезирования одиночными и мостовидными несъемными ортопедическими конструкциями из диоксида циркония пациентов поделили на 2 равные группы:

- **I — 12 пациентов (5 мужчин и 7 женщин 34—53 лет) с одиночными имплантатами и 12 (6 мужчин и 6 женщин 37—62 лет) с несколькими рядом установленными имплантатами, которым протезирование выполняли по стандартному протоколу (контрольная группа);**
- **II — 11 пациентов (4 мужчины и 7 женщин 30—58 лет) с одиночными имплантатами и 13 (5 мужчин и 8 женщин 39—64 лет) с несколькими рядом установленными имплантатами, которым протезирование выполняли по авторской методике (группа исследования).**

В I группе через 2 недели после установки формирователей десны проведено снятие оттисков (внутриротовое сканирование), изготовление конструкции на рабочей модели с десневой маской, припасовка и фиксация готового протеза.

Во II группе применяли запатентованный «Способ устранения недостаточности кератинизированной прикрепленной десны вокруг дентальных имплантатов на этапе установки временных ортопедических конструкций» (патент № 2822330, действ. с 29.01.2024).

На первом приеме ортопедического этапа реабилитации на дентальных имплантатах после извлечения стандартного формирователя десневой манжеты проведено снятие оптического оттиска с фиксацией профилей прорезывания имплантатов. В зависимости от клинического случая методом стереолитографии были изготовлены провизорные одиночные или мостовидные провизорные реставрации в полную анатомию с бокаловидной формой придесневой части.

На втором приеме перед установкой одиночных конструкций под инфильтрационной анестезией в области установленных внутрикостных дентальных имплантатов (рис. 1) после извлечения индивидуальных формирователей десневой манжеты для сохранения зубных сосочков проводили два сходящихся разреза (рис. 2) до надкостницы от медиального и дистального зубов, затем переходили на профиль прорезывания имплантата и, отступя от шахты имплантата на 1—3 мм вестибулярно и орально, осуществляли два полулунных разреза параллельно альвеолярной кости глубиной 3—4 мм, создавая расщепленный лоскут. Мобилизованную десну отдавливали ортопедической конструкцией в полную анатомию, и она размещалась вестибулярно и орально от ортопедической конструкции с бокаловидной формой поддесневой части в области имплантатов (рис. 4).

В случае изготовления мостовидного протеза с опорой на несколько дентальных имплантатов разрезы (см. рис. 3) продолжали по гребню альвеолярного отростка по вестибулярной и язычной поверхности в проекции будущей промежуточной части мостовидного протеза до границ разрезов у следующего имплантата. Мобилизованная десна отдавливается и размещается вестибулярно и орально от заранее изготовленной ортопедической конструкции с бокаловидной формой поддесневой части в области имплантатов и овоидной формы в области промежуточной части (рис. 4).

Через 10—14 дней профиль прорезывания восстанавливался с расширенным объемом прикрепленной кератинизированной десны естественного бледно-розового цвета.

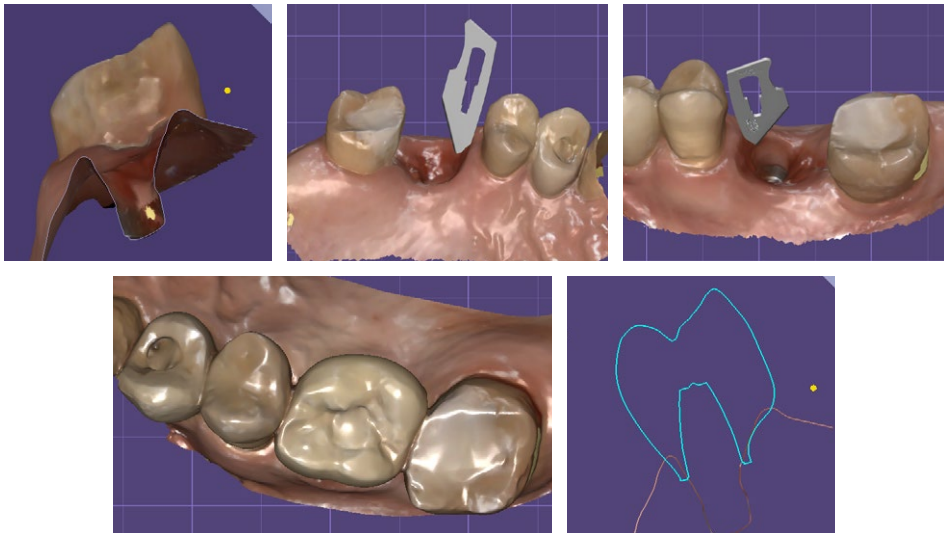

Рис. 1. Схематичное изображение разрезов по профилю прорезывания реставрации с опорой на одиночный имплантат

Fig. 1. Schematic illustration of incision design along the emergence profile of a single implant-supported restoration

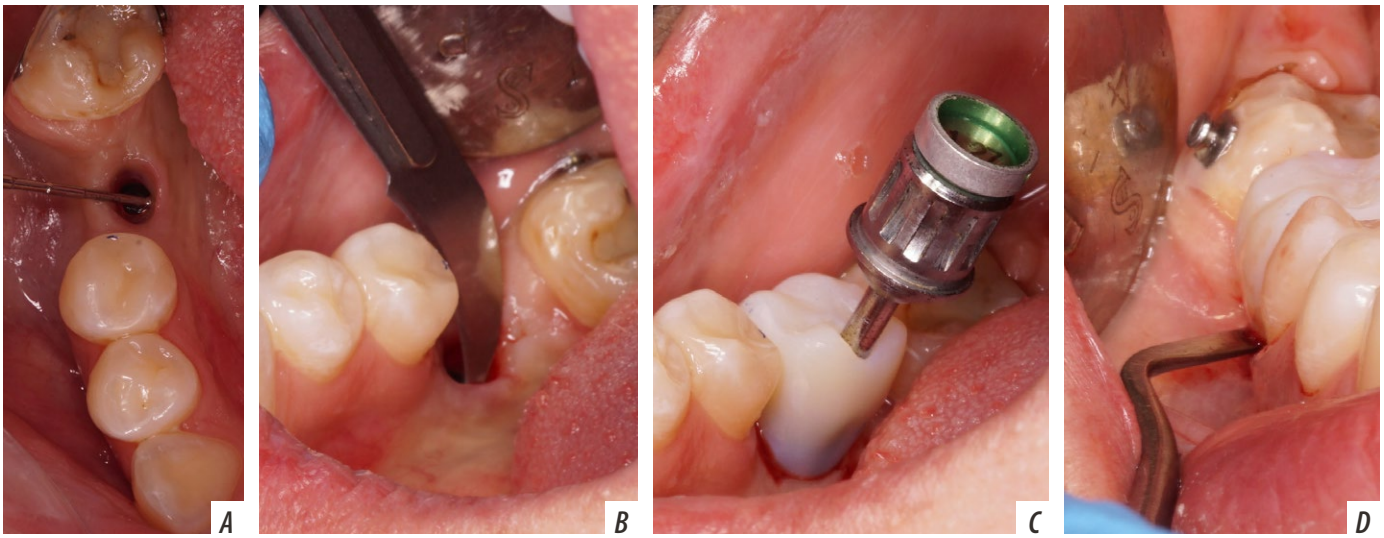

Рис. 2. Клинический случай пациента II группы с одиночной реставрацией: A — замеры десны, B — проведение разрезов, C — припасовка временной реставрации с бокаловидной формой поддесневой части, D — раздвижение лоскутов

Fig. 2. Clinical case from Group II with a single implant-supported restoration: A — measurement of keratinized gingiva width; B — incision design; C — fitting of the provisional restoration with a concave subgingival contour; D — displacement and adaptation of the soft tissue flaps

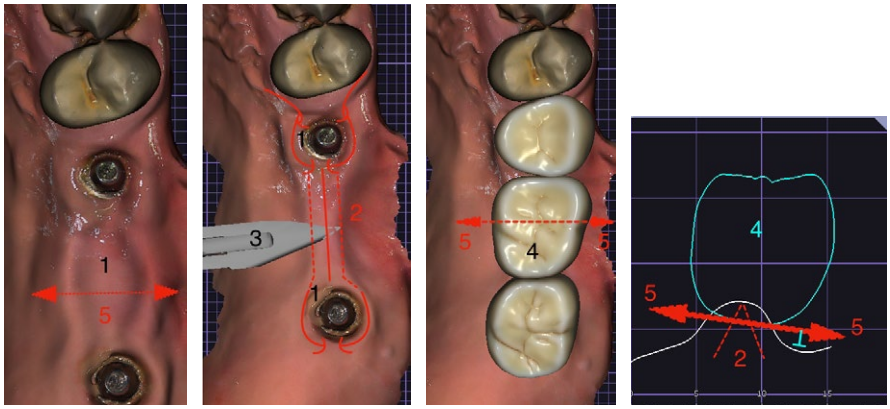

Рис. 3. Схематичное изображение разрезов вдоль гребня альвеолярного отростка для мостовидной реставрации с опорой на несколько имплантатов (патент №2822330)
Fig. 3. Schematic illustration of incisions extending along the alveolar ridge for an implant-supported fixed partial denture (Patent No. 2822330).

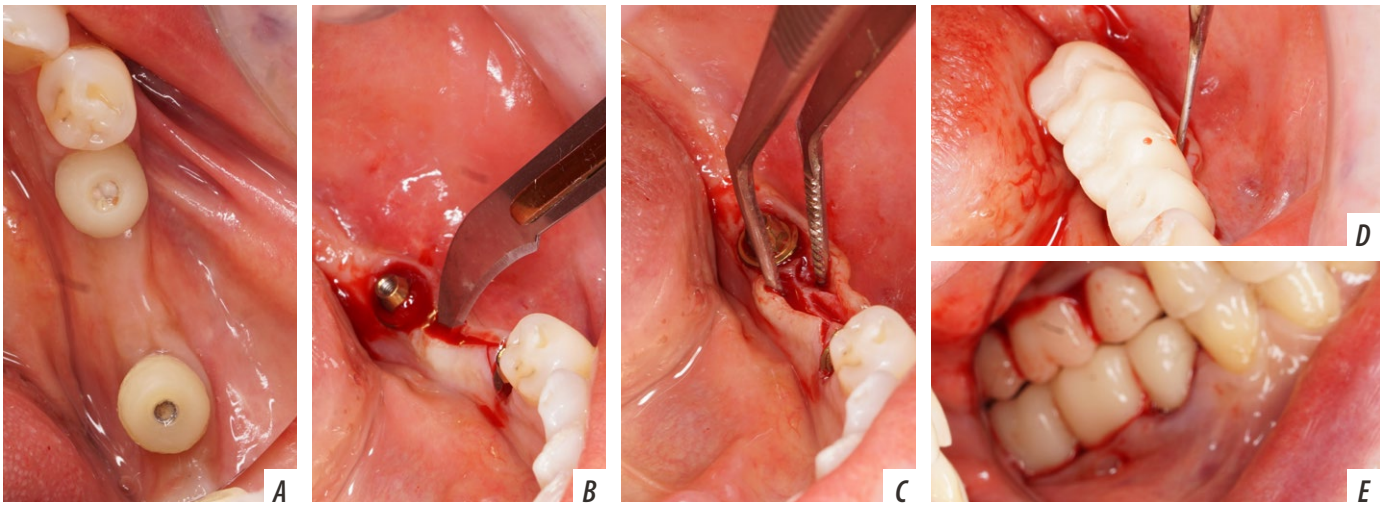

Рис. 4. Клинический случай пациента II группы с мостовидными реставрациями: A — исходная ситуация, B — разрез, C — мобилизация лоскутов, D — фиксация протеза, E — расправление лоскутов

Fig. 4. Clinical case from Group II with implant-supported fixed partial dentures: A — initial clinical situation; B — incision design; C — flap mobilization; D — prosthesis fixation, E — soft tissue expansion

Для анализа состояния периимплантатных тканей использовали клинические и клинико-социологические методы исследования. В обследование пациентов входили опрос, осмотр, определение индексов гигиены и измерение объема прикрепленной десны пародонтальным зондом. Обследования пациентов проводили непосредственно перед приемом врача — стоматолога-ортопеда, через 2 недели после установки провизорных реставраций на этапе замены конструкций на постоянные, спустя 3 и 6 месяцев после установки реставраций из диоксида циркония.

Для клинической оценки состояния десны в области дефекта зубного ряда измеряли и определяли:

- толщину десны от края эпителия до платформы имплантата для одиночных коронок и толщину десны вестибуло-орально в наиболее широкой точке в проекции промежуточной части для мостовидных протезов;
- модифицированный индекс гигиены Силнесс—Лоу и модифицированный индекс кровоточивости Мюллемана—Коуэлла в области установленной ортопедической конструкции;
- степень выраженности стипплинга (восстановление или исчезновение зернистости десны, «апельсиновой корки»);
- отечность (полуколичественно), где 0 — отсутствие отека и гиперемии, 1 — незначительный отек, 2 — умеренный отек и гиперемия.

Опрос пациента был направлен на определение выраженности болевого синдрома по визуальной аналоговой шкале (ВАШ), а также для субъективной оценки удовлетворенности ортопедическим лечением на дентальных имплантатах. Для анализа удовлетворенности качеством ортопедического лечения на дентальных имплантатах пациентам было предложено оценить степень удовлетворенности 10 аспектам лечения по шкале от 1 («нет» или «не удовлетворен») до 5 («да» или «полностью удовлетворен»):

1) внешний вид десны в области имплантата;
2) удобство чистки зубов в области имплантата;
3) дискомфорт при приеме пищи в области имплантата;
4) застревание пищи в области конструкции;
5) скорость восстановления после установки временной конструкции;
6) уровень боли и дискомфорта после установки временной конструкции;
7) удобство применения зубной нити или ершика в области конструкции;
8) общее качество лечения на имплантатах;
9) разница между областью с имплантатом и естественными зубами;
10) склонность рекомендовать данное лечение другим пациентам.

При статистической обработке данных нормальность распределения оценивали с помощью критерия Шапиро—Уилка. При нормальном распределении использовались параметрические методы: определялись средние значения и стандартные отклонения. Сравнение дисперсий между группами проводили с использованием *F*-теста Левена. При нормальном распределении при равенстве дисперсий применяли непарный t-тест Стьюдента, либо *t*-тест Уэлча при неравных дисперсиях. В случаях, когда распределение данных не соответствовало нормальному, дополнительно выполнялся непараметрический *U*-критерий Манна—Уитни. Для оценки различий в качественных переменных (например, наличие стипплинга) использовали χ^2-критерий Пирсона или точный критерий Фишера в зависимости от количества наблюдений в ячейках. Статистически значимыми считались различия при значении $p \leqslant 0{,}05$.

РЕЗУЛЬТАТЫ

Все пациенты завершили протезирование и прошли контрольные осмотры на этапах 14 дней на этапе установки постоянной конструкции, 3 и 6 месяцев после установки постоянных конструкций. Ни в одном случае не зарегистрировано преждевременной потери имплантата или воспалительных осложнений, требующих вмешательства.

До начала ортопедического этапа средняя ширина прикрепленной десны в области имплантатов у пациентов I группы (2,30 мм) не отличалась от II группы (2,02 мм; p=0,48). Через 14 дней после установки временных конструкций средняя ширина во II группе увеличилась до 3,46 мм, в то время как в I группе значимых изменений не наблюдалось (2,55 мм). Различие сохранялось на этапах 3 и 6 месяцев — 3,09 и 2,98 мм во II группе против 2,44 и 2,34 мм в I группе, и было статистически значимо (p=0,004, 0,003 и 0,002 для срока 2 недели, 3 и 6 месяцев соответственно, *t*-тест Уэлча; табл. 1, рис. 5).

Таблица 1. Динамика клинических показателей в ходе лечения
Table 1. Dynamics of clinical parameters during follow-up

Показатель	I группа (n=24)				II группа (n=24)			
	до лечения	через 2 нед.	через 3 мес.	через 6 мес.	до лечения	через 2 нед.	через 3 мес.	через 6 мес.
Ширина прикрепленной десны, мм	2,30±0,81	2,55±0,92	2,44±0,89	2,34±0,89	2,02±0,37	3,46±0,70*	3,09±0,61*	2,98±0,62*
Индекс гигиены Силнесс—Лоу	1,67±0,87	1,46±0,72	1,71±0,69	2,21±0,78	1,71±0,69	0,96±0,69	1,00±0,51	1,13±0,34*
Индекс кровоточивости Мюллемана—Коуэлла	1,54±0,72	1,33±0,56	1,13±0,54	1,17±0,38	1,50±0,59	1,00±0,29	0,79±0,41	0,54±0,66*

*Примечание. * — статистически достоверно значимое отличие от показателя I группы на том же сроке (p<0,05).*

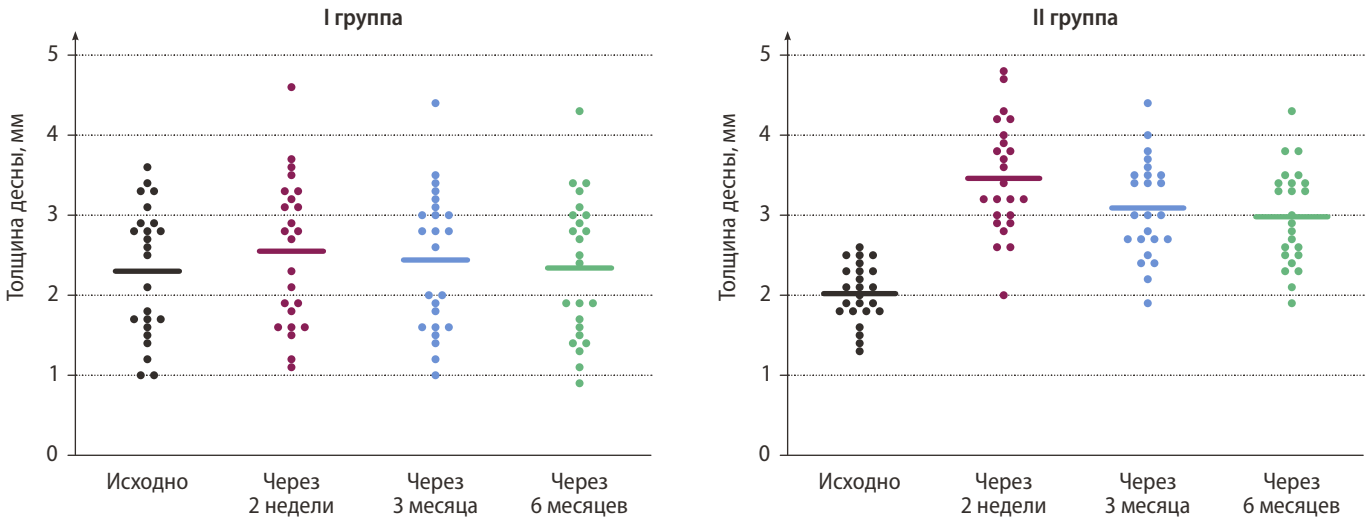

Рис. 5. Динамика объема прикрепленной десны в группах в ходе лечения
Fig. 5. Changes in the width of keratinized attached gingiva during the follow-up period

Средний индекс гигиены Силнесс—Лоу (визуальная оценка налета) перед проведением вмешательств у пациентов I группы равнялся 1,67, у пациентов II группы — 1,71. После проведения манипуляций к 6-му месяцу в I группе индекс гигиены увеличился до 2,21, а во II группе снизился до 1,13 (p<0,05). Различие между группами становится статистически значимо особенно на сроках 3 и 6 месяцев, что может быть связано с большей стабильностью мягких тканей и улучшением доступа для гигиенических процедур.

Через 6 месяцев во II группе наблюдалось заметное снижение кровоточивости до 0,54 по индексу Мюллемана—Коуэлла (с 1,50 в начале исследования, p<0,05), в то время как в I группе этот показатель равнялся 1,17 против исходных 1,54.

Явление стипплинга через 6 месяцев чаще сохранялось во II группе — у 22 (92%) пациента, чем в контрольной — 14 (58%) человек при исходном соотношении 50 и 54% в начале исследования. Различия статистически значимы как по χ^2-критерию (p<0,001), так и по критерию Фишера (p=0,002 и p=0,017). Причиной очаговой потери стипплинга в указанных случаях наиболее вероятно явилось недостаточность гигиенического ухода за ротовой полостью в домашних условиях.

Оценка отека по полуколичественной шкале (от 0 до 2 баллов) показала незначительное различие между группами — 1,46±0,59 балла в I группе и 1,42±0,58 балла во II группе (p=0,007, Манн—Уитни). В I группе отмечены ишемические явления в мягких тканях вокруг установленных ортопедических конструкций.

Пациенты II группы в среднем отмечали меньшую болезненность и в целом были более удовлетворены проведенным лечением (табл. 2). Наиболее выраженные различия отмечены в ответах на вопросы, связанные с эстетикой, гигиеной и скоростью восстановления.

Таблица. 2. Выраженность послеоперационной боли и удовлетворенность пациентов результатами лечения
Table 2. Postoperative pain intensity and patient satisfaction with treatment outcomes

	Боль по ВАШ, баллы	Удовлетворенность лечением, баллы
I группа (n=24)	4,68±1,20	29,60±2,06
II группа (n=24)	2,40±0,98*	40,13±1,80*

*Примечание. * — статистически достоверно значимое отличие от показателя I группы (p<0,001 по критерию Вилкоксона).*

ОБСУЖДЕНИЕ

Полученные в ходе исследования результаты указывают на перспективность использования предложенного способа устранения недостаточности кератинизированной прикрепленной десны на этапе установки временных ортопедических конструкций. У пациентов, пролеченных по данной методике, наблюдалось увеличение ширины прикрепленной десны, снижение выраженности кровоточивости и улучшение гигиены и субъективной удовлетворенности результатами лечения.

Прирост толщины кератинизированной слизистой в исследуемой группе был ниже по сравнению с данными, описанными для ряда традиционных мукогингивальных методик, таких как пересадка свободного десневого трансплантата или использование коллагеновых матриксов [21]. Вместе с тем следует отметить, что предложенный способ обеспечивал статистически и клинически значимое увеличение толщины слизистой оболочки, которое сохранялось на протяжении всего периода наблюдения (до 6 месяцев), при существенно меньшей хирургической травме.

Предлагаемый способ отличается от традиционных хирургических методов тем, что позволяет сформировать полноценную зону прикрепленной десны без использования трансплантатов, глубоких лоскутных вмешательств и наложения швов [12]. Это обусловлено сочетанием минимально инвазивной техники расщепленного лоскута и механически направленного заживления, реализуемого с помощью анатомически адаптированных временных ортопедических конструкций.

Одним из предполагаемых механизмов действия является создание контролируемой травмы слизистой оболочки в области имплантата с последующим направленным восстановлением [22]. Z. Lazić и соавт. (2015) сообщают, что выполнение точных, ограниченных по глубине и длине разрезов без агрессивного отслоения лоскута позволяет сохранить сосудистую сеть, минимизировать рубцевание и обеспечить благоприятные условия для миграции клеток эпителия и фибробластов [23].

Важным фактором, способствующим успеху методики, является механическое раздвижение краев лоскута с помощью временной конструкции. Предполагается, что поддержание краев раны в раздвинутом положении способствует формированию нового прикрепленного эпителия между ними. Форма реставрации — в частности, бокаловидная конфигурация поддесневой части в сочетании с овоидной формой промежуточной части в мостовидных протезах — обеспечивает необходимое пассивное давление на мягкие ткани, направляя пролиферацию слизистой и способствуя формированию естественного профиля прорезывания [18]. Механическое раздвижение и фиксация тканей ортопедической конструкцией также обеспечивает сохранение объема на протяжении длительного времени, что доказывается наблюдениями на сроках 3 и 6 месяцев.

Снижение болевого синдрома и улучшение гигиенических показателей в исследуемой группе, по-видимому, связано не только с уменьшением травматичности вмешательства, но и с сохранением прикрепления слизистой оболочки в зоне имплантатов, что облегчает адаптацию пациентов к временной конструкции и способствует снижению риска развития периимплантита в долгосрочной перспективе.

Отсутствие трансплантации, наложения швов и необходимости в дополнительной реабилитации позволяет существенно снизить травматичность вмешательства, сократить сроки лечения и повысить удовлетворенность пациентов. Предварительные данные указывают на потенциальную биологическую эффективность метода, обусловленную направленным заживлением тканей в условиях механической стабилизации лоскута и контролируемой пролиферативной реакции слизистой оболочки. Ограничением данного исследования является отсутствие объективной морфометрической оценки тканевых изменений (например, посредством оптического сканирования или УЗИ), а также короткий период наблюдения. Однако полученные данные позволяют обоснованно предположить, что предложенный способ оказывает не только клинический, но и биологически значимый эффект на мягкие ткани в области дентальных имплантатов.

Полученные результаты требуют подтверждения в дальнейших исследованиях с расширенным наблюдением, применением инструментальных методов морфометрической оценки и гистологического анализа для уточнения механизмов действия методики, а также объективной цифровой оценки динамики мягкотканного профиля с применением внутриротового сканирования и трехмерного моделирования.

ЗАКЛЮЧЕНИЕ

Применение разработанного способа устранения недостаточности кератинизированной прикрепленной десны на этапе установки временных ортопедических конструкций позволяет достичь клинически значимого увеличения ширины прикрепленной десны в области дентальных имплантатов без дополнительного хирургического вмешательства, предусматривающего применение мягкотканного трансплантата и наложения швов. Методика обеспечивает снижение выраженности воспалительных изменений периимплантатных мягких тканей и способствует формированию естественного анатомического профиля десны, что положительно отражается на эстетических и функциональных показателях в пределах 6 месяцев наблюдения.

Поступила/Received: 25.12.2025
Принята в печать/Accepted: 11.06.2026

ЛИТЕРАТУРА/REFERENCES:

1. **Никитина Л.И., Громова А.С.** Стоматологическая реабилитация больных с полной (вторичной) адентией с использованием дентальных имплантатов. — *Acta Medica Eurasica*. — 2022; 3: 29—35. eLibrary ID: 49505849
[**Nikitina L.I., Gromova A.S.** Dental rehabilitation of patients with complete (secondary) adentia using dental implants. — *Acta Medica Eurasica*. — 2022; 3: 29—35 (In Russian)]. DOI: 10.47026/2413-4864-2022-3-29-35
2. **Дьячкова Е.Ю., Тарасенко С.В., Фадеев В.В., Васильев Ю.Л., Киприянов Е.Е., Ворожейкина В.С., Макеева Е.Ю., Кузнецов А.И.** Анализ результатов дентальной имплантации по данным анкетирования врачей-стоматологов на примере отдельных субъектов Российской Федерации. — *Клиническая стоматология*. — 2022; 3: 32—37. eLibrary ID: 49514196
[**Diachkova E.Yu., Tarasenko S.V., Fadeev V.V., Vasil'ev Yu.L., Kipriianov E.E., Vorozheykina V.S., Makeeva E.Yu., Kuznetsov A.I.** Analysis of the results of dental implantation according to a survey of dentists on the example of some regions of the Russian Federation. — *Clinical Dentistry (Russia)*. — 2022; 3: 32—37 (In Russian)]. DOI: 10.37988/1811-153X_2022_3_32
3. **Тлупов И.В., Хамида М., Фадель Б.** Протезирование на дентальных имплантатах. — *Столыпинский вестник*. — 2022; 4: 36
[**Tlupov I.V., Khamida M., Fadel B.** Prosthetics on dental implants. — *Stolypinsky Vestnik*. — 2022; 4: 36 (In Russian)].
4. **Михальченко Д.В., Македонова Ю.А., Салямов Х.Ю.** Современные методы диагностики постпротетических осложнений при дентальной имплантации. — *Вестник Волгоградского государственного медицинского университета*. — 2020; 2 (74): 72—76. eLibrary ID: 43780991

[Mikhalchenko D.V., Makedonova Yu.A., Salyamov H.Yu. Modern methods of diagnosis of post prosthetic complications during dental implantation. — *Vestnik VSMU*. — 2020; 2 (74): 72—76 (In Russian)]. DOI: 10.19163/1994-9480-2020-2 (74)-72-76

5. Thoma D.S., Naenni N., Figuero E., Hämmerle C.H.F., Schwarz F., Jung R.E., Sanz-Sánchez I. Effects of soft tissue augmentation procedures on peri-implant health or disease: A systematic review and meta-analysis. — *Clin Oral Implants Res*. — 2018; 29 Suppl 15: 32—49. PMID: 29498129
6. Брайловская Т.В., Ведяева А.П., Калинин Р.В., Гарибян Э.А., Тангиева З.А., Дениев А.М. Увеличение ширины кератинизированной прикрепленной десны у пациентов при проведении дентальной имплантации. — *Сеченовский вестник*. — 2018; 4 (34): 5—15.
[Brailovskaya T.V., Vedyaeva A.P., Kalinin R.V., Garibyan E.A., Tangieva Z.A., Deniev A.M. Augmentation the width of a keratinized attached gingiva in patients with dental implantation. — *Sechenov Medical Journal*. — 2018; 4 (34): 5—15 (In Russian)]. eLibrary ID: 36998298
7. Dreyer H., Grischke J., Tiede C., Eberhard J., Schweitzer A., Toikkanen S.E., Glöckner S., Krause G., Stiesch M. Epidemiology and risk factors of peri-implantitis: A systematic review. — *J Periodontal Res*. — 2018; 53 (5): 657—681. PMID: 29882313
8. Ramanauskaite A., Schwarz F., Sader R. Influence of width of keratinized tissue on the prevalence of peri-implant diseases: A systematic review and meta-analysis. — *Clin Oral Implants Res*. — 2022; 33 Suppl 23: 8—31. PMID: 35763022
9. Zhang S., Sheng R., Fan Z., Wang F., Di P., Shi J., Zou D., Li D., Zhang Y., Chen Z., Yang G., Geng W., Wang L., Zhang J., Huang Y., Zhao B., Tang C., Wu D., Xu S., Yang C., Mou Y., He J., Yang X., Tan Z., Cai X., Chen J., Lai H., Wang Z., Yuan Q. Expert consensus on peri-implant keratinized mucosa augmentation at second-stage surgery. — *Int J Oral Sci*. — 2025; 17 (1): 51. PMID: 40537484
10. Esquivel J., Meda R.G., Blatz M.B. The Impact of 3D implant position on emergence profile design. — *Int J Periodontics Restorative Dent*. — 2021; 41 (1): 79—86. PMID: 33528454
11. Zheng C., Wang S., Ye H., Liu Y., Hu W., Zhou Y. Effect of free gingival graft before implant placement on peri-implant health and soft tissue changes: a randomized controlled trial. — *BMC Oral Health*. — 2021; 21 (1): 492. PMID: 34607597
12. Тарасенко С.В., Загорский С.В. Обзор методик и материалов, используемых для увеличения объема десны. — *Клиническая практика*. — 2019; 1: 57—62. eLibrary ID: 39197373
[Tarasenko S.V., Zagorskij S.V. Review of methodology and materials using for building of gum soft tissues. — *Journal of Clinical Practice*. — 2019; 1: 57—62 (In Russian)]. DOI: 10.17816/clinpract10157-62
13. Thoma D.S., Cosyn J., Fickl S., Jensen S.S., Jung R.E., Raghoebar G.M., Rocchietta I., Roccuzzo M., Sanz M., Sanz-Sánchez I., Scarlat P., Schou S., Stefanini M., Strasding M., Bertl K., working group 2 of the 6th EAO Consensus Conference 2021 Soft tissue management at implants: Summary and consensus statements of group 2. The 6th EAO Consensus Conference 2021. — *Clin Oral Implants Res*. — 2021; 32 Suppl 21 (Suppl 21): 174—180. PMID: 34145925
14. Stefanini M., Sangiorgi M., Bianchelli D., Bellone P., Gelpi F., De Santis D., Zucchelli G. A novel muco-gingival approach for immediate implant placement to obtain soft- and hard-tissue augmentation. — *J Clin Med*. — 2022; 11 (17): . PMID: 36078914
15. Jankowski T., Jankowska A., Palczewska-Komsa M., Jedliński M., Kazimierczak W., Janiszewska-Olszowska J. Patient experience and wound healing outcomes using different palatal protection methods after free gingival grafts: A systematic review. — *J Funct Biomater*. — 2024; 15 (12): 360. PMID: 39728160
16. Żurek J., Niemczyk W., Dominiak M., Niemczyk S., Wiench R., Skaba D. Gingival augmentation using injectable platelet-rich fibrin (i-PRF) — A systematic review of randomized controlled trials. — *J Clin Med*. — 2024; 13 (18): . PMID: 39337077
17. Mehta V., Kaçani G., Moaleem M.M.A., Almohammadi A.A., Alwafi M.M., Mulla A.K., Alharbi S.O., Aljayyar A.W., Qeli E., Toti Ç., Meto A., Fiorillo L. Hyaluronic acid: A new approach for the treatment of gingival recession — A systematic review. — *Int J Environ Res Public Health*. — 2022; 19 (21): 14330. PMID: 36361208
18. Sun T.C., Chang T.K. Soft tissue management around dental implant in esthetic zone — the current concepts and novel techniques. — *J Dent Sci*. — 2024; 19 (3): 1348—1358. PMID: 39035283
19. Cabanes-Gumbau G., Pascual-Moscardó A., Peñarrocha-Oltra D., García-Mira B., Aizcorbe-Vicente J., Peñarrocha-Diago M.A. Volumetric variation of peri-implant soft tissues in convergent collar implants and crowns using the biologically oriented preparation technique (BOPT). — *Med Oral Patol Oral Cir Bucal*. — 2019; 24 (5): e643—e651. PMID: 31422410
20. Chankhore P., Khubchandani S.R., Reche A., Paul P. Prosthetic design factors influencing peri-implant disease: A comprehensive review. — *Cureus*. — 2023; 15 (11): e48737. PMID: 38699657
21. Ашурко И.П. Сравнительный анализ различных методов увеличения ширины кератинизированной прикрепленной десны у пациентов при проведении дентальной имплантации: автореф. дис. … к.м.н. — М.: Первый МГМУ им. И.М. Сеченова, 2016. — 22 с.
[Ashurko I.P. A comparative analysis of various methods for increasing the width of the keratinised attached gingiva in patients undergoing dental implantation: master's thesis abstract. — Moscow: Sechenov University, 2016 — 22 p. (In Russian)]. eLibrary ID: 30438034
22. Toma A.I., Fuller J.M., Willett N.J., Goudy S.L. Oral wound healing models and emerging regenerative therapies. — *Transl Res*. — 2021; 236: 17—34. PMID: 34161876
23. Lazić Z., Golubović M., Marković A., Šćepanović M., Mišić T., Vlahović Z. Immunohistochemical analysis of blood vessels in peri-implant mucosa: a comparison between mini-incision flapless and flap surgeries in domestic pigs. — *Clin Oral Implants Res*. — 2015; 26 (7): 775—9. PMID: 24438481