DOI: 10.37988/1811-153X_2026_2_136

Д.Б. Каплан [1,2],
к.м.н., доцент кафедры ортодонтии;
с.н.с. отдела медицинских исследований

[1] Российский университет медицины, 127473, Москва, Россия
[2] КНИИ РАН, 364020, Грозный, Россия

Новый неинвазивный подход к определению типа роста лицевого черепа у добровольцев с физиологической окклюзией: корреляция мягкотканных и костных цефалометрических параметров

Реферат. Цель исследования — обосновать возможность использования фотометрического параметра — мягкотканного угла n—Po—pg — в качестве экспресс-показателя типа роста лицевого черепа у добровольцев с физиологической окклюзией и определить его диагностические интервалы. **Материалы и методы.** Обследованы 50 добровольцев (18—40 лет) с физиологической окклюзией и гармоничным лицом. Всем выполнена телерентгенограмма головы в боковой проекции и клиническое фотографирование в профиль. Проведен корреляционный анализ (по Пирсону) между мягкотканным углом n—Po—pg и классическими цефалометрическими маркерами типа роста (суммарный угол Бьорка, углы N—Po—Pg, ML/NSL, Ar—Go—Me. **Результаты.** Проверка нормальности распределения по критерию Шапиро—Уилка показала, что все анализируемые количественные параметры подчиняются нормальному закону. Выявлены сильные статистически значимые корреляционные связи мягкотканного угла n—Po—pg с цефалометрическими маркерами типа роста: с костным углом N—Po—Pg (r=0,94; p<0,001), суммой углов Бьорка (r=0,82; p<0,001); углом ML/NSL (r=0,75; p<0,001) и гониальным углом (r=0,70; p<0,001). Установлены референтные интервалы угла n—Po—pg: горизонтальный тип роста — менее 52°, нейтральный — 52—57°, вертикальный — более 57°. Средние значения мягкотканного угла составили 51,8±1,4° для горизонтального типа, 54,7±3,7° — для нейтрального, 58,2±1,3° — для вертикального типа роста. **Заключение.** Мягкотканный угол n—Po—pg обладает высокой диагностической значимостью и может быть использован в качестве надежного фотометрического показателя типа роста лицевого черепа на этапе первичной ортодонтической консультации. Высокая корреляция с классическими рентгенологическими маркерами и установленные референтные интервалы значений дают основания рекомендовать данный метод в качестве скринингового неинвазивного инструмента.

Ключевые слова: тип роста лицевого черепа, физиологическая окклюзия, фотометрический анализ, неинвазивная диагностика, корреляционный анализ

ДЛЯ ЦИТИРОВАНИЯ:

Каплан Д.Б. Новый неинвазивный подход к определению типа роста лицевого черепа у добровольцев с физиологической окклюзией: корреляция мягкотканных и костных цефалометрических параметров. — *Клиническая стоматология*. — 2026; 29 (2): 136—141.
DOI: 10.37988/1811-153X_2026_2_136

D.B. Kaplan [1,2],
PhD in Medical Sciences, associate professor of the Orthodontics Department; senior researcher at the Medical research Division

[1] Russian University of Medicine, 127473, Moscow, Russia
[2] Kh. Ibragimov Complex Institute of the Russian Academy of Sciences, 364020, Grozny, Russia

A novel non-invasive approach for determining facial growth pattern in individuals with physiological occlusion: correlation between soft tissue and bony cephalometric parameters

Abstract. Objective: To substantiate the possibility of using a photometric parameter — the soft tissue n–Po–pg angle — as a rapid indicator of the facial growth pattern in individuals with physiological occlusion and to determine its diagnostic intervals. **Materials and methods.** The study involved 50 volunteers (aged 18–40 years) with physiological occlusion and harmonious faces. All participants underwent lateral cephalometric radiography and profile photography. Pearson's correlation analysis was performed between the soft tissue n–Po–pg angle and classical cephalometric markers of growth pattern (Bjork sum, angles N–Po–Pg, ML/NSL, Ar–Go–Me). **Results.** The Shapiro–Wilk test confirmed normal distribution of all analyzed quantitative parameters. Strong and statistically significant correlations were established between the soft tissue n–Po–pg angle and cephalometric markers of growth pattern: with the bony N–Po–Pg angle (r=0.94; p<0.001), Bjork sum (r=0.82; p<0.001), ML/NSL angle (r=0.75; p<0.001), and gonial angle (r=0.70; p<0.001). The reference intervals for the n–Po–pg angle were established: horizontal growth pattern — below 52°, neutral — 52–57°, vertical — above 57°. The mean values of the soft tissue angle were 51.8±1.4° for the horizontal type, 54.7±3.7° for the neutral type, and 58.2±1.3° for the vertical growth pattern. **Conclusion.** The soft tissue n—Po—pg angle has high diagnostic value and can be used as a reliable photometric indicator of facial growth pattern at the initial orthodontic consultation stage. The strong correlation with classical radiological markers and the established reference intervals justifies recommending this method as a non-invasive screening tool.

Key words: craniofacial growth, physiological occlusion, photometric analysis, non-invasive diagnostics, correlation analysis

FOR CITATION:

Kaplan D.B. A novel non-invasive approach for determining facial growth pattern in individuals with physiological occlusion: correlation between soft tissue and bony cephalometric parameters. *Clinical Dentistry (Russia)*. 2026; 29 (2): 136—141 (In Russian). DOI: 10.37988/1811-153X_2026_2_136

ВВЕДЕНИЕ

Оценка характера роста лицевого черепа относится к числу базовых диагностических манипуляций в ортодонтии. Понимание того, является ли рост горизонтальным, вертикальным или нейтральным, позволяет врачу прогнозировать развитие зубочелюстной системы, своевременно выявлять предрасположенность к формированию различных аномалий окклюзии и выбирать наиболее рациональный план лечения, обеспечивающий стабильность результатов [1, 2]. Традиционно «золотым стандартом» для этой цели служит цефалометрический анализ телерентгенограмм (ТРГ) в боковой проекции, основанный на классических методиках, многократно валидированных в современных исследованиях [3, 4].

Однако рутинное применение рентгенографии на этапе первичного обращения не всегда оправдано. Это связано с наличием лучевой нагрузки, необходимостью использования дорогостоящего оборудования и программного обеспечения, а также с временными затратами на проведение анализа. Данные факторы ограничивают возможности широкого скрининга типа роста в популяции [5]. В связи с этим сохраняется актуальность поиска простых, неинвазивных и доступных методов оценки, которые могли бы служить ориентиром для врача уже во время клинического осмотра. Фотометрия лица, являясь безопасным и информативным методом, позволяет детально изучить конфигурацию мягких тканей, которые, как показывают исследования, тесно связаны с подлежащими костными структурами [6, 7]. Это подтверждается данными о высокой корреляции мягкотканных и костных параметров [3, 8—10].

Ранее нами был предложен комплексный цефалометрический метод с использованием точки Porion (Po) как стабильного анатомического ориентира, который показал свою эффективность при анализе пациентов с сагиттальными аномалиями окклюзии [11, 12]. Однако для клинической практики востребован еще более оперативный инструмент, пригодный для первичного скрининга.

Цель исследования — обосновать диагностическую ценность фотометрического параметра — мягкотканного угла n—Po—pg — для неинвазивного определения типа роста лицевого черепа у добровольцев с нормальной окклюзией путем оценки его корреляции с рентгенологическими цефалометрическими показателями и установить его референтные интервалы.

МАТЕРИАЛЫ И МЕТОДЫ

В проспективное исследование были включены 50 добровольцев (22 мужчины и 28 женщин) в возрасте от 18 до 40 лет, обратившихся на кафедру ортодонтии Российского университета медицины (Москва) для участия в качестве контрольной группы.

Критерии включения: наличие физиологической окклюзии (I класс по Энглю), визуально гармоничный профиль лица, отсутствие ортодонтического лечения в анамнезе.

Критерии невключения: любые зубочелюстные аномалии, скученность зубов более 4 мм, врожденная патология челюстно-лицевой области, системные заболевания скелета, травмы или операции в анамнезе.

Дизайн исследования включал клинический осмотр, стандартизированную фотосъемку лица в профиль и ТРГ головы в боковой проекции с дальнейшим проведением цефалометрического анализа.

В качестве исследуемого параметра выбран угол, образованный тремя мягкотканными точками — n—Po—pg (рис. 1):

1) n (nasion) — наиболее глубокая точка мягких тканей в области переносицы;
2) Po (porion) — мягкотканная проекция верхнего полюса козелка уха;
3) pg (pogonion) — наиболее выступающая вперед точка мягких тканей подбородка.

Измерение угла проводилось на профильных фотографиях в положении естественной головной позиции. Выбор точки Po обусловлен ее стабильностью и использованием в ранее разработанных костных методиках [11, 12].

При статистической обработке данных нормальность распределения проверяли по критерию Шапиро—Уилка. Для оценки взаимосвязи между мягкотканными и костными параметрами использовали корреляционный анализ Пирсона. Различия считали статистически значимыми при $p<0,05$.

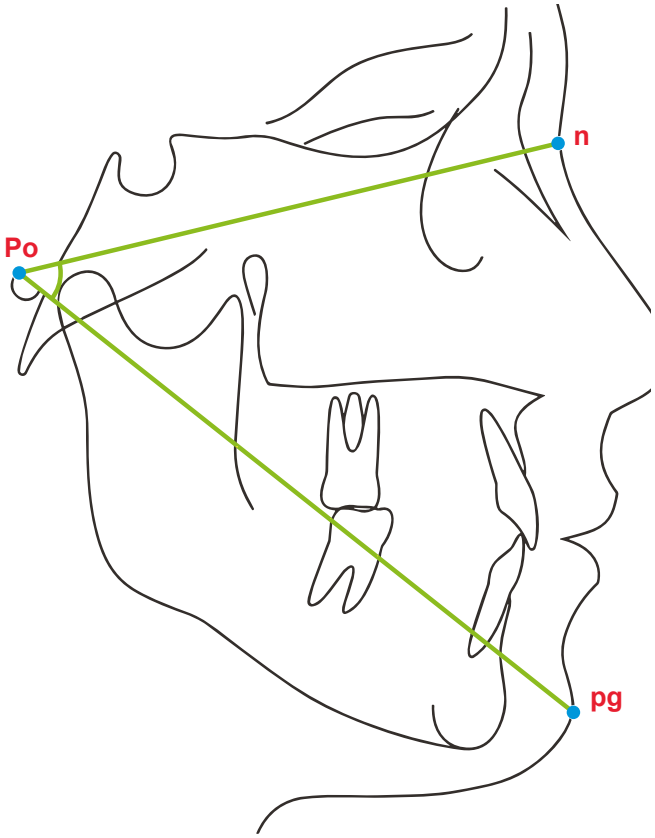

Рис. 1. Схема измерения мягкотканного угла n—Po—pg
Fig. 1. Diagram of the soft tissue n—Po—pg angle measurement

РЕЗУЛЬТАТЫ

Проверка нормальности распределения по критерию Шапиро—Уилка показала, что все анализируемые количественные параметры, как мягкотканный угол n—Po—pg, так и костные цефалометрические показатели (угол N—Po—Pg, сумма углов Бьорка, угол ML/NSL, Ar—Go—Me), подчиняются нормальному закону распределения. Полученный результат обосновал применение параметрического коэффициента корреляции Пирсона на последующих этапах анализа.

Первым этапом был проведен корреляционный анализ между фотометрическим параметром n—Po—pg и рядом классических рентгенологических показателей, характеризующих тип роста (табл. 1). Были выявлены сильные и статистически значимые корреляционные связи, что подтверждает информативность выбранного мягкотканного ориентира.

Наиболее сильная связь зафиксирована с одноименным костным углом N—Po—Pg (r=0,94), что указывает на прямую проекционную зависимость мягких тканей подбородка от положения костной ткани. Высокая корреляция с суммарным углом Бьорка (r=0,82) позволяет рассматривать одиночный мягкотканный угол как интегральный показатель, отражающий общий тип роста лицевого черепа.

На втором этапе все участники были разделены в соответствии с типом роста лицевого черепа, который определяли по рентгенологическим данным. Для каждой группы были рассчитаны средние значения мягкотканного угла n—Po—pg и определены его диагностические границы (табл. 2).

Таблица 1. Корреляция величины мягкотканного угла n—Po—pg с костными цефалометрическими показателями (n=50)

Table 1. Correlation of the soft angle with bony cephalometric parameters (n=50)

Показатель	r	p
∠N—Po—Pg	0,94	<0,001
Суммарный угол Бьорка	0,82	<0,001
∠ML/NSL	0,75	<0,001
∠Go	0,70	<0,001

Таблица 2. Средняя величина мягкотканного угла n—Po—pg для различных типов роста лицевого черепа у участников исследования (n=50)

Table 2. Mean values of the soft tissue n—Po—pg angle for different facial skull growth patterns in study participants (n=50)

Тип роста	Количество человек		n—Po—pg, °	Диагностический диапазон, °
	абс.	%		
Горизонтальный	8	16	51,8±1,4	<52
Нейтральный	40	80	54,7±3,7	52—57
Вертикальный	2	4	58,2±1,3	>57

Клинический пример

Доброволец Л., 29 лет, обратилась для профилактического осмотра и участия в исследовании. Жалоб на функцию жевания или эстетику лица не предъявляла.

Объективно: лицо симметричное, профиль лица гармоничный (рис. 2). Прикус физиологический, соотношение первых моляров и клыков соответствует I классу по Энглю (рис. 3). Отмечается незначимая, до 2 мм, скученность резцов нижней челюсти.

На ТРГ головы в боковой проекции проведен цефалометрический анализ (рис. 4). По данным ТРГ диагностирован нейтральный тип роста: сумма углов Бьорка 392,0°, что входит в диапазон 392—400°. Измерение мягкотканного угла n—Po—pg по фотографии дало

Рис. 2. Фотографии лица
Fig. 2. Facial photograps

Рис. 3. Фотографии зубных рядов
Fig. 2. Dental arch photographs

значение 53,5°, что полностью укладывается в установленный нами диапазон 52—57° для нейтрального типа (табл. 3).

Таблица 3. Данные цефалометрического анализа добровольца Л., 29 лет
Table 3. Cephalometric analysis data of volunteer L., 29 years old

Показатель	Измерено, °	Норма, °	Заключение
В вертикальном направлении (ТРГ)			
Сумма углов Бьорка	392,0	392—400	Незначительно ниже нормы
∠ML/NSL	32,6	28—36	Соответствует норме
∠Ar—Go—Me	117,3	120—130	Ниже нормы
∠NL/NSL	10,8	7—11	Соответствует норме
∠NL/ML	21,8	20,5—26,5	Соответствует норме
∠G—Sn/Sn—Pog'	12,8	8—16	Соответствует норме
В сагиттальном направлении (ТРГ)			
∠SNA	78,8	80—84	Ниже нормы
∠SNB	78,4	78—82	Соответствует норме
∠ANB	0,4	0—4	Соответствует норме
Экспресс-метод (фотография)			
∠n—Po—pg	53,5	52—57	Соответствует норме

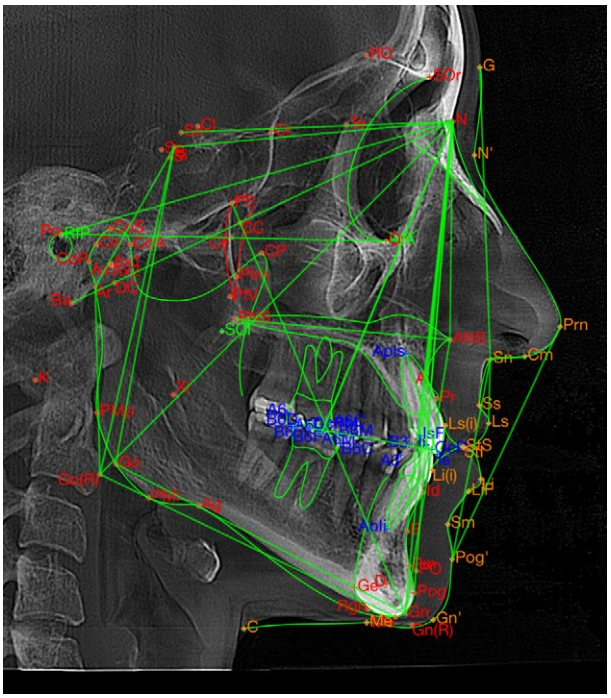

Рис. 4. ТРГ головы в боковой проекции
Fig. 4. Lateral cephalometric radiograph

Таким образом, данные клинического примера наглядно демонстрируют совпадение выводов о типе роста, сделанных на основе трудоемкого рентгенологического анализа и простого фотометрического измерения, что подтверждает практическую значимость предложенного экспресс-метода.

ОБСУЖДЕНИЕ

Полученные данные демонстрируют четкую стратификацию: минимальные значения угла соответствуют горизонтальному типу (выступающий подбородок), максимальные — вертикальному (скошенный подбородок). Нейтральный тип занимает промежуточное положение. Сравнение средних значений костного и мягкотканного углов показало, что их разница в 2,9° статистически стабильна и, по-видимому, обусловлена средней толщиной мягких тканей в области подбородка (R^2=0,88).

Представленные результаты убедительно свидетельствуют о том, что мягкотканный угол n—Po—pg является высокоинформативным и надежным показателем, тесно связанным с морфологическими характеристиками лицевого скелета. Обнаруженная сильная корреляция с классическими цефалометрическими параметрами, такими как сумма углов Бьорка, не только подтверждает наши гипотезы, но и согласуется с данными мировой литературы, где неоднократно подчеркивалась взаимосвязь мягкотканного и костного профилей [13, 14].

Ключевыми преимуществами предлагаемого подхода являются его неинвазивность и доступность. Врач может получить первичное представление о типе роста пациента уже на этапе сбора анамнеза и осмотра, просто взглянув на профиль или сделав стандартную фотографию. Это особенно ценно в рамках диспансеризации и массовых профилактических осмотров, где нежелательно или невозможно применение ионизирующего излучения [13].

Установленные в работе числовые интервалы угла n—Po—pg для различных типов роста (горизонтальный <52°, нейтральный 52—57°, вертикальный >57°) являются референтными для популяции лиц с физиологической окклюзией и могут служить ориентиром для врачей. Обнаруженная константная разница в 2,9° между костным и мягкотканным углами отражает усредненную толщину покровных тканей в области подбородка, что также имеет диагностическое значение в контексте планирования ортогнатического лечения и оценки индивидуальных антропометрических параметров [15].

Небольшой объем выборки, особенно в группах с крайними типами роста, является ограничением данного исследования. В связи с этим требуются дальнейшие исследования на более репрезентативных выборках, включая пациентов с различными видами зубочелюстных аномалий, для уточнения границ нормы и аномалии, а также для оценки прогностической значимости метода в динамике ортодонтического лечения.

ЗАКЛЮЧЕНИЕ

Результаты исследования позволяют заключить, что предложенный фотометрический параметр — мягкотканный угол n—Po—pg — обладает высокой диагностической значимостью для неинвазивной оценки типа роста лицевого черепа. Выявленная сильная корреляция с ключевыми рентгенологическими показателями (угол N—Po—Pg, сумма углов Бьорка) и установленные референтные интервалы значений дают основания рекомендовать данный метод для широкого применения в качестве скринингового инструмента на этапе первичной ортодонтической консультации.

Поступила/Received: 09.03.2025
Принята в печать/Accepted: 27.05.2026

ЛИТЕРАТУРА:

1. **Жулев Е.Н., Николаева Е.Ю., Голдобина П.В.** Методика оценки типа роста лицевого скелета. — *Znanstvena Misel*. — 2020; 39-1 (39): 20—25. eLibrary ID: 42433193
2. **Pawar R.O., Mane D.R., Patil C.D., Bhalerao S.V., Parkar A.F., Agarwal S.** To check the reliability of various cephalometric parameters used for predicting the type of malocclusions and growth patterns. — *J Pharm Bioallied Sci*. — 2022; 14 (Suppl 1): S808-S811. PMID: 36110773
3. **Магомедов Р.Р., Слабковская А.Б., Персин Л.С.** Влияние типов роста лицевого черепа на морфологию челюстно-лицевой области у лиц с нормальной окклюзией. — *Ортодонтия*. — 2024; 1 (105): 12—18. eLibrary ID: 65622596
4. **Salinas Mendoza G.Y.** [Aesthetic preferences of individuals when evaluating photographs of facial profiles with different sagittal and vertical growth patterns. A cross-sectional study]. — *Rev Cient Odontol (Lima)*. — 2023; 11 (4): e174 (In Spanish). PMID: 38312470
5. **Francisco I., Ribeiro M.P., Marques F., Travassos R., Nunes C., Pereira F., Caramelo F., Paula A.B., Vale F.** Application of three-dimensional digital technology in orthodontics: The state of the art. — *Biomimetics (Basel)*. — 2022; 7 (1): 23. PMID: 35225915
6. **Esmaeili S., Mohammadi N.M., Khosravani S., Eslamian L., Motamedian S.R.** Evaluation of facial profile characteristics of aesthetically pleasing Iranian faces. — *J World Fed Orthod*. — 2023; 12 (2): 76—89. PMID: 36906490
7. **Derwich M., Minch L., Mitus-Kenig M., Zoltowska A., Pawlowska E.** Personalized orthodontics: from the sagittal position of lower incisors to the facial profile esthetics. — *J Pers Med*. — 2021; 11 (8): 692. PMID: 34442336
8. **Каплан Д.Б., Персин Л.С., Порохин А.Ю.** Разработка нового способа определения типа роста зубочелюстной системы. — *Dental Forum*. — 2025; 1 (96): 38—43. eLibrary ID: 80547894
9. **Каплан Д.Б.** Диагностическая ценность 3D-цефалометрии для выявления особенностей костных и мягкотканых структур при дистальной окклюзии. — *Медицина. Социология. Философия. Прикладные исследования*. — 2024; 6: 35—40. eLibrary ID: 79702278

REFERENCES:

1. **Zhulev E., Nikolaeva E., Goldobina P.** Method for evaluating the type of growth of the facial skeleton. *Znanstvena Misel*. 2020; 39-1 (39): 20–25 (In Russian). eLibrary ID: 42433193
2. **Pawar R.O., Mane D.R., Patil C.D., Bhalerao S.V., Parkar A.F., Agarwal S.** To check the reliability of various cephalometric parameters used for predicting the type of malocclusions and growth patterns. *J Pharm Bioallied Sci*. 2022; 14 (Suppl 1): S808-S811. PMID: 36110773
3. **Magomedov R.R., Slabkovskaya A.B., Persin L.S.** The impact of facial skeleton growth types on the morphology of the maxillofacial region in persons with normal occlusion. *Orthodontics*. 2024; 1 (105): 12—18 (In Russian). eLibrary ID: 65622596
4. **Salinas Mendoza G.Y.** [Aesthetic preferences of individuals when evaluating photographs of facial profiles with different sagittal and vertical growth patterns. A cross-sectional study]. *Rev Cient Odontol (Lima)*. 2023; 11 (4): e174 (In Spanish). PMID: 38312470
5. **Francisco I., Ribeiro M.P., Marques F., Travassos R., Nunes C., Pereira F., Caramelo F., Paula A.B., Vale F.** Application of three-dimensional digital technology in orthodontics: The state of the art. *Biomimetics (Basel)*. 2022; 7 (1): 23. PMID: 35225915
6. **Esmaeili S., Mohammadi N.M., Khosravani S., Eslamian L., Motamedian S.R.** Evaluation of facial profile characteristics of aesthetically pleasing Iranian faces. *J World Fed Orthod*. 2023; 12 (2): 76—89. PMID: 36906490
7. **Derwich M., Minch L., Mitus-Kenig M., Zoltowska A., Pawlowska E.** Personalized orthodontics: from the sagittal position of lower incisors to the facial profile esthetics. *J Pers Med*. 2021; 11 (8): 692. PMID: 34442336
8. **Kaplan D.B., Persin L.S., Porokhin A.Yu.** Development of a new method for determining the growth type of the dentofacial system. *Dental Forum*. 2025; 1 (96): 38—43 (In Russian). eLibrary ID: 80547894
9. **Kaplan D.B.** Diagnostic value of 3D cephalometry for identifying peculiarities of bone and soft tissue structures in distal occlusion. *Medicine. Sociology. Philosophy. Applied research*. 2024; 6: 35—40 (In Russian). eLibrary ID: 79702278

10. **Текучева С.В., Оборотистов Н.Ю., Порохин А.Ю.** Цифровые технологии в ортодонтии: программный комплекс Ortho3D. — *Ортодонтия*. — 2018; 2 (82): 12—26. eLibrary ID: 41357855
11. **Каплан Д.Б., Персин Л.С., Мержвинская Е.И., Порохин А.Ю., Текучева С.В., Рожкова К.И.** Оценка эстетики лица с использованием компьютерной версии. — *Ортодонтия*. — 2021; 2 (94): 22—30. eLibrary ID: 46671081
12. **Каплан Д.Б., Персин Л.С., Берсанов Р.У.** Применение нового способа определения типа роста лицевого черепа у пациентов с дистальной окклюзией. — *Клиническая стоматология*. — 2025; 4: 96—100. eLibrary ID: 86437230
13. **Ardani I.G.A.W., Dinata F.C., Triwardhani A.** The Importance of the occlusal plane in predicting better facial soft tissue in Class II malocclusion in ethnic Javanese. — *Eur J Dent*. — 2020; 14 (3): 429—434. PMID: 32590869
14. **Tanikawa C., Yamanami H., Nagashima M., Matsumoto S.** Association between the three-dimensional facial shape and its color in a boundary group of young to middle-aged Asian women. — *Heliyon*. — 2024; 10 (11): e32033. PMID: 38882364
15. **Londono J., Ghasmi S., Lawand G., Mirzaei F., Akbari F., Dashti M.** Assessment of the golden proportion in natural facial esthetics: A systematic review. — *J Prosthet Dent*. — 2024; 131 (5): 804—810. PMID: 35738927

10. **Tekucheva S.V., Oborotistov N.Ju., Porokhin A.Ju.** Digital technologies in orthodontics: Ortho3D software system. *Orthodontics*. 2018; 2 (82): 12—26 (In Russian). eLibrary ID: 41357855
11. **Kaplan D.B., Persin L.S., Merzhvinskaya E.I., Porokhin A.Y., Tekucheva S.V., Rozhkova K.I.** Assessment of the facial aesthetics using the computer version. *Orthodontics*. 2021; 2 (94): 22—30 (In Russian). eLibrary ID: 46671081
12. **Kaplan D.B., Persin L.S., Bersanov R.U.** Application of a new method for determining facial growth pattern in patients with distal occlusion. *Clinical Dentistry (Russia)*. 2025; 4: 96—100 (In Russian). DOI: 10.37988/1811-153X_2025_4_96
13. **Ardani I.G.A.W., Dinata F.C., Triwardhani A.** The Importance of the occlusal plane in predicting better facial soft tissue in Class II malocclusion in ethnic Javanese. *Eur J Dent*. 2020; 14 (3): 429—434. PMID: 32590869
14. **Tanikawa C., Yamanami H., Nagashima M., Matsumoto S.** Association between the three-dimensional facial shape and its color in a boundary group of young to middle-aged Asian women. *Heliyon*. 2024; 10 (11): e32033. PMID: 38882364
15. **Londono J., Ghasmi S., Lawand G., Mirzaei F., Akbari F., Dashti M.** Assessment of the golden proportion in natural facial esthetics: A systematic review. *J Prosthet Dent*. 2024; 131 (5): 804—810. PMID: 35738927