DOI: 10.37988/1811-153X_2026_2_118

Н.Ю. Оборотистов [1],
к.м.н., доцент кафедры ортодонтии
Я.И. Афанасьева [1],
ассистент кафедры ортодонтии
С.В. Бопхоев [2],
аспирант кафедры челюстно-лицевой хирургии и хирургической стоматологии
Е.В. Сафьянова [3],
к.м.н., ассистент кафедры челюстно-лицевой хирургии

[1] Российский университет медицины, 127473, Москва, Россия
[2] РУДН, 117198, Москва, Россия
[3] Первый МГМУ им. И.М. Сеченова, 119435, Москва, Россия

Сравнительный анализ морфометрических параметров зубочелюстной системы у пациентов с мезиальной окклюзией по данным КЛКТ

Реферат. Внедрение компьютерных технологий глубокого машинного обучения (deep learning) в стоматологию направлено на повышение точности, комфорта и предсказуемости лечения. Готовый детализированный результат можно получить за 4—5 минут, а точность искусственного интеллекта в стоматологии составляет от 85 до 99% в зависимости от клинической задачи. Используемое нами программное обеспечение BonaByte (Россия) позволяет в разы сократить время, затраченное на диагностический этап — цефалометрию. **Материалы и методы.** Обследовали 139 человек в возрасте от 18 до 44 лет (средний возраст — 25,8±6,0 года), из них 80 (32 мужчины и 48 женщин, средний возраст 21,5±0,6 года) с нейтральной окклюзией и 59 (25 мужчин и 34 женщины, средний возраст — 30,1±11,5 года) с мезиальной окклюзией. Трехмерный цефалометрический анализ линейных и угловых параметров костных структур челюстно-лицевой области проводили в программном обеспечении BonaByte (ООО «Бонайбайт», Россия) по авторской методике в автоматизированном режиме искусственным интеллектом. **Результаты.** Установлены статистически значимые различия в зубочелюстных параметрах у лиц обоих полов с гнатической формой мезиальной окклюзии и у людей с нейтральной окклюзией. У мужчин гнатическая форма мезиальной окклюзии была обусловлена нижней макрогнатией; у женщин — нижней про- и макрогнатией. В обеих исследуемых группах наблюдалось превалирование вертикального типа роста лицевого отдела черепа. **Заключение.** При диагностике и лечении пациентов с гнатической формой мезиальной окклюзии необходимо проведение трехмерного цефалометрического анализа в связи с возможностью получения объективных данных, достаточных для постановки окончательного диагноза и составления плана лечения с учетом имеющихся отличий в исследуемых параметрах у мужского и женского пола. Применением программ на основе глубокого машинного обучения упрощает все вышеперечисленные этапы.

Ключевые слова: мезиальная окклюзия, трехмерный цефалометрический анализ, КЛКТ, BonaByte

ДЛЯ ЦИТИРОВАНИЯ:

Оборотистов Н.Ю., Афанасьева Я.И., Бопхоев С.В., Сафьянова Е.В. Сравнительный анализ морфометрических параметров зубочелюстной системы у пациентов с мезиальной окклюзией по данным КЛКТ. — *Клиническая стоматология*. — 2026; 29 (2): 118—122. DOI: 10.37988/1811-153X_2026_2_118

N.Yu. Oborotistov [1],
PhD in Medical Sciences, associate professor of the Orthodontics Department
Ya.I. Afanaseva [1],
assistant at the Orthodontics Department
S.V. Bopkhoev [2],
postgraduate at the Maxillofacial surgery and surgical dentistry Department
E.V. Safyanova [3],
PhD in Medical Sciences, assistant professor of the Maxillofacial surgery Department

[1] Russian University of Medicine, 127473, Moscow, Russia
[2] RUDN University, 117198, Moscow, Russia
[3] Sechenov University, 119435, Moscow, Russia

Comparative analysis of morphometric parameters of the stomatognatic system in patients with skeletal Class III malocclusion based on CBCT

Abstract. The implementation of deep learning computer technologies in dentistry aims to improve the precision, comfort, and predictability of treatment. A detailed, ready-to-use result can be obtained in 4—5 minutes. The accuracy of artificial intelligence in dentistry ranges from 85% to 99%, depending on the clinical task. Our BonaByte software (BonaByte LLC, Russia) significantly reduces the time spent on the diagnostic stage—cephalometry. **Materials and methods.** The study included 139 individuals of both sexes aged 18 to 44 years (mean age 25 years), of whom 80 subjects (32 males and 48 females) with Class I malocclusion and 59 patients (25 males and 34 females) with Class III malocclusion. A 3D cephalometric analysis of linear and angular parameters of the craniofacial skeletal structures was performed in the BonaByte software using an author's method in an automated mode powered by artificial intelligence. **Results.** Statistically significant differences in dental-maxillary parameters were identified in both male and female subjects with skeletal Class III malocclusion. In males, the skeletal Class III malocclusion was associated with mandibular macrognathia, whereas in females it was associated with mandibular pro- and macrognathia. Both study groups demonstrated a predominance of the vertical skeletal growth pattern. **Conclusion.** In the diagnosis and treatment of patients with skeletal Class III malocclusion, 3D cephalometric analysis is essential due to its ability to provide objective data sufficient for establishing a definitive diagnosis and developing a treatment plan, taking into account the existing parameter differences between males and females, and the use of programs based on deep machine learning simplifies all the above steps.

Key words: Class III malocclusion, normal occlusion, 3D analysis, CBCT, BonaByte

FOR CITATION:

Oborotistov N.Yu., Afanaseva Ya.I., Bopkhoev S.V., Safyanova E.V. Comparative analysis of morphometric parameters of the stomatognatic system in patients with skeletal Class III malocclusion based on CBCT. *Clinical Dentistry (Russia)*. 2026; 29 (2): 118—122 (In Russian). DOI: 10.37988/1811-153X_2026_2_118

ВВЕДЕНИЕ

Внедрение глубокого машинного обучения (deep learning) в медицину началось в начале 2000-х гг., когда были преодолены технические ограничения ранних нейронных сетей. До этого с 1960-х по 1990-е гг. в медицине использовались экспертные системы, работавшие на основе жестко заданных правил «если — то», а не на самостоятельном анализе данных многослойными нейросетями. Появление глубокого обучения позволило нейросетям анализировать сложные алгоритмы и самообучаться, что стало отправной точкой для современного этапа диагностики. Современный бум глубокого обучения в 2020-х гг. связан с появлением больших данных и доступностью вычислительных мощностей, позволяющих машинным моделям превосходить врачей в точности анализа рентгеновских снимков.

Цефалометрический анализ является важным диагностическим инструментом для выявления дисгармонии лицевого скелета, аномалий окклюзии в ортодонтии и челюстно-лицевой хирургии. Однако на двухмерных рентгеновских изображениях, традиционно применяемых в стоматологии, возможны проекционные ошибки. На трехмерных реконструкциях черепа становится возможным изучение истинных размеров структур челюстно-лицевой области (ЧЛО), а также их асимметрии справа и слева. Средняя разница между нормами для 2D- и 3D-измерений при сравнении антропометрических анализов составляет менее 3 мм для 70% измерений, что может значительно повлиять на тактику лечения [1, 2].

Автоматические измерения, выполняемые компьютером, значительно сокращают количество ошибок, связанных с человеческим фактором, что делает диагностику более надежной и воспроизводимой, с предоставлением большего объема информации, достаточного для постановки окончательного диагноза [3—5]. Предлагаемое нами программное обеспечение BonaByte (ООО «Бонабайт», Россия) позволяет выполнить постановку точек на трехмерных реконструкциях черепа в автоматизированном режиме по данным КЛКТ. Автоматизация процесса обработки КТ-исследований возможна благодаря встроенным алгоритмам, основанным на глубоком машинном обучении.

Цель исследования — провести сравнительный анализ морфометрических параметров ЧЛО у людей с гнатической формой мезиальной окклюзией и с нормальной окклюзией с применением трехмерной цефалометрии при помощи программы с глубоким машинным обучением.

МАТЕРИАЛ И МЕТОДЫ

Объектом исследования явились 139 человек, обратившихся на консультацию по причине неудовлетворенности состоянием своей зубочелюстной системы, в возрасте от 18 до 45 лет. К 18 годам зубочелюстная система полностью сформирована и завершен период активного роста челюстей.

Критерии включения в исследование: отсутствие общесоматической патологии (сахарный диабет, остеопороз, иммунодефицитные состояния и др.), нейтральная окклюзия, гнатическая форма мезиальной окклюзии, полные зубные ряды, отсутствие в анамнезе проведенного ранее ортодонтического лечения. Критерии исключения: несоблюдение режима посещения и исследования, выявленные в ходе обследования противопоказания к проведению исследования, синдром болевой дисфункции ВНЧС, беременность и лактация.

По типу окклюзии все участники были разделены на 2 группы (табл. 1):

1) 80 человек, 32 мужчины и 48 женщин с нейтральной окклюзией — контрольная группа;
2) 59 человек, 25 мужчины и 34 женщины, с мезиальной окклюзией — основная группа.

У лиц с нейтральной окклюзией, принятых в контрольную I группу, определены аномалии положения резцов зубов I степени тяжести, что не может быть связано с нарушением развития челюстно-лицевой области. У участников исследования со скелетной формой мезиальной окклюзии степень выраженности патологии и то, чем это было обусловлено, не представляет информационную ценность в данном исследовании, поэтому критерием включения в данную группу являлся скелетный характер патологии.

Всем обследуемым выполнили КЛКТ черепа на оборудовании KavoExam. Лицам с нейтральной окклюзией КЛКТ-исследование проводилось с целью определения уровня и объема костной ткани в области зубов верхней и нижней челюсти и/или определения наличия и положения третьих моляров, наклона резцов верхней челюсти к переднему основанию черепа для планирования последующего ортодонтического лечения.

Трехмерный цефалометрический анализ линейных и угловых параметров костных структур челюстно-лицевой области проводили в программном обеспечении BonaByte (вер. 1.1.0.) по авторской методике в автоматизированном режиме [6] с последующим сравнительным анализом значений параметров при гнатической форме мезиальной окклюзии и нормальной окклюзии. Интегрированная в программное обеспечение нейросеть показала высокий уровень точности определения цефалометрических ориентиров (средняя абсолютная ошибка, MAE, для мягкотканых точек — 2,78 мм, для костных — 3,03 мм, для зубных — 4,30 мм) [7]. При необходимости оператором проводилась коррекция расставленных цефалометрических точек вручную. Было проведено незначительное количество ручной коррекции в 11 случаях: 5 — во фронтальном отделе, что обусловлено одновременным крайне тесным контактом зубов во фронтальном отделе верхней и нижней

Таблица 1. Описательные статистические данные возраста участников исследования, лет

Table 1. Descriptive statistics of participants' age (years)

Группа	Пол	*n*	Среднее	*Me* [Q_1—Q_3]	Мин.—макс.
I	Женщины	48	21,5±0,5	21 [21—22]	21—22
	Мужчины	32	21,5±0,5	21,5 [21—22]	21—22
II	Женщины	34	27,9±6,9	27 [21,5—33]	19—41
	Мужчины	25	31,6±5,3	31 [27—36,5]	24—40

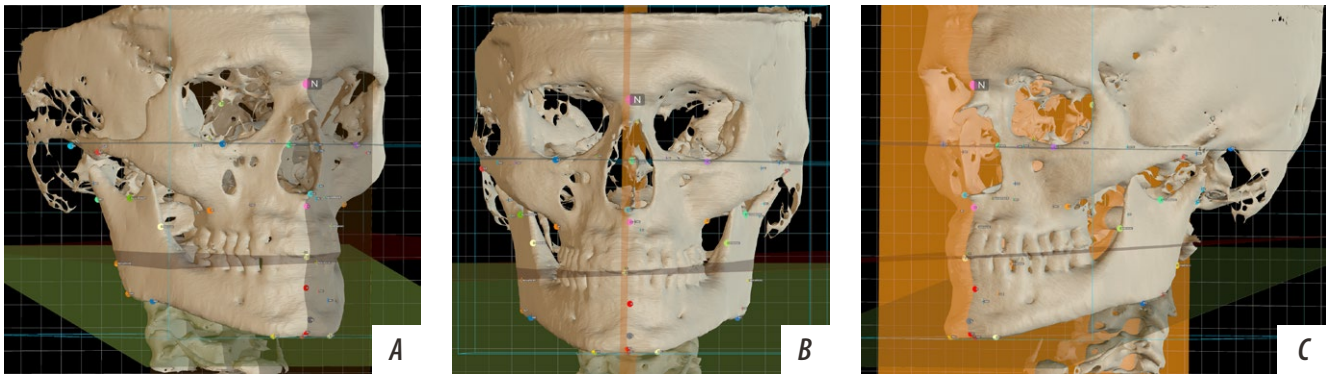

Реконструкция черепа в программном комплексе BonaByte с определенными цефалометрическими точками и проведенной срединно-сагиттальной плоскостью: А — вид справа; В — вид спереди; С — вид слева

Reconstruction of the skull in a program BonaByte with certain cephalometric points and drawn mid-sagittal plane: A — view on the right side; B — frontal view; C — view in the left side

челюстей, и в 6 случаях из-за несостоятельных пломб жевательных групп зубов, занимающих более ⅔ площади коронки зуба.

Изучали истинные трехмерные цефалометрические параметры, характеризующие размеры, положение, взаиморасположение верхней и нижней челюстей, а также их двухмерную проекцию на срединно-сагиттальную плоскость, которая была построена по ориентирам — цефалометрическим точкам S, N и Ba (см. рисунок).

При величине ∠SNB более 82° определяли гнатическую форму мезиальной окклюзии, обусловленную нижней прогнатией. При величине PNS—A'⩽0,7·NSL и нормальных значениях углов положения верхней и нижней челюсти, межчелюстного угла, размеров нижней челюсти, определяли гнатическую форму мезиальной окклюзии, обусловленную верхней микрогнатией; при величине Go—Pg⩾NSL+6 мм определяли гнатическую форму мезиальной окклюзии, обусловленную нижней макрогнатией. Сочетанные формы гнатической формы мезиальной окклюзии, обусловленной верхней ретро-, микрогнатией определяли при величине ∠SNA⩽80°, ∠ANB<−2°, PNS-A'⩽0,7·NSL; нижней про-, макрогнатией — ∠SNB>82°, ∠ANB<−2°, Go—Pg>NSL+6 мм.

Для каждой группы проводили сравнение возраста между полами. В случае нормальности распределения в каждой из сравниваемых подгрупп сравнение проводили по критерию Шапиро—Уилка (табл. 2).

В случае равенства дисперсий рассчитывался критерий Левена. Если данные в обеих подгруппах распределялись нормально и дисперсии равны далее проводился двухвыборочный *t*-тест Стьюдента (параметрический). Если нормальность была нарушена или дисперсии различаются, то считался *U*-критерий Манна—Уитни (табл. 3).

Учитывая наличие двух факторов (группа окклюзии и пол), для сравнения средних возрастов дополнительно провели двухфакторный дисперсионный анализ с взаимодействием, что позволило оценить влияние каждого фактора и их совместное влияние.

РЕЗУЛЬТАТЫ

Статистические значимые отличия для средних значений у мужчин II группы обнаружены для следующих параметров: увеличение линейного параметра 3D Co—Pg справа, слева и 2D Co—Pg, характеризующих общий размер нижней челюсти, что свидетельствует о нижней макрогнатии как этиологическом факторе гнатической формы мезиальной окклюзии среди исследуемой группы.

Отмечено достоверное увеличение линейных параметров 3D Po—Pg справа, слева и 2D Po—Pg, углов B—A—Pg, характеризующих величину и положение подбородка. Увеличение угла 3D N—S—Ar справа и слева, являющегося составным углом суммарного угла Бьорк и характеризующего направление роста лицевого отдела

Таблица 2. Проверка нормальности распределения по критерию Шапиро—Уилка

Table 2. Testing for normality of distribution using the Shapiro—Wilk test

Группа	Пол	*W*	*p*	Распределение нормальное?*
I	Женщины	0,636	<0,001	Нет
	Мужчины	0,638	<0,001	Нет
II	Женщины	0,932	0,036	Нет
	Мужчины	0,917	0,056	Да

Примечание. Распределение считается нормальным при p>0,05.

Таблица 3. Множественные парные сравнения при помощи *U*-критерия Манна—Уитни с поправкой Бонферрони

Table 3. Multiple pairwise comparisons using the Mann—Whitney *U*-test with Bonferroni correction

Сравнение	*p*	*p**
Нормальная ♀ и нормальная ♂	0,863	1,000
Мезиальная ♀ и мезиальная ♂	0,036	0,142
Нормальная ♀ и мезиальная ♀	<0,001	<0,001
Нормальная ♂ и мезиальная ♂	<0,001	<0,001

Примечание. p — статистическая достоверность значимости различий с поправкой Бонферрони: исходный уровень значимости 0,05 разделен на 4 сравнения (скорректированный α=0,0125).*

черепа, свидетельствует о преобладании вертикального типа роста среди мужчин с мезиальной окклюзией (гнатическая форма), что согласуется с достоверным увеличением углов 3D Co—Go—Me и ML/OcP справа. Увеличение ширины на уровне середины корней между нижними клыками и первыми премолярами (L3—L4), вторыми премолярами и первыми молярами (L5—L6) свидетельствует о расширении и увеличении размера апикального базиса нижней челюсти в трансверсальной плоскости, уменьшение ширины на уровне середины корней между верхними вторыми премолярами и первыми молярами (U5—U6) — о его сужении (табл. 4, 5).

Статистически значимые отличия для средних значений у женщин II группы обнаружены для следующих параметров: 3D Co—Pg справа и слева и 2D Co—Pg, 3D Po —Pg справа и слева и 2D Po —Pg, ширина апикального базиса на уровне L3—L4 3D. Их увеличение свидетельствует об удлинении ветви, тела нижней челюсти, расширении ее апикального базиса, переднем положении подбородка, что интерпретируется как нижняя макрогнатия. Отмечено достоверное увеличение угла SNB и числа Witts, что наряду с вышеупомянутой макрогнатией свидетельствует о тенденции к нижней прогнатии, мезиальному соотношению апикальных базисов, обуславливающей формирование гнатической формы мезиальной окклюзии у исследуемой группы. Для женщин с гнатической формой мезиальной окклюзии характерно увеличение углов 3D Ar—Go—Me, 3D Co—Go—Me справа и слева, характеризующих тип роста лицевого черепа; угловых параметров 3D NL/ML и 3D ML/NSL справа и слева, отражающих наклон челюстей относительно друг друга и переднего основания черепа; линейных параметров передней высоты лица (N—MeC, N—Gn, N—Pg, ANS—MeC), что в совокупности свидетельствует о тенденции к вертикальному типу роста лицевого отдела черепа у данной группы обследуемых (табл. 6, 7).

Таблица 4. Статистически достоверно значимые различия линейных цефалометрических параметров у мужчин с нормальной окклюзией и с гнатической формой мезиальной окклюзии (p<0,05)
Table 4. Statistically significant differences in linear cephalometric parameters between men with normal occlusion and those with the skeletal Class III malocclusion (p<0.05)

Показатель, мм	I группа (норма)	II группа (мезиальная окклюзия)
3D PoR—Pg	120,60±3,89	127,73±5,35
3D PoL—Pg	119,64±3,57	127,65±6,11
2D Po—Pg	120,13±3,60	127,69±5,54
3D CoR—Pg	122,07±3,08	129,61±5,77
3D CoL—Pg	120,20±3,22	128,58±4,81
2D Co—Pg	110,46±3,26	119,27±5,29
Ширина апикального базиса на уровне U5—U6 3D	51,22±1,46	48,25±2,24
Ширина апикального базиса на уровне L3—L4 3D	31,70±0,90	33,51±1,15
Ширина апикального базиса на уровне L5—L6 3D	47,98±1,42	50,21±1,82

Таблица 5. Статистически достоверно значимые различия угловых цефалометрических параметров у мужчин с нормальной окклюзией и с гнатической формой мезиальной окклюзии
Table 5. tatistically significant differences in angular cephalometric parameters between men with normal occlusion and those with the skeletal Class III malocclusion

Показатель, °	I группа (норма)	II группа (мезиальная окклюзия)	p
B—A—Pg	3,87±0,96	1,83±0,46	<0,01
N—S—Ar справа	93,29±1,51	104,94±5,32	<0,001
N—S—Ar слева	92,70±2,25	103,64±5,42	<0,001
ML/OcP справа	8,82±2,72	13,90±3,98	<0,05
Co—Go—Me справа	120,64±4,16	128,98±3,75	<0,05

Таблица 6. Статистически достоверно значимые различия линейных цефалометрических параметров у женщин с нормальной окклюзией и с гнатической формой мезиальной окклюзии
Table 6. Statistically significant differences in linear cephalometric parameters between women with normal occlusion and those with the skeletal Class III malocclusion

Показатель, мм	I группа (норма)	II группа (мезиальная окклюзия)	p
3D PoR—Pg	125,92±1,57	131,66±3,77	<0,01
3D PoL—Pg	125,58±1,63	130,90±4,04	<0,01
2D Po—Pg	112,75±1,56	118,00±4,04	<0,01
3D CoR—Pg	114,91±1,55	119,50±3,87	<0,01
3D CoL—Pg	114,98±1,49	118,77±4,41	<0,05
2D Co—Pg	104,52±1,43	109,07±4,44	<0,01
Число Wits	3,00±0,67	8,46±1,79	<0,01
N—MeC	108,06±1,71	112,29±3,51	<0,05
N—Gn	106,00±1,71	110,16±3,58	<0,05
N—Pg	101,21±1,69	105,43±3,68	<0,05
ANS—MeC	60,97±1,68	64,21±2,84	<0,05
Ширина апикального базиса на уровне L3—L4 3D	29,37±0,53	30,90±0,90	<0,01

Таблица 7. Статистически достоверно значимые различия угловых цефалометрических параметров у женщин с нормальной окклюзией и с гнатической формой мезиальной окклюзии
Table 7. Statistically significant differences in angular cephalometric parameters between women with normal occlusion and those with the skeletal Class III malocclusion

Показатель, °	I группа (норма)	II группа (мезиальная окклюзия)	p
SNB	80,28±1,30	82,94±2,30	<0,05
ML/NSL R	29,98±1,74	34,48±2,46	<0,01
ML/NSL L	29,98±1,74	34,48±2,46	<0,01
NL/ML R	22,90±1,70	27,35±2,99	<0,01
ML/NSL L	22,61±1,86	27,14±2,85	<0,01
CoR—GoR—MeR	119,70±1,68	125,61±4,28	<0,01
CoL—GoL—MeL	119,30±1,64	124,08±6,52	<0,05
ArR—GoR—MeR	125,48±2,11	132,47±3,77	<0,01
ArL—GoL—MeL	121,99±3,74	131,99±4,16	<0,01

ЗАКЛЮЧЕНИЕ

Таким образом, предложенный трехмерный цефалометрический анализ с автоматизированной расстановкой цефалометрических точек искусственной нейронной сетью в программном обеспечении BonaByte позволяет детально изучить черепно-челюстные взаимоотношения в трехмерном пространстве и получить полное представление о степени выраженности и обусловленности имеющейся аномалии. По результатам исследования установлено, что обусловленность гнатической формы мезиальной окклюзии у мужчин преимущественно связана с нижней прогнатией, у лиц женского пола — с нижней про-, макрогнатией. Расширение апикального базиса на уровне нижних клыков и премоляров, как и тенденция к вертикальному типу роста лицевого отдела черепа, отмечена у обоих полов.

Поступила/Received: 25.12.2025
Принята в печать/Accepted: 20.05.2026

ЛИТЕРАТУРА/REFERENCES:

1. **Зорич М.Е., Яцкевич О.С., Иванов С.Ю., Мураев А.А.** Дистальнальная окклюзия: некоторые аспекты диагностики и комплексного ортодонтическо-хирургического лечения. — *Стоматология*. — 2014; 2: 52—54.
[**Zorich M.E., Iatskevich O.S., Ivanov S.Iu., Muraev A.A.** Class II malocclusion: some aspects of diagnostics and complex orthodontic and surgical treatment. — *Stomatology*. — 2014; 2: 52—54 (In Russian)]. eLibrary ID: 21568147
2. **Perrotti G., Goker F., Rossi O., Nowakowska J., Russillo A., Beltramini G., Tartaglia G.M., Testori T., Del Fabbro M., Mortellaro C.** 3D computed tomography vs. 2D radiography: comparison of 3D direct anthropometry with 2D norm calculations and analysis of differences in soft tissue measurements. — *Eur Rev Med Pharmacol Sci*. — 2023; 27 (3 Suppl): 46—60. PMID: 37129335
3. **Ribas-Sabartés J., Sánchez-Molins M., d'Oliveira N.G.** The accuracy of algorithms used by artificial intelligence in cephalometric points detection: A systematic review. — *Bioengineering (Basel)*. — 2024; 11 (12): 1286. PMID: 39768104
4. **Kiełczykowski M., Kamiński K., Perkowski K., Zadurska M., Czochrowska E.** Application of artificial intelligence (AI) in a cephalometric analysis: A narrative review. — *Diagnostics (Basel)*. — 2023; 13 (16): 2640. PMID: 37627899
5. **Monill-González A., Rovira-Calatayud L., d'Oliveira N.G., Ustrell-Torrent J.M.** Artificial intelligence in orthodontics: Where are we now? A scoping review. — *Orthod Craniofac Res*. — 2021; 24 Suppl 2: 6—15. PMID: 34270881
6. **Оборотистов Н.Ю., Мураев А.А., Иванов С.Ю., Персин Л.С., Алешина О.А., Мокренко М.Е., Ершов М.В., Емельянов П.Н., Агарлиева Л.Р.** 3D-цефалометрия лица с применением искусственного интеллекта. — *Ортодонтия*. — 2023; 1 (101): 6—15.
[**Oborotistov N.Yu., Muraev A.A., Shiryaeva T.V., Ivanov S.Yu., Persin L.S., Oleshina O.A., Mokrenko M.E., Ershov M.V., Emelyanov P.N.** Optimization of the three-dimensional cephalometric analysis using deep machine learning. — *Orthodontics*. — 2023; 1 (101): 6—15 (In Russian)]. eLibrary ID: 54887102
7. **Muraev A.A., Oborotistov N.Y., Mokrenko M.E., Shiryaeva T.V., Aleshina O.A., Ershov M.V., Emel'yanov P.N., Agarleva L.R., Dolgalev A.A., Zorych M.Y.** Using deep convolutional neural networks for three-dimensional cephalometric analysis. — *Medical News of North Caucasus*. — 2024; 2: 146—151]. DOI: 10.14300/mnnc.2024.19034