

Т.Г. Махмудов,

к.м.н., ассистент кафедры ортопедической стоматологии

Азербайджанский медицинский университет

## Уровень маркеров остеобластов и остеокластов у пациентов с дентальными имплантатами

**Реферат.** Микроскопически установлено, что ремоделирование кости заключается в резорбции кости остеокластами с последующим образованием кости остеобластами. Одним из типичных маркеров остеобластов является щелочная фосфатаза (ЩФ), тартрат-резистентная кислая фосфатаза (ТРКФ) является маркером остеокластической активности и резорбции кости. В научной литературе сведения об изучении данных маркеров в ротовой жидкости (РЖ) у пациентов с дентальными имплантатами ограничены. **Цель** — определение активности ЩФ и ТРКФ в РЖ у пациентов с дентальными имплантатами. **Материалы и методы.** Дентальная внутрикостная имплантация проведена у 164 пациентов, средний возраст —  $54,6 \pm 4,2$  года. Установлен 641 винтовой внутрикостный имплантат системы MIS. Определены индексы ОН-5 Грина — Вермилльона и Мюллемана — Коуэлла. Активность ЩФ измеряли по реакции гидролиза эфира фосфорной кислоты на автоматическом биохимическом анализаторе. Активность ТРКФ5b определяли методом ИФА. Исследования проводили до установки имплантатов, спустя 7, 14, 21 сутки, через 3 и 6 месяцев. **Результаты.** Непосредственно перед имплантацией среднее значение ОН-5 и Мюллемана — Коуэлла

составило  $0,62 \pm 0,06$  и  $0,43 \pm 0,04$  соответственно. Пациентов разделили на 2 группы: I группа — 119 пациентов без осложнений, II группа — 45 пациентов с острым мукозитом. До имплантации выявлено статистически незначимое в сравнении с контролем повышение активности ЩФ, в дальнейшем, в присутствии имплантатов, в зависимости от возникшего осложнения она носила разнонаправленный характер. Наблюдали повышение активности ТРКФ в первые 14 дней в обеих группах, особенно выраженное во II группе. **Выводы.** Повышение активности ЩФ не носит статистически значимый характер. Активность ТРКФ в РЖ у пациентов с осложненным и неосложненным течением после имплантационного периода повышена в течение 6 месяцев, причем максимальная активность отмечается через 14 дней, превышающая исходную в 3 раза ( $p < 0,01$ ). Определение активности ТРКФ в РЖ после имплантации можно использовать как биохимический показатель функции остеокластов.

**Ключевые слова:** дентальный имплантат, ротовая жидкость, щелочная фосфатаза, тартрат-резистентная кислая фосфатаза, остеointеграция

T.G. Makhmudov,

PhD in Medical sciences, doctoral candidate in the Prosthodontics department

Azerbaijan Medical University, Baku, Azerbaijan

## Markers of osteoblasts and osteoclasts in patients with dental implants

**Abstract.** It has been microscopically established that bone remodeling consists in bone resorption by osteoclasts with subsequent bone formation by osteoblasts. One of the typical markers of osteoblasts is alkaline phosphatase (ALP), tartrate resistant acidic phosphatase (TRAP) is a marker of osteoclastic activity and bone resorption. In the literature, information about the study of these markers in the oral fluid (OF) in patients with dental implants is limited. **Objectives:** determination of the activity of ALP and TRAP in pancreatic cancer in patients with dental implants. **Materials and methods.** Dental intraosseous implantation was performed in 164 patients, the average age was  $54.6 \pm 4.2$  years. 641 screw intraosseous implants of the MIS system were installed. The indices Green—Vermillion and Muhleman—Cowell were determined. The activity of ALP was measured using a set of chemical reagents alkaline phosphatase — UTS by the hydrolysis of phosphoric acid ester on an automatic biochemical analyzer. TRAP5b activity was determined by ELISA using a test kit. Studies were carried out before implant placement, after 7, 14, 21 days, after 3 and 6 months. **Results.** Immediately prior to dental implantation, the average level of the OHI-S and Mülleman—Cowell

index was  $0.62 \pm 0.06$  and  $0.43 \pm 0.04$ . Patients were divided into 2 groups: group I — 119 patients without complications, group II — 45 patients with acute mucositis. In comparison with the control, a statistically insignificant increase in the activity of ALP was revealed before dental implantation; later, in the presence of implants, depending on the complication that occurred, it was multidirectional. An increase in TRAP activity was observed in the first 14 days in both groups, especially pronounced in group II. **Conclusions.** An increase in ALP activity is not statistically significant. The activity of TRAP in OF in patients with complicated and uncomplicated course after the implantation period was increased during 6 months, and the maximum activity was noted after 14 days, exceeding the initial one by 3.0 times ( $p < 0.01$ ). The determination of the activity of TRAP in the OF after implantation can be used as biochemical indicator of osteoclast function.

**Key words:** dental implant, oral fluid, alkaline phosphatase, tartrate acid resistant phosphatase, osseointegration

**З**убные имплантаты являются идеальным вариантом восстановления зубов. Успех имплантатов связан в первую очередь с их остеоинтеграцией. Кость, как известно, это тип соединительной ткани, представляет клетки и, несмотря на минерализацию, постоянно обновляется посредством процесса ремоделирования кости. Этот процесс характеризуется резорбцией кости остеокластами с последующим образованием кости остеобластами. Ряд исследований продемонстрировал важность ремоделирования кости для реакции тканей, которые гарантируют остеоинтеграцию [1–3]. Учитывая, что процесс ремоделирования является непрерывным, он может иметь отношение не только к остеоинтеграции, но и к долговечности зубных имплантатов.

Микроскопически установлено, что ремоделирование кости заключается в резорбции кости остеокластами с последующим образованием кости остеобластами [4]. Обе эти клетки характеризуются морфологическими и биохимическими аспектами. Остеокласты, образованные слиянием одноядерных клеток гематopoэтической линии, представляют собой многоядерные гигантские клетки, в цитоплазме которых содержится фермент кислая фосфатаза, обладающая устойчивостью к ингибированию винной кислотой и поэтому называемая тартрат-резистентная кислая фосфатаза (ТРКФ). Установлено, что эти ферменты участвуют в регуляции фосфорно-кальциевого обмена [5]. Одним из типичных маркеров остеобластов является щелочная фосфатаза (ЩФ). ЩФ играет ключевую роль в минерализации путем расщепления неорганического пирофосфата и освобождения свободного неорганического фосфата, а ТРКФ является маркером остеокластической активности и резорбции кости [5, 6].

Считается, что остеогенная дифференциация происходит последовательно с появлением специфических остеогенных маркеров. Поэтому ЩФ является первым специфическим маркером, который связан с остеогенезом [4].

Следовательно, ЩФ отражает процессы остеопарации, ТРКФ характеризует резорбционные процессы [7, 8]. При этом содержание этих ферментов при дентальной имплантации в основном изучалось в крови. В литературе сведения об изучении данных маркеров в ротовой жидкости (РЖ) у пациентов с дентальными имплантатами ограничены [9, 10].

Цель — определение активности ЩФ и ТРКФ в РЖ пациентов с дентальными имплантатами.

## МАТЕРИАЛЫ И МЕТОДЫ

Исследование проводили в соответствии с Хельсинкской декларацией Всемирной Медицинской Ассоциации. От пациентов получено информированное согласие.

Дентальная внутрикостная имплантация проведена 164 пациентам в возрасте от 45 до 60 лет (средний возраст —  $54,6 \pm 4,2$  года), 78 (47,6%) мужчин и 86 (52,4%) женщин. Преобладали пациенты с потерей более 3 зубов — 124 (75,6%) пациента. Причиной потери зубов

указаны осложненный кариес, пародонтит. У 83 (50,6%) пациентов отмечались заболевания желудочно-кишечного тракта, у 59 (36,0%) — заболевания ЛОР-органов и аллергические заболевания, у 22 (13,4%) сопутствующих заболеваний не отмечено. В исследование не включали пациентов с тяжелыми соматическими заболеваниями в стадии обострения, инфарктом миокарда в анамнезе, язвенно-эрозивными расстройствами желудочно-кишечного тракта, не принимающих антикоагулянты, кортикостероидную терапию.

Для сопоставления уровней ЩФ и ТРКФ5b у пациентов с имплантатами и без них была определена контрольная группа, в которую вошли 20 добровольцев без имплантатов, сопоставимого возраста, 9 (45%) мужчин и 11 (55%) женщин. После имплантации пациентов поделили на 2 группы:

- I — 119 пациентов без осложнений;**
- II — 45 пациентов с осложнениями.**

Всего установлен 641 винтовой внутрикостный имплантат MIS (Medical Implant System, Израиль). На верхнюю челюсть установлено 403, на нижнюю — 238 имплантатов. По одноэтапной методике установлено 230, по двухэтапной методике — 411 имплантатов соответственно у 97 (59,1%) и 67 (40,9%) пациентов. В I группе оказалось 88 пациентов с одноэтапной и 31 пациент с двухэтапной имплантацией, во II группе — 9 и 36 пациентов соответственно.

Непосредственно перед имплантацией ротовую полость обрабатывали антисептическими средствами, содержащими в своем составе хлоргексидин, по необходимости — применяли анальгетики. В период наблюдения оценены гигиеническое состояние полости рта по индексу ОНI-S Грина–Вермильона (1964), зубной налет визуально, кровоточивость десен по Мюллеману–Коуэллу (1975). В послеимплантационном периоде определяли клиническое состояние пациента по наличию боли в области имплантата; повышению температуры тела; отека и локальной гиперемии слизистой оболочки ротовой полости; отделяемого из раны; увеличению региональных лимфатических узлов.

Биологическим материалом была РЖ, которую собирали утром, натощак. Активность ЩФ измеряли с помощью набора химических реагентов ЩФ-UTS по реакции гидролиза эфира фосфорной кислоты на автоматическом биохимическом анализаторе Stat Fax 4500 (Awareness Technology, США) при длине волны 405 нм, длине оптического пути 1 см и температуре реакции 37°C. Активность тартрат-резистентной кислой фосфатазы (ТРКФ5b) измеряли методом ИФА с помощью тест-набора BoneTRAP Assay (IDS, Великобритания) при длине волны 405 нм. Исследования проводили в динамике: до установки имплантатов, спустя 7, 14, 21 сутки, через 3 и 6 месяцев.

При статистической обработке данных вычисляли среднее арифметическое, стандартное значение, стандартное отклонение среднего и *t*-критерий Стьюдента. При попарном сравнении средних величин за достоверные принимали различия при  $p < 0,05$ .

## РЕЗУЛЬТАТЫ И ОБСУЖДЕНИЕ

При обращении 52 (31,7%) пациента жаловались на кровоточивость десен, которая носила прогрессирующий характер, 35 (21,3%) — на частичную потерю зубов вследствие осложненного кариеса (29) и травм (6), 31 (18,9%) пациент — на выделения из межзубных промежутков, 26 (15,8%) пациентов — на нарушение статики зубов. У 20 (12,2%) больных выявлена недостаточная степень гигиенического ухода за полостью рта, которая проявлялась над- и поддесневыми зубными отложениями.

До имплантации ОНІ-S равнялся в среднем  $2,64 \pm 0,53$  (контроль —  $0,40 \pm 0,06$ ,  $p < 0,001$ ), индекс кровоточивости —  $2,44 \pm 0,27$  (контроль —  $0$ ,  $p < 0,001$ ). Больным проведены профессиональные гигиенические мероприятия, традиционная антимикробная терапия, и после этого непосредственно перед имплантацией средние значения ОНІ-S и индекса Мюллемана — Коуллэ составили  $0,62 \pm 0,06$  и  $0,43 \pm 0,04$  соответственно.

Сразу после имплантации (1–2-е сутки) все пациенты отмечали болезненность, отечность и гиперемию, которые на 3-и сутки регрессировали у 119 (72,6%) пациентов, а у 45 (27,4%) обследованных выявлялся острый мукозит, выраженный отеком и гиперемией мягких тканей в зоне имплантата, кровотечением при зондировании и наличием небольших язв на слизистой оболочке и десне. Мукозит, как известно, — воспалительный процесс, отличающийся отеком слизистой, покраснением и обильным кровотечением при проведении зондирования.

При исследовании активности ЩФ в РЖ выявлена ее различная направленность. До имплантации средний уровень ЩФ в РЖ пациентов I и II группы был незначительно выше контрольного — на 4,5 и 3,8% соответственно. Спустя 7 суток после имплантации у пациентов I группы концентрация ЩФ в РЖ снизилась и практически не отличалась от контрольной, а у пациентов II группы концентрация ЩФ превышала контрольную на 6,9%. В течение последующих 14 дней активность ЩФ в обеих группах практически оставалась на уровне величины, отмеченной на 7-е сутки. Через 3 месяца отмечалось

незначительное повышение ее у пациентов I группы и незначительное снижение у обследованных II группы относительно предыдущего показателя активности. Через 6 месяцев уровень ЩФ в РЖ у пациентов обеих групп снизился по сравнению с предыдущим и практически достиг контрольной величины (рис. 1).

Таким образом, до дентальной имплантации выявлено в сравнении с контролем статистически незначимое повышение активности ЩФ, в дальнейшем, в присутствии имплантатов, в зависимости от возникшего осложнения она носила разнонаправленный характер.

Активность ТРКФ у пациентов до имплантации была выше контрольной на 40,5% в I группе и на 61,9% во II группе ( $p < 0,05$ ). На 7-е сутки после имплантации активность ТРКФ относительно исходной величины повысилась в обеих группах соответственно в 2,3 и 2,5 раза ( $p < 0,01$ ). Через 14 и 21 день активность оставалась повышенной в обеих группах. При этом максимальная активность выявлялась на 14-е сутки. В этот период активность ТРКФ у пациентов I и II группы превышала исходную в 3,0 раза ( $p < 0,01$ ) соответственно. В следующие сроки наблюдения активность фермента снижалась и спустя 6 месяцев была ниже исходной, но выше контрольной величины (рис. 2). Так, у пациентов с несложным течением имплантационного процесса активность ТРКФ была выше контрольной на 23,8%, но ниже исходной на 11,9%; у пациентов с острым мукозитом в ранние сроки имплантации — на 45,2 и 10,3% соответственно ( $p < 0,05$ ).

Полученные результаты сопоставимы с данными Д.Н. Лысова и Е.Г. Зарубиной, которые также отмечают повышение ТРКФ в первый месяц после лечения и завершение репаративных процессов к 3-му месяцу [10]. Наши результаты также согласуются с данными И.О. Походенько-Чудаковой и Ю.В. Карсюк [9].

Наши результаты согласуются с данными литературы [7, 8, 11]. Наблюдали повышение активности ТРКФ в первые 14 дней в обеих группах. Последующие измерения показали постепенное снижение активности этого фермента, что указывает на восстановление ткани кости. Полученные результаты позволяют подтвердить тот факт, что после фиксации имплантатов имеет место

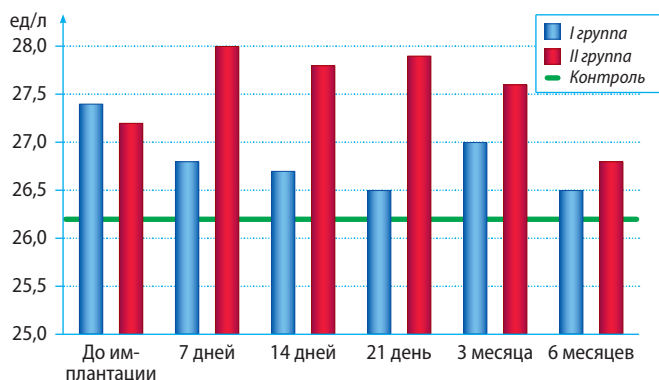


Рис. 1. Динамика концентрации ЩФ у пациентов с дентальными имплантатами

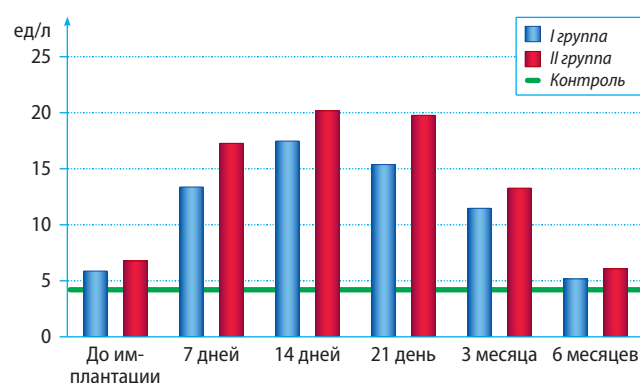


Рис. 2. Динамика концентрации ТРКФ у пациентов с дентальными имплантатами

второй критический период, что, по мнению И.О. Походенько-Чудаковой и Ю.В. Карсюк, должно быть учтено при последующей терапии.

Известно, что ЩФ непосредственно принимает участие в осуществлении фагоцитарной функции и уровень ее изменяется в зависимости от выраженности воспалительного и некротического процесса ткани. Установлено также, что концентрация ЩФ в РЖ возрастает при накоплении налета [8]. Согласно полученным нами результатам активность ЩФ изменялась в первые 3 месяца в обеих группах, а к 6-му месяцу активность ЩФ практически не отличалась от контрольной, что свидетельствует о соблюдении пациентами тщательной гигиены ротовой полости.

Результаты, полученные при исследовании активности ТРКФ в РЖ, показали статистически значимое различие у пациентов с дентальными имплантатами, особенно при остром мукозите. По-видимому, развитие воспалительного процесса усиливало активность ТРКФ. Полученная динамика активности ТРКФ свидетельствует о росте воспалительных, деструктивных и резорбтивных процессов в ранние сроки дентальной имплантации. Активность ТРКФ указывает на усиление функции макрофагов и остеокластов, что в свою очередь приводит к увеличению локального воспаления и резорбции кости. Наблюдаемое спустя 6 месяцев снижение активности ТРКФ возможно происходит в результате адаптации организма на повреждение костной ткани.

По данным литературы, остеоинтеграция наблюдается на всех поверхностях имплантатов [4, 12]. На поверхности имплантата имеется тонкий слой новообразованной кости.

В этих областях медулярные пространства, содержащие маленькие кровеносные капилляры, находятся в контакте с поверхностью имплантата. Кость новой формы содержит остеоцитарные лакуны с интактными

остеоцитами. В области предсуществующей кости легко идентифицировать цементную линию за пустыми остеоцитарными лакунами. Двойная маркировка ферментов ЩФ и ТРКФ для обнаружения остеокластов и остеобластов положительна для обеих клеток на новообразованной поверхности кости. Остеобласты, содержащие ЩФ, обнаруживаются вблизи области, занимаемой ТРКФ-положительными остеокластами, что указывает на наличие синхронности и эквивалентности активности этих клеток и, следовательно, ремоделирования кости. Наблюдается меньшее количество ЩФ-положительных остеобластов и ТРКФ-положительных остеокластов. Помимо этого, оба типа клеток имеют уменьшенные объемы, что предполагает меньшую активность клеток [4].

Остеоинтеграция представляет собой эффективное взаимодействие между костной тканью и поверхностью имплантата. Однако поврежденная костная ткань с пустыми остеоцитарными лакунами, возникающая в результате резки кости для имплантации, остается в микроокружении вокруг имплантата, даже после его остеоинтеграции [13–15].

## ВЫВОДЫ

1. **Повышение активности ЩФ в РЖ у пациентов с дентальными имплантатами не носит статистически значимый характер.**
2. **Активность ТРКФ в РЖ у пациентов с осложненным и неосложненным течением после имплантационного периода повышена в течение 6 месяцев, причем максимальная активность отмечается через 14 дней и превышает исходную в 3,0 раза ( $p < 0,01$ ).**
3. **Определение активности ТРКФ в РЖ после имплантации можно использовать как биохимический показатель функции остеокластов.**

## ЛИТЕРАТУРА / REFERENCES:

\*\*\*\*\*

1. Meng H.-W., Chien E.Y., Chien H.-H. Dental implant bioactive surface modifications and their effects on osseointegration: A review. — *Biomark Res.* — 2016; 4: 24.

PMID: 27999672

2. Müller H.-D., Caballé-Serrano J., Lussi A., Gruber R. Inhibitory effect of saliva on osteoclastogenesis in vitro requires toll-like receptor 4 signaling. — *Clin Oral Investig.* — 2017; 21 (8): 2445–52.

PMID: 28101679

3. Ballantyne E. Bisphosphonates: Possible modes of action and implications for dental implant treatment. A Review of the literature. — *Journal of General Practice.* — 2015; 3: 1.

DOI: 10.4172/2329-9126.1000192

4. Soares P.B.F., Moura C.C.G., Rocha Junior H.A., Dechichi P., Zanetta-Barbosa D. Biological characterization of implant surfaces — in vitro study. — *Revista de Odontologia da UNESP.* — 2015; 44 (4): 195–9.

DOI: 10.1590/1807-2577.1087

5. Tonelli P., Duvina M., Barbato L., Biondi E., Nuti N., Brancato L., Rose G.D. Bone regeneration in dentistry. — *Clin Cases Miner Bone Metab.* — 2011; 8 (3): 24–8.

PMID: 22461825

6. AlMoharib H.S., AlMubarak A., AlRowis R., Geevarghese A., Preethanath R.S., Anil S. Oral fluid based biomarkers in periodontal disease: Part 1. Saliva. — *J Int Oral Health.* — 2014; 6 (4): 95–103.

PMID: 25214743

7. Желнин Е.В. Динамика активности кислой и щелочной фосфатаз в ротовой жидкости при амбулаторных хирургических вмешательствах по поводу одонтогенных воспалительных заболеваниях челюсти и затрудненном прорезывании зубов мудрости. — *Успехи современной естественствознания.* — 2015; 1–4: 561–4 [Gel'nin E.V. Dynamics of acid and alkaline phosphatases in the oral fluid at outpatient surgery of odontogenic inflammatory jaw diseases and shortness of teething wisdom. — *Advances in current natural sciences.* — 2015; 1–4: 561–4 (In Russ.)]

eLibrary ID: 24398391

8. Jazaeri M., Malekzadeh H., Abdolsamadi H., Rezaei-Soufi L., Samami M. Relationship between salivary alkaline phosphatase enzyme activity and the concentrations of salivary calcium and phosphate ions. — *Cell J.* — 2015; 17 (1): 159–62.

PMID: 25870846

9. Походенько-Чудакова И.О., Карсюк Ю.В. Изменение биохимических показателей ротовой жидкости в процессе функционирования ортопедических конструкций

с опорой на дентальные имплантаты. — *Стоматолог (Беларусь)*. — 2019; 1 (32): 38—43

[Pohodenko-Chudakova I.O., Karsuk Yu. V. Changes of biochemical indices of oral fluid in operation of the prosthetic with support on dental implants. — *Stomatologist (Belorussia)*. — 2019; 1 (32): 38—43 (In Russ.).  
eLibrary ID: 37158378

**10. Лысов Д.Н., Зарубина Е.Г.** Клинико-лабораторные особенности костного гомеостаза при неосложненной установке дентальных имплантатов. — *Вестник медицинского института «Реавиз»: Реабилитация, врач и здоровье*. — 2018; 4 (34): 106—12

[Lysov D.N., Zarubina E.G. Clinical and laboratory characteristics of bone homeostasis after uncomplicated installation of dental implants. — *Bulletin of Medical Institute "REAVIZ": Rehabilitation, Physician and Health*. — 2018; 4 (34): 106—12 (In Russ.).

**11. Походенько-Чудакова И.О., Карсюк Ю.В.** Обоснование исследования по разработке системы прогнозирования исходов дентальной имплантации. Аналитический обзор литературы. — *Вестник Витебского государственного медицинского университета*. — 2014; 1: 6—12

[Pohoden'ko-Chudakova I.O., Karsjuk Ju.V. Justification of the study on the development of a system for predicting the outcomes of dental implantation. Analytical review of the literature. — *Bulletin of Vitebsk State Medical University*. — 2014; 1: 6—12 (In Russ.).

**12. Haga M., Fujii N., Nozawa-Inoue K., Nomura S., Oda K., Uoshima K., Maeda T.** Detailed process of bone remodeling after achievement of osseointegration in a rat implantation model. — *Anat Rec (Hoboken)*. — 2009; 292 (1): 38—47.

PMID: 18727113

**13. Nassrawin N.A.** Detection of osteocalcin in gingival crevicular fluid in a group of orthodontic patients. — *J Int Soc Prev Community Dent*. — 2018; 8 (2): 168—173. PMID: 29780743

**14. Goto T.** Osseointegration and Dental Implants. — *Clin Calcium*. — 2014; 24 (2): 265—71 (In Japan.). PMID: 24473360

**15. Mello A.S.S., Santos P.L., Marquesi A., Queiroz T.P., Margonar R., Faloni A.P.S.** Some aspects of bone remodeling around dental implants. — *Revista Clínica de Periodoncia, Implantología y Rehabilitación Oral*. — 2018; 11 (1): 49—53.

DOI: 10.1016/j.piro.2015.12.001