

**В.А. Бадалян,**  
к.м.н., ЦНИИС и ЧЛХ, стоматологическая  
клиника «ЛЕГЕ АРТИС»

**А.А. Карапетян,**  
к.м.н., научный сотрудник отделения  
современных технологий протезирования  
ЦНИИС и ЧЛХ

## Клинический пример реабилитации пациента при переломах имплантатов

Одним из самых неприятных осложнений имплантологического лечения является перелом имплантатов.

Основным отличием зуба от имплантата является наличие проприоцептивной чувствительности, которая защищает зуб от травматической перегрузки. Увеличение нагрузки на имплантаты происходит уже в течение первой недели после протезирования, хотя и стабилизируется в последующие 3 мес, однако, при неправильном прилегании конструкции и других технических неточностях проявляет себя. Дальнейшее усиление механического воздействия через несколько лет должно изначально закладываться в план лечения, так же как и размер имплантатов, их количество и длина [1].

При нарушении соотношения каких-либо составляющих происходят технические осложнения в виде сколов керамики, отломов винта и переломов самих имплантатов [2, 3].

Далее приводим клинический пример реабилитации пациентки после перелома имплантатов.

### КЛИНИЧЕСКИЙ СЛУЧАЙ

Пациентка А. обратилась в 2006 г. с жалобами на подвижность металло-керамических конструкций слева, изготовленных 2 года назад после предварительной установки имплантатов (рис. 1).

На рентгенограмме определялась пришеечная лакунарная резорбция,

при осмотре полости рта выявлены подвижность мостовидных протезов на 36 и 37 имплантатах и мостовидной конструкции, опирающейся на 24 зуб и имплантаты 25, 27, пародонтальные карманы и гноетечение.

Также проведена спиральная компьютерная томография (СКТ), на которой отчетливо видны уровень резорбции, перелома имплантатов, состояние костной ткани и состояние прилегающих анатомических структур (рис. 2–4).

После снятия мостовидной конструкции выявлена подвижность зуба и имплантатов и щечное положение имплантата 25 (рис. 5).

Было принято решение об удалении всех несостоятельных имплантатов с одномоментным синус-лифтингом,

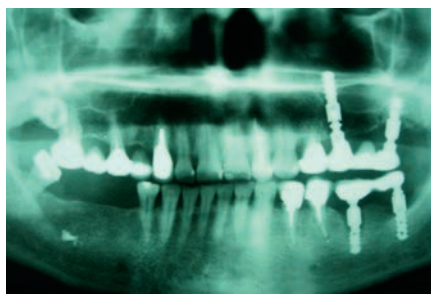


Рис. 1. Ортопантограмма пациентки на момент обращения

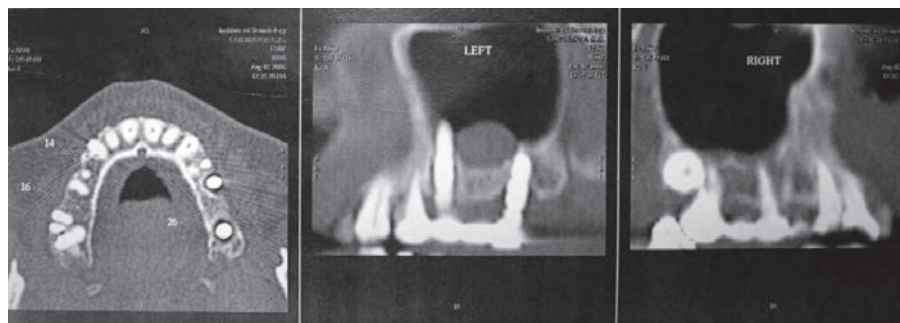


Рис. 2. Спиральная компьютерная томография верхней челюсти до удаления имплантатов

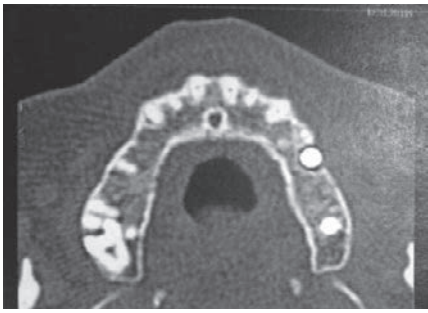

Рис. 3. Продольный срез той же томографии

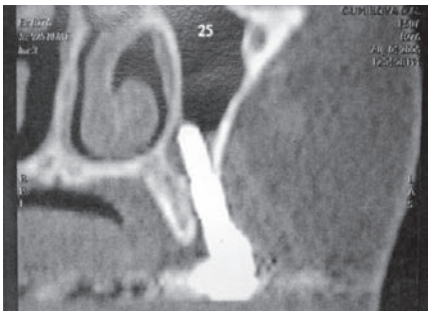


Рис. 4. Неправильное положение и размер имплантата также визуализируются на компьютерной томографии

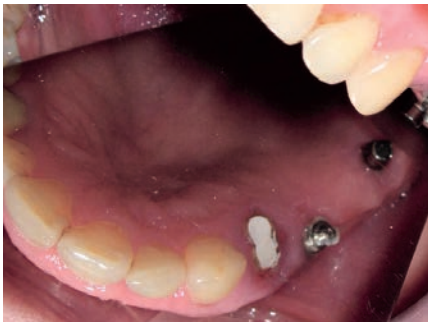

Рис. 5. Клиническая ситуация в полости рта

аугментацией, а также удалением корня 24 зуба (рис. 6–8).

Через 6 мес проведена компьютерная томография, по результатам которой были спланированы диаметр, длина и месторасположение имплантатов (рис. 9).

После изготовления хирургических шаблонов установлены имплантаты в области отсутствующих зубов 24, 25, 26, 36, 37, 45, 46, 47 (рис. 10–12).

Через 5 мес проведен второй этап хирургического лечения с установкой формирователей десны (рис. 13).

Ввиду успешного позиционирования имплантатов ортопедическое лечение заключалось в изготовлении одиночных коронок на имплантатах и зубах 34 и 35, предварительно восстановив их литыми культевыми штифтовыми вкладками, после удаления старых вкладок и повторного эндодонтического лечения.

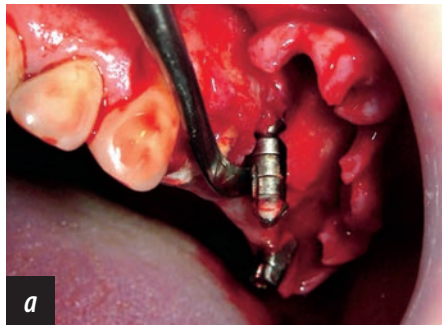


Рис. 6: а) состояние имплантатов и тканей во время удаления 24 зуба и несостоятельных имплантатов; б) удаление имплантатов на верхней челюсти слева и 24 зуба

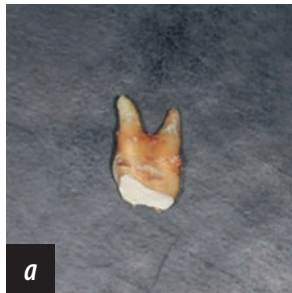
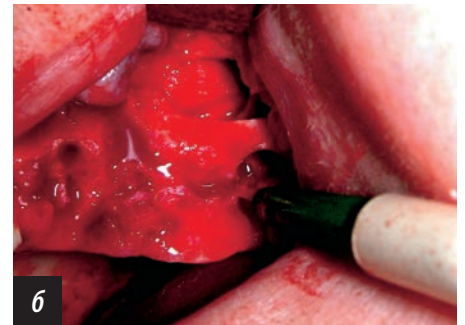


Рис. 7. Вид удаленного зуба (а), имплантата 25 (б) и имплантата 27 (в)



Рис. 8. Вид удаленных переломанных имплантатов 36, 37 и мостовидного протеза на имплантатах 36 и 37

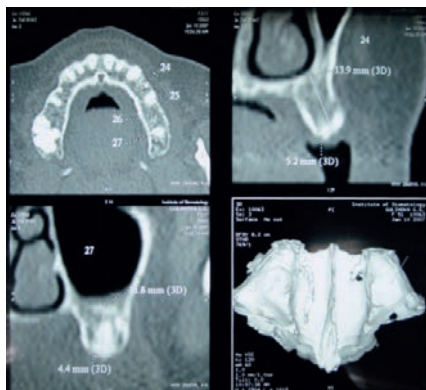
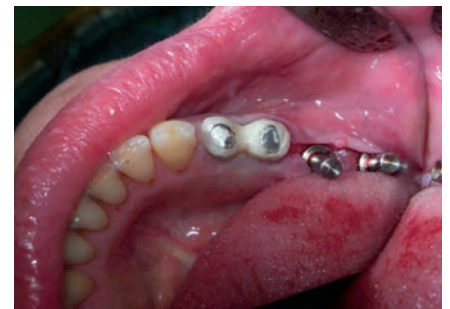

Рис. 9. СКТ до установки имплантатов

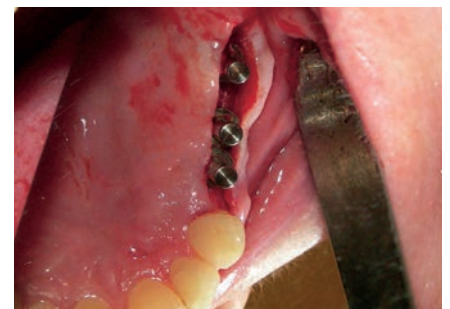

Рис. 11. Позиционирование имплантатов на нижней и верхней челюсти слева

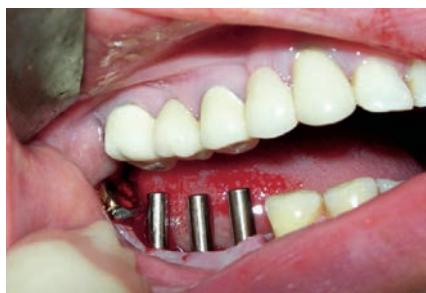

Рис. 10. Позиционирование имплантатов на нижней челюсти справа

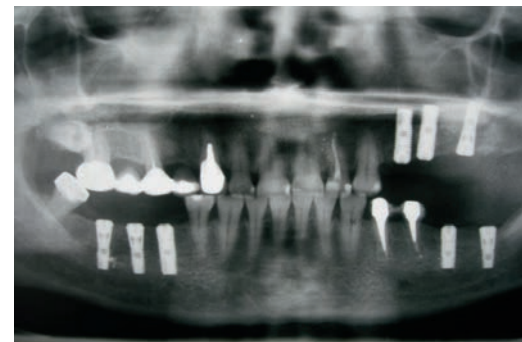


Рис. 12. Ортопантомограмма после установки имплантатов



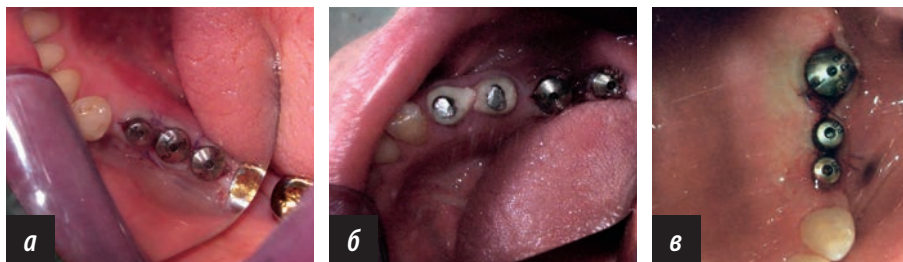


Рис. 13. Второй этап хирургического лечения: а) нижняя челюсть справа; б) нижняя челюсть слева; в) верхняя челюсть слева

Особенностью аналогичных клинических ситуаций является сложность получения качественного оттиска от препарированных зубов и имплантатов одновременно. Для этого мы применяли технику одноэтапного двухфазного оттиска с помощью «открытой» индивидуальной оттисковой ложки (рис. 14).

Индивидуальную ложку можно изготовить как из пластмассы, так и из композитного материала для индивидуальных оттисковых ложек (рис. 15).

Отверстия для оттисковых головок в верхней части ложки следует в таких ситуациях делать минимальными по ширине и длине, чтобы создать

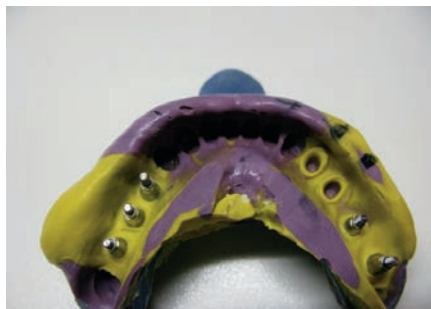

Рис. 14. Одноэтапный двухфазный оттиск [Silagum Mono/ Honigum Light (DMG)]

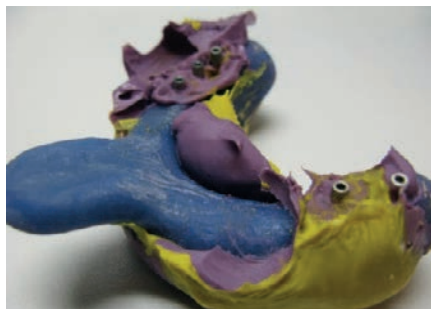


Рис. 15. Композитная индивидуальная «открытая» оттисковая ложка

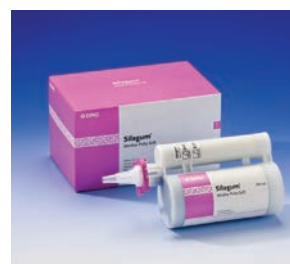
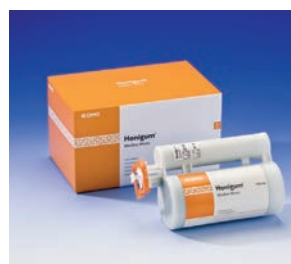
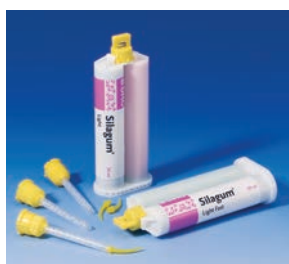Рис. 17. Представители оттисковых материалов семейства Honigum и Silagum

условия для максимально возможной компрессии оттискового материала в зоне отпрепарированных зубов и проникновения его за уступ — границу препарирования, особенно при наличии поддесневых границ препарирования (рис. 16).



Рис. 16. Фрагмент оттиска с отчетливо отраженными границами препарирования зубов

Не стоит забывать, конечно же, что результат зависит также и от качественной подготовки приграничной десны (ретракции) и сухости операционного поля, а также от правильного выбора типа вязкости оттискового материала.

В представленном клиническом случае мы применили монофазный А-силиконовый материал средней вязкости Silagum Mono, который внесли в оттис-

кную ложку, в сочетании с высокотекучим материалом низкой вязкости Honigum Light, который внесли в полость рта вокруг препарированных зубов и оттисковых головок. Весьма успешными и рекомендуемыми к применению в подобных случаях являются также Silagum MixStar Putty Soft, Honigum MixStar Mono, Silagum Light (DMG) (рис. 17).

Дальнейшие этапы протезирования проводили по общепринятой технологии изготовления металлокерамических конструкций (рис. 18).

Таким образом, для уменьшения вероятности осложнений после установки имплантатов и дальнейшего протезирования, а также во избежание биомеханических осложнений и стресса желательно составлять план лечения с учетом всех возможных рисков. Необходимо правильно рассчитывать количество имплантатов, их позицию, диаметр и состояние костной ткани.

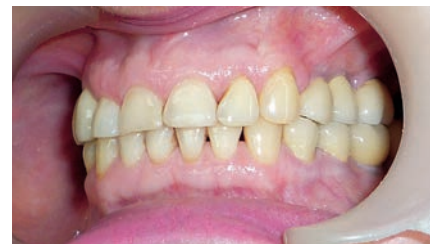
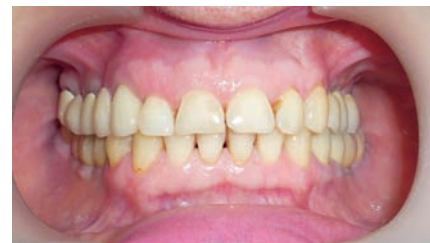
Рис. 18. Состояние после протезирования

#### ЛИТЕРАТУРА:

1. Кулаков А.А., Лосев Ф.Ф., Гветадзе Р.Ш. Зубная имплантация. — 2006. — 152 с.
2. Goodacre C.J., Bernal G., Rungcharassanng K. et al. Clinical complication with implant and implant prostheses. — *J. Prosthet. Dent.* — 2003. — № 90. — P. 121—132.

3. Misch C.E. Density of bone: effect on treatment plans, surgical approach, healing and progressive loading. — *Int. J. Oral Implants.* — 1990. — № 6. — P. 23—31.