

М.В. Михайлова¹,
к.м.н., ассистент кафедры ортопедической
стоматологии

А.В. Юмашев¹,
д.м.н., профессор кафедры ортопедической
стоматологии

Э.Р. Ахметжанова²,
зубной техник

А.А. Незнамов²,
зубной техник

С.В. Коннов¹,
преподаватель кафедры ортопедической
стоматологии

Р.Р. Погосян¹,
лаборант кафедры ортопедической
стоматологии

¹ Первый МГМУ им. И.М. Сеченова

² ООО «Цифровая стоматология», Москва
dentalcadcam.ru

Современное изготовление полных зубных протезов по CAD/CAM-технологии при лечении и реабилитации пациентов с отягощенным аллергологическим анамнезом (клинический пример)

Реферат. Проведено ортопедическое лечение пациента с отягощенным аллергологическим анамнезом путем изготовления полного съемного протеза методом 3D-фрезерования. **Материалы и методы.** Описан клинический случай лечения пациента с полным отсутствием зубов на нижней челюсти и отягощенным аллергоанамнезом на стоматологические материалы вследствие ношения изготовленного ранее традиционным методом акрилового протеза. Компьютерное моделирование протеза проводили в программе Exocad, изготовление — на фрезерном аппарате с 5-микронной точностью из полиметилметакриловых дисков, не содержащих остаточный мономер. **Результаты.** Изготовление протеза проводилось по индивидуальной методике путем фрезерования отдельных участков базиса и зубов, что позволило индивидуализировать высоту базиса и подобрать оттенок зубам для лучшей эстетики. Алгоритм проектирования зубных рядов аналогичен используемым при традиционных методах протезирования. Соединением фрезерованного базиса и зубов получили окончательный полный съемный протез. **Выводы.** Методика исключает выделение остаточного мономера из протезного ложа на слизистую оболочку, а также предотвращает такие ошибки литьевого способа, как усадку, газовую пористость и пористость сжатия. Применение фрезерованного полного съемного протеза позволяет восстановить целостность зубного ряда и устранить все проявления аллергических реакций, а также их осложнения. Цифровые технологии позволяют сократить количество посещений пациента в клинику. Применение фрезерованных протезов весьма перспективно у пациентов с отягощенным аллергологическим анамнезом.

Ключевые слова: CAD/CAM, аллергия, стоматология, протезы

M.V. Mikhailova¹,
PhD in Medical sciences, senior lecturer of the
Prosthodontics department

A.V. Yumashev¹,
Grand PhD in Medical sciences, professor
of the Prosthodontics department

E.R. Akhmetzhanova²,
dental technician

A.A. Neznamov²,
dental technician

S.V. Konnov¹,
lecturer of the Prosthodontics department

R.R. Pogosian¹,
resident of the Prosthodontics department

¹ Sechenov University, Moscow, Russia

² Digital Dentistry Ltd., Moscow, Russia

Modern manufacturing of complete dentures using CAD/CAM in the treatment and rehabilitation of patients with allergy history (clinical case)

Abstract. Prosthodontic treatment of a patient with a burdened allergic history by 3D milled complete removable prosthesis was performed. **Materials and methods.** The clinical case of treating a patient with a full adentia on the lower jaw and allergy to the used earlier acrylic prosthesis. Computer simulation of the prosthesis was carried out in the Exocad program. Removable prosthesis has been fabricated on a 3D milling apparatus with 5 micron precision from non-monomer containing polymethylmethacrylic discs. **Results.** The manufacture of the prosthesis was carried out according to an individual method by milling individual sections of the base and teeth, which made it possible to individualize the height of the base and choose a shade for the teeth for better aesthetics. The algorithm for designing the dentition is similar to that used in traditional methods of prosthetics. By combining the milled base and teeth, the final complete removable denture was obtained. **Conclusion.** The technique eliminates the release of residual monomer from the prosthetic bed to the mucous membrane, and also prevents injection molding errors such as shrinkage, gas porosity, and compression porosity. The use of a milled full denture allows you to restore the integrity of the dentition and eliminate all manifestations of allergic reactions, as well as their complications. Digital technologies reduces visits to the clinic. The use of milled prostheses is very promising in patients with a burdened allergic history.

Key words: CAD/CAM, allergy, dentistry, dentures

Реабилитация пациентов при полной потере зубов представляет сложную проблему создания протезов, полноценных в функциональном, эстетическом и психологическом отношении [1]. При ряде стоматологических заболеваний показано оперативное вмешательство по удалению зубов, участка, половины или полному удалению челюстей [8]. При протезировании данными конструкциями помимо восстановления утраченной функции жевания, речи, немаловажно анатомически правильно и гармонично воссоздать утраченный вид зубов. Эстетика протеза определяется как косметический эффект, создаваемый протезом, который влияет на красоту, привлекательность и особенность отдельной личности, что подразумевает подходящую форму, цвет искусственных зубов и индивидуальный набор с целью добиться индивидуальной эстетики. Эстетика — один из самых важных факторов в успешном создании съемного протеза. Именно эстетика выходит на первый план среди всех жалоб [2, 3].

На сегодняшний день цифровая стоматология активно развивается в стоматологической практике. Цифровое моделирование имеет безграничные возможности при изготовлении ортопедических конструкций, оно позволяет рассчитать поведение зубочелюстной системы в зависимости от индивидуального строения и особенностей состояния полости рта. Для создания уникального и наиболее подходящего протеза цифровые технологии позволяют рассчитывать перемещения, углы и наклоны альвеолярной части, а также проекции и координаты жевательного давления различных участков протеза. Все это позволяет создать уникальную модель протеза для пациента, которая повысит сроки адаптации к протезу, увеличит жевательную эффективность, даст возможность применения современных материалов для пациентов с отягощенным аллергоанамнезом, вследствие чего улучшит качество жизни пациентов.

Изготовление полных съемных зубных протезов по цифровым технологиям только начали внедряться в отечественную практику. Отсутствует информация об историческом прошлом, текущем статусе и перспективах на будущее. Многие авторы оценивали влияние временных параметров стоматологического ортопедического лечения на восстановление жевательной эффективности у пациентов, использующих obturating протезы после обширных оперативных вмешательств по поводу онкологических заболеваний назофарингеальной зоны [15]. Для этого был проведен анализ показателей жевательной эффективности в динамике с применением жевательной пробы В.Н. Трезубова, учитывающей морфофункциональные и возрастные параметры [4, 5]. Существуют новые подходы к определению жевательной эффективности, одним из них является метод анализа многомерных данных по отношению к сканам окклюзиограмм [10].

Показателем качества ортопедического лечения являются сроки адаптации слизистой оболочки протезного ложа, которая очень чутко реагирует на воздействие к новым функциональным нагрузкам, возникающим

под базисом съемной конструкции зубного протеза [14]. Тем не менее, одним из частых осложнений применения частичных съемных протезов, независимо от используемых конструкционных материалов, является травматическое повреждение слизистой оболочки десны в области опорных зубов, что особенно значимо при использовании нейлоновых протезов, поскольку сказывается на эстетичности и функциональности применения данных конструкций и как следствие способствует удлинению сроков адаптации [6, 7].

Также установлено, что при явлениях непереносимости зубных протезов, вызванных микробным дисбалансом полости рта, превалирует грамотрицательная микробная флора, присутствуют энтеробактерии, которые в норме не являются постоянными обитателями ротовой полости; увеличиваются общая численность и удельный вес коагулазопозитивных стрептококков, грибов рода *Candida*; значительно возрастает концентрация IgG и IL-8 в ротовой жидкости, что способствует поддержанию воспалительного процесса и развитию деструктивных изменений со стороны слизистой оболочки рта; благодаря кислотообразующей микробной флоре pH смещается в кислую сторону [9]. Нормальная микрофлора полости рта выполняет барьерную роль, подавляя размножение проникающих из внешней среды микроорганизмов. Несмотря на относительную стабильность микробной флоры полости рта для каждого здорового человека, она может изменяться и зависит от многих факторов [11, 12].

Цель исследования — повышение качества ортопедического лечения полными съемными протезами у пациентов с отягощенным аллергологическим анамнезом. Задача — изучить применение новой технологии изготовления полного съемного протеза по CAD/CAM-технологиям у пациентов с полным отсутствием зубов и отягощенным аллергологическим анамнезом.

МАТЕРИАЛЫ И МЕТОДЫ

В исследовании принял участие один пациент с полным отсутствием зубов на нижней челюсти и отягощенным аллергоанамнезом на стоматологические материалы, вследствие ранее изготовленного традиционным методом акрилового протеза. Компьютерное моделирование протеза проводили в программе Exocad. Протезы изготавливали на фрезерном аппарате ARUM 5X-300 (Doowon, Ю. Корея) с точностью 5 мкм из полиметилметакриловых дисков (Ruthinium, Италия).

Наличие/отсутствие аллергии на определенные материалы оценивали с помощью накожной (эпикутанной) пробы «патч-тест» компрессно-скарификационным методом с использованием стандартизованных коммерческих аллергенов пластмасс. Проводили иммуноферментный анализ (ИФА) путем центрифугирования забранной венозной крови со стоматологическими материалами для дальнейшего правильного выбора конструкционного материала будущего протеза. Полученные в ходе исследования данные подвергались

статистической обработке с помощью методов вариационной статистики. Критический уровень значимости при проверке статистических гипотез в данном исследовании принимали равным 0,05.

Клинический случай

В Институт стоматологии им. Е.В. Боровского Первого МГМУ им. И.М. Сеченова обратилась пациентка Е., 65 лет, с жалобами на боль, чувство жжения,

раздражение и покраснение слизистой оболочки полости рта на нижней челюсти (рис. 1). Указанные жалобы появились после протезирования полным съемным протезом из акрила, изготовленным по традиционным технологиям на нижнюю челюсть. Из анамнеза выявлено, что пациентка утратила зубы на нижней челюсти год назад, реакции появились сразу после применения акрилового протеза. На верхней челюсти пациентка носит частично съемный протез из нейлона. При осмотре полости рта обнаружены ограниченные участки воспаления слизистой полости рта на нижней челюсти под протезом, а также отмечена сухость красной каймы губ.

РЕЗУЛЬТАТЫ И ОБСУЖДЕНИЕ

По совокупности данных, полученных во время обследования, у пациентки констатировали токсико-аллергический стоматит. Следует отметить, что после удаления зубного протеза с нижней челюсти и проведения медикаментозного лечения все жалобы исчезли в течение 5 дней. ИФА показал реакцию несовместимости с акриловой пластмассой, из которой был изготовлен протез. Отсутствие реакции на диски Ruthinium подтвердилось на 98,9%, далее пациентке изготовили и установили на нижнюю челюсть новый фрезерованный протез (рис. 2, 3).

Изготовление протеза проводилось индивидуально, фрезерованием отдельных участков базиса и зубов, что позволило индивидуализировать высоту базиса и подобрать нужный оттенок для протезов зубов для наилучшей эстетики (рис. 4). Алгоритм трехмерного компьютерного проектирования зубных рядов аналогичен применяемым при традиционных методах изготовления протезов [13]. Окончательный полный съемный протез получили соединением индивидуально фрезерованных зубов с базисом.

Также особенностью нашего подхода явилась предварительная примерка протеза не на стандартном восковом базисе с зубами, а на изготовленном лазерным спеканием по 3D-модели будущего протеза (рис. 5).

Предварительный протез по технологии безвоскового моделирования полностью соответствует будущему постоянному фрезерованному протезу, использование

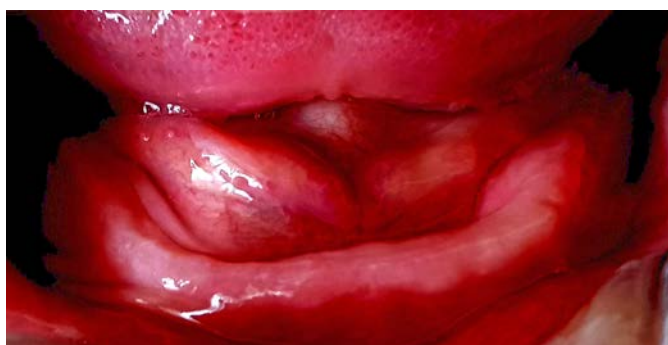

Рис. 1. Контактный протезный стоматит

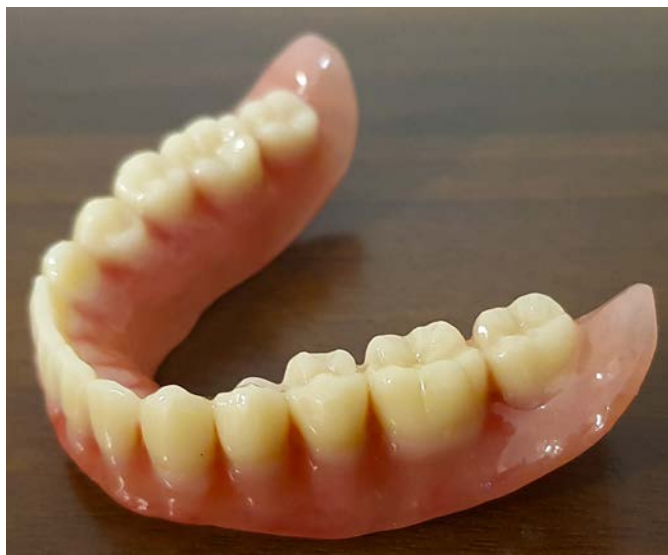
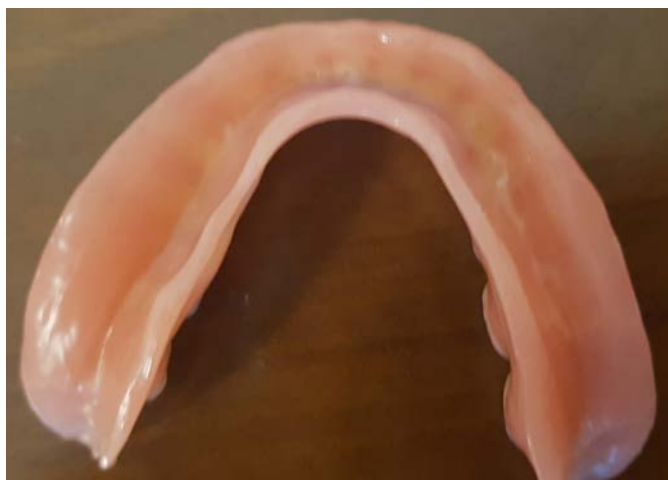
Рис. 2. Фрезерованный протез

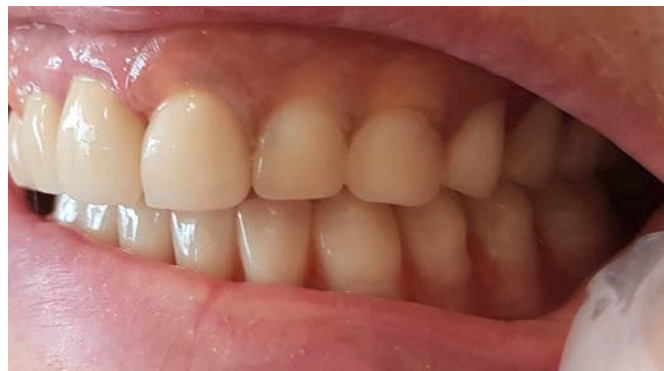

Рис. 3. Фрезерованный протез в полости рта

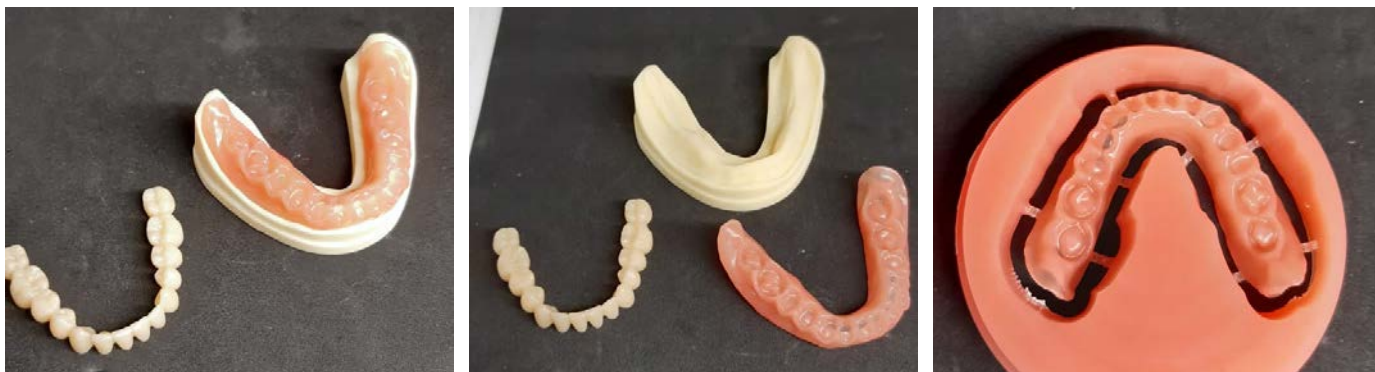

Рис. 4. Фрезерованные фрагменты будущего протеза

быстрого компьютерного прототипирования позволяет всем сторонам оценить критерии успеха до выпуска готовой конструкции, обеспечивая контроль за результатом (рис. 6) [16, 17].

Во время контрольных осмотров через 3, 5, 7 и 10 дней после протезирования никаких неприятных ощущений в полости рта пациентка не отмечала, патологические изменения слизистой оболочки полости рта отсутствовали. Чувство жжения и сухости в полости рта прошли, также пациентка отметила, что отпала ранее существовавшая необходимость в специальном клее для фиксации протеза. Мы также отметили хорошее прилегание протеза (рис. 7).

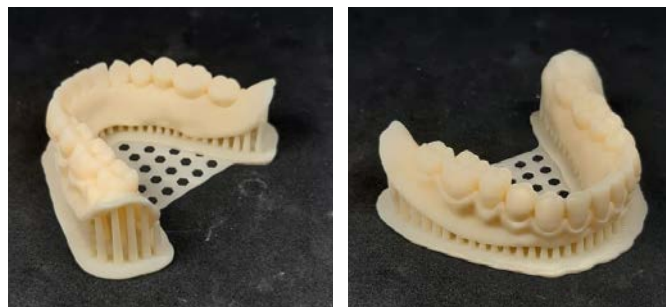


Рис. 5. Предварительный протез

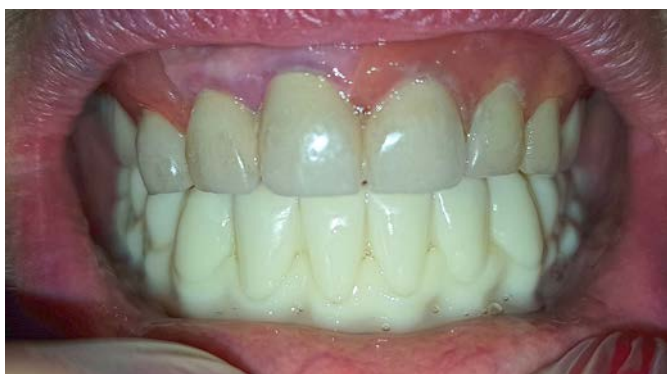

Рис. 6. Примерка прототипированного протеза

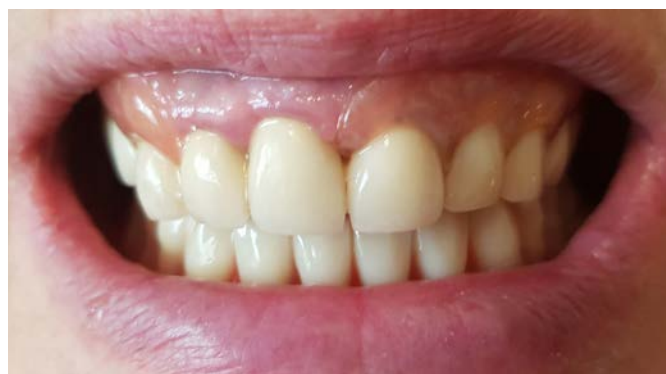

Рис. 7. Полный съемный фрезерованный протез в полости рта

ВЫВОДЫ

Приведенный клинический пример наглядно демонстрирует возможность развития токсико-аллергического стоматита вследствие применения протеза, изготовленного традиционным методом. Применение фрезерованного протеза позволяет восстановить целостность зубного ряда и устранить все проявления аллергических реакций, а также их осложнения. Протезы, изготовленные по CAD/CAM-технологии, отличаются высокой точностью и гипоаллергенностью, у них нет микропористости и неоднородностей, присущих протезам,

изготовленным традиционным литьем. Цифровые технологии допускают сократить количество посещений пациента в клинику. Полученные данные разрешают заключить, что применение фрезерованных протезов в ортопедической стоматологии весьма перспективно, в том числе и у пациентов с отягощенным аллергологическим анамнезом.

Наличие цифровых депозитарных данных позволяет изготавливать сменные зубные протезы в случае их утраты или повреждения.

ЛИТЕРАТУРА /
REFERENCES:

- 1. Аболмасов Н.Г., Аболмасов Н.Н., Адаева И.А., Ковалева И.А., Гелетин П.Н., Соловьев А.А., Сердюков М.С.** Сравнительная характеристика способов конструирования полных съемных зубных протезов, критерии и коррекция процессов адаптации. — *Российский стоматологический журнал*. — 2010; 4: 24—8 [Abolmasov N.G., Abolmasov N.N., Adaeva I.A., Kovaleva I.A., Geletin P.N., Solov'ev A.A., Serdyukov M.S. Comparison of different methods to design full removable prostheses; criteria and correction of adaptation processes. — *Russian dental journal*. — 2010; 4: 24—8 (In Russ.)].
- 2. Астрвацатрян Л.Э., Гажва С.И.** Современные аспекты использования 3D-технологий в изготовлении съемных зубных протезов. — *Современные проблемы науки и образования*. — 2017; 5: 194—9 [Astrvacatryan L.E., Gajva S.I. Modern aspects of the use of 3D-technology in the manufacture of removable dentures. — *Modern problems of science and education*. — 2017; 5: 194—9 (In Russ.)].
- 3. Вагнер В.Д., Смирнова Л.Е., Салеев Р.А., Бочковский И.С., Вашурин И.В.** Технологии ортопедического лечения стоматологических больных. — *Клиническая стоматология*. — 2010; 1 (53): 12—5 [Vagner V.D., Smirnova L.E., Saleev R.A., Bochkovskij I.S., Vashurin I.V. Technologies for orthopedic treatment of dental patients. — *Clinical Dentistry*. — 2010; 1 (53): 12—5 (In Russ.)].
- 4. Верхулевский Р.А., Сабирова Д.К., Салеев Р.А.** Современные методы сканирования в стоматологии. — В сб. научных тр. «Актуальные вопросы стоматологии». — Казань: КГМУ, 2019. — С. 59—64 [Verhulevskij R.A., Sabirova D.K., Saleev R.A. Modern methods of scanning in dentistry. — Proceedings of "Actual issues of dentistry". — Kazan, 2019. — P. 59—64 (In Russ.)].
- 5. Гуйтер О.С., Митин Н.Е., Олейников А.А., Маничкина А.Р., Сердцева М.С.** Жевательная эффективность у пациентов с обширными приобретенными дефектами верхней челюсти после ортопедической реабилитации. — *Стоматология*. — 2019; 4: 80—3 [Gujter O.S., Mitin N.E., Olejnikov A.A., Manichkina A.R., Serdceva M.S. Chewing efficacy in patients with extensive acquired maxillary defects after orthopedic rehabilitation. — *Dentistry*. — 2019; 4: 80—3 (In Russ.)].
- 6. Коннов В.В., Арутюнян М.Р.** Сравнительный анализ клинической и функциональной адаптации к частичным съемным протезам на основе нейлона и акриловой пластмассы. — *Современные проблемы науки и образования*. — 2015; 3: 8 [Konnov V.V., Arutyunyan M.R. Comparative analysis of clinical and functional adaptation to partial dentures based on nylon and acrylic plastic. — *Modern problems of science and education*. — 2015; 3: 8 (In Russ.)].
- 7. Коннов В.В., Разаков Д.Х., Кленкова М.И., Анисимова Я.Ю.** Значение нейтральной зоны при проведении перебазировки полных съемных пластиночных протезов. — *Современные проблемы науки и образования*. — 2014; 5: 532 [Konnov V.V., Razakov D.H., Klenkova M.I., Anisimova Y.U. The value of the neutral zone during the relocation of complete removable laminar dentures. — *Modern problems of science and education*. — 2014; 5: 532 (In Russ.)].
- 8. Коротких Н.Г., Митин Н.Е., Пономарев Е.О., Мишин Д.Н.** Сравнительный анализ влияния конфигурации ретенционных пунктов базиса непосредственного съемного зубного или челюстного протеза на течение послеоперационной реабилитации. — *Современные проблемы науки и образования*. — 2015; 4: 409 [Korotkih N.G., Mitin N.E., Ponomarev E.O., Mishin D.N. A comparative analysis of the retention configuration basis points or direct denture maxiofacial prosthesis on the postoperative rehabilitation. — *Modern problems of science and education*. — 2015; 4: 409 (In Russ.)].
- 9. Маренкова М.В.** Особенности ортопедического лечения пациентов с явлениями непереносимости зубных протезов на фоне микробного дисбаланса полости рта: дис. ... к.м.н. — Екатеринбург, 2007. — 143 с. [Marenkova M.V. Features of orthopedic treatment of patients with intolerance phenomena of dentures against the background of microbial imbalance of the oral cavity: master's thesis. — Yekaterinburg, 2007. — 143 p. (In Russ.)].
- 10. Митин Н.Е., Васильева Т.А., Стрелков Н.Н., Васильев Е.В., Каплан М.Б.** Новый подход к оценке жевательной эффективности в постреабилитационном периоде у стоматологических пациентов с использованием компьютерных технологий. — *Биомедицинская радиоэлектроника*. — 2016; 6: 45—51 [Mitin N.E., Vasil'eva T.A., Strelkov N.N., Vasil'ev E.V., Kaplan M.B. A new approach to assessing masticatory effectiveness in the post-rehabilitation period in dental patients using computer technology. — *Biomedical Electronics*. — 2016; 6: 45—51 (In Russ.)].
- 11. Рабинович О.Ф., Рабинович И.М., Абрамова Е.С.** Проявления дисбактериоза и кандидоза при различных заболеваниях слизистой оболочки полости рта. — *Клиническая стоматология*. — 2011; 3 (59): 48—51 [Rabinovich O.F., Rabinovich I.M., Abramova E.S. Manifestations of dysbiosis and candidiasis in various diseases of the oral mucosa. — *Clinical Dentistry*. — 2011; 3 (59): 48—51 (In Russ.)].
- 12. Рабинович О.Ф., Рабинович И.М., Островский А.Д., Денисова М.А.** Негативное влияние материалов ортопедических конструкций на слизистую оболочку рта. — *Маэстро стоматологии*. — 2011; 41: 10 [Rabinovich O.F., Rabinovich I.M., Ostrovskij A.D., Denisova M.A. Negative effect of orthopedic materials on the oral mucosa. — *Maestro of dentistry*. — 2011; 41: 10 (In Russ.)].
- 13. Ряховский А.Н., Полякова М.В.** Компьютерное проектирование зубных рядов полных съемных протезов. — *Стоматология*. — 2011; 2: 65—70 [Ryahovskij A.N., Polyakova M.V. Computer design of dentitions for complete dentures. — *Dentistry*. — 2011; 2: 65—70 (In Russ.)].
- 14. Саливончик М.С.** Экспериментально-клиническое обоснование эффективности окончательной обработки съемных конструкций зубных протезов из термопластических полимеров: дис. ... к.м.н. — Воронеж, 2015. — 135 с. [Salivonchik M.S. Experimental and clinical substantiation of the effectiveness of the final processing of removable constructions of dentures from thermoplastic polymers: master's thesis. — Voronezh, 2015. — 135 p. (In Russ.)].
- 15. Утюж А.С., Юмашев А.В., Лушков Р.М.** Клинический пример ортопедического лечения пациента после резекции нижней челюсти по поводу саркомы с использованием денальных имплантатов. — *Клиническая стоматология*. — 2016; 4 (80): 56—8 [Utyuzh A.S., Yumashev A.V., Lushkov R.M. A clinical example of orthopedic treatment of a patient after resection of the lower jaw for sarcoma using dental implants. — *Clinical Dentistry*. — 2016; 4 (80): 56—8 (In Russ.)].
- 16. Thalji G., Jia-mahasap W.** CAD/CAM removable dental prostheses: a review of digital impression techniques for edentulous arches and advancements on design and manufacturing systems. — *Current Oral Health Reports*. — 2017; 4: 151—7. DOI: 10.1007/s40496-017-0137-z
- 17. Han W., Li Y., Zhang Y., Lv Y., Zhang Y., Hu P., Liu H., Ma Z., Shen Y.** Design and fabrication of complete dentures using CAD/CAM technology. — *Medicine (Baltimore)*. — 2017; 96 (1): e5435. PMID: 28072686