

Р.Э. Мамедзаде,
докторант кафедры терапевтической
стоматологии

Азербайджанский медицинский
университет

Характеристика успешности эндодонтического лечения зубов с периапикальной деструкцией методом ПЦР-анализа

Резюме. Исследованы и пролечены 124 зуба с диагнозом «хронический апикальный периодонтит» с периапикальной деструкцией размером от 1,8 до 5,9 мм, разделенных на четыре равные группы. Микробиологическое исследование микрофлоры корневого канала проводили количественным ПЦР-методом. Материал забирали до лечения и непосредственно перед постоянным заполнением корневого канала в 40 корневых каналах. Все схемы лечения, апробированные в четырех группах, определили высокую антимикробную активность. Наибольшее и полное ингибирование микроорганизмов определено у пациентов, схема лечения которых включала трехкратное применение лечебной пасты на основе гидроксида кальция с интервалом по 7–14 дней, ультразвуковую активацию гипохлорита натрия, гидродинамическую ирригацию и диодного лазера. Также эффективной оказалась схема лечения с трехкратным применением лечебной пасты на основе гидроксида кальция с интервалом по 7–14 дней с последующей долгосрочной временной obturацией гидроксидами кальция с йодоформом, ультразвуковой активацией гипохлорита натрия в корневом канале, гидродинамической ирригации и диодного лазера. Схемы лечения, которые не предусматривали применение диодного лазера, были микробиологически менее активны. Применение диодного лазера при эндодонтическом лечении зубов с периапикальной деструкцией усиливает антибактериальную активность и способствует полному ингибированию исследованной патогенной микрофлоры в корневых каналах.

Ключевые слова: эндодонтия, хронический апикальный периодонтит, периапикальная деструкция, ПЦР-анализ

Summary. 124 teeth with a diagnosis of chronic apical periodontitis were investigated and treated with a periapical lesion ranging from 1.8 to 5.9 mm, divided into four groups. A microbiological study of the microflora of the root canal was carried out by the method of PCR Real-time. The material was taken before treatment and immediately before the permanent obturation in 40 root canals. All treatment regimens tested in all four groups determined high antimicrobial activity. The greatest and complete inhibition of microorganisms was determined in patients, whose treatment regimen included the use of paste based on calcium hydroxide three times with an interval of 7–14 days, ultrasonic activation of sodium hypochlorite, hydrodynamic irrigation and a diode laser, as well as in the third experimental group treatment regimen which included the use of paste based on calcium hydroxide three times with an interval of 7–14 days, followed by long-term temporary obturation of calcium hydroxide with iodoform, ultrasonic activation of sodium hypochlorite in the root canal, hydrodynamic irrigation and a diode laser. Treatment regimens which did not include the use of a diode laser, were less antimicrobologically active. It was concluded that the use of a diode laser in endodontic treatment of the teeth with periapical lesion strengthens the antibacterial activity and contributes to the complete inhibition of the studied pathogenic microflora in the root canals.

Key words: endodontics, chronic apical periodontitis, periapical lesion, RT-PCR

Проблема лечения пациентов с апикальным периодонтитом является наиболее сложным и трудоемким вопросом практической стоматологии. Наибольшую сложность представляют деструктивные формы хронического апикального периодонтита, которые являются потенциальными очагами одонтогенной инфекции, что снижает иммунную защиту организма [1–6].

Причиной развития воспалительного процесса в тканях периодонта являются бактерии [7, 8]. Продукты жизнедеятельности патогенных бактерий — эндотоксины, проникая через верхушечное отверстие в ткани периодонта, приводят к запуску реакций на клеточном, иммунном, микроциркуляторном уровнях, результатом которых становится деструкция тканей периодонта [9–12]. В настоящее время с помощью различных методов культивирования выделено более 400 видов

патогенных микроорганизмов в корневых каналах зубов [8]. Современные методики эндодонтического лечения периодонтита включают комплекс мероприятий для достижения стерилизации системы корневого канала [11, 13, 14]. Для устранения микроорганизмов из системы инфицированных корневых каналов зубов необходимо широкое внедрение современной стратегии эндодонтической антимикробной терапии, включающей тщательную механическую и медикаментозную обработку с использованием лекарственных препаратов избирательного действия [15–17]. На данный момент в практической стоматологии вопрос об эффективности их применения в сочетании с разными антисептическими препаратами является открытым и недостаточно изученным. В связи с этим актуальность нашего исследования обусловлена необходимостью повышения

качества лечения хронического апикального периодонтита путем проведения комплексного эндодонтического лечения с контролем микробиологического состава содержимого корневых каналов зубов. На сегодняшний день ПЦР-диагностика является золотым стандартом в выявлении сложно культивируемых бактерий и принята как современный высокоточный молекулярно-генетический метод определения микрофлоры. Данный метод основывается на исследовании генетического материала (ДНК и РНК) и способен обнаружить в пробе присутствие всего нескольких молекул ДНК возбудителя [18].

Цель: определить на основе ПЦР-анализа антибактериальную эффективность различных схем эндодонтического лечения постоянных зубов с периапикальной деструкцией.

МАТЕРИАЛЫ И МЕТОДЫ

Исследовали и пролечили 124 зуба с хроническим апикальным периодонтитом с периапикальной деструкцией размером от 1,8 до 5,9 мм, разделенных на 4 равные группы по схеме лечения:

- I — ультразвуковая активация гипохлорита натрия, гидродинамическая ирригация и диодный лазер;
- II — долгосрочная временная obturation пастой на основе гидроксида кальция с йодоформом, ультразвуковая активация гипохлорита натрия, гидродинамическая ирригация;
- III — долгосрочная временная obturation пастой на основе гидроксида кальция с йодоформом, ультразвуковая активация гипохлорита натрия в корневом канале, гидродинамическая ирригация и диодный лазер;
- IV — ультразвуковая активация гипохлорита натрия (контроль).

В каждой схеме начинали с трехкратного, с интервалом 7–14 дней, наложения временной лечебной пасты на основе гидроксида кальция.

Количественное и качественное содержание микроорганизмов в корневом канале определяли ПЦР-анализом содержимого корневых каналов 10 зубов из каждой группы. При этом ориентировались на наиболее часто встречаемые в инфицированных корневых каналах 13 сложно культивируемых микроорганизмов: *Porphyromonas endodontalis*, *Porphyromonas gingivalis*, *Aggregatibacter actinomycetemcomitans*, *Treponema denticola*, *Tannerella forsythia*, *Prevotella intermedia*, *Fusobacterium nucleatum*, *Streptococcus spp.*, *Enterococcus faecalis*, *Enterococcus faecium*, *Candida albicans*, *Candida krusei* и *Candida glabrata*.

Забор материала проводили до лечения и непосредственно перед постоянным заполнением канала согласно протоколу экспертного совета Университета «Центр здоровья» штата Коннектикут [19].

Методика забора проб

После проведения местной анестезии (рис. 1, а) и изоляции зуба коффердамом (рис. 1, б–г), коронковую часть

зуба дезинфицировали 30% H_2O_2 , а затем промывали дистиллированной водой (рис. 1, д). После подготовки кариозной полости ее обрабатывали стерильным ватным тампоном, слегка увлажненным 1% раствором NaOCl (рис. 2, а, б), предотвращая просачивание в корневую канал, после чего инактивировали гипохлорит 5% раствором тиосульфата натрия (рис. 2, в). Доступ к устью корневого канала производили стерильным бором или дрелом (Гейтс Глидден; рис. 2, е).

После прохождения или распломбирования корневого канала с определением его длины и после расширения файлами от 15 до 30 (рис. 2, г–е), в канал, не переполняя его, вводили дистиллированную воду (рис. 2, ж). Затем на глубине до предполагаемой длины канала оставляли на 60 секунд бумажные абсорбенты (ISO 20; рис. 2, з) для получения образца (рис. 3, а, б). Если гной или серозная жидкость присутствовали в канале, то они и были непосредственно пробным материалом. В многокорневых зубах забор материала производили в самом широком канале с большим периапикальным очагом поражения. Бумажные абсорбенты в стерильных пробирках Эппендорфа с 1 мл дистиллированной воды (рис. 3, в, г) хранили при температуре $-2-5^{\circ}C$ и передавали в лабораторию в течение 2–3 часов.

Все пациенты не принимали антибиотики за 3 месяца до начала и в ходе исследования.

РЕЗУЛЬТАТЫ И ОБСУЖДЕНИЕ

В I группе количественный анализ микрофлоры корневого канала, проведенный до начала эндодонтического лечения, выявил *P. endodontalis* у 2 пациентов

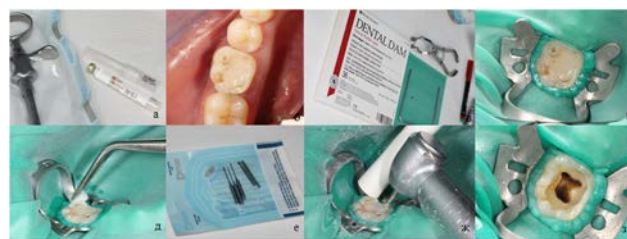

Рис. 1. Подготовка к забору материала для ПЦР-анализа

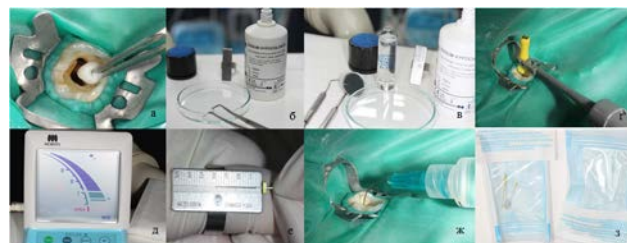


Рис. 2. Забор материала для ПЦР-анализа

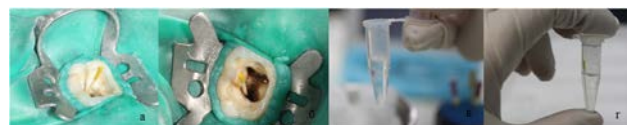


Рис. 3. Забор материала для ПЦР-анализа и его перемещение

в количестве $2,3 \cdot 10^4$ и $2,5 \cdot 10^5$ ген. экв/мл; *P. gingivalis* — у 2 (20%) пациентов в количестве $7,4 \cdot 10^3$ и $6,9 \cdot 10^4$ ген. экв/мл; *T. denticola* — у 2 в количестве $3,2 \cdot 10^5$ и $3,0 \cdot 10^6$ ген. экв/мл; *T. forsythia* — у 2 пациентов в количестве $5,3 \cdot 10^4$ и $5,1 \cdot 10^5$ ген. экв/мл; *F. nucleatum* — у 6 пациентов в количестве 490, 500, 2800, 3900, 4000 и $2,7 \cdot 10^4$ ген. экв/мл. Качественный анализ также выявил *Streptococcus spp.* у 8 пациентов, *E. faecalis/E. faecium* — у 2 пациентов, *C. albicans* — у 2 пациентов. Количественный анализ микрофлоры корневого канала в этой группе пациентов не выявил *A. actinomycetemcomitans* и *P. intermedia*, а качественный — *C. krusei* и *C. glabrata*.

ПЦР-анализ перед завершением эндодонтического лечения выявил полное подавление всех микроорганизмов, выявленных в корневых каналах до начала лечения (рис. 4).

Во II группе до начала эндодонтического лечения количественный анализ выявил *P. endodontalis* у 4 пациентов в количестве 200, 2000, 3000 и $3,1 \cdot 10^{10}$ ген. экв/мл; *P. gingivalis* — у 2 пациентов в количестве 120 и $4,7 \cdot 10^4$ ген. экв/мл; *T. denticola* — у 4 пациентов в количестве 2800, 3600, $4,5 \cdot 10^4$ и $4,6 \cdot 10^5$ ген. экв/мл; *T. forsythia* — у 6 пациентов в количестве 12, 15, $1,9 \cdot 10^4$, $4,5 \cdot 10^4$, $4,7 \cdot 10^5$ и $2,0 \cdot 10^6$ ген. экв/мл; *P. intermedia* — у 2 пациентов в количестве $1,0 \cdot 10^4$ и $1,2 \cdot 10^4$ ген. экв/мл; *F. nucleatum* — у всех пациентов в количестве 120, 3500, 3600, 4000, 5000, 5800, $1,3 \cdot 10^4$, $3,9 \cdot 10^4$, $5,2 \cdot 10^5$ и $5,4 \cdot 10^5$ ген. экв/мл. Качественный анализ выявил *Streptococcus spp.* у 10 пациентов и *C. albicans* и *C. krusei* — у 2 пациентов. Количественный анализ не выявил *A. actinomycetemcomitans*, а качественный — *E. faecalis/E. faecium* и *C. glabrata*.

ПЦР-анализ перед завершением лечения показал значительное изменение состава микрофлоры, выявленного до лечения. Количественный анализ определил

полное подавление *T. denticola* и *P. intermedia*. *P. endodontalis* полностью подавлены у 3 пациентов, а у одного — уменьшение их количества с 200 до 85 ген. экв/мл. *P. gingivalis* полностью подавлены у 1 пациента и у 1 их количество уменьшилось с $4,7 \cdot 10^4$ до 740 ген. экв/мл. *T. forsythia* полностью подавлены у 5 пациентов, а у 1 их количество уменьшилось с $4,5 \cdot 10^4$ до 56 ген. экв/мл. *F. nucleatum* полностью подавлены у 6 пациентов, а у 4 их количество снизилось со 120 до 75 ген. экв/мл, с 5800 до 3800 ген. экв/мл, с $5,4 \cdot 10^5$ до 1800 ген. экв/мл и с $5,2 \cdot 10^5$ до 1600 ген. экв/мл. Качественный анализ определил полное подавление *C. albicans*, *C. krusei* и *Streptococcus spp.* у 6 пациентов из 10 (см. рис. 4).

В III группе количественный анализ до лечения выявил *P. endodontalis* у 4 пациентов в количестве 200, 370, 1800 и 3500 ген. экв/мл; *P. gingivalis* — у 2 пациентов в количестве 1700 и $1,5 \cdot 10^4$ ген. экв/мл; *T. forsythia* — у 6 пациентов в количестве 260, 620, 2300, 2600, 3500 и $5,3 \cdot 10^4$ ген. экв/мл; *P. intermedia* — у 2 пациентов в количестве 2900 и 3100 ген. экв/мл; *F. nucleatum* — у 10 пациентов в количестве 48, 50, 160, 180, 180, 210, 220, 2800, $1,7 \cdot 10^4$ и $3,0 \cdot 10^4$ ген. экв/мл. Качественный анализ выявил *Streptococcus spp.* у 10, *E. faecalis/E. faecium* — у 2 пациентов, *C. albicans* — у 2 пациентов. Количественный анализ не выявил *A. actinomycetemcomitans* и *T. denticola*, а качественный — *C. krusei* и *C. glabrata*.

ПЦР-анализ перед завершением лечения показал, что, как и в I группе, произошло полное угнетение всех видов микроорганизмов, выявленных в корневых каналах до лечения (см. рис. 4).

В контрольной группе количественный анализ до лечения выявил *P. gingivalis* у 4 пациентов в количестве 20, 23, 1800 и $1,4 \cdot 10^4$ ген. экв/мл; *T. forsythia* — у 6 пациентов в количестве 13, 20, $3,0 \cdot 10^4$, $3,4 \cdot 10^4$, $5,2 \cdot 10^5$ и $5,6 \cdot 10^5$ ген. экв/мл; *F. nucleatum* — у 6 пациентов в количестве 39,

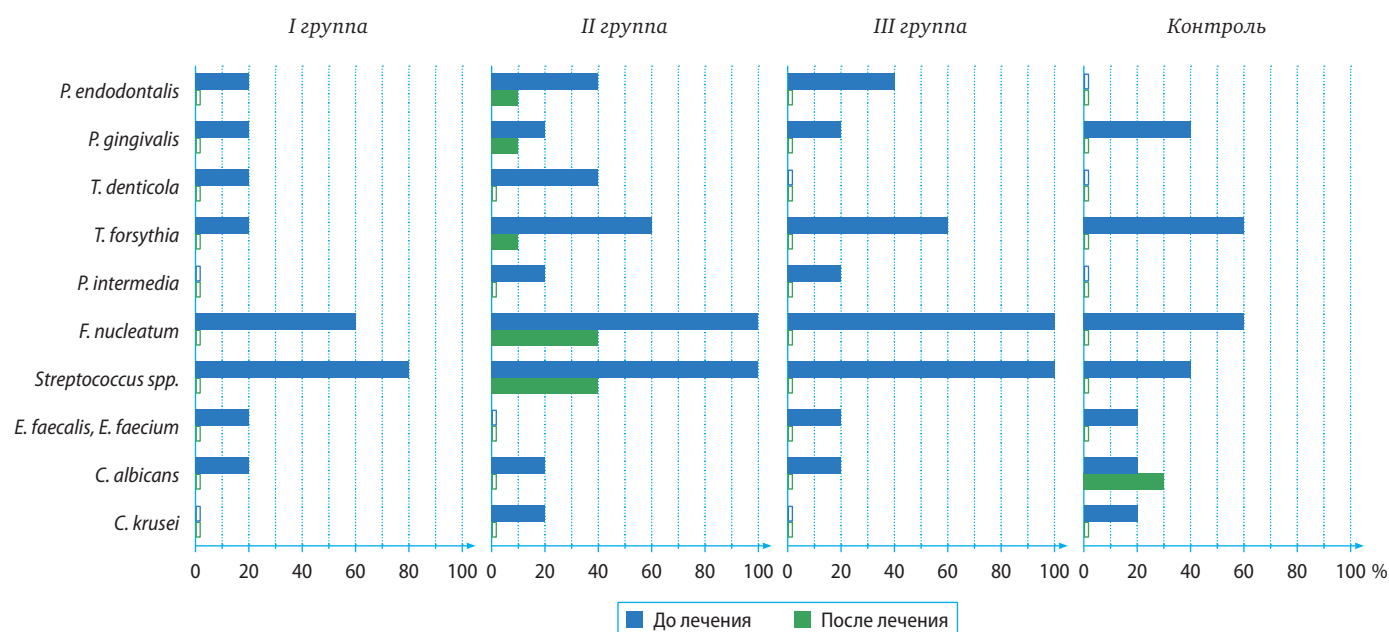


Рис. 4. Результаты ПЦР-анализа

42, 3900, $4,6 \cdot 10^4$, $5,2 \cdot 10^4$ и $4,1 \cdot 10^5$ ген. экв/мл. Качественный анализ выявил *Streptococcus spp.* у 4 пациентов, *E. fecalis/E. faecium* — у 2 пациентов, *C. albicans* — у 4 пациентов, *C. krusei* — у 2 пациентов. Количественный анализ не выявил *P. endodontalis*, *A. actinomycetemcomitans*, *T. denticola* и *P. intermedia*, а качественный — *C. glabrata*.

ПЦР-анализ перед завершением лечения в контрольной группе показал полное подавление всех выявленных до лечения видов микроорганизмов, кроме *C. albicans* у 1 пациента (см. рис. 4).

Все апробированные схемы лечения показали высокую антимикробную активность. Наибольшее и полное

подавление микроорганизмов определено у пациентов I и III группы. Схемы лечения во II и контрольной группах, которые не предусматривали применение диодного лазера, были микробиологически менее активны.

ВЫВОДЫ

Применение диодного лазера при эндодонтическом лечении зубов с периапикальной деструкцией усиливает антибактериальную активность и способствует полному ингибированию исследованной патогенной микрофлоры в корневых каналах.

ЛИТЕРАТУРА:

1. Максимовский Ю.М., Митронин А.В. Основные направления профилактики и лечения хронического воспаления в области периодонта. — *Российский стоматологический журнал*. — 2004; (1): 16—9.
2. Цепов Л.М., Николов А.И. Пародонтолог — больной — лечение: причины неоптимального взаимодействия (на примере комплексной терапии хронического генерализованного пародонтита). — *Российский стоматологический журнал*. — 2002; (1): 29—31.
3. Pereira R.S., Rodrigues V.A.A., Furtado W.T., Gueiros S., Pereira G.S., Avila-Campos M.J. Microbial analysis of root canal and periradicular lesion associated to teeth with endodontic failure. — *Anaerobe*. — 2017; 48: 12—18.
4. Beer R., Baumann M.A., Kielbassa A.M. Pocket atlas of endodontology. — Stuttgart — New York, 2006. — 230 p.
5. Buchanan L.S. FOCUS ON: Endodontics. — *Dent Today*. — 2015; 34 (12): 14.
6. Sakamoto M., Siqueira J.F.Jr., Rôças I.N. Bacterial restoration and preservation after endodontic treatment procedures. — *Oral Microbiol Immunol*. — 2007; 22: 19—23. doi: 10.1111/j.1399-302X.2007.00315.x.
7. American Association of Endodontists. Glossary of endodontic terms. — 9th ed. — Chicago, 2015.
8. Narayanan L.L., Vaishnavi C. Endodontic microbiology. — *J Conserv Dent*. — 2010; 13 (4): 233—9. doi: 10.4103/0972-0707.73386.
9. Козина Э.Н., Герасимова Л.П., Кабинова М.Ф., Усманова И.Н. Микробиологическое исследование содержимого корневых каналов при хроническом апикальном периодонтите. — *Современные проблемы науки и образования*. — 2015; 5: 328.
10. Bruno K.F., Silva J.A., Silva T.A., Batista A.C., Alencar A.H., Estrela C. Characterization of inflammatory cell infiltrate in human dental pulpitis. — *Int Endod J*. — 2010; 43 (11): 1013—21.
11. Estrela C., Holland R., Estrela C.R., Alencar A.H., Sousa-Neto M.D., Pécora J.D. Characterization of successful root canal treatment. — *Braz Dent J*. — 2014; 25 (1): 3—11.
12. Oliveira L.D., Carvalho C.A., Carvalho A.S., Alves J. de S., Valera M.C., Jorge A.O. Efficacy of endodontic treatment for endotoxin reduction in primarily infected root canals and evaluation of cytotoxic effects. — *J Endod*. — 2012; 38 (8): 1053—7.
13. Azim A.A., Aksel H., Zhuang T., Mashtare T., Babu J.P., Huang G.T. Efficacy of 4 Irrigation protocols in killing bacteria colonized in dentinal tubules examined by a novel confocal laser scanning microscope analysis. — *J Endod*. — 2016; 42 (6): 928—34.
14. Симакова Т.Г., Пожарицкая М.М., Спицына В.И., Овсепян А.П., Абальмасов Д.В. Современные аспекты медикаментозной обработки корневых каналов. — *Эндодонтия today*. — 2007; 2: 27—31.
15. Narita M., Shibahara T., Takano N., Fujii R., Okuda K., Ishihara K. Antimicrobial Susceptibility of Microorganisms Isolated from Periapical Periodontitis Lesions. — *Bull Tokyo Dent Coll*. — 2016; 57 (3): 133—42.
16. Baranwal R., Singh B.D., Dubey A., Avinash A. Calcium hydroxide in dentistry. — *Chettinad Health City Medical Journal*. — 2016; 5 (1): 34—7.
17. Aksel H., Küçükkaya Eren S., Puralı N., Serper A., Azim A.A. Efficacy of different irrigant protocols and application systems on sealer penetration using a stepwise CLSM analysis. — *Microsc Res Tech*. — 2017; 80 (12): 1323—1327.
18. Maddocks S., Jenkins R. Understanding PCR, quantitative PCR: things to consider. — Elsevier, 2017. — Pp. 45—52.
19. Fouad A.F., Barry J., Caimano M., Clawson M., Zhu Q., Carver R., Hazlett K., Radolf J.D. PCR-based identification of bacteria associated with endodontic infections. — *J Clin Microbiol*. — 2002; 40 (9): 3223—31.