

А.М. Сипкин,
д.м.н., ведущий научный сотрудник
отделения челюстно-лицевой хирургии

А.А. Никитин,
д.м.н., профессор, руководитель отделения
челюстно-лицевой хирургии

Д.В. Ахтямов,
научный сотрудник отделения челюстно-
лицевой хирургии

Е.А. Ремизова,
аспирант кафедры челюстно-лицевой
хирургии и хирургической стоматологии

МОНИКИ им. М.Ф. Владимирского

Выбор и сравнительная оценка методов пластики ороантрального соустья

Резюме. Сохранение прикрепленной слизистой оболочки и объема преддверия полости рта в области дефектов дна верхнечелюстной пазухи, возникших в результате удаления дистальной группы зубов, является актуальной проблемой. Показаниями к удалению являются патологические процессы в области пародонта, ошибки при эндодонтическом лечении (несоблюдение рабочей длины корневого канала), а основным осложнением данной операции становится нарушение целостности костных структур пазухи. Представляем два метода пластики ороантрального соустья: свободным трансплантатом слизистой оболочки со слизистой оболочки твердого неба и подслизистым лоскутом с твердого неба, которые позволяют сохранить объем прикрепленной десны, анатомию преддверия полости рта, восстановить пародонт в области зубов, включающих дефект.

Ключевые слова: верхнечелюстной синусит, ороантральное соустье, пластика, синусотомия

Summary. Saving attached mucosa and scope of the vestibule of the oral cavity in the bottom of the maxillary sinus defects resulting from removal of the distal group of teeth, it is an urgent problem. Indications for removal are the pathological processes in the parodontal tissues, errors in endodontic treatment (non-observance of the working length of the root canal), and the main complication of this operation, it becomes a violation of the integrity of the sinus bone structures. Introducing two methods of plastics oro-antral fistula: a free mucosa transplant with the hard palate mucosa and submucosal graft to the hard palate, which allow you to save the amount of attached gingiva, anatomy vestibule of mouth, periodontal recover in the teeth, including defects.

Key words: maxillary sinusitis, oro-antral fistula, plasty, sinusotomy

Частыми причинами верхнечелюстного синусита с ороантральным соустьем являются ошибки в процессе лечения и удаления зубов верхней челюсти [9]. Во время удаления зубов, верхушки корней которых выстоят в полость верхнечелюстной пазухи или костный промежуток между верхушкой корня зуба и синусом разрушен либо патологическим очагом, либо при эндодонтическом лечении с несоблюдением рабочей длины корневого канала, возникает ороантральное соустье, которое в короткие сроки эпителизируется и становится стойким. С этим осложнением часто сталкиваются челюстно-лицевые хирурги. Выбор способа закрытия соустья зависит от многих факторов: состояния окружающих тканей, размеров и положения дефекта, наличия инфекции, давности возникновения соустья.

Верхнечелюстной синусит является одним из самых распространенных и нередко рецидивирующих заболеваний. При этом частота синусита одонтогенного происхождения варьирует, по разным данным, от 2–6% до 24–50% всех заболеваний околоносовых пазух [7].

Верхнечелюстные синуситы в большинстве случаев носят обратимый характер, однако при хронической одонтогенной инфекции в периапикальной области экссудат и/или раствор для обработки корневых каналов, пломбирочный материал могут играть роль неспецифического раздражителя и аллергена, способного вызвать сенсibilизацию слизистой оболочки пазухи, ослабляя местный тканевый иммунитет и нарушая транспорт слизи, основой движущей силы которого является биение ресничек [1]. Поэтому нарушение правил эндодонтического лечения приводит к отеку слизистой оболочки верхнечелюстной пазухи, блоку естественного соустья, что требует назначения медикаментозного лечения, проведения операции синусотомии с удалением инородных тел (чаще всего пломбирочного материала) из полости пазухи, восстановлением целостности ее стенок, коррекции костно-хрящевых структур носа, расширения естественного соустья [2].

Несмотря на развитие эндоскопических методов синусотомии, остается актуальным доступ через переднюю

стенку пазухи и применение его без эндоскопического контроля при тяжелых поражениях, при этом обеспечивается полная визуализация и качественная санация, снижается вероятность рецидива заболевания по сравнению с эндоскопическими доступами и их комбинацией [10]. Варианты синусотомии в области естественного соустья считаются наименее травматичными по сравнению с доступами через переднюю стенку пазухи. Однако при необходимости доступа ко всем или большинству отделов синуса требуется расширение доступа через носовую стенку, которое может заключаться в расширении естественного соустья более чем на 5 мм, или создание большого перфорационного окна в области среднего и нижнего носового хода [6].

Все доступы и их комбинации направлены на полноценную санацию пазухи и удаление инородных объектов (колонии грибов, пломбирочного материала, имплантатов), кист, измененных участков слизистой оболочки. Залогом долгосрочного успеха и отсутствием рецидивов в послеоперационном периоде является восстановление вентиляции верхнечелюстного синуса [4]. Если проходимость естественного соустья не нарушена, для сохранения физиологической санации и аэрации верхнечелюстной пазухи не рекомендуется проведение расширения естественного соустья, так как при увеличении аэрации происходит повреждение эпителия, что доказано и при моделировании аэродинамических потоков при расширении естественного соустья [8]. Поэтому необходимо проведение предоперационного планирования доступов в зависимости от локализации патологического очага и/или инородного тела. В целях улучшения техники проведения операции авторы предлагают проведение компьютерной реконструкции в предоперационном периоде средней зоны лица с виртуальным моделированием эндоскопической хирургии синуса, с тактильным интерфейсом управления виртуальным эндоскопом, который имитирует различные хирургические этапы [11].

После снижения воспалительных явлений, при отсутствии самопроизвольного закрытия ороантрального соустья необходимо проведение оперативного лечения. Кроме стойкой изоляции полости рта от полости верхнечелюстной пазухи, основными задачами хирургического лечения является сохранение анатомии переходной складки, твердого неба, объема прикрепленной десны, пародонта в области зубов, включающих дефект, создание оптимальных условий для имплантации и протезирования [3].

Таким образом, нами определена цель работы: провести сравнительную оценку двух методов пластики ороантрального соустья, которые в настоящее время полностью отвечают перечисленным условиям.

МАТЕРИАЛЫ И МЕТОДЫ

В отделении челюстно-лицевой хирургии МОНИКИ им. М.Ф. Владимирского в период с 2004 по 2014 г. было прооперировано 486 больных с ороантральным

Таблица 1. Распределение больных по методам пластики

Методика пластики	Число пациентов	Доля, %
Трапециевидным лоскутом с переходной складки верхней челюсти	268	55,1
Языкообразным лоскутом с переходной складки	57	11,7
Языкообразным лоскутом с твердого неба	9	1,9
Трапециевидным лоскутом с одновременной аугментацией костной ткани в области дефекта	67	13,8
Свободной слизистой оболочкой из области твердого неба	43	8,8
Языкообразным подслизистым лоскутом из области твердого неба с дополнениями	42	8,6

соустьем. При хирургическом лечении пациентов с данной патологией применяли следующие традиционные способы:

- пластика трапециевидным лоскутом с переходной складки верхней челюсти;
 - пластика языкообразным лоскутом с переходной складки;
 - пластика языкообразным лоскутом с твердого неба.
- И впервые разработанные методы в нашей клинике:
- пластика трапециевидным лоскутом с одновременной аугментацией костной ткани в области дефекта;
 - пластика свободной слизистой оболочкой из области твердого неба;
 - пластика языкообразным подслизистым лоскутом из области твердого неба [5] с нашими дополнениями (табл. 1).

Мы проводили сравнение групп больных, с проведением пластики ороантрального соустья свободной слизистой оболочкой из области твердого неба — I группа (43 больных), и группы больных с проведением пластики соустья языкообразным подслизистым лоскутом из области твердого неба — II группа (42 больных) [5]. В предоперационном периоде всем больным проводили санацию верхнечелюстной пазухи с последующим эндоскопическим контролем состояния слизистой оболочки.

Метод пластики свободной слизистой оболочкой заключался в следующем: под местной анестезией проводили разрез слизистой оболочки, отступив 3 мм от края ороантрального соустья (рис. 1). Дезэпителизировали слизистую оболочку в области соустья и по его протяженности до дна верхнечелюстного синуса, затем сепарацию слизистой оболочки и перемещение ее внутрь верхнечелюстного синуса до соприкосновения краев слизистой оболочки соустья с их ушиванием (рис. 2). Далее проводили забор свободного

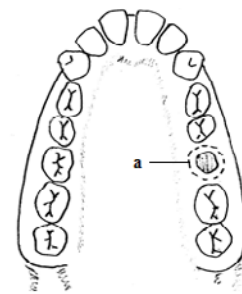


Рис. 1. Разрез слизистой оболочки, отступив 3 мм от края ороантрального соустья (а)

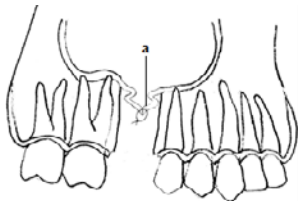


Рис. 2. Перемещение краев слизистой оболочки ороантрального соустья с их ушиванием (а)

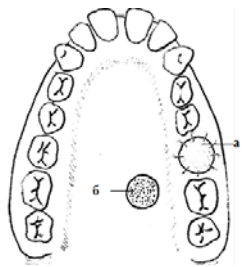


Рис. 3. Забор ауто трансплантата слизистой оболочки твердого неба: а — свободный ауто трансплантат слизистой оболочки; б — дефект слизистой оболочки в области забора ауто трансплантата

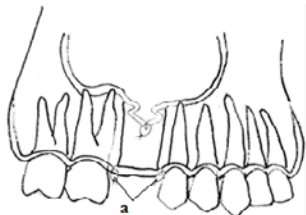


Рис. 4. Фиксация ауто трансплантата слизистой оболочки (а)

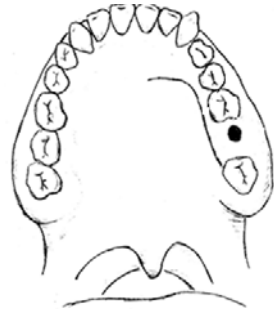


Рис. 5. Проведение Г-образного разреза

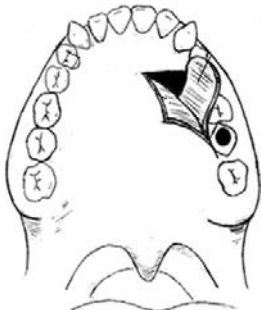


Рис. 6. Выкраивание языкообразного лоскута

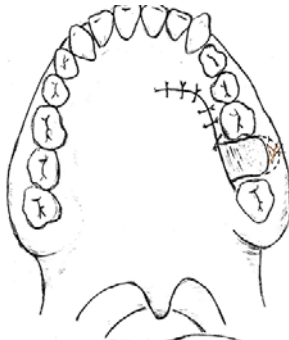


Рис. 7. Фиксация лоскута

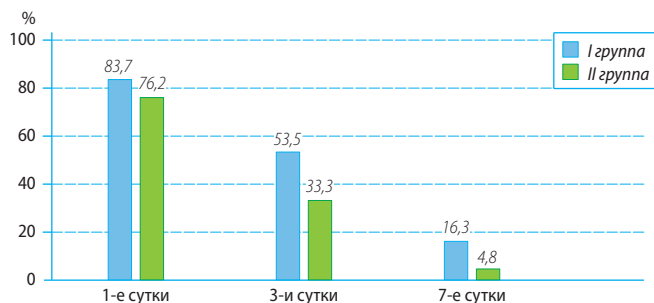


Рис. 8. Динамика жалоб на боль в группах

Таблица. 2. Частота развития некроза слизистой оболочки в послеоперационном периоде

Группа	Некроз слизистой оболочки	Трансплантат жизнеспособен
I	17 (40%)	26 (60%)
II	9 (21%)	33 (79%)

полнослойного ауто трансплантата слизистой оболочки твердого неба, со стороны ороантрального соустья, по размерам дефекта в области ороантрального соустья (рис. 3). Ауто трансплантат укладывали на подготовленное ложе и фиксировали с подлежащей слизистой оболочкой атравматическими швами (рис. 4). В области донорского ложа формировали сгусток крови, который изолировали пленкой «Диплен дента». Швы удаляли на 7-е сутки.

Метод пластики языкообразным подслизистым лоскутом из области твердого неба [5] заключался в следующем: так же как и в предыдущем методе, под местной анестезией проводили разрез слизистой оболочки, отступив 3 мм от края ороантрального соустья (см. рис. 1), дезэпителизацию слизистой оболочки в области соустья с последующим ушиванием (см. рис. 2). Далее выкраивали мягкотканый лоскут со стороны твердого неба с проведением Г-образного разреза (рис. 5), острым путем расщепляли Г-образный лоскут, с выкраиванием из подслизистого слоя языкообразного лоскута до уровня границы заднего края ороантрального соустья (рис. 6). Языкообразный лоскут разворачивали, передний его край П-образным швом фиксировали в заранее созданный тоннель, под слизистой оболочкой в области ороантрального соустья с вестибулярной стороны, края языкообразного лоскута подшивали к краям слизистой оболочки в проекции ороантрального соустья, Г-образный лоскут укладывали на место и фиксировали швами (рис. 7).

РЕЗУЛЬТАТЫ И ОБСУЖДЕНИЕ

Мы не отмечали рецидивов ороантрального соустья в группах. Также не наблюдали отека в щечной области со стороны операции, связываем это с отсутствием хирургических манипуляций с вестибулярной стороны альвеолярного отростка, у всех больных от 2 до 4 недель наблюдали эпителизацию раневых поверхностей. Поэтому сравнение проводили по длительности жалоб на боль в области донорского ложа (рис. 8) и по количеству случаев некроза свободного лоскута слизистой оболочки в I группе, небного Г-образного лоскута слизистой оболочки твердого неба во II группе. Случаев некроза языкообразного подслизистого лоскута во II группе не наблюдали, так как лоскут имеет питающую артерию. Мы наблюдали явления некроза свободной слизистой оболочки у 17 (39,5%) пациентов в I группе и Г-образного лоскута у 9 (21,4%) пациентов II группы, где $p < 0,05$ по сравнению с I группой (табл. 2).

Клинический пример 1

Пациентка Н., 1968 г.р., поступила в отделение челюстно-лицевой хирургии с диагнозом: ороантральное соустье в области зуба 1.7. Из анамнеза: зуб 1.7 был удален за 2 месяца до госпитализации, за это время сформировалось стойкое ороантральное соустье. С жалобами на попадание жидкости из полости рта в полость носа больная обратилась 1 месяц назад. На момент

госпитализации воспалительных изменений слизистой оболочки в области оронального соустья нет (рис. 9). Пациентка планирует провести реабилитацию с помощью зубных имплантатов с последующим протезированием.

Для создания необходимого объема прикрепленной десны и пластики оронального соустья произведена следующая операция — под местной анестезией произведен разрез слизистой оболочки, отступив 3 мм (рис. 10) от края оронального соустья, с последующей деэпителизацией слизистой оболочки в области соустья и по его протяженности до дна верхнечелюстного синуса. Затем произведена сепарация слизистой оболочки оронального соустья и перемещение ее внутрь верхнечелюстного синуса до соприкосновения краев слизистой оболочки соустья с их ушиванием (рис. 11). Проведен забор свободного полнослойного ауто-трансплантата слизистой оболочки твердого неба со стороны оронального соустья, по размерам дефекта в области оронального соустья (рис. 12), ауто-трансплантат уложен на подготовленное ложе и зафиксирован с подлежащей слизистой оболочкой атравматическими швами. В области донорского ложа сформирован кровяной сгусток (рис. 13). На 4-е сутки отметили приживление лоскута на 80%, фиксация швами хорошая, отмечается некроз эпителия по краям лоскута, донорское ложе эпителизируется (рис. 14). Швы удалены на 7-е сутки, трансплантат жизнеспособен на 90%, расхождения краев нет, отметили некроз слизистой оболочки в области зуба 1.7. Проведена некрэктомия. Донорское ложе хорошо эпителизируется (рис. 15).

Через 1 месяц полная адаптация с подлежащей слизистой оболочкой. Донорское ложе полностью эпителизировано. Пациентка готова для дальнейшей реабилитации (рис. 16).

Клинический пример 2

Пациентка М., 1953 г.р., поступила в отделение челюстно-лицевой хирургии с диагнозом: орональное соустье в области зуба 2.6. Из анамнеза: зуб 2.6 был удален

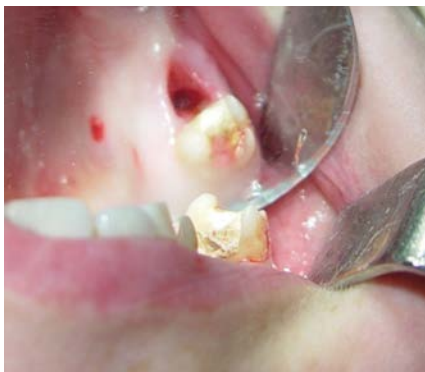

Рис. 9. Орональное соустье в области зуба 1.7

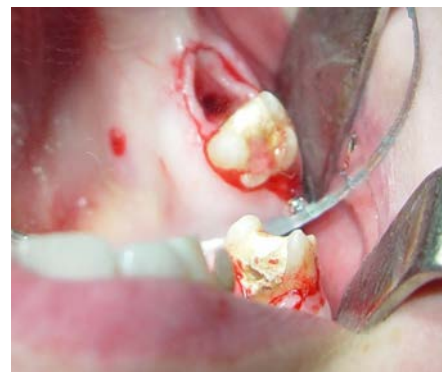

Рис. 10. Разрез слизистой оболочки

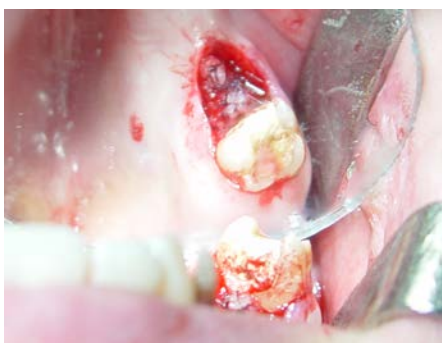

Рис. 11. Ушивание краев слизистой оболочки

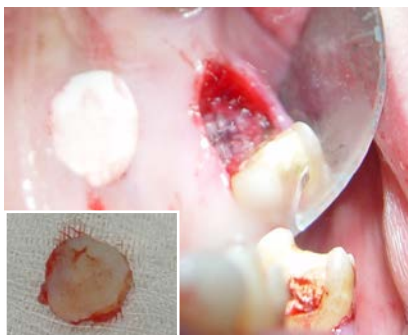
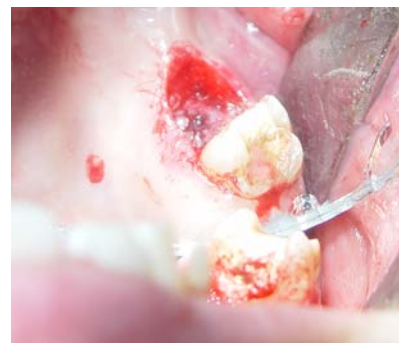
Рис. 12. Забор полнослойного ауто-трансплантата

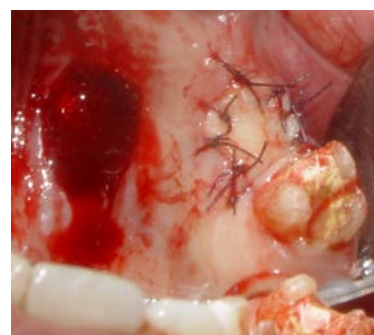

Рис. 13. Фиксация лоскута

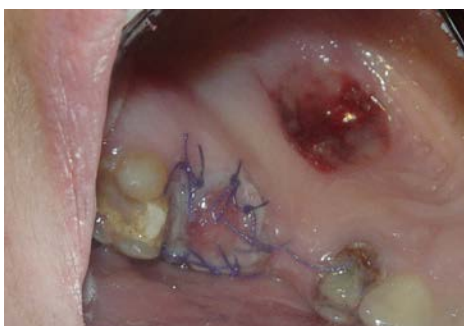

Рис. 14. Четвертые сутки после операции

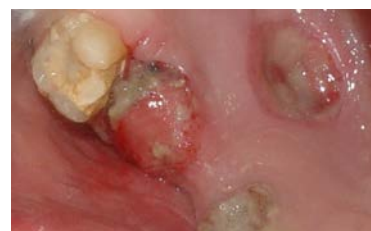

Рис. 15. Седьмые сутки после операции

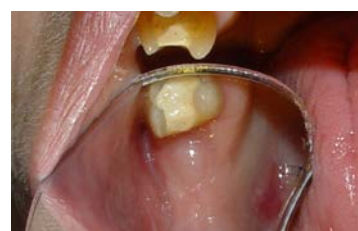

Рис. 16. Клиническая картина через 1 месяц

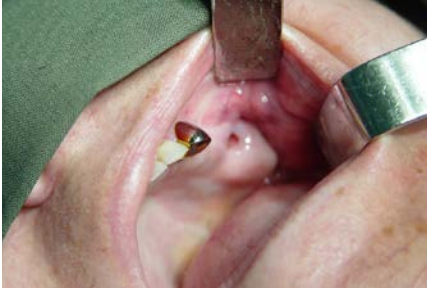

Рис. 17. Ороантральное соустье в области зуба 2.6

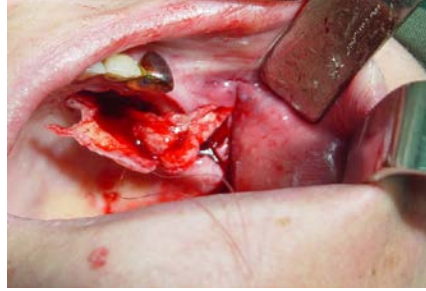

Рис. 22. Фиксация лоскута П-образным швом

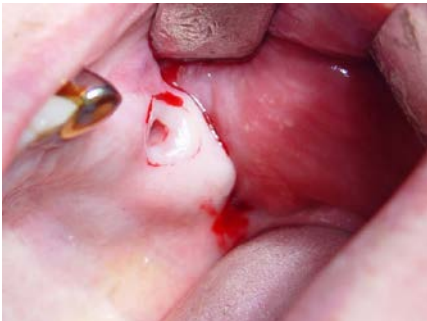

Рис. 18. Разрез слизистой оболочки

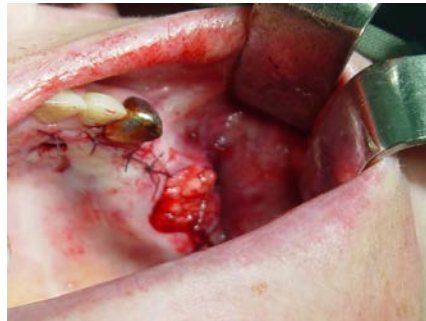

Рис. 23. Фиксация лоскута швами

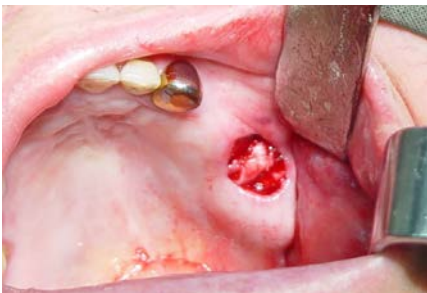

Рис. 19. Ушивание слизистой оболочки

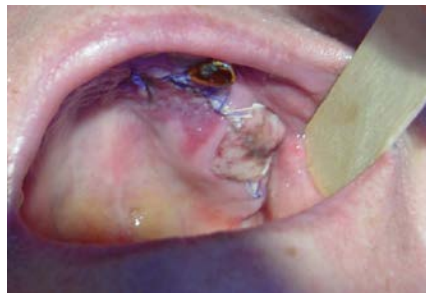

Рис. 24. Третьи сутки после операции

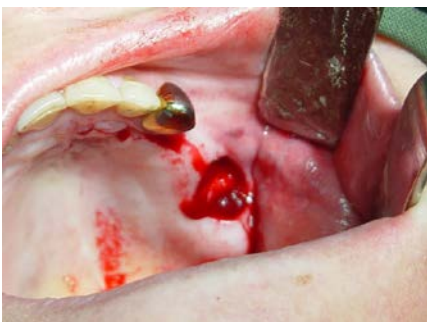

Рис. 20. Г-образный разрез слизистой оболочки твердого неба

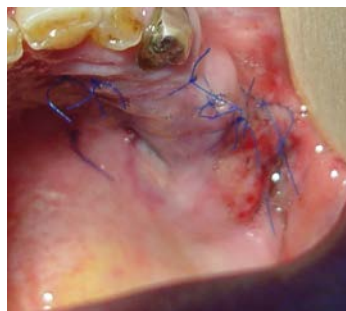

Рис. 25. Седьмые сутки после операции

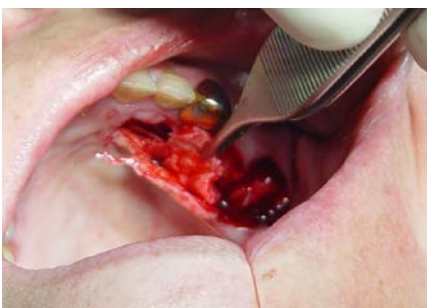

Рис. 21. Расщепленный Г-образный лоскут

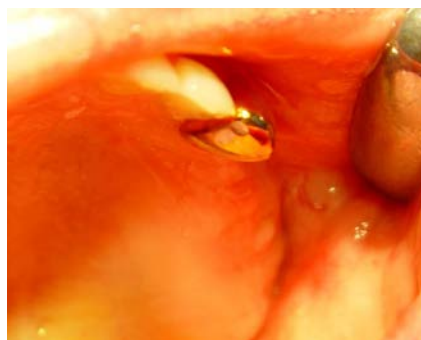

Рис. 26. Через 1 месяц после операции

за 5 месяцев до госпитализации, за это время сформировалось стойкое ороантральное соустье. С жалобами на попадание жидкости из полости рта в полость носа больная обратилась 1,5 месяца назад. На момент госпитализации воспалительных изменений слизистой оболочки в области ороантрального соустья нет (рис. 17). Пациентка планирует провести реабилитацию с помощью съемного бюгельного протеза.

Для создания необходимого объема прикрепленной десны и пластики ороантрального соустья произведена следующая операция — под местной анестезией произведен разрез слизистой оболочки, отступив 3 мм (рис. 18) от края ороантрального соустья, с последующей деэпителизацией слизистой оболочки в области соустья и по его протяженности до дна верхнечелюстного синуса. Затем произведена сепарация слизистой оболочки ороантрального соустья и перемещение ее внутрь верхнечелюстного синуса до соприкосновения краев слизистой оболочки соустья с их ушиванием (рис. 19). Выкраивали лоскут со стороны твердого неба с проведением Г-образного разреза слизистой оболочки (рис. 20), острым путем расщепляли Г-образный лоскут, с выкраиванием из подслизистого слоя языкообразного лоскута до уровня границы заднего края ороантрального соустья (рис. 21). Языкообразный лоскут разворачивали, передний его край П-образным швом фиксировали в заранее созданный тоннель, под слизистой оболочкой в области ороантрального соустья с вестибулярной стороны, края языкообразного лоскута подшивали к краям слизистой оболочки в проекции ороантрального соустья (рис. 22). Г-образный лоскут укладывали на место и фиксировали швами (рис. 23). На 3-и сутки отметили приживление лоскута на 80%, фиксация швами хорошая, отмечается некроз эпителия по краям лоскута (рис. 24). Швы удалены на 7-е сутки, трансплантат жизнеспособен на 90%, расхождения краев нет (рис. 25).

Через 1 месяц — полная адаптация с подлежащей слизистой оболочкой. Пациентка готова для дальнейшей реабилитации (рис. 26).

ЗАКЛЮЧЕНИЕ

Метод пластики свободной слизистой оболочкой прост в применении, но раневая поверхность в области донорского ложа более долгое время причиняет дискомфорт пациентам в послеоперационном периоде. При некрозе слизистой оболочки Г-образного лоскута твердого неба болевой синдром менее длительный, но площадь раневой поверхности больше по размеру.

Поскольку эффективность обоих методов и показания к их применению идентичны, поэтому при

выборе оперативной техники хирургу следует руководствоваться своими предпочтениями, принимая во внимание особенности послеоперационной реабилитации при использовании той или иной оперативной методики.

Оба вышеописанных метода полностью отвечают всем современным требованиям к операции — пластика ороантрального соустья. Они позволяют сохранить рельеф слизистой оболочки твердого неба, объем прикрепленной десны и мягких тканей со стороны преддверия полости рта, пародонт в области зубов, включающих ороантральное соустье, что позволяет в короткие сроки провести ортопедическое лечение пациентов, сохранить зубы в области соустья и период послеоперационной реабилитации.

ЛИТЕРАТУРА:

.....

1. **Бойко Н.В.** Диагностика и лечение одонтогенного синусита. — *Российская ринология*. — 2009; 3: 6—10.

2. **Прохватиллов Г.И., Канунников В.А., Кленкина В.И.** Одонтогенный верхнечелюстной синусит: частота, оперативная тактика и ее совершенствование. — Материалы XIV Международной конференции челюстно-лицевых хирургов и стоматологов. — СПб., 2009. — С. 55—57.

3. **Февралева А.Ю.** Сравнительный анализ отдаленных результатов использования различных аутоотрансплантатов при создании зоны кератинизированной десны вокруг дентальных имплантатов. — *Пародонтология*. — 2007; 2: 15—21.

4. **Худайбергенов Г.Г., Гунько В.И.** Опыт диагностики и лечения больных с одонтогенным верхнечелюстным синуситом. — *Стоматология*. — 2011; 3: 59—61.

5. **Щипский А.В., Мухин П.Н.** Способ пластики ороантрального сообщения васкуляризованным субэпителиальным небным лоскутом. — *Российский стоматологический журнал*. — 2010; 6: 37—8.

6. **Albu S., Gocea A., Necula S.** Simultaneous inferior and middle meatus antrastomies in the treatment of the severely

diseased maxillary sinus. — *Am. J. Rhinol. Allergy*. — 2011; 25 (2): 80—5.

7. **Bomeli S.R., Branstetter IV B.F., Ferguson B.J.** Frequency of a dental source for acute maxillary sinusitis. — *Laryngoscope*. — 2009; 119 (3): 580—4.

8. **Chen X.B., Lee H.P., Chong V.F., Wang de Y.** Aerodynamic characteristics inside the rhino-sinonasal cavity after functional endoscopic sinus surgery. — *Am J Rhinol Allergy*. — 2011; 25 (6): 388—92.

9. **Cohen N.A.** Sinonasal mucociliary clearance in health and disease. — *Ann. Otol. Rhinol. Laryngol.* — 2006; 196 (Suppl.): 20—6.

10. **Feldt B.A., McMains K.C., Weitzel E.K.** Cadaveric comparison of canine fossa vs transnasal maxillary sinus access. — *Int Forum Allergy Rhinol*. — 2011; 1 (3): 183—6.

11. **Parikh S.S., Chan S., Agrawal S.K., Hwang P.H., Salisbury C.M., Rafii B.Y., Varma G., Salisbury K.J., Blevins N.H.** Integration of patient-specific paranasal sinus computed tomographic data into a virtual surgical environment. — *Am J Rhinol Allergy*. — 2009; 23 (4): 442—7.