

А.А. Григорьянц,
аспирант кафедры пропедевтики
стоматологических заболеваний

А.Б. Чухловин,
д.м.н., профессор, зав. лабораторией
молекулярно-биологических исследований
отделения клинической микробиологии

А.П. Григорьянц,
к.м.н., доцент кафедры пропедевтики
стоматологических заболеваний

Первый СПбГМУ им. акад. И.П. Павлова

Роль пародонтопатогенной микрофлоры полости рта и грибов рода *Aspergillus* в развитии редукции альвеолярной части челюстей

Резюме. С целью изучения роли патогенной микрофлоры в развитии патологии костной ткани пародонта было исследовано 40 пациентов. Измерения редукции костной проводили на гипсовых моделях челюстей. В результате установлено, что максимальный уровень убыли костной ткани альвеолярного отростка выявлен у 13,8% пациентов, у которых было выявлено сочетание ассоциации грибов *Aspergillus* с *P. gingivalis*.

Из факторов, способствующих развитию и поддержанию патологии пародонта, авторы подтвердили влияние курения.

Ключевые слова: пародонт, микрофлора, грибы *Aspergillus*, редукция альвеолярной кости, курение

Summary. In order to study the role of pathogenic microorganisms in the development of periodontal bone pathology was investigated in 40 patients. The measurements were carried out on the reduction of inert plaster models of the jaws. As a result, found that the maximum level of bone loss of the alveolar bone was found in 13.8% of patients who were identified combination of *Aspergillus* association with *P. gingivalis*.

Among the factors contributing to the development and maintenance of periodontal disease, the authors confirmed the effect of smoking.

Key words: periodontal microflora, fungi *Aspergillus*, reduction of alveolar bone, smoking

Удаление зубов на сегодняшний день является самым распространенным видом помощи, оказываемым на амбулаторном стоматологическом хирургическом приеме. Главной причиной потери зубов в средней и старшей возрастных группах являются воспалительные заболевания пародонта [1, 2].

Ведущая роль в формировании воспалительного процесса в полости рта принадлежит резидентной облигатной анаэробной и микроаэрофильной микрофлоре. Наиболее патогенными являются *Porphyromonas gingivalis*, *Aggregatibacter actinomycetemcomitans*, *Tannerella forsythensis* и *Treponema denticola*, которые строго ассоциированы со статусом пародонтальной болезни, так как индуцируют длительное воспаление и разрушение тканей десны и альвеолярного отростка [3, 4, 15, 17].

Трудности лечения воспалительных процессов в тканях пародонта связаны с наличием так называемых торпидных или устойчивых к терапии форм пародонтита [6]. Эффективность ортопедических и хирургических методов лечения, включая дентальную имплантацию, существенно ограничивают осложнения инфекционно-воспалительного характера, в том числе ассоциированные с дрожжеподобными грибами рода

Candida [6]. Наиболее частыми возбудителями грибковых инфекций являются оппортунистические грибы родов *Aspergillus* и *Candida*.

Частота и относительная значимость грибковых инфекций возрастает во всех развитых странах. Прогрессирующее течение заболевания и его устойчивость к лечению частично объясняются способностью возбудителя к быстрому росту и инвазии кровеносных сосудов. Грибы рода *Aspergillus* представляют собой широко распространенный сапрофит. Наиболее частым видом, вызывающим заболевания, является *Aspergillus fumigatus* (на его долю приходится около 90% заболеваний, вызываемых аспергиллами), за ним следует *Aspergillus flavus* [14].

Риск возникновения инвазивной грибковой инфекции у пациентов обусловлен двумя группами факторов, сочетание которых особенно опасно: а) факторы окружающей среды; б) факторы, относимые к состоянию пациента. Заражение происходит в основном ингаляторно, инкубационный период может колебаться, по разным данным, от 15–20 минут до нескольких дней и недель. Инфицирование аспергиллами может проходить и через воду; так, описан случай заболевания ранее здорового ребенка, почти утонувшего

(near-drowning) в пруду [11]. К факторам риска также относят длительное использование антибиотиков широкого спектра действия и возраст больного старше 35 лет [9, 13].

Повреждение костей аспергиллами может происходить в результате травмы, хирургического вмешательства, гематогенного распространения у наркоманов или на фоне хронической гранулематозной болезни [7, 8, 10]. Как отмечает в своих исследованиях Носик А.С. [5], микотическое воспаление тканей пародонта отличается от хронического пародонтита бактериальной этиологии проникновением псевдомицелия в десневой эпителий и более глубокие ткани пародонта. В научной литературе появилась информация о способности *Aspergillus spp.* индуцировать первичный гранулематозный аспергиллез лимфоузлов [12].

Диагностика заболеваний, обусловленных аспергиллами, осложняется тем, что эти грибы являются повсеместно распространенными организмами.

По некоторым данным использование полимеразной цепной реакции (ПЦР) позволяет определить фрагменты различных видов аспергиллы. Возможно, ПЦР является более чувствительным методом по сравнению с определением антигена. Однако эти результаты нуждаются в дополнительном подтверждении.

Отсутствуют данные в отечественной и зарубежной литературе о поражении аспергиллами полости рта и их влиянии на развитие патологических процессов. Данный вопрос вызывает большой интерес, остается нерешенным и весьма актуальным для стоматологии и медицины в целом. Все вышеизложенное позволило сформулировать цель исследования.

Цель исследования: уточнить роль пародонтопатогенной микрофлоры полости рта и грибов рода *Aspergillus* в развитии редукции альвеолярной части челюстей.

МАТЕРИАЛЫ И МЕТОДЫ

В исследовании приняли участие 40 пациентов: 15 мужчин и 25 женщин в возрасте от 20 до 65 лет. Пациенты были разделены на две группы; основную группу составили 30 пациентов, которым предстояла хирургическая санация полости рта. В группу контроля вошли 10 пациентов, не нуждающихся в санации полости рта. Критериями включения пациентов в исследование явились: отсутствие сахарного диабета I типа; отсутствие аллергических и острых инфекционных заболеваний; отсутствие беременности и периода лактации; отсутствие данных о приеме антибактериальных, противогрибковых, гормональных препаратов.

Измерения редукции альвеолярного отростка проводили на гипсовых моделях челюстей, которые были сняты в день приема до удаления зубов. Определяли убыль кости по высоте и ширине альвеолярного гребня. Морфометрию гипсовых моделей проводили с помощью специального устройства, предложенного Шпыновой А.М. (2004). Для определения качественного

и количественного состава микроорганизмов в пародонтальных карманах использовали метод ПЦР. Также для объективизации исследования и определения общей обсемененности микрофлорой полости рта брали пробы с ретромолярных областей.

В процессе инспекции полости рта у каждого из пациентов для изучения микрофлоры пародонтальных карманов были удалены наддесневые зубные отложения. В область самых глубоких зубодесневых карманов вводили до клинически зондируемого дна пародонтального кармана стерильные эндодонтические бумажные штифты (ISO 35). Через 10 секунд штифты переносили в контейнер с транспортной средой. Бумажные штифты с пробами переносили в отдельную стерильную пластиковую пробирку типа Eppendorf (1,5 мл), содержащую 100 мкл 0,1 М раствора ЭДТА, и замораживали при -20°C до накопления партии образцов.

Кроме того, методом ПЦР выявляли 3 вида пародонтопатогенов, а именно *A. actinomycetemcomitans*, *P. gingivalis* и *T. forsythensis* (рис. 1). Для их выявления нами взяты за основу методические подходы, разработанные Tran & Rudney (1999) [16].

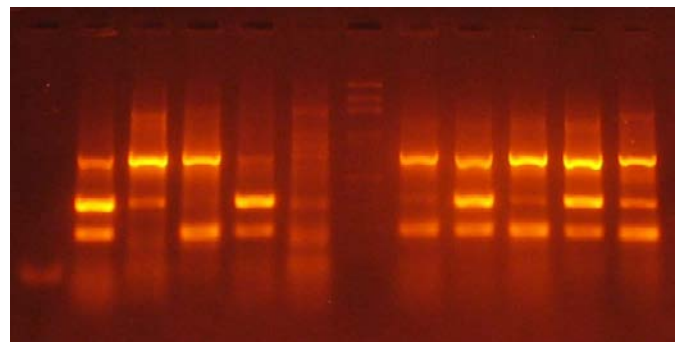


Рис. 1. Электрофореграммы продуктов амплификации *P. gingivalis*, *A. actinomycetemcomitans* и *T. forsythensis* (снизу вверх: 197, 360 и 745 н.о.)

Детекцию ДНК грибов *Aspergillus spp.* проводили по аналогичной методике с помощью геноспецифичных праймеров.

РЕЗУЛЬТАТЫ

Первичный анализ данных показал, что исходная частота встречаемости всех 3 маркерных микробов и *S. albicans* среди больных до лечения не различалась достоверно в ретромолярных пробах и зубном налете. Показатели в целом по выборкам пациентов отражены в таблице.

Анализ данных показал также определенную возрастную динамику, что выявлено при обследовании пациентов разных возрастов со сходной патологией пародонта. В частности, частота ПЦР-позитивности по *Aspergillus spp.* была относительно невысокой в группах до 50 лет и резко возрасла у пациентов от 51 года до 70 лет (рис. 2).

Общая встречаемость маркерных микроорганизмов по всей выборке 80 клинических образцов. Доля в выборке, %

	<i>C. albicans</i>	<i>Aspergillus spp.</i>	<i>P. gingivalis</i>	<i>A. actinomycetemcomitans</i>	<i>T. forsythensis</i>
До удаления (36 образцов)	8,3	38,9	66,7	11,1	36,1
После удаления (24 образца)	12,5	12,5	4,2	0	20,8
Контроль (20 образцов)	5,0	15,0	5,0	10,0	45,0
Уровень достоверности критерия Макнамара для зависимых выборок	1,000	0,039	0,003	0,625	1,000

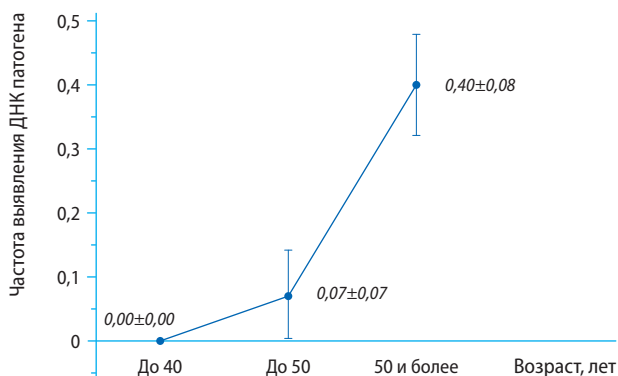


Рис. 2. Частота выявления *Aspergillus spp.* у лиц различных возрастных групп. Возрастные различия достоверны при $p = 0,02$

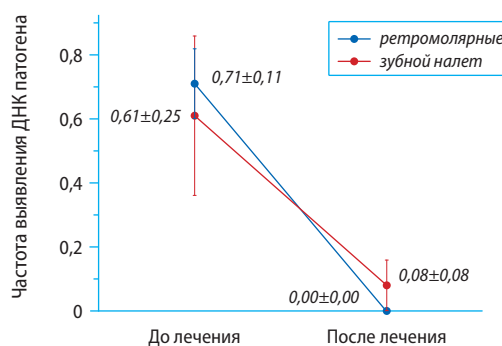


Рис. 4. Доля проб, позитивных по *P. gingivalis*, в различных локальных образцах до и после проведенного лечения

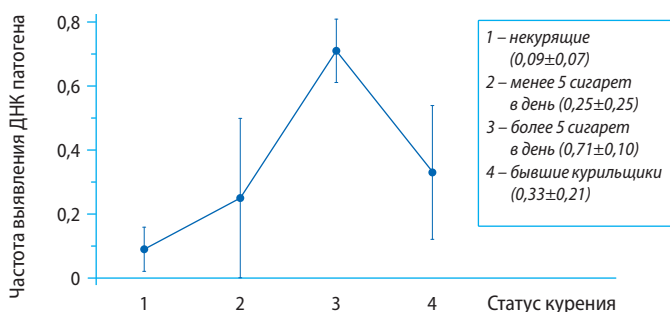


Рис. 3. Зависимость выявляемости *Tannerella forsythensis* в зубных налетах от статуса курения у пациентов с патологией пародонта. Различия между группами 1—2 и 3 достоверны при $p=0,03$

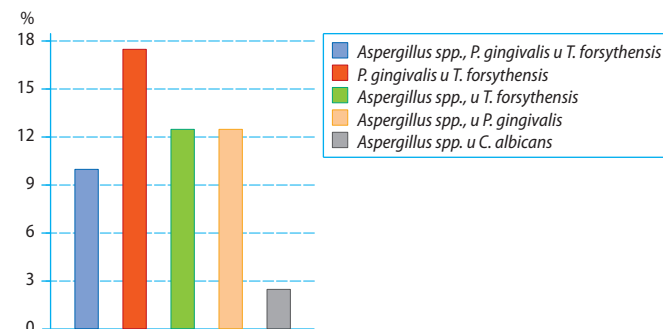


Рис. 5. Частота встречаемости микроорганизмов в ассоциациях с другими видами

Из вредных факторов следует отметить влияние курения на микрофлору при пародонтите. Так, выявляемость *T. forsythensis* у лиц, выкуривающих более 10 сигарет в день, была значительно повышенной по сравнению с некурящими или больными, выкуривающими 5 сигарет в день и менее (рис. 3). В последней группе, а также у бывших курильщиков частота выявления данного микроорганизма не отличалась от уровней контроля. Это говорит об очевидной связи между курением и колонизацией десен *T. forsythensis*.

При анализе частот маркерных микроорганизмов было показано, что выявляемость *P. gingivalis* была максимальной до лечения, а после проведенных лечебных мероприятий она снижалась до уровней контрольной группы (рис. 4).

Что касается результатов определения *Aspergillus spp.*, то частота ее выявления была сходной до и после лечения. Частота обнаружения *C. albicans*, *T. forsythensis* и *A. actinomycetemcomitans* после лечения пациентов достоверно не изменялась (рис. 5).

По результатам морфометрии гипсовых моделей челюстей максимальная убыль костной ткани альвеолярного отростка была выявлена у пациентов старших возрастных групп (старше 50 лет), со статусом курения более 5 сигарет в день, со смешанной микрофлорой — ассоциацией *Aspergillus spp.*, *P. gingivalis* и *T. forsythensis* (10% проб) — $11,5 \pm 1,5$ с дальнейшей редукцией в течение 6 месяцев после удаления свыше 20%.

ВЫВОДЫ

1. Исследование *T. forsythensis* выявило взаимосвязь между его наличием в зубных образцах и продолжительностью, интенсивностью курения. С другой стороны, у тех пациентов, кто выкуривал более 10 сигарет в день, убыль костной ткани была более выраженной.
2. Частота выявления ПЦР-позитивности по *Aspergillus spp.* возрастает по мере увеличения возраста обследованных пациентов. У пациентов возрастной группы от 51 года до 70 лет корреляция между частотой выявления ПЦР-позитивности по *Aspergillus spp.* и возрастом наиболее выражена.
3. При микробиологическом обследовании у 13,8% пациентов была выявлена смешанная микрофлора — ассоциация грибов *Aspergillus* с *P. gingivalis*. У этих пациентов наблюдалось быстрое развитие редукции альвеолярной части челюстей.

ЛИТЕРАТУРА:

.....

1. Безрукова И.В., Грудянов А.И. Агрессивные формы пародонтита. — М.: МИА, 2002. — С. 27—49.
2. Белоусов Н.Н. Причины широкого распространения тяжелых форм воспалительных заболеваний пародонта. — *Пародонтология*. — 2005; 3 (36): 10—3.
3. Дмитриева Л.А. Многофункциональное состояние тканей десны при пародонтите в возрастном аспекте: автореф. дис. ... д.м.н.— М., 1980. — 32 с.
4. Дунызина Г.М., Калинина Н.М., Никифорова И.Д. Современные методы диагностики заболеваний пародонта: методическое пособие для врачей и студентов стоматологических факультетов. — СПб.: Институт стоматологии, 2001. — 48 с.
5. Носик А.С., Остроухова А.А., Царев В.Н. Клиническое течение пародонтита ассоциированного с грибами Кандида. — Матер. Всероссийской конференции по профилактике, диагностике и лечению стоматологических заболеваний. — М., 2003. — С. 16—19.
6. Ушаков Р.В., Царев В.Н. Микрофлора полости рта и ее значение в развитии стоматологических заболеваний. — *Стоматология для всех*. — 1998; 3: 22—4.
7. Barnwell P.A., Jelsma L.F., Raff M.J. *Aspergillus* osteomyelitis: report of a case and review of the literature. — *Diagn. Microbiol. Infect. Dis.* — 1988; 3: 515—9.
8. Cortet B., Deprez X., Triki R. et al. *Aspergillus* spondylodiscitis: a propose of 5 cases. — *Rev. Rhum. Ed. Fr.* — 1993; 60: 37—44.
9. Holding K.J., Dworkin M.S., Wan P.C. et al. Aspergillosis among people infected with human immunodeficiency virus: incidence and survival. Adult and Adolescent Spectrum of HIV Disease Project. — *Clin. Infect. Dis.* — 2000; 31 (5): 1253—7.
10. Holmes P.F., Osterman D.W., Tullos U.S. *Aspergillus* discitis: report of two cases and review of the literature. — *Clin. Orthop.* — 1988; 226: 240—6.
11. Leroy P., Smismans A., Seute T. Invasive pulmonary and central nervous system aspergillosis after near-drowning of a child: case report and review of the literature. — *Pediatrics*. — 2006; 118 (2): e509—13.
12. Mazoni A., Ferrarese M., Manfredi R. et al. Primary lymph node invasive aspergillosis. — *Infection*. — 1996; 24: 37—42.
13. Mylonakis E., Rich J., Skolnik P.R. et al. Invasive *Aspergillus* sinusitis in patients with human immunodeficiency virus infection. Report of 2 cases and review. — *Medicine (Baltimore)*. — 1997; 76 (4): 249—55.
14. Ruhnke M. Fungal infections in immunocompromised patients. — *Der Oncologic*. — 1999; 5: S714—33.
15. Salyers A.A., Whitt D.P. *Bacterial Pathogenesis: A Molecular Approach*, 2nd ed. — Washington: ASM Press, 2001. — 560 p.
16. Tran S.D., Rudney J.D. Improved multiplex PCR using conserved and species-specific 16S rRNA gene primers for simultaneous detection of *Actinobacillus actinomycetemcomitans*, *Bacteroides forsythus*, and *Porphyromonas gingivalis*. — *Journal of Clinical Microbiology*. — 1999; 37: 3504—8.
17. Weinberg M.A., Bral M. Laboratory animal models in periodontology. — *J. Clin. Periodontol.* — 1999; 26 (6): 335—40.