

И.В. Болонкин,

к.м.н., ассистент кафедры челюстно-лицевой хирургии и стоматологии Самарского государственного медицинского университета

ММУ «Стоматологическая поликлиника № 2» Самара

## Транспозиция нижнелуночкового нерва при дентальной имплантации

Протезирование на имплантатах является наиболее эффективным методом восстановления дефектов зубных рядов. Однако его применение в условиях уменьшения объема костной ткани ограничено или невозможно.

На нижней челюсти в боковых отделах существенным препятствием для установки дентальных имплантатов является недостаток костной ткани над нижнелуночковым нервом. Данная проблема решается с помощью костной пластики аутоблоками, направленной регенерации с использованием мембран, дистракционного остеогенеза и перемещения нижнелуночкового нерва.

Целью нашего исследования явилось применение метода транспозиции нижнелуночкового нерва с одномоментной дентальной имплантацией.

### МАТЕРИАЛЫ И МЕТОДЫ

Под наблюдением находилось 5 больных (3 женщины и 2 мужчины) в возрасте от 32 до 67 лет.

Обследование больных включало: ортопантомографию, компьютерную томографию (КТ), изготовление гипсовых моделей челюстей и хирургических диагностических шаблонов.

На компьютерной томограмме уточнялись анатомические параметры костной ткани над нервом и расстояние до него от наружной кортикальной пластинки. С помощью диагностических шаблонов определяли расположение имплантатов в челюсти. Для планирования использовали компьютерное 3D-моделирование с помощью программы CDI-Assistant («CDI Soft»).

Наши топографо-анатомические исследования особенностей расположения нижнечелюстного канала у обследованных нами пациентов показали, что с наружной поверхности ветви челюсти определяется гораздо большая толщина компактного и губчатого слоя костной ткани по сравнению с внутренней. При этом отмечается близкое расположение нижнечелюстного канала к внутренней кортикальной пластинке нижней челюсти, достигающее  $1,39 \pm 0,13$  мм в области средней трети ветви нижней челюсти.

В области угла челюсти расстояние до нижнечелюстного канала от внутренней поверхности челюсти составляет  $2,21 \pm 0,29$  мм, а в проекции второго моляра —  $2,83 \pm 0,52$  мм. Наибольшая толщина костной ткани от нижнечелюстного канала до наружной кортикальной пластинки челюсти наблюдается в про-

екции второго моляра —  $5,28 \pm 0,44$  мм. Наименьшая толщина кости от наружной компактной пластинки до канала определялась в области угла нижней челюсти и составляла  $3,33 \pm 0,39$  мм.

В проекции второго моляра расстояние от нижнего края челюсти до нижнечелюстного канала составляет  $7,91 \pm 0,99$  мм, а от верхнего —  $11,5 \pm 0,94$  мм.

Полученные топографо-анатомические данные расположения нижнечелюстного канала необходимо учитывать при различных оперативных вмешательствах в области нижней челюсти, в особенности при выделении нижнелуночкового нерва.

С целью иллюстрации данного метода приводим клинический пример из нашей практики.

### КЛИНИЧЕСКИЙ СЛУЧАЙ

Пациентка А., 36 лет, обратилась в ММУ «Стоматологическая поликлиника № 2» Самара с жалобами на отсутствие 45–48 зубов (рис. 1).

Рентгенологическое обследование показало значительную атрофию альвеолярного отростка в области отсутствующих зубов, высота альвеолярного

отростка до нижнечелюстного канала составила от 6 до 4 мм (рис. 2). Диагноз: вторичная частичная адентия нижней челюсти, I класс по Кеннеди, атрофия класса «С» по классификации Lekholm и Zarb (см. рис. 2).

Пациентке была предложена дентальная имплантация с одномоментной транспозицией нижнелуночкового нерва, получено ее согласие на оперативное вмешательство.

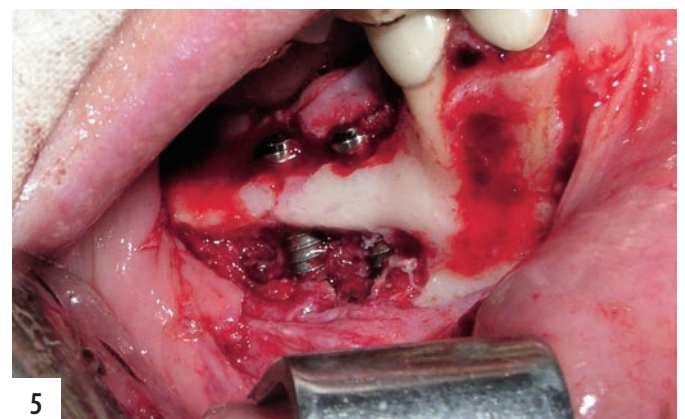
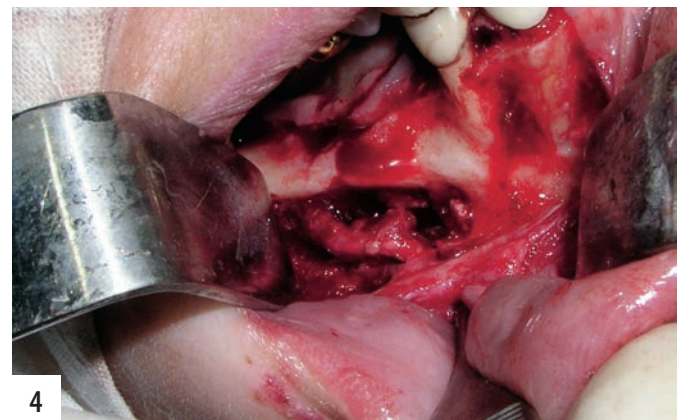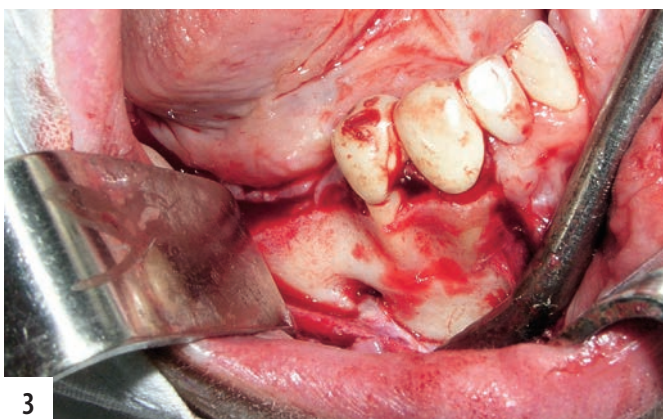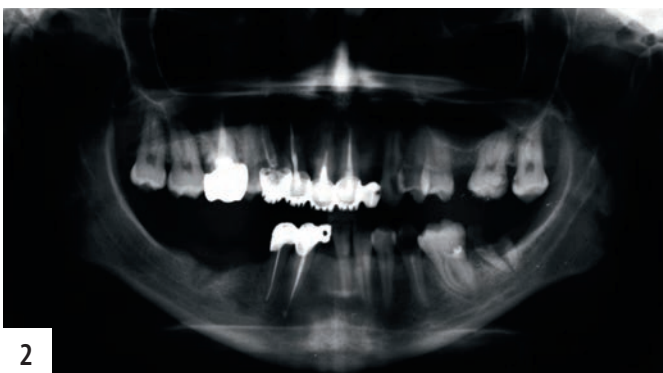
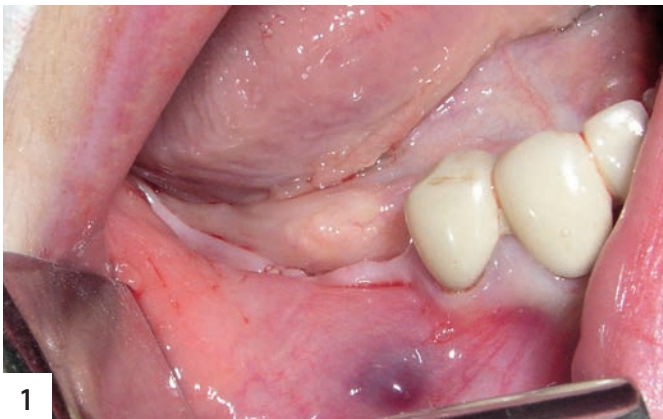### Методика операции

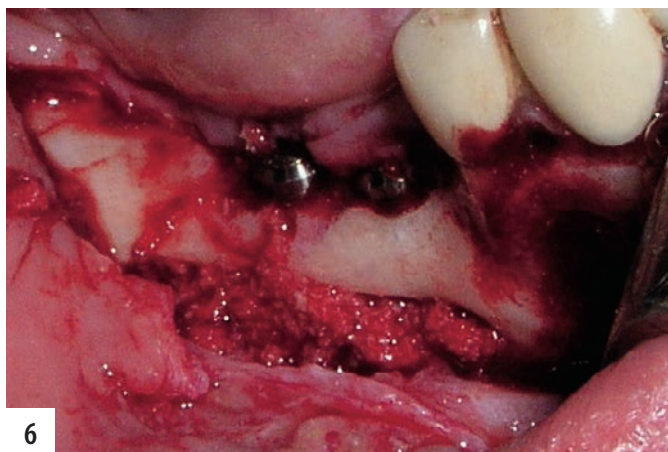
Под премедикацией и местной анестезией проведен разрез по гребню альвеолярного отростка в области отсутствующих зубов, а также дополни-

тельный послабляющий медиальный разрез в проекции второго зуба, что позволило создать достаточно большой лоскут и максимально обнажить область остеотомии. Дистальный послабляющий разрез проведен в ретромолярной области. Выкраен трапециевидный слизисто-надкостничный лоскут, скелетирована область альвеолярного отростка и наружной кортикальной пластинки челюсти, после чего выделены подбородочное отверстие и подбородочный нерв (рис. 3). Затем слизисто-надкостничный лоскут отслоен до нижнего края челюсти и подшит к мягким тканям преддверия полости рта. Первоначально фиссурным бором были

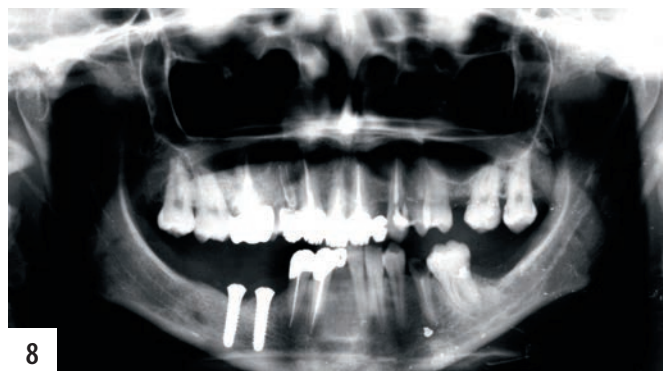нанесены границы остеотомии: медиальная и дистальная определяются местом расположения имплантатов, планируемых для установки, верхняя и нижняя — отступа на 2 мм от предполагаемой проекции нижнечелюстного

канала. Затем проведена остеотомия пилами набора «MicroSaw» (Friadent), имеющих защитную пластинку, что позволяет максимально обезопасить мягкие ткани от травмы вращающимися инструментами. Кортикальный блок отделен тонким долотом. Для раскрытия нижнечелюстного канала был использован пьезохирургический аппарат «Piezosurgery» (Mectron) с алмазной насадкой OT7, не травмирующей нижнелуночковый нерв. Губчатое вещество постепенно удалено до обнажения нижнечелюстного канала, освобожден нижнелуночковый нерв. Передняя граница остеотомии затем соединена с подбородочным отверстием, удалена кортикальная пластинка альвеолярного отростка в этой области. Нерв выделен из подбородочного отверстия, после чего зажимом «москит» отделена резцовая ветвь и создана полная мобильность нижнелуночкового нерва (рис. 4). На основе диагностического шаблона определены места установки дентальных имплантатов. Сверлами соответствующего диаметра проведена остеотомия костной ткани с формированием лож. Установлены два дентальных имплантата «Конмет»

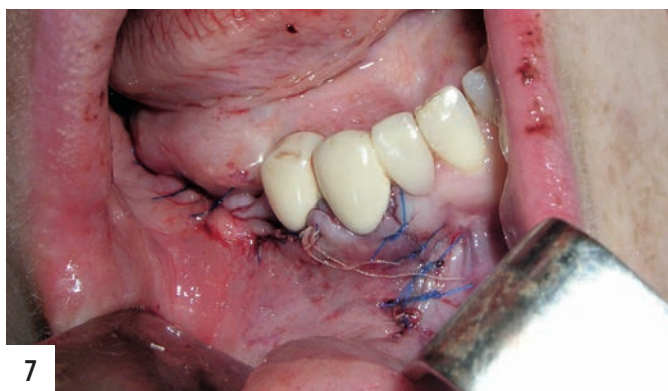



6



8



7

4×13 мм (рис. 5). Достигнута хорошая первичная стабильность имплантатов. Область костного дефекта челюсти заполнена комбинированным имплантационным материалом (патент РФ № 2297250 от 20.04.07 г.; рис. 6). Снаружи остеопластический материал покрыт мембраной из БетП. Рана ушита наглухо (рис. 7). Швы сняты на 10-е сутки. В ближайшем послеоперационном периоде пациентка отмечала онемение области иннервации подбородочного нерва. Явления восстановления чувствительности начали проявляться к 12-м суткам и полностью закончились через 2 мес. Контрольная ортопантомография через 3 мес показала хорошую остеоинтеграцию дентальных имплантатов, дистальнее них отмечалось формирование нового подбородочного отверстия (рис. 8). Проведено протезирование металлокерамическими коронками с опорой на дентальные имплантаты. Срок наблюдения составляет 3 года.

#### РЕЗУЛЬТАТЫ И ОБСУЖДЕНИЕ

Показанием к данному оперативному вмешательству является недостаток

костной ткани по вертикали, но с наличием не менее 4–5 мм костной ткани над нижнелуночковым нервом, а также малом межжюкционном расстоянии. Одним из основных достоинств метода транспозиции нижнелуночкового нерва с одномоментной дентальной имплантацией является значительное сокращение сроков лечения до 3–4 мес по сравнению с другими методами устранения атрофии альвеолярного отростка нижней челюсти. Недостатком данного метода лечения является развитие нейросенсорных нарушений в ближайшем послеоперационном периоде и высокий риск травмы нижнелуночкового нерва в процессе операции, ведущей к стойким его изменениям в отдаленный период. Все явления снижения чувствительности связаны с растяжением нерва во время оперативного вмешательства, приводящим к развитию воспалительной реакции, которая и нарушает внутреннюю структуру нерва. Использование в процессе операции соответствующего оборудования позволяет значительно снизить риск необратимой травмы структуры нерва. Данное исследование показало, что восстановление чувстви-

тельности происходит в среднем через 1 мес. Лишь у одного пациента через 2 года отмечалась небольшая парестезия, не вызывавшая значительных жалоб.

Таким образом, транспозиция нижнелуночкового нерва с одномоментной дентальной имплантацией может быть рекомендована для более широкого внедрения при недостаточном объеме костной ткани альвеолярных отростков нижней челюсти. Данная методика позволяет достигнуть хорошей первичной стабильности имплантатов за счет использования их оптимальной длины. При этом значительно сокращаются сроки лечения и противопоказания к нему. Использование в ходе операции специальных режущих инструментов, ультразвуковой пилы и бинокулярной лупы значительно сокращает травматичность и продолжительность оперативного вмешательства.

Важными составляющими для проведения указанного оперативного вмешательства являются: высокая квалификация хирурга, надлежащее техническое обеспечение и адекватное обезболивание.