

И.А. Арсенова,

д.м.н., профессор кафедры хирургической стоматологии и ЧЛХ НГМУ

А.О. Изюмов,

к.м.н., ассистент кафедры стоматологии детского возраста НГМУ

Е.В. Носкова,

врач Больницы скорой помощи № 3, отделение ЧЛХ, Новосибирск

## Особенности нарушений, возникающие в височно-нижнечелюстном суставе при дефектах нижней челюсти

В настоящее время не уделяется должного внимания проблеме нарушений ВНЧС при дефектах нижней челюсти, о чем свидетельствуют немногочисленные публикации, посвященные этой теме. Большинство опубликованных работ затрагивает проблемы, связанные с дефектами мышечного отростка или головки нижней челюсти [5, 10]. В данных публикациях, как правило, освещаются вопросы реконструкции головки нижней челюсти и практически не затрагиваются проблемы повреждений мягких тканей ВНЧС при дефектах нижней челюсти как на стороне поражения, так и на противоположной стороне.

Современные диагностические методы, такие как артромография, компьютерная томография, магнитно-резонансная томография позволяют получить наиболее точную информацию о состоянии элементов ВНЧС и с успехом применяются для диагностики внутренних нарушений ВНЧС [2–4, 7–9, 11]. К сожалению, упоминание об использовании подобных методов для исследования внутренних нарушений ВНЧС при дефектах нижней челюсти носит лишь единичный характер [1, 12–14]. Так, в работах Y. Namada и соавт. (2000,

2003) изучались изменения структурных элементов ВНЧС после резекции нижней челюсти с экзартикуляцией и сохранением головки нижней челюсти с помощью магнитно-резонансной томографии и артроскопии. Однако данные работы освещают внутренние нарушения ВНЧС только при дефектах головки и ветви нижней челюсти и в основном направлены на выявление изменений со стороны элементов сустава в области дефекта и не рассматривают нарушения связочно-капсулярного аппарата и суставного диска на противоположной стороне.

Поскольку из-за отсутствия точных данных о характере нарушений мягкотканых и костных структур ВНЧС при дефектах нижней челюсти различной локализации до сих пор остаются открытыми вопросы их влияния на планирование характера и объема реконструктивных оперативных вмешательств. Учитывая большую актуальность данной проблемы и ее малую изученность, мы провели более тщательное исследование.

Целью данного исследования является изучение структурных нарушений ВНЧС при дефектах нижней челюсти различной локализации.

### МАТЕРИАЛЫ И МЕТОДЫ

Нами были обследованы 58 человек с дефектами нижней челюсти различной локализации в возрасте от 15 до 60 лет. Сроки формирования дефекта составили от 6 мес до 4 лет. Все пациенты были разделены на 3 основных группы:

- с отсутствием головки нижней челюсти и дефектами ветви нижней челюсти (22 человека);
- с сохраненной головкой нижней челюсти и дефектами ветви нижней челюсти (12 человек);
- с дефектами тела нижней челюсти, в том числе от угла до угла (24 человека).

Всем пациентам проводилось обследование, направленное на выявление нарушений со стороны ВНЧС. Кроме основных методов обследования (сбор жалоб, анамнеза и т.д.), были использованы дополнительные методы, к которым относились лучевые (ортопантограмма, томография ВНЧС, контрастная артромография ВНЧС, компьютерная томография) и магнитно-резонансная томография ВНЧС.

При клиническом обследовании обращали внимание на положение головки нижней челюсти в покое и при

максимальном открывании рта, степень открывания рта, суставные шумы, характер движений нижней челюсти, наличие болевого синдрома.

С целью выявления изменений костных структур ВНЧС пациентам назначались ортопантограмма (ОПГ), функциональная томография ВНЧС (ТГ) и компьютерная томография (КТ). ОПГ выполнялась на аппарате «Orthoslice 1000» фирмы «Trophy» (Франция). На ортопантограммах определяли локализацию дефекта нижней челюсти и его размеры, положение головки нижней челюсти, состояние костных элементов ВНЧС.

ТГ ВНЧС проводилась в состоянии физиологического покоя и при максимально открытом рте на аппарате «Siemens Axiom Iconos R 200» (Германия). На функциональных томограммах в боковой проекции определяли положение головки нижней челюсти по отношению к суставной ямке при открытом и закрытом рте, состояние костных структур ВНЧС.

КТ выполнялась на аппарате «Ultra Z CTDI» фирмы «Marconi» (США) в аксиальной, сагитальной, коронарной, а также 3D проекциях. При исследовании выявляли локализацию дефекта нижней челюсти и его размеры, характер изменений костных структур в области дефекта нижней челюсти и ВНЧС, положение головки нижней челюсти.

С целью выявления характера нарушений со стороны суставного диска и связочно-капсулярного аппарата применялась контрастная артромография (АГ) и магнитно-резонансная томография (МРТ) ВНЧС. АГ ВНЧС выполнялась по методике D.D. Blaschke и соавт. (1944) с заполнением верхнего и нижнего суставного пространства, а также с заполнением только верхнего суставного пространства. В качестве контрастного вещества использовали 76% раствор урографина, 60% триомбраста, 30% раствор омнипака. После заполнения суставных пространств ВНЧС выполнялась томография в боковой проекции в состоянии физиологического покоя и при максимально открытом рте. На основании данных АГ ВНЧС определяли положение и форму суставного диска, наличие дефектов суставного диска, внутрисуставных связок и суставной капсулы, гемартроз.

К неинвазивному методу, позволяющему определить изменения мягких тканей элементов ВНЧС, относится МРТ, которая проводилась на аппарате «Vectra» со сверхпроводящим магнитом 0,5 Тл фирмы «General Electric» (США). По МР-томограммам выявляли положение и форму суставного диска, состояние внутрисуставных связок, гемартроз.

Полученные данные подвергались статистической обработке. Анализ данных исследования проведен с использованием следующих методов: доверительные границы наблюдаемых частот распределений при малых выборках рассчитывались в предположении биномиально распределенной генеральной совокупности. Вычисления проводились с использованием электронных таблиц Excel, а также пакета статистических программ SPSS 9.0 для Windows.

#### РЕЗУЛЬТАТЫ ИССЛЕДОВАНИЙ

На основании клинических и рентгенологических данных, а также данных МРТ нами было изучено состояние костных структур ВНЧС, суставного диска и связочно-капсулярного аппарата у пациентов с дефектами нижней челюсти различной локализации.

Проведенное исследование показало, что в группе пациентов с дефектами ветви нижней челюсти и отсутствием головки нижней челюсти со стороны имеющегося ВНЧС были найдены выраженные изменения. У всех обследованных пациентов не наблюдалось ограничения открывания рта, при открывании рта нижняя челюсть смещалась в сторону дефекта, движения нижней челюсти в сторону, противоположную дефекту, отсутствовали. У всех 22 пациентов [100% (87–100%, при  $p=0,05$ )] головка нижней челюсти при состоянии физиологического покоя находилась в положении переднего смещения по отношению к суставной ямке, а при максимальном открывании рта происходил ее вывих из суставной ямки. У 18 человек [82% (63–94%)] при открывании и закрытии рта возникал щелчок в области ВНЧС. Данные КТ ВНЧС подтвердили переднее смещение головки нижней челюсти и ее вывих при открывании рта из суставной ямки, кроме того, у всех пациентов этой группы головка нижней

челюсти была смещена книзу и медиально. При МРТ у всех обследованных пациентов было обнаружено переднее смещение суставного диска, у 5 [23% (9–41%)] — его деформация, у 6 [27% (13–46%)] — жидкость в верхнем суставном пространстве.

При обследовании противоположной стороны, где был сохранен только суставной диск и отсутствовала головка нижней челюсти, у всех пациентов выявлены адгезия суставного диска, жидкость в верхнем суставном пространстве. У 10 пациентов [46% (27–69%)] суставной диск оставался обычной формы и в нормальном положении, у 12 [55% (37–78%)] — определялось переднее смещение суставного диска, суставной диск имел двояковыпуклую форму.

#### КЛИНИЧЕСКИЙ ПРИМЕР

Больная К., 28 лет, поступила в отделение челюстно-лицевой хирургии НГОКБ с диагнозом: послеоперационный дефект тела и ветви нижней челюсти слева.

**Из анамнеза заболевания.** После резекции нижней челюсти на уровне 36 зуба с экзартикуляцией левой головки нижней челюсти по поводу амелобластомы была проведена реконструкция нижней челюсти ауторебром с фиксацией мини-пластинами. Однако после проведенной операции пациентка жаловалась на выраженную деформацию левой половины лица, нарушение прикуса.

**Данные объективного обследования.** Лицо асимметрично, открывание рта в полном объеме, при открывании рта нижняя челюсть смещается в сторону поражения, головка нижней челюсти справа выходит за границы суставной ямки, периодически возникает щелчок при открывании и закрывании рта. Боковые движения влево невозможны, вправо безболезненны. На нижней челюсти отсутствуют зубы 36–38, прикус открытый.

**На ОПГ и томограммах ВНЧС.** Правая головка нижней челюсти значительно деформирована и смещена кпереди, при открывании рта выходит за пределы суставной ямки. Ветвь и тело нижней челюсти слева восстановлены ауторебром, конец которого находится за пределами суставной ямки, между те-

лом нижней челюсти и реберным трансплантатом имеется костный дефект в пределах 2 см. Фиксация костного трансплантата к телу нижней челюсти выполнена мини-пластиной и винтами (рис. 1).

**На МРТ.** Справа определяется деформация суставного диска и смещение его кпереди, жидкость в суставных пространствах. Слева – суставной диск смещен кпереди, деформирован, жидкость в верхнем суставном пространстве (рис. 2).

Группа пациентов, у которых дефект нижней челюсти распространялся только на ветвь и не затрагивал мышечково-отросток, состояла из 12 человек. Клиническое обследование показало, что открывание рта у данных пациентов, как правило, не ограничено. При

открывании рта нижняя челюсть у всех обследованных данной группы смещалась в сторону дефекта, у 4 человек [33% (12–61%)] на стороне, противоположной дефекту, происходил вывих головки нижней челюсти, у 8 [67% (39–88%)] – подвывих, у 7 [58% (32–82%)] – вывих и подвывих головок сопровождалась щелчками в височно-нижнечелюстных суставах. Головка нижней челюсти на стороне поражения в состоянии физиологического покоя у всех пациентов была смещена кпереди и книзу, а при открывании рта она еще больше смещалась кпереди. Боковые движения нижней челюсти в сторону, противоположную поражению, были ограничены. Изучение рентгенограмм и КТ показало, что на стороне дефекта у всех пациентов головка нижней челюсти смещена кпереди и книзу. По данным МРТ со стороны дефекта у всех пациентов суставной диск был смещен по отношению к суставной ямке кпереди вместе с головкой нижней челюсти таким образом, что взаимоотношения головки нижней челюсти и суставного диска не были нарушены, при открывании рта у 4 человек [33% (12–61%)] происходил вывих головки нижней челюсти и суставного диска, у 8 [67% (39–88%)] – подвывих этих же компонентов ВНЧС. Деформация суставного диска была обнаружена у 8 человек [67% (39–88%)], жидкость преимущественно в верхнем суставном пространстве – у 10 [83% (56–97%)], у 5 [42% (18–68%)] выявлена адгезия суставного диска.

При обследовании противоположного сустава было выявлено, что у всех пациентов головка нижней челюсти была смещена кпереди, книзу и латерально, но менее значительно, чем с другой стороны. Суставной диск также был смещен кпереди у всех обследованных пациентов. При открывании рта у 10 человек [83% (56–97%)] обнаружен подвывих головки нижней челюсти и суставного диска, у 2 [17% (3–44%)] – вывих этих компонентов, у 8 человек [67% (39–88%)] при МРТ выявлена жидкость в суставных пространствах.

У пациентов с дефектами тела нижней челюсти изменения со стороны височно-нижнечелюстных суставов были не такими значительными, как в первых двух группах. В данной группе наиболее выраженные изменения со стороны

ВНЧС были обнаружены у пациентов (3 человека) с обширными дефектами нижней челюсти, особенно от угла до угла [12% (4–29%)]. У всех обследуемых головки нижней челюсти были смещены кзади. В связи с этим суставной диск, как показали данные МРТ, находился в переднем положении по отношению к головке нижней челюсти, и головка нижней челюсти сдавливала задние отделы суставного диска, деформируя его.

При небольших дефектах в пределах тела нижней челюсти у 21 человека изменения со стороны ВНЧС были выражены незначительно и заключались в смещении головки нижней челюсти со стороны дефекта кзади по отношению к суставному диску. Суставной диск также находился в переднем положении по отношению к головке нижней челюсти, но в нормальном положении по отношению к суставной ямке.

На основании полученных данных клинического, рентгенологического исследования и МРТ нами были проанализированы и систематизированы изменения как костных структур ВНЧС, так и суставного диска и связочно-капсулярного аппарата при дефектах нижней челюсти различной локализации. Эти данные представлены в табл. 1, 2.

#### ОБСУЖДЕНИЕ РЕЗУЛЬТАТОВ

Полученные результаты исследования свидетельствуют о том, что дефекты нижней челюсти различного генеза и локализации влияют на анатомическое и функциональное состояние зубочелюстной системы, в частности на структурные изменения и функцию ВНЧС. Степень выраженности нарушений со стороны ВНЧС зависит от величины и локализации дефекта, длительности его существования.

К сожалению, в современной отечественной и зарубежной литературе проблема возникновения анатомических и функциональных нарушений со стороны ВНЧС при дефектах нижней челюсти не нашла должного отражения. Только в единичных работах японских хирургов обсуждается влияние резекции нижней челюсти с экзартикуляцией и сохраненной головкой нижней челюсти на состояние ВНЧС. Полученные нами данные о состоянии ВНЧС после

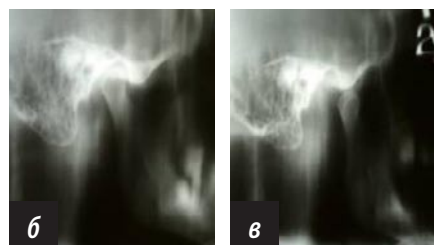
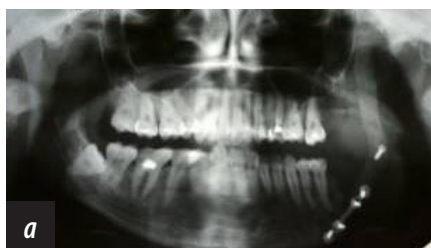

Рис. 1. Ортопантограмма (а) и томограммы правого ВНЧС при закрытом (б) и открытом (в) рте больной

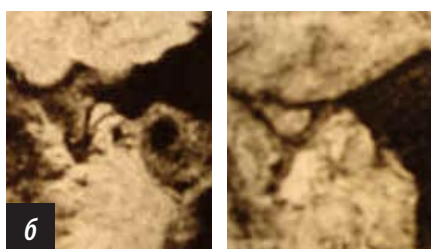
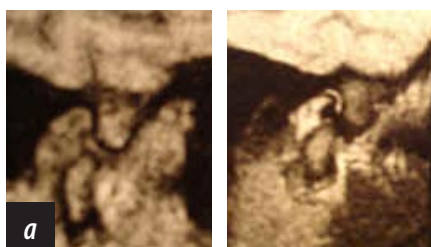

Рис. 2. МРТ правого (а) и левого (б) ВНЧС при закрытом и открытом рте

ТАБЛИЦА 1. ИЗМЕНЕНИЯ КОСТНЫХ СТРУКТУР ВНЧС ПРИ ДЕФЕКТАХ НИЖНЕЙ ЧЕЛЮСТИ РАЗЛИЧНОЙ ЛОКАЛИЗАЦИИ

Характер изменений костных структур ВНЧС	Группы пациентов					
	Дефекты ветви нижней челюсти с несохраненной головкой		Дефекты ветви нижней челюсти с сохраненной головкой		Дефекты тела нижней челюсти	
	пораженная сторона	здоровая сторона	пораженная сторона	здоровая сторона	пораженная сторона	здоровая сторона
Переднее смещение головки нижней челюсти	-	22	12	12	-	-
Подвывих головки нижней челюсти	-	-	10	8	-	-
Заднее смещение головки нижней челюсти	-	-	-	-	24	24
Вывих головки нижней челюсти при открывании рта	-	22	2	4	-	-
Суставные шумы	-	18	-	7	-	-

ТАБЛИЦА 2. ИЗМЕНЕНИЯ МЯГКОТКАНЫХ СТРУКТУР ВНЧС ПРИ ДЕФЕКТАХ НИЖНЕЙ ЧЕЛЮСТИ РАЗЛИЧНОЙ ЛОКАЛИЗАЦИИ

Характер изменений мягкотканых структур ВНЧС	Группы пациентов					
	Дефекты ветви нижней челюсти с несохраненной головкой		Дефекты ветви нижней челюсти с сохраненной головкой		Дефекты тела нижней челюсти	
	пораженная сторона	здоровая сторона	пораженная сторона	здоровая сторона	пораженная сторона	здоровая сторона
Переднее смещение суставного диска	9	22	12	12	24	24
Деформация суставного диска	6	5	8	-	-	-
Адгезия суставного диска	22	-	5	-	-	-
Наличие жидкости в суставных пространствах	22	6	10	8	-	-

экартикуляции совпадают с данными Y. Namada и соавт. (2000).

Безусловно, наиболее выраженные изменения со стороны ВНЧС наблюдаются при отсутствии головки нижней челюсти. Данные изменения заключаются в переднем смещении, деформации и адгезии суставного диска, растяжении задних связок, наличии жидкости в полости сустава. Полученные нами данные опровергают мнение японских хирургов об отсутствии изменений в противоположном суставе. Согласно результатам нашего исследования в противоположном ВНЧС наблюдается переднее смещение головки нижней челюсти и ее вывих из суставной ямки при открывании рта, а также переднее смещение суставного диска и жидкость в верхнем суставном пространстве.

В группе пациентов с резекцией ветви нижней челюсти и сохраненной головкой со стороны поражения были выявлены переднее смещение головки нижней челюсти вместе с соответствующим смещением суставного диска, в некоторых случаях наличие жидкости в пространствах сустава, деформация и адгезия суставного диска, что совпа-

дает с мнением японских авторов. Кроме того, исследование противоположного сустава установило также переднее смещение головки нижней челюсти и суставного диска, но менее выраженное, чем со стороны поражения, в некоторых случаях жидкость в суставных пространствах. При открывании рта головка нижней челюсти со стороны, противоположной поражению, находилась в состоянии подвывиха или вывиха по отношению к суставной ямке.

Нами также было изучено влияние дефектов тела нижней челюсти на анатомо-функциональное состояние ВНЧС. Данные изменения были наиболее заметны при значительных дефектах тела нижней челюсти. Степень выраженности изменений ВНЧС зависела от величины дефекта, давности его существования и прикрепления собственно жевательной мышцы. При данных дефектах головки нижней челюсти смещались кзади, деформируя суставной диск.

Следует отметить, что данные, полученные Y. Namada и соавт. (2000, 2003), основывались на результатах МРТ и артроскопии и в основном касались ВНЧС

со стороны поражения. При проведении нашего исследования мы также применили КТ и контрастную АГ, что позволило значительно расширить представления о структурных нарушениях всех элементов ВНЧС. Кроме того, при проведении исследования мы учитываем не только состояние ВНЧС со стороны поражения, но и второго сустава, что, на наш взгляд, имеет принципиальное значение, так как состояние структурных элементов обоих суставов определяют особенности функции.

#### ЗАКЛЮЧЕНИЕ

Таким образом, при дефектах нижней челюсти различной величины, локализации и сроков давности возникают структурные изменения со стороны обоих височно-нижнечелюстных суставов, что оказывает значительное влияние на функцию сустава. Данные изменения необходимо учитывать при планировании реконструктивных операций на нижней челюсти с целью улучшения послеоперационной реабилитации пациентов.

**СПИСОК ЛИТЕРАТУРЫ НАХОДИТСЯ В РЕДАКЦИИ.**