

DOI: 10.37988/1811-153X_2023_4_178

[С.А. Николаенко](#)^{1,2},

д.м.н., профессор, директор; руководитель

[А.А. Халапян](#)^{1,2},

врач-стоматолог; специалист по эпителике

[Л.А. Шапиро](#)³,доцент кафедры медицинской
и биологической физики¹ Клиника профессора Николаенко,
660127, Красноярск, Россия² Медико-производственный
центр «Эпитетика»,
660127, Красноярск, Россия³ КрасГМУ, 660022, Красноярск, Россия**ДЛЯ ЦИТИРОВАНИЯ:**

Николаенко С.А., Халапян А.А., Шапиро Л.А. Биомиметическая обработка эпитезов для реабилитации челюстно-лицевых дефектов. — *Клиническая стоматология*. — 2023; 26 (4): 178—182. DOI: 10.37988/1811-153X_2023_4_178

[S.A. Nikolaenko](#)^{1,2},PhD in Medical Sciences, full professor,
director; executive officer[A.A. Khalapyan](#)^{1,2},

dentist; specialist in epithetics

[L.A. Shapiro](#)³,associate professor of the Medical and
biological physics Department¹ Prof. Nikolayenko Clinic,
660127, Krasnoyarsk, Russia² "Epithetics" Medical Production
Center, 660127, Krasnoyarsk, Russia³ Krasnoyarsk State Medical
University, 660022, Krasnoyarsk, Russia

Биомиметическая обработка эпитезов для реабилитации челюстно-лицевых дефектов

Реферат. Реконструкция черепно-лицевых дефектов остается сложной задачей, несмотря на последние достижения в хирургических методах лечения. Во многих случаях челюстно-лицевые протезы обеспечивают эффективную реабилитацию сложных дефектов лица как альтернатива хирургической реконструкции. Наиболее часто в челюстно-лицевом протезировании используют силиконы, благодаря специфическим свойствам которых правильно изготовленный эпитез может очень точно повторять структуру и внешний вид утраченного органа. В сочетании с функциональными результатами эстетика играет важную роль в самооценке, идентичности и социальной реинтеграции пациентов. Обеспечение приемлемого соответствия цвета кожи пациента и эпитеза — важный компонент эстетического успеха. **Цель исследования** — клиническая оценка эффективности применения системы Pantone SkinTone Guide для моделирования цвета кожи пациентов при протетической реабилитации дефектов средней зоны лица. **Материалы и методы.** Проведена реабилитация 50 человек с дефектами различной локализации и генеза эпитезами из жестких силиконовых эластомеров с применением CAD/CAM-технологий. Цвет кожи определяли с помощью портативного колориметра Capsure RM200 (X-Rite, США). Для клинического анализа цветоадаптации конструкций проводили опрос пациентов по специально разработанной анкете. **Результаты.** Все пациенты положительно оценили качество изготовленных эпитезов. Отметили качество цветоадаптации как отличное и хорошее 44 (88%) пациента. По оценке пациентов, внимание окружающих людей эпитезы привлекали редко (36%) или никогда (48%). Клинический пример проиллюстрировал удовлетворительное состояние эпитеза и фиксирующих элементов, хорошее соответствие цвета эпитеза здоровым тканям через 5 лет наблюдения. **Заключение.** Получение высококачественного эпитеза с высокими свойствами по биологической совместимости и биологической стабильности по отношению к живым тканям пациента приводит к значительному повышению качества жизни и социальной реабилитации пациентов с челюстно-лицевыми дефектами.

Ключевые слова: эпитезы, челюстно-лицевые дефекты, реабилитация, адгезивная фиксация, магнитная фиксация, медицинский силикон, цвет кожи

Biomimetic treatment of epitheses for the rehabilitation of maxillofacial defects

Abstract. Reconstruction of craniofacial defects remains challenging despite recent advances in surgical techniques. In many cases, maxillofacial prostheses provide effective rehabilitation of complex facial defects as an alternative to surgical reconstruction. The most commonly used materials in maxillofacial prosthetics are silicones, whose specific properties allow a properly fabricated prosthesis to closely mimic the structure and appearance of the lost organ. In combination with functional results, aesthetics play an important role in the patient's self-esteem, identity and social reintegration. Ensuring an acceptable match between the patient's skin colour and the epithesis is an important component of aesthetic success. **The purpose of this study** was to clinically evaluate the efficacy of the Pantone SkinTone Guide System for modelling patient skin colour in the prosthetic rehabilitation of midface defects. **Materials and methods.** Fifty subjects with defects of various localisations and aetiologies were rehabilitated with rigid silicone elastomer epithetics using CAD/CAM technology. Skin colour was measured using a Capsure RM200 portable colorimeter (X-Rite, USA). For the clinical analysis of the colour adaptation of the designs, patients were interviewed using a specially designed questionnaire. **Results.** All patients rated the quality of the manufactured epithesis positively. The quality of colour matching was rated excellent and good by 44 (88%) patients. Patients felt that the epitheses rarely (36%) or never (48%) attracted the attention of those around them. A clinical example illustrated the satisfactory condition of the epithesis and fixation elements, good colour matching of the epithesis with healthy tissue after 5 years of follow-up. **Conclusion.** Obtaining a high-quality prosthesis with high biocompatibility

and biological stability properties in relation to the patient's living tissues leads to a significant improvement in the quality of life and social rehabilitation of patients with maxillofacial defects.

Key words: epitheses, maxillofacial defects, rehabilitation, adhesive fixation, magnetic fixation, medical silicone, skin color

ВВЕДЕНИЕ

Во всем мире пациенты страдают от челюстно-лицевых дефектов из-за онкологических заболеваний, травмы или врожденных патологий. Хирургическая резекция является стандартной практикой в процессе лечения рака, она хорошо задокументирована, особенно для лечения рака челюстно-лицевой области [1–4]. Хирургическое вмешательство может включать нёбную, носовую и орбитальную зоны, что приводит к приобретенным дефектам средней части лица, обычно связанных с обезображиванием внешнего вида и функциональными нарушениями у пациентов. Такие поражения можно лечить с помощью хирургической реконструкции и ортопедической реабилитации [5–7]. Несмотря на последние достижения в хирургических методах лечения реконструкция больших дефектов остается сложной задачей. Необходимость восстановления сложной трехмерной анатомии утраченных структур подходящим покрытием, подкладкой и опорой часто требует многоэтапной процедуры и наличия здоровых местных тканей. Однако даже при всем этом эстетический результат может оставлять желать лучшего, что приводит к серьезным психологическим проблемам у пациентов [8–11]. Риск рецидива и использование лучевой терапии часто усложняют реставрацию. Во многих случаях челюстно-лицевые протезы обеспечивают эффективную реабилитацию сложных дефектов лица как альтернативу хирургической реконструкции [12, 13].

Наиболее часто в челюстно-лицевом протезировании используют силиконы, которые состоят из полимеров диметилсилоксана, усиленных аморфным оксидом кремния и платиной в качестве катализатора. Благодаря специфическим свойствам силиконов правильно изготовленный эпитез может очень точно повторять структуру и внешний вид утраченного органа. Кроме того, подобные виды силиконов износостойки и легко подвергаются косметической обработке [14–16]. Косметическая обработка эпитеза — важный этап, требующий особого внимания, так как именно здесь формируются текстура и внешний вид будущего протеза. Ухудшение цвета является серьезным ограничением срока службы челюстно-лицевых силиконовых эластомеров [17, 18]. Органические красители, ультрафиолетовое излучение, очищающие растворы, пыль и старение могут неблагоприятно повлиять на стабильность цвета силиконовых протезов [19–22]. Улучшение стабильности цвета возможно при использовании некоторых наночастиц, поглотителей УФ-излучения, фотозащитных средств, а также при использовании неорганических пигментов и оксидов металлов [23–25].

FOR CITATION:

Nikolaenko S.A., Khalapyan A.A., Shapiro L.A. Biomimetic treatment of epitheses for the rehabilitation of maxillofacial defects. *Clinical Dentistry (Russia)*. 2023; 26 (4): 178—182 (In Russian). DOI: 10.37988/1811-153X_2023_4_178

Обеспечение приемлемого соответствия цвета кожи пациента и эпитеза — важный компонент эстетического успеха. Несмотря на это не существует стандартной системы определения цвета для силиконовых эпитезов. Применение дорогостоящих громоздких инструментальных методов (колориметрических и спектрофотометрических) дает результаты, сравнимые с простой визуальной оценкой [26, 27]. В последнее время для подбора цвета кожи используются цифровые технологии Pantone SkinTone Guide (Pantone LLC, X-Rite). Это удобные портативные инструменты, использующие цифровую библиотеку из почти 20 000 оттенков кожи, которые реалистично имитируют оттенки кожи человека, с пошаговыми изменениями света и тени [28, 29].

Цель исследования — клиническая оценка эффективности применения системы Pantone SkinTone Guide для моделирования цвета кожи пациентов при протетической реабилитации дефектов средней зоны лица.

МАТЕРИАЛЫ И МЕТОДЫ

Рассмотрены результаты реабилитации 50 больных (30 мужчин и 20 женщин) от 15 до 77 лет с наружными дефектами различной локализации и генеза.

В зависимости от показаний основного заболевания после хирургической подготовки пациентам изготовили эпитезы из жестких силиконовых эластомеров с применением CAD/CAM-технологий [30]. Эпитезы крепили с помощью универсальной магнитной системы МПЦ «Эпитетика» собственной разработки и силиконового клея В-460 (Factor II, США) с растворителем к нему или водорастворимого клея В-200-30 Daro Adhesive Hydrobond (Factor II, США).

Косметическая составляющая подразумевала биомиметическую обработку, для которой использовался силикон с палитрой цветовых пигментов и искусственно окрашенные волокна, симулирующие сосуды и структурные элементы кожи. Цвет кожи на здоровом участке лица был оцифрован с использованием портативного колориметра Capsure RM200 (X-Rite, США; рис. 1).



Рис. 1. Прибор для определения цвета Capsure RM200 (X-Rite, США)
Fig. 1. X-Rite Pantone Capsure RM-200 colorimeter

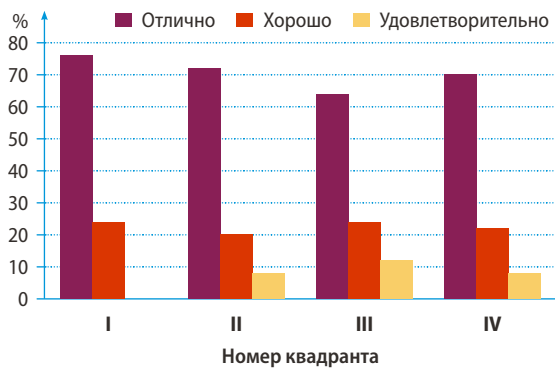


Рис. 2. Оценка качества цветоадаптации эпитеза
Fig. 2. Evaluation of the quality of color adaptation of the epithesis

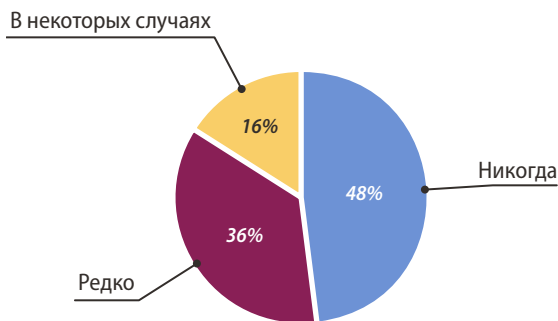

Рис. 3. Оценка внимания окружающих при ношении эпитезов с моделированием цвета кожи с помощью спектрометра
Fig. 3. Assessing the attention of others when applying epitheses with skin color modeling using colorimeter

Соответствующий рецепт красителя из базы данных отображался на экране прибора. Добавляя пигменты различных оттенков придавали будущей конструкции определенную цветовую гамму. После примерки ранее полученную цветовую гамму конструкции дополняли специальными внешними красителями для имитации родимых пятен, невусов, локальных покраснений,

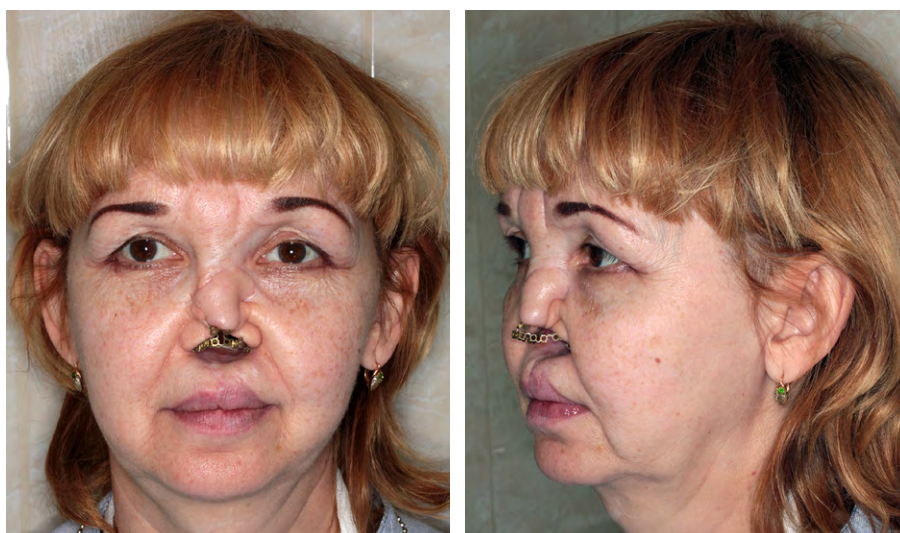

Рис. 4. Пациентка после оперативного и лучевого лечения
Fig. 4. Patient after surgical and radiation treatment

морщин и других элементов, добавляющих естественное слияние тонких краев эпитеза с граничащим кожным покровом.

Для клинического анализа цветоадаптации конструкций проводили опрос пациентов по специально разработанной анкете. Эпитез условно делился на 4 квадранта. Оценка проводилась отдельно в каждом квадранте по шкале от 1 до 4, где 1 – отлично, 2 – хорошо, 3 – удовлетворительно и 4 – неудовлетворительно. Несоответствие цвета эпитеза здоровым тканям привлекает внимание окружающих людей. Этот критерий оценивался больными как 1 – часто, 2 – редко, 3 – в некоторых случаях, 4 – никогда.

РЕЗУЛЬТАТЫ И ОБСУЖДЕНИЕ

Клинические наблюдения показали, что все пациенты положительно оценили качество изготовленных эпитезов. Отметим качество цветоадаптации как отличное и хорошее 44 (88%) пациента, 4 (8%) пациента оценили этот параметр во II и IV квадранте как удовлетворительный (рис. 2). Такую же оценку дали 6 (12%) пациентов цвету конструкций в III квадранте.

Идеальный протез максимально точно повторяет недостающие контуры лица. Успешная реабилитация должна позволять пациентам появляться в обществе, не опасаясь привлечь нежелательное внимание. При протезировании эпитезами с цифровым подбором цвета конструкции пациенты отмечали случаи внимания со стороны окружающих людей как «редко» (36%) и «никогда» (48%; рис. 3).

Клинический пример протезирования с применением X-Rite Pantone Capsure

Больная В., 46 лет, обратилась по поводу частичного отсутствия наружного носа. Ранее оперирована по поводу плоскоклеточного рака IIIa стадии, была выполнена резекция мягкотканых и хрящевых структур перегородки и аллярной части носа, а также основания верхней губы, получила курс гамма-терапии в дозе 40 Гр, дважды попытки устранения изъяна местными тканями не эффективны.

Под местной анестезией установлена мезоструктура для магнитной фиксации эпитеза (рис. 4). Изготовлен силиконовый эпитез носа на магнитной фиксации согласно разработанной технологии. Цвета эпитеза подбирали колориметром Capsure RM200. На рис. 5 представлен вид больной после фиксации наружного носового эктопротеза. При осмотре через 5 лет больная жалоб не предъявляла, состояние эпитеза и фиксирующих элементов удовлетворительное, на рентгенограмме деструктивных изменений

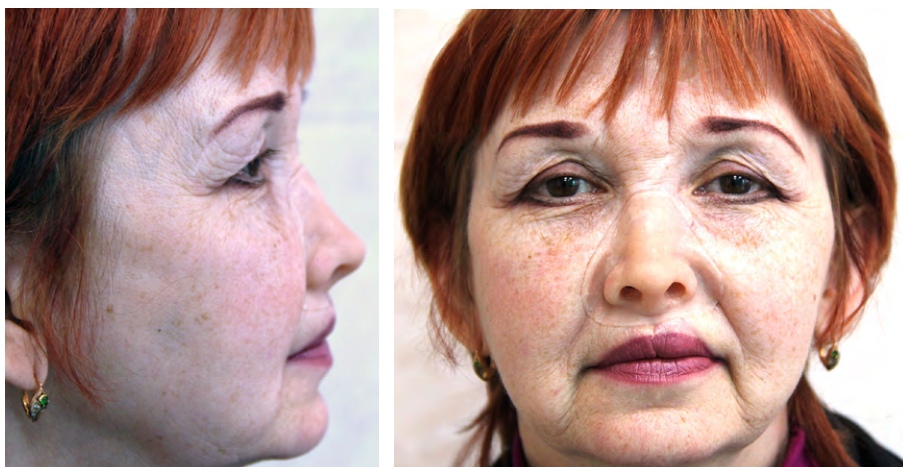

Рис. 5. Пациентка после фиксации наружного носового эпитеза
Fig. 5. Patient after fixation of the external nasal epithesis



Рис. 6. Пациентка через 5 лет после протезирования
Fig. 6. Patient 5 years after prosthetics

околодефектных костных тканей и в зоне фиксации мезоструктуры не выявлено. Наблюдается хорошее соответствие цвета эпитеза здоровым тканям (рис. 6).

ЗАКЛЮЧЕНИЕ

Получение высококачественного эпитеза с высокими свойствами по биологической совместимости и биологической стабильности по отношению к живым тканям пациента, повышение степени эстетической имитации изготовленного эпитеза с его наибольшим приближением к естественному виду, упрощение технологического

процесса практического изготовления эпитеза при одновременном сокращении его длительности приводят к значительному повышению качества жизни и социальной реабилитации пациентов с челюстно-лицевыми дефектами.

Конфликт интересов. Авторы декларируют отсутствие конфликта интересов.

Поступила: 16.08.2023 **Принята в печать:** 09.11.2023

Conflict of interests. The authors declare no conflict of interests.
Received: 16.08.2023 **Accepted:** 09.11.2023

ЛИТЕРАТУРА / REFERENCES :

- Rifkin W.J., David J.A., Plana N.M., Kantar R.S., Diaz-Siso J.R., Gelb B.E., Ceradini D.J., Rodriguez E.D. Achievements and challenges in facial transplantation. — *Ann Surg.* — 2018; 268 (2): 260—270. [PMID: 29489486](#)
- Козлов В.А., Матчин А.А. Проблема реабилитации больных раком органов полости рта. — *Институт стоматологии.* — 2014; 1 (62): 34—37.
[Kozlov V.A., Matchin A.A. Issues of rehabilitation for oral cavity cancer patients. — *The Dental Institute.* — 2014; 1 (62): 34—37 (In Russian)]. [eLibrary ID: 22133896](#)
- Пустовая И.В., Енгибарян М.А., Светицкий П.В., Аединова И.В., Волкова В.Л., Чертова Н.А., Ульянова Ю.В., Баужадзе М.В. Ортопедическое лечение у онкологических больных с челюстно-лицевой патологией. — *Южно-Российский онкологический журнал.* — 2021; 2: 22—33.
[Pustovaya I.V., Engibaryan M.A., Svetitskiy P.V., Aedinova I.V., Volkova V.L., Chertova N.A., Ulianova Yu.V., Bauzhadze M.V. Orthopedic treatment in cancer patients with maxillofacial pathology. — *South Russian Journal of Cancer.* — 2021; 2: 22—33 (In Russian)]. [eLibrary ID: 46162391](#)
- Егоренков В.В. Практические и теоретические вопросы хирургии в онкологии. — *Практическая онкология.* — 2020; 2: 101—105.
[Egorenkov V.V. Practical and theoretical issues of surgery in oncology. — *Practical Oncology.* — 2020; 2: 101—105 (In Russian)]. [eLibrary ID: 43844855](#)
- Salazar-Gamarra R., Binasco S., Seelaus R., Dib L.L. Present and future of extraoral maxillofacial prosthodontics: Cancer rehabilitation. — *Front Oral Health.* — 2022; 3: 1003430. [PMID: 36338571](#)
- Slijepcevic A.A., Afshari A., Vitale A.E., Couch S.M., Jeanpierre L.M., Chi J.J. A contemporary review of the role of facial prostheses in complex facial reconstruction. — *Plast Reconstr Surg.* — 2023; 151 (2): 288e–298e. [PMID: 36696329](#)
- Korfage A., Raghoobar G.M., Noorda W.D., Plaat B.E., Vissink A., Visser A. Recommendations for implant-retained nasal prostheses after ablative tumor surgery: Minimal surgical aftercare, high implant survival, and satisfied patients. — *Head Neck.* — 2016; 38 Suppl 1: E619—24. [PMID: 25784187](#)
- Арутюнов С.Д., Леонтьев В.К., Цимбалистов А.В., Дробышев А.Ю., Барденштейн Л.М., Харазян А.Э., Рапута А.С., Царев В.Н. Профессиональные риски хирургического и ортопедического лечения пациентов с приобретенными дефектами лица и челюстей (обзор литературы). — *Актуальные проблемы медицины.* — 2020; 2: 285—303.
[Arutyunov S.D., Leontiev V.K., Tsimbalistov A.V., Drobyshev A.Yu., Bardenshtein L.M., Kharazyan A.E., Raputa A.C.,

- Tsarev V.N. Occupational risks in the rehabilitation of patients with acquired defects of the face and jaw (review of literature). — *Challenges in Modern Medicine*. — 2020; 2: 285—303 (In Russian)]. [eLibrary ID: 43950370](#)
9. Арутюнов С.Д., Поляков Д.И., Муслов С.А., Харазян А.Э., Степанов А.Г., Асташина Н.Б. Исследование качества жизни с помощью специфического опросника QL PAER пациентов после протетической реконструкции ушной раковины. — *Клиническая стоматология*. — 2021; 1 (97): 160—164. [Arutyunov S.D., Polyakov D.I., Muslov S.A., Kharazyan A.E., Stepanov A.G., Astashina N.B. Study of the quality of life of patients using the QL PAER specific questionnaire after prosthetic auricular reconstruction. — *Clinical Dentistry (Russia)*. — 2021; 1 (97): 160—164 (In Russian)]. [eLibrary ID: 44847645](#)
10. de Oliveira F.M., Salazar-Gamarra R., Öhman D., Nannmark U., Pecorari V., Dib L.L. Quality of life assessment of patients utilizing orbital implant-supported prostheses. — *Clin Implant Dent Relat Res*. — 2018; 20 (4): 438—443. [PMID: 29508545](#)
11. Dings J.P.J., Merckx M.A.W., de Clonie MacLennan-Naphausen M.T.P., van de Pol P., Maal T.J.J., Meijer G.J. Maxillofacial prosthetic rehabilitation: A survey on the quality of life. — *J Prosthet Dent*. — 2018; 120 (5): 780—786. [PMID: 30414646](#)
12. Yoshioka F., Ozawa S., Matsuoka A., Takebe J. Fabricating nasal prostheses using four-dimensional facial expression models. — *J Prosthodont Res*. — 2021; 65 (3): 379—386. [PMID: 33028799](#)
13. Farook T.H., Jamayet N.B., Abdullah J.Y., Rajion Z.A., Alam M.K. A systematic review of the computerized tools and digital techniques applied to fabricate nasal, auricular, orbital and ocular prostheses for facial defect rehabilitation. — *J Stomatol Oral Maxillofac Surg*. — 2020; 121 (3): 268—277. [PMID: 31610244](#)
14. Антонова И.Н., Калакуцкий Н.В., Веселова К.А., Калакуцкий И.Н., Громова Н.В. Характеристика протетических материалов для протезов лица (обзор). — *Институт стоматологии*. — 2019; 1 (82): 94—97. [Antonova I.N., Kalakutskii N.V., Veselova K.A., Kalakutskii I.N., Gromova N.V. Properties of materials for craniofacial prostheses. — *The Dental Institute*. — 2019; 1 (82): 94—97 (In Russian)]. [eLibrary ID: 39154490](#)
15. Buzayn M.M. Prosthetic management of mid-facial defect with magnet-retained silicone prosthesis. — *Prosthet Orthot Int*. — 2014; 38 (1): 62—7. [PMID: 23625838](#)
16. Unkovskiy A., Spintzyk S., Brom J., Huettig F., Keutel C. Direct 3D printing of silicone facial prostheses: A preliminary experience in digital workflow. — *J Prosthet Dent*. — 2018; 120 (2): 303—308. [PMID: 29429837](#)
17. Gupta P., Deshpande S., Radke U., Ughade S., Sethuraman R. The color stability of maxillofacial silicones: A systematic review and meta analysis. — *J Indian Prosthodont Soc*. — 2021; 21 (2): 138—149. [PMID: 33938863](#)
18. Kulkarni R.S., Nagda S.J. Colour stability of maxillofacial silicone elastomers: a review of the literature. — *Eur J Prosthodont Restor Dent*. — 2014; 22 (3): 108—115. [PMID: 25831712](#)
19. Griniari P., Polyzois G., Papadopoulos T. Color and structural changes of a maxillofacial elastomer: the effects of accelerated photoaging, disinfection and type of pigments. — *J Appl Biomater Funct Mater*. — 2015; 13 (2): e87—91. [PMID: 26108429](#)
20. Farah A., Sherriff M., Coward T. Color stability of nonpigmented and pigmented maxillofacial silicone elastomer exposed to 3 different environments. — *J Prosthet Dent*. — 2018; 120 (3): 476—482. [PMID: 29627205](#)
21. Babu A.S., Manju V., Gopal V.K. Effect of chemical disinfectants and accelerated aging on maxillofacial silicone elastomers: An In vitro Study. — *Indian J Dent Res*. — 2018; 29 (1): 67—73. [PMID: 29442090](#)
22. Rahman A.M., Jamayet N.B., Nizami M.M.U.I., Johari Y., Hussein A., Alam M.K. Effect of aging and weathering on the physical properties of maxillofacial silicone elastomers: A systematic review and meta-analysis. — *J Prosthodont*. — 2019; 28 (1): 36—48. [PMID: 30043482](#)
23. Bishal A.K., Wee A.G., Barão V.A.R., Yuan J.C., Landers R., Sukotjo C., Takoudis C.G. Color stability of maxillofacial prosthetic silicone functionalized with oxide nanocoating. — *J Prosthet Dent*. — 2019; 121 (3): 538—543. [PMID: 30503151](#)
24. Sonnahalli N.K., Chowdhary R. Effect of nanoparticles on color stability and mechanical and biological properties of maxillofacial silicone elastomer: A systematic review. — *J Indian Prosthodont Soc*. — 2020; 20 (3): 244—254. [PMID: 33223694](#)
25. Mohan A.S., V M., Babu A.S., N K.V. Effect of particle size of nanooxides on color stability and mechanical properties of maxillofacial silicone elastomers: An in vitro study. — *Int J Prosthodont*. — 2021; 34 (1): 54—60. [PMID: 33570520](#)
26. Mehta S., Nandeeshwar D.B. A spectrophotometric analysis of extraoral aging conditions on the color stability of maxillofacial silicone. — *J Indian Prosthodont Soc*. — 2017; 17 (4): 355—360. [PMID: 29249879](#)
27. Mahale H., Deshpande S., Radke U., Patil P.G. Opacifiers on color stability of maxillofacial silicone under aging and Indian weathering conditions: An in vitro study. — *J Prosthet Dent*. — 2023; 129 (5): 805—810. [PMID: 34649721](#)
28. Prasetyono T.O.H., Miranda T., Sari M., Noviana H. Creating benchmark of color skin viability based on digital photograph using mini mobile medical photo studio prototype. — *J Surg Res*. — 2019; 235: 124—130. [PMID: 30691785](#)
29. Hoffman A.F., Park J.J., Berman Z.P., Alfonso A.R., Diep G.K., Mills E., Wolfe E.M., Felsenheld J.H., Ramly E.P., Rodriguez E.D. Establishing a clinically applicable methodology for skin color matching in vascularized composite allotransplantation. — *Plast Reconstr Surg Glob Open*. — 2020; 8 (2): e2655. [PMID: 32309098](#)
30. Николаенко С.А., Зубарев А.И., Шапиро Л.А., Бит М., Федоров Ю.В. Протетическая реабилитация пациентов с приобретенными челюстно-лицевыми дефектами адгезивно-фиксированными эпитезами. — *Клиническая стоматология*. — 2016; 4 (80): 42—45. [Nikolaenko S.A., Zubarev A.I., Shapiro L.A., Bit M., Fedorov Yu.V. Prosthetic rehabilitation of patients with acquired dento-facial defects with bonded epitheses. — *Clinical Dentistry (Russia)*. — 2016; 4 (80): 42—45 (In Russian)]. [eLibrary ID: 27389669](#)