DOI: 10.37988/1811-153X_2022_2_68

Т.З. Чкадуа,
д.м.н., руководитель клиники челюстно-лицевой хирургии

Л.М. Баисова,
челюстно-лицевой хирург отделения реконструктивной челюстно-лицевой и пластической хирургии

А.Г. Надточий,
д.м.н., профессор, зав. отделением лучевых методов диагностики
SPIN-код: 1593-5825, AuthorID: 147244

М.Н. Большаков,
к.м.н., челюстно-лицевой хирург отделения реконструктивной челюстно-лицевой и пластической хирургии

Д.Л. Вейзе,
к.м.н., врач ультразвуковой диагностики

ЦНИИСиЧЛХ, 119021, Москва, Россия

Варианты хирургического лечения сосудистых мальформаций головы и шеи: количественная оценка в периоперационнном периоде

Реферат. На сегодняшний день диагностика и лечение пациентов с сосудистыми мальформациями остаются актуальными. Авторами впервые внедрена методика объективной (количественной) оценки степени васкуляризации пораженных тканей, а также скоростных характеристик, на основании которых определяли тактику и оценку эффективности лечения. **Цель работы** — повышение эффективности лечения пациентов с сосудистыми мальформациями головы и шеи. **Материалы и методы.** В 2019—2021 гг. провели обследование и лечение 98 пациентов (27 мужчин и 71 женщина) от 18 до 74 лет с сосудистыми мальформациями в области головы и шеи. По результатам МСКТ-ангиографии и ультразвукового исследования пациентов разделили на 4 группы: I — 19 пациентов с высоковаскуляризированными (рентгеновская плотность >70 HU) сосудистыми мальформациями быстрого потока (пиковая систолическая скорость кровотока >20 см/с), II — 27 пациентов с низковаскуляризированными (≤70 HU) мальформациями быстрого потока; III — 20 пациентов с высоковаскуляризированными мальформациями медленного потока (≤20 см/с); IV — 32 пациента с низковаскуляризированными мальформациями медленного потока. Всех пациентов прооперировали в соответствии с рекомендациями для каждой группы: I — эмболизация и иссечение с применением термического воздействия; II группа — иссечение с применением термического воздействия; III — прошивание, склерозирование, компрессия; IV — иссечение с применением термического воздействия/склерозирование. **Результаты.** На основании инструментальных исследований (МСКТ-АГ, УЗИ) до и после хирургического лечения получены следующие данные: снижение пиковой скорости кровотока в нидусе (V_{ps}) на 39,9% в I группе, 62,5% во II группе, 30,7% в III группе и 76,2% в IV группе исследования. Степень деваскуляризации после лечения: 59,7% в I группе, 47,8% во II группе, 32,4% в III группе и 46,8% в IV группе. Осложнения в виде массивного интраоперационного кровотечения, потребовавшего переливания компонентов крови, встречались в 6 случаях в I группе и в 2 случаях в III группе. Кровотечение в послеоперационном периоде, потребовавшее дополнительного хирургического вмешательства, — 5 случаев в I группе и 3 случая в III группе. Частичный некроз в послеоперационной области — по 1 случаю в I, II и IV группах, 5 случаев в III группе. Парез мимической мускулатуры отмечен по 2 случая в I и II группах наблюдения. Паралич мимической мускулатуры — 1 случай в I группе. **Заключение.** Рекомендованные методы хорошо зарекомендовали себя на практике, показали высокую степень деваскуляризации сосудистой мальформации, что, на наш взгляд, является приоритетом в лечении данной категории пациентов.

Ключевые слова: сосудистые мальформации, артериовенозные мальформации, венозные мальформации, челюстно-лицевая область

ДЛЯ ЦИТИРОВАНИЯ:

Чкадуа Т.З., Баисова Л.М., Надточий А.Г., Большаков М.Н., Вейзе Д.Л. Варианты хирургического лечения сосудистых мальформаций головы и шеи: количественная оценка в периоперационнном периоде. — *Клиническая стоматология.* — 2022; 25 (2): 68—73. DOI: 10.37988/1811-153X_2022_2_68

T.Z. Chkadua,
PhD in Medical Sciences, head of the Maxillofacial Surgery Clinic

L.M. Baisova,
maxillofacial surgeon in the Department of reconstructive maxillofacial and plastic surgery

A.G. Nadtochiy,
PhD in Medical Sciences, full professor of the X-Ray diagnostics Department

M.N. Bolshakov,
PhD in Medical Sciences, maxillofacial surgeon in the Department of reconstructive maxillofacial and plastic surgery

Treatment tactics of vascular malformations of the head and neck depending on the quantitative assessment of the preoperative examination

Abstract. To date, the diagnosis and treatment of patients with vascular malformations remain topical. The authors were the first to introduce a method of objective (quantitative) assessment of the degree of vascularization of the affected tissues, as well as velocity characteristics on the basis of which the tactics and assessment of treatment efficacy were determined. **The purpose** of the work was to increase the efficiency of treatment of patients with vascular malformations of the head and neck. **Materials and methods.** In 2019—2021, 98 patients (27 men and 71 women) from 18 to 74 years of age with vascular malformations in the head and neck region were examined and treated. Based on the results of MSCT angiography and ultrasonography,

D.L. Weise,
PhD in Medical Sciences, ultrasonographer

Central Research Institute of Dental and Maxillofacial Surgery, 119021, Moscow, Russia

FOR CITATION:

Chkadua T.Z., Baisova L.M., Nadtochiy A.G., Bolshakov M.N., Weise D.L. Treatment tactics of vascular malformations of the head and neck depending on the quantitative assessment of the preoperative examination. *Clinical Dentistry (Russia)*. 2022; 25 (2): 68—73 (In Russ.). DOI: 10.37988/1811-153X_2022_2_68

patients were divided into 4 groups: I — 19 patients with high-vascularized (X-ray density >70 HU) fast-flow vascular malformations (peak systolic blood flow rate >20 cm/s); II — 27 patients with low-vascularized (≤70 HU) fast-flow malformations; III — 20 patients with high-vascularized slow-flow malformations (≤20 cm/s); IV — 32 patients with low-vascularized slow-flow malformations. All patients were operated according to the recommendations for each group: I — embolization and thermal excision; II — thermal excision; III — piercing, sclerosing, compression; and IV — thermal excision/sclerosing. **Results.** The following data were obtained based on instrumental studies (MSCT-AG, ultrasound) before and after surgical treatment: reduction of peak blood flow velocity in the nidus (V_{ps}) by 39.9% in group I, 62.5% in group II, 30.7% in group III and 76.2% in group IV study. Devascularization level after treatment: 59.7% in group I, 47.8% in group II, 32.4% in group III, and 46.8% in group IV. Complications in the form of massive intraoperative bleeding requiring transfusion of blood components were seen in 6 cases in group I and 2 cases in group III. Bleeding in the postoperative period, which required additional surgical intervention — 5 cases in group I and 3 cases in group III. Partial necrosis in the postoperative area — 1 case each in groups I, II and IV, 5 cases in group III. Paresis of the mimic muscles was observed in 2 cases in groups I and II. Paralysis of the mimic muscles — 1 case in group I. **Conclusion.** The recommended methods proved to be good in practice and showed a high degree of vascular malformation devascularization, which in our opinion is a priority in the treatment of this category of patient.

Key words: vascular malformations, arteriovenous malformations, venous malformations, maxillofacial region

ВВЕДЕНИЕ

Сосудистые мальформации головы и шеи занимают значительное место среди заболеваний челюстно-лицевой области. Они характеризуются многообразием проявлений, сложностью клинического течения и часто вызывают затруднения при определении тактики лечения [1—6].

Несмотря на столь широкое распространение данной патологии, диагностика и поиск алгоритмов лечения остаются актуальными. До сих пор активно дискутируются вопросы повышения эффективности различных методов лечения, уменьшения кратности этапов хирургического лечения и персонализированный подход к лечению [2, 7—9].

Сосудистые мальформации появляются в результате морфологических ошибок в развитии сосудистой сети. Согласно мировым исследованиям, формирование сосудистых мальформаций происходит внутриутробно в I триместре беременности [10—13]. При гистологическом исследовании определяются расширенные тонкостенные сосуды, состоящие из нормальных эндотелиальных клеток, не склонных к пролиферации, нормальный уровень тучных клеток; тонкая базальная мембрана и дефицит гладких мышц. Сосуды заполнены богатой белком жидкостью и эозинофилами. В 90% случаев мальформации определяются при рождении с одинаковой частотой у мальчиков и девочек. Отличительная черта сосудистых мальформаций от гемангиом — полное отсутствие склонности к инволюции. В дальнейшем мальформации растут в соответствии с ростом организма и клинически могут не проявляться в течение нескольких лет [13—17]. Интенсивное прогрессирование заболевания у пациентов женского пола может отмечаться в период полового созревания и беременности, так как сосудистые мальформации чувствительны к эстрогену [18].

В настоящее время не выработано единого подхода к выбору метода лечения пациентов с сосудистыми аномалиями. В первую очередь тактика лечения зависит от типа поражения, фазы патологического процесса, глубины (объема) и локализации [19].

Наилучших результатов лечения сосудистых мальформаций удается добиться с помощью хирургических методов лечения [4, 15—19]. В тех ситуациях, когда заболевание энергично развивается и приводит к выраженным анатомическим и функциональным нарушениям, эмболизации и других малоинвазивных методов оказывается недостаточно, остается только хирургическое вмешательство. Но как показывает мировой опыт, ни один даже самый эффективный способ лечения не может устранить все проблемы и опасности, возникающие в результате развития сосудистых аномалий [17, 18, 20].

Различным аспектам хирургического лечения пациентов с сосудистыми аномалиями челюстно-лицевой области посвящено большое количество научных исследований [1, 15—20]. Трудность решения целого комплекса задач, возникающих при удалении сосудистых образований (выбор хирургического доступа, тактики, техники и радикальности удаления, оценка эффективности) связано с высоким уровнем интра- и послеоперационных осложнений и прогрессирования заболевания. Проблема совершенствования подходов к оперативному лечению пациентов с сосудистыми аномалиями головы и шеи представляет одну из важных задач современной челюстно-лицевой хирургии. Несмотря на широкое внедрение современных методов диагностики и лечения объемных сосудистых образований головы и шеи, отдаленные результаты лечения этой категории пациентов зачастую остаются неудовлетворительными [7, 10, 23].

Способы лечения сосудистых аномалий многочисленны и весьма разнообразны. Одни из них направлены на остановку роста, другие — на полную ликвидацию,

третьи — на замещение образования рубцовой соединительной тканью [1—7]. Для выбора метода лечения необходимо учитывать возраст больного, локализацию, размеры и строение ангиомы, а также клиническое течение процесса [13—15]. Все методы лечения можно разделить на 3 группы: хирургические, консервативные и комбинированные. Ведущим методом лечения сосудистых аномалий до сих пор остается хирургический [1, 8—12].

МАТЕРИАЛЫ И МЕТОДЫ

Данная работа основана на анализе результатов обследования и лечения 98 пациентов. В течение 2019—2021 гг. провели обследование и лечение 98 пациентов с различными формами сосудистых мальформаций, локализующихся в области головы и шеи, среди которых были:

- 73 пациента в возрасте 18—44 лет, 21 мужчина и 52 женщины;
- 18 пациентов в возрасте 45—59 лет, 6 мужчин и 12 женщин;
- 7 женщин в возрасте 60—74 лет.

На этапе предоперационного обследования выполняли ультразвуковое исследование (УЗИ) для оценки кровотока по линейным показателям, в первую очередь в нидусе, т.е. в очаге поражения. Измеряли пиковую систолическую скорость кровотока (V_{ps}), индекс резистентности (для определения степени сопротивляемости и эластических свойств сосудистой стенки) и систоло-диастолическое соотношение. На основании данных, полученных на УЗИ, по пиковой систолической скорости в нидусе разделяли патологию на мальформации быстрого (V_{ps}>20 см/с) и медленного потока (V_{ps}⩽20 см/с). Из 98 пациентов 46 включены в группу быстрого потока, а 52 — в группу медленного потока.

Для визуализации ангиоархитектоники головы и шеи, определения локализации и объема патологического процесса, его отношения к окружающим тканям и сосудам всем пациентам проводили МСКТ-ангиографию головы и шеи, в ходе которой определяли степень васкуляризации тканей, пораженных сосудистой мальформацией, а для этого использовали количественную характеристику рентгеновской плотности по Хаунсфилду до и после операции в одинаковых проекциях и при одинаковой толщине среза. Измерение проводили в участке наибольшего скопления патологически расширенных сосудов, после операции оценивали аналогичный участок.

В результате предоперационного обследования у 39 пациентов обнаружили высоковаскуляризированную (рентгеновская плотность >70 HU), а у 59 — низковаскуляризированную сосудистую мальформацию с рентгеновской плотностью ⩽70 HU. Пример определения степени васкуляризации указан на рис. 1.

На основе данных МСКТ-ангиографии и УЗИ всех пациентов разделили на 4 группы:

I — 19 пациентов с высоковаскуляризированными сосудистыми мальформациями быстрого потока;
II — 27 пациентов с низковаскуляризированными сосудистыми мальформациями быстрого потока;
III — 20 пациентов с высоковаскуляризированными сосудистыми мальформациями медленного потока;
IV — 32 пациента низковаскуляризированными сосудистыми мальформациями медленного потока.

Пациентам *I группы* (рис. 3) присущ высокий риск массивного спонтанного и интраоперационного кровотечения за счет выраженного высокоскоростного артериального компонента и объема поражения, что почти всегда выражается в наличии симптома патологической пульсации, рецидивирующих кровотечениях и артериальном шуме в ушах. Для данной группы пациентов была рекомендована предварительная селективная эндоваскулярная эмболизация приводящих сосудов (для уменьшения риска обильной интраоперационной кровопотери) с последующим иссечением в комбинации с применением методов термического воздействия. В качестве термического воздействия использовали электрокоагуляцию, аргоноплазменную и интерстициальную лазерную коагуляцию.

Риск спонтанного и интраоперационного кровотечения также характерен для пациентов *II группы*, однако, как правило, это умеренные кровотечения, с которыми в случае спонтанного возникновения пациент может справиться сам, не прибегая к помощи медицинского работника, а в случае интраоперационнного кровотечения

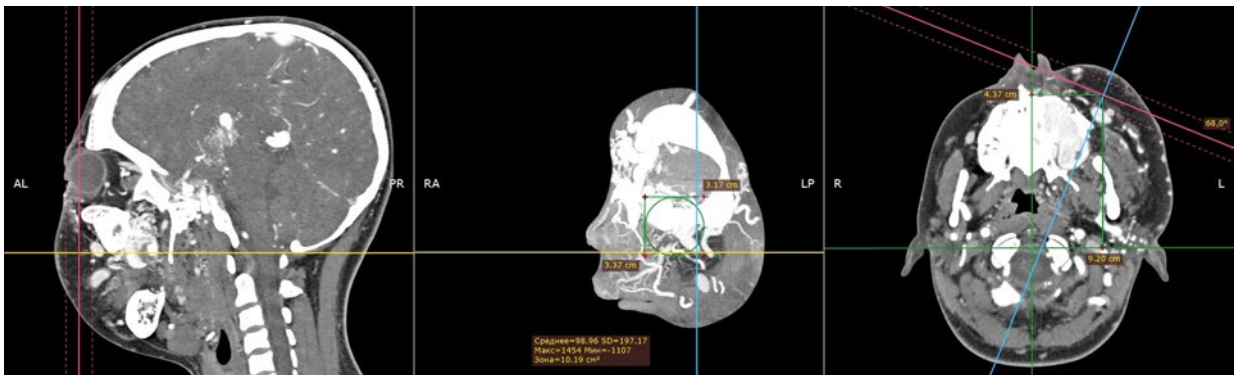

Рис. 1. Пример определения рентгеновской плотности по Хаунсфилду в программе Radiant
[Fig. 1. Example of determining the Hounsfield X-ray density in the Radiant program]

оно может быть купировано путем электрокоагуляции либо прошивания патологических кровоточащих тканей. Пациентам данной группы мы проводим иссечение патологических тканей в комбинации с использованием методов термического воздействия. Предварительная эмболизация перед хирургическим иссечением данной группе пациентов не показана.

III группа пациентов — одна из самых сложных с точки зрения хирургической техники, необходимости многократного лечения и длительного послеоперационного периода. Высокий риск спонтанного кровотечения для пациентов данной группы не характерен, однако остается очень высокий риск интраоперационного кровотечения, сложно поддающегося остановке. Причинами этого, как правило, являются большой объем поражения, резко дилатированные венозные сосуды в комбинации с полнослойным поражением обширными сосудистыми полостями. Индивидуальная особенность пациентов данной группы — увеличение объема мальформации после введения пациента в наркоз на фоне применения миорелаксантов. Данная особенность может значительно осложнить стационарное наблюдение и лечение пациента, особенно при расположении патологического процесса в нижних отделах лица и шеи, области дна полости рта и языка. При таком расположении сосудистой мальформации всем пациентам показана предварительная трахеостомия. Учитывая очень высокий риск интраоперационного кровотечения у пациентов данной группы, рекомендуется многоэтапное лечение, при котором первые этапы направлены на уменьшение объема патологических тканей, избегая открытой хирургической техники. Всем пациентам данной группы выполняли комбинацию методов склерозирования, прошивания и компрессии.

У пациентов *IV группы* симптомы часто ограничены жалобами на наличие сосудистого образования, не вызывающего функциональные нарушения. Также у них очень низкий риск спонтанного и интраоперационного кровотечений. В зависимости от локализации поражения пациентам данной группы проводят хирургическое иссечение сосудистой мальформации, а затем используют склерозирование и лазерную деструкцию как самостоятельные методики либо их комбинацию.

РЕЗУЛЬТАТЫ И ОБСУЖДЕНИЕ

Всем пациентам проводили оперативное лечение в соответствии с вышеописанными рекомендациями:

I группа — эмболизация и иссечение с применением термического воздействия;
II группа — иссечение с применением термического воздействия;
III группа — прошивание, склерозирование, компрессия;
IV группа — иссечение с применением термического воздействия/склерозирование.

Для количественной оценки эффективности лечения сравнивали следующие параметры до операции

Таблица 1. Результаты МСКТ-ангиографии до и после лечения (в ед. Хаунсфилда)
[Table 1. Results of CT angiography before and after treatment (in Hounsfield units)]

Группа	До операции	Через 4 месяца	Через 10 месяцев
I	98,3±38,5	30,2±12,6 (↓69,2%)	39,6±14,3 (↓59,7%)
II	51,7±10,5	36,1±12,1 (↓30,1%)	26,9±4,5 (↓47,8%)
III	87,5±22,2	61,6±10,2 (↓29,6%)	59,2±12,3 (↓32,4%)
IV	18,5±4,3	10,1±3,1 (↓45,9%)	9,8±2,2 (↓46,8%)

Таблица 2. Параметры УЗИ до и после лечения (V_{ps}, см/с)
[Table 2. Ultrasound parameters before and after treatment (V_{ps}, in cm/sec)]

Группа	До операции	Через 4 месяца	Через 10 месяцев
I	84,2±10,3	43,4±19,5 (↓51,5%)	50,5±20,7 (↓39,9%)
II	40,4±14,8	16,6±4,6 (↓58,9%)	15,1±4,9 (↓62,5%)
III	8,8±2,3	6,6±2,1 (↓25,4%)	6,1±1,5 (↓30,7%)
IV	8,8±2,3	2,8±1,1 (↓68,4%)	2,1±0,8 (↓76,2%)

с аналогичными параметрами через 4 и 10 месяцев после операции:

- пиковую систолическую скорость кровотока в нидусе сосудистой мальформации (табл. 1);
- степень васкуляризации сосудистой мальформации в ед. Хаунсфилда на МСКТ-ангиографии (см. пример расчета на рис. 2). По этим данным определяли степень деваскуляризации сосудистой мальформации в каждом клиническом случае и применяли данный параметр для оценки эффективности лечения (табл. 2).

Данные МСКТ-ангиографии и УЗИ после операции говорят об эффективности проведенного лечения, что

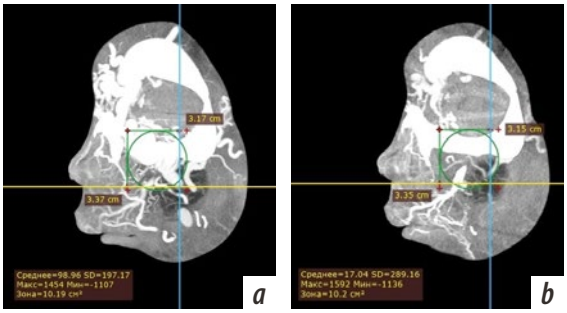

Рис. 2. Пример измерения рентгеновской плотности по Хаунсфилду у пациента I группы: а — до операции (98,9 HU); б — через 10 месяцев после операции (17,4 HU). Степень деваскуляризации — 82,6%
[Fig. 2. Example of Hounsfield X-ray density measurement in a group I patient: a — before surgery (98.9 HU); b — 10 months after surgery (17.4 HU). The level of devascularization was 82.6%]

Рис. 3. Пациентка У., 18 лет, с диагнозом «Обширная артериовенозная мальформация левой половины лица и верхней челюсти слева» (I группа): А — до лечения, В — через 10 месяцев после операции
[Fig. 3. Patient U., 18 years old, with the diagnosis "Extensive arterio-venous malformation of the left side of the face and upper jaw on the right side" (I group): A — before surgery, B — 10 months after surgery]

проявлялось и в клиническом уменьшении выраженности симптомов заболевания (отсутствие рецидивирующих кровотечений, уменьшение объема патологических тканей, симптома венозного наполнения и патологической пульсации). Обращает на себя внимание тенденция увеличения пиковой систолической скорости кровотока у пациентов I группы через 10 месяцев после лечения в сравнении с исследованием через 4 месяца после лечения. Это может говорить о процессе реканализации, активации коллатералей и возможном прогрессировании заболевания. Постепенное увеличение параметра пиковой систолической скорости кровотока после операции у пациента является показанием для проведения повторной операции в соответствии с рекомендациями для данной группы.

Осложнения в виде массивного интраоперационного кровотечения, потребовавшего переливания компонентов крови, встречались в 6 случаях в I группе и в 2 случаях в III группе. Кровотечение в послеоперационном периоде, потребовавшее дополнительного хирургического вмешательства, — 5 случаев в I группе и 3 случая в III группе. Частичный некроз в послеоперационной области — по 1 случаю в I, II и IV группах, 5 случаев в III группе. Парез мимической мускулатуры отмечен по 2 случая в I и II группах наблюдения. Паралич мимической мускулатуры — 1 случай в I группе.

ЗАКЛЮЧЕНИЕ

Последовательное применение методов количественной и качественной оценки сосудистых мальформаций путем определения скоростных параметров кровотока методом УЗИ и рентгеновской плотности по Хаунсфилду при помощи МСКТ-ангиографии являются объективными методами обследования для планирования лечения, а также они позволяют оценивать эффективность проведенного лечения.

Конфликт интересов. Авторы декларируют отсутствие конфликта интересов.
Поступила: 18.05.2022 **Принята в печать:** 08.06.2022

Conflict of interests. The authors declare no conflict of interests.
Received: 18.05.2022 **Accepted:** 08.06.2022

ЛИТЕРАТУРА/ REFERENCES:

1. Неробеев А.И., Добродеев А.С., Большаков М.Н. Подход к лечению критических сосудистых мальформаций челюстно-лицевой области. — *Голова и шея*. — 2016; 3: 41
[Nerobeev A.I., Dobrodeyev A.S., Bolshakov M.N. Approach to treatment of critical vascular malformations of maxillofacial region. *Head and Neck*. 2016; 3: 41 (In Russ.)]. eLibrary ID: 35050591
2. Гавеля Е.Ю., Рогинский В.В., Надточий А.Г., Котлукова Н.П., Мустафина Ф.Н., Бычкова И.Ю. Комплексное лечение детей с различными поражениями кровеносных сосудов головы и шеи. — *Стоматология*. — 2021; 5: 30—37
[Gavelya E.Y., Roginsky V.V., Nadtochy A.G., Kotlukova N.P., Mustafina F.N., Bychkova I.Y. Complex treatment of children with vascular head and neck malformations. *Stomatology*. 2021; 5: 30—37 (In Russ.)]. eLibrary ID: 47152090
3. Kohout M.P., Hansen M., Pribaz J.J., Mulliken J.B. Arteriovenous malformations of the head and neck: natural history and management. *Plast Reconstr Surg*. 1998; 102 (3): 643—54. PMID: 9727427
4. Houdart E., Gobin Y.P., Casasco A., Aymard A., Herbreteau D., Merland J.J. A proposed angiographic classification of intracranial arteriovenous fistulae and malformations. *Neuroradiology*. 1993; 35 (5): 381—5. PMID: 8327118
5. Cho S.K., Do Y.S., Shin S.W., Kim D.I., Kim Y.W., Park K.B., Kim E.J., Ahn H.J., Choo S.W., Choo I.W. Arteriovenous malformations of the body and extremities: analysis of therapeutic outcomes and approaches according to a modified angiographic classification. *J Endovasc Ther*. 2006; 13 (4): 527—38. PMID: 16928170
6. Yakes W.F. [Endovascular management of high-flow arteriovenous malformations]. *Zhonghua Kou Qiang Yi Xue Za Zhi*. 2008; 43 (6): 327—32 (In Chinese). PMID: 19031780
7. Gemmete J.J. Periorbital arteriovenous malformations: a word of caution. *J Neurointerv Surg*. 2018; 10 (3): 211—212. PMID: 29021313
8. Lindquist J.D., Vogelzang R.L. Pelvic Artery Embolization for Treatment of Postpartum Hemorrhage. *Semin Intervent Radiol*. 2018; 35 (1): 41—47. PMID: 29628615
9. Yakes W., Yakes A., Rohlffs F., Ivancev K. Current controversies and the state of the art in endovascular treatment of vascular malformations. *J Interv Med*. 2018; 1 (2): 65—69. PMID: 34805831
10. Buchta K., Sands J., Rosenkrantz H., Roche W.D. Early mechanism of action of arterially infused alcohol U.S.P. in renal devitalization. *Radiology*. 1982; 145 (1): 45—8. PMID: 7122894
11. Liu A.S., Mulliken J.B., Zurakowski D., Fishman S.J., Greene A.K. Extracranial arteriovenous malformations: natural progression and recurrence after treatment. *Plast Reconstr Surg*. 2010; 125 (4): 1185—1194. PMID: 20335868
12. Vegivinti C.T.R., Pederson J.M., Saravu K., Gupta N., Evanson K.W., Kamrowski S., Schmidt M., Barrett A., Trent H., Dibas M., Reierson N.L., Mikoff N., Pisipati S., Joseph B.A., Selvan P.T., Dmytriw A.A., Pulakurthi Y.S., Keesari P.R., Sriram V., Chittajallu S., Brinjikji W., Katamreddy R.R., Chibbar R., Davis A.R., Malpe M., Mishra H.K., Kallmes K.M., Hassan A.E. Efficacy of convalescent plasma therapy for COVID-19: A systematic review and meta-analysis. *J Clin Apher*. 2021; 36 (3): 470—482. PMID: 33544910
13. Kim B., Kim K., Jeon P., Kim S., Kim H., Byun H., Kim D., Kim Y. Long-term results of ethanol sclerotherapy with or without adjunctive surgery for head and neck arteriovenous malformations. *Neuroradiology*. 2015; 57 (4): 377—86. PMID: 25563632
14. Pekkola J., Lappalainen K., Vuola P., Klockars T., Salminen P., Pitkäranta A. Head and neck arteriovenous malformations: results of ethanol sclerotherapy. *AJNR Am J Neuroradiol*. 2013; 34 (1): 198—204. PMID: 22766677
15. Vogelzang R.L., Atassi R., Vouche M., Resnick S., Salem R. Ethanol embolotherapy of vascular malformations: clinical outcomes at a single center. *J Vasc Interv Radiol*. 2014; 25 (2): 206—13; quiz 214. PMID: 24461130
16. Zheng L.Z., Fan X.D., Zheng J.W., Su L.X. Ethanol embolization of auricular arteriovenous malformations: preliminary results of 17 cases. *AJNR Am J Neuroradiol*. 2009; 30 (9): 1679—84. PMID: 19617451
17. Jin Y., Lin X., Chen H., Hu X., Fan X., Li W., Ma G., Yang C., Wang W. Auricular arteriovenous malformations: potential success of superselective ethanol embolotherapy. *J Vasc Interv Radiol*. 2009; 20 (6): 736—43. PMID: 19375350
18. Yakes W.F. Endovascular management of high-flow arteriovenous malformations. *Semin Intervent Radiol*. 2004; 21 (1): 49—58. PMID: 21331109
19. Hua C., Jin Y., Yang X., Zou Y., Wang T., Gu H., Qiao C., Zhang Z., Lin X. Midterm and long-term results of ethanol embolization of auricular arteriovenous malformations as first-line therapy. *J Vasc Surg Venous Lymphat Disord*. 2018; 6 (5): 626—635. PMID: 29752186
20. Meila D., Grieb D., Greling B., Melber K., Jacobs C., Hechtner M., Schmitz T., Schlunz-Hendann M., Lanfermann H., Brassel F. Endovascular treatment of head and neck arteriovenous malformations: long-term angiographic and quality of life results. *J Neurointerv Surg*. 2017; 9 (9): 860—866. PMID: 27566490
21. Chiu A.H., Aw G., Wenderoth J.D. Double-lumen arterial balloon catheter technique for Onyx embolization of dural arteriovenous fistulas: initial experience. *J Neurointerv Surg*. 2014; 6 (5): 400—3. PMID: 23749795
22. Pop R., Manisor M., Wolff V., Kehrli P., Marescaux C., Beaujeux R. Flow control using Scepter™ balloons for Onyx embolization of a vein of Galen aneurysmal malformation. *Childs Nerv Syst*. 2015; 31 (1): 135—40. PMID: 25358810
23. Spiotta A.M., Miranpuri A.S., Vargas J., Magarick J., Turner R.D., Turk A.S., Chaudry M.I. Balloon augmented Onyx embolization utilizing a dual lumen balloon catheter: utility in the treatment of a variety of head and neck lesions. *J Neurointerv Surg*. 2014; 6 (7): 547—55. PMID: 24026949