

DOI: 10.37988/1811-153X_2021_2_88

О.В. Шалак,
к.м.н., доцент кафедры ортодонтии

С.А. Попов,
д.м.н., профессор, зав. кафедрой
ортодонтии

Р.А. Фадеев,
д.м.н., профессор, зав. кафедрой
ортопедической стоматологии

К.Ю. Коваленко,
ассистент кафедры челюстно-лицевой
хирургии и хирургической стоматологии

СЗГМУ им. И.И. Мечникова,
195067, Санкт-Петербург, Россия

Пародонтологический статус пациентов с зубочелюстными аномалиями перед ортодонтическим лечением

Реферат. В статье представлено исследование пародонтологического статуса пациентов с зубочелюстными аномалиями. **Цель** — провести анализ пародонтологического статуса пациентов с различными видами зубочелюстных аномалий для повышения эффективности диагностики и планирования ортодонтического лечения. **Материалы и методы.** Обследовано 240 пациентов: мужчины и женщины молодого возраста (18—44 лет) с зубочелюстными аномалиями. Оценка пародонтологического статуса осуществлялась, в том числе при помощи CPITN-индекса. В нашей работе использована классификация Миллера для определения класса рецессии десны. Определение фенотипа десны мы проводили, используя зонды Colorvue Biotype Probe. **Результаты.** Установлено, что у пациентов с зубочелюстными аномалиями чаще всего встречается тонкий фенотип десны. Большинство пациентов (58,3% случаев) с зубочелюстными аномалиями не страдали хроническим пародонтитом. Обследование пациентов с различными видами аномалий окклюзии показало, что рецессии десны 1-го класса по Миллеру выявляются значительно чаще других классов — в 57% случаев.

Ключевые слова: фенотип, рецессия десны, пародонтит, зубочелюстная аномалия

ДЛЯ ЦИТИРОВАНИЯ:

Шалак О.В., Попов С.А., Фадеев Р.А., Коваленко К.Ю. Пародонтологический статус пациентов с зубочелюстными аномалиями перед ортодонтическим лечением. — *Клиническая стоматология*. — 2021; 24 (2): 88—95. DOI: 10.37988/1811-153X_2021_2_88

O.V. Shalak,
PhD in Medical Sciences, associate professor
of the Orthodontics Department

S.A. Popov,
Grand PhD in Medical Sciences, professor
of the Orthodontics Department

R.A. Fadeev,
Grand PhD in Medical Sciences, professor
of the Prosthodontics Department

K.U. Kovalenko,
assistant lecturer of Oral and maxillofacial
surgery Department

Mechnikov North-West State Medical
University, 195067, Saint-Petersburg, Russia

Parodontal status in patients with tooth and jaw anomalies before orthodontic treatment

Summary. This article describes the research about parodontal status of patients with malocclusions. **The aim** of article — analyze a periodontal status of patients with malocclusions to improve the efficiency of diagnosis and planning of orthodontic treatment. **Materials and methods.** We examined 240 patients: men and women's 18—44 years old with malocclusions. We estimated the parodontal status with CPITN index. The class of gingival recession was according of Miller's classification. We use Colorvue Biotype Probe for determine of a gingival phenotype. **Results.** The patients with malocclusions in most cases have thin periodontal phenotype. The most patients (58.3%) with malocclusions not suffered from chronic parodontitis. 57% examined patients with different type malocclusions have 1th class of gingival recession.

Key words: phenotype, gingival recession, parodontitis, malocclusions

FOR CITATION:

Shalak O.V., Popov S.A., Fadeev R.A., Kovalenko K.U. Parodontal status in patients with tooth and jaw anomalies before orthodontic treatment. *Clinical Dentistry (Russia)*. 2021; 24 (2): 88—95. DOI: 10.37988/1811-153X_2021_2_88

ВВЕДЕНИЕ

Рецессия десны — патологическое состояние тканей пародонта, проявляющееся апикальным смещением десневого края, имеющее многофакторный генез. Пациентов с такой патологией беспокоят нарушение эстетики,

повышенная чувствительность зубов, клиновидные дефекты зубов, реже кровоточивость десны.

Многие исследователи отмечают высокую распространенность данной патологии. Seong и соавт. (2018) отметили как минимум одну рецессию десны у каждого из 350 обследованных пациентов [34]. Рецессия десны

наблюдается во всех возрастных группах, как у 45–85% взрослых (Казеко Л.А., 1992), так и у детей [3, 18]. По данным Kassab и соавт. (2003), частота встречаемости рецессии наблюдается у 50% пациентов в возрасте 18–64 лет и с возрастом только увеличивается [10, 27].

Особое место среди факторов, способствующих развитию рецессии десны, занимают анатомо-физиологические особенности: фенотип кератинизированной десны, объем и потеря (фенестрации, дегисценции) кости альвеолярного отростка челюсти. Исследования ряда авторов выявили корреляцию между фенотипом десны и костью вестибулярной и оральной поверхностей альвеолярного отростка челюсти. Толщина кости и уровень пародонтальной поддержки зуба при толстом фенотипе десны больше, чем при тонком [4–6, 26, 29]. Согласно данным Lo Giudice и соавт. (2017), после ортодонтического лечения рецессия десны чаще наблюдается при тонком фенотипе [9, 15, 20, 27, 28, 30].

Потребность в ортодонтической коррекции в последние годы возросла, поскольку распространенность зубочелюстных аномалий среди взрослого населения составляет 30–55% [14, 19, 22]. Патология окклюзии, по мнению исследователей, является не причиной, а фактором риска, усугубляющим течение заболевания тканей пародонта [16, 22, 30]. Ортодонтическое лечение — один из основных ятрогенных факторов, приводящих к деструкции тканей пародонта [1, 2, 7]. По данным О.И. Арсениной и А.И. Грудянова (2009), при проведении ортодонтической коррекции доля пародонтологических осложнений варьирует от 32,7 до 50%. Как отмечают Т.В. Геворкян (2014), Sana Afzal и соавт. (2016) в процессе ортодонтического лечения наблюдается ухудшение гигиены полости рта, которое приводит к увеличению значения гигиенических индексов. Форсированная нагрузка приводит к доминированию процесса резорбции над остеогенезом в кости альвеолярного отростка, к появлению костных дефектов, пародонтальных карманов и рецессии десны [2, 7, 15, 32].

Результаты ряда исследований демонстрируют отсутствие единого мнения о влиянии вида и выраженности зубочелюстной аномалии на развитие рецессии десны [15, 23, 25]. Эта категория пациентов остается не изученной. Несмотря на разнообразие проводимых диагностических мероприятий [1, 2, 7, 17, 21, 35] оценка пародонтологического статуса пациентов с аномалиями прикуса остается актуальной, поскольку непосредственно влияет на качество результата ортодонтического лечения.

Цель исследования — анализ пародонтологического статуса пациентов с различными видами зубочелюстных аномалий для повышения эффективности диагностики и планирования ортодонтического лечения.

Задачи:

1. Определить фенотип десны при патологии прикуса.
2. Выявить выраженность воспалительных заболеваний тканей пародонта у пациентов с аномалиями окклюзии.

3. Выявить частоту встречаемости рецессии десны у пациентов с зубочелюстными аномалиями.
4. Оценить нуждаемость пациентов с различными видами прикуса в пародонтологической подготовке тканей перед ортодонтическим лечением.

МАТЕРИАЛЫ И МЕТОДЫ

Нами обследованы пациенты, которые обращались за ортодонтической помощью на кафедру ортодонтии СЗГМУ им. И.И. Мечникова, перед началом лечения. Обследовано 240 пациентов:

- мужчины и женщины молодого возраста 18–44 лет с зубочелюстными аномалиями;
- высота кератинизированной (свободной и прикрепленной) десны менее 5 мм;
- полный зубной ряд (28 или 32 зуба) или частичное отсутствие зубов (отсутствие зачатков, ретенция, удаление в анамнезе — не более 1–2 зубов).

Критерии исключения: соматические заболевания; прием препаратов, которые могли бы влиять на состояние тканей полости рта и десны; наличие ортопедических конструкций; эпителиальные тяжи в преддверии полости рта.

Оценка пародонтологического статуса осуществлялась на основании клинических [осмотр, определение индексов гигиены, измерения глубины рецессии и пародонтального кармана, оценка кровоточивости (Muhlemann, 1971; Cowel, 1975), степени подвижности зубов] и лучевых методов диагностики (прицельная параллельная радиовизиография, ортопантомография, конусно-лучевая компьютерная 3D-томография). Определение фенотипа десны проводили, используя набор цветных зондов Colorvue Biotype Probe (Hu-Friedy, США). Эти инструменты, предложенные профессором Джулиано Расперини (2015), позволяют неинвазивным способом классифицировать фенотип на тонкий, средний, толстый и очень толстый [1, 31].

В нашей работе использована классификация Миллера (1985), согласно которой к 1-му классу относят рецессию в пределах прикрепленной кератинизированной десны, ко 2-му классу — рецессия в пределах прикрепленной десны распространяется до мукогингивальной линии или выходит за ее пределы; к 3-му классу — рецессия распространяется за мукогингивальную линию, имеется деструкция вершин альвеолярных перегородок; к 4-му классу — при потере десны и кости в межзубных промежутках.

Для оценки нуждаемости в пародонтологическом лечении мы использовали модифицированный CPITN-индекс: пародонтальный скрининг и регистрацию (PSR), разработанные Американской академией пародонтологии в 1992 г. После измерения степени кровоточивости, глубины пародонтального кармана, наличия зубного камня при исследовании зубов мы регистрировали наибольшее цифровое значение. Каждому цифровому значению, полученному в ходе обследования, соответствует свой план пародонтологических мероприятий.

Пациентам выполнено компьютерное 3D-моделирование с использованием программного обеспечения Anatomage Invivo 6.0 для анализа 3D-КЛКТ: оценивали

Таблица 1. Частота встречаемости различных видов фенотипа десны у пациентов с зубочелюстными аномалиями
[Table 1. Frequency of different gingival phenotypes in patients with dentoalveolar anomalies]

Вид окклюзии	Тонкий фенотип		Средний фенотип		Толстый фенотип		Всего	
	абс.	%	абс.	%	абс.	%	абс.	%
Дистальная	63	27,0	45	18,0	—	—	108	45,0
Мезиальная	30	12,5	14	5,8	—	—	44	18,3
Вертикальная резцовая	27	11,3	9	3,7	—	—	36	15,0
Глубокая резцовая дизокклюзия	—	—	15	6,3	5	2	20	8,3
Глубокая резцовая окклюзия	17	7,0	3	1,3	—	—	20	8,3
Перекрестная	6	2,5	6	2,5	—	—	12	5,0
Итого	143	60,3	92	37,6	5	2	240	100

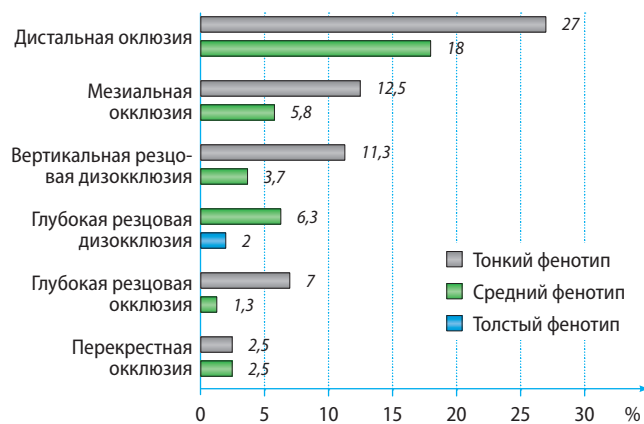


Рис. 1. Частота встречаемости различных видов фенотипа десны у пациентов с зубочелюстными аномалиями (количество пациентов)
[Fig. 1. Frequency of different gingival phenotypes in patients with dentoalveolar anomalies (number of patients)]

Таблица 2. Частота встречаемости рецессии десны у зубов верхней и нижней челюсти в зависимости от вида аномалии (до лечения)
[Table 2. Frequency of gingival recession in upper and lower jaw teeth of patients depending on the type of anomaly (before treatment)]

Окклюзия	1-й класс		2-й класс		3-й класс	4-й класс		Всего
	рез-цы	пре-мо-ляры	рез-цы	пре-мо-ляры		рез-цы	пре-мо-ляры	
Дистальная	97	54	32	—	—	96	96	375
Мезиальная	56	37	19	—	—	—	—	112
Вертикальная резцовая	23	—	12	—	—	—	—	35
Глубокая резцовая дизокклюзия	18	—	—	—	—	—	—	18
Глубокая резцовая окклюзия	21	7	—	—	—	—	—	28
Перекрестная	22	—	—	—	—	—	—	22
Итого	237	98	63	—	—	96	96	590

положение отдельных зубов, объем кости альвеолярного отростка для планирования перемещения зубов и выбора ортодонтической аппаратуры.

РЕЗУЛЬТАТЫ И ОБСУЖДЕНИЕ

В ходе исследования из всей когорты обследованных пациенты распределились следующим образом:

- 1-я группа — 108 пациентов с дистальной окклюзией;
- 2-я группа — 44 пациента с мезиальной окклюзией;
- 3-я группа — 36 пациентов с вертикальной резцовой дизокклюзией;
- 4-я группа — 20 пациентов с глубокой резцовой дизокклюзией;
- 5-я группа — 20 пациентов с глубокой резцовой окклюзией;
- 6-я группа — 12 пациентов с перекрестной окклюзией.

Установлено, что у пациентов с зубочелюстными аномалиями чаще всего встречается тонкий фенотип десны (60,3% случаев), средний фенотип — в 37,6% случаев и толстый фенотип — в 2% случаев.

При анализе встречаемости фенотипа десны при различных видах зубочелюстных аномалий установлено, что у пациентов с дистальной окклюзией встречается тонкий фенотип десны в 27% случаев, средний фенотип — в 18% случаев, толстого фенотипа десны у пациентов с данным видом окклюзии не выявлено. У пациентов с мезиальной окклюзией значения встречаемости фенотипа распределены следующим образом: 12,5% тонкий и 5,8% средний; при вертикальной резцовой дизокклюзии — 11,3% тонкий и 3,7% средний. При глубокой резцовой окклюзии тонкий фенотип выявлен у 7% пациентов, средний — у 1,3%; при перекрестной окклюзии — тонкий и средний фенотип встречались с одинаковой частотой — в 2,5% случаев. Толстый фенотип десны обнаружен только у пациентов с глубокой резцовой дизокклюзией — в 2% случаев, средний — в 6,3% случаев, пациентов с тонким фенотипом в данной группе не выявлено (табл. 1, рис. 1).

По данным нашего исследования, у большинства пациентов (58,3%) с зубочелюстными аномалиями не выявлено воспалительного процесса в тканях пародонта. Все степени хронического генерализованного пародонтита (ХГП) обнаружены только у пациентов с дистальной окклюзией, легкая степень отмечена в 13% случаев, средняя степень — в 6,7%, тяжелая — в 5% случаев. ХГП легкой степени выявлен у пациентов с мезиальной окклюзией — в 8,3% случаев, с глубокой резцовой дизокклюзией — в 1,6% случаев, с глубокой резцовой окклюзией — в 1,7%, с перекрестной окклюзией — в 0,8%. ХГП средней степени диагностировали в 2,5% случаев у пациентов с глубокой резцовой окклюзией, в 1,7% случаев — с перекрестной окклюзией. Хронического пародонтита не выявлено у пациентов с вертикальной резцовой дизокклюзией (табл. 2).

Обследование пациентов с различными видами аномалий окклюзии показало, что рецессии десны 1-го класса (классификация Миллера) выявляются

значительно чаще — в 57% случаев, причем преимущественно у резцов нижней и верхней челюсти (40% случаев), у премоляров обеих челюстей — в 17% случаев. У пациентов с дистальной окклюзией 1-й класс рецессии десны составил 25%, с мезиальной окклюзией — 15%, при вертикальной резцовой дизокклюзии, глубокой резцовой окклюзии, глубокой резцовой дизокклюзии и перекрестной окклюзии — мы выявляли рецессии десны с одинаковой частотой — в 4% случаев. Рецессию десны 2-го класса (классификация Миллера) мы диагностировали только в области резцов нижней челюсти в 10% случаев: при дистальной окклюзии — в 5% случаев, при мезиальной окклюзии — в 3%, вертикальной резцовой дизокклюзии — в 2% случаев. Рецессии десны 3-го класса (классификация Миллера) у пациентов исследуемых групп не обнаружено. В области зубов обеих челюстей у пациентов с дистальной окклюзией диагностирована рецессия десны 4-го класса (классификация Миллера) в 32% случаев, причем в области резцов и премоляров — в 16% случаев соответственно (табл. 3, рис. 2).

В результате проведения обследования тканей пародонта и анализа значений СРITN-индекса установлено, что пациентам с дистальной окклюзией, глубокой резцовой окклюзией и перекрестной окклюзией при ХГП, помимо профилактических мероприятий и проведения профессиональной гигиены, необходимо хирургическое пародонтологическое лечение.

У пациентов с мезиальной окклюзией и глубокой резцовой дизокклюзией при пародонтите легкой степени СРITN-индекс составил — $0,75 \pm 0,09$ и $0,75 \pm 0,11$

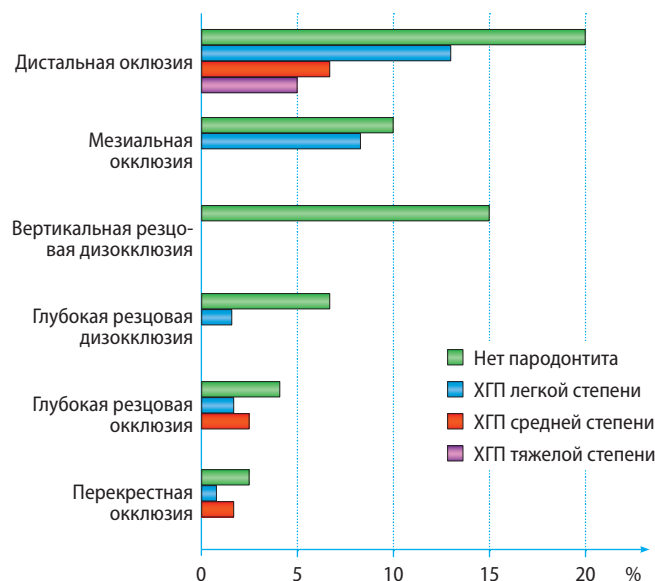


Рис. 2. Частота встречаемости ХГП у пациентов с зубочелюстными аномалиями (в %)

[Fig 2. Frequency of generalized chronic periodontitis in patients with dentoalveolar anomalies (in percent)]

Таблица 3. Пародонтологический индекс у пациентов с зубочелюстными аномалиями (до лечения)
[Table 3. Periodontal index in patients with dentoalveolar anomalies (before treatment)]

Окклюзия	Нет пародонтита		ХГП легкой степени		ХГП средней степени		ХГП тяжелой степени	
	абс.	СРITN	абс.	СРITN	абс.	СРITN	абс.	СРITN
Дистальная (108 чел.)	48	$0,19 \pm 0,02$	32	$1,68 \pm 0,12$	16	$3,12 \pm 0,21$	12	$4,00 \pm 0,16$
Мезиальная (44 чел.)	24	$0,11 \pm 0,03$	20	$0,75 \pm 0,09$	—	—	—	—
Вертикальная резцовая дизокклюзия (36 чел.)	36	$0,10 \pm 0,02$	—	—	—	—	—	—
Глубокая резцовая дизокклюзия (20 чел.)	16	$0,15 \pm 0,05$	4	$0,75 \pm 0,11$	—	—	—	—
Глубокая резцовая окклюзия (20 чел.)	10	$0,35 \pm 0,07$	4	$1,04 \pm 0,13$	6	$3,16 \pm 0,21$	—	—
Перекрестная (12 чел.)	6	$0,25 \pm 0,06$	2	$1,08 \pm 0,07$	4	$3,04 \pm 0,14$	—	—

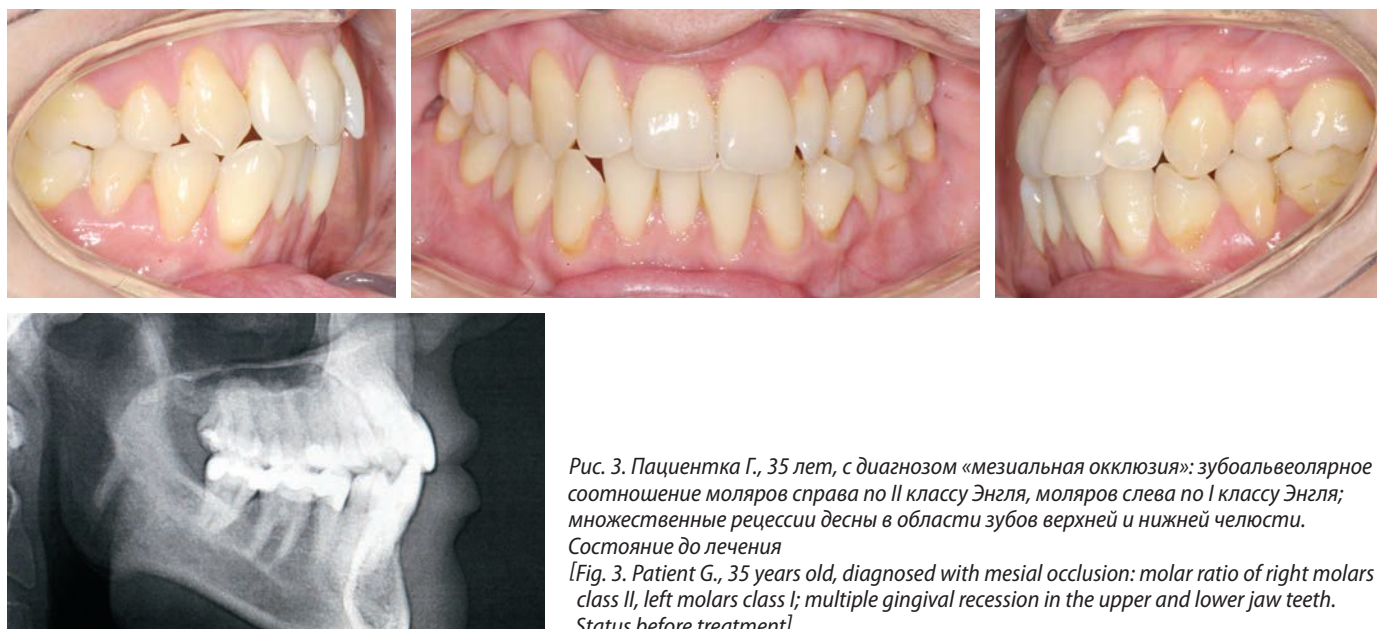


Рис. 3. Пациентка Г., 35 лет, с диагнозом «мезиальная окклюзия»: зубоальвеолярное соотношение моляров справа по II классу Энгля, моляров слева по I классу Энгля; множественные рецессии десны в области зубов верхней и нижней челюсти.

Состояние до лечения

[Fig. 3. Patient G., 35 years old, diagnosed with mesial occlusion: molar ratio of right molars class II, left molars class I; multiple gingival recession in the upper and lower jaw teeth. Status before treatment]

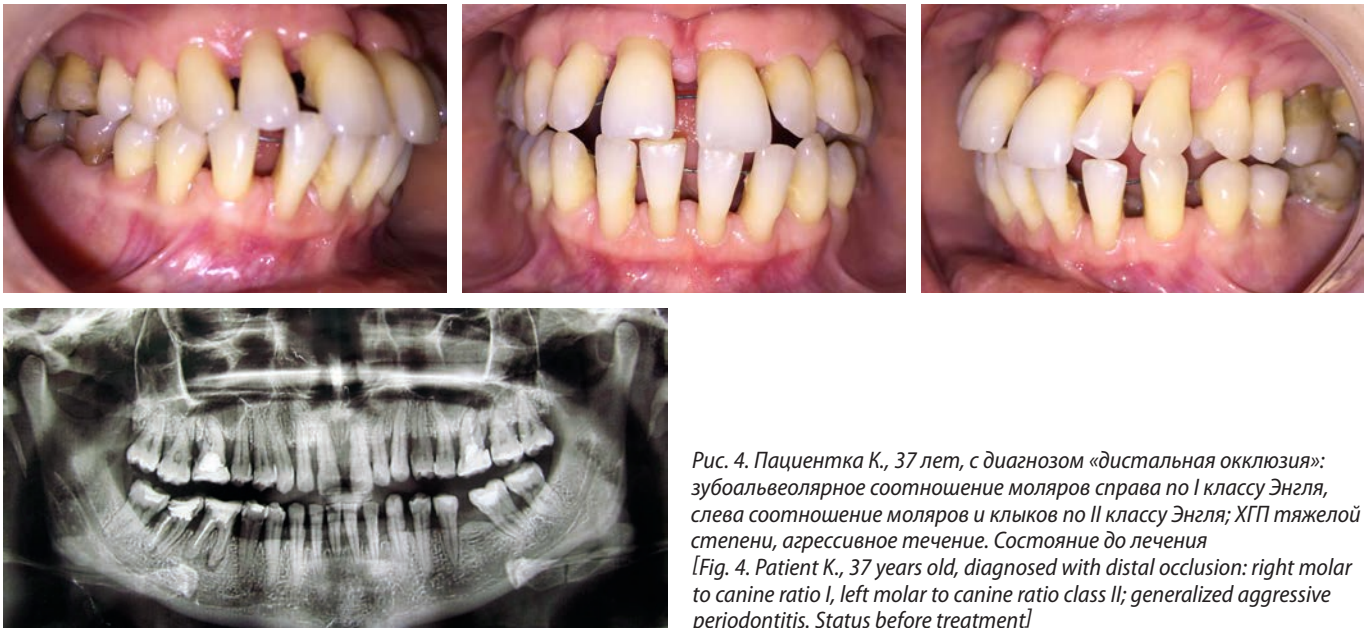


Рис. 4. Пациентка К., 37 лет, с диагнозом «дистальная окклюзия»: зубоальвеолярное соотношение моляров справа по I классу Энгля, слева соотношение моляров и клыков по II классу Энгля; ХГП тяжелой степени, агрессивное течение. Состояние до лечения
 [Fig. 4. Patient K., 37 years old, diagnosed with distal occlusion: right molar to canine ratio I, left molar to canine ratio class II; generalized aggressive periodontitis. Status before treatment]

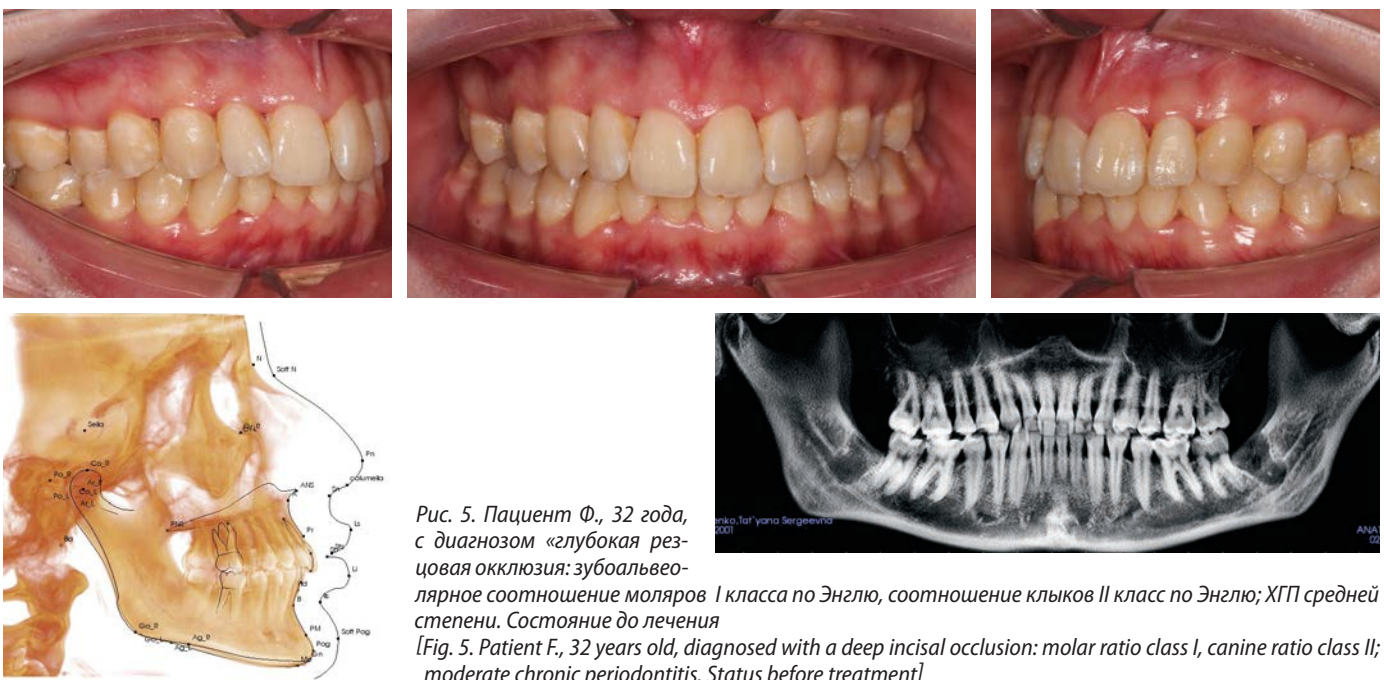


Рис. 5. Пациент Ф., 32 года, с диагнозом «глубокая резцовая окклюзия»: зубоальвеолярное соотношение моляров I класса по Энгля, соотношение клыков II класс по Энгля; ХГП средней степени. Состояние до лечения
 [Fig. 5. Patient F., 32 years old, diagnosed with a deep incisal occlusion: molar ratio class I, canine ratio class II; moderate chronic periodontitis. Status before treatment]

соответственно. CPITN-индекс при пародонтите легкой степени у пациентов с дистальной окклюзией равнялся $1,68 \pm 0,12$, с глубокой резцовой окклюзией — $1,04 \pm 0,13$ и с перекрестной окклюзией — $1,08 \pm 0,07$. Помимо увеличения показателей CPITN-индекса ($p < 0,05$), у пациентов с дистальной, глубокой резцовой и перекрестной окклюзией выявлены более тяжелые степени пародонтита по сравнению с другими видами зубочелюстных аномалий.

ВЫВОДЫ

У пациентов с зубочелюстными аномалиями определяли фенотип в области резцов нижней челюсти и выявили, что тонкий фенотип десны имели 60,3% обследованных,

средний — 37,6%, толстый — 2%. Данные нашего исследования показывают, что аномалии прикуса чаще сочетаются с тонким фенотипом и крайне редко с толстым.

При обследовании пациентов с ХГП легкую степень течения процесса мы обнаруживали чаще других — в 25,4% случаев, среднюю — в 10,9% случаев у пациентов с различными видами зубочелюстных аномалий. В нашем исследовании только у пациентов с дистальной окклюзией выявлены все степени течения пародонтита: легкая — в 13%, средняя — в 6,7%, тяжелая степень — в 5% случаев. ХГП тяжелой степени с агрессивным течением наблюдался только у пациентов с дистальной окклюзией — в 5% случаев.

У пациентов всех исследуемых групп с тонким и средним фенотипом мы выявляли рецессии десны

в области зубов верхней и нижней челюсти до начала лечения зубочелюстной аномалии. Рецессия десны 1-го класса (классификация Миллера) в области резцов выявлена в 40% случаев; рецессии 1-го класса (классификация Миллера) в области премоляров — 17%; рецессии десны 2-го класса (классификация Миллера) в области резцов — 10%, при 4-м классе (классификация Миллера) рецессии десны, локализованные у резцов и премоляров, встречались с одинаковой частотой — в 16% случаев.

В результате исследования установлено, что пациентам с аномалиями окклюзии при планировании ортодонтического лечения необходима детальная клиническая (в том числе колориметрическое зондирование) и рентгенологическая (3D-КЛКТ) оценка состояния тканей пародонта, регулярное проведение профессиональной гигиены во время ортодонтического лечения, поскольку во всех исследуемых группах обнаружены пародонтальные повреждения.

Пародонтологическая подготовка перед ортодонтическим лечением пациентов с легкой степенью пародонтита, которая встречается при дистальной, мезиальной

окклюзии, глубокой резцовой дизокклюзией и окклюзии, перекрестной окклюзии, заключается в проведении профессиональной гигиены, обучении и контроле личной гигиены пациентов, в индивидуальном подборе средств гигиены и этиотропной консервативной терапии тканей пародонта (удаление налета и зубных отложений ультразвуковым, воздушно-абразивным методом, удаление биопленки с использованием Vector-терапии).

Выявление средней и тяжелой степени пародонтита при дистальной, глубокой резцовой и перекрестной окклюзии диктует, помимо проведения профессиональной гигиены, консервативных пародонтологических мероприятий, проведение репаративных хирургических методик, направленных на уменьшение глубины пародонтальных карманов.

Конфликт интересов. Авторы декларируют отсутствие конфликта интересов.

Поступила: 10.12.2020 **Принята в печать:** 29.04.2021

Conflict of interests. The authors declare no conflict of interests.
Received: 10.12.2020 **Accepted:** 29.04.2021

ЛИТЕРАТУРА:

1. Арсенина О.И., Грудянов А.И., Надточий А.Г., Попова Н.В., Карпанова А.С. Ортодонтическое лечение пациентки с тонким биотипом десны и аномалиями окклюзии. — *Стоматология*. — 2020; 99 (1): 89—94. eLIBRARY ID: 42479512
2. Арсенина О.И., Грудянов А.И., Надточий А.Г., Попова Н.В., Карпанова А.С. Совершенствование диагностики состояния тканей пародонта у пациентов с различным биотипом десны. — *Российский стоматологический журнал*. — 2019; 23 (3-4): 153—7. eLIBRARY ID: 41857072
3. Артюшкевич А.С. Заболевания пародонта. Руководство для врачей-стоматологов. — М.: Медицинская литература, 2006. — 328 с. eLIBRARY ID: 15275831
4. Арутюнов С.Д., Верткин А.Л., Зайратянц О.В. Клинико-морфологические взаимосвязи потери минеральной плотности кости при заболеваниях пародонта на фоне соматической патологии. — *Институт стоматологии*. — 2008; 2 (39): 88—91. eLIBRARY ID: 15275831
5. Арутюнов С.Д., Плескановская Н.В., Наумов А.В., Кутушева Д.Р., Богатырева А.М., Бурдули В.Н. Заболевания пародонта и «системные болезни»: известное прошлое, многообещающее будущее. — *Пародонтология*. — 2009; 1 (50): 3—6. eLIBRARY ID: 12807999
6. Арутюшкевич В.Г., Берченко Г.Н., Школьная К.Д. Патоморфологическое обоснование новой экспериментальной модели пародонтита. — *Пародонтология*. — 2015; 20 (4): 8—13. eLIBRARY ID: 25615426
7. Быкова Е.В. Обоснование выбора пассивно-самолигирующей техники при ортодонтическом лечении пациентов с генерализованным пародонтитом. — *Ортодонтия*. — 2010; 1 (49): 33—9. eLIBRARY ID: 18773441
8. Гажва С.И., Гулуев Р.С. Распространенность и интенсивность воспалительных заболеваний пародонта (обзор литературы). — *Обзорные. Стоматология*. — 2012; 1 (75): 13—4.
9. Ганжа И.Р., Постников М.А., Модина Т.Н. Планирование лечения и профилактики слизисто-десневых осложнений на этапах ортодонтической реабилитации. — *Тихоокеанский медицинский журнал*. — 2020; 2: 71—3. eLIBRARY ID: 42896111

REFERENCES:

1. Arsenina O.I., Grudyanov A.I., Nadtochiy A.G., Popova N.V., Karpanova A.S. Orthodontic treatment of a patient with a thin gingival biotype and mal-occlusion. *Stomatology*. (In Russ.). eLIBRARY ID: 42479512
2. Arsenina O.I., Grudyanova A.I., Nadtochiy A.G., Popova N.V., Karpanova A.S. Improvement of the diagnosis of periodontal tissues in patients with different gingival biotype. *Russian Journal of Dentistry*. 2019; 23 (3—4): 153—7 (In Russ.). eLIBRARY ID: 41857072
3. Artyushkevich A.S. Periodontal Diseases. Guidelines for dentists. Moscow: Medical literature, 2006. 328 p. (In Russ.). eLIBRARY ID: 15275831
4. Arutyunov S.D., Vertkin A.L., Zayrat'yants O.V. Clinical and morphological relationships of bone mineral density loss in periodontal disease against the background of somatic pathology. *The Dental Institute*. 2008; 2 (39): 88—91 (In Russ.). eLIBRARY ID: 15275831
5. Arutyunov S.D., Pleskanovskaya N.V., Naumov A.V., Kutusheva D.R., Bogatyreva A.M., Burduli V.N. Periodontal diseases and "system illnesses": the known last, promising future. *Parodontologiya*. 2009; 1 (50): 3—6 (In Russ.). eLIBRARY ID: 12807999
6. Atrushkevich V.G., Berchenko G.N., Shkol'naya K.D. Pathomorphological rationale for the new periodontitis experimental model. *Parodontologiya*. 2015; 20 (4): 8—13 (In Russ.). eLIBRARY ID: 25615426
7. Bykova E.V. Orthodontic treatment with self-ligating bracket system vs conventional pre-adjusted edgewise brackets in periodontally-compromised patients. *Orthodontics*. 2010; 1 (49): 33—9 (In Russ.). eLIBRARY ID: 18773441
8. Gajzha S.I., Guluev R.S. Prevalence and intensity of inflammatory periodontal diseases (review of literature). *Review. Dentistry*. 2012; 1 (75): 13—4 (In Russ.).
9. Ganzha I.R., Postnikov M.A., Modina T.N. Treatment design and prevention of mucogingival complications at the stages of orthodontic rehabilitation. *Pacific Medical Journal*. 2020; 2: 71—3 (In Russ.). eLIBRARY ID: 42896111
10. Gorbatova E.A. Influence of topography of gingival, anterograde and frenulum attachment on the formation of pathological changes in the periodontium: master's thesis abstract. Moscow, 2004. 25 p. (In Russ.).

10. **Горбатова Е.А.** Влияние топографии отделов десны, преддверия полости рта, прикрепления уздечек губ на формирование патологических изменений в пародонте: автореф. дис. ... к.м.н. — М., 2004. — 25 с.
11. **Грудянов А.И.** Заболевания пародонта. — М.: МИА, 2009. — 336 с.
12. **Грудянов А.И., Григорьян А.С., Фролова О.А.** Диагностика в пародонтологии. — М.: МИА, 2004. — 104 с.
13. **Денисова Ю.Л.** Современные ортодонтические мероприятия в комплексном лечении рецессии десны у пациентов с зубочелюстными аномалиями. — *Пародонтология*. — 2008; 4 (49): 74—9. eLIBRARY ID: 11636762
14. **Дмитриева Л.А.** Пародонтит. — М.: МИА, 2007. — 504 с.
15. **Ерохин А.И., Кузин А.В.** Хирургическое лечение хронического пародонтита, протекающего в условиях тонкого биотипа пародонта. — *Пародонтология*. — 2011; 3 (60): 60—5.
16. **Мамедова Л.А., Ефимович О.И.** Влияние нарушения окклюзии на этиологию возникновения заболеваний пародонта. — *Пародонтология*. — 2016; 21 (2): 35—8. eLIBRARY ID: 26140003
17. **Михайлова Е.С.** Состояние гемодинамики тканей пародонта в процессе комплексного лечения аномалий положения зубов: дис. ... к.м.н. — СПб., 2000. — 199 с.
18. **Модина Т.Н., Салехов Л.И.** Факторы риска развития рецессии десны у детей и подростков. — *Стоматология детского возраста и профилактика*. — 2012; 11 (3): 14—8. eLIBRARY ID: 18336528
19. **Орехова Л.Ю.** Заболевания пародонта. — М.: Поли Медиа Пресс, 2004. — 432 с.
20. **Романова И.Р., Даурова Ф.Ю.** Скученность зубов как фактор риска развития воспалительных заболеваний пародонта. — *Российский стоматологический журнал*. — 2016; 20 (2): 110—2. eLIBRARY ID: 26040412
21. **Силин А.В., Кирсанова Е.В., Медведева Е.Ю.** Влияние исходного пародонтологического статуса на выбор плана ортодонтического лечения у взрослых пациентов с зубочелюстными аномалиями. — *Институт стоматологии*. — 2011; 4 (53): 37—9. eLIBRARY ID: 17350606
22. **Хамадеева А.М., Архипов В.Д., Трунин Д.А.** Рецессия десны. Эпидемиология, факторы риска. Принципы лечения. — Самара: СамГМУ, 1999. — 22 с.
23. **Цепов Л.М., Николаев А.И., Михеева Е.А.** Диагностика, лечение и профилактика заболеваний пародонта. — М.: МЕДпресс-информ, 2008. — 272 с.
24. **Dimitrescu A.L.** Etiology and Pathogenesis of Periodontal Disease. — Berlin: Heidelberg, 2010. — 323 p.
25. **Djeu G., Hayes C., Zawaideh S.** Correlation between mandibular central incisor proclination and gingival recession during fixed appliance therapy. — *Angle Orthod.* — 2002; 72 (3): 238—45. PMID: 12071607
26. **Fu J.-H., Yeh C.-Y., Chan H.-L., Tatarakis N., Leong D.J.M., Wang H.-L.** Tissue biotype and its relation to the underlying bone morphology. — *J Periodontol.* — 2010; 81 (4): 569—74. PMID: 20367099
27. **Pernet F., Vento C., Pandis N., Kiliaridis S.** Long-term evaluation of lower incisors gingival recessions after orthodontic treatment. — *Eur J Orthod.* — 2019; 41 (6): 559—64. PMID: 31220233
28. **Kassab M.M., Cohen R.E.** The etiology and prevalence of gingival recession. — *J Am Dent Assoc.* — 2003; 134 (2): 220—5. PMID: 12636127
29. **Kassab M.M., Badawi H., Dentino A.R.** Treatment of gingival recession. — *Dent Clin North Am.* — 2010; 54 (1): 129—40. PMID: 20103476
30. **Khorramdel A., Shirmohammadi A., Sadighi A., Faramarzi M., Babaloo A.R., Shamami M.S., Mousavi A., Adhami Z.E.** Association between demographic and radiographic characteristics of the schneiderian membrane and periapical and periodontal diseases using cone-beam computed tomography scanning: A retrospective study. — *J Dent Res Dent Clin Dent Prospects.* — 2017; 11 (3): 170—176. PMID: 29184633
31. **Mythri S., Arunkumar S.M., Hegde S., Rajesh S.K., Munaz M., Ashwin D.** Etiology and occurrence of gingival recession — An epidemiological study. — *J Indian Soc Periodontol.* — 2015; 19 (6): 671—5. PMID: 26941519
32. **Rasperini G., Acunzo R., Cannalire P., Farronato G.** Influence of periodontal biotype on root surface exposure during orthodontic treatment: A preliminary study. — *Int J Periodontics Restorative Dent.* 2015; 35 (5): 665—75. PMID: 26357696
33. **Renkema A.M., Fudalej P.S., Renkema A., Kiekens R., Katsaros C.** Development of labial gingival recessions in orthodontically treated patients. — *Am J Orthod Dentofacial Orthop.* 2013; 143 (2): 206—12. PMID: 23374927
11. **Grudyanov A.I.** Periodontal diseases. Moscow: MIA, 2009. 336 p. (In Russ.).
12. **Grudyanov A.I., Grigoryan A.S., Frolova O.A.** Diagnostics in periodontics. Moscow, 2004. 104 p. (In Russ.).
13. **Denisova Yu.L.** Modern orthodontic actions in complex treatment of gingiva recession at the patients with malocclusion. *Parodontologiya*. 2008; 4 (49): 74—9 (In Russ.). eLIBRARY ID: 11636762
14. **Dmitrieva L.A.** Periodontitis. Moscow: MIA, 2007. 504 p. (In Russ.).
15. **Erokhin A.I., Kuzin A.V.** Surgical treatment chronic periodontitis which occur in thin gingival biotype. *Parodontologiya*. 2011; 3 (60): 60—5 (In Russ.).
16. **Mamedova L.A., Efimovich O.I.** Effect of disturbances of occlusion in the etiology of periodontal diseases emergence. *Parodontologiya*. 2016; 21 (2): 35—8 (In Russ.). eLIBRARY ID: 26140003
17. **Mikhaylova E.S.** State of hemodynamics of periodontal tissues during complex treatment of anomalies of teeth position: master's thesis. Saint-Petersburg, 2000. 199 p. (In Russ.).
18. **Modina T.N., Salekhov L.I.** Risk factors for gingival recession in children and adolescents *Pediatric Dentistry and Profilaxis*. 2012; 11 (3): 14—8 (In Russ.). eLIBRARY ID: 18336528
19. **Orekhova L.Y.** Periodontal diseases. Moscow: Poly Media Press, 2004. 432 p. (In Russ.).
20. **Romanova I.R., Daurova F.Yu.** Teeth crowding as a risk factor of periodontal diseases. *Russian Journal of Dentistry*. 2016; 20 (2): 110—2 (In Russ.). eLIBRARY ID: 26040412
21. **Silin A.V., Kirsanova E.V., Medvedeva E.Y.** Effect of initial periodontal status on the choice of plan orthodontic treatment in adult patients with malocclusion. *The Dental Institute*. 2011; 4 (53): 37—9 (In Russ.). eLIBRARY ID: 17350606
22. **Khamadeeva A.M., Arkhipov V.D., Trunin D.A.** Gingival recession. Epidemiology, risk factors. Principles of treatment. Samara: Samara State Medical University, 1999. 22 p. (In Russ.).
23. **Tseпов L.M., Nikolaev A.I., Mikheeva E.A.** Diagnosis, treatment and prevention of periodontal disease. Moscow: Medpress-inform, 2008. 272 p. (In Russ.).
24. **Dimitrescu A.L.** Etiology and Pathogenesis of Periodontal Disease. Berlin: Heidelberg, 2010. 323 p.
25. **Djeu G., Hayes C., Zawaideh S.** Correlation between mandibular central incisor proclination and gingival recession during fixed appliance therapy. *Angle Orthod.* 2002; 72 (3): 238—45. PMID: 12071607
26. **Fu J.-H., Yeh C.-Y., Chan H.-L., Tatarakis N., Leong D.J.M., Wang H.-L.** Tissue biotype and its relation to the underlying bone morphology. *J Periodontol.* 2010; 81 (4): 569—74. PMID: 20367099
27. **Pernet F., Vento C., Pandis N., Kiliaridis S.** Long-term evaluation of lower incisors gingival recessions after orthodontic treatment. *Eur J Orthod.* 2019; 41 (6): 559—64. PMID: 31220233
28. **Kassab M.M., Cohen R.E.** The etiology and prevalence of gingival recession. *J Am Dent Assoc.* 2003; 134 (2): 220—5. PMID: 12636127
29. **Kassab M.M., Badawi H., Dentino A.R.** Treatment of gingival recession. *Dent Clin North Am.* 2010; 54 (1): 129—40. PMID: 20103476
30. **Khorramdel A., Shirmohammadi A., Sadighi A., Faramarzi M., Babaloo A.R., Shamami M.S., Mousavi A., Adhami Z.E.** Association between demographic and radiographic characteristics of the schneiderian membrane and periapical and periodontal diseases using cone-beam computed tomography scanning: A retrospective study. *J Dent Res Dent Clin Dent Prospects.* 2017; 11 (3): 170—176. PMID: 29184633
31. **Mythri S., Arunkumar S.M., Hegde S., Rajesh S.K., Munaz M., Ashwin D.** Etiology and occurrence of gingival recession An epidemiological study. *J Indian Soc Periodontol.* 2015; 19 (6): 671—5. PMID: 26941519
32. **Rasperini G., Acunzo R., Cannalire P., Farronato G.** Influence of periodontal biotype on root surface exposure during orthodontic treatment: A preliminary study. *Int J Periodontics Restorative Dent.* 2015; 35 (5): 665—75. PMID: 26357696
33. **Renkema A.M., Fudalej P.S., Renkema A., Kiekens R., Katsaros C.** Development of labial gingival recessions in orthodontically treated patients. *Am J Orthod Dentofacial Orthop.* 2013; 143 (2): 206—12. PMID: 23374927

- A preliminary study. — *Int J Periodontics Restorative Dent.* — 2015; 35 (5): 665—75. PMID: 26357696
- 33. Renkema A.M., Fudalej P.S., Renkema A., Kiekens R., Katsaros C.** Development of labial gingival recessions in orthodontically treated patients. — *Am J Orthod Dentofacial Orthop.* — 2013; 143 (2): 206—12. PMID: 23374927
- 34. Seong J., Bartlett D., Newcombe R.G., Claydon N.C.A., Hellin N., West N.X.** Prevalence of gingival recession and study of associated related factors in young UK adults. *J Dent.* 2018; 76: 58—67. PMID: 29933005
- 35. Yared K.F.G., Zenobio E.G., Pacheco W.** Periodontal status of mandibular central incisors after orthodontic proclination in adults. *Am J Orthod Dentofacial Orthop.* 2006; 130 (1): 6.e1—8. PMID: 16849063
- 34. Seong J., Bartlett D., Newcombe R.G., Claydon N.C.A., Hellin N., West N.X.** Prevalence of gingival recession and study of associated related factors in young UK adults. *J Dent.* 2018; 76: 58—67. PMID: 29933005
- 35. Yared K.F.G., Zenobio E.G., Pacheco W.** Periodontal status of mandibular central incisors after orthodontic proclination in adults. — *Am J Orthod Dentofacial Orthop.* — 2006; 130 (1): 6.e1—8. PMID: 16849063