

В.Н. Трезубов¹,

д.м.н., профессор, зав. кафедрой ортопедической стоматологии и материаловедения с курсом ортодонтии

С.О. Чикунов²⁻⁴,

д.м.н., профессор кафедры ортопедической стоматологии; профессор кафедры ортопедической стоматологии; главный врач

Е.А. Булычева¹,

д.м.н., профессор кафедры ортопедической стоматологии и материаловедения с курсом ортодонтии

Ю.В. Алпатьева¹,

к.м.н., кафедра ортопедической стоматологии и материаловедения с курсом ортодонтии

Д.С. Булычева¹,

студентка V курса стоматологического факультета

¹ ПСПбГМУ им. И.П. Павлова² Первый МГМУ им. И.М. Сеченова³ РУДН⁴ Клиника «Арт Ораль», Москва

Поступательное моделирование зубных рядов при сложной клинической картине

Резюме. В зубном протезировании остается не решенной до конца возможность точного копирования рельефа окклюзионной поверхности восковой модели во временных или постоянных замещающих конструкциях. В связи с этим нами клинически апробирована методика поэтапного поступательного переноса, от этапа к этапу, рельефа восковой модели окклюзионной поверхности на создаваемые зубные протезы.

Ключевые слова: моделирование из воска зубных рядов, окклюзионная поверхность, предварительное зубное протезирование

Summary. The problem of accurate transferring wax up information of occlusal surface for creation provisional or permanent prosthodontic constructions remains unsolved. In this context we suggest a method of step-by-step wax up information transferring of the occlusal surface for prosthesis creation.

Key words: wax up, occlusal surface, provisional restorations

В настоящее время, на наш взгляд, в отечественной и зарубежной литературе недостаточно представлены методы точного перевода формы восковой модели зубных рядов в постоянные протезы [Шиллингбург Г. и др., 2004; Булычева Е.А., 2010; Ершов П.Э., 2010; Розенштейль С.Ф. и др., 2010; Шатров И.М., Жолудев С.Е., 2013; Алпатьева Ю.В., 2017]. Те же редкие методики данных манипуляций грешат неточностью [Чикунов С.О., 2014; Трезубов В.Н. и др., 2017]. Трезубов В.Н., Арутюнов С.Д. (2015), Трезубов В.Н., Булычева Е.А. и соавт. (2017) возлагают надежды на перспективность компьютерного проектирования анатомической формы искусственных зубных рядов с использованием системы трехмерного моделирования их и всего лица предъявления.

О. Брикс (2014) для исключения необходимости проведения многочисленных промежуточных проверок в полости рта пациента и получения оптимального предсказуемого результата предлагает применять метод поступательного моделирования зубных протезов. Его основными преимуществами являются возможность дублирования диагностической восковой модели, планирования анатомической формы и положения постоянных протезов, перенос межокклюзионных и эстетических характеристик путем попеременной установки всех имеющихся гипсовых моделей

верхней и нижней челюстей в артикулятор. На наш взгляд, из всего вышеперечисленного данный метод является наиболее простым и точным, его технологические этапы представлены ниже. В качестве примера приведена выписка из истории болезни пациента, протезированного в клинике «Арт Ораль» (Москва).

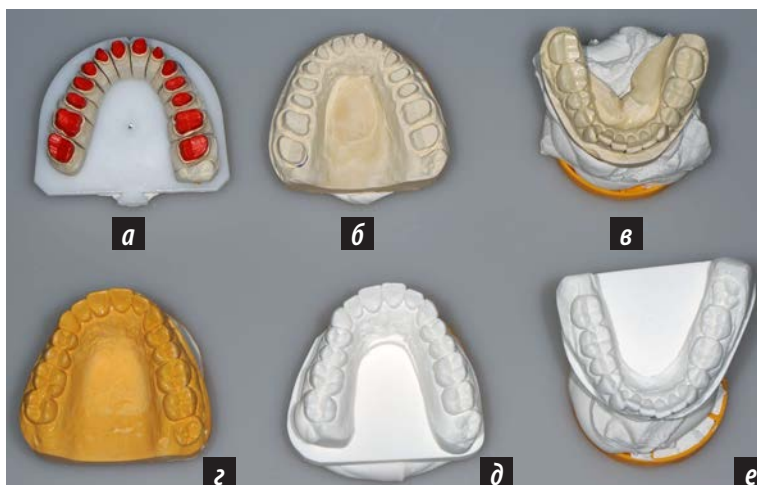

Рис. 1. Модели челюстей пациента Б., 46 лет, используемые при поступательном моделировании зубных рядов: а — разборная рабочая гипсовая модель верхней челюсти с препарированными зубами; б — неразборная (контрольная) гипсовая модель верхней челюсти с препарированными зубами; в — вспомогательная гипсовая модель нижней челюсти; г — гипсовая модель верхней челюсти, созданная по оттиску с временных протезов; моделирование из воска будущих протезов на гипсовых моделях верхней (д) и нижней (е) челюстей

КЛИНИЧЕСКИЙ СЛУЧАЙ

Протезирование зубных рядов пациента Б., 46 лет, начиналось традиционно с получения оттисков обеих челюстей, наложения лицевой дуги на зубной ряд верхней челюсти, проведения регистрации центрального положения челюстей и создания нескольких пар гипсовых моделей.

При использовании этого метода, кроме вспомогательных гипсовых моделей, использовались модели, полученные по оттискам с временных протезов, восковых репродукций обоих зубных рядов, разборные рабочие и неразборные (контрольные) рабочие модели с препарированными зубами (рис. 1). Поступательная попеременная установка гипсовых моделей верхней и нижней челюсти в артикулятор помогала предугадать и уменьшить возможные погрешности при получении постоянных протезов.

При работе использовался следующий алгоритм последовательной замены комбинаций протезов. С целью уточнения выбора окклюзионной (межалъвеолярной) высоты разборную рабочую гипсовую модель верхней челюсти заменяли на контрольную. При этом вспомогательная модель нижней челюсти замене не подлежала (рис. 2). С целью точного переноса и проверки взаимоотношений зубных рядов, дублированная гипсовая модель, полученная по оттиску с восковой репродукции верхнего зубного ряда, и вспомогательная модель нижней челюсти в центральном соотношении устанавливались в артикулятор с помощью силиконового окклюзионного оттиска (рис. 3).

Постоянные протезы получали без проведения традиционных многочисленных проверок в полости рта в два этапа. Вначале выполнялась манипуляция с моделью верхней, затем — нижней челюсти. Прежде всего проводилась установка гипсовых моделей в артикулятор в центральном соотношении, затем проверялось межалъвеолярное расстояние. Следующим этапом являлось проведение диагностического моделирования из воска, получения силиконового оттиска (регистрата; рис. 4, з) и получения дубликатов диагностических моделей из воска (рис. 4, б). Далее получали временные протезы, дублирующие восковые репродукции, но уже из полимерного материала высокой прочности Telio CAD. Предварительные протезы укрепляли на опорных зубах с помощью фиксирующих материалов на необходимый период времени (на 4–7 месяцев, до 1 года; рис. 4).

Затем на верхнюю раму артикулятора устанавливалась разборная гипсовая модель, силиконовый оттиск (регистрат) заполнялся жидким моделировочным воском, после этого его вводили в пространство между моделями,

и рамы артикулятора сближали до контакта резового штифта с резовым столиком. Разборная гипсовая модель верхней челюсти после освобождения от силиконового оттиска (регистрата) и отверждения воска использовалась в качестве исходной модели. Постоянное протезирование не проводилось до тех пор, пока форма, выраженность, контуры бугорков и другие детали временных протезов не были проверены в полости рта.

В артикуляторе оценивались межокклюзионные взаимоотношения гипсовых моделей верхней челюсти




Рис. 2. а — соотношение разборной рабочей модели верхней челюсти и вспомогательной модели нижней челюсти; б — соотношение неразборной рабочей модели верхней челюсти и вспомогательной гипсовой модели нижней челюсти




Рис. 3. Установка в артикулятор различных комбинаций челюстей: а — центральное соотношение модели верхней челюсти, полученной по оттиску с временных коронок со вспомогательной гипсовой моделью нижней челюсти; б — дублированная гипсовая модель, полученная по оттиску с восковой репродукции верхнего зубного ряда и вспомогательная модель нижней челюсти в центральном соотношении

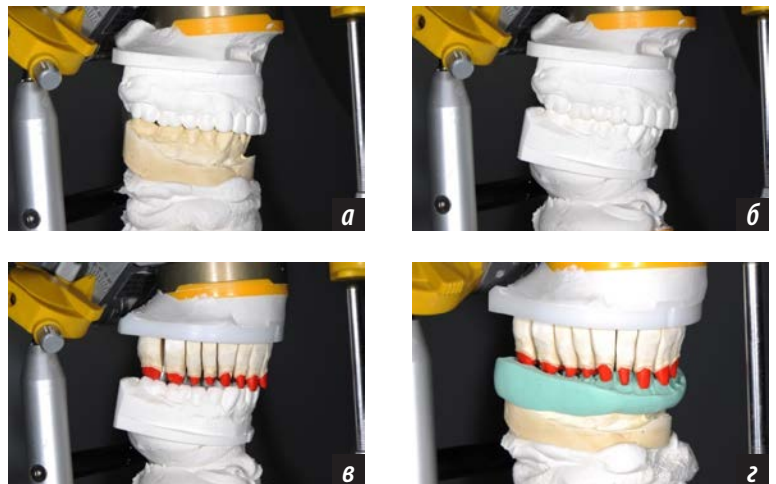


Рис. 4. Установка в артикулятор различных комбинаций челюстей: а — соотношение модели верхней челюсти с восковой репродукцией и вспомогательной моделью нижней челюсти; б — соотношение диагностических восковых моделей верхней и нижней челюсти; в — соотношение разборной рабочей модели верхней челюсти и гипсовой модели нижней челюсти с диагностической восковой репродукцией; з — центральное соотношение челюстей, установленное с помощью силиконового оттиска: разборная рабочая модель верхней и вспомогательная гипсовая модель нижней челюстей

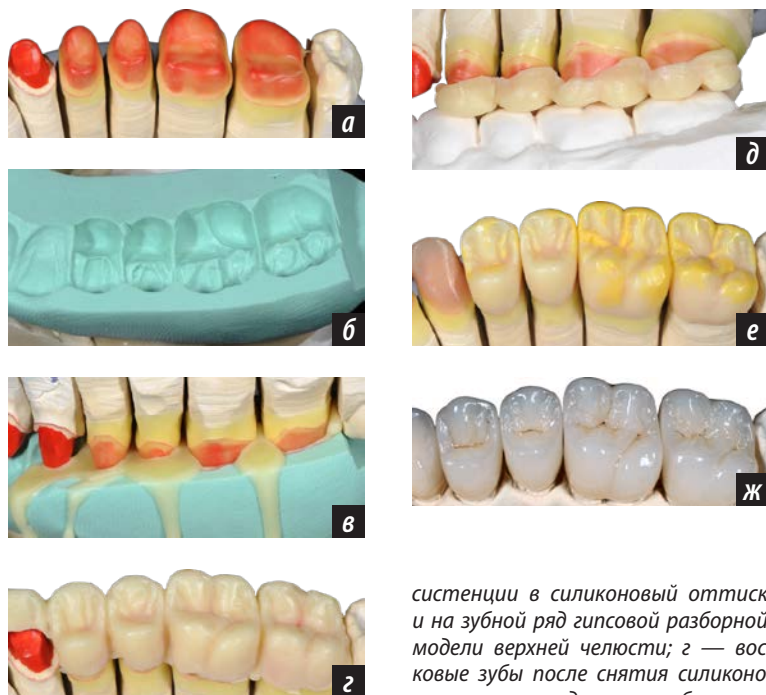


Рис. 5. а — фрагмент разборной гипсовой модели верхней челюсти; б — силиконовый оттиск; в — внесение моделировочного воска жидкой кон-

систенции в силиконовый оттиск и на зубной ряд гипсовой разборной модели верхней челюсти; г — восковые зубы после снятия силиконового оттиска; д — вестибулярная поверхность восковой репродукции зубов; е — завершающая стадия моделирования зубов из воска; ж — постоянные протезы, установленные на модели верхней челюсти

с постоянными протезами и нижней челюсти — моделированием зубов из воска, а также и с остальными моделями челюстей. После проверки выраженности контуров бугорков и других деталей временных протезов, они копировались для получения формы постоянных аналогов. Изучена серия фотографий с использованием специальных технических приемов для анализа четкого отображения морфологических особенностей окклюзионных поверхностей протезов. С помощью воска контрастного цвета окклюзионные поверхности

искусственных зубов корректировались преимущественно в своих контактных зонах (рис. 5, е).

Передние зубы постоянных протезов были получены методом послойного нанесения декоративной облицовочной керамики на каркасы, прессованные из заготовки «ЛТ». Боковые зубы постоянных протезов получены методом окрашивания каркасов, прессованных из заготовок «НТ» (рис. 5).

Основными требованиями проверки постоянных протезов в полости рта являлись их пассивное наложение и адекватное соотношение с десневым краем. После укрепления постоянных протезов на зубах верхней челюсти с помощью фиксирующего цемента проводится протезирование нижней. Для получения оптимальной формы постоянных протезов нижней челюсти также применялся метод последовательного моделирования в сочетании с силиконовым оттиском (регистратом) центрального соотношения челюстей (рис. 6).

Кроме всего перечисленного, с целью получения множественных межзубных окклюзионных контактов при предварительном анализе и планировании протезов особое внимание уделялось контурам и выраженности жевательных бугорков поверхностей искусственных зубов.

Применение знаний о так называемом окклюзионном компасе позволило создать точные эстетико-функциональные предварительные и постоянные протезы с плавной артикуляцией (рис. 7). По мнению Г. Зойберт (2007), «окклюзионный компас» — это схематичное отображение различных движений нижней челюсти и свободных пространств, необходимых для экскурсионных движений бугорков зубов. Булычева Е.А.

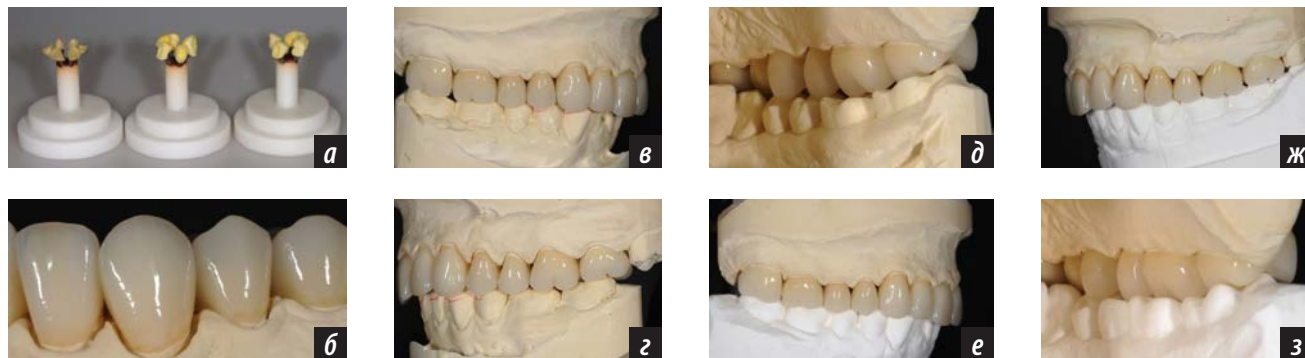


Рис. 6. Получение постоянных зубных протезов: а — восковые репродукции протезов на основании опоки с целью создания пресс-формы; б — постоянный протез верхней челюсти, полученный методом прессования в полную анатомию в области жевательной группы зубов и комбинации прессования и последующего нанесения эмалевых слоев в переднем участке; проверка межокклюзионных взаимоотношений между постоянными протезами верхнего зубного ряда в артикуляторе (в — вид справа, г — слева, д — изнутри) и моделью нижней челюсти; проверка межокклюзионных взаимоотношений между постоянными протезами верхнего зубного ряда в артикуляторе (е — вид справа, ж — слева, з — изнутри) и моделью нижней челюсти с диагностическим моделированием воском

(2010) «окклюзионным компасом» называет пути движения опорных бугорков в соответствующих фиссурах и краевых ямках зубов-антагонистов при переходе из центральной в переднюю и боковые окклюзии.

ЗАКЛЮЧЕНИЕ

Таким образом, применение метода поступательного моделирования зубных рядов имеет большое значение при реабилитации пациентов со сложной клинической картиной полости рта. Указанный метод способствует планированию будущих постоянных протезов, получению индивидуальных анатомических деталей

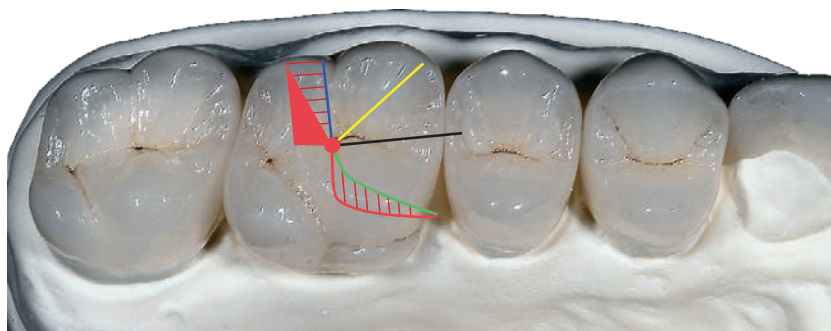


Рис. 7. Схема окклюзионного компаса, представленная на первом правом верхнем искусственном моляре

окклюзионных поверхностей искусственных зубов, исключает необходимость проведения многочисленных промежуточных проверок протезов в полости рта.

ЛИТЕРАТУРА:

1. Алпатьева Ю.В. Реабилитация пациентов с уменьшенной межальвеолярной высотой при повышенной стираемости и полной потере зубов: дис. ... к.м.н. — М., 2017. — 196 с.
2. Брикс О. Изумительная цельная керамика. — М.: Медицинская пресса, 2014. — 292 с.
3. Булычева Е.А. Дифференцированный подход к разработке патогенетической терапии больных с дисфункцией височно-нижнечелюстного сустава, осложненной гипертонией жевательных мышц: дис. ... д.м.н. — СПб., 2010. — 396 с.
4. Ершов П.Э. Восстановление окклюзионной поверхности несъемных протезов с учетом возраста пациента. — *Клиническая медицина*. — 2010; 1: 60—4.
5. Зойберт Г. Принципы анатомического воскового моделирования по Шульцу. — М.: Азбука, 2007. — 141 с.
6. Розенитиль С.Ф., Лэнд М.Ф., Фуджимото Ю. Ортопедическое лечение несъемными протезами. — М.: Рид Элсивер, 2010. — 939 с.
7. Трезубов В.Н., Арутюнов С.Д., Мишнев Л.М. Клиническая стоматология. — М.: Практическая медицина, 2015. — 788 с.
8. Трезубов В.Н. (ред.), Щербаков А.С., Мишнев Л.М., Фадеев Р.А. Ортопедическая стоматология: факультетский курс. — 9-е изд., перераб. и доп. — М.: ГЭОТАР-Медиа, 2017. — 674 с.
9. Трезубов В.Н., Булычева Е.А., Лобко Ю.В., Давиденко Д.Д., Брехов А.А., Булычева Д.С. Планирование и реализация протезирования с использованием цифровых технологий у пациентов с полной потерей зубов. — *Цифровая стоматология*. — 2017; 1 (6): 4—13.
10. Чикунев С.О. Повторная реабилитация пациентов после ранее проведенного ортопедического стоматологического лечения: дис. ... д.м.н. — СПб., 2014. — 440 с.
11. Шатров И.М., Жолудев С.Е. Оптимизация моделирования окклюзионной поверхности зубного ряда при протезировании цельнокерамическими реставрациями. — *Ортопедическая стоматология*. — 2013; 1: 47—9.
12. Шиллингбург Г., Уилсон Э., Моррисон Д. Восковое моделирование окклюзионных поверхностей зубов. — М.: Азбука, 2004. — 58 с.