

Е.В. Жданов,
к.м.н., стоматолог-хирург

А.В. Хватов,
стоматолог-ортопед

И.В. Корогодин,
зубной техник

Стоматологическая клиника «Домодент»,
г. Домодедово Московской обл.

Новый подход к хирургической подготовке и ортопедическому лечению пациентов с полной потерей зубов и выраженной альвеолярной атрофией

По статистическим данным, доля пациентов полностью утративших зубы составляет 26% в возрасте 65 лет и достигает 44% к 75 годам [2]. Качество жизни пациентов полностью утративших зубы значительно снижается. Потеря зубов наносит тяжелую психологическую травму и приводит к выраженным эстетическим нарушениям: снижается высота нижней трети лица, нарушаются окклюзионные соотношения, уменьшается мышечный тонус губ, они истончаются, лицо приобретает несчастное, старческое выражение. У пациентов возникают и обостряются заболевания желудочно-кишечного тракта, ВНЧС (височно-нижнечелюстного сустава), нарушается дикция.

Обычно пациентам с полной потерей зубов ортопедическое лечение проводится с применением съемных протезов. Доля съемных протезов среди других ортопедических конструкций при лечении пациентов с полной и частичной потерей зубов значительная и достигает 50–70% в Московской области (по данным МОСП за 2007 г. [1]). Результаты лечения пациентов с применением полных съемных протезов нельзя назвать удовлетворительными, так как съемные протезы способствуют дальнейшему прогрессированию атрофии костной

ткани челюстей и ухудшению анатомических условий для фиксации протеза. Съемные протезы вызывают намыны слизистой, могут вызвать ущемление нижнелуночкового нерва при выраженной атрофии альвеолярной части нижней челюсти и приводят к развитию синдрома болевой дисфункции ВНЧС. Съемные протезы на нижней челюсти часто смещаются при сокращении щечных и подъязычно-язычных мышц, поэтому постановка зубов осуществляется в нейтральные зоны для обеспечения стабилизации протеза, а не там, где зубы должны располагаться анатомически. По мере атрофии костной ткани и снижения высоты нижней зоны лица обычные съемные протезы все больше служат для поддержания контуров лица, их приходится изготавливать более массивными, соответственно менее функциональными, менее стабильными; протезы постепенно теряют ретенцию.

В последние десятилетия ортопедические конструкции с опорой на имплантаты зарекомендовали себя как надежный, прогнозируемый, результативный метод лечения. Выживаемость имплантатов и протезов на имплантатах в 10–15-летний период составляет 96–98%, по данным разных исследо-

ваний [2]. Имплантаты, установленные в кость челюсти, предотвращают атрофию костной ткани и служат надежной опорой для протезов. При применении протезов на имплантатах зубы могут располагаться там, где этого требуется по эстетическим и фонетическим соображениям. Протезы на имплантатах не только восстанавливают контуры лица, но и обеспечивают стабильность, воспроизводимое центральное соотношение челюстей, отличную ретенцию, восстанавливают жевательную эффективность. Увеличивается проприоцептивная чувствительность при приеме пищи, увеличивается сила жевания на 85%. Улучшается фонетика, исчезают цокающие звуки, характерные для дикции пациентов, пользующихся традиционными съемными протезами [2].

Потеря зубов сопровождается выраженной атрофией костной ткани, которая не позволяет установить имплантаты без предварительной хирургической подготовки. Для экстенсивной альвеолярной реконструкции, которая в большинстве случаев требуется пациентам с полной потерей зубов перед имплантацией, предложено много методик аутоотрансплантации костной ткани из подвздошной кости, костей свода че-

репа, большеберцовой кости. Мы считаем, что применение большеберцовых кортикальных трансплантатов имеет ряд значительных преимуществ по сравнению с другими методиками [3]. Обоснование нашего мнения приведено в разделе «Выводы и обсуждение».

Несъемные протезы на имплантатах имеет несомненные преимущества для пациентов с точки зрения психологии и удобства пользования. Однако при выраженной альвеолярной атрофии, сопровождающей полную потерю зубов, изготовление несъемных протезов имеет ряд недостатков, среди которых необходимо отметить отсутствие поддержки мягких тканей щек и губ, нарушение дикции, трудности гигиенического ухода за имплантатами, формирование консоли во фронтальном отделе и неоптимальное распределение нагрузки на кость, окружающую имплантаты, длинные незстетичные коронки зубов.

Съемные протезы на имплантатах обладают рядом преимуществ, но в целом отношение пациентов к этим протезам хуже, чем к несъемным, что во многом связано с наличием той или иной подвижности протезов в полости рта.

Данная конструкция съемного протеза на имплантатах Anthofit, опирающегося на телескопические коронки с применением циркониевых каркасов и гальванических колпачков, лишена какой бы то ни было подвижности в полости рта и ощущается пациентами как несъемный протез, обладает хорошими эстетическими качествами, обеспечивает возможность проведения несложного самостоятельного гигиенического ухода за зубами и имплантатами и обладает рядом других преимуществ, которые отсутствуют у несъемных протезов на имплантатах, изготовленных пациентам с выраженной альвеолярной атрофией [4].

КЛИНИЧЕСКИЙ СЛУЧАЙ

Пациент Б., 1952 г.р., обратился в клинику в целях протезирования. Соматически здоров, не курит. На верхней челюсти 3 оставшихся зуба имели подвижность 3-й степени и были удалены. На нижней челюсти удалось сохранить два клыка. Альвеолярный отросток на верхней челюсти имел категорию атрофии «С» и «D» по классификации Misch & Judy (1985 г.), на нижней че-

люсти категория атрофии костной ткани «В». Соотношение челюстей в сагиттальной плоскости характерно для прогении. Форма альвеолярной дуги плоская (рис. 1, 2). После проведенного клиничко-лабораторного обследования, предварительного воскового моделирования и компьютерного обследования пациенту были удалены корни зубов и установлены 8 имплантатов Anthofit на нижней челюсти для изготовления несъемных металлокерамических протезов, которые были изготовлены спустя 4 мес после имплантации (рис. 18). Во время установки имплантатов во фронтальном отделе нижней челюсти была проведена вестибулопластика по Казаньяну.

На верхней челюсти для изготовления съемного протеза на телескопической фиксации необходимо было установить 6 имплантатов Anthofit. Благодаря плоской форме альвеолярной дуги мезиальные имплантаты были установлены в положение отсутствующих клыков. Для проведения имплантации потребовалось провести альвеолярную реконструкцию с применением кортикальных большеберцовых трансплантатов в виде костных блоков и стружки (рис. 3–5) и двусторонний синус-лифтинг с применением гранул препарата Bio-Oss. Костная аугментация была проведена только в областях планируемой имплантации, что сократило объем операции и количество трансплантируе-



Рис. 1. Фото пациента до начала лечения

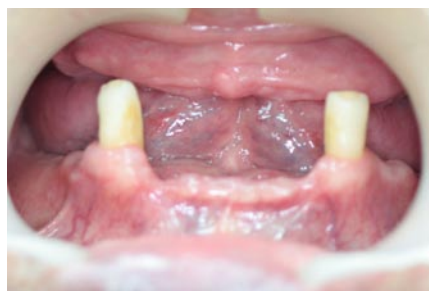

Рис. 2. Ситуация в полости рта при обращении

мой костной ткани. Для аугментации применялся вестибулярный доступ с элементами тоннельной техники. Заживление реципиентной и донорской областей проходило первичным натяжением. Во время имплантации через 5 мес после костной пластики отмечено, что костный регенерат хорошо васкуляризован и не имеет признаков резорбции (рис. 6). Имплантаты Anthofit

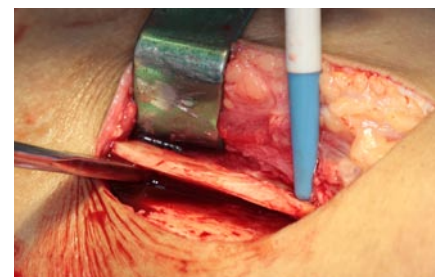


Рис. 3. Этап операции забора кортикального большеберцового трансплантата

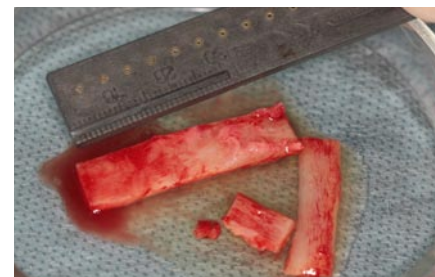

Рис. 4. Донорский костный материал

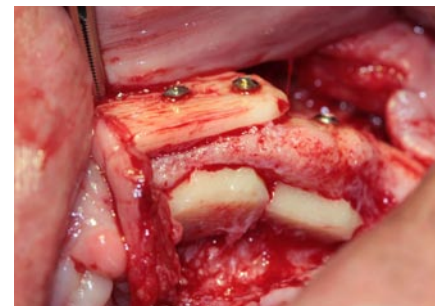


Рис. 5. Кортикальные большеберцовые трансплантаты приспособаны и фиксированы к альвеолярному отростку

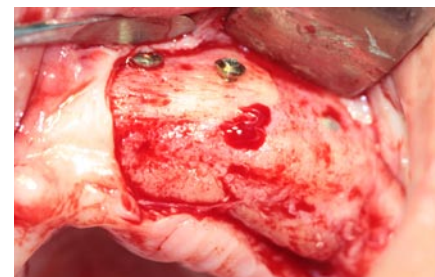


Рис. 6. Полученный спустя 5 мес регенерат хорошо васкуляризован и не имеет признаков резорбции. В регенерат установлены имплантаты Anthofit

с внутренним восьмигранным соединением, диаметром 4 мм были установлены

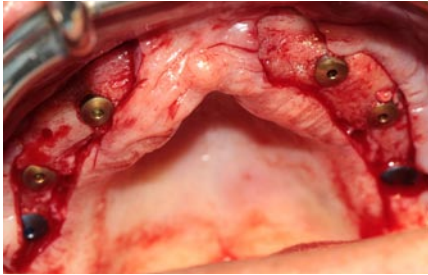


Рис. 7. В регенерат установлены имплантаты

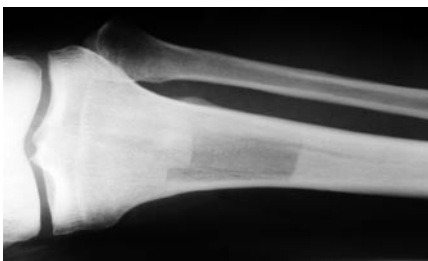

Рис. 8. Рентгенограмма большеберцовой кости после забора трансплантата

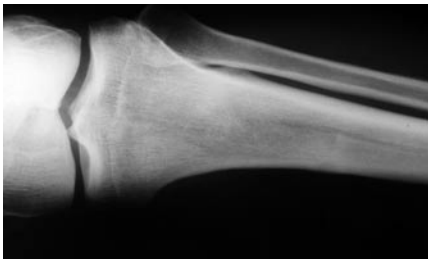


Рис. 9. Рентгенограмма большеберцовой кости спустя 6 мес, костный дефект практически не определяется

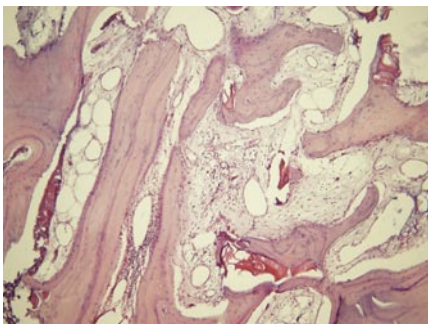


Рис. 10. Морфологический препарат регенерата

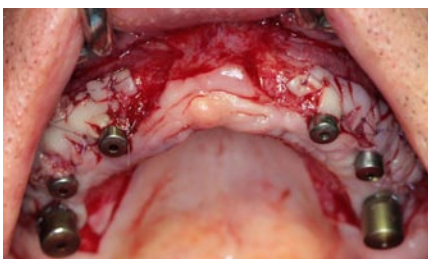


Рис. 11. Открытие имплантатов проведено с пластикой десны

ны в области отсутствующих зубов 13, 23, 25, 15 и диаметром 5 мм в области отсутствующих зубов 17, 27 (рис. 7). На контрольных рентгенограммах большеберцовой кости спустя 6 мес произошло практически полное восстановление костной ткани в области забора (рис. 8, 9). При морфологическом обследовании препарата из регенерата, взятого во время установки имплантатов, окрашенного гематоксилином и эозином, выявлено, что пересаженная костная ткань содержит жизнеспособные остеобласты и остециты, по пери-



Рис. 12. Фото пациента после проведения постоянного протезирования на нижней челюсти и временного протезирования на верхней челюсти

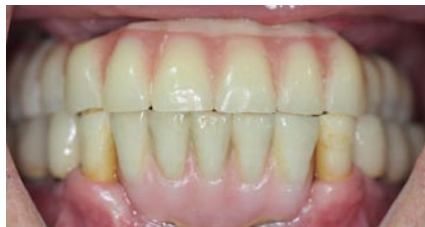

Рис. 13. Временный протез на верхней челюсти в полости рта

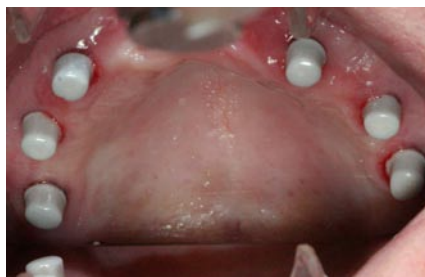

Рис. 14. Циркониевые каркасы фиксированы на абатменты имплантатов

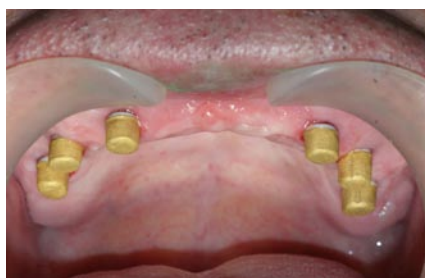

Рис. 15. Примерка гальванических колпачков

ферии участков пересаженной костной ткани формируются молодые костные балочки (рис. 10).

Открытие имплантатов проводилось через 4 мес с применением методики пластики десны с помощью свободного эпителизированного небного лоскута, расщепленного в виде сетки (рис. 11). Благодаря проведенной пластике мягких тканей абатменты имплантатов окружены плотной прикрепленной кератинизированной десной.

Спустя 4 нед после операции открытия имплантатов начато протезирование на верхней челюсти.

Для временного протезирования были использованы временные абатменты (имплантатоводы) для имплантатов Anthofit с наружным шестигранным соединением. На установленные абатменты был адаптирован ранее изготовленный съемный протез. Благодаря проведению провизорного протезирования пациент получил несъемный временный протез в ранние сроки после открытия имплантатов. Имплантаты получили прогрессивную нагрузку. В период изготовления постоянных протезов пациент был ортопедически реабилитирован (рис. 12, 13).

Для постоянного протезирования были выбраны прямые абатменты Tip-plus с высотой шейки 1 мм. При подборе абатментов использовалась методика переключения ортопедических платформ. Абатменты были отфрезерованы в параллелометре. На аппарате Zircon brain были изготовлены циркониевые каркасы на абатменты имплантатов и отфрезерованы технической турбиной с конусностью 2° (рис. 14). На аппарате AGC Micro Weiland изготовлены гальванические колпачки на циркониевые каркасы методом гальванопластики (рис. 15). На гальванические колпачки изготовлен третичный каркас протеза из хромокобальтового сплава. Циркониевые каркасы фиксированы на абатменты имплантатов цементом Fuji+. Третичный каркас фиксирован к гальваническим колпачкам с помощью материала Nimetic Cem 3M Espe (рис. 16). Для определения центрального соотношения челюстей изготовлены восковые базисы с окклюзионными валиками. Проведен этап проверки конструкции протеза в полости рта. Окончательный протез фиксирован

в полости рта через 11 мес после начала лечения (рис. 17–21).

ВЫВОДЫ И ОБСУЖДЕНИЕ

Лечение пациентов с полной потерей зубов является медицинской и социальной проблемой, которая будет оставаться и в будущем благодаря росту продолжительности жизни населения. Ортопедическое лечение этой группы пациентов с помощью традиционных съемных протезов не позволяет восстановить нарушенные функции зубочелюстной системы в полной мере и приводит к значительному снижению качества жизни этих пациентов. Ортопедическое лечение беззубых пациентов более эффективно, но осложняется рядом факторов, среди которых основными являются выраженная костная атрофия и изменения слизистой оболочки полости рта, связанные с потерей зубов. Дальнейшая разработка и оптимизация методик костной реконструкции и мягкотканой пластики по этой причине является актуальной. Перспективным, на наш взгляд, является использование большеберцовых кортикальных трансплантатов для проведения альвеолярной реконструкции. Применение большеберцовых трансплантатов имеет преимущество перед другими методами благодаря возможности получения большого объема костной ткани, небольшой травматичности и инвазивности оперативного вмешательства, позволяющей провести операцию в амбулаторных условиях, хорошим качеством костного регенерата, полным и быстрым восстановлением костной ткани и функций донорской области.

Созданию плотного десенного окружения вокруг имплантатов необходимо уделять особое внимание при изготовлении протезов на имплантатах вообще и съемных протезов с телескопической фиксацией в частности. «Жевательная слизистая», как иногда называют кератинизированную десну, защищает зону остеointegrации и препятствует возникновению рецессий на имплантатах и возникновению воспалительных осложнений. Плотная кератинизированная десна склонна к самоочищению, что очень важно при лечении пациентов с ограниченными возможностями самостоятельного гигиенического ухода

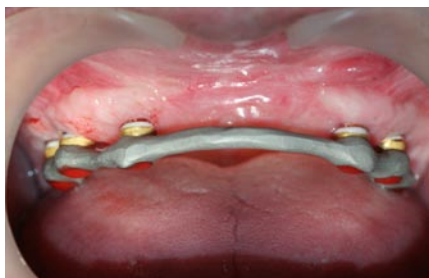

Рис. 16. Примерка третичного каркаса

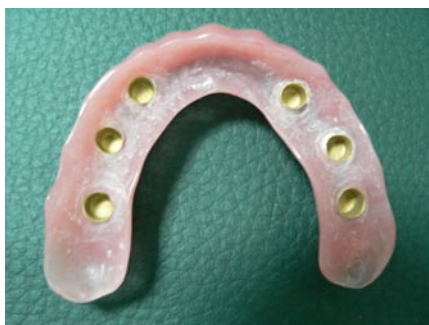

Рис. 17. Вид готового протеза

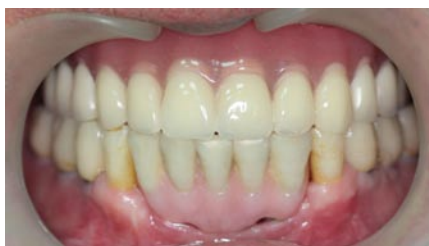

Рис. 18. Постоянные протезы в полости рта

за зубами и имплантатами старших возрастных групп.

Изготовление несъемных протезов с опорой на имплантаты при полной потере зубов и выраженной костной атрофии, несмотря на психологические преимущества и удобство пользования, имеет ряд недостатков. Во-первых, это трудность проведения самостоятельных гигиенических процедур. Обеспечение возможности самостоятельного и профессионального ухода является залогом длительного функционирования протезов на имплантатах. Несъемные ортопедические конструкции иногда чрезвычайно трудно вычистить со всех сторон пациентам, особенно пожилого и старческого возраста. Поэтому возможность снять и почистить в руках зубной протез и получить доступ к очистке абатментов имплантатов является основной мерой профилактики мукозита и периимплантита и соответственно потери имплантатов

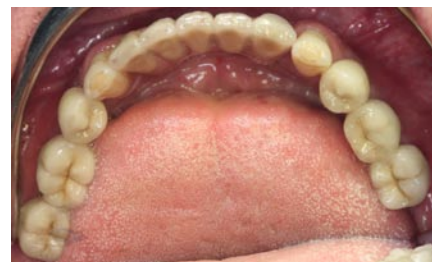

Рис. 19. Металлокерамические протезы на нижней челюсти

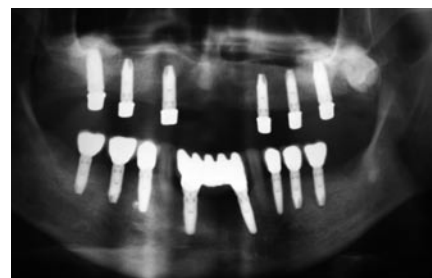


Рис. 20. Фотография панорамного снимка после протезирования



Рис. 21. Фото пациента после завершения лечения

в результате развития воспалительных осложнений. Приведенная выше конструкция протеза сочетает преимущества несъемных протезов — протез за счет чрезвычайно точной припасовки ощущается пациентом как мост или собственный зуб, вместе с тем протез пациент может снять и провести гигиенический уход за протезом и имплантатами. Вторым недостатком протезов на имплантатах (типа FP3 по классификации Misch) [2] является нарушение дикции. Слишком длинные коронки зубов и неплотное прилегание каркаса протеза к небу нарушают произношение шипящих звуков и некоторых согласных. Съемный протез на телескопической фиксации плотно прилежит к небу и не вызывает такого рода проблем. Для изготовления несъемного протеза на имплантатах требуется установка 8–10 имплантатов, протез на телескопической фиксации может функционировать минимум

на 4 имплантатах при наличии других благоприятных факторов. Меньшее количество имплантатов снижает стоимость лечения, уменьшает экстенсивность костной реконструкции. Съёмные телескопические протезы не уступают в эстетике металлокерамическим протезам типа FP3. Они значительно легче металлокерамических протезов, а также металлопластмассовых гибридных протезов на винтовой фиксации, металлический базис которых значительно массивнее и тяжелее, чем третичный каркас съёмного протеза на телескопической фиксации. Важным преимуществом такого рода протезов является их ремонтпригодность, а также возможность объединения зубов пациента и имплантатов, безусловно, с учетом их биомеханики, что создает возможность сохранения проприорецептивной чувствительности естественных зубов, которая защищает протез от перегрузки. В данном клиническом случае удалось сохранить

два естественных зуба-антагониста на нижней челюсти.

Кроме того, изменение положения челюстей в сагиттальной плоскости неизбежно происходит при полной потере зубов — так называемая старческая прогения во многих случаях не позволяет изготовить несъёмную конструкцию протеза.

Высокая точность соединения компонентов протеза достигается применением CAD/CAM технологий при изготовлении первичного каркаса протеза и гальванических колпачков, полученных по методике гальванопластики. Возможные погрешности при изготовлении третичного каркаса протеза нивелируются благодаря его пассивной клеевой фиксации в полости рта. Гальванический колпачок и циркониевый каркас, обработанный с помощью зуботехнической турбины с водяным охлаждением специальными фрезами, идеально подходят друг к другу, что обеспечивает гладкое и беспрепятственное движение

колпачка по первичному каркасу при снятии и одевании протеза.

Благодаря пассивной фиксации третичного каркаса костная ткань вокруг имплантатов не испытывает напряжений, которые могут возникать при фиксации традиционного каркаса, изготовленного методом литья и соединяющего несколько имплантатов.

Таким образом, инновационный подход к хирургической подготовке и ортопедическому лечению пациентов с полной потерей зубов и выраженной альвеолярной атрофией позволяет проводить реабилитацию пациентов с такой патологией в более короткие сроки, в амбулаторных условиях. Съёмные протезы на имплантатах с телескопической фиксацией, изготовленных с применением методик CAD/CAM, гальванопластики, удачно сочетают преимущества съёмных протезов на имплантатах с жесткой фиксацией протеза, легкостью, высокими эстетическими качествами и удобством пользования.

ЛИТЕРАТУРА:

1. Стоматологическая помощь населению Московской области. Статистические данные за 2007 год. Министерство здравоохранения Московской области. Московская областная коллегия стоматологов и челюстно-лицевых хирургов. М., 2008. — С. 72—78.
2. *Misch C.* Dental Implants Prosrhetics.— Elsevier MOSBY, 2005.— P. 1—17.
3. *Khoury F., Antoun H., Missika P.* Bone Augmentation in Oral Implantology.— Quintessence publ., 2007.— P. 213—279.
4. *Weigl P., Trimpou G., Lee J-H, Krenz E., Arnold R.* Inoovatives Behandlungsprotokoll zur Herstellung von Galvano-Konusprothesen. ANHANG Stand: Juni 2005.



STOMATORG
Стоматорг

**Компания «Стоматорг» — эксклюзивный дистрибьютор
компании «Anthogyr» (Франция) в России.**

117485 г. Москва, ул. Профсоюзная, 88/20.

Тел.: (495) 642-64-33; факс: (495) 330-54-58

E-mail: mail@stomatorg.ru, www.stomatorg.ru